T.C. SAĞLIK BİLİMLERİ ÜNİVERSİTESİ
ADANA TIP FAKÜLTESİ
ORTOPEDİ VE TRAVMATOLOJİ ANABİLİM DALI

BAŞARISIZ İNTERNAL TESPİT SONRASI REVİZYON CERRAHİSİ GEREKEN VE İNTRAOPERATİF ONARILAMAYAN CUFF YETMEZLİĞİ OLAN OSTEOPOROTİK PROKSİMAL HUMERUS KIRIKLARINDA REVERSE OMUZ ARTROPLASTİSİ UYGULAMALARININ SONUÇLARININ DEĞERLENDİRİLMESİ

Dr. Oğuzhan ÇİÇEK

TIPTA UZMANLIK TEZİ

ADANA-2023

T.C. SAĞLIK BİLİMLERİ ÜNİVERSİTESİ
ADANA TIP FAKÜLTESİ
ORTOPEDİ VE TRAVMATOLOJİ ANABİLİM DALI

BAŞARISIZ İNTERNAL TESPİT SONRASI REVİZYON CERRAHİSİ GEREKEN VE İNTRAOPERATİF ONARILAMAYAN CUFF YETMEZLİĞİ OLAN OSTEOPOROTİK PROKSİMAL HUMERUS KIRIKLARINDA REVERSE OMUZ ARTROPLASTİSİ UYGULAMALARININ SONUÇLARININ DEĞERLENDİRİLMESİ

UZMANLIK TEZİ

Dr. Oğuzhan ÇİÇEK

TEZ DANIŞMANI

Doç. Dr. Evren KARAALİ

ADANA-2023

TEŞEKKÜR

Uzmanlık eğitimim boyunca bilgi ve tecrübelerini benimle paylaşan değerli hocalarım; Mesleki eğitimime büyük katkıları olan, cerrahi nosyonuyla yol gösteren Prof. Dr. Ahmet KAPUKAYA'ya, asistanlara meslektaşları olarak verdiği kıymeti her durumda hissettiren, tecrübelerini bize aktaran Doç. Dr. Ahmet YILMAZ'a, tez sürecimde büyük katkıları olan, mesleğin inceliklerini öğrendiğim Doç. Dr. Evren Karaali'ye ve Doç. Dr. Hakan ÇİÇEK'e; verdikleri destekle ve güvenle üzerimde büyük emekleri olan Doç. Dr. Fırat SEYFETTİNOĞLU, Doç. Dr. Osman ÇİLOĞLU, Doç. Dr. Hasan Ulaş OĞUR'a, Doç. Dr. Özhan PAZARCI'ya, beraber çalışma fırsatı bulduğum daha sonra kliniğimizden ayrılan Doç. Dr. Ümit TUHANİOĞLU, Op. Dr. Mehmet BAYDAR, Op. Dr. Atilla ARIK'a saygılarımı sunar, teşekkürü borç bilirim.

Usta çırak ilişkisi ile bana el veren kıdemli abilerim Op. Dr. Emre FİDAN, Op. Dr. Hakan USLU, Op. Dr. Volkan Tolga TEKBAŞ, Op. Dr. Burak KAYA, Op. Dr. Ersin FİDAN, Op. Dr. Hüseyin ATEŞ, Op. Dr. Mehmet İNCE, Op. Dr. Mustafa BULUT, Op. Dr. Hüseyin Mehmet GÜRBÜZ'e, meslektaşlarım ve kardeşlerim olan değerli çalışma arkadaşlarım Dr. İsmail AKÇAY, Dr. Burak KEKLİKÇİOĞLU, Dr. Emre SÖNMEZ, Dr. Ahmetcan ÖZSOY, Dr. İbrahim Onur KURT, Dr. Talha TEPEOĞLU, Dr. İbrahim DOYURAN, Dr. Barış SARI, Dr. Bedirhan SARI, Dr. Selman Şahin TOZAN'a, Dr. İsmail Ufuk SOYLU, Dr. Yusuf Ökkeş BAĞRIYANIK, Dr. Abdülselam TARHAN, Dr. Mustafa TURAN, Dr. Furkan KANCA, Dr. Serhat KORKMAZ, Dr. Fırat SEVER, Dr. Seyid Taha CAN, Dr. Harun Sidar SEÇKİN'e,

Kliniğimizin ameliyathane, servis ve polikliniğinde çalışan hemşire arkadaşlarıma, sağlık memurları ve personellerine, sekreterlerimize,

Bu yaşıma kadar desteklerini benden esirgemeyen, her zor zamanımda yanımda olan sevgili annem Ayşe ÇİÇEK'e ve babam Salih ÇİÇEK'e, canım abim, Bahadır ÇİÇEK'e, öğrenciliğim ve asistanlığım boyunca her zaman yanımda olan, bana güç veren kıymetli eşim Büşra ÇİÇEK'e teşekkürü borç bilirim.

Dr. Oğuzhan ÇİÇEK

İÇİNDEKİLER

TEŞEKKÜR I
İÇİNDEKİLER II
TABLOLAR LİSTESİ V
ŞEKİLLER LİSTESİ VI
KISALTMALAR LİSTESİ VII
ÖZET VIII
ABSTRACT IX
1. GİRİŞ 1
2. GENEL BİLGİLER 2
2.1. ANATOMİ 2
2.1.1. Omuz Eklem Kompleksinin Fonksiyonel Anatomisi 2
2.1.2. Kemikler 2
2.1.3. Eklemler 5
2.1.4. Omuz Eklemi ile İlgili Bursa, Arter ve Sinir Yapıları 7
2.1.5. Kaslar 8
2.1.5.1. Rotator manşet kasları 8
2.1.5.2. Omuz bölgesinin diğer kasları 10
2.2. OMUZ EKLEMİ BİYOMEKANİĞİ 12
2.2.1. Sternoklavikular Eklem ve Akromiyoklavikular Eklem Hareketleri 12
2.2.2. Glenohumeral Eklem Hareketleri 13
2.2.3. Skapula Hareketleri 16
2.3. TERS OMUZ ARTROPLASTİSİ TARİHÇE 16
2.4. TERS OMUZ ARTROPLASTİSİNİN TASARIMI ÖZELLİKLERİ VE SINIFLANDIRILMASI 19

2.4.1. Tasarım ve Biyomekanik 19
2.4.1.1. Humeral boyun açısı 20
2.4.1.2. Humeral liner kısıtlayıcılığı 20
2.4.1.3. Glenosfer kalınlığı 21
2.4.1.4. Rotasyon merkezinin pozisyonu 21
2.4.1.5. İnferior (Egzantirik) Yerleşim 22
2.4.2. Sınıflandırma 22
2.4.2.1. Medialize glenoid-medialize humerus (grammont tipi) 23
2.4.2.2. Lateralize glenoid-medialize humerus 23
2.4.2.3. Medialize glenoid-lateralize humerus 24
2.5. TERS OMUZ ARTROPLASTİSİ ENDİKASYONLARI 24
2.5.1. Glenohumeral Artrit ve Beraberinde Eşlik Eden Rotator Manşet Yırtıkları 24
2.5.2. Glenohumeral Artritin Eşlik Etmediği Masif Rotator Manşet Yırtıkları 24
2.5.3. Humerus Üst Uç Kırıkları Sonrası Erken Dönemde veya Kırık Komplikasyonu Sonrası 25
2.5.4. Total Omuz Artroplastisi Sonrası Kötü Sonuçlarda 26
2.5.5. Rotator Manşetin Sağlam Olduğu Glenohumeral Artritte 26
2.5.6. Humerus Üst Ucu Tümörlerinde 27
2.6. CERRAHİ TEKNİK 27
2.6.1. Hasta Posizyonu ve Anestezi 27
2.6.2. Cerrahi Yaklaşımlar 27
2.6.3. Ters Omuz Protezi Komplikasyonları 35
2.6.4. Ters Omuz Artroplastisinin Sonuçları 37
3. GEREÇ ve YÖNTEM 39
3.1. İSTATİSTİKSEL DEĞERLENDİRME 40

4. BULGULAR 41
5. TARTIŞMA 53
6. SONUÇ 57
7. KAYNAKLAR 59

TABLOLAR LİSTESİ

Tablo No **Sayfa No**

Tablo 1. Sirvaux skapular çentikleşme sınıflandırılması 36
Tablo 2. Hastaların yaş ortalamalarının incelenmesi 41
Tablo 3. Hastaların tedavi sürecine ilişkin parametrelerin incelenmesi 43
Tablo 4. Hastaların diğer parametrelerin incelenmesi 43
Tablo 5. VAS skoru ile diğer parametreler arasındaki ilişki 44
Tablo 6. Qucik Dash skoru ile diğer parametreler arasındaki ilişki 46
Tablo 7. Constant Murley değeri ile diğer parametreler arasındaki ilişki 46
Tablo 8. Fleksiyon değeri ile diğer parametreler arasındaki ilişki 47
Tablo 9. Abdüksiyon değeri ile diğer parametreler arasındaki ilişki 48
Tablo 10. Eksternal rotasyon değeri ile diğer parametreler arasındaki ilişki 49
Tablo 11. Internal rotasyon değeri ile diğer parametreler arasındaki ilişki 50

ŞEKİLLER LİSTESİ

Şekil No **Sayfa No**

Şekil 1. Klavikula anatomisi **3**
Şekil 2. Skapula ve humerus anatomisi anterioru **4**
Şekil 3. Skapula ve humerus anatomisi posteiror **4**
Şekil 4. Glenohumeral eklem **5**
Şekil 5. Rotator manşet kasları **6**
Şekil 6. Anterior ve posterior sirkümfleks arterler **8**
Şekil 7. Rotator Manşet Kasları önden ve arkadan görünümü **8**
Şekil 8. Omuz bölgesinin diğer kasları **10**
Şekil 9. Omuz eklem hareketleri **13**
Şekil 10. Skapulahumeral ritim **14**
Şekil 11. İlk uygulan omuz protezi **17**
Şekil 12. Grammont'un "Trompet" protez tasarımı **18**
Şekil 13. Grammont'un Delta 3 tasarımı **18**
Şekil 14. Ters omuz protezinin komponentleri **20**
Şekil 15. A. Komponentile kemik yüzey birleşiminde, bileşke güç (Fv) kompresif (Fc) ve makaslama (Fs) güçlerinden oluşur. B: Rotasyon merkezinin lateralize edilmesi ile kompresif gücün azalması, kaldıraç kolununuzması ile makaslama gücünün artması ve kemik implant düzeyinde yeni moment (M) oluşturur **22**
Şekil 16. TOA sınıflaması **23**
Şekil 17. Deltopektoral yaklaşım için cerrahi kesi **28**
Şekil 18. Sefalik Ven **29**
Şekil 19. Fasyanın açılması **29**
Şekil 20. A: Subskapular kas tendona yakın bölgeden küçük tüberkülden ayrılmalıdır. B: Kol dış rotasyona alınarak Subskapularise yapılacak kesi bölgesi sinirden uzaklaştırılıyor **30**
Şekil 21. Subskapular kasın tendonunun kesilmesi **30**
Şekil 22. Kapsülün glenohumeral eklemin ortaya konulması **31**
Şekil 23. Glenoidin ortaya konması **32**
Şekil 24. 1-2, Glenoidin remerize edilmesi için klavuz pin gönderilmesi ve kanüllü reamer ile remerize edilmesi **32**
Şekil 25. Metaglenin yerleştirilmesi ve vidalanması **33**
Şekil 26. Uygun versiyonda humeral komponent için oyma işlemi **34**
Şekil 27. Glenoidin yerleştirilmesi **34**
Şekil 28. Polietilenin yerleştirilmesinden sonra omuzun redükte edilmesi **34**
Şekil 29. Sirvaux skapular çentikleşme sınıflandırılması **35**
Şekil 30. Hastaların cinsiyet bulgularının incelenmesi **41**
Şekil 31. Hastalara ait taraf bulgularının incelenmesi **42**
Şekil 32. Hastaların kırık tiplerinin incelenmesi **42**
Şekil 33. Hasta 1: Sırasıyla proksimal humerus kırığı, plak tespit ve ters omuz protezi uygulmasından sonraki düz grafileri **51**
Şekil 34. Hasta 2: Sırasıyla proksimal humerus kırığı, plak tespit ve ters omuz protezi uygulmasından sonraki düz grafileri **52**

KISALTMALAR LİSTESİ

%	**:** Yüzde
ASES	**:** Amerikan Omuz ve Dirsek Cerrahisi
n	**:** Sayı
Quick Dash	**:** Kol, Omuz ve El Skoru Engelleri
SPSS	**:** Statistical Package for the Social Sciences

ÖZET

Başarısız İnternal Tespit Sonrası Revizyon Cerrahisi Gereken Ve İntraoperatif Onarılamayan Cuff Yetmezliği Olan Osteoporotik Proksimal Humerus Kırıklarında Reverse Omuz Artroplastisi Uygulamalarının Sonuçlarının Değerlendirilmesi

Amaç: Bu çalışmanın amacı; osteoporotik humerus üst uç kırıklarında internal tespit sonrası komplikasyon gelişen ve revizyon cerrahisinde peroperatif tespit edilen onarılamayan rotator manşet yırtığı nedeniyle ters omuz artroplastisi uygulanan hastaların klinik ve radyolojik sonuçları değerlendirilerek, ters omuz artroplastisinin bu hastalarda uygulanabilir bir yöntem olup olmadığını ortaya koymaktır.

Gereç ve Yöntem: Adana Numune Eğitim ve Araştırma Hastanesi ve Adana Şehir Hastanesi Ortopedi ve Travmatoloji Kliniğinde, 01.01.2017-30.11.2020 tarihleri arasında, osteoporotik proksimal humerus kırığı nedeniyle internal tespit uygulanan ve sonrasında gelişen komplikasyonlar nedeniyle revizyon cerrahisi gereken revizyon sırasında peroperatif olarak onarılamayacak rotator cuff yetmezliği tespit edilen ve bu nedenle ters omuz artroplastisi ile revizyon cerrahisi gerçekleştirilen, en az 24 ay takip edilen 50 yaş üzerindeki hastalar dahil edildi.

24 aydan az takip süresi olması, 50 yaşın altında olması, açık kırığı olan, glenohumeral eklemde geçirilmiş septik artrit veya benzeri enfeksiyon öyküsü olması, aynı ekstremitede birden fazla kırığı olması, aynı ekstremitede nörolojik defisiti olması dışlanma kriteri olarak belirlendi.

Çalışmaya dahil edilen tüm hastalar vizüel analog skala (vas skorlaması), Constant Murley, Amerikan Omuz ve Dirsek Cerrahisi (ASES), Kol, Omuz ve El Skoru Engelleri (QuickDash) skorlama testleri uygulanarak değerlendirildi.

Bulgular: Çalışmaya dahil edilen 23 hastanın yaş ortalaması 70,2±3,1 yıl, takip süreleri 28,3±3,1 ay idi. Hastaların 7 (% 30,43)'sinin erkek, 16 (% 69,57)'sının ise kadın olduğu tespit edildi. Hastalarımızın Ases, Quick-DASH, Vas, Constant Murley skor ortalamaları sırasıyla; 58.9, 36.7, 1.48, 58.9 idi. Eklem hareket açıklıkları; fleksiyon; 96.9, abdüksiyon; 92.6, eksternal rotasyon; 25, internal rotasyon; 19.8 olarak bulundu. Hastaların ilk ameliyatından ikinci ameliyatına kadar geçen süre uzadıkça fonksiyonel sonuçlarının kötüleştiği görüldü.

Sonuç: Çalışmamızın sonuçları fonksiyonel ve klinik olarak değerlendirildiğinde, ters omuz artroplastisinin, humerus üst uç kırıklarında başarısız internal tespit sonrası revizyon cerrahisinde peroperatif onarılamayan cuff yetmezliği tespit edilen hastalarda kullanılabilir bir yöntem olduğu görülmektedir.

Anahtar kelimeler: Humerus üst uç kırıkları, Omuz, Ters omuz

ABSTRACT

Evaluation of the Results of Reverse Shoulder Arthroplasty Applications in Osteoporotic Proximal Humerus Fractures with Intraoperative Cuff Failure Requiring Revision Surgery After Failed Internal Fixation

Purpose: The aim of this study; The aim of this study is to evaluate the clinical and radiological results of patients who underwent reverse shoulder arthroplasty due to an unrepairable rotator cuff tear detected peroperatively in revision surgery, who developed complications after internal fixation in osteoporotic upper-end fractures of the humerus, and to reveal whether reverse shoulder arthroplasty is a feasible method in these patients.

Materials and Methods: In Adana Numune Training and Research Hospital and Adana City Hospital Orthopedics and Traumatology Clinic, between 01.01.2017-30.11.2020, internal fixation was performed due to osteoporotic proximal humerus fracture and due to the complications that developed afterwards, revision surgery cannot be repaired peroperatively during the revision. Patients over 50 years of age who were diagnosed with rotator cuff insufficiency and therefore underwent revision surgery with reverse shoulder arthroplasty and were followed up for at least 24 months were included.

Exclusion criteria were: less than 24 months of follow-up, being younger than 50 years of age, having an open fracture, a history of septic arthritis or similar infection in the glenohumeral joint, multiple fractures in the same extremity, and neurological deficits in the same extremity.

All patients included in the study were evaluated using visual analog scale (vas scoring), Constant Murley, American Shoulder and Elbow Surgery (ASES), Arm, Shoulder and Hand Score Barriers (QuickDash) scoring tests.

Results: The mean age of 23 patients included in the study was 70.2±3.1 years, and the follow-up period was 28.3±3.1 months. It was determined that 7 (30.43%) of the patients were male and 16 (69.57%) were female. Ases, Quick-DASH, Vas, Constant Murley score averages of our patients, respectively; It was 58.9, 36.7, 1.48, 58.9. joint ranges of motion; flexion; 96.9, abduction; 92.6, external rotation; 25, internal rotation; It was found as 19.8. It was observed that the functional results worsened as the time from the first operation to the second operation of the patients increased.

Conclusion: When the results of our study are evaluated functionally and clinically, it is seen that reverse shoulder arthroplasty is a usable method in patients with peroperative unrepairable cuff insufficiency in revision surgery after failed internal fixation of humeral upper-end fractures.

Keywords: Upper humerus fractures, Shoulder, Inverted shoulder

1. GİRİŞ

Omuz eklemi kompleks bir içeriğe sahip olan, vücudumuzun en hareketli eklemidir. Bu sebeple travmaya da en sık maruz kalan eklemlerden biridir (1). 65 yaş ve üzeri hastalar da rotator manşet yırtıkları da sık görülür ve omuz ağrısının önde gelen nedenlerindendir (2). 65 yaş ve üzerinde yine artan osteoporoz sıklığıyla beraber, bu hastalarda humerus üst uç kırıkları sık görülen kırıklardan biri haline gelmiştir (3, 4). Ters omuz protezi tarihsel olarak travma hastalarında kullanım için üretilmese de, geçen zamanla beraber tasarımdaki gelişmelerle endikasyonları genişlemiş ve ileri yaş osteoporotik hastlarda humerus üst uç kırıkları ve rotator manşetin onarılamayan lezyonlarında ön plana çıkan bir tedavi seçeneği olmuştur.

65 yaş üstü hastalarda özellikle neer tip 3 ve tip 4 kırıklarda humerus üst uç kırığı tespiti sonrası kaynamama, tespit kaybı, avasküler nekroz gibi komplikasyonlar sık olarak görülmektedir. Yine bu hasta grubunda rotator manşet patolojileride sık olarak görüldüğü için, humerus üst uç kırıklarında tespit sonrası gelişen komplikasyonlar da ters omuz protezi revizyon cerrahilerinde ön plana çıkan bir seçenek olmaktadır.

Bu çalışmamızda amaç osteoporotik humerus üst uç kırıklarında internal tespit sonrası komplikasyon gelişen ve revizyon cerrahisinde rotator manşet yırtığı nedeniyle ters omuz artroplastisi uygulanan hastaların klinik ve radyolojik sonuçlarını değerlendirilerek, ters omuz artroplastisinin bu hastalarda uygulanabilir bir yöntem olup olmadığını ortaya koymaktır.

2. GENEL BİLGİLER

2.1. ANATOMİ

2.1.1. Omuz Eklem Kompleksinin Fonksiyonel Anatomisi

Omuz eklemi humerus başı ve skapula kemiğinin glenoid fossası tarafından oluşturulan, sferoid tarzda bir eklemdir. Omuz eklemi insan vücudunun hareket açıklığı en geniş olan eklemidir. Omuz eklemi üst ekstremiteyi gövdeye bağlayan eklemdir. Omuz ekleminin aksiyel iskelet ile bağlantısını omuz bölgesinin kas yapıları ve sternoklavikular eklem sağlar (5).

Omuz eklem hareketlerinde rol alan 4 adet eklem vardır. Bunlar glenohumeral eklem, sternoklavikular eklem, akromiyoklavikular eklem ve skapulatorasik eklemdir. Omuzun ana eklemi glenohumeral eklemdir. Bu 4 eklemin beraber çalışması sayesinde geniş hareket açıklığı olan stabil bir omuz eklemi ortaya çıkar. Muskuler yapıların oluşturduğu dinamik stabilizatörler (rotator manşet kasları) ve kemik yapıların oluşturduğu statik stabilazatörler sayesinde omuz ekleminin stabilizasyonu sağlanır (6).

Omuz kuşağı kompleksi humerus, skapula, klavikula, sternum, bu kemiklerin arasındaki eklemler, eklem kapsülleri, ligamentler, tendonlar ve kaslar tarafından oluşturulur. Bu kompleks ayrıca omuz elevasyonunun sağlanmasında da rol alır (7).

2.1.2. Kemikler

Klavikula: Klavikula, uzun ve "S" şeklinde kostalar ve akromiyon arasında uzanan bir kemiktir. Klavikula üst ucu, sternum 1 ve 2. Kosta ile eklemleşir ve omuz kuşağını aksiyel iskelete bağlayan tek gerçek eklemdir (8, 9). Klavikulanın alt ucu ise akromiyon ile eklemleşir (8, 10-12). Klavikulanın iç tarafındaki iç bükeylik öne doğrudur ve lateral kısmından daha aşağıdadır, lateral kısmındaki iç bükeylik ise arka tarafına doğrudur ve daha yukarıdadır (13, 14). Klavikulanın ön kısmına pektoralis majör kası, arka kısmına ise sternokleidomastoid kas, sternohyoid kas, trapezius kası yapışır. Orta 1/3 kısmına sadece subklavius kası yapışır. Bu bölgenin yumuşak doku örtümünün yetersiz olması ve bu bölgeye sadece subklavius kasının yapışması nedeniyle, bu bölgede kırıklar sık görülür ve kırık sonrası deformite

görüntüsü oluşur (15). Klavikulanın arteriel beslenmesi, torakoakromial ve subskapular arterlerin dalları tarafından sağlanır.

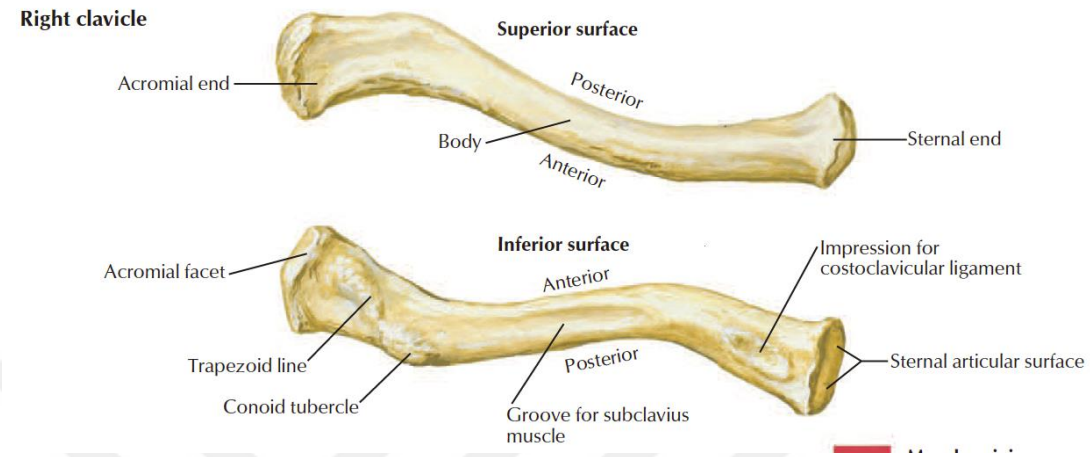

Şekil 1. Klavikula anatomisi

Skapula: Skapula yassı, ince ve üçgene benzeyen bir kemiktir. Glenoid, akromiyon ve korokoid kısımlarında kemik yapı daha kalındır. Skapula kaslar için bir yapışma noktası oluşturur. Glenoid fossanın 3-5 derece yukarıya doğru ve 6-7.4 derece kadar retroversiyon açısı mevcuttur (16-18). Glenoid fossa humerus başı ile eklemleşerek glenohumeral eklemi oluşturur. Korakoid çıkıntı, pektoralis minör, bisepsin kısa başı, korakobrakial kas ve korakoklavikuler, korakoakromial ve korakohumeral ligamentlerin yapışma yerini oluşturur. Skapula arka kısmında spina skapula tarafından 2 kısıma ayrılır. Üst kısmında kalan supraspinatus fossada supraspinatus kası yer alırken alt kısmında yer alan infraspinatus fossada infraspinatus kası ve teres minör kası yer alır. Spinaskapula dış kısma doğru uzayarak akromiyonu oluşturur. Akromiyon omuz ekleminin üst kısmını kaplar ve klavikula ile eklemleşir. 3 tip akromiyon vardır. Tip 1; düz, tip 2; yuvarlak ve tip 3; kanca şeklindedir. Rotator manşet yırtığı olan hastalarda sık olan akromiyon tipi, tip 3 akromiyondur (13, 14). Skapulanın 6 eksende, abduksiyon, adduksiyon, elevasyon, depresyon, yukarı ve aşağı rotasyon olmak üzere hareketleri vardır. Torasik duvarla istirahat halinde iken 30-45 derece kadar skapulanın anteriora açılanması mevcuttur. Bu skapular plan olarak adlandırılır (19) (Şekil 2-3).

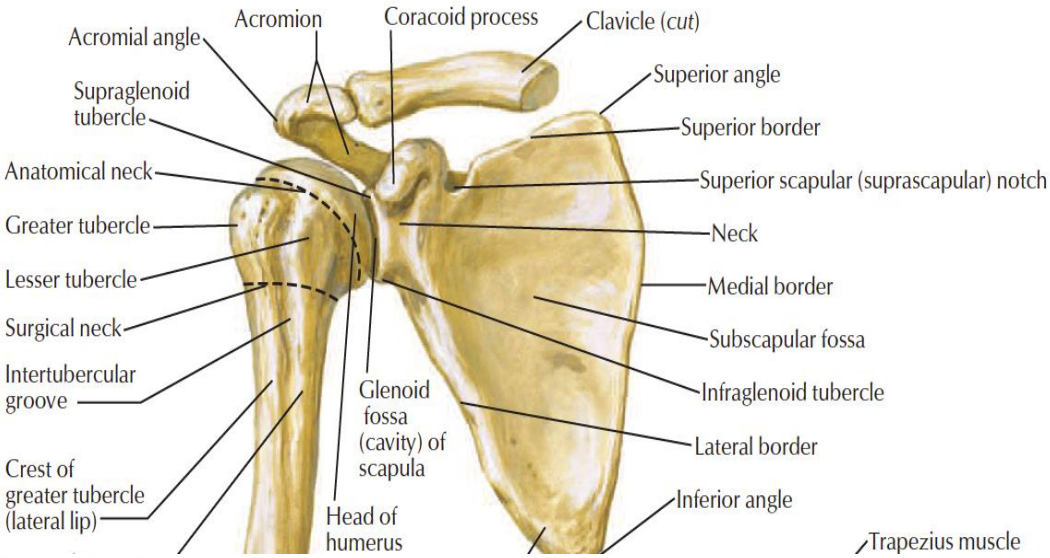

Şekil 2. Skapula ve humerus anatomisi anterioru

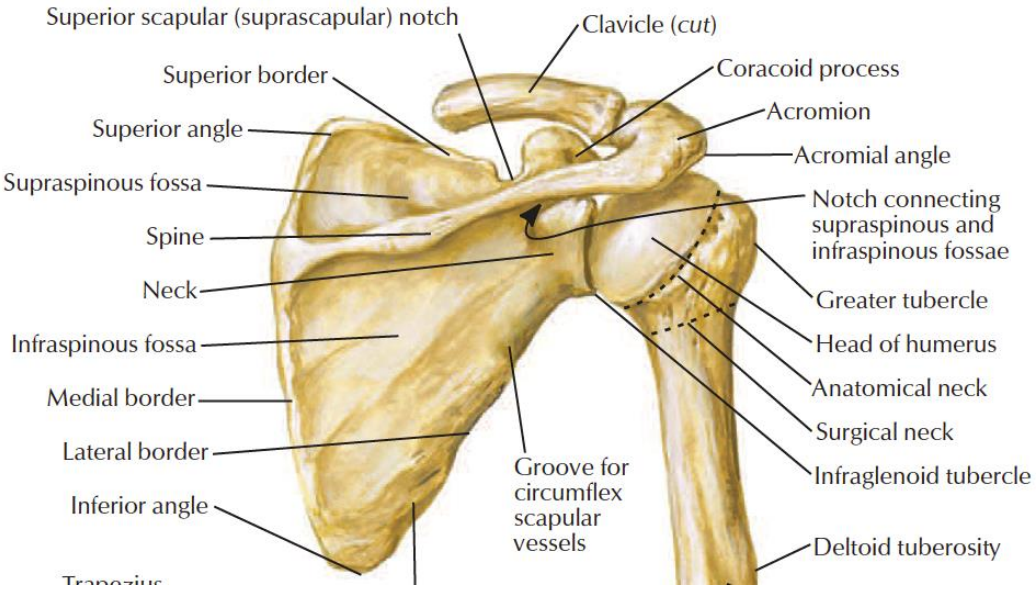

Şekil 3. Skapula ve humerus anatomisi posteiror

Humerus: Humerus üst ucu birçok kas için yapışma yeri içerir. Humerus başı, humerus boynu, küçük ve büyük tüberkül, biseps kasının oluğu önemli anatomik yapılardandır (17). 2 tüberkülün humerus şaftı ile birleştiği yer cerrahi boyundur. Humerus başının 130-150 derece kadar diyafiz ile yaptığı bir açı vardır ve yaklaşık 20-30 derece kadar retroversiyonu mevcuttur (8, 10, 12). Subskapular kas küçük tüberküle yapışır. Büyük tüberküle ise supraspinatus, infraspinatus ve teres minör yapışır. Bu kaslar rotator manşeti oluşturur ve humerus başını sarar. Deltoid

kas ise deltoid tüberosite yapışır (9). Biseps oluğu omuz artroplastisi sırasında önemli bir anatomik noktadır. Biseps tendonunun uzun başı omuz ekleminin stabilizasyonunda önemlidir (Şekil 2-3).

2.1.3. Eklemler

Glenohumeral eklem: Omuz eklem kompleksinin ana eklemidir. Multiaksiyel yönde hareketli olan ve sinoviyal tarzda bir eklemdir. Glenoid fossa ve humerus başı tarafından oluşturulur. Glenoid fossa humerus başının %20-30'unu kaplar. Bu zayıf bağlantıyı güçlendirmek için yumuşak doku ve kasların desteğine ihtiyaç vardır. Glenoid fossaya bağlı olan fibrokartilaj yapıdaki halka şeklinde olan labrum sayesinde humerus başının örtümü %75'lere çıkar ve örtümün arttırılması ile eklem stabilizasyonunda görev alır (20). Glenoid labrum eklem kapsülün içine karışır (10, 12, 16, 21, 22) (Şekil 4).

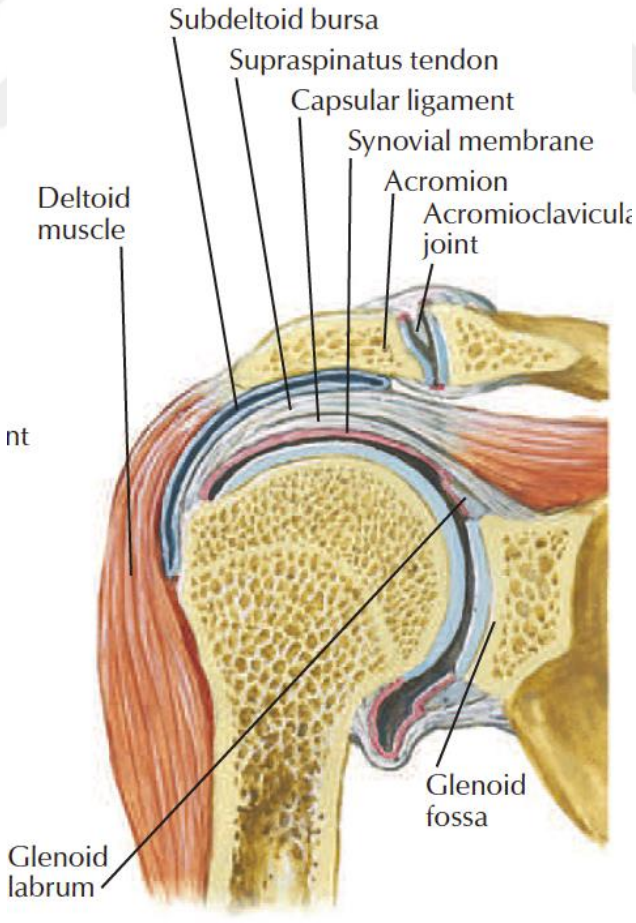

Şekil 4. Glenohumeral eklem

Bu eklemin statik stabilizatörleri; eklem kapsülü, labrum, korakohumeral ve glenohumeral ligament, korakoakromial ligament ve glenoid fossadır. Eklem kapsülü glenoid labrumdan başlayarak humerusun cerrahi boynuna gider ve orayı sarar. Kapsül 1 cm kadar traksiyona izin verecek kadar gevşektir. Buna rağmen eklem kapsülü eklem içinde negatif basınç oluşturarak eklem bütünlüğünü sağlar ve eklem stabilitesine önemli bir katkı sağlar (10, 12, 21, 23). Omuz eklem kapsülünün en zayıf bölgesi anterior-inferior bölgesidir ve en sık bu bölge yaralanır (24).

Omuz ekleminin dinamik stabilizatörleri rotator manşeti oluşturan kaslardır (Şekil 5). Biseps tendonu da buna katkı sağlar.

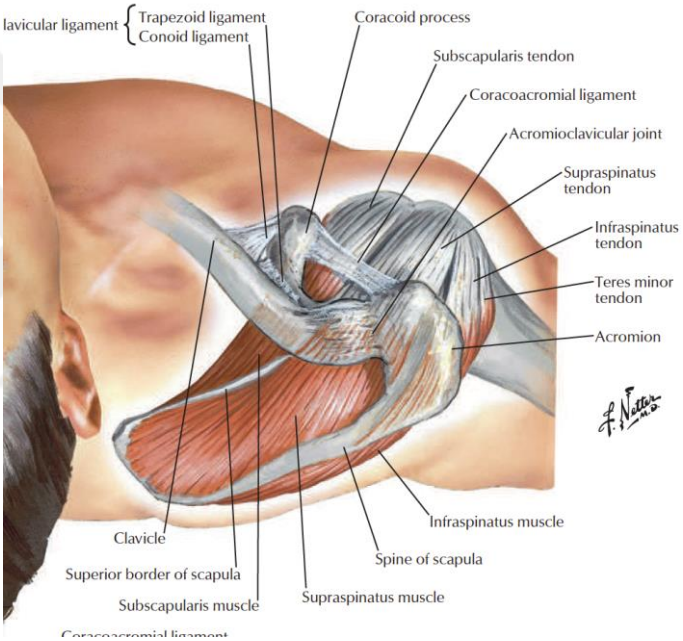

Şekil 5. Rotator manşet kasları

Sternoklavikular eklem: Sternoklavikular eklem klavikula ve sternumu birbirine bağlar. akromiyoklavikular ekleme benzer olarak sternoklavikular eklemde eklem uyumunu arttıran bir fibrokartilaj disk içerir (25). Sternoklavikular eklem klavikulanın hareketine izin verir (26). Bu eklem ayrıca omuz ekleminide destekler (27).

Akromiyoklavikular eklem: Akromiyoklavikular eklem omuz ekleminin çatısını oluşturur. Major görevi skapulayı toraksa stabilize etmek, akromiyon ve klavikulayı birbirine bağlamaktır. 2 eklem arasında sternoklavikuler eklemde olduğu gibi fibrokartilaj disk mevcuttur. Bu disk şok absorbsiyon görevi görür ve eklem

stabilitesi kapsül ve ligamentler yardımıyla sağlanır (6). Akromiyoklavikular eklem skapula ve klavikula ile omuz eklemini birleştirerek omuz ekleminin baş üstüne hareket etmesinde görev alır (26). Akromiyon ve klavikula arasında 20 derecelik bir rotasyon hareketine izin verir (28).

Skapulotorasik eklem: Bu eklem gerçek bir eklem değil fonksiyonel bir eklemdir. Bu eklemleşme kas ve ligamentöz yapılar yardımıyla oluşur ve yine bu kas ve ligamentler skapulanın omuz hareketlerinde doğru konumlanmasını sağlar (6).

2.1.4. Omuz Eklemi ile İlgili Bursa, Arter ve Sinir Yapıları

Vücuttaki en büyük bursa subakromial bursadır. Fibroadipoz bir doku yardımıyla supraspinatus kasının tendonuyla bağlantı kurar. Omuz eklem hareketlerini kolaylaştırır. Subakromial, subkorakoid, subdeltoid ve subskapular bursalar omuz etrafında bulunan bursalardır. Subakromial bursa omuzun abduksiyon ve eksternal rotasyon hareketleri sırasında supraspinatus kasının kayganlığını sağlar ve bu kas üzerindeki sürtünmeyi azaltır (29).

Glenohumeral eklem başlıca anterior ve posterior sirkümfleks arterler, supraskapular ve sirkümfleks skapular arterler tarafından beslenir. Humerus üst ucu ise aksiller arterden köken alan anterior ve posterior sirkümfleks arterlerden beslenmesini sağlar (30).

Anterior sirkümfleks arter: Humerus başının beslenmesini sağlayan ana arterdir (30). M. Latissimus Dorsinin iç kısmında ve M. Pektoralis Majör kasının yaklaşık 1 cm distalinde aksiller arterden ayrılır; M. Korakobrakialis ve biseps kasının uzun başının altından cerrahi boyna dolanarak geçer. Humerus başını besleyen kısım, büyük tüberkül proksimalinden ve sulkus intertuberkülaris tarafından büyük tüberküle girer ve arkuat arter adını alır (31). Diğer dalı deltoid kas etrafında asenden ve desenden dalları vererek posterior sirkümfleks arter dalları ile anastomoz oluşturur (32) (Şekil 9).

Posterior sirkümfleks arter: Subskapular kasın alt kısmında aksiller arterden ayrılır. Cerrahi boynun arkasından dolanarak seyreder ve seyri sırasında deltoid kasa ve omuz eklemine dallar verir. Uç dalları anterior sirkümfleks arter ile anastomoz oluşturur (32) (Şekil 6).

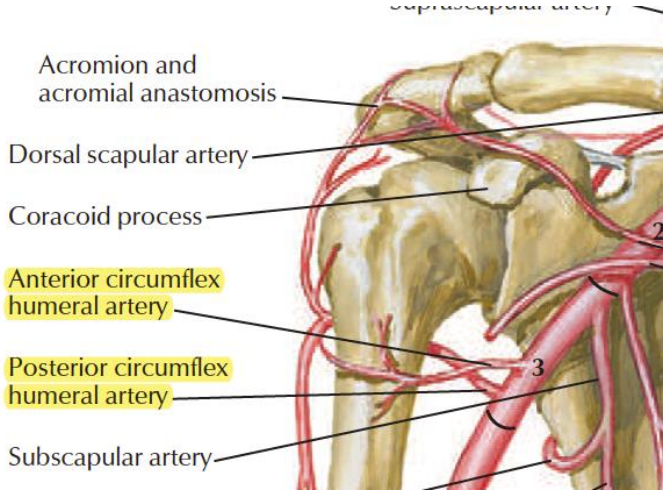

Şekil 6. Anterior ve posterior sirkümfleks arterler

Omuz ekleminin sinirsel uyarımı brakial pleksusun posterior kordu tarafından sağlanır. Eklem kapsülünün anterior kısmının süperirorunu lateral pektoral sinir, inferiorunu aksiller sinir, posterior kısımını ve süperior kısmını ise supraskapular sinir sağlar.

2.1.5. Kaslar

Üst ekstremiteyi vertebral kolona bağlayan kaslar; M.Trapezius, M.Latissimus Dorsi, M.Levator Skapula, M.Rhomboideus Majör ve Minör kaslarıdır.

Toraksa bağlayan kaslar; M.Pektoralis Majör, M.Pektoralis Minör, M.Subklavius ve M.Serratus Anterior kaslarıdır.

Omuz ekleminin fonksiyonunda görev alan 6 kas vardır. 4 adet rotator manşet kası, M.Deltoideus, M.Teres Majör kaslarıdır.

2.1.5.1. Rotator manşet kasları

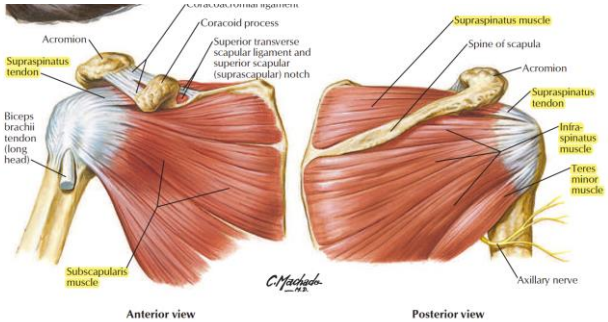

Şekil 7. Rotator Manşet Kasları önden ve arkadan görünümü

a. M.Supraspinatus: Skapulada supraspinatus fossadan başlar. Humerusun büyük tüberkülünün anterior kısmına yapışır. Supraspinatus kası, yukarda subakromial bursa ve alt kısımda ise humerus başı arasında kaldığı için kompresyon ve sıkışmaya maruz kalmaktadır. Bu aralık omuz internal rotasyonu sırasında daralır, eksternal rotasyonu sırasında ise genişler (33). Omuzun elevasyon ile ilgili bütün hareketlerinde görev alır. Omuzun abduksiyon hareketinin başlamasında görev alır ve ilk 15 derecelik kısmında rol oynar. Maksimum kontraksiyonunu 30 derece elevasyonda yapar (28). M.Supraspinatus tendonunun yapışma yeri arka tarafta M.İnfraspinatus kası ile ön kısımda ise korakoakromial ligament ile komşudur. Rotator manşetin büyük tüberküle yapıştığı yerde damarlanma iyi değildir ve tendon yırtıklarının üçte ikisi bu 1.5 cm'lik vaskülarizasyonun düşük olduğu bölgede olur (34, 35). Omuz elevasyonu sırasında humerus başının inferiora gitmesini engeller ve humerus başını stabilize eder (36). Koltuk değneği ve tekerlekli sandalye kullanımı sırasında önemlidir (37). Supraskapular sinir tarafından inerve edilir ve beslenmeside supraskapular arter tarafından sağlanır.

b. M.İnfraspinatus: Rotator manşet kasları arasında fonksiyonel olarak en aktif olan 2. Kastır (38). Skapulada fossa infraspinatustan başlar ve tüberkülüm majusun arka kısmında M.Supraspinatus tendonu ile birleşir aşağıda ise M.Teres Minör ile birleşir ve sonlanır. Humerusun dış rotasyonunda görev yapan en önemli kastır (39). İç rotasyon sırasında humerus başının posteriora sublukse olmasını engeller (40). Dış rotasyon ve abduksiyon sırasında ise anterior subluksasyonu engeller. Humerus başının depressörüdür (41). Supraskapular sinir tarafından innerve edilir ve supraskapular ve subskapular arterler tarafından beslenmesi sağlanır.

c. M. Teres Minör: Skapulanın dış kısmından köken alır ve büyük tüberkülün alt 1/3'lük kısmına tutunur. Deltoid kas tarafından dış yüzeyi örtülür ve kendiside posterior eklem kapsulunun üst kısmında yer alır. Omuz ekleminin ön bölümünün stabilizasyonunda görev alır (42). C5-C6 köklerinden çıkan aksiller sinir aracılığıyla inerve edilir. Beslenmesinde bir çok arter rol alsa da en fazla skapular sirkümfleks arter ve subskapular arterler beslenmesinde görev alır (43).

d. M. Subskapularis: Skapulada fossa subskapularisten köken alır ve küçük tüberküle ve aşağısına yapışır. Bu kasın sınırlarını ön kısımda korakabrakial bursa ve aksiller poş oluşturur. Kola internal rotasyon hareketini yaptırır (44). Humerus

başının anteriora translasyonunu önler. Subskapular sinir tarafından uyarımı gerçekleştirilir. Aksiller arter ve subskapular arterde beslenmesinde görev alır.

2.1.5.2. Omuz bölgesinin diğer kasları

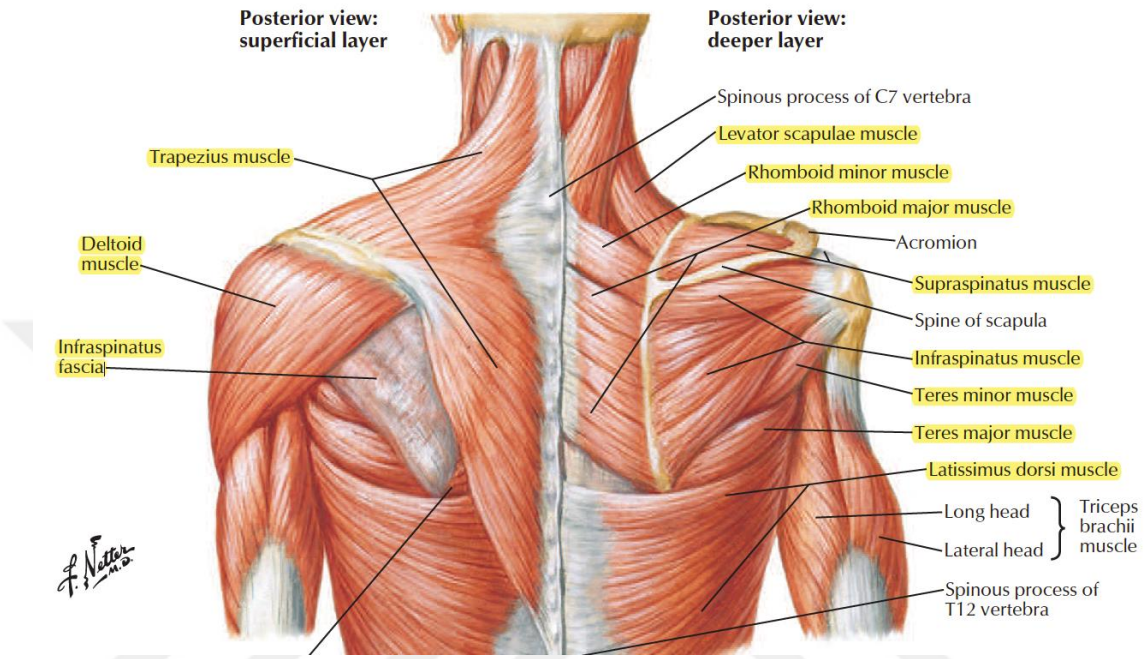

Şekil 8. Omuz bölgesinin diğer kasları

a. M. Rhomboideus Major: 2-3-4-5. torakal vertebralardan köken alarak skapulanın iç kenarına yapışır. N.Dorsalis Skapula tarafından uyarılır. M.Rhomboideus Minör ve M. Levator Skapula ile beraber skapula iç kısmını kaldırırlar ve skapulayı mediale doğru çekerler (44) (Şekil 8).

b. M. Rhomboideus Minör: Lig. Nuchae'nin alt kısmından, C7 vertebranın ve T7 vertebranın spinöz çıkıntılarından köken alarak skapulanın iç kısmına yapışır. N.Dorsalis Skapula tarafından uyarılır. M. Rhomboideus Majör ve M. Levator Skapula ile beraber skapula iç kısmını kaldırır ve skapulayı mediale doğru çekerler (44).

c. M. Levator Skapula: C1-C2-C3-C4 vertebraların transvers çıkıntısından başlar ve skapulanın iç kısmına yapışır. N. Dorsalis Skapula tarafından uyarılır. M.Rhomboideus Minör ve M.Rhomboideus Majör ile beraber skapula iç kısmını kaldırır ve skapulayı mediale doğru çekerler (44).

d. M. Latissimus Dorsi: T7 ve L5 vertebraların dorsal spinöz proçeslerinden, ilium kemiğinin krestinden ve sakrumdan başlayarak humerusta bisipital oluğun taban kısmına yapışır. Torakadorsal sinir tarafından uyarılır ve torakadorsal arter tarafından beslenmesi sağlanır. Kolun internal rotasyon, adduksiyon ve ekstensiyon hareketlerinde görev alır (44).

e. M. Trapezius: Linea nuchalis superior, protuberantia occipitalis externa ve C7 vertebra spinöz çıkıntısından köken alır ve spina skapula, akromiyon ve klavikulaya yapışır. N.Accessorius tarafından uyarılır. Omuz kavşağının aksiyel iskelet ile bağlantısını sağlayan kastır. Üst kısmındaki lifleri skapulayı yukarıya, orta lifleri skapulayı içeriye doğru çeker. Alt lifleri M.Serratus Anterior ile birlikte skapula medial kenarını aşağıya çekerek glenoid kavitenin anterosuperiora yönlenmesini sağlar(44).

f. M. Teres Majör: Skapula dış kenarının arka yüzünün 1/3 inferior kısmından başlar. Küçük tüberkülde sonlanır. N.Subskapularis tarafından uyarılır. Omuzun adduksiyon ve eksternal rotasyon hareketlerinde rol alır (44).

g. M. Deltoideus: Glenohumeral eklemi önden arkadan ve yan kısımdan saran ön, orta ve arka olmak üzere 3 kısımdan oluşan bir kastır. Glenohumeral eklemin öne elevasyonunda rol alan en önemli kastır. Anterior kısmı klavikuladan orta parçası akromiyondan, posterior parçası ise spina skapuladan başlar. Humerus üst kısmındaki deltoid çıkıntıya yapışarak sonlanır. Orta kısmı bu kasın en kuvvetli yeridir. Bu lifler omuz ekleminin abduksiyonunda görev alır. Anterior lifleri fleksiyonda, posterior lifleri ise ekstensiyonda görev alır.

h. M. Biseps Braki: Uzun ve kısa olmak üzere 2 baştan oluşur. Biseps kasının uzun başı bisiptal oluk içerisinde bulunur. Glenoidin proksimal kısmına ve labrumun üst kısmına yapışır. Biseps kasının uzunn başı rotator manşetin fonksiyonel bir parçası olarak kabul edilebilir. Transvers humeral ligament ve korakohumeral ligament, biseps kasının tendonunu bisipital oluk içinde tutulmasını sağlar. Glenohumeral eklemin abduksiyon ve dış rotasyon hareketleri sırasında pasif olarak anterior omuz ekleminin stabilitesine katkıda bulunur (45). Yine sağladığı gerginlikle pasif olarak humerus başının glenoid içinde tutulmasına ve stabilitesine katkıda bulunur (6). Biseps kasının kısa başı ise korakoid çıkıntıdan başlar.

2.2. OMUZ EKLEMİ BİYOMEKANİĞİ

Omuz eklem kompleksi, 4 adet eklem ve 30 kadar kasın uyum içinde çalışmasıyla oluşmaktadır (6). Omuz ekleminde; eklem yüzeyleri, kapsül, bağ kompleksi ve dinamik stabilizatörlerin katkılarıyla geniş bir eklem hareket açıklığı kazanılır (46). Bunların sonucunda dirsek ve el geniş bir alanda farklı pozisyonları alabilir (47). Eklemin stabilizasyonunda; kapsül, kemik, ligamentler ve labrum pasif olarak rol oynarken, kas ve tendonlar aktif olarak rol almaktadır. Labrum, glenoide derinlik sağlayarak humerus başının kaymasını engeller. Labrumun eklenmesiyle, glenoidin vertikal çapı humerus başı çapının %75'ine, horizontal çapı ise %57'sine kadar ulaşır (48). Biseps tendonunun uzun başı humerus başı depresörü görevine ek olarak, glenohumeral eklemin anterior stabilitesinde dinamik olarak rol alır (49). Omuz eklem kompleksinde yer alan eklemler; sternoklavikular, akromiyoklavikular, glenohumeral ve skapulotorasik eklemlerdir. Omuz hareketini öncelikli olarak glenohumeral eklem ve skapulatorasik eklemler sağlamaktadır. Hareketin en son kısmında ise sternoklavikular eklem ve akromiyoklavikular eklemler fonskiyon göstermeye başlamaktadır.

2.2.1. Sternoklavikular Eklem ve Akromiyoklavikular Eklem Hareketleri

Sternoklavikular eklem yüzeyi uzun ekseni yukarıdan aşağıya, kısa ekseni önden arkaya doğru olan, eklem yüzeyleri arasındaki uyumsuzluk nedeni ile eklem içi disk (menisküs) yapısına sahip olan eklemdir. 6 tane hareketi vardır (49). Klavikulanın süperiora (35°-40°), inferiora (5°-10°), anteriora (15°-20°), posteriora (20°-30°) doğru hareketi ve süperiora dönme (30°-35°), inferiora dönme (5°-10°) hareketi şeklindedir.

Akromiyoklavikular eklem önde ve yukarda yerleşmiş plana tip eklemdir. Eklem aradaki fibrokartilojenöz disk ile ikiye bölünmüştür. Omuz elevasyonunun ilk 20 derecesinde ve son 40 derecesinde klavikula ve akromiyon arasında yukarı-aşağı yönde yaklaşık 20 derecelik bir rotasyon hareketi gerçekleşir. Akromiyoklavikular eklemin anteriora doğru dönmesini sınırlayan akromiyoklavikular ligamentin posterior lifleri, posteriora doğru hareketini sınırlayan ise anterior kısmıdır (50). Superiora ve posteriora dönme hareketi sınırlıdır. Süperiora hareketi

korakoklavikular ligamentler tarafından sınırlandırılır; ancak inferiora dönme hareketini sınırlandıran herhangi bir bağ yapısı yoktur (51).

2.2.2. Glenohumeral Eklem Hareketleri

Elevasyon, iç rotasyon, dış rotasyon, horizontal fleksiyon, ekstansiyon olarak 5 yöndedir (Şekil 28).

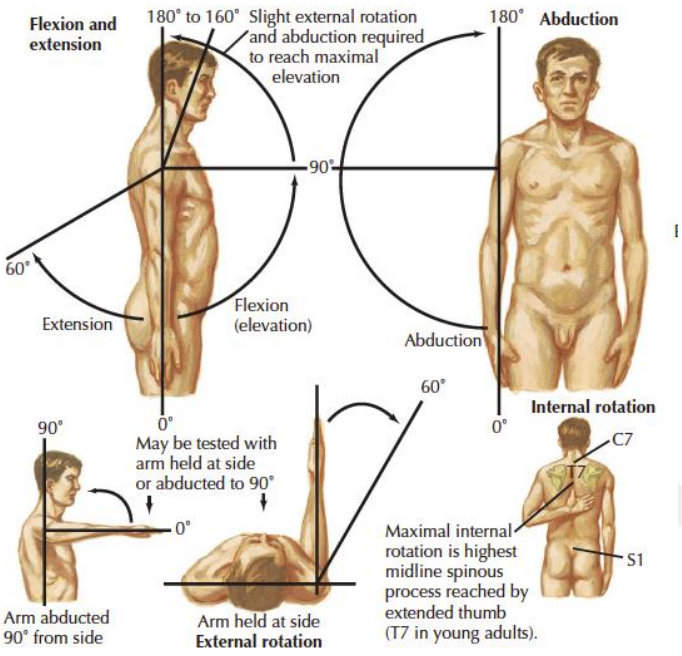

Şekil 9. Omuz eklem hareketleri

a. Elevasyon: Teorik olarak kolun yukarı kaldırılması 180 derecelik bir hareket olarak kabul edilse de erkeklerin %4'ü, kadınların da %28'i bunu gerçekleştirebilir. Erkeklerde ortalama 167 derece, kadınlarda 171 derece ortalama elevasyon gerçekleşebilr. Posterior yönde elevasyon ise ortalama 60 derecedir. Kolun elevasyonu komplekstir ve bu hareket 3 planda incelenmelidir (24). Bunlar; Hareket düzlemi, skapulo-humeral ritm, rotasyon merkezi hareketleridir.

Hareket düzlemi: Nötral elevasyon skapula düzleminde gerçekleşir ve vücut düzlemi ile 30 derecelik bir açı yapar. Bu humerus başının 30 derece retroversiyonda olması ile tolore edilir. Bu açının ölçümü interkondiler düzlem ve humerus başı aralarında yapılır (24). Sagital planda yapılan elevasyon, fleksiyondur. Koronal planda yapılan elevasyon ise abduksiyondur.

Skapulo-humeral ritm: Glenohumeral eklem ve skapulotorasik eklemin beraber hareketiyle total elevasyon gerçekleşir. Bu oran yaklaşık olarak 2'ye 1'dir (52). Skapulanın hareketi glenohumeral eklemin 60 derece fleksiyon ve 30 derece abduksiyona gelmesi ile başlar ve skapula fleksiyona katılır. 120 derece ve üstünde skapula hareketi çok yavaşlar ve bu aralığa terminal aralık adı verilir. Bundan dolayı baş üstü hareketler yapılırken akromiyon ile humerus arasında sıkışma gerçekleşmektedir (Şekil 10).

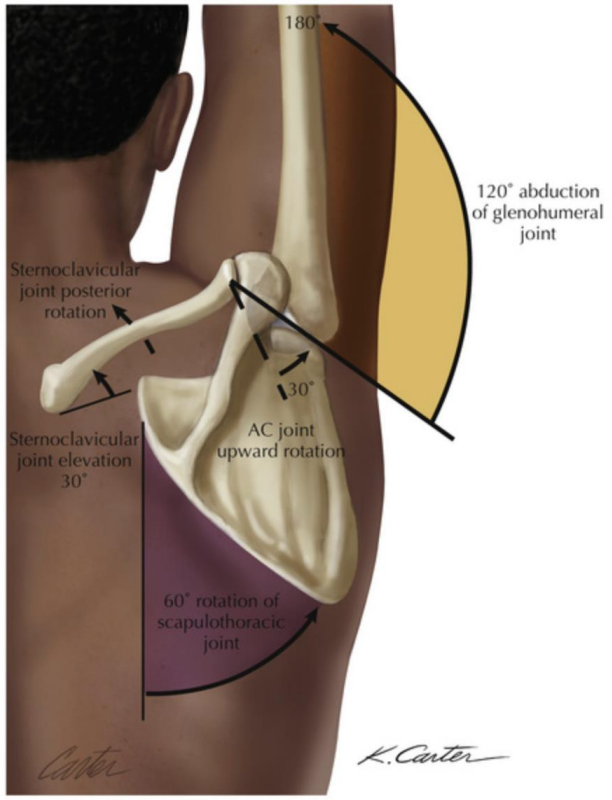

Şekil 10. Skapulahumeral ritim

Rotasyon merkezi: Humerus başı ile glenoid arasında kayma ve yuvarlanma hareketlerinin birleşimi şeklinde bir hareket vardır. İntraartiküler deplasman yapılan radyolojik çalışmalarda elevasyonun ilk 30 derecesinde yaklaşık 3 mm olarak ortaya konmuştur. Glenohumeral eklemde kayma hareketi olmaktadır. Ancak labrum humerus başını santralize eder ve kayma efektinin etkisini göstermesine engel olur (53). Ağrılı omuz hastalarında, humerus başının hareket ve rotasyon merkezindeki değişimlerin %50 oranında patolojik olduğu ortaya konmuştur (54).

b. Fleksiyon: 3 kısımda incelenir;

Faz 1; deltoid kasın ön lifleri primer görev alan kastır. Bunun yanında korakobrakialis ve pektoralis majör'un klavikular liflerıdde kasılır.

Faz 2; fleksiyonun 50-60 derecesinden sonra M.Serratus Anterior ve M.Trapezis kaslarınında kasılmaya başlamasıyla beraber skapulanın rotasyon hareketi başlar.

Faz 3; hareketin 120 derecesinden sonraysa spinal kaslar devreye girer, lomber lordoz arttırılır ve fleksiyon hareketi 180 dereceye tamamlanır.

c. Ekstensiyon: Korakohumeral ligamentin anterior kısmı ekstensiyon hareketini kısıtlar. Ekstensiyon hareketi yaklaşık olarak 60 derece kadardır. Deltoid kasın arka kısmı ve M.Latissimus Dorsi ekstensiyon hareketinde görev alan primer kaslardır. M.Teres Major ve M. Teres Minor yardımcı kaslardır. Ekstansiyon için skapulanın adduksiyon yapması gereklidir. Skapulanın adduksiyon hareketi M.Rhomboideus Major ve Minor, M.Trapezius'un orta transvers bandı ve M.Latissimus Dorsi tarafından sağlanır.

d. Abduksiyon: Yaklaşık olarak 170-180 derecedir. Abduksiyon üç faza ayrılarak incelenir. Birinci faz 0-30 dereceleri arasındadır. Bu fazda skapulanın hareketi minimaldir ve klavikula da rotasyon hareketi oluşmaz. İkinci faz 30 derece ve 90 derece arasındadır. Skapula bu fazda 20 derece kadar döner ve skapulanın minimal protraksiyon ve elevasyon yapması ile humerusta 40 derece elevasyon gerçekleşir. Skapulahumeral ritm bu fazda 2 ye 1 orandadır. Üçüncü faz 90 ve 180 derece arasındadır ve bu fazda M.Trapezius ve M.Serratus Anterior kasları da harekette aktif rol oynar. 2'ye 1 skapulohumeral ritm bu fazda da devam eder. Skapulanın rotasyonu bu fazda yine vardır ve skapula elevasyonuda bu fazda başlar. Bu fazda büyük tüberkülün akromiyona çarpması, humerusun 90 derece dış rotasyon yapmasıyla engellenir (55).

e. Adduksiyon: Omuz ekleminin adduksiyon hareketi yaklaşık 30-45 derece kadardır. Adduksiyonun gerçekleşmesi için bir miktar fleksiyon ve ekstensiyon hareketi yapılmalıdır. M.Pektoralis Major ve M.Latissimus Dorsi adduksiyon hareketinde görev alan primer kaslardır. Adduksiyon hareketinde görev alan diğer kaslar ise M.Teres Major ve M.Subskapularis kaslarıdır.

f. İç ve Dış Rotasyon: Omuz ekleminin iç ve dış rotasyonu humerus 90 derece abduksiyonda ve dirsek 90 derece fleksiyon posizyonunda iken 90 derecedir (56). İç rotasyon sırasında M.Pektoralis Major, M.Subskapularis, M.Latissimus Dorsi, M.Teres Major görev alan ana kaslardır. Kol 0 derece abduksiyon posizyonunda iken subskapularis kası, aktivitesi en fazla olan kastır. İç rotasyonda deltoid kasın ön bandı da görev alır. Dış rotasyona katılan ana kaslar M.İnfraspinatus ve M.Teres Minor kaslarıdır. Dış rotasyon gücünün %60 kadarı M.İnfraspinatus tarafından sağlanır. Deltoid kasın arka bandı da bu harekette görev alır.

2.2.3. Skapula Hareketleri

Skapula istirahat halinde koronal planda yaklaşık olarak 30 derece kadar öne doğru rotasyon halindedir. Sagittal planda ise yaklaşık 20 derece kadar öne doğru fleksiyon helindedir (57). Elevasyon, depresyon, protraksiyon, retraksiyon, inferiora(internal) rotasyon, superiora (eksternal) rotasyon skapulanın hareketleridir.

2.3. TERS OMUZ ARTROPLASTİSİ TARİHÇE

Omuz artroplastisi tarihte ilk olarak 1800'lü yılların sonunda Themistocles Gluck tarafından dizayn edilmiş fakat insana uygulanmamıştır (58, 59). Tarihte kayda geçen ilk omuz protezi uygulaması Fransız cerrah Jules Emile Pean tarafından tüberküloz sonucu artropati gelişmiş omuz eklemine uygulanmıştır. Protez stemi platinium materyalinden, baş kısmı ise sert lastikten imal edilmiştir (60, 61) (Şekil 11).



Şekil 11. İlk uygulan omuz protezi

1950'li yılların başında Neer parçalı humerus üst uç kırıklarında kullanmak için humerus baş protezini tasarlamıştır (6, 62-64). Neer, 1955 yılında parçalı humerus üst uç kırıklarında ağrı tedavisi için uyguladığı proksimal humerus artroplastilerinin sonuçlarını yayınlamış ve artroplasti omuz eklemi sorunları için gündeme gelmiştir (65). İlerleyen dönemlerde 1974 yılında glenohumeral eklem artriti olan hastalara uyguladığı omuz artroplastisi sonuçlarını yayınlamış ve 20 hastada çok iyi, 20 hastada tatmin edici, 4 hastada ise yetersiz sonuç olduğunu bildirmiştir (66). Yine 1974 senesinde ilk ters omuz protezi olan Neer 2, neer tarafından tasarlanmıştır. Küre ve soket geometrisi ters şekilde olduğu için ters omuz protezi olarak adlandırılan bu protezin sonuçları başarılı olmamıştır. 1985 yılında

Grammont'un trompet protez tasarıyla ters omuz protezi tekrar gündeme gelmiştir (67, 68) (Şekil 12).

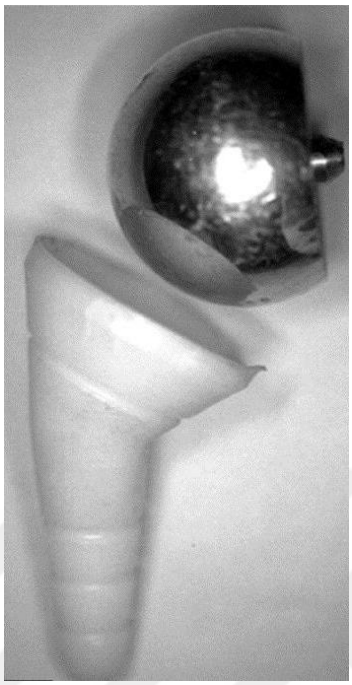

Şekil 12. Grammont'un "Trompet" protez tasarımı

Bu protez tasarımında omuz eklemi rotasyon merkezinin yeri mediale ve inferiora indirilerek, deltoid kasın etkinliğini arttırmak hedeflenmiştir ve yeni değişiklikler ile Delta 3 protezi olarak kullanıma sunulmuştur (68) (Şekil 13).



Şekil 13. Grammont'un Delta 3 tasarımı

Rotasyon merkezinin mediale ve inferiora yer değiştirmesiyle humerus glenoide yaklaşır ve bu da skapular çentiklenme riskini ortaya çıkardığı için rotasyon

merkezini laterale ve interiora alan protezler tasarlanmıştır. Bu konuyla ilgili tartışmalar halen devam etmekte ve araştırmalar sürmektedir.

Paul Grammont'un yeniliği, omuz eklemi rotasyon merkezini mediale alarak glenoid ile tespit materyali arasındaki torku azaltmak ve tespit gücünü korumayı sağlamaktır. 2. olarak yine eklem rotasyon merkezini mediale alarak, deltoid kasının kaldıraç kolunu uzatmak ve etkinliğini arttırmak amaçlanmıştır. Diğer protezlerde olduğu gibi humerusu inferiora indirerek deltoid kasını uzatmayı hedeflemiştir (68).

2.4. TERS OMUZ ARTROPLASTİSİNİN TASARIMI ÖZELLİKLERİ VE SINIFLANDIRILMASI

2.4.1. Tasarım ve Biyomekanik

Eklem anatomisinin stabil olmaması dolayısıyla glenohumeral eklem vücudumuzun en hareketli eklemidir. Bu hareketler ligamentler, kaslar ve kapsüler gerginlik ile sağlanır. Omuz elevasyonu deltoid ligament ile sağlanırken, rotator manşet kasları ise humerus başını glenoid boşlukta tutar ve eklemin normal biyomekaniğini sürdürmesini sağlar. Fakat rotator manşet kaslarının yırtık olması sebebiyle bu görevini yerine getiremediği durumlarda humerus başı akromiyon ile eklemleşir ve bu da psödoparalitik omuza yol açarak omuz eklem fonksiyonunda bozulma ile sonuçlanacaktır.

Rotator manşet artropatisi gelişen hastalarda sınırlayıcı olmayan anatomik omuz protezi uygulamaları, deltoid kasın etkisi ile ve rotator manşet kaslarının çalışmaması nedeniyle humerus başının yukarı migrasyonu ve glenoid komponentte aseptik gevşemeye yol açması nedeniyle başarısız olarak sonuçlanır. Aynı mekanizma sonucu sınırlayıcı olan total omuz protezlerinde gevşeme, makaslama kuvvetleri sonucunda gelişir. Bu protezlerin kötü sonuçları nedeniyle 70'li yıllarda ters omuz protezi geliştirilmiş, glenohumeral konkavitenin yeri değiştirilmiş, sabit dayanak nokta tasarımı sayesinde başın proksimale migrasyonunun önüne geçilmiş, makaslama güçleri ise sabit dayanak tasarımı sonucunda rotasyonel olarak sabitleyici etkiye dönüştürülmüştür. Başlarda rotasyon merkezi anatomik merkeze yakın olarak planlanmıştır (69, 70).

Ters omuz protezinin çıkarılması için yani glenosferin humeral liner dışına çıkarılması için gerekli olan latereal kayma mesafesi stabiliteyi gösterir. Lateral kayma mesafesine, humeral boyun açısı, humeral liner sınırlayıcılığı, glenosfer çapı, glenoid inferior offseti etki eder.



Şekil 14. Ters omuz protezinin komponentleri. A. Humeral Stem B. Polietilen ara parça C. Glenosfer D. Metaglen E. Kompresyon vidaları. Şekil DePuy, DELTA Xtend Reverse Shoulder System cerrahi teknik broşüründen alınmıştır.

2.4.1.1. Humeral boyun açısı

Humerus normal baş-boyun açısı 135 derecedir. Grammont ve benzeri medialize tasarımlarında 155 derece osteotomi yapılarak humerus medialize edilir. Böylelikle deltoid gerilim arttırılır ve lateral kayma mesafesi yani atlama mesafesi arttırılır. Yine bu medializasyonun sonucu olarak polietilen liner ve skapular boyun arasında sıkışma ortaya çıkar. Lateralize tasarlanan protezlerde ise 135 derecelik humeral osteotomi yapılır. Protez steminin özel yapısından dolayı onlay (lateralize) şekil alır (71, 72).

2.4.1.2. Humeral liner kısıtlayıcılığı

Tanımsal olarak; humeral linerin derinliğinin genişliğine oranı olarak tanımlanır. Linerin derinliğinin genişliğine oranındaki, 0,0125 düşme; omuz

ekleminin hareket açıklığını 4 derece artış sağlarken sıkışma oranını da azaltır. Yine lateral kayma mesafesinde ise 0,5 mm düşmeye neden olur. Lateral kayma mesafesini azaltmadan, sıkışmayı azaltmak ve omuz ekleminin hareket açıklığını arttırmak için kompenent ebatı yükseltilip kısıtlayıcılık azaltılabilir (73, 74).

2.4.1.3. Glenosfer kalınlığı

Glenosfer kalınlığının 1 mm yükseltilmesinin, inferior sıkışma yani çentikleşmeyi azalttığı gibi, omuz eklem hareket açıklığınıda 5 derece arttırdığı gösterilmiştir (74-76). Glenosferin kalınlığı, çapı arttırılmadan arttırıldığında, humeral stem lateralize olur ve glenoidin kaldıraç kolunu arttırarak tespit zorluğuna neden olabilir (75).

2.4.1.4. Rotasyon merkezinin pozisyonu

Ters omuz protezinin kinematiği ve tespitinin başarıyla sonuçlanması için çok önemlidir. Önceden de belirtildiği gibi omuz eklemi rotasyon merkezini medialize ederek deltoid kasın kuvvet kolunu uzatır ve glenoid deki torku azaltarak tespitin devamlılığına yardımcı olur. İyi tasarlanmış bir protez implant ve kemiğin birleşim yerinde makaslama kuvvetlerini en aza indirirken, kompresif güçleri ise arttırmalıdır. Medialize tasarlanmış protezlerde skapular çentikleşme riskindeki artış nedeniyle (77, 78), Nylefer ve ekibininde ortaya koyduğu gibi (79), glenoid komponentin normal yerinden 1 mm daha aşağıya yerleştirilmesinin, bu riski en aza indirdiği gösterilmiştir. Glenoid komponentin, normal yerinden 1 mm daha aşağıya yerleştirilmesinin, omuz eklem hareket açıklığında 4 derece artış sağladığı ortaya konmuştur (74, 76).

Lateralize tasarlanmış protezlerin (Şekil 15) negatif yönü rotasyon merkezi daha lateralize olduğu için kemik implant birleşim yerinde makaslama kuvvetinin yükselmesine neden olarak, glenoid komponentin gevşemesine neden olmasıdır. Pozitif yönü ise eklem rotasyon merkezinin daha lateralde olması nedeniyle skapular çentikleşme riskinin azalması ve yine sıkışmanın azalması olarak gösterilebilir. Skapular çentikleşmeyi azaltmak için glenosferin egzantirik olarak daha inferiora implante edilmesi, metaglenin inferior inklinasyonla yerleştirilmesi, lateral ofsetin

arttırılması, humerus komponentinin inklinasyonunun azaltılması teknikleri ortaya konmuştur (69, 80).

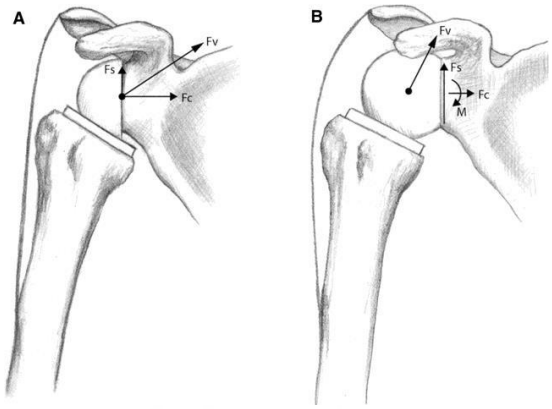

Şekil 15. A. Komponentile kemik yüzey birleşiminde, bileşke güç (Fv) kompresif (Fc) ve makaslama (Fs) güçlerinden oluşur. B: Rotasyon merkezinin lateralize edilmesi ile kompresif gücün azalması, kaldıraç kolununuzması ile makaslama gücünün artması ve kemik implant düzeyinde yeni moment (M) oluşturur.

2.4.1.5. İnferior (Egzantirik) Yerleşim

Glenosferin normalden daha inferiora yerleştirilmesi, rotasyon merkezini daha aşağıya alır, skapular boyun ve glenosfer arasındaki mesafeyi arttırır ve yine akromiyon ve büyük tüberkül arasındaki mesafeyide arttırarak daha geniş bir eklem hareket açıklığı sağlar. 11-39 derece arasında ekstra adduksiyon aralığı sağlar (70, 79, 81-85).

2.4.2. Sınıflandırma

Ters omuz protezlerinin tümü arasındaki cerrahi ve tasarım tekniklerinin arasındaki farkı ve klinik sonuçların karşılaştırılmasını daha iyi kavrayabilmek için 2 parametre ile oluşan bir sınıflandırma ortaya konmuştur. Bu 2 parametreden ilki protezin rotasyon merkezinin, glenoid rotasyon merkezine göre yeri (medialize yada lateralize), ikincisi ise humerusun posizyonuna göre tanımlandırma (medial ya da lateral) (Şekil 16).

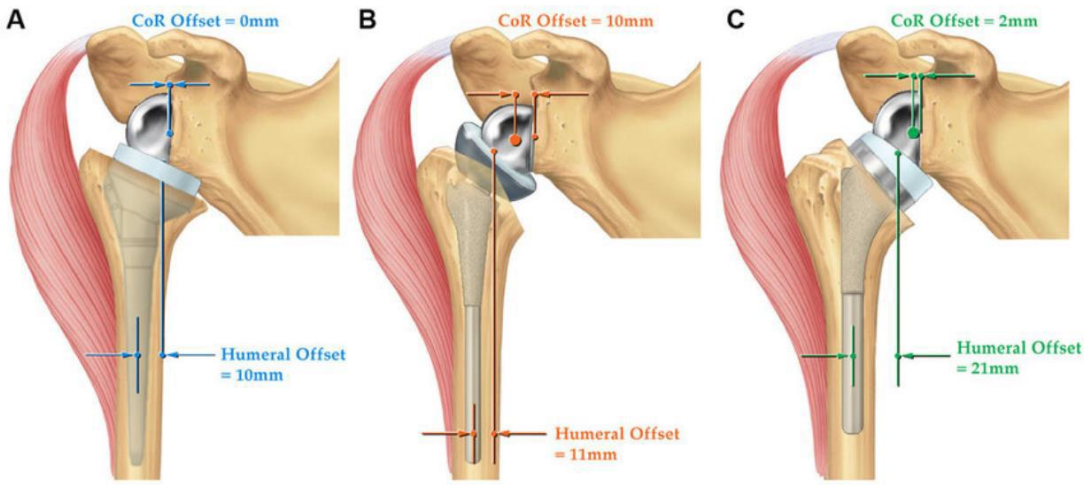

Şekil 16. TOA sınıflaması. A. Medialize Glenoid-Medialize Humerus. B. Lateralize Glenoid-Medialize Humerus. C. Medialize Glenoid-Lateralize Humerus

2.4.2.1. Medialize glenoid-medialize humerus (grammont tipi)

Grammont tipi tasarımın özellikleri; glenoid komponentin rotasyon merkezinin daha medialde veya doğal yerine yakın olması nedeniyle, glenoid-implant arasındaki makaslama kuvvetlerini azaltması ve kompresif kuvvetleri arttırması ve sonuç olarak glenoid komponentin gevşeme oranlarının azalması (68, 86, 87), yine uzayan abduktör kol sayesinde öne fleksiyon ve abduksiyonda artış sağlanması (68, 78, 86, 88, 89), daha yüksek skapular çentikleşme riski (68, 78, 89, 90), rotator manşet kaslarında kısalma sonucunda kısıtlı iç ve dış rotasyon (78, 86, 89-91), stabiliteyi arttırmak için subskapularis kasının onarımına ihtiyaç olmasıdır (92).

2.4.2.2. Lateralize glenoid-medialize humerus

Bu tasarımdaki protezlerde, glenoid komponentin rotasyon merkezi normal rotasyon merkezinden glenosfer kalınlığı arttırılarak ya da glenoid komponentin altı kemik grefti ile desteklenerek lateralize edilir. Bunun sonucunda, glenoid komponentin üzerindeki makaslama kuvveti artar ve gevşeme riski yükselir. Rotasyon merkezi daha fazla lateralize edildiği için skapular çentikleşme riski azalır ve aktif iç ve dış rotasyon daha iyileşmiştir (80, 93). Yine daha lateralize olduğu için rotator manşet ve deltoid kas gerilimi artmıştır, bu nedenle stabilite için subskapular kas onarımına ihtiyaç duyulmaz (82, 94, 95).

2.4.2.3. Medialize glenoid-lateralize humerus

Bu tasarımdaki protezlerde glenoid komponentin rotasyon merkezi doğal yerine yakın ya da medializedir. Humeral liner ise humeral osteotominin üzerinde lateralize olarak konumlandırılır. Bu tasarımdaki protezlerin özellikleri, glenoid komponent medialize olduğu için düşük oranda glenoid komponent gevşemesi (96, 97), azalmış skapular çentikleşme riski (74, 76, 98, 99), deltoid kasının kuvvet kolu arttığı için daha iyi öne fleksiyon ve abduksiyon oranları (100), humerus lateralde olduğu için artmış olan rotator manşet kasları ve deltoid kas gerğinliği sayesinde iç ve dış rotasyonda daha iyi sonuçlar ve stabilite için subskapularis kasının onarımına ihtiyaç duyulmamasıdır (98, 101).

2.5. TERS OMUZ ARTROPLASTİSİ ENDİKASYONLARI

2.5.1. Glenohumeral Artrit ve Beraberinde Eşlik Eden Rotator Manşet Yırtıkları

Rotator manşetin yetersiz olması nedeniyle eklemde disfonksiyon gelişmesine rotator manşet artropatisi denir. Bu hastalar artrit olmadan masif rotator manşet yırtığı nedeniyle psödoparalizi gelişmiş, onarılamayan rotator manşet yıtığından dolayı kemikte erozyon gelişen glenohumeral artriti içeren geniş bir grubu kapsamaktadır (102-104). Bu grup Ters Omuz Artroplastisi endikasyonundaki en geniş gruptur (102, 103, 105, 106).

2.5.2. Glenohumeral Artritin Eşlik Etmediği Masif Rotator Manşet Yırtıkları

Total omuz artroplastisinin sınırlayıcı olmamasından dolayı yeterli derecede başarılı olmaması bu endikasyon nedeniyle kullanımının kısıtlı olmasına sebep olmakta ve ters omuz artroplastisinin kullanım alanını genişletmektedir (107). Bu hasta grubu içerisinde ters omuz artroplastisi yapılması planlanan hastların seçimi çok önemlidir. Nedeni bu hastaların operasyon öncesi fonksiyonlarının çok değişken olmasıdır. Bu seçimde en önemli parametre psödoparalizidir.(omuz pasif fleksiyonu tam, aktif omuz fleksitonu 90 dereceden az) (68, 90). Mulieri ve arkadaşlarının yaptığı bir çalışmada, rotator manşet artopatisine glenohumeral artritin eşlik etmediği

60 hastaya ters omuz protezi uygulanmış ve hastaların fonksiyonel skorlarında ve ağrı skorlarında iyileşme olduğu ortaya konmuştur (108). Yine Boileau ve arkadaşları rotator manşet tamiri uygulanmış ve sonuçları başarısız olmuş postoperatif dönemde psödoparalizisi olan ve olmayan sonuçlarını karşılaştırmış ve psöodparalizisi olan hastalarda aktif öne fleksiyonun arttığını ve constant skorlamasının iyileştiğini ortaya koymuş, fakat psödoparalizisi olmayan hastalarda constant skoru ve ağrının iyileşmesine rağmen aktif öne fleksiyonun azaldığı gösterilmiştir (109).

Preoperatif dönemde yine önemli bir gösterge omuzun arka manşet gücünü gösteren dış rotasyon derecesidir. Dış rotasyon derecesi iyi olan hastalarda ters omuz protezinin uygulanmasından sonra, dış rotasyon derecesi öncekinden daha kötü olacak, yine bu hareketi sağlayan teres minörün hasarlanmış olduğu hastalarda daha iyi bir sonuç olmayacaktır (110). Bu hastalarda teres minörün fonksiyonu için latissimus dorsi ya da teres majör transferi yapılabilmektedir.

2.5.3. Humerus Üst Uç Kırıkları Sonrası Erken Dönemde veya Kırık Komplikasyonu Sonrası

İleri yaş grubu hastalarda, çok parçalı humerus üst uç kırığı tüberküllerin onarımı ile beraber hemiartroplasti uygulanarak tedavi edilmekteydi (111, 112). Postoperatif dönemde protezin başarısı tüberkül iyileşmesi ile rotator manşetin fonksiyonuna bağlı olmaktaydı. *Robinson'un* yaptığı bir çalışmada (113), 70 yaş üzerindeki humerus üst uç parçalı kırığından sonra uygulanan hemirartroplastiden 1 yıl sonra düşük fonksiyonel sonuç ortaya çıktığı görülmüştür. Ters omuz protezinin ise biyomekaniği dolayısıyla tüberküllerin iyileşmesine ve rotator manşetin fonksiyonunu yerine getirmesine daha az ihtiyaç duyarak daha iyi bir seçenektir (80).

Humerus üst uç kırığı sonrasında ters omuz artroplastisi endikasyonları:

- Hastanın fizyolojik yaşının 70 üzerinde olması
- Neer sınıflamasına göre 4 parçalı kırık olması
- Büyük tüberkülün parçalanmış olduğu Neer tip 3 kırık
- Eklem yüzeyinde parçalanma olması
- Postoperatif nonunion veya avasküler nekroz olması
- Artroz olmasıdır.

Hastanın ileri demansının mevcut olması ve deltoid kas disfonksiyonu olması ise kontrendikasyonları olarak sayılabilir.

2.5.4. Total Omuz Artroplastisi Sonrası Kötü Sonuçlarda

Total omuz artroplastisi sonrası glenoid ve humeral komponentte beraber ya da ayrı ayrı asteptik gevşeme olması, instabilite, periprostetik kırık, enfeksiyon gelişmesi veya total omuz artroplastisi uygulandıktan sonra masif rotator manşet hasarı meydana gelmesi durumlarında total omuz artroplastisinin revize edilerek ters omuz artroplastisi uygulanma endikasyonu doğar (114).

Aktif enfeksiyon varlığı, aksiller sinir ve brakiyal pleksusun tam felci, glenoidde yetersiz kemik rezervi olması, nöropatik eklem olması ise kontrendikasyonlar olarak belirtilebilir.

2.5.5. Rotator Manşetin Sağlam Olduğu Glenohumeral Artritte

Rotator manşetin sağlam olduğu ileri glenohumeral artritli hastalar daha önceleri anatomik total omuz artroplastisi uygulanarak tedavi edilirdi. Fakat yakın tarihte yapılan çalışmalar total omuz artroplastisinin rotator manşet disfonksiyonunu önlemekte yeteriz kaldığını göstermiştir. Young ve arkadaşlarının yaptığı çalışmada, rotator maşeti sağlam olan ve ters omuz artroplastisi uygulanan hastalar değerlendirilmiştir. Buna göre 10 yıl sonrasında %16, 15 yıl sonrasında ise %55 rotator manşet disfonksiyonu geliştiği ortaya konmuştur (115). Bu endikasyonla ters omuz artroplastisinin uygulandığı hastalar; glenoid kemik rezervinin yetersiz olmasından dolayı total omuz artroplastisi uygulanamayacak hastalar ve tüberküllerin uygunsuz şekilde kaynadığı ve bu yüzden rotator manşetin sağlam olmasına rağmen fonksiyon gösteremediği kaynamış humerus üst uç kırıklarıdır. Bir diğer hasta grubu ise romatid artritli veya yaşına bağlı rotator manşet disfonksiyonu beklenen veya MRI da manşetin ince olduğu yakın gelecekte rotator manşetin fonksiyon gösteremeyeceği beklenen hastalardır.

2.5.6. Humerus Üst Ucu Tümörlerinde

Humerus üst ucunda osteosarkom, ewing sarkom, multiple myelom, kondrosarkom primer olarak sık görülen tümörler iken metastatik olarak meme kanseri metaztazları ve renal hücreli karsinom metaztazları öncelikli olarak görünen kemik tümörleridir (116). Bu hasta grubunda eğer tümörün rezeksiyonundan sonra ters omuz protezinin biyomekaniğinin sağlanması için gerekli olan anatomik yapılar korunabildiyse protez uygulanmalıdır. Bu grupta ters omuz protezi endikasyonları çok sınırlı ve uygulanan hasta grubunun sağ kalımı kısa olduğu için literatürde kısıtlı yeri vardır.

2.6. CERRAHİ TEKNİK

2.6.1. Hasta Posizyonu ve Anestezi

Ters omuz artroplastisi genel anestezi veya aksiller blok altında uygulanabilmektedir. Hastalar yarı oturur veya şezlong posizyonunda iken opere edilecek kol serbest bırakılacak şekilde hazırlanır. Başın altına uygun şekilde destek konularak ve baş sabitlenerek olası bir boyun yaralanmasının önüne geçilir. Yine peroperatif dönemde hastanın posizyonunu korumak için hasta ameliyat masasına bağlanır ve destek aparatları yerleştirilir. Peroperatif dönemde skopi cihazı kullanılacaksa örtülme yapılmadan önce görüntüleme yapılarak uygun şartlar hazırlanmalıdır.

Omuz cerrahilerinde verilen şezlong veya yarı oturur posizyon venöz basıncı düşürür, kanamayı azaltır ama bradikardi, hipotansiyon ve venöz hava embolisi risklerini taşır. Operasyon sırasında yapılan manipülasyonlar hastada brakial pleksus yaralanması ve hava yolu kapanması gibi durumlara yol açabilmektedir.

2.6.2. Cerrahi Yaklaşımlar

Ters omuz protezi cerrahisi superolateral veya deltopektoral insizyonlar ile yapılabilmektedir. Biz kliniğimizde deltopektoral yaklaşım uyguladığımız için bu bölümde sadece deltopektoral yaklaşım anlatılacaktır. Deltopektoral yaklaşım uygulanan hastalarda protez çıkığı riski daha yüksektir (117).

Deltopektoral yaklaşım distale uzatılmak istendiğinde superolateral yaklaşıma göre daha avantajlıdır. Çünkü superolateral yaklaşımda insizyon distale uzatılmak istenirse aksiller sinir lifleri bulunarak korunmalıdır (118). Şafta uzanan kırıklarda yine deltopektoral yaklaşım daha avantajlıdır.

Deltopektoral yaklaşım için korkoid çıkıntıdan başlayarak, deltopektoral oluğu takip eden bir yaklaşık 10-15 cm uzunluğunda bir kesi yapılır (Şekil 17). Kesi humerus üzerinde deltoid kas yapışma yerine doğru yapılır.

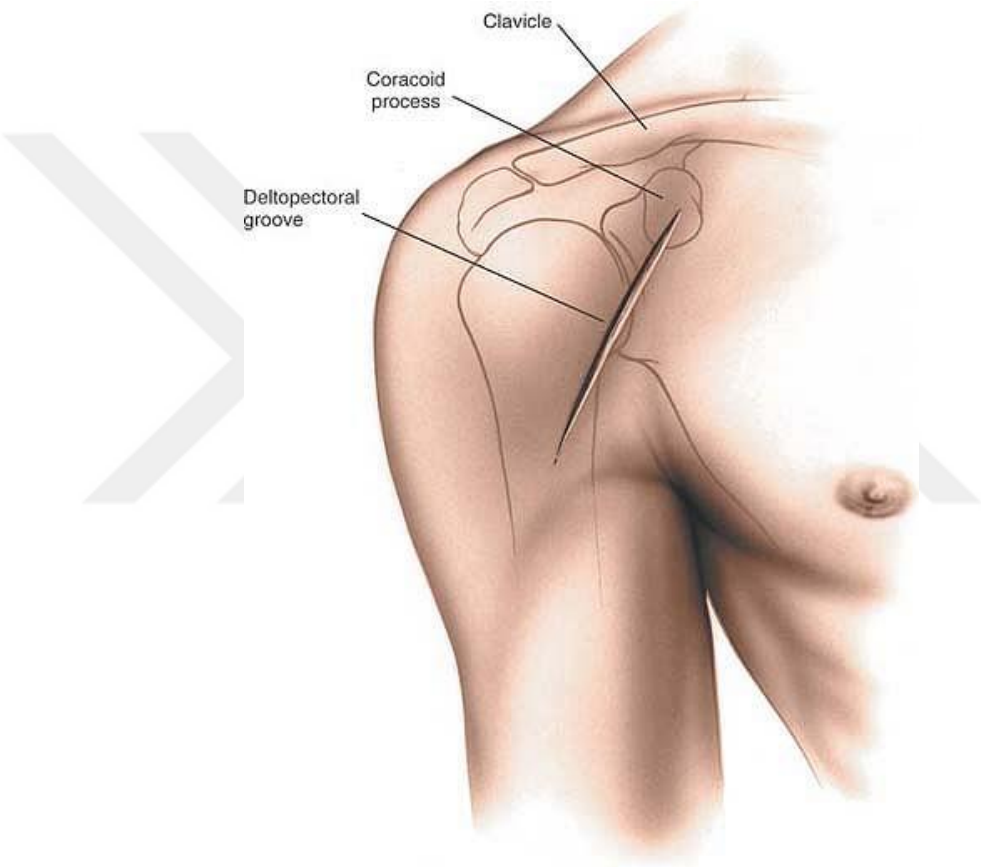

Şekil 17. Deltopektoral yaklaşım için cerrahi kesi

Yüzeyel diseksiyon; cilt kesisi yapıldıktan sonra karşımıza deltopektoral fasya çıkar. Bundan sonra karşımıza yağlı bir doku ile çevrili olan sefalik ven çıkar (Şekil 18). Sefalik ven serbestleştirilmeli ve korunmalıdır. Eğer sefalik ven korunmaz ve hasarlanırsa postoperatif dönemde kolda ciddi ödem ortaya çıkabilmektedir. Sefalik ven korumaya alındıktan sonra pektoralis majör kası mediale, deltoid kas ise laterale ekarte edilir. Yüzeyel diseksiyon tamamlanmıştır.

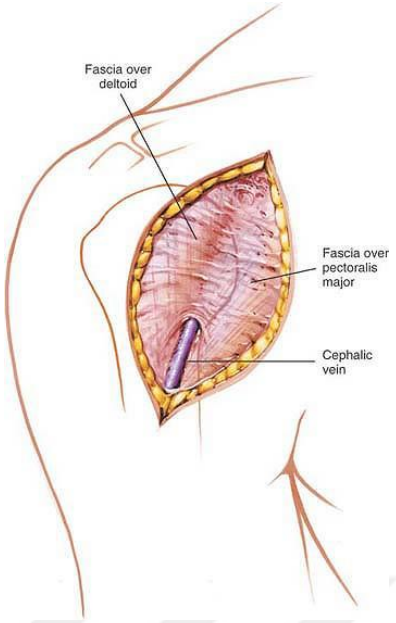

Şekil 18. Sefalik Ven

Derin diseksiyon tendon konjuantın hemen lateralinde bulunan fasyanın kesilmesi ile başlar. Omuz ekleminin anterior kısmına ulaşabilmek için bisepsin kısa başının ve korokobrakiyal kasın(konjuant tendonu bu 2 kas tendonu oluşturur) mediale ekarte edilmesi gerekir. Bu aşamadan sonra subskapularis kası karşımıza çıkar ve serbestleştirilmelidir (Şekil 19).

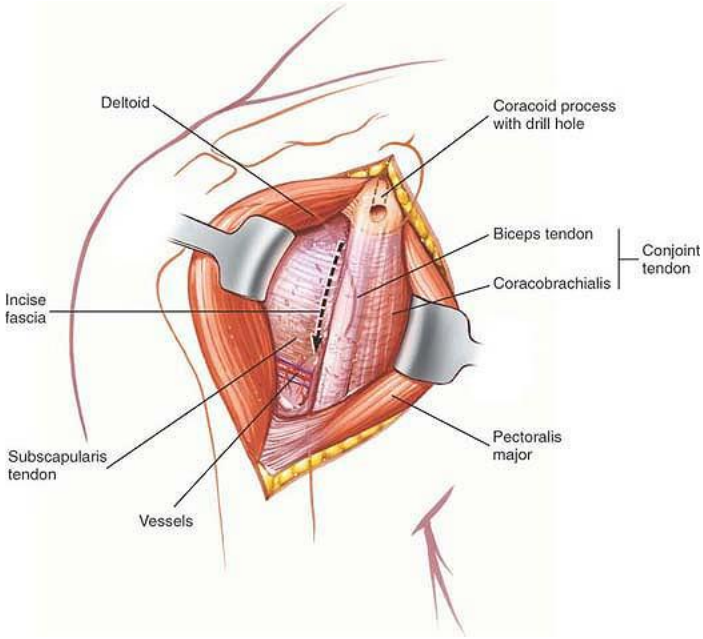

Şekil 19. Fasyanın açılması

Bu kas humerusa yapıştığı yer olan küçük tüberkülden ayrılarak serbestleştirilir. Bu yapılırken kola dış rotasyon uygulanır. Böylece hem subskapularis kası gerginleştirilir. Hem de bu kasın hemen altından posteriora geçen aksiller sinir bu manevra ile uzaklaştırılarak güvene alınmış olur (Şekil 20). Subskapularis kası kaldırıldıktan sonra karşımıza eklem kapsülü çıkar. Eklem kapsulüde açılır ve glenohumeral eklem ve humerus başı karşımıza çıkar.

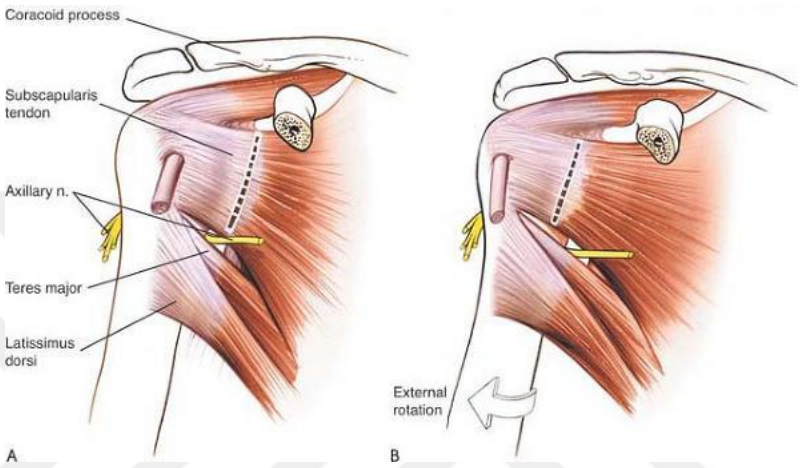

Şekil 20. A: Subskapular kas tendona yakın bölgeden küçük tüberkülden ayrılmalıdır. B: Kol dış rotasyona alınarak Subskapularise yapılacak kesi bölgesi sinirden uzaklaştırılıyor.

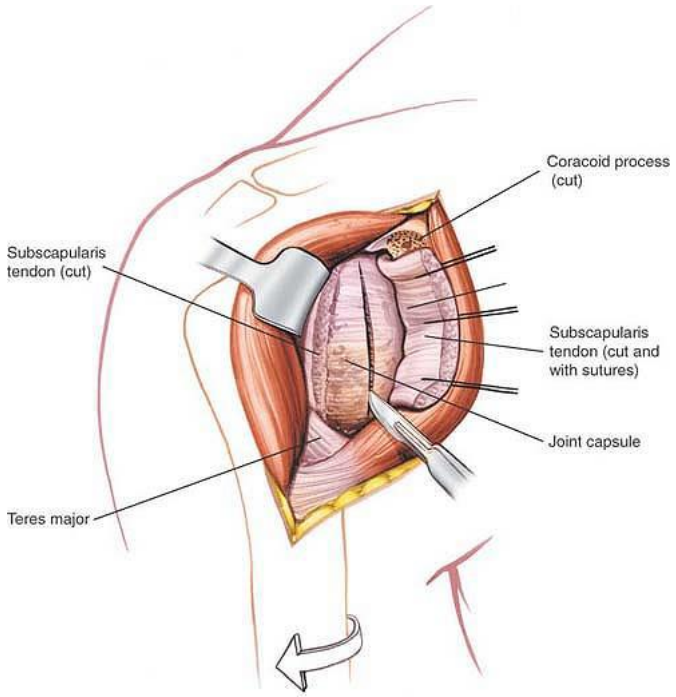

Şekil 21. Subskapular kasın tendonunun kesilmesi

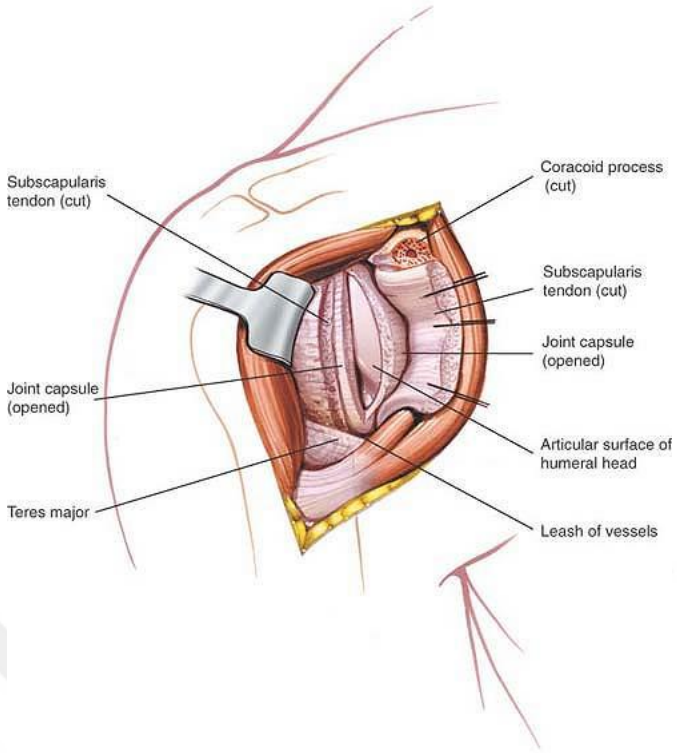

Şekil 22. Kapsülün glenohumeral eklemin ortaya konulması

Humerus başına ulaşıldıktan sonra, baş ekstremite dış rotasyona alınarak anteriora lükse edilir. Peroperatif aksiller sinir korunmalıdır. Biseps kasının tendonuna tenotomi ya da tenodez uygulanabilir.

Eğer ki hastada artroz var ise humerus rezeksiyon rehberi humerusun süperiorundan medülla içerisine sokulur ve uygun baş kesici ile baş retroversiyonu 0 derece olarak baş kesilir. Kol traksiyona alındığında humerus kesim düzleminin glenoidin alt sınırının hemen altında olması gerekir.

Baş kesildikten sonra glenoidin hazırlığına başlanır. Glenoidin özellikle inferioruna uygun ekartörler yerleştirilir ve tüm glenoid ortaya konarak labrum, kıkırdak, biseps kasının kalıntıları ve kapsül temizlenerek glenoid işaretlenir.

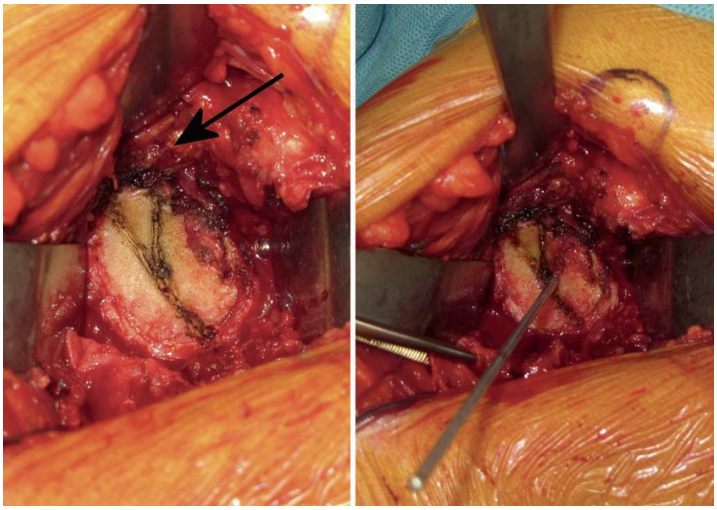

Şekil 23. Glenoidin ortaya konması. Koter ile işaretlenmiş alan okla gösteren korokoid çıkıntıyı hedef alır. Sol omuz için saat 1 sağ omuz için saat 11 yönündedir. 1 adet pin glenoidi yukardan aşağıya doğru ortadan 2 ye bölen çizği ve corokoidi hedefleyen çizginin kesişim yerinin hemen posterior ve inferionda gönderilir.

Metaglenin plağı olabildiğince inferiora yerleştirilerek klavuz pin gönderilir. İnferior osteofitlerin bu aşamada bizi yanıltmamasına dikkat etmemiz gerekmektedir. Pin üzerinden glenoid remerize edilir (Şekil 24). Glenoid oyulurken sadece mevcut olan kıkırdak doku alınmalı ve subkondral kemik ortaya çıkınca remerizasyon işlemi sonlandırılmalıdır. Gereğinden fazla remerizasyon glenoid kemik kaybına yol açmaktadır.

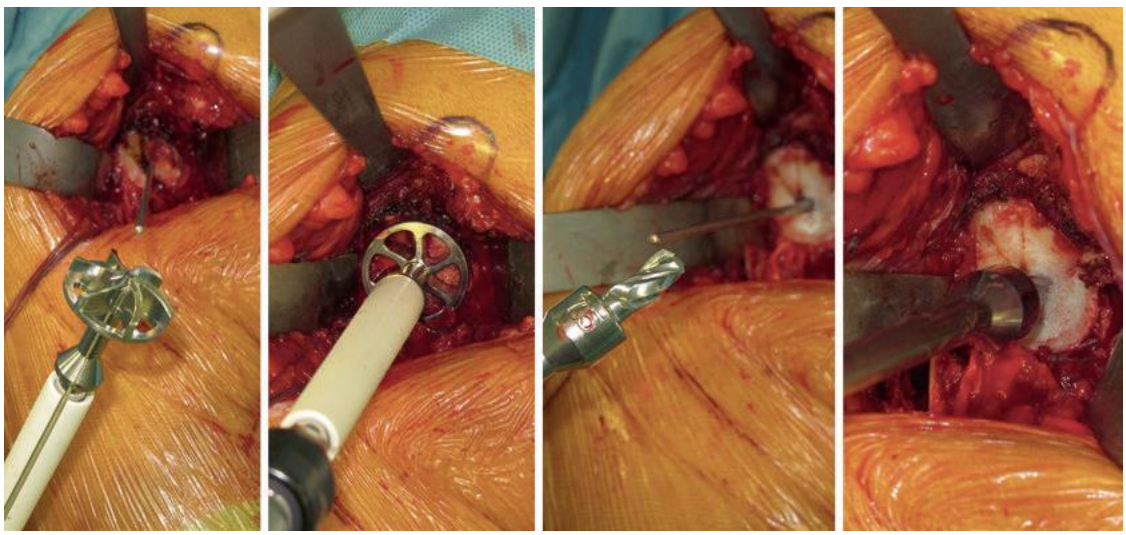

Şekil 24. 1-2, Glenoidin remerize edilmesi için klavuz pin gönderilmesi ve kanüllü reamer ile remerize edilmesi. 3-4, 7.5 mm'lik kanüllü oyucu yardımıyla glenoid komponentin santral peginin açılması.

Metagleni tespit etmek için 4 adet vida kullanılır. Kilitleme vidalarının açısı merkezi vidadan farklı yöndedir. 2 mm'lik driller yardımıyla oyma işlemi yapılmalı ve vidaların boyu en az 36 mm olarak hedeflenmelidir. Önce inferiora kilitli vida gönderilir daha sonra süperiora kilitli vida gönderilir. Anterior ve posteriora da kilitsiz vidalar yerleştirildikten sonra glenoidin stabilitesi kontrol edilir (Şekil 25). Glenosfer, humerus hazırlanarak humeral komponent yerleştirildikten sonra yerleştirileceği için humeral hazırlığa geçilir.

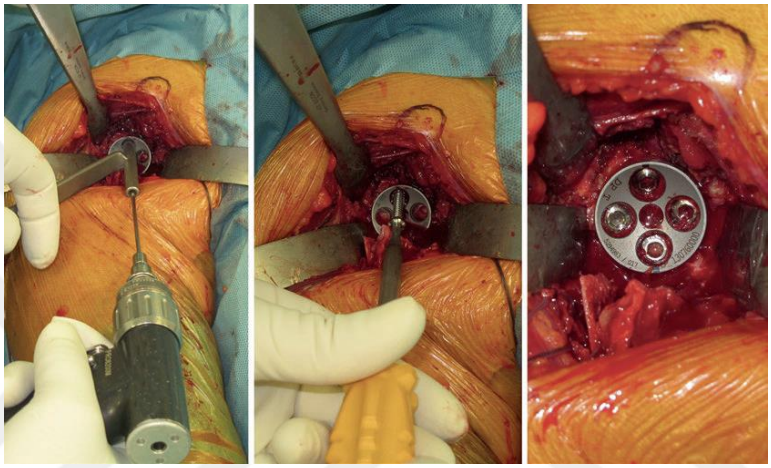

Şekil 25. Metaglenin yerleştirilmesi ve vidalanması

Humeral stemde en iyi temas yüzeyini yakalayabilmek için konstantrik veya ekzantirik oyucu adaptörü seçilir. Proksimal humerus, stemin iyi tutunabilmesi için kompakt kemiğe ulaşana kadar spongioz kemik oyulur. Sonrasında kesi ile aynı olacak uygun versiyonda deneme humeral komponent yerleştirilr. Ve yine deneme glenosfer yerleştirilerek implantın uygunluğu değerlendirilir. Karar verildikten sonra önce glenosfer yerleştirilir (Şekil 26) daha sonra humeral stem ve polietilende yerleştirilerek redüksiyon yapılır (Şekil 27).

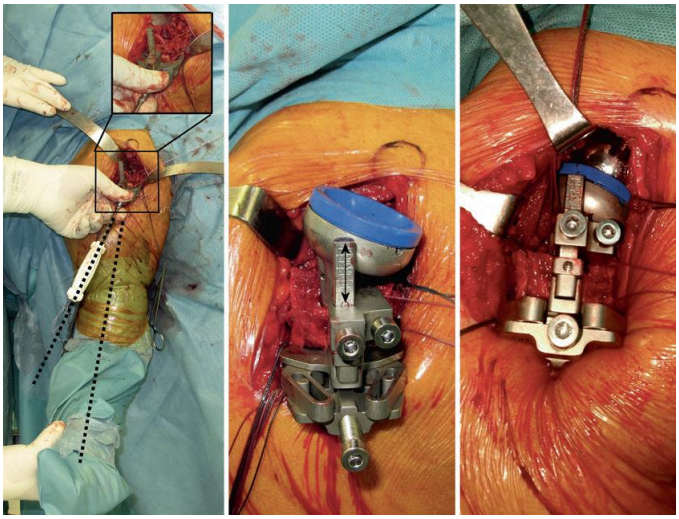

Şekil 26. Uygun versiyonda humeral komponent için oyma işlemi yapılır.

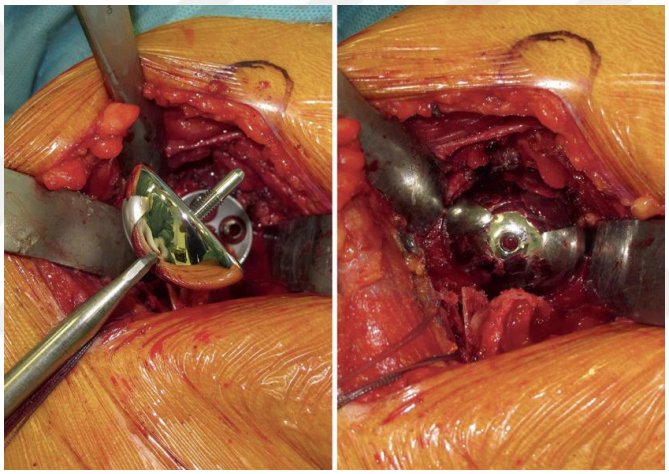

Şekil 27. Glenoidin yerleştirilmesi

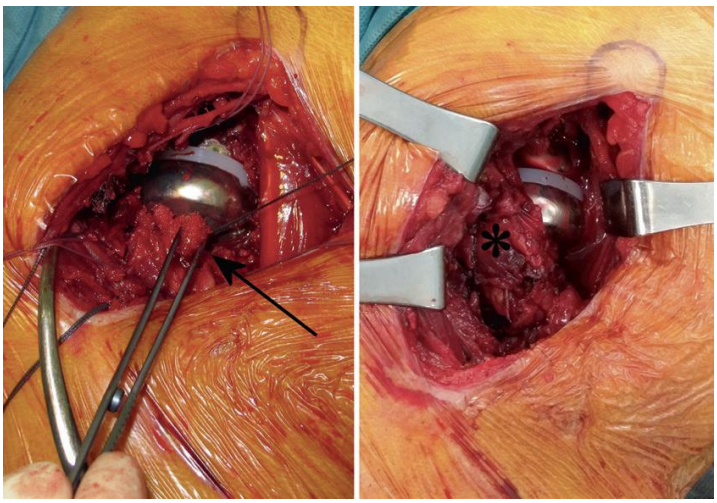

Şekil 28. Polietilenin yerleştirilmesinden sonra omuzun redükte edilmesi

2.6.3. Ters Omuz Protezi Komplikasyonları

Postoperatif ve peroperatif olarak 2'ye ayrılır.

a. Peroperatif komplikasyonlar

- Periprostatik kırık

-Çimento ekstravazasyonu: Çimentolu humeral komponent uygulunan vakalarda ve özellikle revizyon vakalarında görülme riski vardır (119).

-Nörolojik komplikasyonlar: Bu hastalarda postop en sık görülen nörolojik komplikasyon aksiller sinir nöropraksisi olup büyük kısmı geri dönüşümlü yaralanmadır. Kolun boyunun uzatılmasına bağlı olduğu düşünülmektedir (120).

b. Postoperatif komplikasyonlar

Skapular çentiklenme: Humeral komponentin glenoidde lizis oluşmasına yol açan skapular boyunla kronik temas etmesidir. Postoperatif komplikasyonlar içinde en sık görülendir. Ap grafi ile kolaylıkla tespit edilebilir. Enflamasyon, sinovit, osteolizis ve ağrıya yol açar. Glenoid komponentin gevşemesine ve revizyon operasyonu gereksinimine neden olabilir. Glenosferin 10-20 derece inferiora açılı şekilde yerleştirilmesi, glenosfer boyutunun büyütülmesi, humerus boynu ve şaftı arasındaki açının arttırılması, en önemli olarakta glenosferin glenoidin merkezinin 5 mm inferioruna yerleştirilmesi, skapular çentikleşme riskini azaltan uygulamalardır (82, 110, 121). Skapular çentikleşmenin değerlendirilmesi radyolojik olarak sirvaux sınıflaması ile yapılır (87) (Şekil 29, Tablo 1).



Şekil 29. Sirvaux skapular çentikleşme sınıflandırılması

Tablo 1. Sirvaux skapular çentikleşme sınıflandırılması

Evre 1:Glenoidin köşesine temas var fakat kemik defekti yoktur.
Evre 2:Glenosferin inferior vidasına kadar kemikte lizis ve defekt vardır.
Evre 3:Glenosferin inferior vidasının üstüne kadar lizis mevcuttur.
Evre 4:Santral vidaya kadar kemik defekti mevcuttur.

Glenoid komponentin gevşemesi: Açısı değiştirilebilir vidaların uygulanabilmesi ve trabeküler tasarımların geliştirilmesi ile günümüzde görülme sıklığı azalmıştır. Humeral komponentin gevşemesine göre, glenoid komponentin gevşemesi 3 ila 4 kat daha fazla görülmektedir. Temel nedeni skapular çentikleşme nedeniyle osteoliz gelişmesi ve glenoid komponentin instabil hale gelmesidir (87). Glenoid komponentin omuz ekleminin rotasyon merkezine yerleştirilmeside makaslama kuvvetini azaltarak gevşeme riskini azaltacaktır (95). Skapular çentikleşmenin engellenmesi glenoid komponentin gevşeme riskini azaltır.

Enfeksiyon: Ters omuz protezinin primer olarak uygulandığı hastalarda derin doku enfeksiyon oranı %5 ve total omuz protezi uygulanan hastalarda görülen oranın yaklaşık 4 katıdır (122). Bunun nedeni ters omuz protezinin tasarımı dolayısıyla subakromiyal ölü boşluğun fazlalığı ve burada biriken hematomun enfeksiyona sebep olması olduğu düşünülmektedir (122). Revizyon vakalarında bu risk daha da artmaktadır. En sık ortaya konan patojen Propniobacterium Acnes'tir. Erken dönemde debritman, buna yanıt vermeyen hastalarda ve geç dönem hastalarda ise 2 aşamalı protez revizyonu uygun tedavi seçenekleridir.

Dislokasyon: Primer vakalarda görülme oranı %3.5'tir. Dislokasyon hemen hemen her zaman anteriora doğru gerçekleşir (122). Ters omuz artroplastisi sonrası dislokasyon gelişmesi için en önemli risk faktörü subskapular kasın iyi onarılmamasıdır (92). Dislokasyon omuz ekstensiyona ve iç rotasyona getirildiğinde ortaya çıkar. İlk 3 ay yani erken dönemde gelişen çıkıkların genelde teknik hatadan kaynaklandığı ve revizyon gerektirdiği düşünülür. 1 yıl sonrasındaki çıkıklar ise genelde travmatiktir ve kapalı redüksiyon ile tedavi yeterlidir.

Hareket kısıtlılığı: Ters omuz protezi uygulanmasıyla aktif öne elevasyon hareketi başarılı olarak arttırılır, fakat teres minör ve infraspinatus tendonları yaralanmış ise dış rotasyon mekanizması çalışmayacaktır. Latissimus dorsi ve teres majör tendon transferleri yapıldığı takdirde dış rotasyonun yaklaşık 34 derece arttırıldığı ortaya konmuştur (123).

Akromiyon kırığı: Rotator manşet artropatisine bağlı olarak asetabularizasyon gelişen akromiyonda görülme sıklığı artmıştır. Kolun uzatılması ve deltoid kas gerginliğinin arttırılması dolayısıyla postoperatif dönemde 3-8 hafta arasında akromiyonda yetmezlik kırığı gelişebildiği gösterilmiştir (124). Genellikle yastıklı velpau bandaj yada basit kol askısıyla takip önerilir (125).

2.6.4. Ters Omuz Artroplastisinin Sonuçları

Ters omuz artroplastisi rotator manşet artropatisi sonucunda stabilitesini kaybeden omuzda başarılı bir tedavi seçeneğidir. Ters omuz artroplastisinin masif rotator manşet yırtığına bağlı artropati gelişen ve psödoparalizinin eşlik ettiği durumlarda uygulanması halinde başarılı sonuçlar ortaya çıkardığı ve omuz elevasyonunu sağlayabildiği ortaya konmuştur (90, 126, 127).

Grammont'un tasarımı olan omuzun rotasyon merkezini daha mediale alan protezlerde avantajlar; implant ve kemik yüzeyleri arasında makaslama kuvvetinin azaltılması, humerusu daha aşağıya kaydırarak deltoid kasın kaldıraç kolunun uzatılmasıdır. Fakat omuzun rotasyon merkezinin daha medialize olması sonucunda skapular çentikleşme riski artmaktadır. Skapular çentikleşme geliştiği durumlarda ise glenoid erozyonu, instabilite ve glenoid komponentte gevşeme gibi klinik sonuçları negatif etkileyen durumlar ortaya çıkabilmektedir. Skapular çentikleşme riskinin azaltılması için farklı teknikler ve protez tasarımları önerilmiştir. Omuz rotasyon merkezinin yaklaşık 2.5 mm daha lateralize eden ve humerus boyun diyafiz kesinin 150 derece olduğu tasarımlar (77, 128), glenoidin inferiora 10-15 derece eğimli olarak oyulması (77, 129), glenoid komponentin daha inferiora yerleştirilmesi ve polietilen ve skapular boyun arasında meydana gelecek sıkışmanın azaltılmasıdır (77-79, 88, 90). Daha önce skapular çentikleşme oranları medialize protezlerde %68 olarak belirtilmiştir (68, 130). Fakat Simovitch glenoid komponentin normalde tarif edilen yerinden daha aşağıya yerleştirilmesiyle bu oranın %44'lere kadar azaltıldığını çalışmasında ortaya koymuştur (78).

Humerus üst ucunun çok parçalı kırıklarında, bu kırıkların daha çok ileri yaş osteoporotik hastalarda olması nedeniyle osteosentezde başarısızlıklar ve humerus başında avasküler nekroz gelişmesi riskinden dolayı hemiartroplasti ve ters omuz artroplastisi kullanımı artmıştır. Bu yaş gruplarında hemiartroplasti uygulanması

durumunda rotator manşette atrofi gelişmiş olması hastaların klinik sonuçlarını negatif yönde etkilemektedir. Litaratürdeki çalışmalar incelendiğinde, ters omuz artroplastisi uygulanan hastalarda hemiartroplasti uygulanan hasta grubuna göre daha yüksek Constant Skorları olduğu ortaya konmuştur (78). Sonuç olarak bu hasta grubunda, ters omuz artroplastisi, hemiartroplastiye göre daha iyi bir seçenektir.

Literatürde halen ters omuz artroplastisinin klinik sonuçlarını etkileyen faktörler üzerine birçok çalışma devam etmekte olup, ters omuz artroplastisinin ilerleyen dönemlerde daha yaygın olarak uygulanacağı öngörülmektedir.

3. GEREÇ ve YÖNTEM

Retrospektif çalışmamızda, 01.01.2017-30.11.2020 tarihleri arasında Adana Numune Eğitim ve Araştırma Hastanesi ve Adana Şehir Hastanesi Ortopedi ve Travmatoloji kliniğinde osteoporotik proksimal humerus kırığı nedeniyle internal tespit uygulanan ve sonrasında gelişen komplikasyonlar nedeniyle revizyon cerrahisi gereken, peroperatif olarak onarılamayacak rotator cuff yetmezliği tespit edilen ve ters omuz artroplastisi ile revizyon cerrahisi gerçekleştirilen, en az 24 ay takip edilen 50 yaş üzerindeki hastalar dahil edildi. Çalışmada parametrelerin ortalamalarında orta düzeyde etki büyüklüğünün (effect size=0,80) fark kabul edilmesi öngörülerek alfa anlamlılık seviyesi 0,05 % 95 Power da örneklem büyüklüğü toplam 19 katılımcı olarak hesaplandı. Çalışmaya dahil edilen hastaların ilk cerrahisi ve revizyon cerrahisi, aynı cerrahi ekip tarafından ve deltopektoral insizyon kullanılarak gerçekleştirildi. Çalışmaya dahil edilen tüm hastalara ; vizüel analog skala (vas skorlaması), Constant Murley skorlaması, Amerikan Omuz ve Dirsek Cerrahisi (ASES) skorlaması, Kol, Omuz ve El Skoru Engelleri (QuickDash) skorlaması, bilgilendirilmiş gönüllü olur formu doldurturuldu. Her hastanın postoperatif fleksiyon, abduksiyon, addüksiyon, iç ve dış rotasyon hareketleri incelendi. Her hastanın preoperatif dönemde, kırık sonrası çekilen grafileri incelendi ve Neer sınıflamasına göre kırık tipi belirlendi. Açık kırığı olan, glenohumeral eklemde geçirilmiş septik artrit veya benzeri enfeksiyon öyküsü olan, aynı ekstremitede birden fazla kırığı olan, aynı ekstremitede nörolojik defisiti olan hastalar çalışmanın dışında bırakıldı.

Adana Şehir Eğitim ve Araştırma Hastanesi Klinik Araştırmalar Etik Kurulu'ndan etik kurul onayı alınarak çalışmaya başlandı. Etik kurul onay tarihi 16.12.2020 ve karar no: 1122'dir.

Çalışmanın güç analizi PASS 13.0.6 (NCSS, LLC, USA-2014) programı ile gerçekleştirildi. Hata payı %5, güç değeri %99 ve 0,68 alınarak minimum örneklem çapı 18 hasta olarak belirlendi. Çalışmamız için belirlenen sürede başarısız internal tespit sonrası rotator cuff yetmezliği nedeniyle ters omuz artroplastisi uygulanan 28 hasta vardı. 5 hasta dışlama kriterlerine uygun olduğu için çalışma 23 hasta ile tamamlandı.

3.1. İSTATİSTİKSEL DEĞERLENDİRME

Verilerin istatistiksel analizinde SPSS (Statistical Package for the Social Sciences) 25.0 paket programı kullanıldı. Kategorik ölçümler sayı ve yüzde olarak, sürekli ölçümler ortalama ve standart sapma (gerekli yerlerde medyan (ortanca) ve minimum-maksimum) olarak özetlendi. Kategorik ifadelerin karşılaştırılmasında ki-kare ve Fisher exact testleri kullanıldı. Çalışmada yer alan parametrelerin normal dağılım gösterip göstermediğini belirlemede Shapiro-Wilk testi kullanıldı. Normal dağılım göstermeyen parametrelerde Mann Whitney u testine başvuruldu. Sürekli ölçüm parametreler arasındaki ilişkide Spearman's rho korelasyon testi kullanıldı. Tüm testlerde istatistiksel önemlilik düzeyi 0,05 olarak alındı.

4. BULGULAR

Çalışmaya başarısız internal tespit sonrasi revizyon cerrahisi gereken ve intraoperatif onarılmayan cuff yetmezliği olan osteoporotik proksimal humerus kırığı nedeniyle reverse omuz artroplastisi uygulanan 23 hasta dahil edildi. Çalışmaya dahil edilen hastaların 7 (% 30,43)'sinin erkek, 16 (% 69,57)'sının ise kadın olduğu tespit edildi (Şekil 30). Hastaların yaş ortalaması 70,2±3,1 yıl idi (Tablo 2).

Tablo 2. Hastaların yaş ortalamalarının incelenmesi

	Ort±Ss	**Med (Min-Maks)**
Yaş	70,2±3,1	70 (65-77)

Ort: Ortalama, Ss: Standart sapma, Med: Medyan, Min: Minimum, Maks: Maksimum

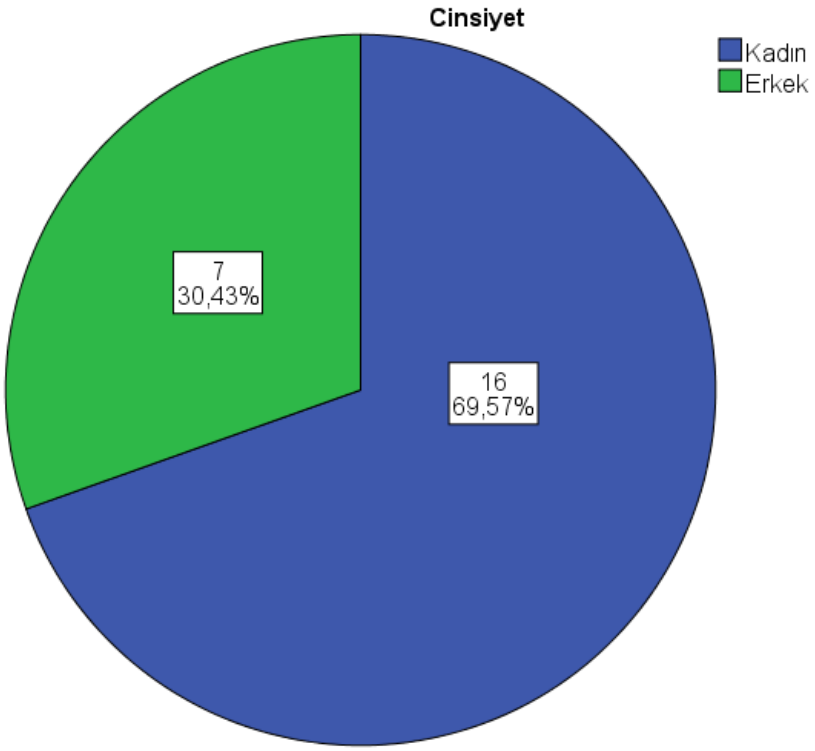

Şekil 30. Hastaların cinsiyet bulgularının incelenmesi

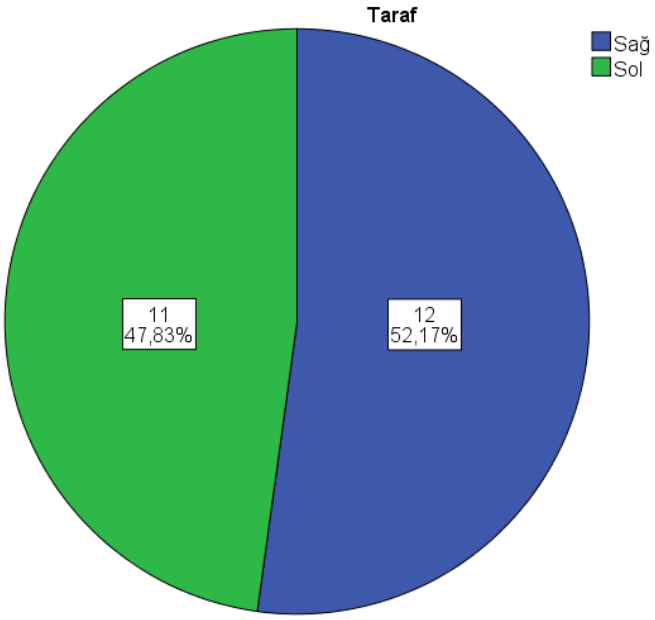

Şekil 31. Hastalara ait taraf bulgularının incelenmesi

Çalışmaya dahil edilen hastalardan 11 (% 47,83)'inin sol taraf, 12 (% 52,17)'si ise sağ tarafından opere edildi.

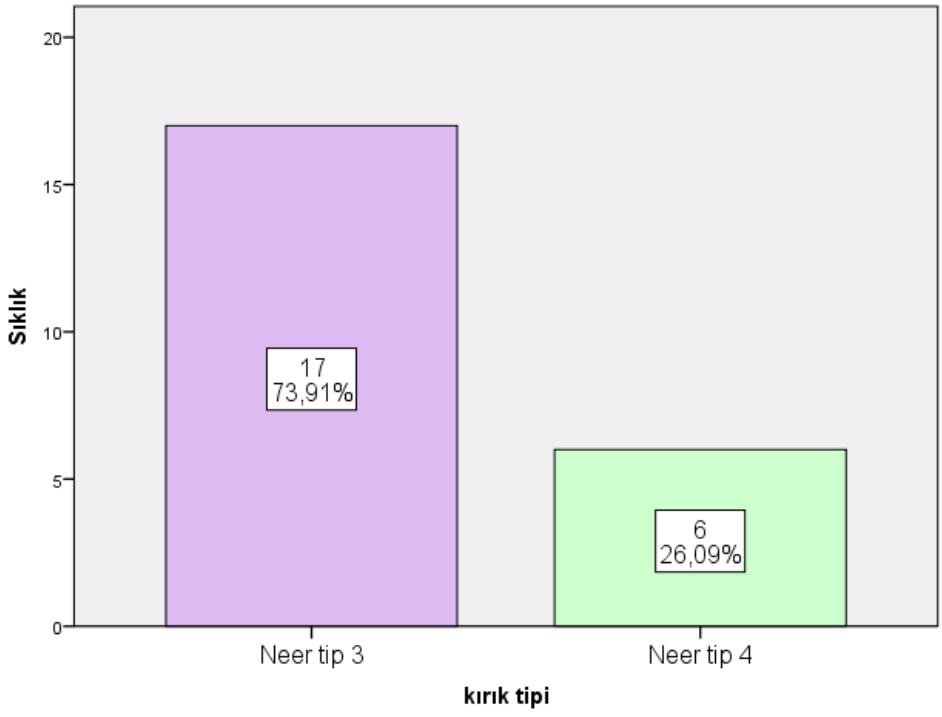

Şekil 32. Hastaların kırık tiplerinin incelenmesi

Hastaların kırık tiplerine bakıldığında 17 (% 73,91) hastada Neer tip 3, 6 (% 26,09) hastada ise Neer tip 4 bulgularına rastlanıldı (Şekil 32).

Tablo 3. Hastaların tedavi sürecine ilişkin parametrelerin incelenmesi

	Ort±Ss	**Med (Min-Maks)**
İlk ameliyatla revizyon arasında geçen süre (ay)	2,38±0,9	2,7 (1,2-3,90)
Takip süresi (ay)	28,3±3,1	27 (24-34)

Ort: Ortalama, Ss: Standart sapma, Med: Medyan, Min: Minimum, Maks: Maksimum

Hastaların ortalama takip süresinin 28,3±3,1 ay olduğu gözlenirken; ilk ameliyatla revizyon arasında ise ortalama 2,38±0,9 ay olduğu tespit edildi (Tablo 3).

Tablo 4. Hastaların diğer parametrelerin incelenmesi

	Ort±Ss	**Med (Min-Maks)**
Opere kol ASES	58,9±21,3	63 (20-88)
Sağlam kol ASES	94,8±7,5	95 (70-100)
Quick Dash	36,7±19,9	33 (11-79,5)
VAS	1,48±1,5	1 (0-5)
Constant murley	58,9±10,4	60 (40-73)
Fleksiyon	96,9±24,8	90 (60-130)
Abdüksiyon	92,6±22,8	90 (50-130)
Eksternal Rotasyon	25,0±10,3	20 (10-45)
Internal Rotasyon	19,8±6,9	15 (10-30)

Ort: Ortalama, Ss: Standart sapma, Med: Medyan, Min: Minimum, Maks: Maksimum

Hastaların opere kol ASES ortalaması 58,9±21,3 iken, sağlam kol ASES ortalamalarının 94,8±7,5 olduğu tespit edildi.

Quick Dash ortalaması 36,7±19,9 olduğu saptanırken; VAS ortalaması hastalarda 1,48±1,5 olduğu belirlendi.

Constant murley ortalaması 58,9±10,4 olduğu tespit edildi.

Hastaların Fleksiyon ortalaması 96,9±24,8; Abdüksiyon ortalamaları 92,6±22,8; Eksternal rotasyon ortalamalarının 25,0±10,3; Internal rotasyon ortalamalarının ise 19,8±6,9 olduğu saptandı (Tablo 4).

Tablo 5. VAS skoru ile diğer parametreler arasındaki ilişki

	VAS	
	r	**p**
Yaş	0,433*	**0,039**
İlk ameliyatla revizyon arasında geçen süre	0,389	0,066
Takip süresi	-0,214	0,328
Opere kol	-0,608**	**0,002**
Sağlam kol	-0,313	0,146
Quick Dash	0,689**	**<0,001**
Constant murley	-0,694**	**<0,001**
Fleksiyon	-0,619**	**0,002**
Abdüksiyon	-0,597**	**0,003**
Eksternal rotasyon	-0,567**	**0,005**
Internal rotasyon	-0,632**	**0,001**
	Ort±Ss	**p[a]**
Cinsiyet		
Kadın	1,81±1,7	0,128
Erkek	0,71±0,8	
Taraf		
Sağ	1,67±1,8	0,799
Sol	1,27±1,2	
Kırık tipi		
Neer Tip 3	0,88±0,9	**0,009****
Neer Tip 4	3,17±1,8	

** p<0,05, **p<0,001, r: Spearman's rho korelasyon test, a: Mann Whitney U test*

VAS skoru ile Takip süresi arasında negatif (ters) yönlü zayıf (r=-0,214); Constant murley, Fleksiyon, Abdüksiyon, Eksternal rotasyon, Internal rotasyon, Opere kol ASES (sırasıyla r=-0,694; r=-0,619; r=-0,597; r=-0,567; r=-0,632; r=-0,608) bir korelasyon bulgusuna rastlanırken; Yaş ve Quick Dash (sırasıyla r=0,433; r=0,689) değerleri ile pozitif (doğrusal) yönlü orta düzey bir ilişki olduğu saptandı.

Kırık tipi Neer tip 4 olan hastaların VAS skorları daha yüksek bulundu (p=0,009).

VAS skoru kadın hastalarda, erkek hastalara göre daha yüksek gözlenmesine karşın aradaki fark anlamlı bulunmadı (p=0,128).

Sağ ve sol tarafta tespit edilen patolojik bulgularının VAS skorları ile homojenlik gösterdiği belirlendi (p=0,799) (Tablo 5).

Tablo 6. Qucik Dash skoru ile diğer parametreler arasındaki ilişki

	Quick Dash	
	r	**p**
Yaş	0,480*	**0,020**
İlk ameliyatla revizyon arasında geçen süre	0,766**	**<0,001**
Takip süresi	-0,287	0,184
Opere kol	-0,918**	**<0,001**
Sağlam kol	-0,737**	**<0,001**
Constant murley	-0,909**	**<0,001**
Fleksiyon	-0,834**	**<0,001**
Abdüksiyon	-0,869**	**<0,001**
Eksternal rotasyon	-0,659**	**0,001**
Internal rotasyon	-0,828**	**<0,001**
	Ort±Ss	**p**
Cinsiyet		
Kadın	39,5±20,2	0,204
Erkek	30,5±19,3	
Taraf		
Sağ	34,2±21,2	0,479
Sol	39,5±19,0	
Kırık tipi		
Neer Tip 3	33,0±17,5	0,107
Neer Tip 4	47,2±24,2	

** p<0,05, **p<0,001, r: Spearman's rho korelasyon test, a: Mann Whitney U test*

Hastaların Quick Dash skoru ile Eksternal rotasyon (r=-0,659) değerleri arasında negatif (ters) yönlü orta düzey; Sağlam kol ASES, Fleksiyon, Abdüksiyon ve Internal rotasyon değerleri arasında negatif (ters) yönlü kuvvetli (sırasıyla r=-0,737; r=-0,834; r=-0,869; r=-0,828); Opere kol ASES ve Constant murley değerleri ile ise negatif (ters) yönlü çok kuvvetli bir ilişki olduğu (sırasıyla r=-0,918; r=-0,909); yaş değeri ile pozitif (doğrusal) yönlü orta düzey (r=0,480); ilk ameliyatla revizyon arasında geçen süre ile ise pozitif (doğrusal) yönlü kuvvetli bir ilişki olduğu tespit edildi (p<0,05).

Qucik Dash skoru kadın hastalarda, erkek hastalara göre daha yüksek gözlenmesine karşın anlamlı bir farklılık saptanmadı (p=0,204).

Sağ ve sol tarafta tespit edilen patolojik bulgularının Quick Dash skorları arasında benzerlik olduğu tespit edildi (p=0,479).

Quick Dash skorları kırık tiplerinden Neer tip 4 gruplarında, Neer tip 3 olan hastalara göre daha yüksek olduğu tespit edilmesine karşın aradaki fark anlamlı bulunmadı (p=0,107) (Tablo 6).

Tablo 7. Constant Murley değeri ile diğer parametreler arasındaki ilişki

	Constant Murley	
	r	**p**
Yaş	-0,446*	**0,033**
İlk ameliyatla revizyon arasında geçen süre	-0,804**	**<0,001**
Takip süresi	0,216	0,322
Opere kol	0,861**	**<0,001**
Sağlam kol	0,664**	**0,001**
Fleksiyon	0,837**	**<0,001**
Abdüksiyon	0,883**	**<0,001**
Eksternal rotasyon	0,679**	**<0,001**
Internal rotasyon	0,856**	**<0,001**
	Ort±Ss	**p**
Cinsiyet		
Kadın	56,7±10,9	0,124
Erkek	63,9±7,7	
Taraf		
Sağ	59,3±10,3	0,877
Sol	58,4±11,0	
Kırık tipi		
Neer Tip 3	61,8±9,0	**0,023***
Neer Tip 4	50,7±10,4	

** p<0,05, **p<0,001, r: Spearman's rho korelasyon test, a: Mann Whitney U test*

Hastaların Constant Murley değeri ile yaş değeri arasında negatif (ters) yönlü orta (r=-0,446); ilk ameliyatla revizyon arasında geçen süre arasında negatif (ters) yönlü kuvvetli; sağlam kol ASES ve eksternal rotasyon değerleri ile pozitif (doğrusal) yönlü orta düzey (r=0,664; r=0,679); Opere kol ASES, Fleksiyon,

Abdüksiyon ve Internal rotasyon değerleri ile pozitif (doğrusal) yönlü kuvvetli bir korelasyon olduğu saptandı (sırasıyla r=0,861; r=0,837; r=0,883; r=0,856).

Constant murley değeri erkek hastalarda, kadın hastalara göre daha yüksek olmasına karşın aradaki fark anlamlı bulunmadı (p=0,124).

Sağ ve sol tarafta tespit edilen patolojik bulgularının Constant murley değerleri arasında benzerlik olduğu tespit edildi (p=0,877).

Kırık tiplerinden Neer tip 3 grubunda Constant murley skorlarının, Neer tip 4 grubunda yer alan hastalara göre daha yüksek olduğu belirlendi (p=0,023) (Tablo 7).

Tablo 8. Fleksiyon değeri ile diğer parametreler arasındaki ilişki

	Fleksiyon	
	r	**p**
Yaş	-0,644**	**0,001**
İlk ameliyatla revizyon arasında geçen süre	-0,762**	**<0,001**
Takip süresi	0,269	0,214
Opere kol	0,860**	**<0,001**
Sağlam kol	0,675**	**<0,001**
Abdüksiyon	0,908**	**<0,001**
Eksternal rotasyon	0,831**	**<0,001**
Internal rotasyon	0,842**	**<0,001**
	Ort±Ss	**p**
Cinsiyet		
Kadın	93,8±25,0	0,361
Erkek	104,3±24,4	
Taraf		
Sağ	95,0±23,9	0,663
Sol	99,1±26,6	
Kırık tipi		
Neer Tip 3	102,9±23,1	0,060
Neer Tip 4	80,0±22,8	

** p<0,05, **p<0,001, r: Spearman's rho korelasyon test, a: Mann Whitney U test*

Hastaların Fleksiyon değeri ile yaş değerleri arasında negatif (ters) yönlü orta düzey (r=-0,644); ilk ameliyatla revizyon arasında geçen süre ile ise negatif (ters) yönlü kuvvetli bir ilişki (r=-0,762); sağlam kol ASES değeri ile pozitif (doğrusal) yönlü orta düzey (r=0,675); Opere kol ASES, eksternal rotasyon ve Internal rotasyon

değerleri ile pozitif (doğrusal) yönlü (sırasıyla r=0,860, r=0,831; r=0,842) kuvvetli; Abdüksiyon değeri ile ise pozitif (doğrusal) yönlü çok kuvvetli bir ilişki olduğu belirlendi (r=0,908).

Erkek hastaların fleksiyon derecesi, kadın hastalara göre daha yüksek olmasına karşın aradaki fark anlamlı bulunmadı (p=0,361).

Sağ ve Sol taraf bulguları ile fleksiyon derecelerinin benzerlik gösterdiği tespit edildi (p=0,663).

Kırık tiplerinde Neer tip 3 olan hastalarda fleksiyon derece, Neer tip 4 olan hastalara göre daha yüksek idi (p=0,060) (Tablo 8).

Tablo 9. Abdüksiyon değeri ile diğer parametreler arasındaki ilişki

	Abdüksiyon	
	r	**p**
Yaş	-0,511*	**0,013**
İlk ameliyatla revizyon arasında geçen süre	-0,788**	**<0,001**
Takip süresi	0,286	0,186
Opere kol	0,855**	**<0,001**
Sağlam kol	0,660**	**<0,001**
Eksternal rotasyon	0,817**	**<0,001**
Internal rotasyon	0,740**	**<0,001**
	Ort±Ss	**p**
Cinsiyet		
Kadın	88,1±23,7	0,198
Erkek	102,9±17,9	
Taraf		
Sağ	94,2±25,7	0,685
Sol	90,9±20,2	
Kırık tipi		
Neer Tip 3	99,4±19,2	**0,036***
Neer Tip 4	73,3±22,5	

** p<0,05, **p<0,001, r: Spearman's rho korelasyon test, a: Mann Whitney U test*

Hastaların Abdüksiyon değeri ile yaş bulguları arasında negatif (ters) yönlü orta (r=-0,511); ilk ameliyatla revizyon arasında geçen süre ile negatif (ters) yönlü kuvvetli (r=-0,788); sağlam kol ASES değeri ile pozitif (doğrusal) yönlü orta düzey (r=0,660); opere kol ASES, eksternal rotasyon ve internal rotasyon değerleri arasında

ise pozitif (doğrusal) yönlü kuvvetli bir ilişki olduğu tespit edildi (sırasıyla r=0,855; r=0,817; r=0,740).

Erkek hastalarda, kadın hastalara göre abdüksiyon değeri daha yüksek olmasına karşın aradaki fark anlamlı bulunmadı (p=0,198).

Sağ ve sol patolojik bulguya sahip hastaların abdüksiyon değerlerinin benzer olduğu gözlendi (p=0,685).

Kırık tipi Neer tip 3 olanlarda, Neer tip 4 olanlara göre abdüksiyon değerlerinin daha yüksek olduğu saptandı (p=0,036) (Tablo 9).

Tablo 10. Eksternal rotasyon değeri ile diğer parametreler arasındaki ilişki

	Eksternal Rotasyon	
	r	**p**
Yaş	-0,493*	**0,017**
İlk ameliyatla revizyon arasında geçen süre	-0,605**	**0,002**
Takip süresi	0,498*	**0,016**
Opere kol	0,735**	**<0,001**
Sağlam kol	0,433*	**0,039**
Internal rotasyon	0,677**	**<0,001**
	Ort±Ss	**p**
Cinsiyet		
Kadın	23,1±9,3	0,225
Erkek	29,3±12,1	
Taraf		
Sağ	24,2±9,9	0,750
Sol	25,9±11,1	
Kırık tipi		
Neer Tip 3	27,6±10,2	**0,024***
Neer Tip 4	17,5±6,9	

** p<0,05, **p<0,001, r: Spearman's rho korelasyon test, a: Mann Whitney U test*

Hastaların Eksternal rotasyon değerlerinin yaş ve ilk ameliyatla revizyon arasında geçen süre değerleri ile negatif (ters) yönlü orta düzey (sırasıyla r=-0,493; r=-0,605); takip süresi, sağlam kol ASES ve Internal rotasyon değerleri ile pozitif (doğrusal) yönlü orta düzey; opere kol değeri ASES ile ise pozitif (doğrusal) yönlü kuvvetli bir ilişki olduğu tespit edildi (r=0,735).

Erkek hastalarda, kadın hastalara göre eksternal rotasyon değerlerinin daha yüksek olduğu gözlenmesine karşın aradaki fark anlamlı bulunmadı (p=0,225).

Sağ ve sol patolojik bulguya sahip hastaların eksternal rotasyon değerlerinde homojenlik olduğu tespit edildi (p=0,750).

Kırık tipi açısından Neer tip 3 olan hastaların, Neet tip 4 grubunda yer alan hastalara göre daha yüksek eksternal rotasyon değerine sahip oldukları saptandı (p=0,024) (Tablo 10).

Tablo 11. Internal rotasyon değeri ile diğer parametreler arasındaki ilişki

	Internal Rotasyon	
	r	**p**
Yaş	-0,607**	**0,002**
İlk ameliyatla revizyon arasında geçen süre	-0,680**	**<0,001**
Takip süresi	0,279	0,197
Opere kol	0,769**	**<0,001**
Sağlam kol	0,637**	**0,001**
	Ort±Ss	**p**
Cinsiyet		
Kadın	18,8±6,7	0,306
Erkek	22,1±7,6	
Taraf		
Sağ	19,2±7,0	0,649
Sol	20,5±7,2	
Kırık tipi		
Neer Tip 3	21,5±7,0	0,064
Neer Tip 4	15,0±4,5	

** p<0,05, **p<0,001, r: Spearman's rho korelasyon test, a: Mann Whitney U test*

Hastaların Internal rotasyon değerleri ile yaş ve ilk ameliyatla revizyon arasında geçen süre değerleri arasında negatif (ters) yönlü orta düzey bir ilişki (r=-0,607; r=-0,680); sağlam kol ASES değeri ile pozitif (doğrusal) yönlü orta (r=0,637); opere kol ASES değeri ile de pozitif (doğrusal) yönlü kuvvetli bir ilişki olduğu tespit edildi (r=0,769).

Hastaların cinsiyet, taraf ve kırık tipi değişkenleri ile Internal rotasyon değerleri arasında anlamlı bir farklılığa rastlanılmadı (p>0,05) (Tablo 11).

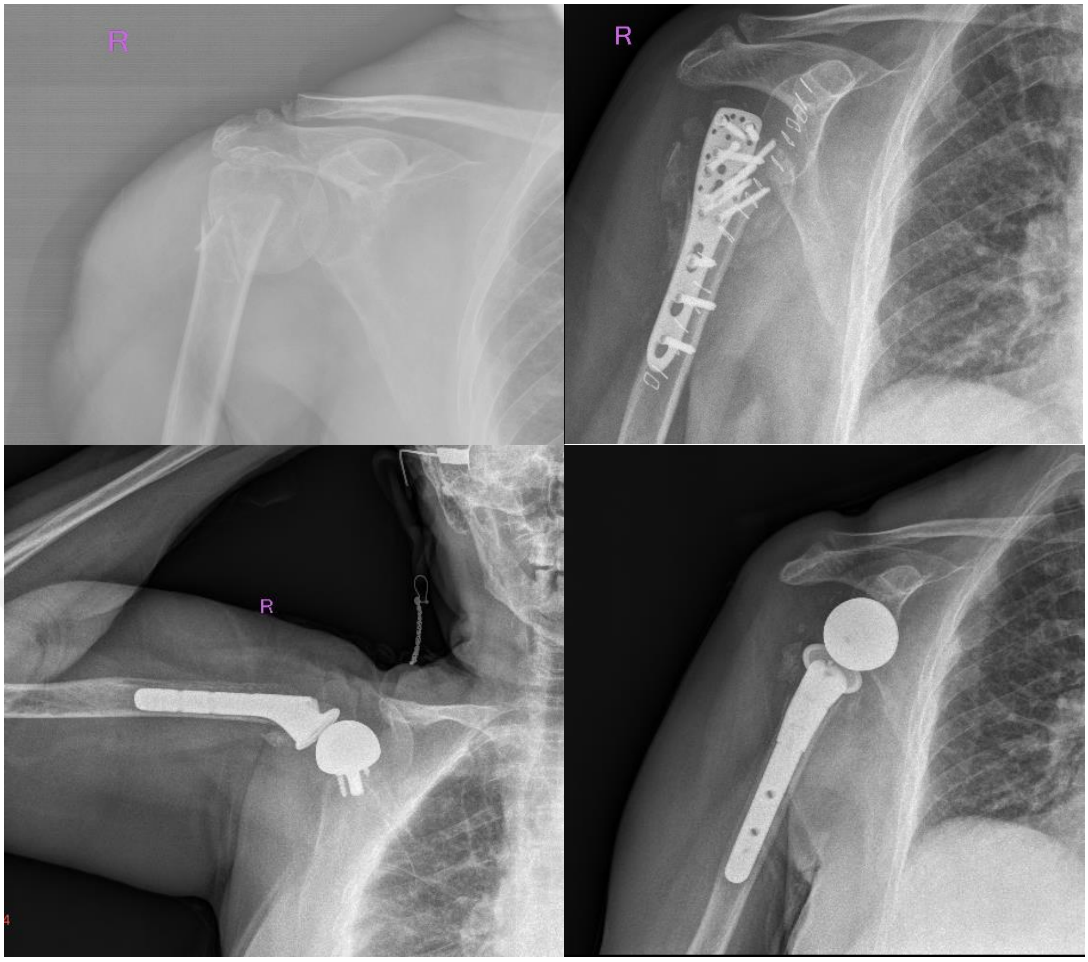

Şekil 33. Hasta 1: Sırasıyla proksimal humerus kırığı, plak tespit ve ters omuz protezi uygulmasından sonraki düz grafileri

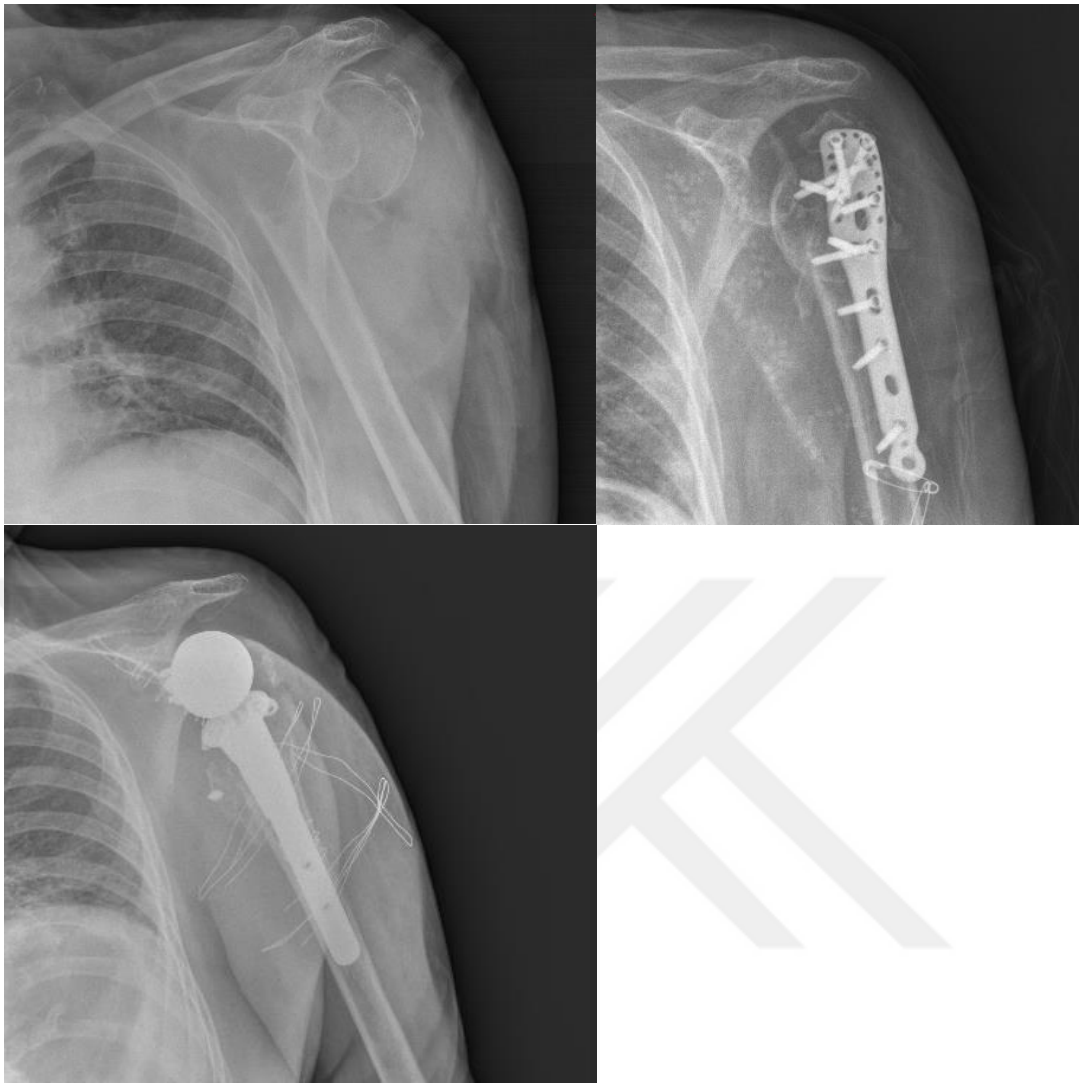

Şekil 34. Hasta 2: Sırasıyla proksimal humerus kırığı, plak tespit ve ters omuz protezi uygulmasından sonraki düz grafileri

5. TARTIŞMA

Humerus üst uç kırıkları, yaşlı hasta popülasyonunda en sık görülen 3. Kırık tipi, yine bu popülasyonda üst ekstremite de en sık görülen kırık tipidir (131-133). Humerus üst uç kırıklarının, tüm erişkin kırıkları içerisinde görülme oranı %6'dır (4). Humerus üst uç kırıkları için, 65 yaş üzerinde olmak ve eşlik eden osteoporozun olması önemli risk faktörleridir (133-135). Humerus üst uç kırıkları için genelde kullanılan sınıflama Neer Sınıflması'dır (136, 137). Humerus üst uç kırıkları ve osteoporoz arasındaki yakın ilişkiden dolayı, gelecekte osteoporozunda artmasıyla beraber humerus üst uç kırıklarının görülme sıklığınında artması beklenmektedir (138). Bu kırıkların tedavisi, humerus üst uç kırığı olan hastaların, demografik özellikleri, çeşitli komorbiditelere sahip olması, eşlik eden osteoporozun olması gibi faktörlerden dolayı ortopedik cerrahlar için zorlayıcıdır (131). Bu kırıkların yarıya yakını cerrahi boyunu içine alan deplase olmuş ve parçalanmış kırıklardır (139). Humerus üst uç kırıklarının öne çıkan tedavi seçenekleri içerisinde, konservatif tedavi, kapalı redüksiyon ve perkütan pinleme, kilitli plak ile açık redüksiyon ve internal tespit, intramedüller çivi tespiti yer almaktadır. Bu tedavi seçenekleri dışında, anatomik total omuz artroplastisi, omuz hemiartroplastisi, ters omuz artroplastisi, humerus üst uç kırıkları sonrasında primer tedavi seçeneği olarak uygulanabilmektedir (119, 140-151). Son zamanlarda özellikle, çok parçalı humerus üst uç kırıklarının tedavisinde ters omuz artroplastisi, özellikle düşük kemik kalitesine sahip; yani osteoporozun eşlik ettiği hastalarda ön plana çıkmakta ve kullanımı giderek artmaktadır (152). Ters omuz protezinin tasarımındaki primer amaç masif rotator manşet yırtığı olan hastaların tedavisidir (69, 153-155). Fakat takip eden yıllarda ters omuz artroplastisinin endikasyon seçenekleri genişlemiş ve ters omuz artroplastisi literatür incelendiğinde, rotator cuff artropatisi, humerus üst uç kırıkları, artroplasti revizyonları ve humerus üst uç kırıklarının başarısızlıkla sonuçlanan internal tespiti sonrasıda da başarıyla kullanılabilmektedir (131, 143, 147, 151, 156-158). İleri yaş hastalarda osteoporozun eşlik ettiği Neer tip 3 ve 4 kırıklarda, humerus üst uç kırıklarının kilitli plak ile internal tespiti sonrasında tedavi, avasküler nekroz, kaynamama, yanlış kaynama, redüksiyon kaybı, vidaların başa migre olması, enfeksiyon gibi komplikasyonların gelişmesi sonucunda

başarısızlıkla sonuçlanabilmektedir (159-169). Humerus üst uç kırıklarının konservatif tedavisinin yada internal tespit uygulamasının başarısız olması durumunda, tedavi seçenekleri zorlaşmaktadır, komplikasyon riski artmaktadır ve fonksiyonel sonuçlar kötüleşmektedir (170, 171).

Bizim bu çalışmamızdaki ana amacımız humerus üst uç kırıklarının başarısız internal tespitinden sonra, ters omuz protezinin fonksiyonel sonuçlarını değerlendirmek ve bu hasta grubunda ters omuz artroplastisinin kullanımının, uygun olup olmadığını belirlemektir. Kadavra çalışmaları göstermektedir ki, humerus üst uç kırığı olan yaşlı hasta grubunda rotator manşet yırtıkları %61 oranında, supraspinatus yırtıkları ise %44 oranında görülmektedir (172, 173). Ters omuz artroplastisinin, hemiartroplastiye göre avantajı omuz ekleminin hareket merkezini daha inferiora ve mediale alması ve omuzun stabilitesini ve deltoid kasın kuvvet kolunu uzattığı için rotator manşetin nonfonksiyonel olduğu durumlarda, omuz elevasyonuna ve abduksiyonuna yardımcı olmasıdır (122, 155, 174-178). Çalışmamıza humerus proksimal kırığı nedeniyle internal tespit uygulanmış ve sonrasında çeşitli komplikasyonlar nedeniyle revizyon ihtiyacı olmuş, revizyon sırasında masif rotator manşet rüptürü nedeniyle ters omuz artroplastisi uygulanmış 23 hasta dahil edildi. Hastalarımızın ortalama Ases skorları; 58.9, Quick-DASH skorları; 36.7, VAS skorları;1.48, Constant Murley skorları; 58.9 olarak tespit edildi. Eklem hareket açıklıklarına bakacak olursak; fleksiyon; 96.9, Abdüksiyon; 92.6, Eksternal rotasyon; 25, İnternal rotasyon; 19.8 olarak bulundu.

Osteoporotik humerus üst uç kırığı nedeniyle akut dönemde, primer tedavi olarak uygulanan ters omuz artroplastisi ve humerus üst uç kırıklarında başarısız tespit sonrası ters omuz artroplastisi yapılan hastaların karşılaştırıldığı çalışmalara bakıldığında, fonksiyonel skorları arasında anlamlı istatistiksel fark bulunmadığı görülmüştür. Yine aynı çalışmada, akut dönemde ve revizyon nedeniyle uygulanan ters omuz artroplasti hastalarının Constant skorları arasında anlamlı fark bulunmamıştır. Bizim çalışmamızdaki hastalarımızın Constant skorlarıda bu çalışmadakiyle benzer olarak bulunmuştur (179). Neer tip 2, 3 ve 4 proksimal humerus kırıkları nedeniyle, primer tedavi yöntemi olarak ters omuz artroplastisi uygulanan hastaların değerlendirildiği çalışmalar incelendiğinde, bizim çalışmamızdakine benzer Constant skorları bulunmuştur (180-183). Humerus üst uç

kırığı nedeniyle uygulanan internal tespit sonrası, başarısızlık gelişmesi nedeniyle ters omuz artroplastisi uygulanan hastaların incelendiği veya akut dönemde ters omuz artroplastisi uygulanan hastaların incelendiği çeşitli çalışmalarda hastaların Constant skorları yine bizim çalışmamızdaki hastalarımızla benzer bulunmuştur (170, 184). Humerus üst uç kırığının başarısız plak tespitinden sonra ters omuz artroplastisi ve hemiartroplastinin karşılaştırıldığı çalışmalar incelendiğinde, bu hasta grubunda ters omuz artroplastisi uygulanan hastaların fonksiyonel sonuçlarının daha iyi olduğu görülmektedir. Yine aynı gruplarda hastaların ASES ve VAS skorları hem hemiartroplasti uygulanan grupta, hem ters omuz artroplastisi uygulanan grupta benzer olarak bulunmuş ve istatistiksel anlamlı fark tespit edilememiştir (185).

Humerus üst uç kırığı nedeniyle uygulanan internal tespit sonrası, başarısızlık gelişmesi nedeniyle ters omuz artroplastisi uygulanan hastaların incelendiği veya akut dönemde ters omuz artroplastisi uygulanan hastaların incelendiği çeşitli çalışmalarda, eklem hareket açıklıkları bizim hasta popülasyonumuzla benzer olarak bulunmuştur (180, 181, 184, 186). *Wright* ve arkadaşlarının Neer tip 3 ve 4 humerus üst uç kırığı nedeniyle ters omuz artroplastisi uyguladığı hastalar incelendğinde, hastaların eklem hareket açıklıklarının bizim hastalarımızdan daha iyi olduğu görülmektedir (187). Ancak bizim çalışmamızdaki hastaların sonuçlarının revizyon sonrası sonuçlar olduğu göz önünde bulundurulduğunda iyi olduğunu düşünmekteyiz. Zaten literatürde Neer tip 3 ve 4 kırıklar nedeniyle primer olarak ters omuz artroplastisi uygulanan ve başarısız internal tespit sonrası ters omuz artroplastisi uygulanan hastaların karşılaştırıldığı çalışmalar incelendiğinde, primer cerrahide ters omuz artroplastisi uygulanan hastaların fonksiyonel sonuçlarının daha iyi olduğu ve daha az komplikasyon oranı olduğu görülmektedir (185, 188).

Humerus üst uç kırıkları sonrasında hemiartroplasti ve ters omuz artroplastisinin sonuçlarını karşılaştırdığı çalışmalarda, ters omuz artroplastisi ve hemiartroplasti uyguladıkları hastaların ASES skorları bizim çalışmamızla benzer olarak bulunmuştur (189).

Glenohumeral instabilite dolayısıyla ters omuz artroplastisi uygulanan hasta popülasyonunda fleksiyon, dış rotasyon ve abdüksiyon açıklıkları, bizim çalışmamızdaki hastalara göre bir miktar fazla olsa da, bizim çalışmamızdaki hastalarımızın da eklem hareket açıklıkları tatmin edici seviye de idi (190). Yine

romatoid artrit nedeniyle, gelenohumeral artrit gelişen ve ters omuz artroplastisi uygulanan hastalar üzerinde yapılan çalışmalar incelendiğinde, hastaların postoperatif Constat Murley skorlarının, bizim hastalarımıza göre bir miktar yüksek olduğu görülmekte fakat fonksiyonel olarak benzer oldukları görülmektedir (191).

Hastaların postoperatif dönemdeki ağrı skorları incelenecek olursa, rotator manşet artropatisi nedeniyle ters omuz artroplastisi uygulanan, daha önce geçirilmiş artroplasti nedeniyle ters omuz artroplastisi ile revizyon uygulanan, hastalar üzerinde yapılan çalışmalarda VAS skorları, bizim çalışmamızdakine benzer olarak bulunmuştur (108, 192). Rotator cuff artropatisi ve glenohumeral artrit nedeniyle ters omuz artroplastisi uygulanan ve VAS skoru bizim çalışmamızdakinden daha yüksek olan çalışmalarda mevcuttur (183, 193). Bizim çalışmamızda, hastalarımızın postoperatif dönemdeki ağrıları tatmin edici seviyede az olarak bulunmuştur. Yine aynı hasta grubunda yapılan çalışmalarda, eklem hareket açıklıkları ve fonksiyonel skorların bizim çalışmamızdan daha yüksek bulunduğu çalışmalarda mevcuttur (194). Biz bu farklılığın kaynağının, hastalarımızın revizyon hastaları olması ve ilk ameliyat sonrası postoperatif dönemde yeterli rehabilitasyon alamamalarından dolayı kaynaklandığını düşünmekteyiz. Hastalarımızın ilk ameliyatından ikinci ameliyatına kadar geçen süre uzadıkça fonksiyonel sonuçları kötüleşmektedir ki, buda bizim bu düşüncemizi desteklemektedir.

Çalışmamızın kısıtlılıklarına bakacak olursak, retrospektif olması, az sayıda hastayla yapılmış olması, takip süresinin kısa olması, bizim çalışmamızın kısıtlılıklarıdır. Çalışmamızın pozitif yönü ise, hem fonksiyonel hem klinik olarak bir çok parametrenin incelenerek sonuçların değerlendirilmesidir.

6. SONUÇ

Ters omuz artroplastisi, bilindiği gibi ilk olarak ağrısı olan ve omuz ekleminde zayıf fonksiyona sahip hastalar olan, rotator cuff artropatisi hastalarının efektif tedavisi için ortaya konmuş bir yöntemdir. Bunun dışında, disfonksiyonel olan ve onarılamayan rotator cuff yırtığı olan hastalarda, başarısız artroplasti sonrası revizyon cerrahilerinde, humerus üst uç kırık sekellerinden sonra tedavi seçeneği olarak kullanılabilmektedir. Yine yaşlı hastalarda da çok parçalı osteoporotik humerus üst uç kırıklarında, primer tedavi seçeneği olarak kullanılabilmektedir.

Biz çalışmamızda humerus üst uç kırığı nedeniyle plak tespit uygulanan ve daha sonra kaynamama, tespit kaybı, vidaların baştan cut-out olması gibi nedenlerle revizyon gereken ve revizyon sırasında onarılamayan rotator cuff yetmezliği olan hastalarda ters omuz artroplastisinin sonuçlarını araştırmayı ve bu uygulamanın bu hastalar için uygun bir seçenek olup olmadığını ortaya koymak istedik.

Bizim çalışmamızdaki hastalarımızın fonksiyonel ve klinik olarak sonuçlarına bakıldığında ve literatür ile karşılaştırıldığında, ters omuz artroplastisinin, humerus üst uç kırıklarında başarısız internal tespit sonrası kullanılabilir bir yöntem olduğu görülmektedir. Literatürde çeşitli etyolojik nedenlere bağlı olarak, ters omuz artroplastisi uygulanan hastaların sonuçları ve kendi çalışmamızın sonuçları karşılaştırıldığında ters omuz artroplastisinin, osteoporotik humerus üst uç kırığı olan ve plak tespit uygulanan hastalarda başarısızlık durumunda, revizyon uygulanacaksa ve peroperatif rotator cuff yırtığı tespit edilirse uygun bir revizyon seçeneği olduğunu, fonksiyonel sonuçlarının ve klinik skorlarının, literatürdeki çalışmalarla benzer olduğu görülmektedir.

Sonuç olarak, ters omuz artroplastisi ilk olarak, rotator cuff artropatisi olan hastalar ve rotator cuffin fonksiyonunu yitirdiği hastalar için dizayn edilmiş olsa da; günümüzde kullanım alanı oldukça genişlemiş ve kırık sekelleri, başarısız artroplasti ameliyatları, romatoid artrit gibi nedenler dolayısıyla glenohumeral artrit gelişen hastalar, humerus üst uç kırıklarının başarısız tespiti gibi etyolojik nedenlerle kullanımı yaygınlaşmış ve ortopedik cerrahlar için, bunlar ve benzer omuz patolojilerinde önemli bir tedavi seçeneği haline gelmiştir.

Yine bizim hasta grubumuzdaki hastalarda primer vakalara göre artmış komplikasyon oranı ve enfeksiyon oranları olabileceği ve bununda hastaların klinik ve fonksiyonel sonuçlarını negatif olarak etkileyebileceği akılda tutulmalıdır.

7. KAYNAKLAR

1. **Dillon MT, Prentice HA, Burfeind WE, Chan PH, Navarro RA.** The increasing role of reverse total shoulder arthroplasty in the treatment of proximal humerus fractures. *Injury.* **2019;** 50(3):676-80.

2. **Gill DR, Graves SE, Rainbird S, Hatton A.** A comparison of revision rates for osteoarthritis of primary reverse total shoulder arthroplasty to primary anatomic shoulder arthroplasty with a cemented all-polyethylene glenoid: analysis from the Australian Orthopaedic Association National Joint Replacement Registry. *Clinical Orthopaedics and Related Research®.* **2021;** 479(10):2216-24.

3. **Burbank KM, Stevenson JH, Czarnecki GR, Dorfman J.** Chronic Shouler pain part I: evaluation and diagnosis. *American family physician.* **2008;** 77(4):453-60.

4. **Court-Brown CM, Garg A, McQueen MM.** The epidemiology of proximal humeral fractures. *Acta Orthopaedica Scandinavica.* **2001;** 72(4):365-71.

5. **Chalmers PN, Slikker III W, Mall NA, Gupta AK, Rahman Z, Enriquez D, et al.** Reverse total shoulder arthroplasty for acute proximal humeral fracture: comparison to open reduction–internal fixation and hemiarthroplasty. *Journal of shoulder and elbow surgery.* **2014;** 23(2):197-204.

6. **Cuff DJ, Pupello DR.** Comparison of hemiarthroplasty and reverse shoulder arthroplasty for the treatment of proximal humeral fractures in elderly patients. *JBJS.* **2013;** 95(22):2050-5.

7. **Garrigues GE, Johnston PS, Pepe MD, Tucker BS, Ramsey ML, Austin LS.** Hemiarthroplasty versus reverse total shoulder arthroplasty for acute proximal humerus fractures in elderly patients. *Orthopedics.* **2012;** 35(5):703-8.

8. **Sebastiá-Forcada E, Cebrián-Gómez R, Lizaur-Utrilla A, Gil-Guillén V.** Reverse shoulder arthroplasty versus hemiarthroplasty for acute proximal humeral fractures. A blinded, randomized, controlled, prospective study. *Journal of shoulder and elbow surgery.* **2014;** 23(10):1419-26.

9. **LL J.** The shoulder joint: an arthroscopist's perspective of anatomy and pathology. *Clinical Orthopaedics and Related Research®.* **1987;** 223:113-25.

10. **Andary JL, Petersen SA.** The vascular anatomy of the glenohumeral capsule and ligaments: an anatomic study. *JBJS.* **2002;** 84(12):2258-65.

11. **Rockwood CA.** The shoulder: Elsevier Health Sciences, **2009**.

12. **Saha A, Das A, Dutta S.** Mechanism of shoulder movements and a plea for the recognition of "zero position" of glenohumeral joint. *Clinical Orthopaedics and Related Research®.* **1983;** 173:3-10.

13. **Neer CS.** Articular replacement for the humeral head. *JBJS.* **1955;** 37(2):215-28.

14. **Charles S NI.** Replacement arthroplasty for glenohumeral osteoarthritis. *JBJS.* **1974;** 56(1):1-13.

15. **Grammont P, Trouilloud P, Laffay J, Deries X.** Etude et réalisation d'une nouvelle prothèse d'épaule. *Rhumatologie (Aix-les-Bains).* **1987;** 39(10):407-18.

16. **Boileau P, Watkinson DJ, Hatzidakis AM, Balg F.** Grammont reverse prosthesis: design, rationale, and biomechanics. *Journal of shoulder and elbow surgery.* **2005;** 14(1):147-61.

17. **Flatow EL, Harrison AK.** A history of reverse total shoulder arthroplasty. *Clinical Orthopaedics and Related Research®.* **2011;** 469(9):2432-9.

18. **Harman M, Frankle M, Vasey M, Banks S.** Initial glenoid component fixation in "reverse" total shoulder arthroplasty: a biomechanical evaluation. *Journal of shoulder and elbow surgery.* **2005;** 14(1):162-7.

19. **Ş. B.** Yaşlı hastalarda; üç ve dört parçalı proksimal humerus kırığı veya primer glenohumeral artrit nedeniyle uygulanan ters omuz artroplastisi tedavilerinin sonuçlarının karşılaştırılması. Antalya: Sağlık Bilimleri Üniversitesi, **2021**.

20. **M C.** Ters omuz artroplastisinin orta dönem radyolojik ve fonksiyonel sonuçlarını etkileyen prognostik faktörler [Uzmanlık Tezi]: İstanbul Üniversitesi, **2018**.

21. **Ahir S, Walker P, Squire-Taylor C, Blunn G, Bayley J.** Analysis of glenoid fixation for a reversed anatomy fixed-fulcrum shoulder replacement. *Journal of biomechanics.* **2004;** 37(11):1699-708.

22. **Roche C, Flurin P-H, Wright T, Crosby LA, Mauldin M, Zuckerman JD.** An evaluation of the relationships between reverse shoulder design parameters and range of motion, impingement, and stability. *Journal of shoulder and elbow surgery.* **2009;** 18(5):734-41.

23. **Hamilton MA, Roche CP, Diep P, Flurin PH, Routman HD.** Effect of prosthesis design on muscle length and moment arms in reverse total shoulder arthroplasty. *Bull Hosp Jt Dis.* **2013;** 71(2):31-5.

24. **Roche C, Flurin P, Wright T, Zuckerman J.** Geometric analysis of the Grammont reverse shoulder prosthesis: an evaluation of the relationship between prosthetic design parameters and clinical failure modes. ISTA Meeting, New York, New York, **2006**.

25. **Kempton LB, Balasubramaniam M, Ankerson E, Wiater JM.** A radiographic analysis of the effects of glenosphere position on scapular notching following reverse total shoulder arthroplasty. *Journal of shoulder and elbow surgery.* **2011;** 20(6):968-74.

26. **Simovitch RW, Zumstein MA, Lohri E, Helmy N, Gerber C.** Predictors of scapular notching in patients managed with the Delta III reverse total shoulder replacement. *JBJS.* **2007;** 89(3):588-600.

27. **Nyffeler RW, Werner CM, Gerber C.** Biomechanical relevance of glenoid component positioning in the reverse Delta III total shoulder prosthesis. *Journal of shoulder and elbow surgery.* **2005;** 14(5):524-8.

28. **Frankle M, Siegal S, Pupello D, Saleem A, Mighell M, Vasey M.** The reverse shoulder prosthesis for glenohumeral arthritis associated with severe rotator cuff deficiency: a minimum two-year follow-up study of sixty patients. *JBJS.* **2005;** 87(8):1697-705.

29. **Baulot E, Chabernaud D, Grammont P.** Results of Grammont's inverted prosthesis in omarthritis associated with major cuff destruction. Apropos of 16 cases. *Acta orthopaedica Belgica*. **1995;** 61:112-9.

30. **De Wilde LF, Poncet D, Middernacht B, Ekelund A.** Prosthetic overhang is the most effective way to prevent scapular conflict in a reverse total shoulder prosthesis. *Acta orthopaedica.* **2010;** 81(6):719-26.

31. **Chou J, Malak SF, Anderson IA, Astley T, Poon PC.** Biomechanical evaluation of different designs of glenospheres in the SMR reverse total shoulder prosthesis: range of motion and risk of scapular notching. *Journal of shoulder and elbow surgery.* **2009;** 18(3):354-9.

32. **Gutiérrez S, Levy JC, Frankle MA, Cuff D, Keller TS, Pupello DR, et al.** Evaluation of abduction range of motion and avoidance of inferior scapular impingement in a reverse shoulder model. *Journal of shoulder and elbow surgery.* **2008;** 17(4):608-15.

33. **Middernacht B, De Roo P-J, Van Maele G, De Wilde LF.** Consequences of scapular anatomy for reversed total shoulder arthroplasty. *Clinical orthopaedics and related research.* **2008;** 466(6):1410-8.

34. **Boileau P, Watkinson D, Hatzidakis AM, Hovorka I.** Neer Award 2005: The Grammont reverse shoulder prosthesis: results in cuff tear arthritis, fracture sequelae, and revision arthroplasty. *Journal of shoulder and elbow surgery.* **2006;** 15(5):527-40.

35. **Zumstein MA, Pinedo M, Old J, Boileau P.** Problems, complications, reoperations, and revisions in reverse total shoulder arthroplasty: a systematic review. *Journal of shoulder and elbow surgery.* **2011;** 20(1):146-57.

36. **Lévigne C, Boileau P, Favard L, Garaud P, Molé D, Sirveaux F, et al.** Scapular notching in reverse shoulder arthroplasty. *Journal of shoulder and elbow surgery.* **2008;** 17(6):925-35.

37. **Sirveaux F, Favard L, Oudet D, Huquet D, Walch G, Mole D.** Grammont inverted total shoulder arthroplasty in the treatment of glenohumeral osteoarthritis with massive rupture of the cuff: results of a multicentre study of 80 shoulders. *The Journal of bone and joint surgery British volume.* **2004;** 86(3):388-95.

38. **Werner C, Steinmann P, Gilbart M, Gerber C.** Treatment of painful pseudoparesis due to irreparable rotator cuff dysfunction with the Delta III reverse-ball-and-socket total shoulder prosthesis. *JBJS.* **2005;** 87(7):1476-86.

39. **Karelse AT, Bhatia DN, De Wilde LF.** Prosthetic component relationship of the reverse Delta III total shoulder prosthesis in the transverse plane of the body. *Journal of shoulder and elbow surgery.* **2008;** 17(4):602-7.

40. **Edwards TB, Williams MD, Labriola JE, Elkousy HA, Gartsman GM, O'Connor DP.** Subscapularis insufficiency and the risk of shoulder dislocation after reverse shoulder arthroplasty. *Journal of shoulder and elbow surgery.* **2009;** 18(6):892-6.

41. **Puskas B, Harreld K, Clark R, Downes K, Virani NA, Frankle M.** Isometric strength, range of motion, and impairment before and after total and reverse shoulder arthroplasty. *Journal of Shoulder and Elbow Surgery.* **2013;** 22(7):869-76.

42. **Roche CP, Diep P, Crosby LA, Flurin P-H, Wright TW, Zuckerman JD, et al.** Impact of inferior glenoid tilt, humeral retroversion, bone grafting, and design parameters on muscle length and deltoid wrapping in reverse shoulder arthroplasty. *Bulletin of the NYU Hospital for Joint Diseases.* **2013;** 71(4):284.

43. **Clark JC, Ritchie J, Song FS, Kissenberth MJ, Tolan SJ, Hart ND, et al.** Complication rates, dislocation, pain, and postoperative range of motion after reverse shoulder arthroplasty in patients with and without repair of the subscapularis. *Journal of shoulder and elbow surgery.* **2012;** 21(1):36-41.

44. **Roche CP, Stroud NJ, Martin BL, Steiler CA, Flurin PH, Wright TW, et al.** Achieving fixation in glenoids with superior wear using reverse shoulder arthroplasty. *Journal of Shoulder and Elbow Surgery.* **2013;** 22(12):1695-701.

45. **Stroud N, DiPaola MJ, Flurin PH, Roche CP.** Reverse shoulder glenoid loosening: an evaluation of the initial fixation associated with six different reverse shoulder designs. *Bulletin of the NYU Hospital for Joint Diseases.* **2013;** 71(2):12.

46. **Roche C, Marczuk Y, Wright T, Flurin P, Grey S, Jones R, et al.** Scapular notching and osteophyte formation after reverse shoulder replacement: radiological analysis of implant position in male and female patients. *The bone & joint journal.* **2013;** 95(4):530-5.

47. **Roche CP, Marczuk Y, Wright TW, Flurin PH, Grey SG, Jones RB, et al.** Scapular notching in reverse shoulder arthroplasty: validation of a computer impingement model. *Bulletin of the NYU Hospital for Joint Diseases.* **2013;** 71(4):278.

48. **Flurin PH, Marczuk Y, Janout M, Wright TW, Zuckerman J, Roche CP.** Comparison of outcomes using anatomic and reverse total shoulder arthroplasty. *Bulletin of the NYU Hospital for Joint Diseases.* **2013;** 71(2):101.

49. **Routman HD.** The role of subscapularis repair in reverse total shoulder arthroplasty. *Bulletin of the Hospital for Joint Diseases.* **2013;** 71.

50. **Feeley BT, Gallo RA, Craig EV.** Cuff tear arthropathy: current trends in diagnosis and surgical management. *Journal of shoulder and elbow surgery.* **2009;** 18(3):484-94.

51. **Visotsky JL, Basamania C, Seebauer L, Rockwood CA, Jensen KL.** Cuff tear arthropathy: pathogenesis, classification, and algorithm for treatment. *JBJS.* **2004;** 86(2):35-40.

52. **Ecklund KJ, Lee TQ, Tibone J, Gupta R.** Rotator cuff tear arthropathy. *JAAOS-Journal of the American Academy of Orthopaedic Surgeons.* **2007;** 15(6):340-9.

53. **Chebli C, Huber P, Watling J, Bertelsen A, Bicknell RT, Matsen III F.** Factors affecting fixation of the glenoid component of a reverse total shoulder prothesis. *Journal of shoulder and elbow surgery.* **2008;** 17(2):323-7.

54. Hamada K, Fukuda H, Mikasa M, Kobayashi Y. Roentgenographic findings in massive rotator cuff tears a long-term observation. *Clinical Orthopaedics and Related Research®.* **1990;** 254:92-6.

55. Simone J, Streubel P, Athwal G, Sperling J, Schleck C, Cofield R. Anatomical total shoulder replacement with rotator cuff repair for osteoarthritis of the shoulder. *The Bone & Joint Journal.* **2014;** 96(2):224-8.

56. Mulieri P, Dunning P, Klein S, Pupello D, Frankle M. Reverse shoulder arthroplasty for the treatment of irreparable rotator cuff tear without glenohumeral arthritis. *JBJS.* **2010;** 92(15):2544-56.

57. Boileau P, Gonzalez JF, Chuinard C, Bicknell R, Walch G. Reverse total shoulder arthroplasty after failed rotator cuff surgery. *Journal of shoulder and elbow surgery.* **2009;** 18(4):600-6.

58. Stephenson DR, Oh JH, McGarry MH, Hatch III GFR, Lee TQ. Effect of humeral component version on impingement in reverse total shoulder arthroplasty. *Journal of shoulder and elbow surgery.* **2011;** 20(4):652-8.

59. Mighell MA, Kolm GP, Collinge CA, Frankle MA. Outcomes of hemiarthroplasty for fractures of the proximal humerus. *Journal of shoulder and elbow surgery.* **2003;** 12(6):569-77.

60. SN C. Displaced proximal humeral fractures: Part I. Classification and evaluation. *JBJS.* **1970;** 52(6):1077-89.

61. Robinson CM, Page RS, Hill RM, Sanders DL, Wakefield AE. Primary hemiarthroplasty for treatment of proximal humeral fractures. *JBJS.* **2003;** 85(7):1215-23.

62. Fevang BTS, Lie SA, Havelin LI, Skredderstuen A, Furnes O. Risk factors for revision after shoulder arthroplasty: 1,825 shoulder arthroplasties from the Norwegian Arthroplasty Register. *Acta orthopaedica*. **2009;** 80(1):83-91.

63. Young AA, Walch G, Pape G, Gohlke F, Favard L. Secondary rotator cuff dysfunction following total shoulder arthroplasty for primary glenohumeral osteoarthritis: results of a multicenter study with more than five years of follow-up. *JBJS.* **2012;** 94(8):685-93.

64. Unni KK, Inwards CY. Dahlin's bone tumors: general aspects and data on 10,165 cases: Lippincott Williams & Wilkins, **2010**.

65. Nove-Josserand L, Walch G, Wall B. Instability of the reverse prosthesis. Reverse shoulder arthroplasty, clinical results, complications, revision Montpellier: Sauramps Medical. **2006:**247-60.

66. Webb M, Funk L. An anterosuperior approach for proximal humeral fractures. *Techniques in Shoulder & Elbow Surgery.* **2006;** 7(2):77-81.

67. Levy J, Virani N, Pupello D, Frankle M. Use of the reverse shoulder prosthesis for the treatment of failed hemiarthroplasty in patients with glenohumeral arthritis and rotator cuff deficiency. *The Journal of Bone and Joint Surgery British volume.* **2007;** 89(2):189-95.

68. Lädermann A, Lübbeke A, Mélis B, Stern R, Christofilopoulos P, Bacle G, et al. Prevalence of neurologic lesions after total shoulder arthroplasty. *JBJS.* **2011;** 93(14):1288-93.

69. Jobin CM, Brown GD, Bahu MJ, Gardner TR, Bigliani LU, Levine WN, et al. Reverse total shoulder arthroplasty for cuff tear arthropathy: the clinical effect of deltoid lengthening and center of rotation medialization. *Journal of shoulder and elbow surgery.* **2012;** 21(10):1269-77.

70. Farshad M, Gerber C. Reverse total shoulder arthroplasty-from the most to the least common complication. *International orthopaedics.* **2010;** 34(8):1075-82.

71. Boileau P, Rumian AP, Zumstein MA. Reversed shoulder arthroplasty with modified L'Episcopo for combined loss of active elevation and external rotation. *Journal of shoulder and elbow surgery.* **2010;** 19(2):20-30.

72. Scarlat MM. Complications with reverse total shoulder arthroplasty and recent evolutions. *International orthopaedics.* **2013;** 37(5):843-51.

73. Levy JC, Anderson C, Samson A. Classification of postoperative acromial fractures following reverse shoulder arthroplasty. *JBJS.* **2013;** 95(15):104.

74. Guery J, Favard L, Sirveaux F, Oudet D, Mole D, Walch G. Reverse total shoulder arthroplasty: survivorship analysis of eighty replacements followed for five to ten years. *JBJS.* **2006;** 88(8):1742-7.

75. Wall B, Nové-Josserand L, O'Connor DP, Edwards TB, Walch G. Reverse total shoulder arthroplasty: a review of results according to etiology. *JBJS.* **2007;** 89(7):1476-85.

76. Nolan BM, Ankerson E, Wiater JM. Reverse total shoulder arthroplasty improves function in cuff tear arthropathy. *Clinical Orthopaedics and Related Research®.* **2011;** 469(9):2476-82.

77. **Nicholson GP, Strauss EJ, Sherman SL.** Scapular notching: recognition and strategies to minimize clinical impact. *Clinical Orthopaedics and Related Research®.* **2011;** 469(9):2521-30.

78. **Lévigne C, Garret J, Boileau P, Alami G, Favard L, Walch G.** Scapular notching in reverse shoulder arthroplasty: is it important to avoid it and how? *Clinical Orthopaedics and Related Research®.* **2011;** 469(9):2512-20.

79. **Dalton S.** Axial and peripheral joints: the shoulder. *Rheumatology.* **1998;** 1:7.

80. **Baltacı G.** Omuz Yaralanmalarında Rehabilitasyon. Pelikan Yayıncılık. **2015**.

81. **Donatelli RA.** Functional anatomy and mechanics. Teoksessa RA Donatelli (toim) Physical therapy of the Shoulder 5th edition New York: Churchill Livingstone. **2011:**9-23.

82. **Jobe C, MJ C.** Gross Anatomy of the Shoulder Ed: Rockwood CA Jr, Matsen FA III, Wirth MA, Lippitt SB eds. The Shoulder. Philadelphia: WB Saunders, **2004**.

83. **Itoi E.** Biomechanics of the shoulder. *The shoulder.* **2004:**223-67.

84. **T. A.** Kinesiology of the Shoulder. . Tovin B GB, editor. Philadelphia: F. A. Davis Company; **2001**.

85. **Soderberg GL.** Kinesiology: application to pathological motion: Lippincott Williams & Wilkins, **1997**.

86. **Çetin N, Karataş M.** Temel ve uygulanan kinezyoloji. Omuz Eds: Akman N, Karataş M, Ankara, Haberal Eğitim Vakfı. **2003:**91-105.

87. **Arıncı K, Elhan A.** Anatomi. Ankara: Güneş Kitapevi. **1997**.

88. **Bain GI, Itoi E, Di Giacomo G, Sugaya H.** Normal and pathological anatomy of the shoulder: Springer, **2015**.

89. **Lugo R, Kung P, Ma CB.** Shoulder biomechanics. *European journal of radiology.* **2008;** 68(1):16-24.

90. **Jobe CM.** Gross anatomy of the shoulder. *The shoulder.* **2004**.

91. Hertling D, Kessler R. The shoulder and shoulder girdle. Management of common musculoskeletal disorders, 3rd edn, Lippincott-Raven, Philadelphia. **1996:**165-216.

92. Hendrickson T. Massage for orthopedic conditions: Lippincott Williams & Wilkins, **2003**.

93. Warner JJ, Boardman N. Anatomy, biomechanics, and pathophysiology of glenohumeral instability. The unstable shoulder Philadelphia: Lippincott-Raven. **1999:**51-76.

94. Hurov J. Anatomy and mechanics of the shoulder: review of current concepts. *Journal of Hand therapy.* **2009;** 22(4):328-43.

95. Zuckerman J. Biomechanics of the shoulder. *Basic biomechanics of the musculoskeletal system.* **1989;** 225-47.

96. Greenfield B, Tovin B, Greenfield B. Anatomy of the Shoulder. Evaluation and treatment of the shoulder: an integration of the guide to physical therapist practice 1st ed Philadelphia: FA Davis Company. **2001:**3-22.

97. Kaltsas D. Comparative study of the properties of the shoulder joint capsule with those of other joint capsules. *Clinical Orthopaedics and Related Research®.* **1983;** 173:20-6.

98. Joe N. Ready to learn? Pick your favorite study tool. Available from: https://www.kenhub.com/en/library/anatomy/the-shoulder-joint.

99. Kibler BW, Sciascia A, Wilkes T. Scapular dyskinesis and its relation to shoulder injury. *JAAOS-journal of the American academy of orthopaedic surgeons.* **2012;** 20(6):364-72.

100. HealthEngine. Anatomy of the shoulder (glenohumeral joint/scapulo-thoracic joint). Available from: https://healthengine.com.au/info/anatomy-of-the-shoulder- glenohumeral-jointscapulo-thoracic-joint#c5.

101. CM J. Gross anatomy of the shoulder. Rockwood CA Jr, Matsen EA III eds, the shoulder 2nd ed. WB Saunders, Philadelphia, **1998**.

102. Cook TS, Stein JM, Simonson S, Kim W. Normal and variant anatomy of the shoulder on MRI. *Magnetic Resonance Imaging Clinics.* **2011;** 19(3):581-94.

103. Khmelnitskaya E, Lamont LE, Taylor SA, Lorich DG, Dines DM, Dines JS. Evaluation and management of proximal humerus fractures. *Advances in Orthopedics.* **2012;** 2012.

104. Gerber C, Schneeberger A, Vinh T. The arterial vascularization of the humeral head. An anatomical study. *JBJS.* **1990;** 72(10):1486-94.

105. Hettrich CM, Boraiah S, Dyke JP, Neviaser A, Helfet DL, Lorich DG. Quantitative assessment of the vascularity of the proximal part of the humerus. *JBJS.* **2010;** 92(4):943-8.

106. Charles S NI. Anterior acromioplasty for the chronic impingement syndrome in the shoulder: a preliminary report. *JBJS.* **1972;** 54(1):41-50.

107. Blum A, Lecocq S, Louis M, Wassel J, Moisei A, Teixeira P. The nerves around the shoulder. *European Journal of Radiology.* **2013;** 82(1):2-16.

108. Prescher A. Anatomical basics, variations, and degenerative changes of the shoulder joint and shoulder girdle. *European journal of radiology.* **2000;** 35(2):88-102.

109. Wuelker N, Wirth C, Plitz W, Roetman B. A dynamic shoulder model: reliability testing and muscle force study. *Journal of Biomechanics.* **1995;** 28(5):489-99.

110. Bayley J, Cochran T, Sledge C. The weight-bearing shoulder. The impingement syndrome in paraplegics. *JBJS.* **1987;** 69(5):676-8.

111. Warner JJ, Micheli LJ, Arslanian LE, Kennedy J, Kennedy R. Patterns of flexibility, laxity, and strength in normal shoulders and shoulders with instability and impingement. *The American Journal of Sports Medicine.* **1990;** 18(4):366-75.

112. Colachis Jr S, Strohm B, Brechner V. Effects of axillary nerve block on muscle force in the upper extremity. *Archives of Physical Medicine and Rehabilitation.* **1969;** 50(11):647-54.

113. Ovesen J, Nielsen S. Anterior and posterior shoulder instability: a cadaver study. *Acta Orthopaedica Scandinavica.* **1986;** 57(4):324-7.

114. Inman VT, Saunders JdM, Abbott LC. Observations on the function of the shoulder joint. *JBJS.* **1944;** 26(1):1-30.

115. Clark J, Harryman D. Tendons, ligaments, and capsule of the rotator cuff. Gross and microscopic anatomy. *JBJS.* **1992;** 74(5):713-25.

116. Salmon M. In GI Taylor and RM Razaboni (Eds.), Arteries of the Muscles of the Extremities and the Trunk. St Louis: Quality Medical Publishing. **1994**.

117. A. E. Sobotta Anatomi Atlası: Beta Yayınevi, **2011**.

118. Yamaguchi K, Riew DK, Galatz LM, Syme JA, Neviaser RJ. Biceps activity during shoulder motion: an electromyographic analysis. *Clinical Orthopaedics and Related Research®.* **1997;** 336:122-9.

119. Akçalı İD, Gülşen M, Ün K. Kas İskelet Sistemi Biyomekaniği II. Cilt Adana: Rekmay Yayınevi. **2009:**985-1029.

120. Terry GC, Chopp TM. Functional anatomy of the shoulder. *Journal of athletic training.* **2000;** 35(3):248.

121. Snyder SJ RR, Wolber E. Operative arthroscopy, Labral lesions. . New York: Raven Press; **1991**.

122. Itoi E, Kuechle DK, Newman SR, Morrey BF, An K. Stabilising function of the biceps in stable and unstable shoulders. *The Journal of bone and joint surgery British volume.* **1993;** 75(4):546-50.

123. Havitcioglu Hİ. Kas iskelet sistemi biyomekaniği. *Ortopedia ve Mactimarum Adana,* **2009;** 391-432.

124. Fukuda K, Craig E, An K, Cofield R, Chao E. Biomechanical study of the ligamentous system of the acromioclavicular joint. *JBJS.* **1986;** 68(3):434-40.

125. Myers SR. Saunders Manual of Physical Therapy Practice: Rose Sgarlat Myers. **1995**.

126. Vitale MA, Arons RR, Hurwitz S, Ahmad CS, Levine WN. The rising incidence of acromioplasty. *JBJS.* **2010;** 92(9):1842-50.

127. Demirhan M, Göksan M. Omuz eklemi biomekaniği ve kas kontrolü. *Acta Orthop Traumatol Turc.* **1993;** 27:212-7.

128. Magee DJ. Orthopedic physical assessment. *Journal of Hand Therapy.* **1998;** 11:286.

129. Husni E, Donohue J. Painful Shoulder and Reflex Sympathetic Dystrophy Syndrome. Arthritis and Allied Conditions. Philadelphia: Lippincott Williams Wilkins, **2005**.

130. **Hawkins R, Bokor D, Rockwood JrC, Matsen F.** The shoulder. *Adult orthopaedics.* **1998;** 2.

131. **García-Fernández C, Lopiz Y, Rizo B, Serrano-Mateo L, Alcobía-Díaz B, Rodríguez-González A, et al.** Reverse total shoulder arhroplasty for the treatment of failed fixation in proximal humeral fractures. *Injury.* **2018;** 49:22-6.

132. **Lehtimäki K, Rasmussen JV, Kukkonen J, Salomonsson B, Arverud ED, Hole R, et al.** Low risk of revision after reverse shoulder arthroplasty for acute proximal humeral fractures. *JSES international.* **2020;** 4(1):151-5.

133. **Perritt S, Roberts M.** Flexural-slip structures in the Bushveld complex, South Africa? *Journal of Structural Geology.* **2007;** 29(9):1422-9.

134. **Boileau P, Krishnan S, Tinsi L, Walch G, Coste J, Molé D.** Tuberosity malposition and migration: reasons for poor outcomes after hemiarthroplasty for displaced fractures of the proximal humerus. *Journal of shoulder and elbow surgery.* **2002;** 11(5):401-12.

135. **Brorson S, Rasmussen JV, Olsen BS, Frich LH, Jensen SL, Hróbjartsson A.** Reverse shoulder arthroplasty in acute fractures of the proximal humerus: a systematic review. *International Journal of Shoulder Surgery.* **2013;** 7(2):70.

136. **Charles S NI.** Displaced proximal humeral fractures: Part I. Classification and evaluation. *JBJS.* **1970;** 52(6):1077-89.

137. **Lanting B, MacDermid J, Drosdowech D, Faber KJ.** Proximal humeral fractures: a systematic review of treatment modalities. *Journal of shoulder and elbow surgery.* **2008;** 17(1):42-54.

138. **Palvanen M, Kannus P, Niemi S, Parkkari J.** Update in the epidemiology of proximal humeral fractures. *Clinical Orthopaedics and Related Research* (1976-2007). **2006;** 442:87-92.

139. **Dezfuli B, King JJ, Farmer KW, Struk AM, Wright TW.** Outcomes of reverse total shoulder arthroplasty as primary versus revision procedure for proximal humerus fractures. *Journal of Shoulder and Elbow Surgery.* **2016;** 25(7):1133-7.

140. **Boileau P, Trojani C, Walch G, Krishnan SG, Romeo A, Sinnerton R.** Shoulder arthroplasty for the treatment of the sequelae of fractures of the proximal humerus. *Journal of Shoulder and Elbow Surgery.* **2001;** 10(4):299-308.

141. **Jacobson JA, Duquin TR, Sanchez-Sotelo J, Schleck CD, Sperling JW, Cofield RH.** Anatomic shoulder arthroplasty for treatment of proximal humerus malunions. *Journal of Shoulder and Elbow Surgery.* **2014;** 23(8):1232-9.

142. **Mansat P, Bonnevialle N.** Treatment of fracture sequelae of the proximal humerus: anatomical vs reverse shoulder prosthesis. *International orthopaedics.* **2015;** 39(2):349-54.

143. **Kilic M, Berth A, Blatter G, Fuhrmann U, Gebhardt K, Olaf R, et al.** Anatomic and reverse shoulder prostheses in fracture sequelae of the humeral head. *Acta Orthopaedica et Traumatologica Turcica.* **2010;** 44(6):417-25.

144. **Giovale M, Mangano T, Rodà E, Repetto I, Cerruti P, Kuqi E, et al.** Shoulder hemiarthroplasty for complex humeral fractures: a 5 to 10-year follow-up retrospective study. *Musculoskeletal surgery.* **2014;** 98(1):27-33.

145. **Baudi P, Campochiaro G, Serafini F, Gazzotti G, Matino G, Rovesta C, et al.** Hemiarthroplasty versus reverse shoulder arthroplasty: comparative study of functional and radiological outcomes in the treatment of acute proximal humerus fracture. *Musculoskeletal surgery.* **2014;** 98(1):19-25.

146. **Iacobellis C, Berizzi A, Biz C, Camporese A.** Treatment of proximal humeral fractures with reverse shoulder arthroplasty in elderly patients. *Musculoskeletal surgery.* **2015;** 99(1):39-44.

147. **Klein M, Juschka M, Hinkenjann B, Scherger B, Ostermann PA.** Treatment of comminuted fractures of the proximal humerus in elderly patients with the Delta III reverse shoulder prosthesis. *Journal of orthopaedic trauma.* **2008;** 22(10):698-704.

148. **Russo R, Della Rotonda G, Cautiero F, Ciccarelli M.** Reverse shoulder prosthesis to treat complex proximal humeral fractures in the elderly patients: results after 10-year experience. *Musculoskeletal surgery.* **2015;** 99(1):17-23.

149. **Boyle MJ, Youn S-M, Frampton CM, Ball CM.** Functional outcomes of reverse shoulder arthroplasty compared with hemiarthroplasty for acute proximal humeral fractures. *Journal of shoulder and elbow surgery.* **2013;** 22(1):32-7.

150. **Postacchini R, Castagna A, Borroni M, Cinotti G, Postacchini F, Gumina S.** Total shoulder arthroplasty for the treatment of failed hemiarthroplasty in patients with fracture of the proximal humerus. *Journal of shoulder and elbow surgery.* **2012;** 21(11):1542-9.

151. **Patel DN, Young B, Onyekwelu I, Zuckerman JD, Kwon YW.** Reverse total shoulder arthroplasty for failed shoulder arthroplasty. *Journal of shoulder and elbow surgery.* **2012;** 21(11):1478-83.

152. Savin DD, Zamfirova I, Iannotti J, Goldberg BA, Youderian AR. Survey study suggests that reverse total shoulder arthroplasty is becoming the treatment of choice for four-part fractures of the humeral head in the elderly. *International Orthopaedics.* **2016;** 40(9):1919-25.

153. Familiari F, Rojas J, Nedim Doral M, Huri G, McFarland EG. Reverse total shoulder arthroplasty. *EFORT open reviews.* **2018;** 3(2):58-69.

154. Baulot E, Sirveaux F, Boileau P. Grammont's idea: the story of Paul Grammont's functional surgery concept and the development of the reverse principle. *Clinical Orthopaedics and Related Research®.* **2011;** 469(9):2425-31.

155. Grammont P, Baulot E. Delta shoulder prosthesis for rotator cuff rupture. *SLACK Incorporated Thorofare, NJ,* **1993:** 65-8.

156. Naveed M, Kitson J, Bunker T. The Delta III reverse shoulder replacement for cuff tear arthropathy: a single-centre study of 50 consecutive procedures. *The Journal of Bone and Joint Surgery British volume.* **2011;** 93(1):57-61.

157. Smith C, Guyver P, Bunker T. Indications for reverse shoulder replacement: a systematic review. *The Journal of Bone and Joint Surgery British volume.* **2012;** 94(5):577-83.

158. Young SW, Segal BS, Turner PC, Poon PC. Comparison of functional outcomes of reverse shoulder arthroplasty versus hemiarthroplasty in the primary treatment of acute proximal humerus fracture. *ANZ journal of surgery.* **2010;** 80(11):789-93.

159. Court-Brown CM, Caesar B. Epidemiology of adult fractures: a review. *Injury.* **2006;** 37(8):691-7.

160. Murray I, Amin A, White T, Robinson C. Proximal humeral fractures: current concepts in classification, treatment and outcomes. *The Journal of Bone and Joint Surgery British volume.* **2011;** 93(1):1-11.

161. Giannoudis PV, Xypnitos FN, Dimitriou R, Manidakis N, Hackney R. Internal fixation of proximal humeral fractures using the Polarus intramedullary nail: our institutional experience and review of the literature. *Journal of Orthopaedic Surgery and Research.* **2012;** 7(1):1-9.

162. Popescu D, Fernandez-Valencia JA, Rios M, Cuñé J, Domingo A, Prat S. Internal fixation of proximal humerus fractures using the T2-proximal humeral nail. *Archives of orthopaedic and trauma surgery.* **2009;** 129(9):1239-44.

163. Bernard J, Charalambides C, Aderinto J, Mok D. Early failure of intramedullary nailing for proximal humeral fractures. *Injury.* **2000;** 31(10):789-92.

164. Foruria AM, Carrascal MT, Revilla C, Munuera L, Sanchez-Sotelo J. Proximal humerus fracture rotational stability after fixation using a locking plate or a fixed-angle locked nail: the role of implant stiffness. *Clinical Biomechanics.* **2010;** 25(4):307-11.

165. Martetschläger F, Siebenlist S, Weier M, Sandmann G, Ahrens P, Braun K, et al. Plating of proximal humeral fractures. *Orthopedics.* **2012;** 35(11):1606-12.

166. Ockert B, Siebenbürger G, Kettler M, Braunstein V, Mutschler W. Long-term functional outcomes (median 10 years) after locked plating for displaced fractures of the proximal humerus. *Journal of shoulder and elbow surgery.* **2014;** 23(8):1223-31.

167. Schliemann B, Siemoneit J, Theisen C, Kösters C, Weimann A, Raschke M. Complex fractures of the proximal humerus in the elderly-outcome and complications after locking plate fixation. *Musculoskeletal surgery.* **2012;** 96(1):3-11.

168. Südkamp N, Bayer J, Hepp P, Voigt C, Oestern H, Kääb M, et al. Open reduction and internal fixation of proximal humeral fractures with use of the locking proximal humerus plate: results of a prospective, multicenter, observational study. *JBJS.* **2009;** 91(6):1320-8.

169. Jobin CM, Galdi B, Anakwenze OA, Ahmad CS, Levine WN. Reverse shoulder arthroplasty for the management of proximal humerus fractures. *JAAOS-Journal of the American Academy of Orthopaedic Surgeons.* **2015;** 23(3):190-201.

170. Nikola C, Hrvoje K, Nenad M. Reverse shoulder arthroplasty in acute fractures provides better results than in revision procedures for fracture sequelae. *International orthopaedics.* **2015;** 39(2):343-8.

171. Luciani P, Farinelli L, Procaccini R, Verducci C, Gigante A. Primary reverse shoulder arthroplasty for acute proximal humerus fractures: A 5-year long term retrospective study of elderly patients. *Injury.* **2019;** 50(11):1974-7.

172. Sakurai G, Ozaki J, Tomita Y, Kondo T, Tamai S. Incomplete tears of the subscapularis tendon associated with tears of the supraspinatus tendon: cadaveric and clinical studies. *Journal of Shoulder and Elbow Surgery.* **1998;** 7(5):510-5.

173. Reilly P, Macleod I, Macfarlane R, Windley J, Emery R. Dead men and radiologists don't lie: a review of cadaveric and radiological studies of rotator cuff tear prevalence. *The Annals of The Royal College of Surgeons of England.* **2006;** 88(2):116-21.

174. **Juhan T, Stone M, Jalali O, Curtis W, Prodromo J, Weber AE, et al.** Irreparable rotator cuff tears: current treatment options. *Orthopedic Reviews.* **2019;** 11(3).

175. **Cuff D, Pupello D, Virani N, Levy J, Frankle M.** Reverse shoulder arthroplasty for the treatment of rotator cuff deficiency. *JBJS.* **2008;** 90(6):1244-51.

176. **Gerber C, Pennington SD, Nyffeler RW.** Reverse total shoulder arthroplasty. *JAAOS-Journal of the American Academy of Orthopaedic Surgeons.* **2009;** 17(5):284-95.

177. **Grammont P, Trouilloud P, Laffay J, Deries X.** Concept study and realization of a new total shoulder prosthesis. *Rhumatologie.* **1987;** 39(10):407-18.

178. **Reeves B, Jobbins B, Flowers F, Dowson D, Wright V.** Some problems in the development of a total shoulder endo-prosthesis. *Annals of the rheumatic diseases.* **1972;** 31(5):425.

179. **Kristensen MR, Rasmussen JV, Elmengaard B, Jensen SL, Olsen BS, Brorson S.** High risk for revision after shoulder arthroplasty for failed osteosynthesis of proximal humeral fractures: a matched pair analysis of 285 cases from the Danish Shoulder Arthroplasty Registry. *Acta Orthopaedica.* **2018;** 89(3):345-50.

180. **Obert L, Saadnia R, Tournier C, Bonnevialle N, Saragaglia D, Sirveaux F, et al.** Four-part fractures treated with a reversed total shoulder prosthesis: Prospective and retrospective multicenter study. Results and complications. *Orthopaedics & Traumatology: Surgery & Research.* **2016;** 102(3):279-85.

181. **Grubhofer F, Wieser K, Meyer DC, Catanzaro S, Beeler S, Riede U, et al.** Reverse total shoulder arthroplasty for acute head-splitting, 3-and 4-part fractures of the proximal humerus in the elderly. *Journal of Shoulder and Elbow Surgery.* **2016;** 25(10):1690-8.

182. **Wall B, Walch G.** Reverse shoulder arthroplasty for the treatment of proximal humeral fractures. *Hand clinics.* **2007;** 23(4):425-30.

183. **Levy J, Frankle M, Mighell M, Pupello D.** The use of the reverse shoulder prosthesis for the treatment of failed hemiarthroplasty for proximal humeral fracture. *JBJS.* **2007;** 89(2):292-300.

184. **Grubhofer F, Wieser K, Meyer DC, Catanzaro S, Schürholz K, Gerber C.** Reverse total shoulder arthroplasty for failed open reduction and internal fixation of fractures of the proximal humerus. *Journal of Shoulder and Elbow Surgery.* **2017;** 26(1):92-100.

185. **Shannon SF, Wagner ER, Houdek MT, Cross III WW, Sánchez-Sotelo J.** Reverse shoulder arthroplasty for proximal humeral fractures: outcomes comparing primary reverse arthroplasty for fracture versus reverse arthroplasty after failed osteosynthesis. *Journal of Shoulder and Elbow Surgery.* **2016;** 25(10):1655-60.

186. **Constant C, Murley A.** A clinical method of functional assessment of the shoulder. *Clinical orthopaedics and related research.* **1987;** 214:160-4.

187. **Wright JO, Ho A, Kalma J, Koueiter D, Esterle J, Marcantonio D, et al.** Uncemented reverse total shoulder arthroplasty as initial treatment for comminuted proximal humerus fractures. *Journal of orthopaedic trauma.* **2019;** 33(7):263-9.

188. **Sebastia-Forcada E, Lizaur-Utrilla A, Cebrian-Gomez R, Miralles-Muñoz FA, Lopez-Prats FA.** Outcomes of reverse total shoulder arthroplasty for proximal humeral fractures: primary arthroplasty versus secondary arthroplasty after failed proximal humeral locking plate fixation. *Journal of Orthopaedic Trauma.* **2017;** 31(8):236-40.

189. **Boileau P, Seeto BL, Clowez G, Gauci MO, Trojani C, Walch G, et al.** SECEC Grammont Award 2017: the prejudicial effect of greater tuberosity osteotomy or excision in reverse shoulder arthroplasty for fracture sequelae. *Journal of Shoulder and Elbow Surgery.* **2020;** 29(12):2446-58.

190. **Wolfensperger F, Grüninger P, Dietrich M, Völlink M, Benninger E, Schläppi M, et al.** Reverse shoulder arthroplasty for complex fractures of the proximal humerus in elderly patients: impact on the level of independency, early function, and pain medication. *Journal of Shoulder and Elbow Surgery.* **2017;** 26(8):1462-8.

191. **Rittmeister M, Kerschbaumer F.** Grammont reverse total shoulder arthroplasty in patients with rheumatoid arthritis and nonreconstructible rotator cuff lesions. *Journal of shoulder and elbow surgery.* **2001;** 10(1):17-22.

192. **Pastor MF, Kieckbusch M, Kaufmann M, Ettinger M, Wellmann M, Smith T.** Reverse shoulder arthroplasty for fracture sequelae: Clinical outcome and prognostic factors. *Journal of Orthopaedic Science.* **2019;** 24(2):237-42.

193. **Nielsen KP, Amundsen A, Olsen BS, Rasmussen JV.** Good long-term patient-reported outcome after shoulder arthroplasty for cuff tear arthropathy. *JSES international.* **2022;** 6(1):40-3.

194. **Anakwenze OA, Zoller S, Ahmad CS, Levine WN.** Reverse shoulder arthroplasty for acute proximal humerus fractures: a systematic review. *Journal of shoulder and elbow surgery.* **2014;** 23(4):73-80.