T.C.
GENELKURMAY BAŞKANLIĞI
GÜLHANE ASKERİ TIP AKADEMİSİ KOMUTANLIĞI
SAĞLIK BİLİMLERİ ENSTİTÜSÜ MÜDÜRLÜĞÜ
DİŞ HEKİMLİĞİ BİLİMLERİ MERKEZİ
ÇOCUK DİŞ HEKİMLİĞİ ANABİLİM DALI BAŞKANLIĞI

SABİT YER TUTUCULARIN (BANT LOOP) ANKRAJ ALDIKLARI SÜT AZI DİŞLERİNİN FİZYOLOJİK KÖK REZORPSİYONUNA OLAN ETKİLERİNİN DEĞERLENDİRİLMESİ

Aybarshan YILMAZ

J.Diş Tbp.Kd.Ütğm.

DANIŞMAN
Prof.Diş Tbp.Alb.Günseli GÜVEN POLAT
DOKTORA PROGRAMI

ANKARA
2015

T.C.
GENELKURMAY BAŞKANLIĞI
GÜLHANE ASKERİ TIP AKADEMİSİ KOMUTANLIĞI
SAĞLIK BİLİMLERİ ENSTİTÜSÜ MÜDÜRLÜĞÜ
DİŞ HEKİMLİĞİ BİLİMLERİ MERKEZİ
ÇOCUK DİŞ HEKİMLİĞİ ANABİLİM DALI BAŞKANLIĞI

SABİT YER TUTUCULARIN (BANT LOOP) ANKRAJ ALDIKLARI SÜT AZI DİŞLERİNİN FİZYOLOJİK KÖK REZORPSİYONUNA OLAN ETKİLERİNİN DEĞERLENDİRİLMESİ

Aybarshan YILMAZ

J.Diş Tbp.Kd.Ütğm.

Gülhane Askeri Tıp Akademisi
Sağlık Bilimleri Enstitüsü Müdürlüğü'nün
Çocuk Diş Hekimliği Doktora Programı için Öngördüğü
DOKTORA TEZİ
Olarak Hazırlanmıştır

DANIŞMAN
Prof.Diş Tbp.Alb.Günseli GÜVEN POLAT

ANKARA
2015

Gata Sağlık Bilimleri Enstitüsü Müdürlüğü'ne :

" Sabit Yer Tutucuların (Bant Loop) Ankraj Aldıkları Süt Azı Dişlerinin Fizyolojik Kök Rezorpsiyonuna Olan Etkilerinin Değerlendirilmesi konulu çalışma jürimiz tarafından Pedodonti Anabilim Dalı'nda Doktora Tezi olarak kabul edilmiştir.

Tez Danışmanı : Prof.Diş Tbp.Alb.Günseli GÜVEN POLAT, GATA

Üye : Prof.Dz.Diş Tbp.Kd.Alb.Feridun BAŞAK, GATA

Üye: Prof.Dr.Burçak ÇEHRELİ, Başkent Üniversitesi

Üye: Doç.Hv.Diş Tbp.Kd.Alb.Ceyhan ALTUN, GATA

Üye: Doç.Dz.Diş Tbp.Yb.Serkan GÖRGÜLÜ, GATA

ONAY: J.Diş Tbp.Kd.Ütğm.Aybarshan YILMAZ'ın 08.06.2015 tarihinde savunduğu bu tez Akademik Kurulu'nca belirlenen yukarıdaki jüri üyeleri tarafından uygun görülmüş ve kabul edilmiştir.

Ufuk DEMİRKILIÇ
Prof.Tbp. Tuğgeneral
GATA Sağ. Bil. Enst. Md.

TEŞEKKÜR

Tez çalışmam ve doktora eğitimim süresince, yardımını, desteğini ve değerli bilgilerini benden esirgemeyen danışmanım Sayın Prof.Diş Tbp.Alb.Günseli GÜVEN POLAT'a ve Çocuk Diş Hekimliği Anabilim Dalı Başkanım Sayın Prof.Dz.Diş Tbp.Kd.Alb.Feridun BAŞAK'a teşekkür ederim. Akademik katkılarından dolayı sayın Doç.Hv.Diş Tbp.Kd.Alb. Ceyhan ALTUN'a, her zaman beni destekleyen Uzm.Diş Tbp.Kd.Yzb. Özlem Martı AKGÜN'e, Uzm.J.Diş Tbp.Yzb.Ceren YILDIRIM'a ve GATA Çocuk Diş Hekimliği Anabilim Dalı çalışanlarına teşekkür ederim.

Kızım Fatma Azra YILMAZ'a…

ÖZET

Bant Loop Tipi Sabit Yer Tutucuların Ankraj Aldıkları Süt Azı Dişlerinin Fizyolojik Kök Rezorpsiyonuna Etkisinin Değerlendirilmesi

Klinik bir araştırma olan çalışmamızda, alt ya da üst çenede süt I. azı dişini kaybetmiş ve çene arkının diğer tarafındaki süt I. ve II. azı dişlerinde herhangi bir patolojik durum bulunmayan (çürük, kırık, apse, lüksasyon) 5-9 yaş arasındaki hastaların diş kaybının bulunduğu bölgedeki süt II. azı dişlerine sabit yer tutucu (bant loop) uygulanmıştır. Hastalar 0., 6. ve 12. aylarda süt II. azı dişlerinin köklerindeki rezorpsiyon miktarı açısından (bant loop olan ve olmayan) radyolojik olarak değerlendirilmiştir. Çalışmamıza 12'si kız, 9'u erkek toplam 21 hasta dahil edilmiştir. Değerlendirilen dişlerin 6'sı 55 numaralı diş, 3'ü 65 numaralı diş olmak üzere toplamda 9'u üst çenede; 5'i 75 numaralı diş, 7'si 85 numaralı diş olmak üzere toplamda 12'si alt çenededir. Her bir hastadan 0., 6. ve 12. aylarda Ortopantomografi (OPG) alınmıştır.

Her bir hastanın OPG'si sırasıyla Adobe Illustrator CS programına yüklenmiş, araştırmacı kontrolünde vektörel web tasarımcısı tarafından kök sınırları ortaya konulacak şekilde çizimi yapılmıştır. Çizimlerde kök başlangıcı standartize edilerek mezial/distal mine-sement sınırı olarak kabul edilmiştir. Periodontal ligament takip edilmiş ve diğer taraftaki mezial/distal mine-sement sınırına kadar çizim yapılmıştır.

Çizimler yapılırken hata payını minumuma indirgemek için film boyutu x10 arttırılmıştır. Mezial ve distal mine-sement sınırları bütün çizimlerde düz bir çizgiyle birleştirilmiş ve pulpa odası tabanına olan mesafe her bir diş için ayrı ayrı ölçülmüştür. Elde edilen iki boyuta indirgenmiş çizimler, yine araştırmacı kontrolünde, harita mühendisi tarafından SolidWorks Premium 2014x64 programı ile alan taramasına tabi tutulmuştur.

Elde edilen sonuçlar incelendiğinde bant loop tipi sabit yer tutucu uygulanan süt II. azı diş köklerindeki rezorpsiyonun, herhangi bir işleme tabi tutulmayan, arkın diğer tarafındaki süt II. azı diş köklerindeki rezorpsiyondan daha fazla olduğu belirlenmiş ve istatiksel olarak da anlamlı bulunmuştur. Sabit yer tutucu uygulanan ve uygulanmayan süt II. azı diş kökleri rezorpsiyon miktarındaki farklılığın erkek hastalarda kız hastalara göre daha fazla olduğu tespit edilmiştir. Ancak bu fark istatiksel olarak anlamlı bulunmamıştır. Sabit yer tutucu uygulanan üst ve alt çene süt II. azı diş köklerindeki rezorpsiyon miktarları arasında herhangi bir fark saptanmamıştır.

Anahtar Kelimeler: Fizyolojik kök rezorpsiyonu, sabit yer tutucu (bant loop), OPG, ankraj.

Destekleyen Kurumlar: Gülhane Askeri Tıp Akademisi

Yazar Adı: Aybarshan YILMAZ

Danışman: Günseli GÜVEN POLAT

SUMMARY

The Evaluation Of Physiologic Root Resorption Impact Of Band Loop Type Space Maintainers To Anchored Deciduous Molars

In our clinical research, space maintainers (band loop) placed in the region where the loss of II. deciduous molar to patients aged 5-9 whom lost I. deciduous molar in lower or upper jaw and have no pathological conditions (decay, snag, abscess, luxation) in II. deciduous molar on the other side of the dental arch. Patients evaluated radiologically on 0., 6. and 12. months, in terms of the amount of root resorption (with and without band loop) of II. deciduous molar. The study were included 12 female and 9 male patients.

Each patient's OPG loaded to Adobe Illustrator CS program and root borders drawn by a vectorel web creator under the researchers control. In order to minimize tolerance in drawings, size of films increased ten times.

Two dimensioned drawings were scanned by a map engineer with SolidWorks Premium 2014x64 program under researchers control. According to the results, amount of root resorption in II. deciduous molar with band loop type space maintainers is more than II. deciduous molar on the other side of the dental arch. The difference of the amount of root resorption might be a result of a greater force from anchored II. deciduous molar. Also it is evaluated that decreasing cleanability of space maintainers (band loop) placed region and increasing food retention cause inflammation on gingival and periodontal region and might increase physiological resorption.

Keywords: Physiologic root resorption, space maintainer (band loop), OPG, anchor.

Supported by: Gulhane Military Medical Academy

Author: Aybarshan YILMAZ

Counsellor: Günseli GÜVEN POLAT

İÇİNDEKİLER

TEŞEKKÜR v
ÖZET vi
SUMMARY viii
İÇİNDEKİLER ix
SİMGELER VE KISALTMALAR xi
ŞEKİLLER DİZİNİ xii
TABLOLAR DİZİNİ xiv
1. GİRİŞ 1
2. GENEL BİLGİLER 3
2.1. BÜYÜME VE GELİŞİM 3
2.1.1. Çenelerin Büyüme ve Gelişimi 3
2.2. ÇOCUKLARDA OKLÜZYON 6
2.2.1. Normal Kapanış 6
2.2.2. Süt Dişi Kapanışı 7
2.2.3. Kapanış İlişkilerinin Değişmesi 8
2.2.4. Mezial ve Distal Kaymayı Etkileyen Faktörler 9
2.2.5. Çapraşıklığın Değerlendirilmesi 10
2.3. SÜT DİŞLERİNİN ÖNEMİ 12
2.3.1. Süt ve Daimi Dişlerin Sürme ve Düşme Zamanları 13
2.3.2. Erken Süt Dişi Kaybı 15
2.3.3. Erken Süt Dişi Kayıplarının Diş Kavsine Etkileri 16
2.4. YER TUTUCULAR 17
2.4.1. Yer Kaybı 18
2.4.2. Yer Tutucu Yapmadan Önce Dikkat Edilmesi Gereken Hususlar 19
2.4.3. Yer Tutucuların Sınıflandırılması 20
2.4.4. Yer Tutucu Endikasyonları 21
2.4.5. Yer Tutucuların Kontrendikasyonları 22
2.4.6. Yer Tutucularda Aranan Özellikler 22
2.5. BÖLGELERE GÖRE YER KORUNMASI 23

2.5.1. Süt I. ve II. Azı Bölgelerinde Yer Korunması 23
2.5.2. Daimi I. Büyük Azının Henüz Sürmediği Dönemde Süt II. Azı Bölgesinde Yerin Korunması.....28
2.5.3. Süt Kanin Bölgesinde Yer Korunması 32
2.5.4. Süt Kesici Bölgesinde Yer Korunması 32
2.5.5. Daimi Kesici Bölgesinde Yer Korunması 34
2.5.6. Çok Sayıda Diş Kaybı Olan Bölgelerde Yer Koruması 35
3. GEREÇ VE YÖNTEM 43
3.1. Araştırmaya Dahil Edilen Bireylerin Seçimi.....44
3.2. Araştırma Protokolü ve Tedavi Grubu.....44
3.2.1. Laboratuvar Aşaması 46
3.2.2. Standardizasyonun Sağlanması 48
4. BULGULAR.....50
5. TARTIŞMA.....60
6. SONUÇLAR.....68
KAYNAKLAR 68
EKLER 80
Ek 1. Etik Kurul Onayı.....80
Ek 2. Gönüllüleri Bilgilendirme ve Olur (Rıza) Formu-Ebeveyn 80
Ek 3. Gönüllüleri Bilgilendirme ve Olur (Rıza) Formu-Hasta.....81

SİMGELER VE KISALTMALAR

OPG: Ortopantomografi

SYT : Sabit Yer Tutucu

TME: Temporomandibular Eklem

ŞEKİLLER DİZİNİ

Şekil **Sayfa**

2.1. Üst çenenin gelişimi 5

2.2. Alt çenenin gelişimi 6

2.3. Flush terminal plane 8

2.4. Mezial step 8

2.5. Distal step 9

2.6. Bant-loop yer tutucu 24

2.7. Distal shoe retainer 29

2.8. Hareketli yer tutucu 36

2.9. Lingual ark 39

2.10. Nance apareyi 41

2.11. Transpalatal ark 42

3.1. Çalışmaya dahil edilme kriterlerini taşıyan üst ve alt çene 45

3.2. Üst çene ölçüsü 46

3.3. Prefabrike bantın uyumlanması 47

3.4. Yer tutucunun model üzerinde bitirilmiş görünümü 48

3.5. Alan taraması yapılan 85 numaralı diş 49

4.1. Hasta Cinsiyet Dağılımı 51

4.2. Başlangıç OPG 53

4.3. 6. ay OPG 53

4.4. 12. ay OPG 53

4.5. Süt azı dişlerin alan taraması için çizimi 54

4.6. Sabit yer tutucu uygulanan ve uygulanmayan dişlerin 0., 6. ve 12. aylardaki ölçülen alan farkları.....56

4.7. Sabit yer tutucu uygulanan ve uygulanmayan dişlerin alan ölçüm ortalamaları.....57

4.8. Cinsiyete göre sabit yer tutucu uygulanan ve uygulanmayan dişlerin 0., 6. ve 12. ay alan ölçüm ortalamaları.....59

TABLOLAR DİZİNİ

Tablo **Sayfa**

2.1. Süt dişlerinin sürme zamanları 13

2.2. Daimi dişlerin sürme zamanları 14

2.3. Süt ve karışık dişlenme döneminin farklı evrelerinde uygulanabilecek yer tutucu tipleri 42

4.1. Cinsiyete göre takip edilen hasta sayısı 51

4.2. Yaşa göre cinsiyet dağılımı 51

4.3. Hastaların çene tipi, diş numarası ve cinsiyete göre dağılımı 52

4.4. Sabit yer tutucu uygulanan ve uygulanmayan dişler arasındaki alan farklarının 0., 6. ve 12. aylardaki durumu 55

4.5. Cinsiyete göre sabit yer tutucu uygulanan ve uygulanmayan dişlerin 0., 6. ve 12. aylardaki alan ölçüm ortalamaları 58

4.6. Cinsiyet ile sabit yer tutucu uygulanan ve uygulanmayan dişlerin alan farkları ilişkisi.....59

1. GİRİŞ

Diş çürüğü ve buna bağlı olarak meydana gelen süt dişi kayıpları, diş hekimliğindeki bütün ilerlemelere rağmen halen önemini, güncelliğini korumakta ve diş hekimliğinin en önemli problemlerinden biri olmaya devam etmektedir. Süt dişlenmenin öneminin kavranmış olmasına, çürük oluşumunun önlenmesine ve diş çürüklerinin tedavileri ile ilgili yapılan çalışmalara ve sağlanan ilerlemelere rağmen, süt dişlerinin erken kaybına halen engel olunamamaktadır (58). Süt dişlerinin fizyolojik düşme zamanına kadar diş arkındaki ömürlerini tamamlamaları, altında bulunan daimi dişler için yer tutucu olarak işlev görmeleri açısından oldukça önemlidir (59). Fizyolojik düşme zamanından önce kaybedilen süt dişlerinin yerlerinin korunmaması ark boyutu kaybına ve sonuç olarak da diş dizisinde ve okluzyonda bir takım bozuklukların ortaya çıkmasına neden olabilmektedir (59).

Dişler ağız ortamında çeşitli kuvvetlerin etkisi altındadır. Genel olarak bu kuvvetler kontakt, okluzyon, sürme kuvveti ve kas yapıları gibi kuvvet unsurlarıdır (65). Bu kuvvetler birbirlerini dengelediği müddetçe süt dişlerinin konumları değişmez. Ancak bazen dişler üzerinde etkili olan bu kuvvetlerin dengesi bozulabilir ve sonuçta fizyolojik bir migrasyon oluşabildiği gibi istenmeyen, patolojik diş hareketleri de meydana gelebilir (60). Böyle bir durumdaysa sürecek olan daimi diş için arkta yeterli yer olamayacağından, daimi dişin gömülü kalması ya da bu daimi dişin vestibülde, palatinal ya da lingualde sürmesi gibi sonuçlar gözlemlenebilecektir. Bunun sonucu olarak da maliyeti yüksek, tedavi süresi uzun, hasta için ileri derecede kooperasyon gerektiren ve zahmetli bir tedavi süreci başlayacaktır (61).

Bu nedenle koruyucu diş hekimliğinde çekim boşluğunun komşu dişler tarafından kapanmasıyla ortaya çıkabilecek anomalilerin önüne geçebilmek

amacıyla çok daha basit ve maliyeti düşük bir tedavi olan yer tutucular yapılmaktadır (62).

Yer tutucular, hastanın kooperasyonuna, kaybedilen dişin arktaki konumuna, kaybedilen diş sayısı gibi nedenlere bağlı olarak çeşitlilik gösterse de sabit yer tutucu ya da hareketli yer tutucu olarak iki ana alt başlık altında ele alınabilir. Sabit yer tutucular erken süt dişi kayıplarında bant veya kron yardımı ile yan dişlerden destek alarak yapılan apareylerdir. Hareketli yer tutucularsa aynı bölgede birden fazla diş kaybında uygulanabilir.

Bu tez çalışmasının amacı; herhangi bir nedenden ötürü fizyolojik ömrünü tamamlayamadığı için çekilen süt I. azı dişlerinin yerine, arktaki yer kaybını önlemek için yapılan sabit yer tutucuların, ankraj aldıkları süt dişinin fizyolojik rezorpsiyonunu etkileyip etkilemediğini araştırmaktır.

2. GENEL BİLGİLER

2.1. BÜYÜME VE GELİŞİM

Büyüme, canlı bir organizmanın organları arasındaki oranlarda değişim olmaksızın hacimce artışı, gelişim ise oranlarda ortaya çıkan değişimi ifade etmektedir. İnsanda, doğumundan erişkin hale gelinceye kadar büyüme ve gelişim olayları aynı anda gerçekleşmektedir (1). Vücudun değişik doku ve organlarında bir yandan hacimce artış meydana gelirken bir yandan bu doku ve organlarda kişinin genetik programına ve/veya çevresel faktörlere bağlı olarak yenilenmeler ortaya çıkmaktadır. Doğum esnasında baş, tüm vücudun yaklaşık 1/4' ünü oluştururken, erişkin bir insanda bu oran yaklaşık 1/8' e kadar düşmektedir (2).

Bu olaylar vücudun tamamında olduğu gibi, çene-yüz bölgesinde de benzer şekilde gerçekleşmektedir. Çene ve yüz kemiklerinin bir taraftan hacimce büyümesi diğer taraftan da yavaş yavaş erişkin hallerini almasıyla bu kemik yapılar arasındaki oranlarda değişimler ortaya çıkmaktadır (2).

En hızlı büyüme hayatın ilk yıllarında meydana gelmektedir. Büyüme, çocukluk döneminin sonuna doğru gittikçe azalan bir eğri çizmekte, pubertal dönemin başlamasıyla birlikte ise hızlı bir artış göstermektedir. Pubertal büyüme atılımı sonrasında büyüme hafif bir eğimle aşağı inerek sıfıra ulaşmaktadır (4).

2.1.1. Çenelerin Büyüme ve Gelişimi

Çenelerin büyüme ve gelişimi de kemiksel yapıların büyümesindeki temel prensiplere uygun olarak komşu dokularla birlikte gerçekleşmektedir. Bunun nedeni baş ve yüzü oluşturan tüm yapıların dinamik bir denge içinde fonksiyon görmesidir (3). Kemiksel yapılar ve çevrelerini kuşatan yumuşak

doku, organ ve boşlukların tümü çiğneme, konuşma, yüze ifade verme, yutkunma, nefes alma gibi hayati fonksiyonları gören bir mekanizmanın parçalarını oluşturmaktadır. Bu parçaların biri yeterince büyüme - gelişim gösteremez ya da fonksiyon göremez ise bu durumdan diğer yapıların fonksiyonları da etkilenmektedir. Bu nedenle, bölgeyle ilgili gerek büyüme ve gelişimi gerekse ortodontik tedaviyi ilgilendiren her türlü olayda bu yapıları bir bütün olarak değerlendirmek gerekmektedir (3,4).

Kemiksel yapılar için geçerli olan genel kurallar çenelerin büyüme ve gelişimi için de geçerlidir. Bu temel kurallardan ilki kemiksel yapıların uzay içinde bütünüyle yer değiştirmesi, ikincisi ise kemik yapı içinde ortaya çıkan boyutsal ve biçimsel değişimlerdir (4). Üst çene kafa kaidesi, diğer kemik yapılara göre arkadan öne ve yukarıdan aşağıya doğru bir bütün olarak hareket etmektedir. Bu harekette üst çeneyi kafa kemiklerine bağlayan suturalardaki büyüme aktivitesinin büyük rolü vardır (5).

Üst çene bir bütün olarak öne ve aşağı doğru hareket ederken diğer taraftan bu yapıyı oluşturan tuber maksilla, processus palatinus ve kemiksel yapıların belirli bölgelerinde kemik depozisyonu, belirli bölgelerinde ise kemik rezorpsiyonu meydana gelmektedir. Bu süreçte üst çene kemiği erişkin halini alıncaya kadar hacim olarak artış göstermekte, uzayda yer değiştirmekte ayrıca lokal olarak yeni biçimlenmelere uğramaktadır (Şekil 2.1)(5).

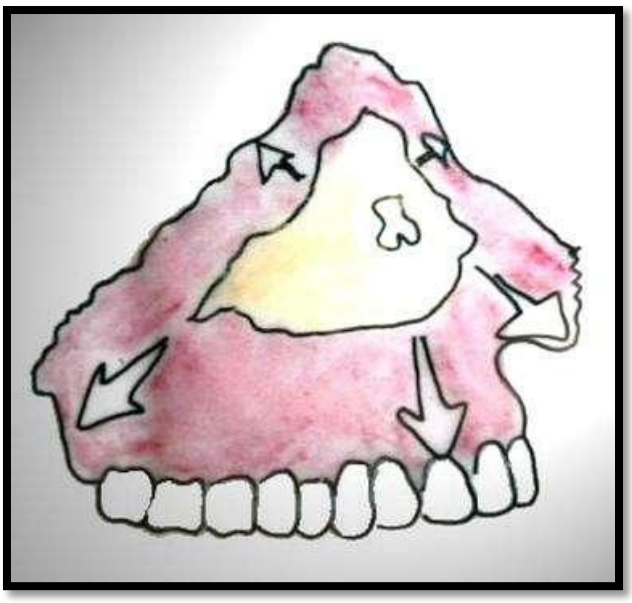

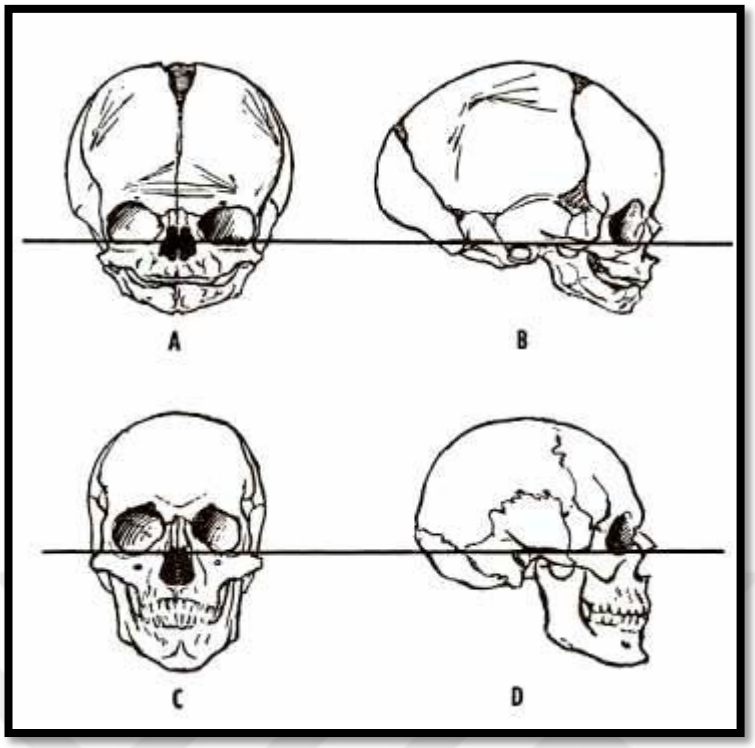

Şekil 2.1 Üst çenenin gelişimi

Processus alveolaris bazal kemik ile birlikte hareket ederken, bir yandan da kendi içinde değişime uğramakta ve lokal biçimlenmeler göstermektedir. Alt çeneye ait processus alveolaris sagittal yönde ramusun ön bölgesinin rezorpsiyonu ile büyüme göstermektedir (5).

Alt çene diğer kemik yapılardan farklı özelliklere sahiptir. Anatomik olarak, bu kemiğin kafa kemikleriyle tek bağlantısı temporomandibular eklem (TME)'dir. Bunun dışında, alt çene kafaya kaslar ve liflerle asılı olarak durmaktadır (6).

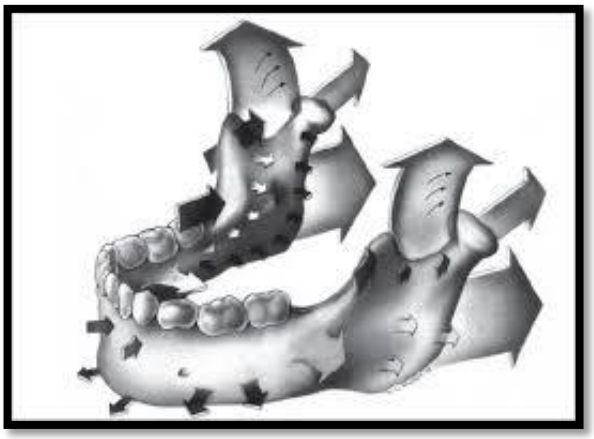

Şekil 2.2 Alt çenenin gelişmesi

Alt çenenin büyüme ve gelişim mekanizması üst çeneye oranla biraz daha farklıdır. Alt çenenin büyümesi üst çenede olduğu gibi arkadan öne ve yukarıdan aşağıya doğru uzanan bir çizgi boyunca değildir. Alt çenede büyüme iki temel de gerçekleşmektedir. Bunlardan birisi öne rotasyon, diğeri ise geriye rotasyondur. Alt çenenin öne rotasyonu ile büyüme gösterdiği modele yatay yönde büyüme modeli ya da hipodiverjans adı verilir. Bu iki büyüme modeli hem tanı hem tedavi planlaması yönünden son derece önemlidir (Şekil 2.2)(4).

2.2. ÇOCUKLARDA OKLÜZYON

2.2.1. Normal Kapanış

Tıpta, patolojik olmayan durumlar "normal" olarak kabul edilmektedir. Diş dizisi bakımından iyi bir çiğneme fonksiyonu sağlayan ve estetik görünümde olan diş kapanışı normal sayılabilir (7).

Oklüzyon; çiğneme sistemini oluşturan dişler, destek dokular, temporomandibular eklem, nöromusküler sistem ve kraniyofasiyal iskeletin fonksiyonel ilişkisi olarak tanımlanabilir. Dişlerin birbirleriyle maksimum temasının yanı sıra dinamik, fizyolojik bir ilişkidir (7).

2.2.2. Süt Dişi Kapanışı

Çocuklarda alt ve üst çene süt dişi kavisleri, hemen hemen yarım daire biçimindedir. Dişler arası interdijitasyon daimi dentisyondaki kadar sıkı değildir. Süt dişleri anatomik yapılarından kaynaklanan bazı farklılıklar göstermektedir (8).

2.2.2.1. Vestibülo-Lingual İlişki

Daimi diş dizisinde olduğu gibi süt dişlenmede de üst dişler, alt dişleri vestibülden örtmektedir. Üst kesici ve kaninlerin palatinal yüzeyleri, alt kesici ve kaninlerin vestibül yüzeyleri ile temastadır. Üst süt azıların lingual tüberkülleri, alt süt azıların bukkal ve lingual tüberkülleri arasına yerleşmiştir. Üst süt azıların bukkal tüberkülleri, alt süt azıların bukkal tüberküllerini vestibülden örtmektedir (8).

2.2.2.2. Vertikal İlişki

Süt kesici dişler, daimi kesicilere oranla daha dik açılıdırlar. Bu nedenle süt dentisyonda minimum overjet ve overbite görülmektedir. Süt dişleri, daimi dişlere göre daha az interdijitasyon gösterir. Süt dişlerinin düşme zamanına doğru, fizyolojik aşınmalara bağlı olarak, interdijitasyon daha da azalmaktadır. Bu durum özellikle kesici dişler bölgesinde belirgindir (9). Overjet ve overbite azalır.

2.2.2.3. Mezio-Distal İlişki

Alt I. süt kesici ve üst II. süt azı diş haricindeki tüm dişler iki antagonist dişle kapanış göstermektedir. Genellikle alt II. süt azı dişin mezio-distal genişliği üst II. süt azı dişe göre daha büyük olduğundan, distal yüzeyleri aynı düzlemde sonlanmaktadır (9). Bu durum, daimi 1. büyük azı dişlerinin sürmesi ve normal kapanışa gelmesinde önemli rol oynamaktadır (12).

Süt kesici dişler bölgesinde fizyolojik diastemalar mevcuttur. Bu diastemalar, üst çenede lateral kesici-kanin, alt çenede ise I. süt azı-kanin arasında daha belirgindir ve bu durum maymun diesteması olarak adlandırılır. Fizyolojik diastemalar, ön çene kavsinin büyümesi sonucu

oluşmaktadır. Dört yaşına kadar bu diastemalar oluşmamışsa, daha sonra oluşma ihtimali yoktur. Bu durum daimi kesici dişlerde çapraşıklık olabileceğinin göstergesi olarak değerlendirilebilir (12).

2.2.3. Kapanış İlişkilerinin Değişmesi

Süt dentisyonda üst ve alt çene II. azıların distal yüzeyleri arasındaki ilişkiye terminal düzlem denmektedir (13). Terminal düzlem 3 de olabilir:

- Flush terminal düzlem; II. süt azıların distal yüzeyleri aynı düzlemdedir (Şekil 2.3).

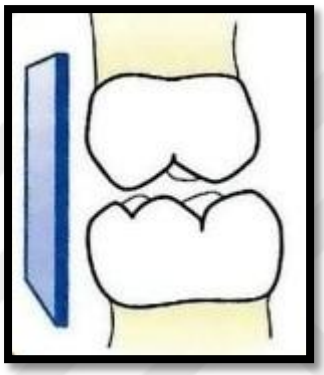

Şekil 2.3 Flush terminal plane

- Mezial step; alt çene II. süt azının distal yüzeyi antagonistine göre daha mezialdedir (Şekil 2.4).

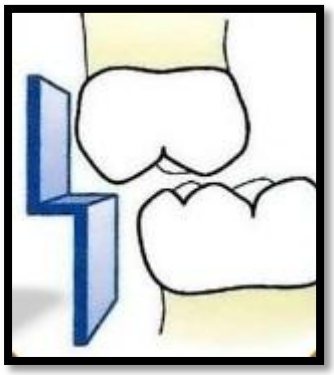

Şekil 2.4 Mezial step

- Distal step; alt çene II. süt azının distal yüzeyi antagonistine göre daha distaldedir (Şekil 2.5).

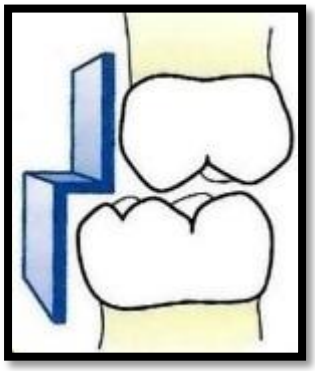

Şekil 2.5 Distal step

Süt azıların bu ilişkisi sürecek olan daimi 1. azıların oklüzyon ilişkisine rehberlik etmektedir. Süt II.azılar mezial step konumundaysa, daimi 1. azılar sınıf I ilişkide, aşırı mezializasyon durumlarında sınıf III ilişkide, flush terminal düzlemdeyse tüberkül tüberküle, distal step konumundaysa sınıf II ya da sınıf I ilişkide sürer (13).

2.2.4. Mezial ve Distal Kaymayı Etkileyen Faktörler

- Dental arktaki çapraşıklığın miktarı
- Çekilen dişin tipi
- Hastanın yaşı

2.2.4.1. Çapraşıklığın Miktarı

Çapraşıklık olmayan bir arkta çekim sonrasında diş hareketi çok az ya da hiç görülmeyebilir. Çapraşıklık olan bir arkta ise, oldukça sıkı bir kapanış yoksa komşu dişlerin çekim boşluğuna doğru hızla hareket etmesi beklenir (14).

2.2.4.2. Çekilen Dişin Tipi

Süt II. azı dişinin kaybı en önemli diş kaybı olarak değerlendirilmektedir, çünkü bu dişin kaybı daimi 1. büyük azı dişin meziale kaymasına neden olmaktadır. Orta hat kayması ise bütün vakalarda değil sadece çapraşıklığı çok olan arklarda izlenmektedir. Süt kanin dişin erken kaybı sonucu daimi kesiciler orta hattan uzaklaşarak distale hareket etmektedir, posterior dişlerin bu durumda meziale kayması nadirdir.

Süt I. azıların çekimiyle beraber komşu dişlerde bir miktar mezial ve distal hareketler meydana gelmektedir. Üst çenede alt çeneye göre diş kaybı sonrası daimi 1. büyük azıların meziale hareketi daha fazladır (14).

2.2.4.3. Hastanın Yaşı

Genel olarak süt dişi ne kadar erken kaybedilirse komşu dişlerdeki meziale ya da distale kaymalar o kadar fazla olmaktadır. Ancak karşıt dişin over-erupsiyonu bu hareketi engelleyebilir. Eğer bir süt azı diş daimi 1. büyük azı dişin sürmesinden önce çekilirse, 1. büyük azı dişin mezializasyonu kaçınılmazdır. Ancak herhangi bir süt dişi fizyolojik düşme zamanında çekilirse, daimi dişlerde yer değiştirme görülmemektedir (14).

2.2.5. Çapraşıklığın Değerlendirilmesi

Erken süt dişi çekiminin, daimi dentisyonun gelişiminde ciddi etkileri olabileceği düşünülerek, süt dişlerinin tüm tedavi seçenekleri denenmeden veya tedavi planlaması yapılmadan çekilmesinden kaçınılmalıdır (15). Aynı zamanda bir dişin hareketini belirleyen en önemli etkenlerden biri arktaki yer darlığının miktarı olduğu için bu faktör uygun tedavi planlaması yapılırken göz ardı edilmemelidir (16).

Karışık dişlenmede arktaki yer darlığının miktarı; sürmekte olan daimi kesicilerin izlenmesi, radyografik muayene, daimi kanin ve küçük azı dişlerin sürmesi için arkta mevcut yer miktarının analizi ile değerlendirilebilir (16).

2.2.5.1. Sürmekte Olan Daimi Kesici Dişlerin İncelenmesi

Sürmekte olan kesiciler ilerde gelişecek bir çapraşıklığın erken habercisi olabilir. 9 yaşlarında kaninler arası mesafe artarak minimal çapraşıklıklar çözülür, ancak kesicilerin aproksimallerinin tam anlamıyla üst üste bindiği durumlarda şiddetli çapraşıklık olması muhtemeldir. Şiddetli çapraşıklığın bulguları; sürmekte olan kesici dişin rotasyonu veya farklı bölgeye migrasyonu ve süt kanin dişin kökünün daimi lateral kesici tarafından rezorbe edilmesidir (15).

2.2.5.2. Radyografik Muayene

Arktaki çapraşıklığın radyografik bulgularından biri üst ve alt azıların distal yönde devrilmeye başlamasıdır.

2.2.5.3. Karışık Dişlenme Analizleri

Karışık dişlenme analizleriyle çapraşıklığın sayısal değeri tespit edilebilmektedir. Süt lateral dişlerin distal yüzeyi ile süt I. azının mezial yüzeyi arasındaki mesafenin ölçümünden elde edilen uzunluğa Lee Way yer rezervi denmektedir ve daimi 3, 4, 5 nolu dişlerin yerleşeceği alanı göstermektedir (16). Bu ölçüm modellerde yapılabilir. Sürmemiş kanin ve küçük azı dişlerinin meziodistal boyutları iki yöntemle hesaplanabilir.

2.2.5.3.1. Daimi Kanin ve Küçük Azıların Mezio-Distal Boyutlarını Kullanarak Hesaplama

Alt kanin ve bütün küçük azılar (alt- üst) → 7 mm
Üst kanin → 8 mm
Üst kanin + 2 küçük azı → 22 mm
Alt kanin + 2 küçük azı → 21 mm

2.2.5.3.2. Moyers Analizi

Alt çenede sıklıkla karşılaşılan anterior çapraşıklık olgularında, yer darlığının derecesini ve dolayısıyla tedavi yaklaşımını belirlemek üzere gerçekleştirilen ve çocuk diş hekimliğinde kullanılan bir analiz metodudur (10). Bunun için dört daimi alt kesici dişin mezio-distal boyutları ayrı ayrı ölçülür. Bunların toplamı, daimi alt kesici dişlerin yerleşebilmesi için gerekli olan ark uzunluğunu vermektedir. Bu ölçüm aynı zamanda, daimi kanin ve küçük azı dişlerinin mezio-distal genişliğinin tahmininde esas alınacak olan ölçümdür (10).

Alt daimi kesici dişler bir miktar çapraşıktır ve yerleşebilmeleri için gerekli olan yer, süt kaninler tarafından işgal edilmektedir. Alt daimi kesiciler için gerekli mesafe esas alınarak, sınır, süt kaninlerin üzerinde işaretlenir ve daimi kesiciler için yer gereksinimi ortaya çıkar. Alt kesici dişlerin düzgün yerleşebilmesi için leeway aralığını kullanmanın bir yolu da budur (10). Süt kanin üzerinde işaretlenen nokta ile daimi 1. büyük azının meziali arasındaki mesafe ölçülür. Bu mesafe, daimi kanin ve küçük azının sürebilmesi için elde mevcut olan mesafedir.

Moyers kartından, alt kesici boyutları toplamının karşılığı olan kanin-küçük azı mesafesi bulunur. Bu rakam, daimi kanin ve küçük azının yerleşebilmesi için gerekli olan mesafedir. Ölçümle saptanan "**kanin-küçük azı için elde mevcut mesafe**", Moyers kartından bulunan "**kanin-küçük azı için gerekli mesafe**"den çıkarılarak "ark gereksinimi" hesaplanır. Ark boyutu gereksinimi 7-10 mm dolayında ise küçük azı çekimi düşünülebilir (10,11).

2.3. SÜT DİŞLERİNİN ÖNEMİ

Ortodontik anomalilerin bir kısmını kalıtımsal, çoğunluğunu ise sonradan kazanılmış anomaliler oluşturmaktadır. Sonradan kazanılmış düzensizlikler içerisinde en büyük yeri, çürük nedeniyle süt dişlerinde görülen madde kayıpları ile süt dişlerinin erken kayıpları sonucu meydana gelen anomaliler almaktadır (17) .

6 yaşlarında süren daimi 1. büyük azılar ile bunların önünde bulunan süt II. azıların altındaki 2. küçük azıların sürme zamanları arasında 6 yıl vardır. Eğer süt II. azılar herhangi bir nedenle ağızda tutulamayacak iseler, daimi 1. büyük azıların meziale hareket etmelerini engellemek ve ortodontik anomalinin oluşmasını önlemek için yer tutucu yapmak gerekecektir (18,19).

Özellikle alt süt kaninlerin, çürük sonucu veya karışık dişlenme döneminde sürekli kesiciler bölgesindeki hafif yer darlığını gidermek amacıyla erken dönemde çekilmesi, alt kesicilerin spontan retrüzyonuna neden olacaktır. Bu durumda daimi küçük azılar ve kaninlerin yerleri daralacaktır (18,19).

Alt daimi kesici dişlerin sürmelerinden hemen sonra görülen 1,5 mm 'lik yer darlığı fizyolojiktir. Bu yer darlığı daha sonra kendiliğinden düzelmektedir. Bu nedenle, özellikle alt süt kaninlere gereken özen gösterilmeli ve erken çekimlerden sakınılmalıdır (19).

2.3.1. Süt ve Daimi Dişlerin Sürme ve Düşme Zamanları

Süt dişlerinin sürme ve düşmesi ile daimi dişlerin sürmesi arasında zaman bakımından bir ilişki vardır. Bu ilişki erken çekim ve bazı patolojik bozukluklar sonucunda değişebilmektedir (20).

Birinci dentisyon, süt dişlerinin sürmeye başlaması ile sayılarının belirli bir dönem içinde 20' ye tamamlanmasıdır (20,21) (Tablo 2.1).

Tablo 2.1 Süt dişlerinin sürme zamanları (1)

Süt dişi	Sürme dönemi	Kök rezorpsiyonunun başlaması
I-II	6-9 ay	4-5 yaş
III	16-18 ay	9 yaş
IV	12-14 ay	7 yaş
V	20-30 ay	8 yaş

Daimi dişlerin kalsifikasyonu, doğumdan sonra üçüncü aylarda başlamaktadır. Süt dişlerinin sürmesi sonrası, sürekli kesici ve kaninlerin kalsifikasyonu hızlanır. Sürme zamanları ise ortalama olarak 6-12 yaşlar arasındadır. Minenin oluşumu, dişin sürmesinden 3 yıl önce, köklerin formasyonu ise sürmelerinden 3 yıl sonra oluşmaktadır (21).

Süt dentisyonun tamamlanmasından sonra daimi dentisyonun başlangıcı kabul edilen, daimi 1. büyük azıların sürmesine kadar geçen 3 - 3,5 yıllık süre, bir duraklama süresidir. Altı yaşında, henüz süt dişleri düşmeden 1. büyük azılar ağızda belirmeye başlamaktadır (18).

Daimi dentisyonun ilk dişleri, nötral oklüzyonun kilit dişleri olan daimi 1. büyük azı dişleridir. Süt azıların kapanışında nötral ilişki olması halinde, daimi 1. büyük azıların sürme döneminde, herhangi bir nedenle süt dişlerindeki mezio-distal boyut kaybı, sınıf II ve sınıf III ilişkiye neden olabilmektedir. Bu nedenle çürük profilaksisi ve konservatif tedavilerin bu dönemdeki yapımı ve yer tutucu uygulanması önemlidir (18,21,22) (Tablo 2.2).

Tablo 2.2 Daimi dişlerin sürme zamanları

Diş no	**Sürme dönemi**
31-41	6-8 yaş
11-21	7-9 yaş
33-43	9-10 yaş
13-23	11-12 yaş
14-15	10-12 yaş
24-25	10-12 yaş
34-35	10-12 yaş
44-45	10-12 yaş
16, 26, 36, 46	6-7 yaş
17, 27, 37, 47	11-13 yaş

2.3.2. Erken Süt Dişi Kaybı

Süt dişleri ağızda yalnız çiğneme organı değil, aynı zamanda daimi dişler için birer doğal yer tutucu olarak görev yapmaktadırlar. Ayrıca karşıt dişin normal oklüzal seviyede kalmasına yardımcı olurlar. Süt dişlerine yeterli önem verilmemesi bu dişlerin erken kayıplarına neden olmaktadır. Bu durumda yer darlığına bağlı ortodontik düzensizlik meydana gelme olasılığı artmaktadır (22). Koruyucu ortodontinin temellerinden birisi de erken süt dişi kayıplarında bu yerin korunmasıdır. Yer kaybı sadece erken süt dişi çekimlerinde görülmemektedir. Süt dişlerindeki büyük madde kaybına bağlı ara yüz (mezio-distal) çürükleri de dental arkta yer kaybına neden olmaktadır. Bu nedenle süt dişlerinin yalnızca ağızda tutulması yeterli olmayacak, eğer çürüğe bağlı bir madde kaybı varsa, en kısa sürede konservatif tedavi ile bu madde kaybının giderilmesi gerekecektir. Aslında süt dişlerinin erken kaybında olduğu gibi daimi dişlerin de kaybı bir maloklüzyon nedeni olmaktadır. Bu durumda kayıp tarafta ark boyunun kısalması, komşu dişlerin boşluğa devrilmeleri, antagonist dişin oklüzal düzleme doğru aşırı yükselmesi gibi düzensizlikler görülecektir. Ancak süt dişlerinin erken kaybında her zaman dental arkta yer kaybı olmayabilir. Özellikle alt ve üst 6 yaş dişlerindeki çok iyi tüberkül-fissür ilişkisi ve ideal oklüzyon bu yer kaybının minimal düzeyde olmasını sağlayacaktır. Eğer daimi diş kökünün 1/3' ü kalsifiye olmamışsa yer tutucu yapılması gerekmektedir. Enfeksiyon gibi nedenlerde daimi dişlerin üzerinde kemik kaybı meydana gelmişse daimi dişin sürmesi hızlanacaktır, kemik tabakası kalın ise ve de daimi küçük azıların 4-5 ayda 1 mm sürdüğü göz önüne alınırsa yer tutucunun gerekliliği ortaya çıkar. Üst çenedeki yer kayıpları, üst çenenin spongioz kemik yapısından dolayı alt çeneye oranla daha hızlıdır. Çekim boşluğuna doğru komşu dişlerin hareketleri dişlerin eksen eğimleri nedeniyle üst çenede genellikle intikali hareket, alt çenede ise eğilme hareketi şeklindedir. Dişlerin yer değiştirme hızı hastanın yaşına da bağlıdır. Gençlerde bu hareket daha hızlı olmaktadır. Henüz sürmemiş ve sürme hazırlığı içerisinde olan daimi

dişe komşu diş çekildiğinde sürecek olan dişte bütünüyle yer değiştirme görülmektedir (21-25).

2.3.3. Erken Süt Dişi Kayıplarının Diş Kavsine Etkileri

Daimi dentisyondaki çapraşıklıkların, genetik kökenli olduğu belirtilmektedir. Diğer etkenler arasında erken süt dişi kaybı, travma, hormonal bozukluklar, beslenme ve kötü alışkanlıklar yer almaktadır (18,19,28).

Migrasyonun hızı ve derecesi, diş kavislerindeki boyut ve oran farklılıkları ile ilişkilidir. Migrasyon, yer darlığının olmadığı kavislerde daha az olurken, primer yer darlığı varlığında daha hızlı ve daha fazla olmaktadır. Diş kavisleri üzerindeki primer çapraşıklık derecesi, sürmekte olan kesicilerin ağız içinde görünmesi, radyolojik tetkik ve diş kavsi üzerinde sürmemiş daimi kanin ve küçük azı için mevcut yer ile sürmemiş dişlerin tahmini boylarının karşılaştırılması olarak değerlendirilmektedir (26,27).

Süt dişlerinin erken kaybı, aşırı kron harabiyeti ve buna bağlı gelişen komplikasyonlar sonucu meydana gelmektedir. Süt dişi kökünün, erken rezorpsiyonu da erken kayıp nedenleri arasında yer almaktadır. Primer yer darlığı, anterior bölgede daimi lateraller sürerken süt kaninin köklerini rezorbe etmesi ile gözlenmektedir. Süt kanin köklerinin rezorpsiyona uğraması daimi kaninlerin süreceği yeri daraltmaktadır (25,26).

Süt I. azının kaybı, daimi 1. büyük azı dişinin aktif sürme dönemine rastlıyorsa, süt II. azıyı meziale doğru iterek daha fazla yer darlığına neden olacaktır (28).

Üst çene süt II. azının kaybında ise alt çene süt II. azı dişi, üst çene süt II. azı dişinden daha büyük olduğu için, üst çene daimi 1. büyük azı ve süt I. azı dişe dayanarak yükselemez.

Alt ve üst çenelerde, daimi 1. büyük azı diş sürmeden önce süt II. azılar kaybedilmişse, daimi birinci azı sürerken meziale doğru devrilecek ya da migrasyona uğrayacaktır (21,28).

Süt II. azıların erken kayıplarında, alt çenede daimi 2. küçük azı ve 1. küçük azılar beraber sürmeye başladıklarında, yer kaybı daha çok 2. küçük azılarda meydana gelmektedir. Üst süt azıların erken kaybında, erken süren küçük azılar, daimi kaninlerin yerlerini daraltarak vestibüle sürmelerine neden olmaktadır (28).

Ayrıca süt dişlerin erken kaybına bağlı olarak yeterli çiğneme ve fonksiyonel bir oklüzyon sağlamak amacı ile çeneler değişik pozisyona getirilerek maloklüzyona eğilim artmaktadır (21,23) .

2.4. YER TUTUCULAR

Herhangi bir nedenle bir süt dişinin erken çekimi gerekirse, çekim boşluğuna komşu dişlerin migrasyonu sonucu ortaya çıkabilecek anomalileri önlemek amacıyla yapılan apareylereyer tutucu denmektedir (21,32).

Dişler ağız ortamında birçok kuvvetin etkisindedir. Kontakt, oklüzyon, sürme kuvveti, kas yapıları gibi etkenler birbirlerini kompanse ettiği müddetçe dişlerin konumları değişmemektedir (7). Ancak bazen dişler üzerinde etkili olan bu kuvvetlerin dengesi bozulmakta, bundan dolayı da fizyolojik bir migrasyon ya da istenmeyen diş hareketleri meydana gelebilmektedir.

Erken çekilen süt dişlerinin yerlerinin korunmaması diş arkında ve oklüzyonda bir takım bozukluklara ve ark boyutunda kayba neden olmaktadır (29). Yer kaybı süt ve karma dişlenme döneminde uygulanacak tedavi yaklaşımlarıyla önlenebilmektedir (30).

Örneğin daimi 1. büyük azı dişleri erüpsiyonu sırasında önlerindeki dişlere mezial yönde kuvvet uygulamaktadır. Bu dönemde süt dişi arkında diş

kaybı ya da ara yüz çürükleri mevcutsa hızlı yer kayıpları görülebilmektedir. Bu nedenle çürük dişlerin tedavi edilmesi ve çekim sonrası oluşan boşlukların yer tutucu ile korunması maloklüzyonların önlenmesinde oldukça önemlidir (30).

2.4.1. Yer Kaybı

Toplam ark uzunluğu, sol-sağ bukkal ve kesici segment boyutlarının toplamıdır. Yer kaybı bu segmentlerin herhangi birinde kısalma sonucu oluşmaktadır. Ark boyutundaki azalmanın nedeni, azıların meziale migrasyonu, kesici ve bukkal segmentlerin linguale ya da palatinale eğilmesi sonucu gerçekleşmektedir (18).

2.4.1.1. Molar Migrasyonu

Yer kayıpları, süt dişlerindeki arayüz çürükleri ya da erken çekim sonucunda meydana gelebilmektedir. Bu durumda daimi 1. büyük azılar erupsiyon ve oklüzal kuvvetlerin etkisi ile meziale doğru sürmektedir.

Üst daimi 1. büyük azının kökleri kronuna göre mezial, alt daimi 1. büyük azıların kökleri ise krona göre distal pozisyondadır. Daimi azılar süt II. azıların kronlarının distal yüzeyini de rehber alarak sınıf I oklüzyonda sürerler (31).

Üst süt II. azının daimi 1. büyük azının erüpsiyonundan önce çekildiği durumlarda daimi azıların erüpsiyonuna yer tutucu yapılarak müdahale edilmemişse daimi 1. büyük azı, süt II. azının yerine doğru sürer (30). Alt daimi azı dişi ise aynı durumda meziale, üst daimi azı dişi kadar aşırı hareket etmez. Yani üst çene arkında daha şiddetli bir yer kaybı meydana gelir. Ancak alt çene arkındaki yer kayıplarının tedavisi daha güçtür, çünkü alt çene üst çeneye oranla daha kompakt bir yapıdadır (30).

2.4.1.2. Kesicilerin Migrasyonu

Özellikle alt çenede erken kaybedilen kaninler, kesici segmentin boşluğunu kapatarak distolingual yöne hareket ederler.

Aşırı bir yer kaybı ya da konuşma bozukluğu olmadıkça süt kesicilerin erken kaybının klinik önemi azdır ve daha çok hastayı estetik açıdan olumsuz etkilemektedir (30,32).

2.4.2. Yer Tutucu Yapmadan Önce Dikkat Edilmesi Gereken Hususlar

Süt dişi çekimi her zaman yer kaybı ile sonuçlanmamaktadır. Bazı vakalarda çekimi takiben yer tutucu uygulanmamış olmasına rağmen, karma dişlenme sonrasında sağlıklı diziliş gösteren bir oklüzyon elde edilebilmektedir (36). Bir süt dişi çekimi sonrasında hangi şartlarda yer tutucu yapılması gerektiğine bir takım kriterlere bakılarak karar verilmektedir:

Diş çekiminden sonra geçen süre; genelde süt dişi çekimlerinden sonraki ilk 6 ayda yer kaybı oluşmakta, aktif sürme dönemlerinde ise günlerle ifade edilecek kadar kısa sürelerde yer kaybı oluşabilmektedir. Bu nedenle yer tutucuların çekimden hemen sonra yapılmasında fayda vardır. Yer tutucu yapmayıp yer kaybı oluşup oluşmadığını gözleyerek kontrollerle endikasyon koymaya çalışmak doğru değildir (66).

Diş yaşı; çocuklarda dişlerin sürme yaşı farklılık gösterebilir. Süt azıların çok erken çekildiği durumlarda (7 yaş altı) küçük azıların sürmesi gecikebilir.

Sürmesi beklenen dişin üzerindeki kemik bariyeri; radyografik muayene ile dişin üzerinde kemik bariyeri olup olmadığı tespit edilmeli, eğer varsa yer tutucu yapılmalıdır.

Yakın bir süre içinde sürecek dişler için yer tutucu yapılmamakla birlikte aynı dönemde süren başka dişlerin yer kaybı oluşturmasını önlemek için yer tutucu yapılmalıdır. Örneğin 2. küçük azının sürmesi beklenen dönemde süt II. azı çekilmiş ve aynı dönemde daimi 2. büyük azı dişi sürüyorsa, daimi 1.

büyük azı dişinin mezializasyonunu önlemek amacıyla yer tutucu yapılmalıdır (29,33,34).

Konjenital diş eksikliği olan ya da daimi dişini kaybetmiş hastalarda daimi dişin boşluğunun korunmasına karar verilirse yer tutucu yapılmalıdır. Daimi 2. büyük azı sürmeden önce daimi 1. büyük azı kaybedilmişse, daimi 2. büyük azının 1. büyük azı yerine sürmesi sağlanabilmektedir. Ancak bunun kararı daimi 3. büyük azının formuna bağlıdır. Problem olabileceği düşünülüyorsa yer tutucu yapılarak daimi 2.azı yerinde sürdürülür (33,34).

Dişlerin sürme durumu; özellikle süt I. azıların çekimi için daimi 1. büyük azı ve kesicilerin erüpsiyon seviyesi değerlendirilmelidir. Çünkü daimi 1. büyük azılar sürerken süt II. azılara mezial yönde, daimi lateraller sürerken süt kanine distolingual yönde kuvvet uygulamaktadır. Dişlerin bu hareketleri ark boyunda kısalmaya neden olabilmektedir. Bu nedenle süt I. azıların erken kaybında daimi 1. büyük azılar ve lateraller henüz sürmemişse yer tutucu yapılmalıdır. Bu dişler sürmüş ve iyi bir kapanış ilişkisi varsa yer tutucu yapmaya gerek yoktur (21,33).

Anterior bölgede diastema mevcutsa yer tutucuya gerek yoktur ancak estetik ve fonasyonun sağlanması ve konuşma bozukluklarının ortaya çıkmasını önlemek amacıyla yapılabilir. Diastema yoksa yer kaybı olabileceğinden yer tutucu yapılmalıdır (30,35,36).

2.4.3. Yer Tutucuların Sınıflandırılması

2.4.3.1. Kullanım Durumlarına Göre

1. Hareketli Yer Tutucular
2. Sabit Yer Tutucular
   - Distal shoe retainer
   - Bant-kron loop
   - Lingual-transpalatal ark
   - Nance apereyi

2.4.3.2. Fonksiyonlarına Göre

1. Fonksiyonel Olanlar
2. Fonksiyonel Olmayanlar

2.4.3.3.Dişlere Uyguladıkları Kuvvetlere Göre

1. Aktif Olanlar
2. Pasif Olanlar

2.4.4. Yer Tutucu Endikasyonları

1. Süt ll. azının erken kaybında ark boyutunu korumak ve karşıt dişin uzamasını engellemek amacıyla yer tutucu yapılır. Bu durumda daimi 1. büyük azı dişi sürmemişse distal shoe retainer veya hareketli yer tutucu yapılır. Eğer daimi 1. büyük azı dişi sürmüş ise, tek taraflı kayıplarda sabit yer tutucu, çift taraflı kayıplarda ise hareketli yer tutucu veya lingual ark yapılır.

2. Süt l. azı kaybında daimi 1. azılar ve kesiciler tamamen sürmemiş ise yer tutucu yapılır. Tek taraflı kayıplarda sabit yer tutucu, çift taraflı kayıplarda ise hareketli yer tutucu veya lingual ark/nance apereyi yapılır.

3. Restore edilemeyecek kadar harap olmuş ve ark uzunluğunu tehdit eden dişler çekilerek yer tutucu yapılır.

4. Çekilen dişlerin altında daimi diş germi yoksa protetik tedavisi yapılana kadar yer tutucu yapılır.

5. Travma nedeniyle kaybedilen ya da daimi diş germinin eksik olduğu durumda protetik tedavi yapılana kadar yer tutucu endikedir.

6. Süt kesicilerin erken kaybedildiği durumda;

- Geri kalan dişler arasında diastema yoksa arkın devamlılığının korunması
- Dil itme alışkanlığının yerleşmemesi
- Fonasyon
- Estetik
- Psikolojik

nedenlerden ötürü yer tutucu yapılır. Dişli hareketli yer tutucu ya da sabit fonksiyonel yer tutucu (dişli nance apereyi) yapılabilir (31-33).

2.4.5. Yer Tutucuların Kontrendikasyonları

1. Altta daimi diş germi olmayan süt dişlerinin veya daimi dişlerin çekimi sonrasında çekim boşluğunun komşu dişler tarafından kapatılması isteniyorsa (Örneğin lateral eksikliğinde daimi kanin bu boşluğa doğru kaydırılıp lateral formu verilebilir. 2. küçük azı eksikliğinde de daimi 1. büyük azı bu boşluğa kaydırılabilir.),

2. Daimi dişin yerleşmesi için gereğinden fazla yer varsa ve/veya polidiastema durumunda,

3. Daimi dişin sürmesi için yeterli yer yoksa (bu yerin ortodontik olarak kazanılması gerekir),

4. Daimi dişin sürme yolunda herhangi bir patoloji varsa (kist, fibröz mukoza, germin açılı konumlanması),

5. Daimi dişin sürmesine çok az zaman kalmışsa,

6. Hasta kooperasyonu yer tutucu için uygun değilse (31-33,36).

2.4.6. Yer Tutucularda Aranan Özellikler

1. Mezio-distal yönde çekim boşluğunu korumalıdır.
2. Karşıt dişin uzamasını engellemelidir.
3. Destek aldığı dişlerin fizyolojik migrasyonunu engellememelidir.
4. Alttaki dişin sürmesini engellememelidir.
5. Kolay temizlenebilir olmalıdır.
6. Hasta tarafından rahat kullanılabilmelidir.
7. Dil hareketlerini engellememelidir.
8. Yumuşak dokuyu tahriş etmemelidir.
9. Konuşma ve çiğneme fonksiyonlarına engel olmamalıdır.
10. Gerekiyorsa konuşma ve çiğneme fonksiyonlarına katkıda bulunmalıdır (31-34,36).

2.5. BÖLGELERE GÖRE YER KORUNMASI

2.5.1. Süt I. ve II. Azı Bölgelerinde Yer Korunması

Süt ve karışık dişlenme döneminde posterior diş kayıplarının büyük çoğunluğu diş çürüklerine ve nadiren de bu dişlere gelen travmaya bağlı olarak oluşmaktadır (37).

2.5.1.1. Bant-Kron Loop

Bant-kron loop yapımı kolay, ekonomik bir yer tutucu olmakla birlikte çiğneme fonksiyonuna katkıda bulunmaması ve karşıt dişin uzamasını engelleyememesi gibi dezavantajları beraberinde getirmektedir (38) (Şekil 2.6). Dayanak dişte geniş bir çürük lezyonu varsa tutuculuğu arttırmak amacıyla kron loop yer tutucu önerilmektedir (39).



Şekil 2.6 Bant-loop yer tutucu

Endikasyonları:

1. Daimi 1. büyük azı sürmeden önce veya sonra tek taraflı süt l. azının kaybında,
2. Daimi kesici dişlerin sürmesinden önce süt azıların çift taraflı kaybında,
3. Daimi 1. büyük azı sürdükten sonra süt ll. azının tek taraflı kaybında veya distal shoe retainer uzaklaştırıldığında uygulanmaktadır (37,38,40).

Yapım Tekniği:

1. Eğer kayıp diş süt l. azı ise süt ll. azıya, eğer kayıp diş süt ll. azı ise daimi 1. büyük azıya paslanmaz çelik kron uyumlanır veya prefabrik bant, bant itici ve oturtucu yardımı ile adapte edilir. Eğer bant kolay oturmuyorsa ortodontik seperatörlerle yer açılmalıdır. Bant mezial ve distal marjinlerden 1 mm aşağıda konumlandırılır. Uzun kenarlar kısaltılır ve polisajlanır (38). Paslanmaz çelik kron uyumlanacaksa aproksimal bölgelere preparasyon sırasında dişetinin zarar görmemesi için koniler yerleştirilir. Lokal anestezi altında mezial ve distal yüzeylerden 1 mm kesim yapılır. Bukkal ve lingual yüzeylerdeki undercutlardan faydalanmak amacıyla mümkün olduğunca bu yüzeyleredokunulmamalıdır. Elmas rond frez ile oklüzal yivler 1/2 ya da 1 mm kadar derinleştirilir ve elmas fissür frez ile oklüzalde açılan yivler birleştirilerek oklüzal kesim tamamlanır. Kronda açıklık varsa pens yardımıyla uyumlanır. Oklüzyon açısından değerlendirilir. Kron kenarları uzunsa kısaltılır ve polisajlanır (38,39).
2. Aljinat ile ölçü alınır. Bant-kron dişten çıkarılarak doğru pozisyonda ölçü içerisine yerleştirilir ve alçı model hazırlanır.
3. Çalışma modelinde 0,9 mm kalınlığında yuvarlak telden bükülecek olan loopun sınırları belirlenir. Loop alttaki daimi dişin sürmesine engel olmayacak yaklaşık 8 mm'lik bukkolingual boyuta sahip olmalıdır. Bu mesafe ayrıca bukkal mukoza veya dili rahatsız etmeyecek şekilde ayarlanmalıdır. Loop dişsiz bölgeye paralel ve dişetinden 1 mm yukarıda dişin kontakt noktasına kadar uzanmalıdır. Süt l. azı kaybında yapılan loop, kesiciler değişirken kanin dişin distal ve bukkale doğru gerçekleştirdiği fizyolojik hareketini engellemeyecek şekilde dizayn edilir. Bu

büküm süt I. azının mezio-bukkal tüberkülünün mezial eğimi şeklinde doğal diş yapısını taklit eder.

4. Loopun distalde bant-krona temas eden iki ucu, bant-kronun orta kısmında yer almalı ve lehimin akmasına izin verecek şekilde bant-kronla arasında aralık bulunmalıdır.
5. Loop yapıldıktan sonra lehimlenecek alanlar hariç diğer kısımlar alçıyla kapatılır ve lehim yapılır.
6. Lehim yapılan bölgenin tesviye ve polisaj işlemleri tamamlandıktan sonra yer tutucu simante edilir. Tükürük izolasyonu sağlanır, siman krem kıvamında karıştırılır ve apareye uygulanır. Parmak basıncı ile aparey yerleştirilir, daha sonra bant oturtucu yardımı ile simantasyon işlemi tamamlanır. Artık simanlar uzaklaştırılır (37,38,40,41).
7. Aparey; adeziv rezin, cam iyonomer siman, polikarboksilat siman veya çinko fosfat siman ile yapıştırılabilir (37,40). Genel olarak, flor salınımı yapan simanlar tercih edilmelidir (38). Işıkla sertleşen rezin modifiye cam iyonomer restoratif simanın sabit yer tutucuların yapıştırılmasında kullanımının çabuk ve etkili bir yol olduğu ve bu materyalin adezyon kuvvetinin fazla olması, flor salınımı gerçekleştirmesi ve ağız ortamında çözünürlüğünün az olması gibi fiziksel özelliklerinden dolayı tercih edilmelidir. Geleneksel cam iyonomer simanlarla karşılaştırıldığında aşınma direnci, kırılma direnci, boyutsal stabilite açısından daha üstün olduğu belirtilmiştir (42).
8. Hasta üç aylık periyodik kontrollere çağrılır. Yer tutucunun uyumu ve destek diş değerlendirilir. Daimi diş sürmek üzere ise yer tutucu çıkartılır (37,38,40,41).

Avantajları:

1) Hasta uyumu gerektirmez.

2) Kullanımı hastaya bağlı olmadığından etkisi kesindir (40).

Dezavantajları:

1) Temizlenmesi zordur.

2) Fonksiyonel değildir.

3) Vertikal boyutu korumaz.

4) Çiğneme kuvvetine fazla dayanıklı değildir.

5) Yapıştırmak için kullanılan simanların kırılması veya uzun süre tükürük veya sıvılara maruz kalıp çözünmesiyle çürük için retantif bölgeler oluşabilir.

6) Simanın uzun süre diş yüzeyinde kalması ile dekalsifikasyonlar oluşabilir(38,40,43).

2.5.1.2. Kompozit Yer Tutucular ve Adeziv Köprüler

Kompozitlerin tanıtılması ve benimsenmelerinden sonra dişhekimliğinin çeşitli alanlarında değişik amaçlarla kullanılmaları mümkün olmuştur (44).

Swaine ve Wright (45), alt ve üst çene süt I. ve II. azılarını kaybetmiş yaşları ortalama 8,2 olan 44 hastanın çekim boşluğunu komşu dişlerine0,8 mm kalınlığındaki ortodontik telden looplu olarak dizayn ettikleri toplam 55 yer tutucuyu ışıkla polimerize olan kompozit materyalle (Nuva-seal&Nuva-tach-L.D.Caulk Co) yapıştırarak korumaya çalışmışlardır. Uygulamadan 6 ay sonra apareyler %70 oranında ağızda kalabilmiştir. Tedavi öncesi ve sonrasında alınan modellerden elde edilen ölçümler, uygulamanın başarı oranının memnuniyet verici olduğunu göstermiştir.

Artun ve Marstrander (46), süt dişlerinin erken çekim vakalarında ortodontik telden looplu ve loopsuz olarak dizayn ettikleri apareyleri, çekim boşluğunun iki tarafındaki dişlere kompozit yardımıyla yapıştırmışlar ve çekim boşluğunu korumaya çalışmışlardır. Alt ve üst çene süt I. ve II. azılarını kaybetmiş olan ortalama 7 yaşındaki 23 hastaya 36 adet yer tutucu uygulamışlardır.

Santos ve ark. (47), 0,7 mm kalınlığında yuvarlak paslanmaz çelik telden loopsuz olarak dizayn ettikleri 60 yer tutucuyu, yaşları 5-9 arasında değişen toplam 36 hastada çekim boşluğuna komşu dişlere 90 sn asit ve bonding ajan (Bondilite-Kerr Manufacturing Co.) uygulanmasından sonra ışıkla polimerize olan kompozit rezinle (Herculite RX-Kerr Manufacturing Co.)

yapıştırmışlardır. Bu yer tutucuların uçlarında tutucu oluklar içermesi nedeniyle önceki çalışmalarda dizayn edilen tiplere göre daha avantajlı olduğunu bildirmişlerdir.

Kompozit yer tutucular; klasik yer tutucularla kıyaslandığında, laboratuvar aşaması gerektirmemesi, tek seansta uygulanabilmesi, maliyetinin düşük olması gibi avantajlara sahiptir. Fakat bu tür yer tutucuların klinik etkinliği konusunda daha fazla araştırma yapılması gerekmektedir (46).

Adeziv köprülerin 1973 yılında tanıtılmalarını takiben, genç yaştaki hastalarda eksik daimi dişlerin tamamlanması konservatif olan bu yöntem ile yapılmış ve metal destekli köprülerin diş kesimi yapılmadan kompozitler yardımı ile çekim boşluğunun iki tarafındaki dişlere yapıştırılması mümkün olmuştur (44).

Yurdukoru ve ark. (29), yaşları 7-10 arasında değişen alt çene süt I. ve II. azılarını kaybetmiş 9 hasta ile daimi diş germi bulunmayan ve alt çene süt I. azısını kaybetmiş 15 hastaya, 2 tip metal yapı uygulamışlardır. 1. tip metal planlama Maryland köprülerin bilinen kaidelerine uyularak tasarlanmıştır. Metal plak dişlerin lingual yüzeylerini sıkıca kavramış ve oklüzal restler metal yapının gingival yönde gömülmesini önlemiştir. Oklüzal yüz metal olarak hazırlanmış ve karşıt ark ile oklüzyona girecek şekilde planlanmıştır. Ağız hijyenini sağlamak için gövde ve dişler arasında interproksimal üçgenler oluşturulmuştur. 2. tip metal plak dişlerin bukkal ve lingual yüzlerinin aproksimal yanlarını kapsayacak, oklüzal bir tırnak oluşturmadan oklüzal yüzeyi örtecek, ancak oklüzal hareketleri engellemeyecek şekilde planlanmıştır. Gövde hijyenik gövdeye benzer şekilde mukozadan uzakta şekillendirilmiştir. Ayrıca oklüzal yüz morfolojisi verilerek, karşıt ark ile oklüzyona girmesi sağlanmıştır. Uygulamanın avantajları şöyle özetlenebilir;

Metal yapı ile desteklenmiş adeziv köprüler, erken çekilen süt dişlerinin çekim boşluğunun korunması ve aynı zamanda gövdenin karşıt ark ile oklüzyona girmesi ile çiğneme fonksiyonunda bir bütünlük oluşturacaktır. Krom-kobalt alaşımdan hazırlanan metal alt yapının iyi polisaj kabul etmesi, ağız hijyeninin sağlanması bakımından avantajlıdır. Metal yapıların 2. tipinde

gövde açık olarak hazırlanmıştır, böylece ilerde sürecek olan daimi dişe bir engel oluşturmadan fonksiyonların yerine getirilmesine çalışılmıştır. Diğer planlamada ise, mukozaya baskı yapmayacak şekilde temas eden gövdenin, sürmekte olan dişe bir stimülasyon etkisi yaratması amaçlanmıştır. Ancak bu tipte, daimi dişin erüpsiyonu radyografik olarak kontrol edilmeli ve sürme sırasında aparey mutlaka çıkarılmalıdır. Sonuç olarak, fiberle güçlendirilmiş kompozit rezinlerin çocuk hastalarda erken süt dişi çekimlerinde yer tutucu olarak veya konjenital diş eksikliklerinde adeziv köprü olarak başarı ile kullanılabileceğini belirtilmiştir.

Liegeois ve Limme (48), 5 yaşında, üst çene süt I. azı dişini enfeksiyon nedeniyle kaybetmiş bir hastada modifiye ettikleri adeziv köprüyü yer korunması ve fonksiyonun iadesi için yer tutucu olarak kullanmışlardır. Süt kanin ve süt II. azıda okluzal tırnakların yerleşmesi amacıyla minimal preparasyonla oluklar hazırlamışlardır. Gerektiğinde dişlere zarar vermeden aparey uzaklaştırılabilmektir. Daimi dişlerin preparasyonunun söz konusu olmadığını, anotomik yapının iyi bir stabilizasyon yaratacağını, bukkal ve lingual gelişimsel olukların köprü için iyi birer tutucu alan oluşturacağını belirtmişlerdir. Krom-kobalt alaşımından elde edilen metal yapı kumlanarak tutuculuğun arttırılması amaçlanmıştır. Gövde, daimi dişin sürmesini engellemeyecek tarzda kretten uzak olacak şekilde dizayn edilmiştir. Köprü, 45 sn asitleme işleminden sonra bonding ajan (Sun Medical Co.L.T.D.,Kyoto,Japan;Super-Bond) uygulanıp adapte edilmiştir. 14 aylık kontrol dönemi sonrasında apareyle ilgili herhangi bir problem oluşmamış, çift taraflı çiğneme fonksiyonunun kazanıldığı ve hastanın adaptasyonunun iyi olduğu gözlenmiştir.

2.5.2. Daimi 1. Büyük Azının Henüz Sürmediği Dönemde Süt II. Azı Bölgesinde Yerin Korunması

2.5.2.1. Distal Shoe Retainer

Distal Shoe Retainer daimi 1. büyük azı sürmeden önce süt II. azının erken kaybedildiği durumlarda daimi 1. büyük azının sürme yönüne rehberlik

etmesi amacıyla yapılan bir apareydir (Şekil 2.7). Çekim boşluğunun distalinde destek alınabilecek diş bulunmadığı için bant ya da kron ayağı olarak süt I. azı dişten destek alınmaktadır. Gerekirse destek diş olarak süt I. azıyla birlikte süt kaninin de alınabileceği ifade edilse de, bu durum kaninin fizyolojik hareketine engel teşkil edebileceğinden tavsiye edilmemektedir. Boşluğu korumak üzere, lehimle güçlendirilmiş kroşe teli veya oklüzal bar materyalinden distale doğru bir uzantı hazırlanmakta ve çekim soketinin içine doğru kıvrılarak, sürmemiş 6 yaş dişininin mezial kenarının 1 mm kadar altına ulaşması sağlanmaktadır. Distal shoe retainer doku içine yerleşim göstermesi nedeniyle enfeksiyon riskini beraberinde getirdiğinden çok steril bir çalışma ortamı gerektirmektedir (37,38,63,64).



Şekil 2.7 Distal shoe retainer

Yapım Tekniği:

Apareyin yapımında direkt ve indirekt olmak üzere 2 yöntem kullanılabilir;

Direkt Yöntem:

1) Süt I. azı dişe paslanmaz çelik kron adapte edilir.

2) Oklüzal bar materyali paslanmaz çelik kronun distal yüzeyine uyumlanır. Fazlalıklar uzaklaştırılır ve lehim yapılır.

3) Klinikte veya radyografik olarak süt I. azının distalinden süt II. azının çekim soketinin distali veya daimi 1. büyük azının mezial yüzeyini içine alan mesafe kaydedilir. Bu mesafe bara aktarılır. Bu noktadan 104 ve 139 no' lu pensler yardımıyla bar dik açı oluşturacak şekilde bükülür.

4) Daha önceden uzaklaştırılmamış ise, süt II. azı dişi çekilir. Kanama kontrolü yapılır. Aparey yerleştirilir ve uyumlanır. Radyografik olarak pozisyonu kontrol edilir. Bar, daimi 1. büyük azı dişinin mezial yüzeyine kadar veya çekim soketinin distaline kadar uzanmalı ve daimi 1. büyük azının sürme yönüne rehberlik etmelidir.

5) Daimi 1. büyük azının sürmesinden sonra aparey uzaklaştırılır ve yerine kron-loop yer tutucu uygulanır (37).

İndirekt Yöntem:

1. Seans:

1) Süt II. azının çekiminden önce dayanak dişe bant veya kron uyumlanır. Süt II. azının çekimi yapılmış ise ikinci aşamaya geçilir.

2) Aljinat ile bant/kron ölçüde kalacak de hem ilgili çenenin hem de karşıt çenenin ölçüleri alınır. Dayanak dişe geçici kron uygulanır.

Laboratuvar Aşamaları:

1) Ölçüye alçı dökülmeden önce banta/krona, distal yüzeyinde lehimin akabileceği boşluğu oluşturmak için bir miktar mum yığılır.

2) Radyograf üzerinde süt I. azının distal yüzeyi ile daimi 1. büyük azının mezial yüzeyi arasındaki mesafe ölçülür ve alçı modele aktarılır. Bu mesafe yaklaşık olarak kaybedilen süt II. azının mezio-distal mesafesidir.

3) Alçı modelde süt II. azı dişi kole seviyesinden kazınır. Boşluğu koruyacak olan bar karşıt çenenin alçı modeli kullanılarak oklüzyonda yükseklik yaratmayacak de ayarlanır ve gerekli uyumlamalar yapılır. Daha sonra bar işaretlenen noktadan bükülür. Bar yerine paslanmaz çelik tel kullanılacaksa 0,9 mm kalınlığındaki teller tercih edilmelidir.

4) Bant/krona bar lehimlenir. Aparey polisajlanır.

2. Seans:

1) Süt II. azı çekilir. Kanama kontrolü yapılır.

2) Aparey süt I. azı dişe adapte edilir. Daimi 1.büyük azıyla ilişkisi tekrar kontrol edilerek gerekli uyumlamalar yapılır ve yapıştırılır. Hasta 3 aylık periyodik kontrollere çağrılır (37,38,43,50).

Kötü ağız hijyeni varlığında, aile ve hastada kooperasyon eksikliğinde, kanama bozukluğu olanlarda, immünosupresif bireylerde, konjenital kalp defektlerinde ve romatizmal ateş hikayesi olanlarda subakut bakteriyel endokardit riski nedeniyle, diabet gibi sistemik rahatsızlıklarda distal shoe retainer yapımı kontrendikedir. Bu gibi durumlarda yer tutucu uygulanmayıp daha sonra ortodontik olarak yer kazanılabilir ya da hareketli veya dokuya penetre olmayan sabit yer tutucular tercih edilebilir (38,40).

2.5.2.2. Distal Kron-Loop

Üst çene daimi 1. büyük azı öncelikle distale doğru sürer ve sonra süt II. azıyla kontağa geçecek şekilde meziale doğru hareket eder. Bu nedenle, daimi 1. büyük azının sürme yönüne rehberlik etmesi amacıyla dokuya invaze olmayan sadece kret tepesine yönelerek kayıp dişin distal kron yüzeyini taklit eden apareyler dizayn edilmiştir (51). Karışık dişlenme döneminde üst çene süt II. azının erken kaybedildiği durumlarda daimi 1. büyük azının sürmeye başlamasıyla birlikte, süt I. azıya kron uyumlanır ve loop distal yönde daimi 1. büyük azının mezialine uzanacak şekilde dizayn edilir. Bu aparey daimi 1. büyük azı sürene kadar kullanılır ve daha sonra yerine transpalatal ark veya Nance apareyi uygulanır (34).

2.5.3. Süt Kanin Bölgesinde Yer Korunması

Süt kaninlerin erken kaybı, nadir olarak karşılaşılan, çürük nedeniyle veya daimi laterallerin erüpsiyon döneminde meydana gelen ve daha çok alt çenede gözlenen bir durumdur.

Erken dönemde kaybedilen süt kaninler için eğer orta hatta kayma ve yer kaybı yoksa bant-loop veya lingual ark gibi yer tutucular uygulanabilir. Bant-loop uygulanırken süt I. azı destek alınır. Eğer daimi azılara bant uygulanabiliyorsa lingual ark tercih edilir (38,43).

2.5.4. Süt Kesici Bölgesinde Yer Korunması

Süt dişlenme döneminde süt kesicilerin erken kaybı öncelikle travma, ikinci olarak da diş çürüklerine bağlı olarak meydana gelmektedir (35,37). Süt kesici bölgesindeki yer kayıplarının klinik öneminin az olduğu düşünülse de her vaka çok iyi bir biçimde değerlendirilmelidir. Anterior bölgedeki diş kayıpları oklüzyon ve diastemalar açısından ele alındığında; diastemaların bulunmadığı vakalarda yer kaybının oluşmaması ve arkın devamlılığı için yer tutucu yapılması gereklidir. Genel anlamda, normal bir süt dişi oklüzyonunda ve süt kaninin erüpsiyonundan sonraki anterior diş kayıplarında yer tutucuya gerek yoktur (38). Süt dentisyonda, kesicilerin erken kaybında diş arkındaki gelişim değişikliğinin önemli olmadığı, ancak daimi kesicilerin sürmesiyle birlikte diş arkında kanin-kanin arası mesafenin artmaya başladığı bilinmektedir (38). Anterior bölgedeki erken diş kayıpları çiğneme fonksiyonu, konuşma bozuklukları, dil itme gibi kötü alışkanlıklar ve estetik açıdan değerlendirilmelidir. Üst çene kesici dişlerin erken kaybının çocuğun büyüme ve gelişimi üzerinde olumsuz bir etkiye, çiğneme fonksiyonunda önemli bir azalmaya neden olmadığı ve bu yaşta oluşan konuşma bozukluklarının geri dönüşümlü ve kompanse edilebilir olduğu görülmüştür. Anterior bölge estetik aparey uygulamalarında en önemli etken ailenin beklentisidir (38,44).

Seçilecek yer tutucunun tipi çocuğun yaşı, kooperasyon derecesi, ağız hijyeni, aile ve çocuğun beklentileriyle yakından ilişkilidir. Hareketli bölümlü protezler ya da sabit apareyler uygulanabilir (44).

Estetiğin sağlanması, fonksiyonun iadesi, konuşma defektlerinin ve dil itme alışkanlığının önlenebilmesi için özellikle üst çene anterior bölgedeki diş kayıplarında akrilik hareketli bölümlü protezlerden yararlanılabilmektedir. Hasta kooperasyonu gerektirmesi ve çürük aktivitesi yüksek olan ya da ağız hijyeninin bozuk olduğu hastalarda uygulanamaması dezavantajlarıdır (38).

Hareketli bölümlü protezlerin yapım aşamasında ilk basamak kaşık seçimidir. Aljinat ile ölçü alınır ve alçı model elde edilir. Kroşe dizaynı yapılır. Adams, çevresel, damla kroşe gibi basit kroşelerden yararlanılabilir. Alt ve üst çeneler kapanış alınarak artikülatöre taşınır. Süt dentisyonunun özellikleri göz önünde bulundurularak diş dizimi yapılır. Daha sonra dişli prova yapılır ve modeller muflaya alınarak protez sıcak akril kullanarak hazırlanır. Tesviye ve polisaj işlemlerinden sonra protez hastaya uyumlanır. Aile, protezin temizliği konusunda bilgilendirilmelidir. Spor aktiviteleri sırasında kullanılmaması ve geceleri su dolu bir bardak içinde muhafaza edilmesi gerektiği belirtilmelidir. Hasta 3 aylık periyodik kontrollere çağırılır ve 6 aylık dönemlerde protez yenilenir (38,52).

Süt kesici bölgede yer korunmasında bir diğer yaklaşım ise sabit apareylerdir. Genel anlamda, süt II. azılara uygulanan bant veya kronlara adapte edilen 0,7 ve 0,9 mm kalınlığındaki paslanmaz çelik teller üzerine oturtulan yapay dişlerle oluşturulurlar. Daimi 1. büyük azılar da ağızdaysa oklüzal yüzeylerine indirekt tutucular oturtularak telin esnekliği önlenir. Bu bölgede kullanılabilecek diğer bir sabit aparey ise adeziv köprülerdir (38).

Klapper ve Strizak-Shervvin (53), erken dönemde üst çene süt kesicilerini kaybetmiş 3 yaşındaki bir hastanın süt II. azılarına bant uyumlayıp, bu bantlara 0,7 mm'lik paslanmaz çelik teli lehimleyerek palatal ark tarzında şekillendirmişlerdir. Rugalar bölgesinde apareyin yumuşak dokuya zarar vermemesi için akrilik bir düğmesi olan ve anterior bölgede selluloid kronlardan mikrofil kompozit uygulanarak elde edilen yapay dişlerin tel uzantılara oturtulduğu sabit bir aparey uygulamışlardır. Bu aparey fonksiyonel değildir ve tamamen estetik amaçlıdır.

Orsi ve ark. (54), üst çene süt kesicilerini kaybetmiş 3,5 yaşında bir hastada ilk önce estetik amaçlı olarak dişli hareketli yer tutucu uygulamışlardır. Fakat hastanın akrilik plağın kullanımına alışamaması sonucu adeziv bir köprü dizayn etmişlerdir. Süt kanin ve lateral dişlerde mine düzeyinde preparasyonlar yapılmış ve krom-nikel alaşımı kullanılarak oluşturulan sabit protez, Panavia-Ex rezin (Kuraray Co., Japan) ile yapıştırılmıştır. Adeziv köprüdeki gövdeler rijit olmayan konnektör yardımıyla bağlandığı için üst ön çenenin fizyolojik büyümesine engel oluşturmamıştır. 4 dayanak diş kullanılarak kök rezorbsiyonunun hızlanması engellenmeye çalışılmıştır. Hasta periyodik kontrollere çağrılmış, radyografik ve klinik olarak değerlendirilmiştir. Uygulamadan 25 ay sonra üst ön çenenin büyümesine bağlı olarak gövdeler arası mesafe artmış, daimi kesicilerin sürme zamanının geldiği gözlenmiş ve aparey uzaklaştırılmıştır.

Chang ve ark. (39), üst çene süt kesicilerini kaybetmiş 5 yaşındaki bir hastaya sabit bir aparey dizayn etmişlerdir. Bu aparey, tamamen ailenin estetik kaygılarını gidermek için uygulanmıştır. Hastanın üst çene dişlerinin tümüne amputasyon tedavisi uygulanmıştır. Daha sonra süt II. azılara paslanmaz çelik kron uyumlanıp 0,7 mm kalınlığında paslanmaz çelik tel palatal ark formu verilerek kronlara lehimlenmiştir. Aynı yaştaki bir hastanın modelinden yararlanılarak oluşturulan anterior bölgeye yapay dişlerin oturtulduğu 0,5 mm kalınlığındaki paslanmaz çelik telden uzantılar yapılmıştır. Otopolimerizan akrille yapay dişler apareye adapte edilmiştir. Kronu aşırı madde kaybına uğramış süt kaninlerin kökleri dişsiz bölgede vertikal stop olarak kullanılmıştır.

2.5.5. Daimi Kesici Bölgesinde Yer Korunması

Erken dönemde kaybedilmiş anterior dişlerde özellikle de üst çene kesici dişlerde genellikle travma hikayesi mevcuttur. Daimi santrallerin daimi lateraller sürmeden önce kaybedildiği durumlar klinik açıdan önem taşımaktadır. Hasta kooperasyonu iyi ise hareketli yer tutucu modifiye edilip diş eklenerek problem çözülebilmektedir (55).

Hasta hareketli aparey kullanamıyorsa sabit apareyler düşünülebilir. Alternatif bir tedavi seçeneği olarak daimi 1. büyük azılara bant uyumlanıp, bu bantlara ark formu verilerek adapte edilen paslanmaz çelik tel üzerine oturtulmuş yapay dişlerden oluşan sabit apareyler dizayn edilebilir (38,68). Başka bir tedavi seçeneği ise Maryland tipi adeziv köprülerdir. Bu tip köprüler travma nedeniyle kaybedilmiş kesici dişler veya konjenital olarak eksik olan lateral dişler için uygulanabilir. 1. seansta metal yapının dişi kavrayabilmesi için alev uçlu frezle lingual yüzey ve kontakt yüzlerin preparasyonu yapılır. Oklüzyonda yükseklik oluşturmaması için lingual yüzey kesimi dikkatle yapılmalıdır. Chamfer frez ile gingival kenardan 1 mm yukardan geçilerek metal yapı ile diş yüzeyi arasında yumuşak bir geçiş oluşturulmaya çalışılır. Gerekli ise singulum tırnağı kullanılabilir. Daha sonra ölçü alınır ve alçı model elde edilir. Metal yapı mümkün olduğunca lingual yüzeyi örtmeli, insizal kenardan uzak seyretmelidir. Metal yapı, gövde bağlantısının kolayca temizlenmesine izin verecek tarzda dökülmelidir. 2. seansta estetik ve oklüzyon açısından köprü değerlendirilir. Mine ve metal yüzeye asit uygulanır. Daha sonra her iki yüzeye uygun bir bonding ajan uygulanır. Kimyasal olarak polimerize olan kompozit rezin metal yüzeye yerleştirilir ve köprü adapte edilir. Polimerizasyon tamamlandıktan sonra fazlalıklar uzaklaştırılır ve bitirme frezleri kullanılarak işlem tamamlanır (38,56,57,69).

2.5.6. Çok Sayıda Diş Kaybı Olan Bölgelerde Yer Koruması

Süt ve karma dentisyonda süt azıların kaybedilmesi sonrasında yer tutucu uygulanmazsa, gelişen dentisyonda kalan dişlerin ilişkileri dengelenememekte ve gelişmekte olan dişlerin erüpsiyonuna rehber olunamamaktadır. Daimi azıların meziale migrasyonu ve süt azı bölgesinde çapraz kapanış gözlenebilmekte, çiğneme fonksiyonundaki azalma beslenme bozukluklarına yol açabilmektedir (70). Dişlerin çiğneme fonksiyonu sırasında oluşturduğu fizyolojik temizleme mekanizması ortadan kalkmakta, plak ve debris birikiminde artış oluşmaktadır. Bunun sonucunda gingivitis ve çürük aktivitesinde artış meydana gelebilmektedir. Çok sayıda diş kaybı olan durumlarda hareketli yer tutucular tercih edilmelidir. Hareketli

yer tutucular, akrilik parsiyel protez veya modifiye Hawley plağı şeklindedir (37,38,67).

2.5.6.1. Hareketli Yer Tutucular

Endikasyonları

1. İkiden fazla süt azı kaybında,
2. Anterior dişlerin kaybedildiği durumlarda,
3. Çift taraflı olarak birden fazla süt dişi kaybı olduğunda uygulanmaktadır (38,40) (Şekil 2.8.).



Şekil 2.8 Hareketli yer tutucu

Yapım Tekniği:

1. Dişleri örtebilen en küçük kaşıkla ölçü alınır. Üst çeneden ölçü alırken hastanın kusma refleksini önlemek için baş dik pozisyonda olmalıdır. Gerekiyorsa hasta, dikkatini çekecek şeylerle oyalanır veya topikal anestezi uygulanabilir.

2. Alçı model hazırlanır ve apareyin sınırları belirlenir. Genel prensip plağın kanatlarının bukkal ve labialde kısa, lingualde uzun olması şeklindedir. Çünkü çene gelişimi sırasında çenelerin iç yüzeyinde rezorbsiyon, dış yüzeyinde apozisyon olur. Bu planlama ile büyüme ve gelişme esnasında çenelerin lateral ekspansiyonuna izin verilmiş olur. Lingual ve vestibül kanatlar yer tutucunun stabil olmasını sağlayacak uzunlukta olmalıdır. Çekim boşluğunu dolduran plak uzantısı ise oklüzyonda yükseklik oluşturmamalı, ancak karşıt dişin uzamasını da engellemelidir. Yer tutucunun distal uzantısı kroşe bükülen son dişin ortasına kadar uzatılarak dişin devrilmesi önlenmelidir. Yer tutucunun daimi dişlerle temasta olan lingual veya palatinal yüzeyleri, sürmekte olan dişleri engellememesi amacıyla 1-2 mm uzaktan seyretmelidir.

3. Tutuculuğu sağlayacak en az sayıda kroşe planlanır. Kroşeler undercut bulunan dişlere bükülmelidir. Süt ve genç daimi dişlerde undercut bölgeleri dişetine yakın seyrettiği için kroşeler dişeti kenarında şekillendirilmeli ve tam yuvarlak telden bükülmelidir. Yer tutucu pasif olarak sadece boşluğu korumak için kullanılacak ise kompleks yapıdaki kroşelerin kullanımına gerek yoktur. Adams, çevresel kroşe ve damla kroşe gibi basit kroşeler tercih edilmelidir. Stabilizasyon için vestibül arktan da faydalanılabilir. Çekim boşluklarının distalinde diş bulunduğu durumlarda kroşe kullanılmayabilir. Kroşeler akril plak içinde retantif bükümler içermeli ve kapanışı engellememelidir.

4. Çalışma modeli lak ile izole edildikten sonra kroşeler akril plağın gelmeyeceği bukkal ve lingual kısımlardan mumla yapıştırılır. Hareketli yer tutucularda plak uygulama kolaylığı nedeniyle soğuk akrilden hazırlanır. Ancak artık monomerin zararlı etkilerini önlemek amacıyla polimerizasyon basınç altında yapılmalıdır. Polimerizasyon sonrası tesviye ve polisaj işlemleri yapılır. Akrilik plağın kalınlığı 1,5-2 mm olmalı ve plak kenarları üst çenede dokuya sıfırlanarak bitirilmelidir. Alt

çenede ise plağın lingual kenarları ağız tabanını irrite etmeyecek biçimde yuvarlanmış ve polisajlı olmalıdır. Plak, tükürük bezi kanallarını örtmemelidir.

5. Aparey oklüzyon kontrol edilerek uyumlanır. Hastaya yemeklerden sonra dişlerini ve yer tutucusunu ayrı ayrı fırçalaması öğütlenir. Her gece yer tutucusunu çıkararak su içinde saklaması belirtilir. Hastanın oklüzyonunu değerlendirmek ve yer tutucusunu kontrol etmek için 3'er aylık periyodik kontroller yapılır (38,40,43).

Avantajları:

1. Sadece mezio-distal mesafeyi değil, vertikal boyutu da korur.
2. Diş ilavesi ile çiğneme fonksiyonuna katkıda bulunur.
3. Temizlenmesi kolaydır ve dişlerin temizlenmesine engel olmaz.
4. Ön bölgede kullanılan hareketli dişli yer tutucular estetiği sağlar, konuşma defektlerini ve kötü alışkanlıkları önler.
5. Konuşma ve çiğneme fonksiyonuna engel olmaz.
6. Alttaki dokuları stimule ederek sürmeyi hızlandırır.
7. Yapımı kolay, maliyeti ucuzdur (37,38,40).

Dezavantajları:

1. Hasta kooperasyonu gerektirir.
2. Kaybolma ve kırılma riski yüksektir.
3. İyi planlanmayan kroşelerle çene gelişimi olumsuz yönde etkilenebilir.
4. Kroşeler aktif yapılmışsa bir süre sonra dişlerde kaymalar, eğilmeler veya çapraşıklıklar oluşabilir.
5. Akril allerjisi görülebilir.
6. Hasta ağzında sabit yer tutucuya göre daha fazla yer kaplar.
7. Yumuşak dokuları irrite edebilir (37,38,40).

Rocha ve ark. (55), travma sonucu üst çene sağ süt kanin, süt I. ve II. azılarını kaybetmiş 4 yaşında bir hastada dişsiz bölgenin estetik, morfolojik ve fonksiyonel işlevlerinin iadesi için dişli hareketli bir yer tutucu uygulamışlardır. Üst çene sol süt II. azıya adams, üst çene sol süt I. azıya ve sağ süt laterale çevresel kroşe bükülmüştür. Renkli akrilik rezinden hazırlanan aparey hasta kooperasyonunda olumlu bir etki yaratmıştır. Hasta periyodik kontrollerle takip edilmiştir.

2.5.6.2. Lingual Ark

Süt II. azı veya daimi 1. büyük azı gibi en distaldeki dişlere bant uyumlanıp lingual arkla fikse edilerek Çift taraflı posterior boşluğu korumak amacıyla kullanılan sabit bir apareydir (Şekil 2.9). Daimi 1. büyük azıların meziale eğimini önler. Böylece özellikle karışık dentisyonda Leeway yer rezervi muhafaza edilerek yer korunması sağlanır. İstenmeyen diş hareketlerini önleyebilmek için aparey pasiflik açısından değerlendirilmelidir. Daimi kesicilerin sürme dönemlerinde konvansiyonel alt çene lingual ark tavsiye edilmez. Çünkü daimi kesiciler süt kesicilerin lingualinde yer alır ve süt dentisyona komşu olan ark teli daimi kesicilerin sürmesine engel olabilir. Bu durumda çift taraflı bant-loop önerilir (50).



Şekil 2.9 Lingual ark

Endikasyonları:

1) Posterior bölgede çift taraflı diş kaybı bulunan vakalarda süt II. azıların veya daimi 1. büyük azıların Çift taraflı olarak bulunduğu durumlarda,

2) Kısa bir süre içinde daimi dişin erüpsiyonunun beklendiği durumlarda,

3) Süt dişinin planlanarak çekimiyle yer tutucu yerleştirilecekse,

4) Hareketli yer tutucu kullanamayan kooperasyonu yetersiz olan vakalarda uygulanır (37,38,40).

Yapım Tekniği:

1. Azılara bant uyumlanır ve ölçü alınır. Çalışma modeli elde edilirken bantların doğru konumda olmasına dikkat edilir.

2. Model üzerinde apareyin şekli çizilir. Lingual arkın ön kısmı alt çene arkında kesici dişlerin lingual yüzeylerine kontakta olacak şekilde hazırlanır. Boşluğun mezialindeki dişlerin distal yüzeylerine bir tel ilavesi yapılarak distalizasyonları önlenebilir. Posterior dişlerin bukkolingual düzlemde normal erüpsiyonuna engel olmaması amacıyla ark teli 1-2 mm lingualden seyretmelidir.

3. 0,9 mm çapındaki tel bantlara lehimlenir. Daha küçük çapta tel kullanımı çiğneme fonksiyonu sırasında oluşacak kuvvetlere dayanamayacağı için tavsiye edilmez. Telin, bantın orta üçlüsüne lehimlenmesiyle dişetindeki temas ve oklüzyonda oluşturabileceği uyumsuzluklar elimine edilmiş olur. Laboratuvar aşamalarından sonra kontrol edilerek yapıştırılır (37,38,50).

2.5.6.3. Nance Apareyi

Alt çene için kullanılan lingual arka benzer şekilde üst çene diş arkında daimi azılar sürmüş ise, tek ya da çift taraflı birden fazla süt azı kaybı olduğunda oluşan çekim boşluklarını koruyabilmek için nance apareyi kullanılmaktadır (Şekil 2.10). Oklüzyonda apareyin ön kısmı alt dişlerin insizal yüzeyleriyle temas etmemelidir. Derin kapanışlı hastalarda nance apareyi kontrendikedir (34,37,40).



Şekil 2.10 Nance apareyi

Yapım Tekniği:

1. Üst çenede çekim boşluğunun distalindeki dişler bantlanır. Ölçü alınır ve çalışma modeli elde edilir.

2. Modelde apareyin şekli çizilir. Nance apareyinin ön parçası damağın anterior kısmındaki kubbeye denk gelir. Buraya damakta oluşabilecek irritasyonları ve destek dişlerin mezializasyonunu önlemek için akrilik bir düğme yerleştirilir. Akrilik düğme apareyin yeterli derecede temizlenmediği durumlarda hijyenik problemlere neden olabilir.

3. 0,8 mm kalınlığında tel bantlara lehimlenir. Bitirme ve polisaj işlemlerinden sonra aparey simante edilir (37,38,40).

2.5.6.4. Transpalatal Ark

Üst çene posterior dişlerin çift taraflı kaybı sonrasında çekim boşluğunu korumak amacıyla kullanılan sabit bir apareydir (Şekil 2.11). Damağa temas etmeyen, direkt olarak bantlı iki diş arasında uzanan 0,8-0,9 mm kalınlığındaki telden oluşan yapımı kolay bir apareydir. Nance apareyine oranla daha hijyeniktir. Çift taraflı süt II. azı kayıplarında yeterli ankrajı sağlayamadığından kullanımı tavsiye edilmemektedir. Bu aparey için en iyi endikasyon daimi azıların mezializasyon hareketini önleyebilecek tek taraflı süt II. azı varlığıdır. Bu durumda diş kaybı olmayan tarafta rijit ataçman yeterli stabiliteyi sağlayacaktır. Transpalatal arkın daimi azıların meziale hareketlerini, palatinal köklerin çevresinde oluşan rotasyon hareketi ile önlediği düşünülmektedir. Çoğu klinisyen destek dişlerin mezializasyonunu önleyemediği, diş hareketlerine neden olarak yer tutucu görevini yerine getiremediği için bu apareyi pek fazla tercih etmemektedir. Apareye eklenen omega loop vasıtasıyla daimi azılara uygulanan distal kuvvetle, anterior rotasyon ve devrilme hareketi önlenebilir (40,56,57).



Şekil 2.11 Transpalatal ark

Diş gelişim periyodu sırasında diş arkının tüm özelliklerini muhafaza etmek, böylece süt dentisyonundan daimi dentisyona geçişi kontrol altında tutmak için yapılan en belirgin tedavi şekli yer tutuculardır. Başarılı bir yer koruma için birden fazla tipte yer tutucu gereksinimi olabilir. Genel olarak, tedavi başlangıcında en uygun yer tutucu belirlenir ve daha sonra çenelerdeki büyüme ve gelişim, dental arklardaki değişiklikler gözönüne alınarak gerekliyse yer tutucu yenilenebilir veya yer tutucu tipideğiştirilebilir (37,38,56) (Tablo 2.3).

Tablo 2.3 Süt ve karışık dişlenme döneminin farklı evrelerinde uygulanabilecek yer tutucu tipleri

Üst Çene		**Alt Çene**	
Kaybedilen Diş	**Tedavi**	**Kaybedilen Diş**	**Tedavi**
-Tek taraflı süt I. azı kaybı	Band/kron-loop	-Tek taraflı süt I. kaybı	Band/kron-loop
-Tek taraflı süt	Daimi I.azının sürme	-Tek taraflı süt II.	Daimi 1. azılar ve

II. azı kaybı	dönemine kadar tedaviye başlanmaz. Daimi 1. azı tamamen sürünceye kadar distal kron-loop, sonrasında ise transpalatal ark uygulanabilir.	azı kaybı	kesiciler sürene kadar distal shoe retainer, daha sonraki dönemde lingual ark uygulanabilir.
-Çift taraflı süt I. azı kaybı	Çift taraflı band/kron-loop Uygulanabilir.	-Çift taraflı süt I. azı kaybı	Çift taraflı band/kron-loop
-Çift taraflı süt II. azı kaybı	Daimi I.azıların erüpsiyon dönemine kadar tedaviye başlanmaz. Daimi 1. azılar tamamen sürene kadar Çift taraflı distal kron-loop, Nance apareyi uygulanabilir.	-Çift taraflı süt II. azı kaybı	Daimi 1. azılar ve kesiciler sürene kadar Çift taraflı distal shoe retainer, daha sonraki dönemde lingual ark uygulanabilir.
-Çok sayıda Çift taraflı süt azı kaybı	Daimi 1. azılar tamamen sürene kadar hareketli yer tutucu, sonrasında. Nance apareyi uygulanabilir.	-Çok sayıda çift taraflı süt azı kaybı	Daimi 1. azılar ve kesiciler sürene hareketli yer tutucu, sonraki dönemde ark uygulanabilir.

3. GEREÇ VE YÖNTEM

Bu araştırma, Keçiören Eğitim ve Araştırma Hastanesi, İlaç, Biyolojik ve Tıbbi Ürünler Başkan Yardımcılığı Klinik İlaç Araştırmaları Daire Başkanlığı Kurulu'nun onayı ile yürütülmüştür.

3.1. Araştırmaya Dahil Edilen Bireylerin Seçimi

Bu çalışmaya, GATA Çocuk Diş Hekimliği A.D.'na başvuran süt I. azı dişini kaybetmiş ve çene arkının diğer tarafındaki süt I. ve II. azı dişlerinde herhangi bir patoloji bulunmayan hastalar dahil edilmiş ve çalışmaya dahil olmak için katılımcıların ve velilerinin gönüllü olmaları koşulu aranmıştır.

Bu çalışmaya genetik ya da kazanılmış herhangi bir sistemik rahatsızlığı bulunan, süt azı dişlerinde çürük, gelişimsel anomaliler ya da herhangi başka bir patolojik durum bulunan ve bruksizim tespit edilen bireyler dahil edilmemiştir.

Hastaların ağız içi ve ağız dışı bütün klinik muayeneleri yapılmıştır. Klinik ve radyolojik muayeneler sonrasında belirlenen tedavi planlamaları çerçevesinde, hastaların tedavileri gerçekleştirilerek düzenli aralıklarla kontrol randevularına çağırılmışlardır.

Hastaların 12'si kız 9'u erkektir. Çekilmiş olan süt I. azı dişlerin 13'ü alt çenede 8'i üst çenededir. Çekilmiş olan dişlerin alt ya da üst çenede olması, sağ ya da solda olması ile ilgili herhangi bir tercih yapılmamıştır.

Çalışmamızda GATA Çocuk Diş Hekimliği A.D.'na başvuran, alt ya da üst çene de süt I. azı dişini kaybetmiş ve çene arkının diğer tarafındaki süt I. ve II. azı dişlerinde herhangi bir patolojik durum bulunmayan (çürük, kırık, apse, lüksasyon) 5-9 yaş arasındaki 21 hastanın, diş kaybının bulunduğu bölgedeki süt II. azı dişine sabit yer tutucu (bant loop) yapılmıştır. Hastalar 0., 6. ve 12. aylarda radyolojik olarak süt ikinci azı dişlerinin köklerindeki rezorpsiyon miktarı açısından (bant loop olan ve olmayan) değerlendirilmiştir.

3.2. Araştırma Protokolü ve Tedavi Grubu

Alt ya da üst çenede sadece süt I. azı dişinin herhangi bir nedenle çekilmiş olduğu ve aynı arkın diğer tarafındaki süt II. azı dişinde herhangi bir patoloji bulunmayan 5-9 yaş arasındaki hastalar, klinik ve radyolojik muayeneden sonra çalışmaya dahil edilmiştir.

Klinik değerlendirme kriterleri;

- Alt ya da üst çenede sadece süt l. azı dişinin çekiminin gerçekleştiği, diğer süt azı dişlerinin tam olduğu,
- Ağızda bulunan süt azı dişlerinde çürük, abrazyon, atrizyon, gelişimsel ya da kazanılmış herhangi bir anomali ve travmaya bağlı bir patolojinin bulunmadığı,
- Süt l. azı dişin çekim yerinin henüz iyileştiği ve çekimin üzerinden en fazla 4 hafta geçen,
- Kooperasyonun tam olarak sağlanabildiği

hastalar çalışmaya dahil edilmiştir (Şekil 3.1).

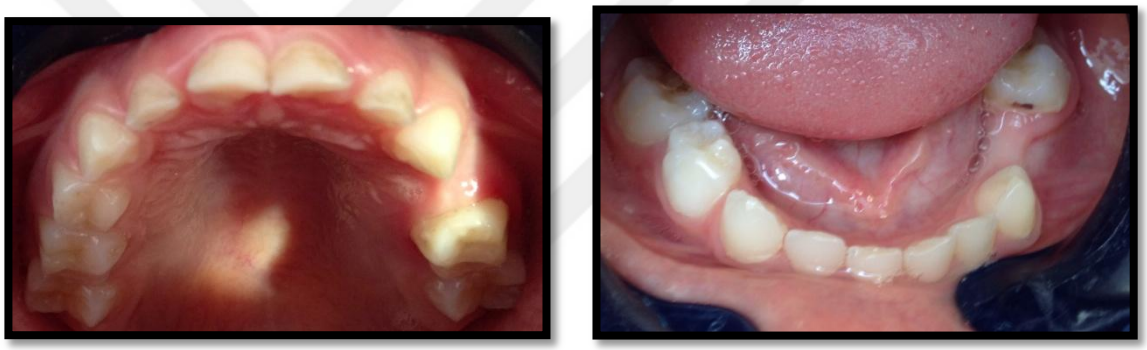

Şekil 3.1 Çalışmaya dahil edilme kriterlerini taşıyan üst ve alt çene

Radyolojik değerlendirme kriterleri;

- Prefabrike tüpsüz molar bantın yerleştirildiği süt ll. azı dişinin altında 2. küçük azı dişinin varlığı,
- Diğer süt azı dişlerinde arayüz çürüğünün bulunmadığı,
- Süt azı dişlerinin periapikal bölgelerinde ve furkalarında patolojinin bulunmadığı hastalar tespit edilerek çalışmaya dahil edilmiştir.

Yukarıdaki kriterleri sağlayan hastaların II. süt azı dişlerine prefabrike tüpsüz molar bant uyumlandıktan ve okluzyon kontrol edildikten sonra, çeneye uygun en küçük ölçü kaşığıyla, aljinat (Kromopan Dust Free, Iso-1563 Type-1 Fast/Italy) kullanılarak ölçüler alınmış ve beyaz alçı (Pro Snow Rock Stone Pre. Type-4/Korea) dökülmüştür (Şekil 3.2). Ölçü alındıktan sonra bant dikkatli bir biçimde dişten çıkarılıp ölçüdeki yerine yerleştirilmiş ve vakit kaybetmeden ölçülere alçı dökülmüş ve alçı model elde edilmiştir.



Şekil 3.2 Üst çene ölçüsü

3.2.1. Laboratuvar Aşaması

Süt II. azıya, paslanmaz çelik prefabrike bant (Denovo Maxillar/Mandibular Primary/Permanent Molar Bands/USA) uyumlanmış ve bant itici ve oturtucu yardımı ile adapte edilmiştir. Bantın kolay oturmadığı durumlarda ortodontik seperatörlerle yer açılmıştır. Bant mezial ve distal marjinlerden 1 mm aşağıda konumlandırılmıştır. Uzun kenarlar kısaltılmışve polisajlanmıştır (Şekil 3.3).



Şekil 3.3 Prefabrike bantın uyumlanması

Çalışma modelinde 0,9 mm kalınlığında yuvarlak telden bükülen loopun sınırları belirlenmiştir. Loop, alttaki daimi dişin sürmesine engel olmayacak ve yaklaşık 8 mm'lik bukkolingual boyuta sahip olacak şekilde bükülmüştür. Bu mesafe ayrıca bukkal mukoza veya dili rahatsız etmeyecek biçimde ayarlanmıştır. Loop dişsiz bölgeye paralel ve dişetinden 1 mm yukarıda dişin kontakt noktasına kadar uzatılmıştır. Yapılan loop, kaninin kesiciler değişirken distal ve bukkale doğru gerçekleştirdiği fizyolojik hareketini engellemeyecek de dizayn edilmiştir. Bu büküm süt I. azının meziobukkal tüberkülünün mezial eğimi şeklinde doğal diş yapısını taklit etmektedir.

Loopun distalde banta temas eden iki ucu, bant orta kısmında yer alacak ve lehimin akmasına izin verecek şekilde bantla arasında aralık bırakılmıştır. Loop yapıldıktan sonra lehimlenecek alanlar hariç diğer kısımlar alçıyla kapatılmış ve lehim yapılmıştır. Lehim yapılan bölgenin tesviye ve polisaj işlemleri tamamlandıktan sonra yer tutucu yerleştirilmeye hazır bir hale getirilmiştir (Şekil 3.4).



Şekil 3.4 Yer tutucunun model üzerinde bitirilmiş görünümü

Bant loop yer tutucu, tükürük izolasyonu sağlandıktan sonra krem kıvamında karıştırılan Nova Glass L Glass Ionomer Luting Cement ile dişe parmak basıncı ile yerleştirilmiş, daha sonra bant oturtucu yardımı ile simantasyon işlemi tamamlanmıştır. Üretici firma önerileri doğrultusunda 10 dakika sertleşmesi beklenmiştir.

Artık simanlar uzaklaştırıldıktan sonra okluzyon kontrol edilmiştir. Hasta ve velisine gerekli oral hijyen eğitimi verilmiştir. Bant loop yer tutucunun düşmesi halinde hastanın ivedi bir biçimde kliniğe gelerek, yer tutucuyu tekrar simante ettirmesi tembihlenmiştir.

Hastalar kliniği terk etmeden önce ilk panoramik (OPG, Orthopantomogram) filmleri alınmış 6 ve 12 ay sonrasına randevu verilmiştir.

3.2.2. Standardizasyonun Sağlanması

Büyüme ve gelişimin hızla devam ettiği ve 6 yaşından itibaren karışık dişlenme dönemine girilen 5-9 yaş arası periyottaki çocuklardan alınan radyografilerde paralel kon tekniğinin, standart veriler elde etmek için pekte doğru ve verimli olmayacağı düşünülerek, her bir hastadan 0.,6. ve 12. aylarda OPG alınmasına karar verilmiştir. İlk başta OPG'de diş boyutlarının değişeceği düşünülse de, magnifikasyonun tek taraflı olarak değil çift taraflı

olması, buna ek olarak da yapılacak olan oranlama nedeniyle bunun önemini yitireceği düşünülmüştür. Aynı hastanın her bir filmindeki diş köklerinin de birbirleriyle kıyaslanacak olması, oranlama sonrası elde edilecek sayısal verilerin hata payını ortadan kaldıracağı düşünülmüştür.

Her bir hastanın OPG'leri sırasıyla, Adobe Illustrator CS programına yüklenerek araştırmacı kontrolünde vektörel web tasarımcısı tarafından kök sınırları ortaya konulacak şekilde çizimi yapılmıştır. Çizimlerde standart olarak kök başlangıcı mezial/distal mine sement sınırı olarak kabul edilmiş ve periodontal ligament takip edilerek diğer taraftaki mezial/distal mine sement sınırına kadar çizim yapılmıştır. Çizimler yapılırken hata payını minumuma indirgemek için film boyutu x10 artırılmıştır. Mezial ve distal mine sement sınırları bütün çizimlerde düz bir çizgiyle birleştirilmiş ve pulpa odası tabanına olan mesafe her bir diş için ölçülerek hata payı azaltılmaya çalışılmıştır.

Elde edilen iki boyuta indirgenmiş çizimler yine araştırmacı kontrolünde, harita mühendisi tarafından SolidWorks Premium 2014 x64 programı ile alan taramasına tabi tutulmuştur (Şekil 3.5).

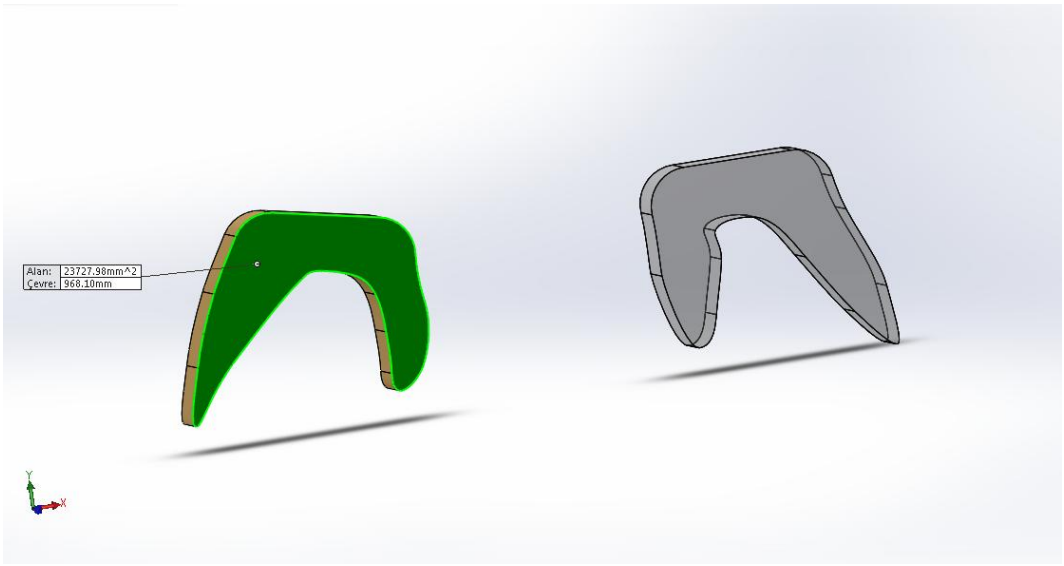

Şekil 3.5 Alan taraması yapılan 85 numaralı diş

Bu de her bir hastanın 3 panoramik filmindeki 6, toplamda 126 süt II. azı dişinin kök alanları hesaplanmıştır.

Hesaplanan verilerin değerlendirilmesinde IBM SPSS 22.0 paket programındanyararlanılmıştır. Elde edilen verilerin tanımlanmasında sayı ve yüzde değerleri ile veriler kategorik nitelikte olduğu için non-parametrik testler kullanılmıştır. Buna göre gruplararası karşılaştırmada, Mann Whitney-U testi, Wilcoxon testi ve Kruskal Wallis H-testi uygulamıştır. $p<0,05$ değeri istatistiksel olarak anlamlı kabul edilmiştir.

4. BULGULAR

Bu araştırmada, GATA Çocuk Diş Hekimliği A.D.'na başvuran, alt ya da üst çene de süt I. azı dişini herhangi bir nedenle kaybetmiş ve çene arkının diğer tarafındaki süt I. ve II. azı dişlerinde herhangi bir patolojik durum bulunmayan (çürük, kırık, apse, lüksasyon) 5-9 yaş arasındaki 50 hastanın, diş kaybının bulunduğu bölgedeki süt 2. azı dişine sabit yer tutucu (bant loop) uygulandı.

29 hastanın devam etmemesi ve 29 dişin kontrol edilememesi sonucunda 12 ayda 21 diş takip edilebildi. Cinsiyete göre takip edilen hasta sayısı Tablo 4.1 ve Şekil 4.1'de verilmiştir.

Tablo 4.1 Cinsiyete göre takip edilen hasta sayısı

	Tedavi Başlangıcında		12. ayda	
Cinsiyet	**Sayı**	**Oran (%)**	**Sayı**	**Oran (%)**
Kız	25	50	12	57
Erkek	25	50	9	43
Toplam	50	100	21	100

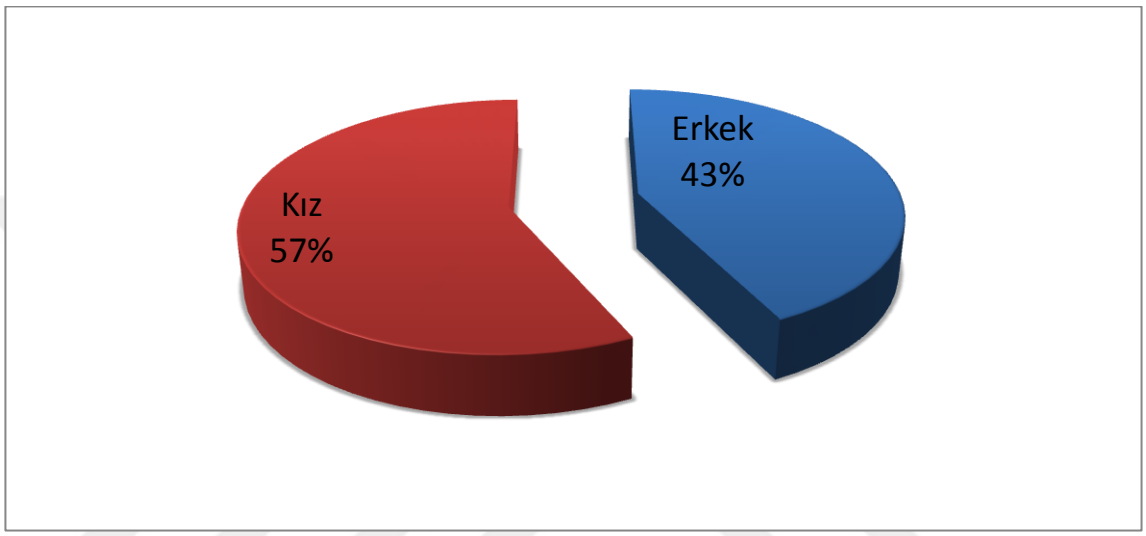

Şekil 4.1 Hasta Cinsiyet Dağılımı

Süt II. azı dişine sabit yer tutucu uygulanan hastaların yaş, cinsiyet, çene tipi ve diş numarasına göre dağılımı Tablo 4.2 ve Tablo 4.3'te verilmiştir.

Tablo 4.2 Yaşa göre cinsiyet dağılımı

Yaş	**Kız**	**Erkek**	**Toplam**	**Oran (%)**
5	2	2	4	19
6	3	2	5	24
7	3	3	6	29
8	2	2	4	19
9	2	0	2	10
Toplam	**12**	**9**	**21**	**100**

Alt çenede takip edilen dişler, 7'si 85 numaralı diş, 5'i 75 numaralı diş olmak üzere toplam 12 tanedir. Üst çenede takip edilen dişler ise 3'ü 65 numaralı diş olmak üzere toplam 9 tanedir.

Tablo 4.3 Hastaların çene tipi, diş numarası ve cinsiyete göre dağılımı

Çene Tipi	Diş Nu	Kız	Erkek	Toplam	Oran (%)
Alt çene	**85**	4	3	7	33
	75	3	2	5	24
	Toplam	7	5	12	57
Üst çene	**65**	2	1	3	14
	55	3	3	6	29
	Toplam	5	4	9	43
Genel Toplam		**12**	**9**	**21**	**100**

Hastalardan 0., 6. ve 12. aylarda alınan radyografiler Şekil 4.2-4.4'te verilmiştir.



Şekil 4.2 Başlangıç OPG

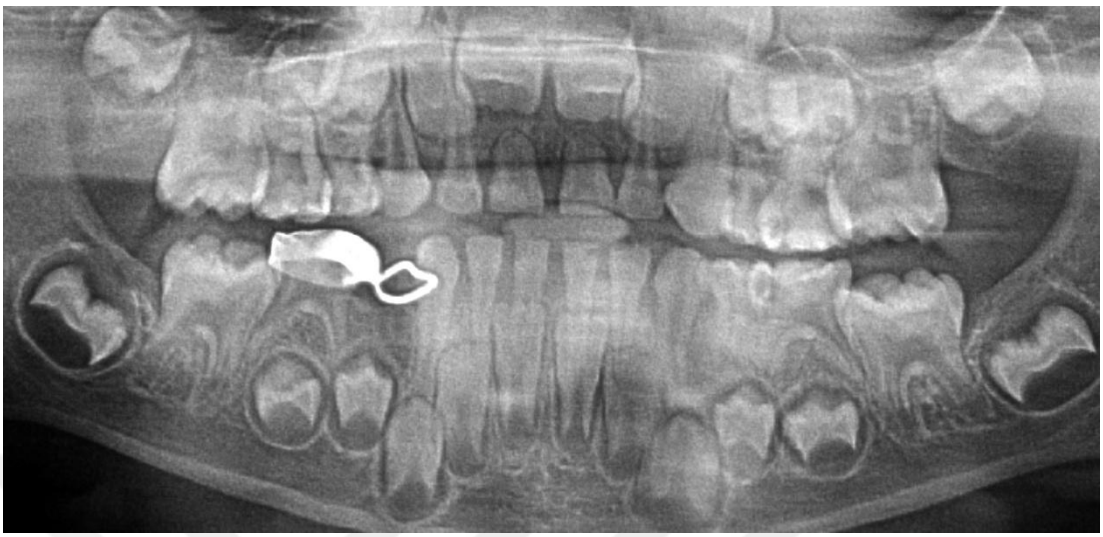

Şekil 4.3 6. ay OPG

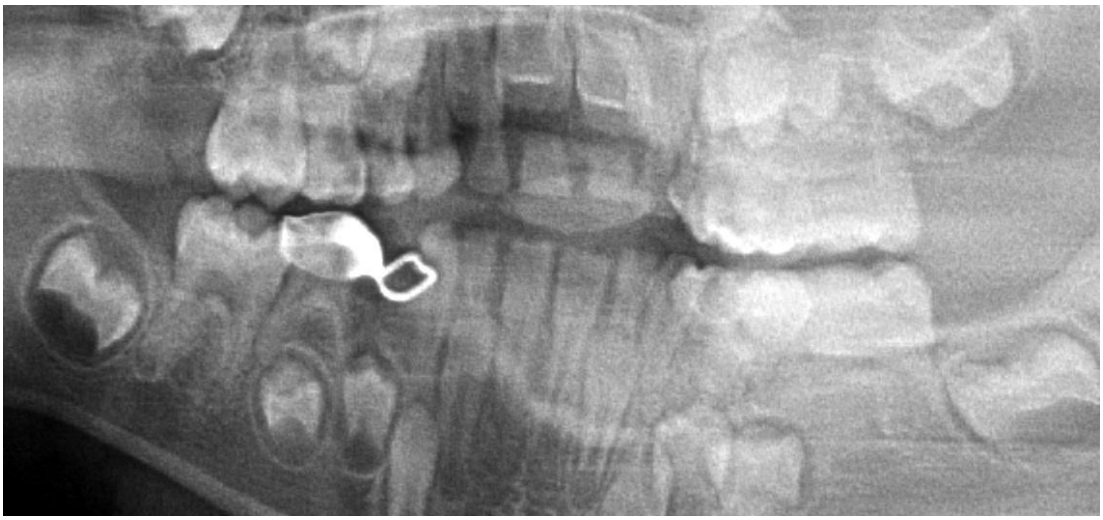

Şekil 4.4 12. ay OPG

SolidWorks Premium 2014 x64 programı ile alan taramasına tabi tutulan sabit yer tutucu uygulanmış ve arkın diğer tarafındaki uygulanmamış süt 2. azı dişlerinin çizimleri Şekil 4.5'te verilmiştir.

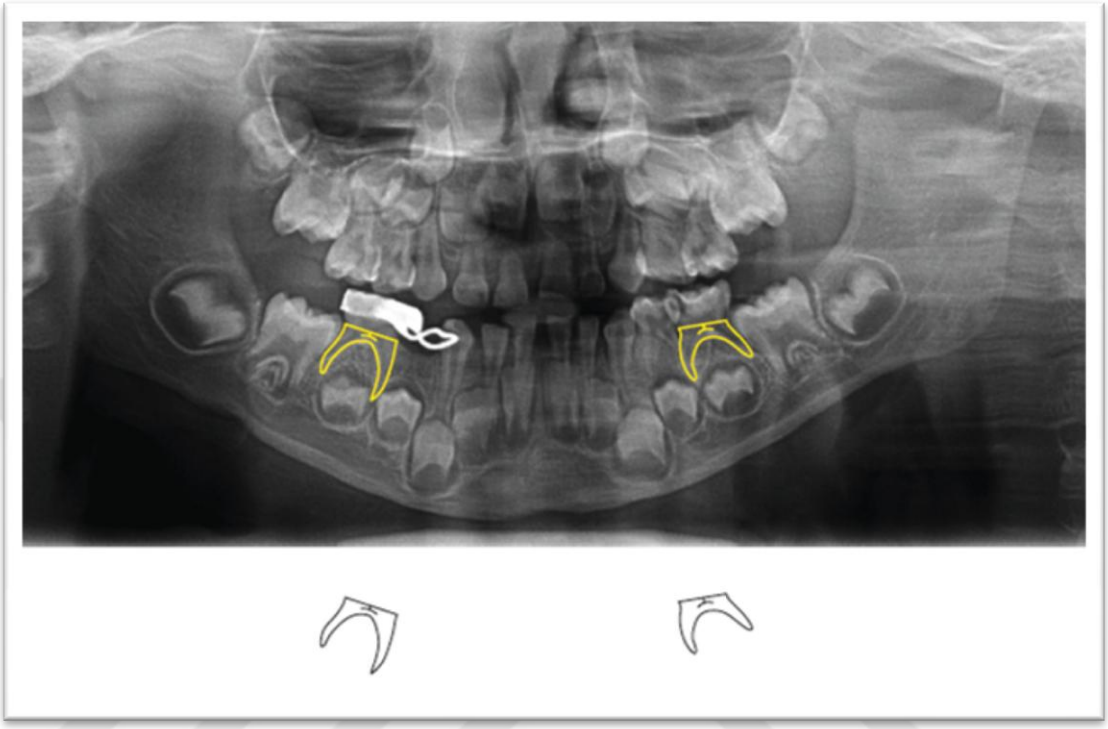

Şekil 4.5 Süt II. azı dişlerinin alan taraması için çizimi

Sabit yer tutucu uygulanmış ve arkın diğer tarafındaki uygulanmamış süt II. azı dişlerinin kök alanları SolidWorks Premium 2014 x64 programı ile alan taramasına tabi tutularak 0., 6. ve 12. aylarda alınan OPG üzerinden ölçüldü. Süt II. azı dişlerinin kök alan farklarının giderek arttığı tespit edildi (Şekil 4.6).

Sabit yer tutucu uygulanan ve uygulanmayan dişler arasındaki alan farklarının 0., 6. ve 12. ay filmlerinde farklılık gösterip göstermediği Wilcoxon testi ile değerlendirildi.

İstatistiksel değerlendirme sonucunda sabit yer tutucu uygulanan ve uygulanmayan dişler arasındaki alan farklarının dönemler itibari ile anlamlı farklılık gösterdiği tespit edildi ($p < 0,05$) (Tablo 4.4).

Tablo 4.4 Sabit yer tutucu uygulanan ve uygulanmayan dişler arasındaki alan farklarının 0., 6. ve 12. aylardaki durumu

	0. Ay-6. Ay	**6. Ay-12. Ay**	**0. Ay-12. Ay**
Z	-3,563	-3,632	-4,015
*p**	,000	,000	,000

* Wilcoxon testi sonucudur.

Buna göre ölçüm dönemleri itibari ile sabit yer tutucu uygulanan dişlerdeki kök rezorbsiyon miktarı, sabit yer tutucu uygulanmayan dişlerdeki kök rezorbsiyon miktarından daha fazla olduğu tespit edildi.

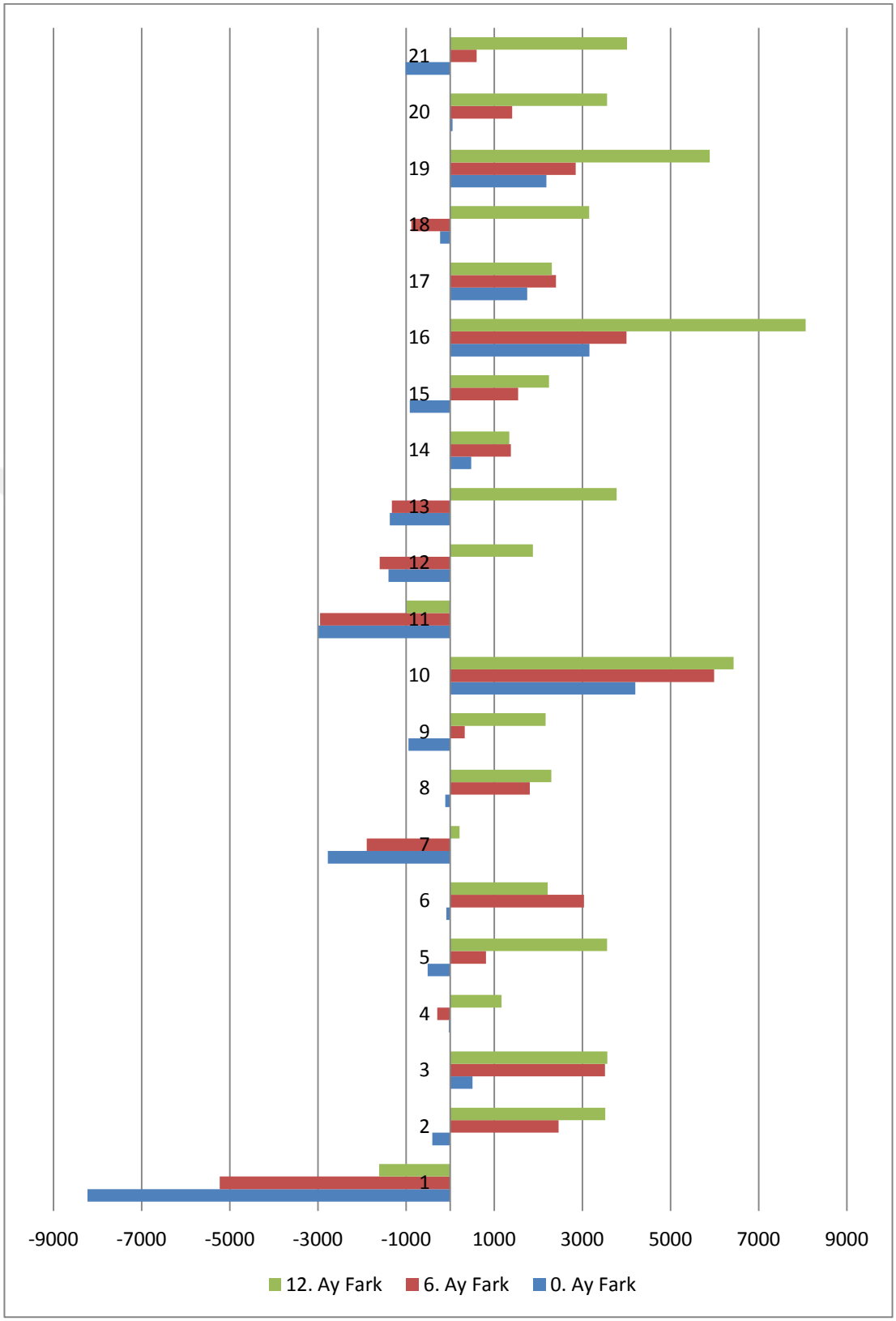

Şekil 4.6. Sabit yer tutucu uygulanan ve uygulanmayan dişlerin 0., 6. ve 12. aylardaki ölçülen alan farkları

Şekil 4.7'de sabit yer tutucu uygulanan ve uygulanmayan dişlerin alan ölçüm ortalama eğrileri verilmiştir. Şekilde görüldüğü üzere sabit yer tutucu uygulanan dişlerdeki rezorpsiyon miktarı, sabit yer tutucu uygulanmayan dişlerdeki rezorpsiyon miktarından daha fazladır.

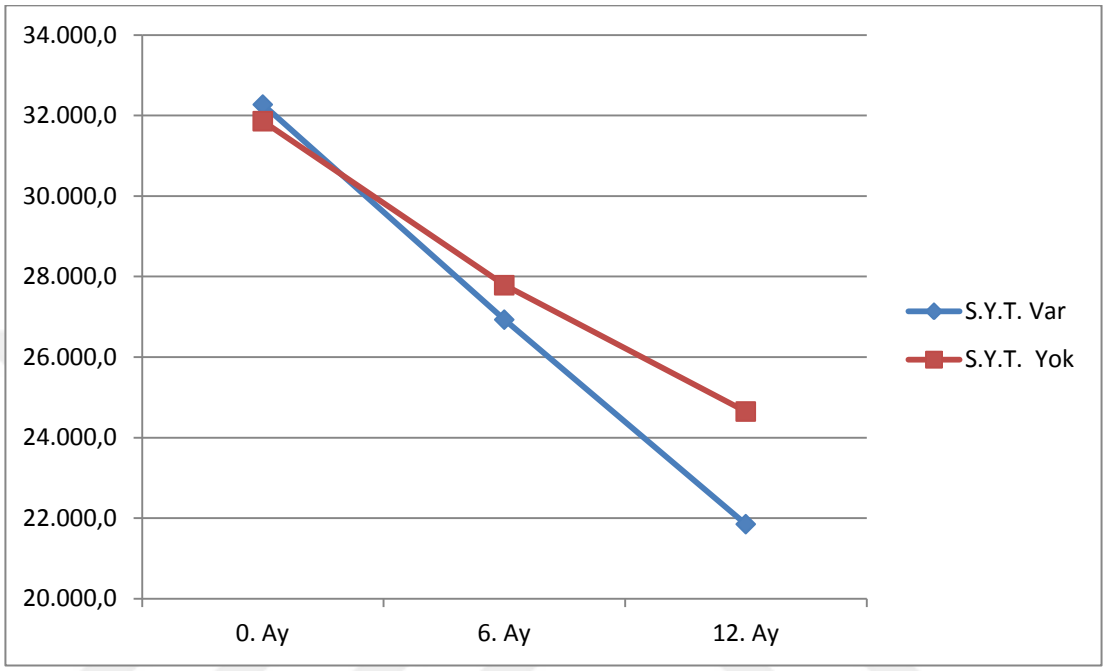

Şekil 4.7 Sabit yer tutucu uygulanan ve uygulanmayan dişlerin alan ölçüm ortalamaları

Cinsiyete göre sabit yer tutucu uygulanan ve uygulanmayan dişlerin 0., 6. ve 12. aylardaki alan ölçüm ortalama değerleri Tablo 4.5'te verilmiştir.

Tablo 4.5 Cinsiyete göre sabit yer tutucu uygulanan ve uygulanmayan dişlerin 0., 6. ve 12. aylardaki alan ölçüm ortalamaları

	Cinsiyet	**Alanlar (μm^2)**		
		S.Y.T. Var	**S.Y.T. Yok**	**Fark**
1. Film (0. Ay)	Kız	32.023,0	31.484,2	-538,8
	Erkek	32.603,3	32.357,4	-245,9
	Toplam	32.271,7	31.858,5	-413,3
2. Film (6. Ay)	Kız	26.888,7	27.659,2	770,5
	Erkek	26.984,9	27.952,9	968,0
	Toplam	26.929,9	27.785,1	855,1
3. Film (12. Ay)	Kız	21.896,2	24.414,2	2.518,0
	Erkek	21.791,0	24.960,8	3.169,7
	Toplam	21.851,1	24.648,5	2.797,3

Şekil 4.8'de, sabit yer tutucu uygulanan ve uygulanmayan dişlerin ölçülen alan ortalama değerlerindeki artışın erkek hastalarda kız hastalardan daha fazla olduğu görüldü. Ancak bu fark istatistiksel olarak anlamlı değildir.

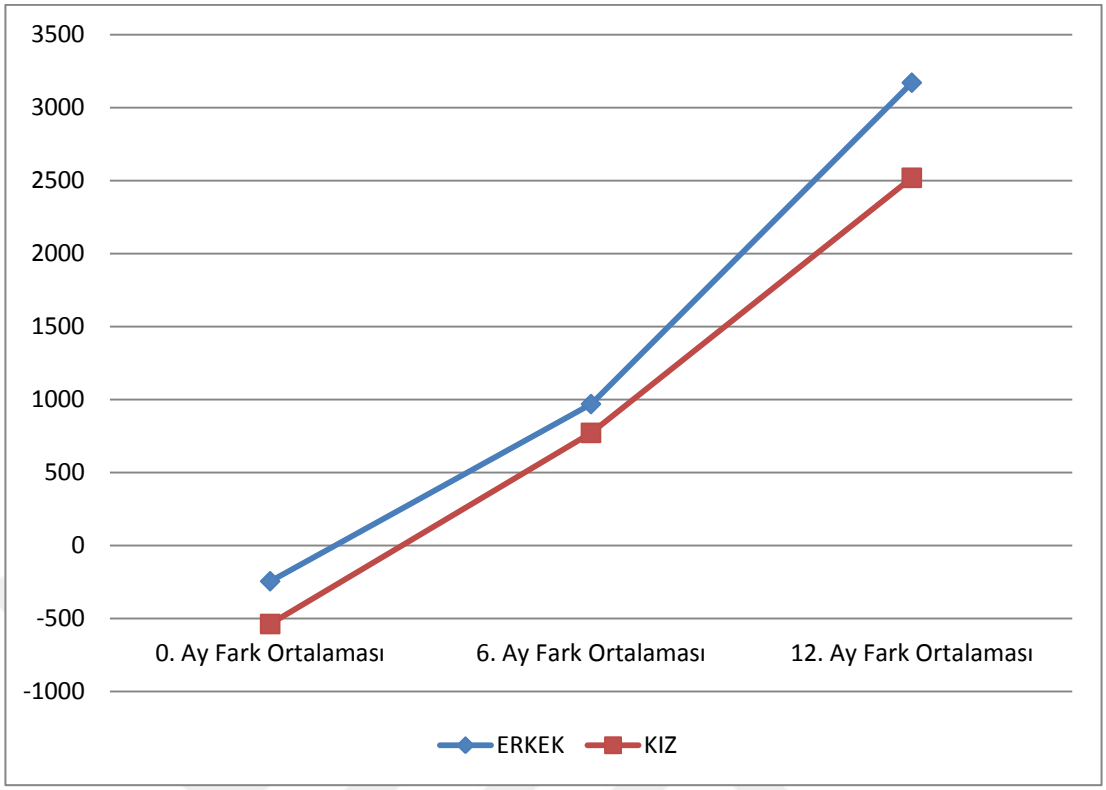

Şekil 4.8 Cinsiyete göre sabit yer tutucu uygulanan ve uygulanmayan dişlerin 0., 6. ve 12. ay alan ölçüm ortalamaları

Sabit yer tutucu uygulanan ve uygulanmayan dişler arasındaki alan farklarının cinsiyet ile ilişkisi olup olmadığına dair 0., 6. ve 12. aylardaki ölçüm verileri ile yapılan Mann-Whitney U testi sonucuna göre yer tutucu uygulanan diş köklerindeki rezorpsiyon miktarları ile cinsiyet arasında anlamlı bir ilişkinin olmadığı sonucuna varıldı (p> 0,05) (Tablo 4.6).

Tablo 4.6 Cinsiyet ile sabit yer tutucu uygulanan ve uygulanmayan dişlerin alan farkları ilişkisi

			p*	
Cinsiyet	**n**	**0. Ay**	**6. Ay**	**12. Ay**
Kız	12			
Erkek	9	1,000	,887	,619
Toplam	21			

*Mann-Whitney U testi sonucudur

5. TARTIŞMA

Daimi dişler sürene kadar süt dişlerinin ağızda kalması; dişler arasındaki fizyolojik boşluğun korunması, dental arkın bütünlüğünün bozulmaması, yanlış dil hareketlerinin kazanılmaması, estetiğin ve çiğneme fonksiyonunun devam etmesi açısından oldukça önemlidir. Süt azı dişlerinin yaş, fiziksel koordinasyon ve ailenin sosyo-ekonomik durumundan dolayı fizyolojik ömrünü tamamlayamadan kaybı, dental arkın bütünlüğünün sağlanması ve özellikle dişler arasındaki fizyolojik boşluğun korunması açısından çeşitli tedavi ve uygulamalarını da beraberinde getirmiştir.

Çocuğun büyüme ve gelişimi sırasında kraniyofasiyal ve ağız yapısında birçok değişiklik meydana gelmektedir. Çocuk diş hekimliğinin en önemli amacı koruyucu, önleyici ve düzeltici tedavileri zamanında uygulayarak çocuğun daimi dişlenme döneminde sağlıklı okluzyonunu sağlamaktır. Süt dişlerinin erken kaybı veya erken çekimi sonrasında bu boşlukların korunması için herhangi bir müdahale yapılmazsa süt dişi arkında boyutsal azalmaya bağlı olarak daimi diş arkında boyutsal azalma, orta hatta sapma, daimi okluzyonda bozulma, daimi dişlerde çapraşıklık, daimi dişin gömülü kalması, boşluğa komşu dişte periodontal problemler meydana gelebilmektedir (71,74-76,84,85). Bu nedenle diş çürüklerini önlenmesi, çürüyen süt dişlerinin restore edilmesi, erken süt dişi çekimleri ve kaybında uygun yer tutucu uygulaması, koruyucu diş hekimliği ve sorunsuz bir okluzyonun tesisi açısından oldukça önemlidir.

İlk kez 1887 yılında Davenport (96), özellikle posterior bölgede erken süt dişi kayıplarının sebep olduğu fizyolojik olmayan boşluğun etkilerini belirtmiş, ardından yapılan çalışmalarda boşluk kaybının oluşturduğu problemler daha ayrıntılı incelenmiştir. Love ve Adams (80), posterior dişlerin boşluğa doğru hareket ederek daha fazla boşluk kaybına sebep olduklarını belirtmişlerdir.

Choonara (98), daimi dişlerde meydana gelen yer darlığının ve çapraşıklıkların oluşturduğu ortodontik problemlerin karışık dişlenme döneminde yapılacak yer koruma ve yer kazanma müdahaleleriyle önüne geçilebileceğini bildirmiştir.

Gron (91), daimi dişlerin kök gelişimini ve sürme zamanlamalarını radyograflar üzerinden incelemiş ve kanin dişler için kök gelişiminin 1/2'si ve küçük azı dişler için kök 3/4'ünün tamamlanmasından sonra sürmenin gerçekleştiğini belirtmişlerdir. Yedi yaşından önce meydana gelen süt azı diş kayıplarında daimi dişin sürmesi 1 yıl kadar gecikebilirken yedi yaşından sonra meydana gelen erken süt azı kayıplarında erken daimi diş sürmesi gibi istenmeyen sonuçların görülebileceği bildirilmiştir (88).

Lin ve ark. (83), üst çenede süt I. azının kaybında 6 ay sonunda oluşan yer kaybının yaklaşık 1mm olduğunu bildirmiştir. Padma Kumari ve Retnakumari (90), 8 ayın sonunda yine süt I. azı dişin erken kaybında 1,5 mm yer kaybı bildirmişlerdir.

Süt dişlerinin erken kaybından sonra meydana gelebilecek yer kaybının önlenmesi amacıyla yapılan yer tutucunun seçimi uygulayıcının deneyimine ve bilgisine göre değişiklik göstermektedir(89). Ayrıca kaybedilen dişin bulunduğu bölge, kaybedilen diş sayısı, kaybın arkın her iki tarafında olup olmaması, alt ya da üst çenede bulunması ve hasta kooperasyonu da yer tutucu seçimini etkileyen diğer faktörlerdir (81,97).

Konvansiyonel olarak kullanılan yer tutucuların farklı şekilleri ve farklı uygulama tipleri bulunmaktadır. Bu apareylerin uygulama veya kullanımlarına göre farklı avantajları ve dezavantajları vardır (77,81,101,104). Hareketli yer tutucuların invaziv bir işlem gerektirmemesi, karşıt dişin uzamasını engellemesi, temizlenebilirliğinin yüksek olması ve estetik çözümler sunabilmesi avantajları arasında olduğu, en önemli dezavantajının ise etkisinin hasta uyumuna bağlı olduğu gösterilmiştir. Sabit yer tutucuların ise etkisinin kesin olması en büyük avantajı olduğu ancak temizlenebilirliğinin düşük olması, gıda retansiyonuna neden olması, karşıt dişin uzamasına

engel olmaması, zamanla korozyona uğraması başlıca dezavantajları arasında gösterilmiştir (77-79,82,87,88).

Mc Donald ve ark. (88), Süt I. azı dişin eksikliğinde Süt II. azı dişe bant uygulanıp, 7-9 mm tam yuvarlak ortodontik tel ile süt kanin dişten destek alınılarak uygulanan ve Süt II. azı dişin kaybında ise eğer sürmüşse daimi I. azı dişe bant uygulanıp, 7-9 mm tam yuvarlak ortodontik tel ile süt I. azı dişten destek alınarak uygulanan sabit yer tutucu (bant loop) tipinin en sık kullanılan yer tutucu tipi olduğunu öne sürmüştür.

Bu tez çalışmasında arkın tek taraflı ve tek diş eksikliklerinde, özellikle süt I. azı dişin erken kaybında, büyük bir ölçüde kullanılan; kullanımı ve yapımı kolay, hasta için konforlu, kullanımı için hasta kooperasyonu gerektirmeyen sabit yer tutucu uygulaması yapılmıştır. Uygulamada kron loop yerine bant loop tercih edilmiştir. Çalışma kriterlerinde çekilen süt I. azı dişi hariç diğer dişlerin sorunsuz olması ve uygulanacak sabit yer tutucunun da minimal invaziv işlem gerektirmesi istenmiştir. Kron loop aşırı kron harabiyeti ya da sızdırmazlığın önemli olduğu durumlarda uygulanmaktadır. Ayrıca bant loop'a göre kron loop'un daha fazla invaziv işlem gerektirebilecek olması bir diğer tercih edilmeme sebebidir.

Geçtiğimiz yıllarda sabit yer tutucular çalışmalara pek fazla konu olmamış, karşıt dişin uzamasına engel olmadığı, çiğneme fonksiyonuna katılmadığı ve temizlemesinin zor olduğu vurgulanmıştır (81,97,101,105). Ancak sabit yer tutucunun ankraj aldığı süt azı dişine olan etkileri araştırılmamıştır. Bu tez çalışması, sabit yer tutucuların ankraj aldıkları süt dişinin fizyolojik kök rezorpsiyonuna olan etkilerinin incelendiği ilk çalışmadır.

Uygulanan yer tutucu; ark boyutunu korumalı ve karşıt dişin uzamasını engellemelidir. Arkın devamlılığını sağlamalıdır. Dil itme alışkanlığının yerleşmesini engellemelidir. Fonasyonu, estetiği ve dolayısıyla psikolojiyi bozmamalı, iyileştirmelidir. Bu durumlar göz önünde bulundurularak en uygun yer tutucu tipi seçilmeli, tedaviden en üst düzeyde ve gereken sürenin tamamında verim alınmalıdır (85,93,100,101).

Qudeimat ve Fayle (93) tarafından yapılan çalışmada, 4-12 yaş gibi geniş bir aralığının sabit yer tutucu uygulamasının başarı oranını oldukça düşürdüğü belirtilmiştir. Bununla beraber Hill ve ark. (104) tarafından yapılan yer tutucu çalışmasında kullanılan 6-10 yaş aralığında, Baroni ve ark. (101) tarafından kullanılan 5-9 yaş aralığında ve Rajab (100) tarafından kullanılan 3-9 yaş aralığında, yaş faktörünün sabit yer tutucunun ağızda kalım süresine ve yer koruma fonksiyonunda kayda değer bir farklılık yaratmamış olduğu belirtilmiştir. Bunun sebebi olarak 6-8 yaş grubunun tedavi gereksinim süresinin fizyolojik nedenlerden dolayı 9-12 yaş grubundan daha fazla olduğu düşünülmüştür.

Whitworth ve ark. (72), Süt II. azı dişinin ortalama sürme zamanını 20-30 ay, fizyolojik kök rezorpsiyonunun başlangıcını da 6-9 yaş olarak belirtmişlerdir. Bu tez çalışmasında 5-9 yaş grubunun seçilmiş olmasının sebebi, süt II. azı dişinin kök formasyonunun tamamlanmış ve fizyolojik düşme yaşına yeterince uzak olmasıdır.

Artun J. (77), sabit yer tutucuların klinik etkinlikleri ile ilgili yaptığı çalışmasında sabit yer tutucuların, ağız hijyen seviyesini düşürdüğünü, dişeti marjinlerinde enflamasyona neden olduğunu bildirmiştir. Çalışmamızda hasta ve ailelerine uygulama öncesi ağız hijyen eğitimi verilmiştir. Her hastaya aynı marka diş macunu ve fırçası verilerek araştırmayı etkileyecek değişkenler azaltılmaya çalışılmıştır. 1 yıllık takip süresi zarfında hastaların düzenli olarak gelmesi hasta seçim kriterlerine eklenerek hastaların kontrol randevularına gelmesi hedeflenmiştir. Kontrol randevularında klinik ve radyografik muayeneler yapılmış ve oral hijyen eğitimi yinelenmiştir.

Cinsiyete göre sabit yer tutucunun başarısının değerlendirildiği çalışmalarda her iki cinsiyette de sabit yer tutucunun kullanım süresinin uzamasına bağlı olarak (özellikle 200. günden sonra) sabit yer tutucu başarısında ciddi düşüşler görülmekle beraber erkek çocuklarda bu durum daha yüksek seviyede seyretmiştir. Bunun erkek çocuklarının şiddet içerikli oyunlara daha yatkın olmalarından kaynaklandığı ve erkek çocuklarda travma kaynaklı yer tutucu kayıplarının daha fazla olabileceği sonucuna

varılmıştır (102,103). Sabit yer tutucu başarı ve ağızda kalım süresindeki azalmanın erkek çocuk hastalarda daha fazla olmasının sebebinin erkek çocukların motivasyonunu daha çabuk kaybetmesi ve çiğneme kaslarının erkek çocuklarda daha güçlü olmasından dolayı yer tutucuya gelen kuvvetlerin daha fazla olmasından da kaynaklanabileceği bildirilmiştir (71,73-75).

Bu tez çalışmasına 5-9 yaş grubu, 25'i kız 25'i erkek olmak üzere toplam 50 hasta dahil edilmiştir. Ancak çalışma boyunca kız hastaların 13'ü, erkek hastaların 16'sı çeşitli nedenlerden ötürü çalışma dışı kalmışlar, çalışma 12 kız ve 9 erkek toplam 21 hasta ile tamamlanmıştır. Elde edilen verilerin istatistiksel olarak yorumlanmasıyla, sabit yer tutucu uygulanan süt II. azı dişlerinin kök rezorpsiyon seviyeleri, erkek hastalarda bir miktar daha fazla olmasına rağmen, istatiksel olarak anlamlı bir fark göstermemiştir. Ancak her bir diş için elde edilen rezorpsiyon miktarları ile her bir cinsiyet için oluşturulan zaman-rezorpsiyon eğrileri incelendiğinde, 6-12. ay arasındaki cinsiyetler arası rezorpsiyon miktarı 0-6. aylar arasındaki rezorpsiyon miktarına göre daha fazladır.

Yer tutucuların ağızda kalım ve başarı değerlendirmelerinde çene faktörü de bazı çalışmalara dahil edilmiştir. Bu çalışmalarda uygulanan çeneye göre, yer tutucuların ağızda kalım süresi ve başarı değerlendirmesi arasında herhangi bir fark olmadığı gösterilmiştir (85,93,100,101). Bununla beraber Rajab (100), sabit yer tutucularla ilgili yaptığı çalışmada alt çenede uygulanan sabit yer tutucuların ağızda kalım ve başarı oranının üst çeneye uygulanan sabit yer tutuculara göre daha düşük olduğunu belirtmiş ancak bunun sebebinin tamamen planlamadan ve uygulayıcıdan kaynaklı olduğunu belirtmiştir. Başka bir çalışmada Moore ve Kennedy (85), sabit yer tutucularla ilgili yaptıkları çalışmada, üst çenede sabit yer tutucunun ağızda kalım süresi ve başarı oranının alt çeneye göre istatistiksel olarak anlamlı olacak de daha fazla olduğunu belirtmiştir. Aynı çalışmada iki çene arasında başarısızlık oranı ise anlamsız bulunmuştur.

Sabit yer tutucunun hangi çeneye uygulandığı, yer tutucunun ağızda kalım süresi ve başarısına anlamlı bir etkisinin olmadığını gösteren çalışmalar (85,93,100,101) doğrultusunda bu unsur çalışmamızda bir değişken olarak değerlendirilmemiştir.

Konvansiyonel olarak kullanılan yer tutucuların ağızda kalım süreleri ve başarısı üzerine Tulunoglu ve ark. (99) ve Qudeimat (93) tarafından yapılan çalışmalarda yer tutucuların ağızda kalım süreleri ve başarı ortalamasısırasıyla 5 ve 7 ay olarak belirtilmiştir. Bu sonuçlar Moore ve Kennedy (85) ve Rajab (100) tarafından yapılan çalışmalarda sırasıyla 20 ve 18 ay olarak belirtilmiş ve birbirlerinden oldukça farklı olduğu görülmüştür. Yer tutucuların ağızda kalım süre ve başarıları ile ilgili çalışmalarda ortalama ağızda kalım süreleri 5 ile 27 ay arasında büyük farklılıklar göstermektedir ve belirli bir standart yoktur (77,85,92,94,95,99-101,105).

Bu tez çalışmasında, sabit yer tutucuların ağızda kalım ve başarı süreleri ile ilgili yapılan çalışmalar göz önünde bulundurularak ortalama bir takip süresi belirlenmiştir. Hastalar ilk radyografi çekimi sonrası 6 aylık kontrollere çağrılarak 1 yıllık takipleri yapılmıştır. Bunun dışında yapılan yer tutucu ile ilgili bir problem (düşmesi gibi) meydana gelirse ivedi bir biçimde kliniğe gelmeleri gerektiği bildirilmiştir.

Çalışmamızda süt II. azı dişlerinin köklerinde meydana gelen rezorpsiyon miktarı radyografik olarak değerlendirilmiştir. Bu amaçla paralel kon tekniği, bu yaş grubu hastalarda büyüme ve gelişimin hızlı olmasından dolayı tercih edilmemiş, bunun yerine OPG alınmıştır. Radyografideki magnifikasyon, arkın sağ ve sol tarafında eşit olacağından ve sağ ile sol arasında yapılacak olan oranlamadan dolayı önemini yitireceği düşünülmüştür.

Sabit yer tutucu uygulamalarında standart paslanmaz çelik bantlar kullanılmaktadır. Bu tez çalışmasının gerçeğe uygunluğunu artırmak için, çocuk diş hekimliği kliniklerindeki prosedür aynen korunmuş ve niteliği yüksek herhangi bir materyal kullanılmamıştır. Hastaların süt II. azı dişlerine

prefabrike tüpsüz molar bant (Denovo Maxillar/Mandibular Primary/Permanent Molar Bands/USA) uyumlanmıştır.

Hasta sayısı olarak çalışma başlangıcında 50 hasta planlanırken, çalışma 21 hasta ile sonlandırılabilmiştir. Bu nedenle uygulanacak olan istatiksel analiz türünde de değişikliğe gidilmiştir. Parametrik bir testle analiz yapılabilmesi için veriler; rassal ve bağımsız olarak elde edilmesi, normal dağılması, en az interval ölçek kullanılması, ana kitle varyanslarının homojen olması gibi koşullarla birlikte, her testin kendine has ek koşulları vardır. Veriler, çoğu zaman parametrik testlerin uygulanma koşullarını karşılayamadıklarından, içerisinde katı varsayımların bulunmadığı, nonparametrik testler kullanılabilir. Parametrik olmayan testler için çoğu zaman, verilerin, rassal ve bağımsız olarak elde edilmesi ve nominal veya ordinal ölçek kullanılması yeterlidir (111).

Parametrik olmayan testler, genellikle iki ana kütle dağılımının orta noktalarının eşitliğini kontrol eden testler olarak bilinirler ve bağımsız örneklerin elde edildiği iki ana kütlenin karşılaştırılmasını esas alırlar (112). Parametrik olmayan testler aynı zamanda örneklemin alındığı kitlenin parametreleri hakkında koşulları belirlemeyen testlerdir. Popülasyonun şekli veya popülasyonun herhangi bir parametresi hakkında herhangi bir özel şart aramaz. Bu yüzden dağılıma bağlı olmayan testler olarak da adlandırılırlar.

Araştırma 21 örnekle yapıldığı için verilerin analizinde parametrik olmayan testlerden yararlanılmıştır. Parametrik olmayan testler örneklemin küçük ve dağılımın normal olmaması durumunda kullanılır. Araştırma ile derlenen bağımsız değişkenlerin her bir kategorisi için örneklem büyüklüğünün 30'un altında olması durumunda parametrik olmayan testler uygulanır (Merkezi Limit Teoremi). Çalışmamızdaki örneklemin yetersiz olması, elde edilen sonucun genellenmesini olanaksız kılar.

Bu tez çalışmasında elde edilen verilere göre, sabit yer tutucu uygulanan süt II. azı dişlerindeki kök rezorpsiyon miktarı, sabit yer tutucu uygulanmayan süt II. azı dişlerindeki kök rezorpsiyon miktarına göre daha

fazladır. İstatiksel analiz sonucunda bu fark anlamlı bulunmuştur. Bu sonuç doğrultusunda sabit yer tutucuların ankraj aldıkları süt dişi kök rezorpsiyonunu hızlandırdığı söylenebilir.

Bai ve ark. (102), sabit yer tutucuların ağızda kalım süresini ve etkinliğini değerlendirdiği çalışmada, erkeklerde kız hastalara göre daha başarısız sonuçlar alınmış, bu sonucun da erkek hastalardaki çiğneme kuvvetinin daha fazla olmasından kaynaklanabileceği bildirilmiştir. Bu tez çalışmasında elde edilen sonuçlar ve diğer çalışmalar da göz önünde bulundurularak sabit yer tutucu uygulanan süt azı dişine gelen artmış çiğneme kuvvetlerinin, odontoklastik aktiviteyi indüklemesi sonucu fizyolojik rezorpsiyonu hızlandırabileceği söylenebilir. Artun ve ark. (77), sabit yer tutucuların ağız hijyen seviyesini olumsuz yönde etkileyerek, özellikle uygulama bölgesindeki diş etinde enflamasyona neden olduğunu bildirmiştir. Periodontal enflamasyondaki bakteri toksinlerinin, periodonsiyumda yapısal ve fonksiyonel değişiklikler oluşturduğu bilinmektedir (106-109). Wang ve ark. (110), Streptococcus mutans'ın ürettiği lipoteikoik asitin insan süt dişi periodontal hücrelerinde enflamasyona, apoptozise ve kök rezorpsiyonuna neden olduğunu bildirmişlerdir. Bu anlamlı farklılık, sabit yer tutucu uygulanan dişin temizlenebilirliğinin azalması sonucu gıda ve bakteri birikimine bağlı dişeti ve periodonsiyumda gelişebilecek enflamasyonla da ilişkili olabilir.

Bu tez çalışması, sabit yer tutucuların ankraj aldıkları süt dişinin fizyolojik kök rezorpsiyonuna olan etkilerinin incelendiği ilk çalışmadır. Çalışmamızın kısıtlılığı 50 hasta dahil edilmesine rağmen çeşitli sebeplerle 21 hasta ile tamamlanabilmiş olmasıdır. Bu nedenle çalışmamızın sonuçlarının desteklenebilmesi için daha fazla hasta grubunu içeren geniş çaplı araştırmalara gerek duyulmaktadır.

6. SONUÇLAR

1. Sabit yer tutucu (bant loop) uygulanan süt ll. azı diş köklerinde gerçekleşen 12 ay içerisindeki rezorpsiyon miktarının, arkın diğer tarafında bulunan ve herhangi bir işlem görmemiş süt ll. azı diş köklerindeki rezorpsiyon miktarından daha fazla olduğu tespit edildi. Bu fark istatiksel olarak da anlamlı bulundu ($p<0,05$).
2. Sabit yer tutucu (bant loop) uygulanan süt ll. azı diş köklerinde meydana gelen rezorpsiyon miktarının daha fazla olmasıyla, sabit yer tutucunun alt ya da üst çenede olması, hastanın yaşı ve cinsiyeti arasında bir ilişki saptanmadı.
3. Cinsiyet ile sabit yer tutucu uygulanan süt ll. azı diş köklerindeki rezorpsiyon miktarı arasında bir ilişki bulunmamasına rağmen, cinsiyete göre rezorpsiyon zaman eğrilerine bakıldığında, 0.-6. ay zaman dilimine göre 6.-12. ay zaman diliminde erkek hasta süt ll. azı diş köklerindeki rezorpsiyon miktarı daha fazla gerçekleşti. Bu sonuç erkek hastalarda çiğneme kuvvetlerinin daha fazla olabileceğine ve erkek hastaların ağız bakım motivasyonunu daha erken kaybedebileceğine bağlandı.
4. Sabit yer tutucu uygulanan süt ll. azı diş köklerinde meydana gelen rezorpsiyon miktarındaki fazlalığın, ankraj alınan süt dişine gelen çiğneme kuvvetlerinin artmış olmasına ve gıda retansiyonuna bağlı periodonsiyumda meydana gelen enflamasyona bağlı olabileceği düşünüldü.

KAYNAKLAR

1. Mc, Neill, C., Occlusion: What It Is and What It Is Not, J Calif Dent Assoc., 28(10), 748-758, 2000.

2. Kasrovi, P. M., Meyer, M., Nelson, G. D., Occlusion: an orthodontic perspective, J Calif Dent Assoc., 28(10), 780-790, 2000.

3. Douglass, G. D., Jenson, L., Medoxa, D., A practical guide to occlusal management for the general practitioner, J Calif Dent Assoc., 28(10), 792-799, 2000.

4. Kao, R. T., Chu, R., Curtis, D., Occlusal consideration sindetermining treatment prognosis, J Calif Dent Assoc., 28(10), 760-769, 2000.

5. Davies, S., Gray, R. M., What is occlusion, Br Dent J., 191(5), 235-238, 241-245, 2001.

6. Davies, S., Gray, R. M., Sandler, P. J., O'Brien, K. D., Ortodontics and occlusion, Br Dent J., 191(10), 539-542, 545-549, 2001.

7. Clark, J. R., Evans, R. D., Functional occlusion: I. A review, J. Orthod., 28(1), 76-81, 2001.

8. Gülhan, A., Pedodonti, İstanbul, III. Baskı, İ.Ü.Rektörlüğü Basımevi ve Film Merkezi, 1994.

9. Küçüküçerler, B.: Pedodonti. Ankara, A.Ü.Basımevi, 1978.

10. Moyers, R. E., Handbook of Orthodontics, 4TH ED, lll: Year Book Medical Publishers; Chicago,1973.

11. Moyers, R. E., Handbook of Orthodontics, 4TH ED, lll: Year Book Medical Publishers; Chicago,1988.

12. Oliver, R. G., Moxham, B. J. ,The development of dental occlusion, Current Paediatrics, 10, 295-300, 2000.

13. Mc, Donald, R. E., Avery, D. R., Dentistry for the Child and Adolescent, 5TH ED, The C.V.Mosby Comp., St.Louis, 1987.

14. Snawder, K. D., Handbook of Clinical Pedodontics, The C.V.Mosby Comp., St.Louis, 1980.

15. Steward, R. E., Barber, T. K., Troutman, K. C., Wei, S. H. Y.: Pediatric Dentistry, The C.V.Mosby Comp., St.Louis, 1982.

16. Ülgen, M.: Ortodontik Tedavi Prensipleri, İstanbul, IV.Baskı, Dilek-Örünç Matbaası, 1993.

17. Barber, T. K., Pediatric Dentistry, Mosby Co., St Louis, Toronto, London, 341-348, 1982.

18. Baroni, C., Franchini, A., Rimondini, L., Survival of Different Types of Space Maintainers, Pediatr Dent., 16, 360-361, 1994.

19. Andlaw, R. J., Rock, W. P., A manual of pedodontics, 2nd Ed, Churcill, 151-159, 1987.

20. Qudeimat, M. A., Fayle, S. A., The Longevity of Space Maintainers: A Retrospective Study, Pediatr Dent., 20, 267–272, 1998.

21. Mac Laughlin, J. A., Fogels, H. R., Shiere, F. R., The influence of premature primary molar extraction on biscubid eruption, J Dent Child., 399-405, 1967.

22. Kurol, J., Koch, G., The effect of extraction of infraoccluded deciduous molars: A longitudinal study, Am J. Orthod. Dentofacial Orthop., 87, 46-55, 1985.

23. Atchinson, K. A., Luke, L. S., Orthodontic radiogaphy usage by pediatric Dentist, ASDC J Dent Child., 56(1), 26-29, 1989.

24. Artun, J., Marstrander, P. B., Clinal efficiancy of two different types of direct bonding space maintainers, ASDC J Dent Child., 197-204, 1983.

25. Brinkmann, P. G. J., Otani, H., Nakata, M., Surface condition of primary teeth after aproximal grinding and polishing, J. Clin. Pediatr. Dent., 41-45, 1991.

26. Burden, D. J., Holmes, A., The need for orthodontic treatment in the child population of the United Kingdom, Eur. J. Orthod., 395-399, 1994.

27. Co, can M.S., A bonded space maintainer, JCO, May, 1992, 276.

28. Rose, J. S., Early loss of teeth in children, Brit. Dent. J., 275-280, 1996.

29. Yurdukoru, B., Sönmez, H., Beyazıt, Z., Çocuklarda erken çekim vakalarında fonksiyonun adeziv köprülerle sağlanması, AÜ Diş Hek Fak Der., 15(3), 295-299, 1988.

30. Ngan, P., Alkire, R. G., Fields, H. Jr., Management of space problems in the primary and mixed dentitions, JADA, 130(9), 1330-1339, 1999.

31. Nakata, M., Wei, S. H. Y., Occlusal Guidance in Pediatric Dentistry, Ishiyaku EuroAmerica Inc., Tokyo, St Louis, 38-50, 1988.

32. Brothwell, D. J., Guidelines on the use of space maintainers following premature loss of primary teeth, J Can Dent Assoc., 63(10), 753, 757-760, 764-766, 1997.

33. McDonald, R. E., Hennon, D. K., Avery, D. R., Managing Space Problems, In: McDonald, R. E., Avery, D. R., Dentistry for the Child and Adolescent, 6TH ED, Mosby Co., St Louis, Baltimore, Boston, 707-743, 1994.

34. Terlaje, R.D., Donly, K. J., Treatment planning for space maintenance in the primary and mixed dentitions, J Dent Child., 68(2), 109-114, 2001.

35. Jasmin, J. R., Groper, J. N., Fabrication of a more durable fixed anterior esthetic appliance, J Dent Child., 51(2), 124-127, 1984.

36. Taylor, L. B., Full, C. A., Space maintenance: is it necessary with cuspal interlock, J Dent Child., 61(5-6), 327-329, 1994.

37. Gökalp, A., Yer tutucular, S.Ü. Dişhek. Fak. Derg., 3, 2, 116, 1993.

38. Mathewson, R. J., Primosch, R. E., Fundamentals of Pediatric Dentistry, 3RD ED, Quintessence Co., Chicago, Berlin, London, 326-350, 1995.

39. Chang, J. Z. C., Chen, P. H. C., Kuo, S., An appliance to replace prematurely lost maxillary anterior teeth using double stainless steel crowns on abutment teeth,J Clin Pediatr Dent., 23(4), 285-2888, 1999.

40. Christensen, J., Fields, H., Space maintenance in the primary dentition, In: Pinkham JR.Pediatric Dentistry: Infancy Trough Adolescence, WB Saunders Co, Philadelphia, London, Toronto, 293-300, 1988.

41. Lin,Y. J., Chang, L., Space changes after premature loss of the mandibular primary first molar longitudinal study, J Clin Pediatr Dent., 22(4), 311-316, 1998.

42. Croll, T. P., Helpin, M. L., Space maintainer cementation using light-hardened glass ionomer/resin restorative cement, J Dent Child., 61(4), 246-248, 1994.

43. Hitchcock, P., Preventive Orthodontics, In: Finn, S. B., Clinical Pedodontics, 4TH ED, WB Saunders Co., Philadelphia, London, Toronto 342-369, 1973.

44. Waggoner, W. F., Kupietzky, A., Anterior esthetic fixed appliances for the preschooler: considerations and a technique for placement, Pediatr Dent., 68(2), 147-150, 2001.

45. Swaine, T. J., Wright, G. Z., Direct bonding applied to space maintenance, J Dent Child., 43(6),401-405, 1976.

46. Artun, J., Marstrander, P. B., Clinical efficiency of two different types of direct bonded space maintainers, J Dent Child., 50(3), 197-204, 1983.

47. Santos, V. L., Almeida, M. A., Mello, H. S., Keith, O., Direct bonded space maintainers, J Clin Pediatr Dent., 17(4), 221-225, 1993.

48. Liegeois, F., Limme, M., Modified bonded bridge space maintainer, J ClinPediatr Dent ., 23(4), 285-288, 1999.

49. Rapp, R., Demiroz, I., A new design for space maintainers replacing prematurely lost first primary molars, Pediatr Dent., (2), 131-134, 1983.

50. Ferdianakis, K., Laskou, M., Spyrou, L., Lingual arch appliance fabrication in the dental Office, J Clin Pediatr Dent., 22(4), 277-280, 1998.

51. Göyenç, Y. B., Us, Z., Distal Uzantılı Yer Tutucu (Bir Olgu Nedeniyle), S.Ü. Dişhek. Fak. Derg., 2, 1, 38, 1992.

52. Proffit, W. R., Contemporary Orthodontics, Mosby Co., St Louis, Toronto, London, 312-317, 1986.

53. Klapper, B. J., Strizak-Shervvin, R., Esthetic anterior space maintenanace, PediatrDent., 5(2), 121-123, 1983.

54. Orsi, I. A., Faria, J. F. R., Balsoni, I., Freitas, A. C., Gatti, P., The use of a resin-bonded denture to replace primary incisors: case report, Pediatr Dent., 21(l), 64-66, 1999.

55. Rocha, M. J., Cardosa, M., de Olıveira, J., Avulsion of posterior primary teeth and space maintaining appliance: case report, J ClinPediatr Dent, 25(l), 35-39, 2000.

56. Ngan, P., Fields, H. W., Orthodontic diagnosis and treatment planning in the primary dentition, J Dent Child., 62, 25-33, 1995.

57. American Association of Dental Schools: In: Walachovic, R. W., editor, Trends in Dental Education 2000: The Past, Present and Future of the Dental Profession and the People It Serves, The Association, Washington DC, 2000.

58. Koshy, S., Love, R. M., Endodontic treatment in the primary dentition, Aust Endod J., 30(2), 59-68, 2004.

59. Ngan, P., Fields, H. W., Orthodontic diagnosis and treatment planning in the primary dentition, J Dent Child., 62, 25-33, 1995.

60. Proffit, W. R., Fields, H. W., Treatment of moderate nonskeletal problems in preadolescent children, In: Contemporary Orthodontics, 3RD ED, Mosby, St. Lois, 1999.

61. Mayhew, M. J., Dilley, G. J., Dilley, D. C. H., et al, Tissue response to appliances in monkeys, Pediatr Dent., 6, 148-152, 1984.

62. Owen, D. G. , The incidence and nature of space closure following the premature extraction of deciduous teeth: a literature survey, Am J Orthod., 59, 37-48, 1971.

63. Gülhan, A., Gençay, K., İkinci Süt Azılarının Erken Kaybında Yeni Bir Yer Tutucu Uygulaması, İ.Ü. Dişhek. Fak.Derg., 25, 3, 122, 1991.

64. Brill, W. A., The distal shoe space maintainer: chairside fabrication and clinical performance, Pediatr Dent., 24, 561-565, 2002.

65. Mayhew, M. J., Dilley, G. J., Dilley, D. C. H., et al, Tissue response to appleances in monkeys, Pediatr Dent., 6, 148-152, 1984.

66. Owen, D. G., The insidence and nature of space closure following the premature extraction of deciduous teeth: a literature survey, Am J Orthod., 59, 37-48, 1971.

67. Proffit, W. R., Fields, H. W., Treatment of moderate nonskeletal problems in preadolescent children, In: Contemporary Orthodontics, 3RD ED, Mosby, St Louis, 1999.

68. Rieckman, G. A., El, Badrawy, H. E., Effect of premature loss of primary maxillary incisors on speech, Pediatr Dent., 7, 119-122, 1985.

69. Gable, T. O., Kummer, A. W., Lee, L., Creaghead, N. A., Moore, L. J., Premature loss of the maxillary primary incisors: Effect on speech production, J Dent Child., 24(2), 173-179, 1995.

70. Lindemeyer, R. G., Glavich, G. G., Space maintainers for the loss of a permanenet molar in the adolescent patient: report of a case, J Dent Child., 63(3), 213-215, 1996.

71. Hoffding, J., Kisling, E., Premature loss of primary teeth: part I, its overall effect on occlusion and space in the permanent dentition, ASDC J Dent Child., 45(4), 279-83, 1978.

72. Whitworth, J., Nunn, J., Paediatric endodontics, Welbury R. R., Paediatric Dentistry, Oxford University Press, Hong Kong, 139-169, 1997.

73. Hoffding, J., Kisling, E., Premature loss of primary teeth: part II, the specific effects on occlusion and space in the permanent dentition, ASDC J Dent Child., 45(4), 284-287, 1978.

74. Kisling, E., Hoffding, J., Premature loss of primary teeth: part III, drifting patterns for different types of teeth after loss of adjoining teeth, ASDC J Dent Child., 46(1), 34-38, 1979.

75. Laing, E., Ashley, P., Naini, F. B., Gill, D.S., Space maintenance, Int J Paediatr Dent., 19(3) ,155-162, 2009.

76. Mathewson, R., Primosh, R., Space maintenance: Fundamentalis of Pediatric Dentistry, 3RD ED, Quintessence Publishing Co., 1995.

77. Artun, J., Marstrander, P. B., Clinical efficiency of two different types of direct bonded space maintainers, ASDC J Dent Child., 50(3), 197-204, 1983.

78. Athanasiou, A., Farsaris, N., New universal space maintainer, J Clin Orthod.,18(8), 570-571, 1984.

79. Kirzioglu, Z., Erturk, M. S., Success of reinforced fiber material space maintainers, J Dent Child (Chic)., 71(2),158-162, 2004.

80. Love, W. D., Adams, R. L., Tooth movement into edentulous areas, J Prosthet Dent., 25(3), 271- 278, 1971.

81. Swaine, T. J., Wright, G. Z., Direct bonding applied to space maintenance, ASDC J Dent Child., 43(6), 401-405, 1976.

82. White, G. E., The management of the space from a prematurely lost second primary molar, J Pedod., 2(1), 73-76, 1977.

83. Lin, Y. T., Lin, W. H., Immediate and six-month space changes after premature loss of a primary maxillary first molar, J Am Dent Assoc., 138(3), 362-368, 2007.

84. Rock, W.P., UK National Clinical Guidelines in Paediatric Dentistry. Extraction of primary teeth - balance and compensation, Int J Paediatr Dent., 12(2),151-153, 2002.

85. Moore, T. R. , Kennedy, D. B., Bilateral space maintainers: a 7-year retrospective study from private practice, Pediatr Dent., 28(6), 499-505, 2006.

86. Kargul, B., Caglar, E., Kabalay, U., Glass fiber-reinforced composite resin as fixed space maintainers in children: 12-month clinical follow-up, J Dent Child (Chic)., 72(3), 109-112, 2005.

87. Wright, G. Z., Kennedy, D. B., Space control in the primary and mixed dentitions, Dent Clin North Am., 22(4), 579-601, 1978.

88. McDonald, R. E., Avery, D. R., Dean, J. A., Dentistry For Child And Adolescent, CV Mosby, St. Louis, 627-682, 2004.

89. Terlaje, R. D., Donly, K. J., Treatment planning for space maintenance in the primary and mixed dentition, ASDC J Dent Child., 68(2), 109-14, 80, 2001.

90. Padma, Kumari, B., Retnakumari, N., Loss of space and changes in the dental arch after premature loss of the lower primary molar: a longitudinal study, J Indian Soc Pedod Prev Dent., 24(2), 90-96, 2006.

91. Gron, A. M., Prediction of tooth emergence, J Dent Res., 41, 573-585, 1962.

92. Nayak, U. A., Loius, J., Sajeev, R., Peter, J., Band and loop space maintainer-made easy, J Indian Soc Pedod Prev Dent., 22(3), 134-136, 2004.

93. Qudeimat, M. A., Fayle, S. A., The longevity of space maintainers: a retrospective study, Pediatr Dent., 20(4), 267-272, 1998.

94. Pruhs, R. J., The use of stainless steel crowns in the construction of space maintainers, ASDC J Dent Child., 45(4), 293-295, 1978.

95. Kargul, B., Caglar, E., Kabalay, U., Glass fiber reinforced composite resin space maintainer: case reports, J Dent Child (Chic)., 70(3), 258-261, 2003.

96. Davenport, I., The significance of the natural form and arrangement of the dental arches of man, with a consideration of the changes which occur as a result of their artifical derangement by filling or by the extraction of teeth, Dent Cosmos., 29, 413-439, 1887.

97. Santos V. L., Almeida, M. A., Mello, H. S., Keith, O., Direct bonded space maintainers, J Clin Pediatr Dent.,17(4), 221-225, 1993.

98. Choonara, S. A., Orthodontic space maintenance-a review of current concepts and methods, SADJ., 60(3), 113, 15-17, 2005.

99. Tulunoglu, O., Ulusu, T., Genc, Y., An evaluation of survival of space maintainers: a six-year follow-up study, J Contemp Dent Pract., 6(1), 74-84, 2005.

100. Rajab, L. D., Clinical performance and survival of space maintainers: evaluation over a period of 5 years, ASDC J Dent Child., 69(2), 156-60, 24, 2002.

101. Baroni, C., Franchini, A., Rimondini, L., Survival of different types of space maintainers, Pediatr Dent.,16(5), 360-361, 1994.

102. Bai, J., Ji, A. P., Yu, D. M., Clinical analysis of dental trauma patients in the emergency room, Beijing Da Xue Xue Bao., 42(1), 90-93, 2010.

103. de Amorim, Lde F., Estrela, C, da Costa, L. R., Effects of traumatic dental injuries to primary teeth on permanent teeth - a clinical follow-up study, Dent Traumatol., 27(2), 117-121, 2011.

104. Hill, C. J., Sorenson, H. W., Mink, J. R., Space maintenance in a child dental care program, J Am Dent Assoc., 90(4), 811-815, 1975.

105. Fathian, M., Kennedy, D. B., Nouri, M. R., Laboratory-made space maintainers: a 7-year retrospective study from private pediatric dental practice, Pediatr Dent., 29(6), 500-506, 2007.

106. Lin, L., Langeland, K., Light and electron microscopic study of teeth with carious pulp exposures, Oral Surg Oral Med Oral Pathol., 51, 292-316, 1981.

107. Hahn, C. L., Falkler, W. A., Jr., Siegel, M. A., A study of T and B cells in pulpal pathosis, J Endod., 15, 20-26, 1989.

108. Jontell, M., Okiji, T., Dahlgren, U., Bergenholtz, G., Immune defense mechanisms of the dental pulp, Crit Rev Oral Biol Med., 9, 179-200, 1998.

109. Bergenholtz, G., Nagaoka, S., Jontell, M., Class II antigen expressing cells in experimentally induced pulpitis, Int Endod J., 24, 8-14, 1991.

110. Wang, P. L., Shirasu, S., Daito, M., Ohura, K., Streptococcus mutans lipoteichoic acid-induced apoptosis in cultured dental pulp cells from human deciduous teeth, Biochem Biophys Res Commun., 281, 957-961, 2001.

111. Karagöz, Y., Nonparametrik Tekniklerin Güç ve Etkinlikleri, Elektronik Sosyal Bilimler Dergisi, 33(9), 2010.

112. Alim I., İstatistik II, Beta Basım Yayım Dağıtım, İstanbul, 2006.

EKLER

Ek 1. Etik Kurul Onayı

Ek 2. Gönüllüleri Bilgilendirme ve Olur (Rıza) Formu-Ebeveyn

AİLELER İÇİN GÖNÜLLÜ BİLGİLENDİRME FORMU:

Sayın Gönüllü,

Erken süt dişi kayıpları nedeniyle çenelerde gelişebilecek olan yer kayıplarını önlemek için yer tutucular yapılmaktadır. Yer tutucular sabit ve hareketli olarak iki ana alt başlıkta toplanabilirler. Sabit yer tutucular diğer süt dişlerine yapıştırmak suretiyle sürekli ağızda kalarak, bağlı olduğu süt dişine gelecek olan kuvveti artırmakta ve bu süt dişinin yine erken kaybına neden olabileceği düşünülmektedir. Gülhane Askeri Tıp Fakültesi Çocuk Diş Hekimliği Araştırıcıları olarak sabit yer tutucuların destek alınan süt dişlerindeki kök erimesi üzerine etkisini araştırmak istiyoruz.

Çalışmanın adı "Sabit yer tutucuların ankraj alınan süt dişindeki fizyolojik rezorbsiyona etkileri" dir. Bu çalışma Gülhane Askeri Tıp Akademisi Çocuk Diş Hekimliği Anabilim Dalı'nda yürütülecektir.

Bu çalışma kapsamında size herhangi bir müdahalede bulunulmayacaktır. Sizinle yapılan görüşme neticesinde, erken süt dişi kaybı sonucu rutin bir tedavi olarak uygulanan sabit yer tutucular diş röntgeni alınarak radyolojik olarak değerlendirilecektir. Bu amaçla çocuğunuza sabit yer tutucu uygulandıktan sonra 6., 12. ve 18. ayda kontrollere gelmesi istenecektir.

Çalışmanın size doğrudan bir yarar sağlaması beklenmese de ileride sabit yer tutucuların modifiye edilmesi ya da tamamen ortadan kaldırılmasında yararlı olacağı düşünülmektedir. Bu çalışmaya katılımınız gönüllülük esasına dayanmakta olup, istediğiniz herhangi bir zamanda bu çalışmadan ayrılabilirisiniz.

Yukarıda gönüllüye araştırmadan önce verilmesi gereken bilgileri gösteren metni okudum. Bunlar hakkında bana yazılı ve sözlü açıklamalar yapıldı.

Bu koşullarda çocuğumun sabit yer tutucularla ilgili araştırmaya katılmasını kabul ediyorum.

Adres:	ÇOCUĞUN;	VELİSİNİN;
Tel no:	İMZASI:	İMZASI:
	TARİH:	TARİH:
	ADI:	ADI:
	SOYADI:	SOYADI:

Ek 3. Gönüllüleri Bilgilendirme ve Olur (Rıza) Formu-Hasta

AÇIKLAMALARI YAPAN ARAŞTIRMACININ;

ADI-SOYADI:

İMZASI:

RIZA ALMA İŞLEMİNE TANIKLIK EDEN KURULUŞ GÖREVLİSİNİN;

ADI-SOYADI: ADI-SOYADI

İMZASI: İMZASI:

ÇOCUKLAR İÇİN GÖNÜLLÜ BİLGİLENDİRME FORMU:

Süt dişlerinden birini vaktinden önce çektirirsen diğer dişlerin, çekilen dişinin yerine doğru kayabilirler. Bunu, dişine yüzük takarak engelleyebiliriz.

Biz GATA Çocuk Diş Hekimliği bölümünde bu konu ile ilgili bir çalışma yapmaktayız. Bu çalışmanın amacı dişine taktığımız bu yüzüğün sana ve dişine bir etkisi var mı, yok mu öğrenmek. Dişine yüzük taktıktan sonra seni 3 kez kontrole çağıracağız.

Bu yüzük, dişlerinin kaymasını engelleyecektir. Bu nedenle bu çalışmaya katılmanı öneririz. Ancak, bu çalışmaya katılıp katılmamak tamamen senin isteğine bağlıdır.

Yukarıda gönüllüye araştırmadan önce verilmesi gereken bilgileri gösteren metni okudum. Bunlar hakkında bana yazılı ve sözlü açıklamalar yapıldı.
Bu koşullarda dişime olukları kapatan dolgularla ilgili incelemeye katılmayı kabul ediyorum.