T.C. SAĞLIK BİLİMLERİ ÜNİVERSİTESİ
ANKARA ETLİK ŞEHİR HASTANESİ
ÇOCUK CERRAHİSİ KLİNİĞİ

ÇOCUKLARDA KARACİĞERDE KİST HİDATİK HASTALIĞI: ÜÇÜNCÜ BASAMAK HASTANE DENEYİMİ

Dr. Özcan BOLAT

TIPTA UZMANLIK TEZİ

ANKARA/2025

T.C. SAĞLIK BİLİMLERİ ÜNİVERSİTESİ
ANKARA ETLİK ŞEHİR HASTANESİ
ÇOCUK CERRAHİSİ KLİNİĞİ

ÇOCUKLARDA KARACİĞERDE KİST HİDATİK HASTALIĞI: ÜÇÜNCÜ BASAMAK HASTANE DENEYİMİ

Dr. Özcan BOLAT

Tez Danışmanı:
Prof. Dr. Derya ERDOĞAN

TIPTA UZMANLIK TEZİ

ANKARA/2025

ÖZET

ÇOCUKLARDA KARACİĞERDE KİST HİDATİK HASTALIĞI: ÜÇÜNCÜ BASAMAK HASTANE DENEYİMİ

Amaç: Kistik ekinokokkozis (KE) özellikle gelişmekte olan ülkelerde yaygın görülen ve insan sağlığını etkileyen yaygın bir zoonozdur. Bu çalışmada hastanemizde takip ve tedavisi yapılan karaciğer hidatik kistli hastaların geriye dönük olarak değerlendirilmesi amaçlanmıştır.

Gereç ve Yöntem: Çalışmaya 1 Ocak 2005- 31 Ağustos 2022 tarihleri arasında hastanemizde karaciğer kist hidatiği tanısı alan, takip ve tedavisi yapılan 18 yaş altındaki hastalar dahil edildi. Hastaların demografik özellikleri, başvuru şikayetleri ve semptomları, şikayetlerin süresi, öz ve soygeçmişi, hayvan teması öyküsü, ek hastalıkları, görüntüleme bulguları, laboratuvar tetkikleri, uygulanan tedavi şekilleri, medikal tedavi süresi, ameliyat verileri, komplikasyonlar, hospitalizasyon ve takip süreleri, morbidite, mortalite ve tedavi sonuçları hastane bilgi sisteminden incelenerek kaydedildi. Hastaların mevcut medikal durumuna, kistlerinin büyüklüğüne, rüptüre olup olmamasına, lokalizasyonuna ve cerrahın klinik deneyimine göre üç farklı tedavi modalitesi (sadece albendazol, PAIR (Ponksiyon, Aspirasyon, İnjeksiyon, Reaspirasyon) ve ameliyat) uygulanarak, veriler istatistiksel olarak karşılaştırıldı. $P<0,05$ istatistiksel olarak anlamlı kabul edildi.

Bulgular: Yaşları ortalama 11,2±3,4 (3,9-18) yıl olan 157 hasta çalışmaya dahil edildi. Hastaların %60,5'u erkekti. Hastaların %35,7'sinde hayvan teması öyküsü, %4,5'inde ise ailede kist hidatik öyküsü vardı. Karaciğer dışında en sık etkilenen organ %15,3 oranıyla akciğerdi. %58,6'sında karın ağrısı, %8,9'unda pulmoner semptomlar %3,8'inde alerjik semptomlar varken %26,1'inde KE insidental saptandı. İndirekt hemaglutinasyon testi (IHA) hastaların %59,2'sinde pozitifti. Hidatik kist %71,9'unda karaciğer sağ lob, %15,3'ünde sol lob, %12,7'sinde ise bilateral yerleşimliydi. Karaciğerde hidatik kist hastaların %60,5'unda tek bir kist iken, %39,5'unda multipldı. Gharbi sınıflamasına göre hastaların %31,8'inde tip 1, %21'inde tip 2, %9,6'sında tip 3, %3,8'inde tip 4 ve %1,3'inde tip 5 kist hidatik vardı. Hastaların %32,5'inde Gharbi sınıflamasına ait veri yoktu. Kistin çapı 34 hastada

<5cm, 91 hastada 5-10 cm arasında, 32 hastada ise >10 cm idi. Hastaların %55,4'üne ameliyat, %22,3'üne PAIR, %21,7'sine sadece albendazol tedavisi uygulandı. Çalışmadaki bir hasta tip 5 kist hidatik olduğu için tedavi verilmeden takip edildi. 43 hastada komplikasyon gelişti. KE hiçbir hastada mortal seyretmedi. Takiplerine uyan hastalarda başarı oranı %98,4' dü.

Sonuç: Ülkemiz için ciddi bir halk sağlığı sorunu olan kistik ekinokokkozis tüm yaş grubundaki hastaları etkileyebilir; bir veya birden çok organı tutabilir. Hastalıktan korunmada gıda ve kişisel temizlik yanında hayvan kesimi ve bakımı önemlidir. Karaciğer KE hastalığında kistin lokalizasyonu, büyüklüğü, komplike olup olmaması ve doktorun tecrübesi göz önünde bulundurularak uygun tedavi planlanmalı ve tedavi sonrası da rekürrensler gelişmesi açısından takibi yapılmalıdır.

Anahtar Kelimeler: Hidatik kist, Çocuk, Karaciğer, *Echinococcus granulosus*

ABSTRACT

CYST HYDATID DISEASE OF THE LIVER IN CHILDREN: A TERTIARY HOSPITAL EXPERIENCE

Aim: Cystic echinococcosus (CE) is a common zoonosis affecting human health, especially in developing countries. The aim of this study was to retrospectively evaluate the patients with hydatid cysts of the liver who were followed and treated in our hospital.

Materials and Methods: Patients under the age of 18 years who were diagnosed, followed and treated for hydatid liver cyst in our hospital between January 1, 2005 and August 31, 2022 were included in the study. Demographic characteristics of the patients, complaints and symptoms at presentation, duration of the complaints, self- and family history, history of animal contact, comorbidities, imaging findings, laboratory tests, treatment modalities, duration of medical treatment, operative data, complications, hospitalization and follow-up periods, morbidity, mortality and treatment outcomes were recorded from the hospital information system. Three different treatment modalities (albendazole only, PAIR (Puncture, Aspiration, Injection, Reaspiration) and surgery) were applied according to the current medical status of the patients, the size of the cysts, whether the cysts were intact/ruptured status, localization of the cyst and the clinical experience of the surgeon. The data were compared statistically. $P<0.05$ was considered statistically significant.

Results: A total of 157 patients with a mean age of 11.2±3.4 (3.9-18) years were included in the study. 60.5% of the patients were male, whereas 35.7% of the patients had a history of animal contact and 4.5% had a family history of hydatid cysts. The most commonly affected organ other than the liver was the lung with a rate of 15.3%. While 58.6% of the patients had abdominal pain, 8.9% had pulmonary symptoms, 3.8% had allergic symptoms, 26.1% of them was diagnosed with CE incidentally. Indirect Hemagglutination was positive in 59.2% of patients. The hydatid cyst was localized in the right lobe of the liver in 71.9%, in the left lobe in 15.3% and bilaterally in 12.7%. Hydatid cyst in the liver was single in 60.5% of patients, while it was multiple in 39.5%. According to the Gharbi classification, 31.8% of patients had

type 1, 21% type 2, 9.6% type 3, 3.8% type 4 and 1.3% type 5 hydatid cysts. Gharbi classification data did not existed in %32,5 of the patients. Diameter of the cyst was <5 cm in 34 patients, between 5-10 cm in 91 patients and >10 cm in 32 patients. Surgery was performed in 55.4% of the patients, PAIR in 22.3%, and albendazole only in 21.7%. One patient in the study was followed up without treatment because of type 5 hydatid cyst. 43 patients developed complications. CE was not mortal in any of the patients. The success rate was 98.4% in patients who complied with the follow-up.

Conclusion: Cystic Echinococcosis, which is a serious public health problem for our country, can affect patients in all age groups and may involve one or more organs. In addition to nutrition and personal hygiene, animal slaughter and care are important in preventing the disease. Appropriate treatment should be planned considering the localization of the cyst, its size, whether it is complicated or not, and the experience of the physician in liver CE disease, and the follow-up is essential in terms of recurrences after treatment.

Keywords: Hydatid cyst, Child, Liver, *Echinococcus granulosus*

TEŞEKKÜR

Bilgisinden ve tecrübesinden her fırsatta yararlanmaktan çok zevk aldığım, ameliyatlardaki titizliği ve soğukkanlılığıyla asistanlığımda bana cerrahi nosyonu kazandıran ve tüm süreçlerde beni destekleyen, sabırla yetiştirmeye çalışan tez danışmanım sevgili hocam Prof. Dr. Derya Erdoğan'a,

Asistanlığımın 2,5 yıllık sürecini geçirdiğim, mesleğe ilk adımımı attığım ve bilgi beceriler kazanıp sayesinde çocuk cerrahisi uzmanlık eğitiminin temelini attığım, yoluma ışık tutan Dr. Sami Ulus Hastanesi'ndeki hocalarım Prof. Dr. İsmet Faruk Özgüner, Prof. Dr. A. Karaman, Prof. Dr. İbrahim Karaman ve Op. Dr. Haşim Ata Maden'e,

Sonrasında hastanemizin taşınması nedeniyle çalışmaya devam etmiş olduğum Etlik Şehir Hastanesi'ndeki geçirdiğim süreçte klinik tecrübe ve deneyimlerini sabırla aktaran hocalarım Doç. Dr. Yasemin Dere Günal, Doç. Dr. Özgür Çağlar, Doç. Dr. Tuğba Acer Demir'e,

Eğitim sürecimde bana güvenip destek olan, bana disiplinle eşzamanlı hoşgörüyü öğreten, beni kardeşleri gibi gördüklerine inandığım sayın kıdemlilerim Op. Dr. Merve Duman Küçükkuray ve Op. Dr. İlyas Halil Aydın'a,

Yine eğitimimin gizli kahramanları olan ve eğitimimi destekleyen Op. Dr. Özlem Balcı, Op. Dr. Nail Aksoy, Op. Dr. Özkan Cesur, Op. Dr. Kıvanç Şeref, Op. Dr. Tuba Dikmen Gülser, Op. Dr. Ülfet Nihal İrdem Köse, Op. Dr. Fırat Serttürk, Op. Dr. Recep Kar, Op. Dr. Halis Can Demirtürk ve Op. Dr. Uygar Bağcı'ya

Bana hayatta her an destek olan, beni bu günlere getiren ve her zaman arkamda olduklarını hissettiğim anne ve babama,

İyi günde kötü günde diyerek başladığım serüvende beni hiç yalnız bırakmayan moral ve motivasyonumu hep en üst seviyede tutmamı sağlayan kıymetli eşim Fatma Nur Bolat'a ve biricik oğlum Kerem Bolat'a

Sonsuz minnetle teşekkür eder, sevgi ve saygılarımı sunarım.

Dr. Özcan BOLAT

İÇİNDEKİLER

ÖZET i

ABSTRACT iii

TEŞEKKÜR v

İÇİNDEKİLER vi

ŞEKİLLER viii

ÇİZELGELER ix

SİMGELER VE KISALTMALAR xi

1. GİRİŞ VE AMAÇ 1

2. GENEL BİLGİLER 2

2.1. *E. Granulosus*'un Yaşam Döngüsü ve Bulaşma Yolları 2

2.2. Epidemiyoloji 5

2.3. Kist Hidatik Korunma Yolları 9

2.4. Karaciğer Kist Hidatiğinde Klinik Bulgular ve Komplikasyonlar 12

2.4.1. Klinik Bulgular 12

2.4.2. Komplikasyonlar 15

2.5. Karaciğer Anatomisi 17

2.6. KE Tanısında Kullanılan Laboratuar Teknikler 20

2.7. Karaciğer Kist Hidatiğinde Radyolojik Tanı Yöntemleri 24

2.7.1. Radyografi 24

2.7.2. Ultrasonografi (USG) 24

2.7.3. BT (Bilgisayarlı Tomografi) 27

2.7.4. Manyetik Rezonans Görüntüleme (MRG) 28

2.8. Karaciğer Kist Hidatiğinde Tedavi 29

2.8.1. Bekle ve İzle 31

2.8.2. Medikal Tedavi 32
2.8.3. PAIR (Ponksiyon, Aspirasyon, İnjeksiyon ve Reaspirasyon) 34
2.8.4. Cerrahi Tedavi 36
2.8.5. KE'de Perioperatif Protoskolesid Kullanımı 39
2.8.6. Biliyer Komplikasyonların Yönetimi 40
2.8.7. Takip 41
3. GEREÇ VE YÖNTEM 43
3.1. İstatistiksel Analiz 44
4. BULGULAR 45
5. TARTIŞMA 64
6. SONUÇLAR 79
7. KAYNAKLAR 82
8. ÖZGEÇMİŞ ..... **Error! Bookmark not defined.**

ŞEKİLLER

Şekil 1. Kistik Ekinokokkozun yaşam döngüsü 2

Şekil 2. *Echinococcus granulosus*'un zoonotik suşlarının dünya çapındaki dağılımını ve coğrafi endemisiteyi gösteren harita 8

Şekil 3. Hidatik kistin yapısı 8

Şekil 4. Kliniğimizde opere edilen KE olan hastanın germinatif membranının görüntüsü 8

Şekil 5. T.C. Sağlık Bakanlığı'nın toplumumuza kist hidatik hakkında farkındalık oluşturmak amacıyla hazırlamış olduğuafiş ve broşürler 12

Şekil 6. Karaciğerin ventral dorsokaudal ve kranial görünümü 18

Şekil 7. Karaciğerin segmenter anatomisi ve şematik gösterimi 20

Şekil 8. Karaciğer kist hidatiğinde evreleme 26

Şekil 9. Kistik ekinokokkozun görüntülenmesi 29

Şekil 10. Kliniğimizde yatan KE hastanın BT ve USG görüntüsü 29

Şekil 11. Kliniğimizde yatan KE hastanın BT görüntüsü 29

Şekil 12. Kistik ekinokokkoz (KE) tedavisine yönelik algoritma 31

Şekil 13. Karaciğer kist hidatiğinde perkütan teknikler 36

Şekil 14. Karaciğer KE'ne yönelik tedavi yaklaşımlarının şematik gösterimi 39

Şekil 15. Coğrafi bölgelere göre hasta dağılımı 45

Şekil 16. Kist boyutu ile tanı yaşı arası ilişki grafiği 52

Şekil 17. Kist büyüklüğü ile dren çekilme süresi için saçılım grafiği 58

ÇİZELGELER

Çizelge 1. Cinsiyete göre hastaların dağılımı ve yaş ortalaması 45

Çizelge 2. Tanı yaşı bakımından cinsiyetlerin karşılaştırılması 45

Çizelge 3. Aile ve hayvan teması öyküsü 46

Çizelge 4. Karaciğer hidatik kistli hastalarda ek organ tutulum oranları 46

Çizelge 5. Başvuru semptomları 47

Çizelge 6. Hastalardaki IHA sonuçları 48

Çizelge 7. Tanı yaşı bakımından IHA pozitif ve IHA negatif olan grupların karşılaştırılması 48

Çizelge 8. IHA ile cinsiyet ilişkisi 48

Çizelge 9. IHA ile hayvan temas öyküsü ilişkisi 49

Çizelge 10. Kist lokalizasyonu 49

Çizelge 11. Kist lokalizasyonu ile cinsiyet ilişkisi (USG) 49

Çizelge 12. Tanı yaşı bakımından tek veya multipl kisti olan grupların karşılaştırılması 50

Çizelge 13. Cinsiyet ile kist sayısı arası ilişki 50

Çizelge 14. Karaciğerde USG'de saptanan hidatik kist sayısı ile ek organ tutulum ilişkisi 50

Çizelge 15. USG'de saptanan hidatik kist sayısı ve IHA pozitifliği 50

Çizelge 16. Kistin Gharbi sınıflandırmasına göre tipi 51

Çizelge 17. USG'deki kist boyutu ile tanı yaşı arasındaki ilişki 51

Çizelge 18. Kist büyüklüğü (USG) bakımından cinsiyetlerin karşılaştırılması 52

Çizelge 19. Kist büyüklüğü ve ek organ tutulumu karşılaştırılması 52

Çizelge 20. USG'de ölçülen kist büyüklüğü ve kist sayısı açısından grupların karşılaştırılması 53

Çizelge 21. Kist büyüklüğü ve hepatomegalisi olan ve olmayan olguların karşılaştırılması 53

Çizelge 22. Kist büyüklüğü bakımından karın ağrısı/kusma olan ve olmayan grupların karşılaştırılması 53

Çizelge 23. Karın ağrısı/kusma varlığı ile USG'deki kist lokalizasyonu arasındaki ilişki 54

Çizelge 24. Kist büyüklüğü (USG) bakımından IHA pozitif ve negatif olanların karşılaştırılması 54

Çizelge 25. Hastalarda uygulanan tedavi yöntemleri 55

Çizelge 26. Tedavi yöntemlerine göre hastaların tanı ve işlem yaşları 55

Çizelge 27. Tedavi yöntemi ile USG'deki kist sayısı ilişkisi 55

Çizelge 28. Tedavi yöntemi ile Gharbi sınıflama ilişkisi 56

Çizelge 29. Kist büyüklüğü bakımından tedavi gruplarının karşılaştırılması 56

Çizelge 30. Tedavi yöntemi ile dren varlığı ilişkisi 57

Çizelge 31. Dren çekilme süresi bakımından tedavi gruplarının karşılaştırılması 57

Çizelge 32. USG'deki kist büyüklüğü ile dren çekilme süresi arası ilişki 57

Çizelge 33. Dren süresi ve USG'deki kist sayısı açısından grupların karşılaştırılması 58

Çizelge 34. Albendazol kullanım süresi bakımından tedavi gruplarının karşılaştırılması 58

Çizelge 35. Yatış süresi bakımından tedavi gruplarının karşılaştırılması 59

Çizelge 36. Yatış süreleri bakımından tedavi yöntemlerinin karşılaştırılması 59

Çizelge 37. Cinsiyet ile komplikasyon arası ilişki 61

Çizelge 38. USG'deki kist sayısı ile komplikasyon arası ilişki 61

Çizelge 39. USG'de kistin lokalizasyonu ile komplikasyon arası ilişki 61

Çizelge 40. Kist büyüklüğü bakımından komplikasyon olan ve olmayan grupların karşılaştırılması 62

Çizelge 41. Tedavi yöntemi ile postoperatif erken dönem komplikasyon ilişkisi 62

Çizelge 42. Toplam takip süresi bakımından tedavi gruplarının karşılaştırılması 62

Çizelge 43. Hastalardaki tedavi şekline göre başarı oranları 63

SİMGELER VE KISALTMALAR

AC : Akciğer

AE : Alveoler Ekinokokkozis

ALP : Alkalen Fosfataz

ALT : Alanin Amino Transferaz

AST : Aspartat Amino Transferaz

BT : Bilgisayarlı Tomografi

Cm : Santimetre

DSÖ : Dünya Sağlık Örgütü

ELISA : Enzim Bağlı İmmunosorbent Assay

ERCP : Endoskopik Retrograt Kolanjiopankreatikografi

GGT : Gama Glutamil Transferaz

IHA : İndirekt Hemaglutinasyon

KC : Karaciğer

KE : Kistik Ekinokokkozis

MRCP : Manyetik Rezonans Kolanjiopankreatikografi

MRG : Manyetik Rezonans Görüntülemesi

PAIR : Ponksiyon, Aspirasyon, İnjeksiyon, Reaspirasyon

PTK : Perkütan Transhepatik Kolanjiografi

USG : Ultrasonografi

VKİ : Vücut Kitle İndeksi

WB : Western blotlama

WHO : Dünya Sağlık Örgütü

1. GİRİŞ VE AMAÇ

Karaciğer kist hidatiği, ülkemizde endemik görülen ve önemli halk sağlığı sorunlarına neden olan, köpeklerin ince bağırsağında yaşayan sestod sınıfından *Echinococcus granulosus*'un larva formunun (metasestod) oluşturduğu zoonotik paraziter bir hastalıktır [1, 2]. İnsanda en sık karaciğer olmak üzere portal venöz yolla çeşitli organlara (akciğer, böbrek, dalak, kalp, kemik, kas, sinir sistemi ya da intraabdominal) yerleşir [3]. Ülkemizde her bölgede görülmekle birlikte en sık Doğu Anadolu ve İç Anadolu Bölgelerinde görülmektedir.

Kistik ekinokokkoziste (KE) belirti ve bulgular, tutulan organa, kistin büyüklüğüne ve komplike (bası etkisi, rüptür, enfeksiyon, safra yollarına fistülizasyon, anaflaksi) hale gelip gelmemesine göre değişebilmekte olup; karın ağrısı, hepatik kitle, bulantı, kusma, ürtiker, sarılık, ateş, dispne ve hemoptizi gibi bulgulara sahip olabilmektedir. KE tanısı klinik, serolojik (IHA) ve görüntüleme (USG, BT, MRG) yöntemlerinin kombine halde kullanılmasıyla konulur. Karaciğer KE başlıca tedavi modaliteleri; bekle ve izle, medikal, cerrahi, minimal invazif veya girişimsel yöntemlerdir [4].

Bu çalışma ile üçüncü basamak bir hastanede karaciğer kist hidatiği ile başvuran çocuk yaş grubu hastaların demografik özellikleri ile klinik, labarotuvar ve görüntüleme yöntemleri, ameliyat bulguları, tedavide uygulanan yönteme göre değişen tedavi süreci ve gelişen komplikasyonların retrospektif olarak değerlendirilmesi ve hastalara uygun yaklaşımın ortaya konması planlanmıştır.

2. GENEL BİLGİLER

Ekinokokkozis bir sestod türevi olan Echinokok türlerinin oluşturduğu, insanlarda ciddi morbidite ve mortaliteye yol açan bir zoonozdur. Ekinokokkozis; kontrolü için uğraşlar verilmesi ve bu konuda ilerleme kaydedilmesine rağmen, bazı ülkelerde halk sağlığını tehdit eden ciddi bir zoonotik hastalık olarak görülmeye devam etmektedir.

İnsan sağlığını etkileyen başlıca dört tip ekinokokkus türü bulunmaktadır:1-*E. granulosus,* 2-*E. multilocularis*, 3-*E. oligarthrus*, 4- *E. vogeli* [1, 4]. İnsanlarda üç formda ekinokokkozis oluşur. *E. granulosus* ile kistik ekinokokkozis (KE), *E. multilocularis* ile oluşan alveolar ekinokokkozis ve *E. oligarthus* ve *vogeli* ile polikistik ekinokokkozis hastalığı meydana gelir [1, 4]. İlk ikisinin dünyada geniş ve değişik coğrafi alanlarda hastalık yaptığı görülmektedir. Ancak polikistik Ekinokokkozis hastalığı Orta ve Güney Amerika ile sınırlıdır. Son zamanlarda tespit edilen iki yeni Ekinokok tipi (*E. shiquicus* Tibet platolarında yaşayan küçük memelilerde ve *E. felidis* Afrika aslanlarında) vardır. Ancak bunların zoonotik potansiyelinin olup olmadığı henüz ortaya konmamıştır [1].

2.1. *E. Granulosus*'un Yaşam Döngüsü ve Bulaşma Yolları

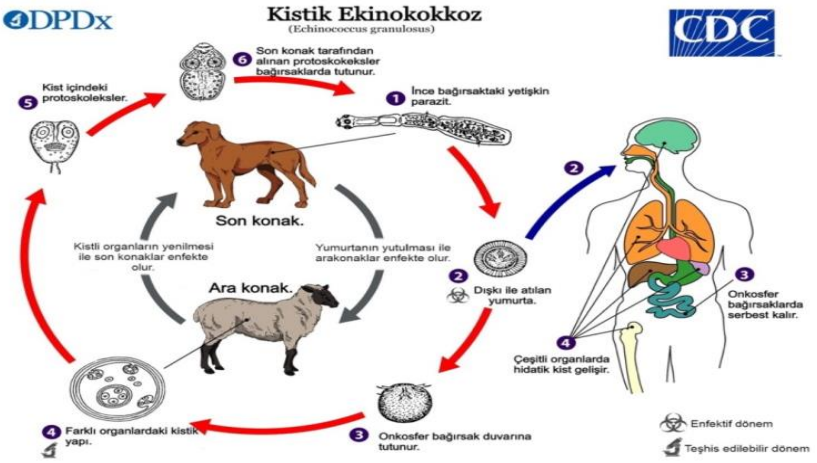

Şekil 1. Kistik Ekinokokkozun yaşam döngüsü [5]

Hidatik hastalık ya da hidatid kist olarak da bilinen kistik ekinokokkozis (KE), insanlarda çoğunlukla köpeklerin ince bağırsağında yaşayan sestod sınıfından *Echinococcus granulosus*'un larva formunun (metasestod) oluşturduğu ve yaygın

görülen endemik zoonotik bir hastalıktır [1, 2]. Bu parazitlerin iki çeşit yaşam döngüsü vardır; birincisi genellikle vahşi etoburları ve geyik, elk gibi yabani toynaklıları içeren ormansal (silvatik) yaşam döngüsü, ikincisi ise genellikle köpekleri ve çiftlik hayvanlarını içeren evcil (domestik) yaşam döngüsüdür. *E. granulosus*'un biyolojik gelişimini tamamlayabilmesi için a-primer/kesin/ana konak ve b-ara konak gereksinimi vardır. Kesin konak etoburlar iken, ara konaklar parazitin yumurtasının yer bulabildiği memelilerdir [6]. Parazit, kedi, köpek, çakal, kurt gibi primer/ kesin konakların ince bağırsaklarında erişkin formda intestinal parazitoz oluşturacak şekilde bulunurken diğer organlarda tutulum ve hastalık yapmazlar [1]. *Echinococcus granulosus,* keçi, domuz, deve, sığır gibi enfekte ara konakların canlı protoskoleks içeren sakatatlarının tüketilmesi ile köpek, tilki ve kurt gibi etoburları enfekte eder [7]. Parazit, etoburun ince bağırsağına girdikten sonra mukozaya sıkıca tutunur, dört beş hafta içerisinde gelişimini sürdürerek erişkin parazit formunu alır [8]. Erişkin parazitler, 2-6 segmentli küçük (2-7 mm) tenyalardır [9]. Parazitler nadiren de olsa 11 mm'ye kadar büyüyebilir. Skoleks'in ön kısmında yer alan rostellum vardır, üzerinde iki sıra halinde dizilmiş ve sayıları 34-38 arasında değişen çengeller bulunur. Bu çengellerden önde büyük, arka sırada ise küçük yapıda olanlar yer alır. Skoleksin üzerinde dört adet vantuz bulunur. Parazitin boyun bölgesi kısadır, halkalar bu kısımdan oluşur. Parazitin gövde kısmındaki halka (segment) sayısı 2-7 arasında değişir; genellikle 3-4 halkadan oluşur. Son segment gebe (gravid proglottid), bir önceki halka ise olgun halkadır. Gebe halka, parazitin bütün vücut uzunluğunun yarısı olacak kadar uzun olabilir. Bir gebe halka içerisinde 200-800 yumurta olur [10]. Parazit erişkin hale gelince yumurtaları ya da gravid proglottidleri ortama döker [7, 11]. Her bir proglottid ara konak tarafından yutulabilen ve olgunlaşarak kistlere ve yavru kistlere dönüşen çok sayıda yumurta içerir. Enfekte primer konaklardan milyonlarca yumurta, enfeksiyonu yayacak şekilde çevreye bırakılır. Ara konak olan otobur memeliler (inek, koyun, keçi, domuz, at, geyik, deve vb.) kesin konaktan gelen yumurta yüklü dışkı ile kirlenmiş otlarda otlayarak enfekte olurlar [12]. Ara konak keseliler, kemirgenler, maymunlar da olabilmektedir [4]. İnsanlar da ekinokoklar için ara konaktır, bir şekilde bu aşamada yumurtayı alırlarsa enfekte olurlar [6]. İnsanlar paraziti fekal-oral bulaşla alırlar. Bu genellikle parazit bulunan köpeğin tüylerinde bulunan yumurtalardan ya da enfekte olmuş otlara temas, yumurta ile enfekte olmuş,

yıkanmamış meyve sebzelerin tüketilmesi ile veya yumurta ile kontamine olmuş suyun içilmesi ile olmaktadır [6]. İnsan enfeksiyonu, enfekte koyunların et veya iç organlarının işlenmesi veya yenmesi ile meydana gelmez [7]. İnsandan insana geçiş yoktur [13].

Fekal oral yol ile yumurtaların alınarak hastalığın başlaması primer KE olarak tanımlanır. Spontan, travma ile ya da operasyon sırasında olabilecek kist rüptürü sonrasında protoskolekslerin ortama, genellikle de intraabdominal yayılımı ile sekonder KE meydana gelir [4]. İnsan ya da diğer ara konakların yumurtaları alması, enfekte olması ile metasestod yani larval dönem başlar. İnsan enfeksiyonunda, ilk dönem asemptomatiktir. Bu dönemde yumurtalardan onkosfer larvalar salınır. Larva çengelleri ile bağırsakta lamina propriaya penetre olur, pasif olarak kan ya da lenfatik damarlar yolu ile önce karaciğer, sonra da akciğer, ya da diğer organlara yayılır [4, 8]. Onkosfer larva yerleştiği organda skoleksini kaybeder, hidatik kistleri oluşturur [7, 14, 15]. Bu kistik yapılar parazit kökenli gelişen içte çimlenme / germinatif membran (endokist), dışta asellüler, laminer tabaka (kütikula–ekzokist de denir) olmak üzere iki tabaka içerir. İç germinal tabakadan eşeysiz bölünen ve çok sayıda protoskoleks üreten kuluçka kapsülleri adı verilen küçük veziküller tomurcuklanır (Şekil 3). Veziküller germinatif membrandan ayrılarak kist içerisinde serbest halde bulunabilirler ya da kist içeriğine açılabilirler. Kız veziküller adı verilen bu yapıların içerisinde ve kist sıvısında protoskoleksler bulunur. Kist, bu iki tabakanın da üzerinde yer alan fibröz bir kapsülle çevrilidir. Konak tarafından oluşturulan bu granülomatöz kapsül perikist ya da adventisya olarak da adlandırılır. Bu tabaka konağın bağışıklık sistemi tarafından kistik enfeksiyona duvar örmek için üretilir ve görüntüleme çalışmalarında sıklıkla görülür [16, 17]. Kistin içerisinde berrak sıvı bulunur [1] (Şekil 3). Kist sıvısına 'kaya suyu' da denir. Normalde berrak, steril, ancak antijeniktir. Dansitesi 1008-1015'tir [18]. Kistin kendiliğinden, travmayla veya ameliyat sırasında yırtılması, anafilaksi dahil olmak üzere ani aşırı duyarlılık reaksiyonlarıyla sonuçlanabilir. Dokulara salınan protoskoleksler de yeni kistlere dönüşebilirler [9]. Kist sıvısı ve protoskolekslerin birlikte olduğu ultrasonografik görünüm hidatik kum olarak adlandırılmaktadır [17].

Enfeksiyon zinciri, kesin/primer konak olan etoburlar canlı protoskolekslere sahip bu hidatik kistleri içeren sakatatları yiyince tamamlanır. Bağırsakta protoskolekslere vajine olurlar, son konağın intestinal mukozasına tutunarak erişkin

form parazit haline gelir. Döngü tekrar baştan başlar. Köpeklerin sürü hayvanlarının sakatatlarını yemesine izin verilen her yerde *E. granulosus*'un insanlara bulaşma riski vardır [9]. İnsanların gerçek bir ara konak olmaktan ziyade rastlantısal bir ara konak olduğu kabul görmektedir [1, 19]**.**

Ara konaklar içerisinde insanlarda bu kistlerin en sık görüldüğü yer karaciğerdir (%70), bunu akciğerler (%20) takip eder. Seyrek görülen bölgeler arasında dalak, böbrekler, periton boşluğu, kalp, santral sinir sistemi ve kemikler yer almaktadır [1]. Karaciğer kist hidatiğinde portal kan akışının doğası nedeniyle sağ lob sol lobdan daha sık etkilenme eğilimindedir [7].

Ara konakta yumurta ile bulaş olduktan beş gün sonra metasestod küçük vezikül şeklindedir. Germinal ve laminer membranlar oluşur ve bunlar konakta perikist oluşturacak şekilde reaksiyona neden olur [4]. Kistler genellikle unilokülerdir ve çapları 1-15 cm arasında değişebilir. Ancak daha büyük kistler de olabilmektedir. Kistlerin büyüme hızı yavaştır, yılda yaklaşık 1-10 mm büyür. Karaciğer kistleri akciğer kistlerinden daha yavaş büyür [17]. İnsanlarda protoskolekslerin oluşumu için geçmesi gereken süre tam olarak bilinmese de bulaşı takiben en az 10 ay geçmesi gerektiği düşünülmektedir. Protoskoleks oluşumu 5-20 mm'lik kistlerde de görülebilmektedir. Protoskoleks oluşmayan 'steril' kistler de olabilir [4, 20].

2.2. Epidemiyoloji

E. granulosus özellikle gelişmekte olan ülkelerde insan sağlığı kadar hayvan sağlığını da tehdit eden, ekonomik anlamda kayıplara neden olan bir zoonozdur. Dünyada prevalansı %1-7, insidansı 0-32/100000 olarak bildirilmiştir [21]. Dünya genelinde 2-3 milyon hasta olgu olduğu tahmin edilmektedir. Bununla birlikte, tüm endemik bölgelerde epidemiyolojik çalışmaların azlığı nedeniyle, hastalığın genel prevalansı olduğundan daha düşük tahmin edilmektedir. *E. granulosus*, Dünya Sağlık Örgütü'ne (WHO) göre Güney Amerika, Doğu Avrupa, Rusya, Orta Doğu ve Çin'de endemiktir ve WHO'a göre insanlarda insidansı yılda 100.000 kişide 50'ye kadar ulaşmaktadır [1, 22, 23]. Orta Asya ve Batı Çin'de en az 270 milyon kişi (toplam nüfusun %58'i) kist hidatik hastalığı riski altındadır [23]. Çin'de kadınların enfeksiyon oranının, köpek beslemek, yakacak olarak sığır gübresi toplamak ve çiftlik

hayvanlarını sağmak gibi ev faaliyetlerindeki rolleri nedeniyle erkeklerden önemli ölçüde daha yüksek olduğu değerlendirilmektedir [23].

Morfoloji, konakçı spesifikliği ve moleküler özelliklere dayanan farklı genetik *Echinococcus granulosus* tipleri arasında iki koyun suşu (G1 ve G2), iki sığır suşu (G3 ve G5), bir at suşu (G4), bir deve suşu (G6), bir domuz suşu (G7) ve bir geyik türüne ait suş (G8) bulunmaktadır. Polonya'da domuzlarda dokuzuncu bir genotip (G9) ve Avrasya'da ren geyiklerinde onuncu bir tür (G10) tanımlanmıştır [23, 24]. İnsanlarda kist hidatik hastalığıyla ilişkili en sık görülen tür, yaygın koyun türü (G1) gibi görünmektedir. Bu türün tüm kıtalarda yaygın olarak dağıldığı görülmektedir [24] (Şekil 2). En yüksek enfeksiyon oranları, yoğun koyun yetiştiriciliğiyle uğraşan topluluklarda kaydedilmektedir ve epidemiyolojik çalışmalar, bu genetik varyantın, insanları enfekte eden başlıca tür olduğunu göstermektedir [3, 23].

Tarıma dayalı geçim, düşük sosyoekonomik durum, kontrolsüz ve hijyenik olmayan hayvan kesimi gibi faktörler insidansı artırmaktadır [1]. Kuzey Kenya'da insan nüfusunun %10'unda kist tespit edilmiştir [9]. Güney Amerika'da hastalık And Dağları'nın koyun yetiştirilen bölgelerinde, Brezilya/Arjantin Pampaları'nın sığır yetiştirilen bölgelerinde ve Uruguay'da yaygındır [9]. Güney Amerika'da mezbahaların olduğu bazı bölgelerde prevalans %20'den %95'e kadar değişmektedir [25]. Kuzey Amerika'da bulaşma nadiren kuzey kutbundaki ormanlık bölgelerde ve Amerika Birleşik Devletleri'nin batısında koyun yetiştirilen bölgelerde gerçekleşmektedir [9]. Hastalığa Avustralya gibi gelişmiş ülkelerde de rastlanılmaktadır [9]. Tanzanya, Malta, Güney Kıbrıs ve Yeni Zelanda, uyguladıkları halk sağlığı politikalarıyla kist hidatikten arındırılmış bölgeler haline gelmiştir [1, 26]. *E. granulosus* İzlanda, İrlanda, ve Danimarka hariç olmak üzere Avrupa'da da bir çok ülkede görülmektedir [24]. Bulgaristan ve Akdeniz ülkelerinde enfeksiyonun insidansının artması yeniden acil enfeksiyon hastalıkları arasına sokmuştur.

Endemik ülkeler arasında yer alan ülkemizde coğrafi yapı, toplumun eğitim ve sosyoekonomik düzeyi, hayvanlarla ilgili sağlık örgütlerinde yetersizlik gibi nedenlerle geniş bir yayılım gösterir ve her bölgede görülür. Daha sık olarak Doğu Anadolu, Güneydoğu Anadolu ve İç Anadolu' da olgulara rastlanmıştır. Ülkemizde hidatik kist hastalığının görülme oranı, farklı çalışmalarda %0,8-11 olarak belirtilmiştir [27, 28]. Bazı çalışmalarda Türkiye'deki prevalansının 50-400/100.000

ve insidansının 3,4/100.000 olduğu bildirilmiştir [29]. Bir çalışmada kist hidatik için cerrahi olgu oranı Türkiye'de her 100.000 nüfus için 0,87 – 6,6 arasında hesaplanmış, cerrahi kliniğine tedavi amaçlı başvuran hastaların %1 'ini oluşturduğu bulunmuştur [27, 30].

2008-2012 yılları arasında Sağlık Bakanlığına olgu sayısı 1802 olarak bildirilmekle birlikte; Sosyal Güvenlik Kurumu verilerine 32.261 hasta KE nedeniyle bu sürede tedavi almış, 12.556 hastaya ise cerrahi girişim uygulanmıştır. Bundan dolayı anlaşılmaktadır ki; hastaların bildirimlere dayalı prevalans değeri gerçeği yansıtmamaktadır [31].

Kars'ta yapılan bir çalışmada, o bölge halkında (%34,6) seropozitiflik oranı bulunmuştur [32]. Yazar ve ark. yaptıkları retrospektif çalışmada ise Sağlık Bakanlığı'ndan elde ettikleri kayıtların incelenmesi sonucu 2001-2005 yılları arasında KE'in Marmara Bölgesi'nde %13,13, Ege Bölgesi'nde %16,94, Akdeniz Bölgesi'nde %16,09, İç Anadolu Bölgesi'nde %38,57, Karadeniz Bölgesi'nde %5,7, Doğu Anadolu Bölgesi'nde %6,8, Güneydoğu Anadolu Bölgesi'nde %2,75 oranında yaygın olduğunu belirtmiş ve tüm bölgeler dikkate alındığında toplam 14789 KE olgusu bulunduğunu bildirmişlerdir [33]. 2020 yılında yayınlanmış bir çalışmada Türkiye'de KE'nin 163 kişide 1 saptandığı ve önemli bir halk sağlığı sorunu olduğu belirtilmiştir [34].

Ülkemizde köpeklerde *E .granulosus* enfeksiyon oranı %0,32-40 olarak değişmekte evcil hayvanlarda *E. granulosus* enfeksiyon prevelansı %11.2-50.7 arasında verilmektedir [27]. Yine aynı çalışmada 1999 yılına ait verilerde koyunlarda prevelans %62,6 sığırlarda ise %22,6 olarak bulunmuştur. Türkiye'de genetik olarak G1 predominansı görülmektedir. Sadece İç Anadolu bölgesindeki bazı şehirlerde yapılan çalışmalarda enfeksiyon prevalansı koyunlarda %26,6-50,9, sığırlarda %13,3-35,68, keçilerde %22,1, ineklerde %44,31, boğalarda %24,39 oranında saptanmıştır [35-39].

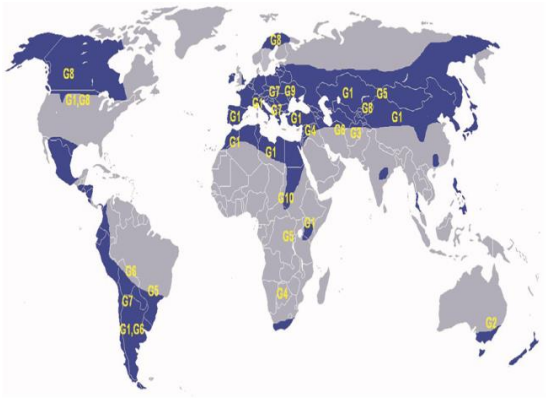

Şekil 2. *Echinococcus granulosus*'un zoonotik suşlarının dünya çapındaki dağılımını ve coğrafi endemisiteyi gösteren harita [23].

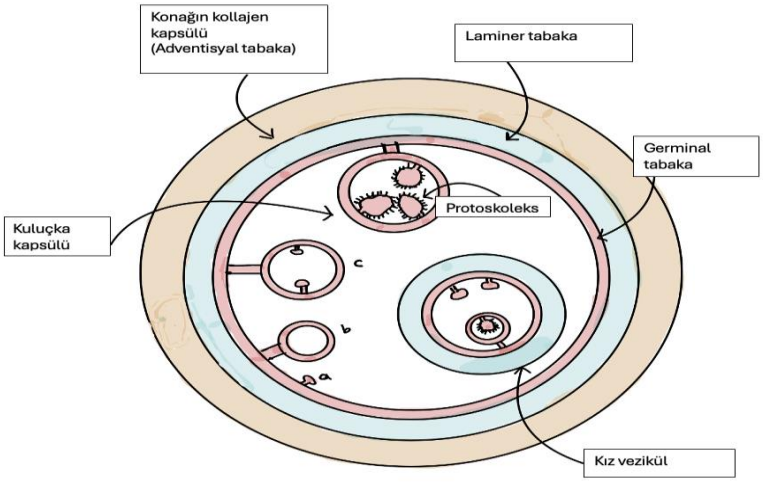

Şekil 3. Hidatik kistin yapısı [23] (Blumgart's Surgery of the Liver kitabındaki, Biliary Tract and Pancreas kısmındaki şekilden uyarlanmıştır.).



Şekil 4. Kliniğimizde opere edilen KE olan hastanın germinatif membranının görüntüsü

2.3. Kist Hidatik Korunma Yolları

Epidemiyolojik olarak, insanlarda kist hidatik daha çok koyun ve diğer çiftlik hayvanlarını yetiştiren ve hayvanları korumak ve/veya gütmek için köpek besleyen yoksul pastoral topluluklarda görülür. *E. granulosus* esas olarak, ince bağırsaklarında tenyayı barındıran köpekler ile köpek dışkısıyla kirlenmiş otları yiyen çiftlik hayvanları (özellikle koyunlar) arasındaki bir döngüde bulaşır [40]. Köpekler enfeksiyonu genellikle enfekte çiftlik hayvanlarının sakatatlarını (karaciğer ve akciğer) sahipleri tarafından kasıtlı olarak yedirilmesi sonucunda alırlar [40, 41]. Bu yüzden hastalığın kontrolünde insan eğitimi önem taşımaktadır. İnsanlar, enfekte bir köpekle veya onun kontamine etmiş olduğu çevresiyle yakın temas kurduktan sonra tenya yumurtalarına maruz kalmaktadır [40, 42].

İnsanlarda kist hidatik için risk faktörleri arasında pastoral meslek (çoban), köpek sahibi olmak, düşük eğitim seviyesi, yaş, cinsiyet ve içme suyu kaynağı yer almaktadır [40]. Bulaşmayı engellemek için parazitin doğal yaşam döngüsünün kırılması gerekir. Bunun için alınacak önemli tedbirler arasında her şeyden önce ellerin iyice yıkanması, endemik bölgelerde köpeklerle temastan kaçınılması, doğal ortamdaki içme suyunun kaynatılması/filtrelenmesi, kontrollü hayvan kesimi ve hayvan sakatatlarının uygun şekilde imha edilmesi yer almaktadır [3, 9]. Köpeklerin ve vahşi etoburların enfekte sakatatlara erişiminin engellenmesi için mezbahalardan çıkan atıkların uygun şekilde bertaraf edilmesine yönelik katı prosedürler oluşturulmalı ve takip edilmelidir [9]. Diğer faydalı önlemler arasında köpeklerin ve ara konak olan çiftlik hayvanlarının düzenli prazikuantel tedavisi (yılda 4 kez) ve aşılanması yer alır [9]. Köpeklerin aylık olarak tedavi edilmesi köy temelli topluluklar için uygundur [43] ancak yarı göçebe veya pastoral alanlarda çok daha az etkilidir [44].

Kist hidatiğin bulaş döngüsünü kırmak için başarılı tekniklerden biri, kesin konaktaki paraziti tedavi etmek amacıyla çevreye yerleştirilen prazikuantel bağlanmış yemlerin kullanılmasıdır; ancak bu tekniğin başarısı yemleme tasarımı, kesin ve ara konak bolluğu ve yem için rekabet eden diğer türlerin varlığı nedeniyle sınırlıdır [45, 46]. Bu aynı zamanda pahalı ve zaman alıcıdır, çünkü tedavi ömür boyu sürmez ve bir etki görmek için yemleme rejiminin aylar veya yıllar boyunca devam etmesi gerekir [45, 46]. Yine de bu teknik, izole bölgelerde veya yaban hayatındaki enfeksiyon baskısının önemli bir halk sağlığı sorunu olduğu yerlerde faydalı olabilir.

Geliştirilmiş rekombinant bir aşının (EG95) enfeksiyona karşı %96-98 oranında koruma sağladığı görülmüştür. Koyunların EG95 aşısı ile aşılanması, kist hidatik bulaşmasını ortadan kaldırmak için tamamlayıcı bir müdahale amacıyla ilk olarak Çin ve Güney Amerika'da denenmiştir [47]. Avustralya ve Arjantin'de EG95 kullanılarak yapılan son denemeler, aşılanan koyunların %86'sının aşılamadan 1 yıl sonra incelendiğinde canlı kist hidatikten tamamen arınmış olduğunu bildirmiştir. Aşılama, canlı kist sayısını %99,3 oranında azaltmıştır [48]. Köpek tenyası evresine karşı da bir aşı geliştirilmiş olup, tenyanın büyümesine ve yumurta üretimine karşı %97-100 oranında koruma sağlamıştır [49].

İzlanda hükümetinin hidatidozu ortadan kaldırmak için bir sağlık eğitimi programı başlattığı 1860'lardan bu yana, kistik ekinokokkozun kontrolü ve etken organizma olan *E. granulosusun* bulaşması için etkili yaklaşımlar anlaşılmıştır [40]. 2002 yılı itibariyle, beşi ada ülkesi olmak üzere yedi ülkede başarılı kist hidatik kontrol programı yürütülmüştür; bunlardan ikisi (Yeni Zelanda ve Tazmanya) 30 yılı aşkın süredir köpekleri hedef alan kontrol programları sonucunda ülkeden parazitin eradikasyonunu ilan etmişlerdir. Hastalık hayvanlarda belirgin bir patolojiye neden olmadığından, başarılı kontrol stratejileri için gerekli olan sektörler arası iş birliğinde zorluklar yaşanmıştır [50] ve başarılı kontrol stratejileri şimdiye kadar yalnızca Tazmanya gibi izole ortamlarda elde edilmiştir [46, 50].

Başarılı bir kontrol kampanyası, en riskli bölgelere ve esas olarak bulaşmada rol oynayan konakçı hayvanlara odaklanmalıdır ve ilerleme sürekli olarak izlenmelidir [51, 52]. Bununla birlikte, yabani hayvanlar evcil koyun-köpek döngüsüyle örtüşen ve etkileşime giren silvatik döngüye dahil olduğundan, bu durum kontrol çabalarını zorlaştırmaktadır [53].Çiftlik hayvanlarına karşı etkili aşılar, *E. granulosusun* erişkin tenya evresine karşı köpek aşıları, özel eğitim programları, kesin konakçılar ve insanlar için daha iyi teşhislerin geliştirilmesi (köpek koproantijen tespiti dahil), daha etkili antiparaziter tedaviler (örn. oxfendazol) kist hidatik kontrol programlarında kullanılmaktadır.

Kist hidatik kontrol programı üzerine yapılan araştırmalar, koyunların aşılanmasının (koyun popülasyonunun %90'ından fazlasının aşı kapsamına alınması koşuluyla) etkili bir kontrol stratejisi olacağını göstermektedir [40]. Bununla birlikte, ortaya çıkan en etkili müdahale, koyunların aşılanması ve köpeklerin antihelmintik

tedavisinin kombinasyonu olmuştur [40]. Koyun popülasyonunda yaklaşık %75 aşı kapsamı sağlanırsa, köpeklerin antihelmintik tedavisi 6 aylık aralıklara indirilebilir ve yine de hastalık bulaşmasının yüksek düzeyde kontrolü sağlanabilir, böylece bir kontrol programının maliyeti büyük ölçüde azalır ve muhtemelen köpek sahiplerinin uyumu da artar [40].

Kist hidatik hastalığından korunmak için bazı temel öneriler şunlardır [54];

1. Köpek ve kedilere çiğ gıdalar ile kistli iç organlar kesinlikle yedirilmemelidir.
2. Kişisel temizlik kurallarına dikkat edilmeli, içme ve kullanma suları temiz olmalı, çiğ yenen sebze ve meyveler bol su ile iyice yıkandıktan sonra tüketilmelidir.
3. Sahipli köpek ve kediler, muhakkak parazit yönünden tedavi ettirilmeli ve sahiplerince gezdirilirken etrafa dışkılamaları halinde mümkünse dışkı uygun bir şekilde toplanıp bertaraf edilmelidir. Köpekler, çocukların oyun oynadıkları oyun bahçesi, park, okul bahçesi gibi yerlerde dolaştırılmamalıdır.
4. Belediyeler tarafından sahipsiz köpeklerin müdahaleleri yapılmalıdır.
5. Köpekler parazit yumurtaları burunlarına ve tüylerine bulaştırabilirler. Parazit mücadelesi yapılmadan serbest dolaşan köpeklerin okşanması ve sevilmesi sırasında parazit yumurtaları ellere bulaşabilir. Bu şekilde kirlenen ellerin yıkanmadan ağza götürülmesi ile parazitin yumurtası alınır. Bu nedenle, özellikle çocukların sokak köpekleri ile oynamalarına izin verilmemeli, temas halinde ellerin bol su ve sabunla yıkanması sağlanmalıdır.
6. Sağlıksız koşullarda yapılan hayvan kesimi, hastalığın yayılmasında köpeklerden çok daha fazla etkilidir. Bu nedenle hayvan kesimleri, mezbahalarda ve veteriner hekim kontrolünde yapılmalıdır. Kesilen veya ölen hayvanların kist bulunduran organları köpeklerin ve diğer etçil hayvanların ulaşamayacağı şekilde gömülerek bertaraf edilmelidir. Özellikle kurban bayramlarında bu hususlara daha çok dikkat edilmelidir. Kurban kesimi için belediyelerce tahsis edilen özel kesim yerleri kullanılmalı ve kesimler veteriner hekim gözetiminde yapılmalıdır. Kesilen

koyunların kistli organları köpeklere yedirilmemeli, yakarak imha edilmeli ya da derin bir çukura gömülmelidir.



Şekil 5. T.C. Sağlık Bakanlığı'nın toplumumuza kist hidatik hakkında farkındalık oluşturmak amacıyla hazırlamış olduğu afiş ve broşürler [55, 56].

2.4. Karaciğer Kist Hidatiğinde Klinik Bulgular ve Komplikasyonlar

2.4.1. Klinik Bulgular

Parazit yerleştiği ince bağırsaklardan portal venöz yolla çeşitli organlara dağılım gösterir, ama önce karaciğere gelir. KE hastalığı %70 sıklıkta karaciğerde görülür. Karaciğerde filtre edilemeyen parazit kan dolaşımı ile diğer organlara dağılım gösterir. Olguların %90'ı karaciğer ya da akciğer yerleşimi gösterir; diğer organ yerleşimleri nadir olarak tanımlanır [3]. Hastalığın nadir tutulum gösterdiği yerler kalp, kemik, kas, sinir sistemi ya da intraabdominal yerleşimdir [3].

KE tipik olarak tek bir organda (genellikle karaciğer veya akciğerler) soliter bir kist ile ortaya çıkar; ancak olguların %20-40'ında birden fazla kist veya çoklu organ tutulumu vardır[57]. Çocuklarda karaciğerin genellikle sağ lobunda bir kist olacak şekilde bulunmakla birlikte sol lobda da olabilir ve birden fazla kist görülmesi nadir değildir [58].

Karaciğer kist hidatiği asemptomatik kistler, komplike olmayan kistler ve komplike kistler olmak üzere üç şekilde ortaya çıkabilir. Asemptomatik kistler, endemik bölgelerde tarama için yapılan görüntülemelerde veya ilgisiz bir endikasyon

için yapılan görüntüleme esnasında tesadüfen tespit edilir. Komplike olmayan kistler, boyut ve yerleşim nedeniyle belirti verir. Komplike kistler ise safra kanallarına, çevre organlara veya intraabdominal boşluğa rüptüre olan veya enfekte olan kistlerdir.

Karaciğer KE'nin erken evreleri asemptomatiktir. Bu hastalar 10-15 yıl boyunca asemptomatik kalabilir. Toplum taraması, insanlarda karaciğer kist hidatiklerinin çok yavaş büyüdüğünü, kistlerin yarısından fazlasının 10 yıl içinde boyutlarında değişiklik olmadığını ve üçte birinin 3 cm'den daha az büyüdüğünü göstermiştir; uzun süreli takibi olan olgularda ortalama kist büyümesi yılda 0,7 cm'dir [19, 59]. Bundan dolayı çocuklar KE hastalarının sadece küçük bir yüzdesini oluşturur. Bazı hastalar hastalığın erken döneminde nonspesifik belirti ve semptomlarla başvurabilirler. Ancak intraabdominal yerleşimli kist hidatikte semptomlar genelde geç dönemlerde gözlenir. Bunun nedeni kistlerin yavaş büyümesi veya konağın bağışıklık sisteminin başlangıçta granülomatöz adventisya tabakası yoluyla kiste duvar örmesi olabilir [1, 17, 19, 60]. Wen ve ark. 'na göre, AIDS'li KE hastalarında kistik büyüme daha hızlıdır, bunun sebebi ise immünosupresif durumun hastalığın ilerlemesine yol açmasıdır [17, 19, 61].

Semptomlar, kistin organ içindeki yeri ve büyüklüğüne, büyüme hızı ve kitle etkisine, konağın immünolojik yanıtına veya kistlerin sekonder enfeksiyona yatkınlığına bağlıdır [57]. Fizik muayenede hepatomegali veya abdominal distansiyon görülebilir [1, 19, 62]. Semptomlar, kist karaciğerde 10 cm'den daha büyük bir çapa ulaştığında veya kistin boyutu organ hacminin %70'inden fazlasına ulaşıp safra kanallarında, hepatik venlerde, portal vende veya hepatik arterde fiziksel basıya veya hasara yol açtığında ortaya çıkar [19]. Başlıca semptomlar sağ üst kadranda ağrı, hepatik kitle, bulantı, ürtiker, sarılık, ateştir [17, 57, 63-65]. Kist safra sistemine bası yaparsa tıkanma sarılığı oluşabilir [1]. Kist karaciğer hilusu yerleşimliyse, kolestaz veya sarılık çok daha erken beklenebilir [4, 58]. Kronik enfeksiyon biliyer kolik, hepatomegali, fistül, apse, sarılık, asit, portal hipertansiyon ve Budd-Chiari sendromuna neden olabilir [57]. Portal vene bası, splenomegali ve genişlemiş kollateraller ve varisler ile ekstrahepatik portal ven tıkanıklığına neden olabilir [66]. Kist tek seferde tüm hepatik venlere bası yapmasa da, büyük bir kistin doğrudan vena cava inferiora basısı ödem ve flank bölgedeki dilate venlerle IVC (inferior vena cava) obstrüksiyonu bulgusu verebilir [67].

Komplike hastalar, künt karın travması sonrası veya spontan olarak kist rüptürü ile başvurabilir [17]. Rüptüre olmuş kist ile ilişkili klinik belirtilerin çeşitliliği kistin anatomik lokalizasyonu, boyutu ve sistemik hipersensitivite reaksiyonlarından sorumlu antijenik materyalin salınımı ile ilişkilidir. Kist rüptürü veya sızıntısı, immünoglobulin E yanıtının başlatılmasından itibaren immünolojik semptomlara neden olabilir. Bu da çoğunlukla ürtiker, flushing ve mukozal ödem ile karakterize olan alerjik reaksiyonlara yol açar [1, 68]. Majör bir rüptür yaşamı tehdit eden anafilaktik reaksiyona neden olabilir [1, 57, 64]. Non-rüptüre kistlerde de anafilaksi veya anafilaktik şok gelişebilir [69]. Rüptüre kistler canlı kistik içerikleri ve prostokoleksleri peritona salabilir ve bu da sekonder hidatidoza neden olabilir [1, 7, 65]. Ayrıca karaciğer kist hidatiğinin intraperitoneal rüptürü asemptomatik de olabilir [70].

Rüptüre kistler biliyer sistemle bağlantılıysa, biliyer obstrüksiyona bağlı kolanjit görülebilir [17]. Karaciğerde rüptüre olmuş bir kist hidatik portal ven trombozuna neden olabilir [71]. Bu nedenle, enfeksiyöz semptomlar ya primer enfeksiyon ya da safra yollarına sızıntıdan kaynaklanan sekonder bir enfeksiyon nedeniyle sepsis olarak ortaya çıkabilir [7]. Kistler enfekte olabilir ve daha sonra bir karaciğer apsesi gibi davranabilir ve buna göre tedavi gerektirir. Bir çalışmada, KE tanısı konan hastaların %7,3'ünde (37/503) bakteriyel süperenfeksiyon saptanmıştır [72]. Bu hastaların dördünde ciddi sepsis gelişmiş ve iki hasta kaybedilmiştir. Karaciğer kisti enfeksiyonlarında en sık görülen bakteriler arasında *Escherichia coli*, *Enterococcus* ve *Streptococcus viridans* yer almıştır.

Akciğerler karaciğerden sonra en sık etkilenen organdır. Karaciğer kist hidatiği tespit edilmiş hastalarda çekilen akciğer grafilerinde insidental olarak akciğer kist hidatiği saptanabilir. Multipl kistler hematojen yayılım sonucu veya önceden var olan bir akciğer kistinin sekonder yayılımından da kaynaklanabilir. Karaciğer kist hidatiğiile birlikte görülebilmesi nedeniyle kısaca akciğer kist hidatiği belirtilerine değinirsek, sağlam kistler membranları tahriş ederek kronik öksürük, plöretik göğüs ağrısı, dispne ve hemoptizi gibi nonspesifik semptomlara neden olabilir [1, 73]. Bronşlardaki bir kistin sıkışması retansiyon pnömonisi, atelektazi veya inflamatuar bir reaksiyonla sonuçlanabilir. Rüptüre kistleri olan hastalar, ateş veya sistemik anafilaksi olsun ya da olmasın ürtikeryal döküntü ile başvurabilir. Bronşlara kist rüptürü kist

hidatiğin dışarı atılmasına neden olabilir. Rüptüre akciğer kistlerinden öksürmekle çıkarılan sıvı genellikle "tuzlu" olarak tanımlanır [9]. Bu tuzlu materyalin (parazitik membranlar) ekspektorasyonu, bakteriyel süperenfeksiyon ve kist hemorajisi bildirilmiştir [2]. Çok büyük kistlerde, kist içeriğinin aspirasyonu asfiksi ve eozinofilik pnömoniye neden olabilir [65].

İntraabdominal yerleşimli kist hidatiklerden dalak KE, olguların %30'unda hepatik veya peritoneal KE birlikte görülür. Peritoneal KE nadir görülen bir durumdur ve tipik olarak olguların %85'inde hepatik bir kistin spontan veya travmatik rüptüründen kaynaklanır veya abdominal cerrahiye sekonder oluşur. Klinik bulgular inflamasyon veya anafilaktik şok ile ilişkili olabilir ve acil cerrahi müdahale gerektiren akut karın şeklinde ortaya çıkabilir.

2.4.2. Komplikasyonlar

Karaciğerde kistik ekinokokkozu olan hastaların %20-40'ında komplikasyon görülür [23, 74]. Etkiler lokal ya da sistemik olabilir. Bunlar :1- Bası-kompresyon etkisi, 2- Enfeksiyon gelişmesi, 3- Rüptüre olması, 4- Biliyer sistem ilişkisi, 5- Anaflaksi.

1) Kistin bası etkisi:

Karaciğerdeki KE büyüyerek safra yolları, portal ven, hepatik venler, sağ diyafram, böbrek, mide gibi çevre organ ve yapıları komprese ederek klinik semptomlar verebilir. Portal ven veya safra kanalına bası sonrası segmental karaciğer atrofisi ve tıkanma sarılığı gözlenebilir [75]. Vena cava inferior ve hepatik venlerin kompresyonu sonucu sekonder Budd-Chiari sendromu gelişebilir. Bu durumda hasta karın ağrısı, sarılık, alt ekstremitede ödem, asit ve venöz tromboz ile karşımıza gelebilir. Daha çok karaciğer hilusuna yakın yerleşimli kistlerde görülmekle birlikte portal vene bası nadirdir, ve presinüzoidal portal hipertansiyona neden olur [23].

2) Enfeksiyon ve apse oluşumu:

Karaciğerdeki hidatik kistler primer enfeksiyon (bakteriyemi) sonrası veya safra kanalı ile bağlantı nedeniyle mikroorganizmalar tarafından enfekte olabilir ve apse gelişebilir [7]. Kistin enfeksiyonu %10 oranında görülür. Ateş, karın ağrısı ve

hepatomegali ile başvurur [23]. Laboratuvarda beyaz küre ve CRP yüksekliği eşlik eder.

3) Rüptüre olması:

Travmaya sekonder veya spontan kist rüptürü gelişebilir [17]. Rüptür safra yolları, pankreas kanalı, barsak lümeni gibi yapılarla komünikasyon/fistül olacak şekilde olabilir; %1-%16 oranında sekonder KE'ye neden olacak intraperitoneal rüptür şeklinde gelişebilir [76]. İntraperitoneal rüptür için risk faktörleri genç yaş, kistin çapının 10 cm'den büyük olması ve kistin yüzeysel yerleşimli olmasıdır. Genç yaş, travmatik olayların daha sık görüldüğü bir dönem olması nedeniyle risk faktörüdür. Semptomlar hafif veya şiddetli karın ağrısı, bulantı, kusma ve alerjik reaksiyonlar olabilir [76].

Periton boşluğuna salınan ve dolaşıma emilen antijenik sıvı, akut alerjik belirtilerin nedenidir. Rüptüre olan materyal pürülan vasıftaysa veya safra yolları ile bağlantılıysa peritoneal irritasyona neden olabilir ve akut karın ağrısı ortaya çıkabilir. Rüptür yavaşça ilerliyorsa kuluçka kapsülleri, skoleksler ve hatta kız veziküllerin periton boşluğuna salınımı sonucu peritonda yeni kistler gelişebilir. Bu duruma sekonder ekinokokkoz denir [23].

4) Bilier yapının tutulumu:

Kistobiliyer bağlantı, karaciğer KE'nin en sık komplikasyonudur. Karaciğer kist hidatiklerinin %90'ına kadarının gelişimleri sırasında bir tür bağlantı olduğu bildirilmiştir [77]. Klinik bulgular esas olarak kistobiliyer bağlantının boyutuna bağlıdır. Minör bağlantılar (<5 mm) kistik sıvı drenajına yol açarken, majör komünikasyonlar (%3-%17) kist içeriğinin (kist hidatik membranı ve yavru kistler) safra kanalına geçişine izin verir. Bu geçiş ile biliyer kolik, intermittan tıkanma sarılığı ve ürtiker olması kist içeriğinin ana safra kanallarına geçtiğini düşündürmelidir. Ateşle birlikte (kolanjit durumunda) olabilir. Bazı hastalarda sarılık, biliyer bağlantının ardından kist içi basıncın azalmasına bağlı olarak geçici olarak hafifleyebilir [23].

Yavru kistlerin kistobiliyer bağlantı yoluyla göç etmesi duodenal papilla seviyesinde sekonder bir tıkanıklığa yol açabilir. Kistin minör sızıntıları flushing ve ürtiker oluşturabilir. Majör rüptür potansiyel olarak ölümcül anafilaktik reaksiyona yol

açabilir. Kistobiliyer geçiş morbidite için önemli bir risk faktörü olduğundan, prediktif faktörlerin preoperatif ve intraoperatif olarak belirlenmesi önemli bir konudur. Tanımlanan prediktörler şunlardır: Kist çapının 10 cm den büyük olması, fibrotik veya kalsifiye perikistik duvar varlığı, kist sayısı, kist Gharbi IV tipinde kist olması ve preoperatif kan tetkiklerinde lökositoz, eozinofili, hiperbilirubinemi ve yüksek alkalin fosfataz (ALP) ve gama glutamil transpeptidaz (GGT) saptanması [23].

5) Anaflaktik reaksiyonlar

Rüptüre olmuş kist ile ilişkili klinik belirtilerin çeşitliliği kistin anatomik lokalizasyonu, boyutu ve sistemik hipersensitivite reaksiyonlarından sorumlu antijenik materyalin salınımı ile ilişkilidir. Kist rüptürü veya sızıntısı, immünoglobulin E yanıtının başlatılmasından itibaren immünolojik semptomlara neden olabilir. Bu da çoğunlukla ürtiker, flushing ve mukozal ödem ile karakterize olan alerjik reaksiyonlara yol açar [1, 68]. Majör bir rüptür yaşamı tehdit eden anafilaktik reaksiyona neden olabilir [1, 57, 64]. Rüptür olmasa da anafilaksi veya anafilaktik şok gelişebilir [69].

2.5. Karaciğer Anatomisi

Karaciğer veya safra yolları üzerinde ameliyat yapmak için mutlaka karaciğer anatomisi tam ve eksiksiz bilinmelidir. Karaciğer, yetişkinlerde yaklaşık 1,2-1,6 kg ağırlığında, karnın sağ üst kadranında yerleşen ve büyük çoğunluğu göğüs kafesi tarafından örtülü olan solid bir gastrointestinal organdır. Kostaların alt kenarı karaciğerin alt kenarı ile çakışır. Diyafram ise karaciğerin üst yüzeyini örter. Arka yüzey vena kava inferiora (IVC) bitişiktir. Karaciğerin kama şeklinde olan kısmı karnın sol tarafına doğru uzanır.

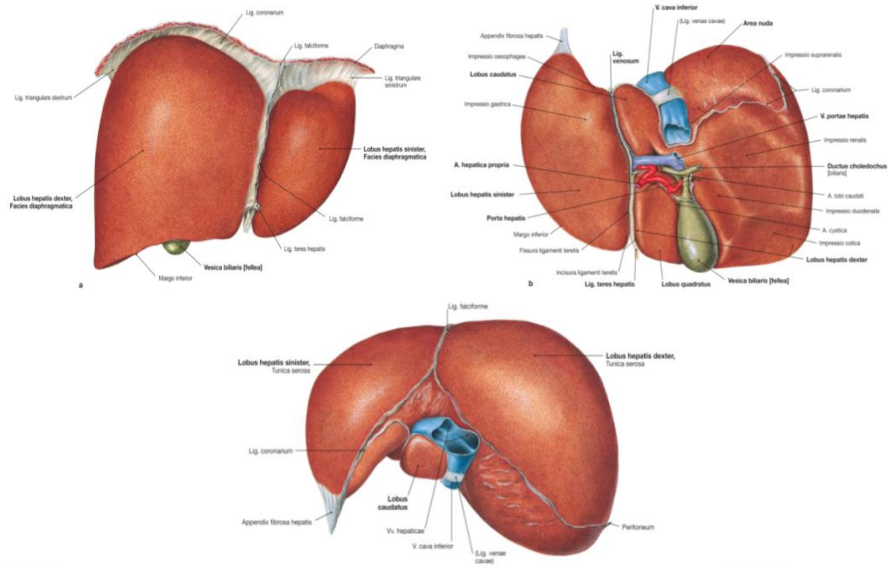

Şekil 6. Karaciğerin ventral dorsokaudal ve kranial görünümü [78]

Safra kesesi fossası, porta hepatis ve IVC'nin her iki yanındaki kama şeklindeki iki alan haricinde karaciğer peritonla örtülüdür. IVC'nin sağındaki bu karaciğer bölgesine karaciğerin çıplak alanı ''bare area'' denir.

Karaciğer yüzeyindeki peritoneal duplikasyonlar ligament olarak adlandırılır. Diyafragmatik yüzde koronar ligamentler, her iki taraftaki lateral kenarda sağ ve sol triangüler ligamentler bulunur. Koronar ligamentin merkezinden, karaciğer yüzeyini diyaframa, karın duvarına ve umblikusa bağlayan ince bir zar olarak öne doğru uzanan falciform ligament çıkar. Ligamentum teres (oblitere umbilikal ven) falciform ligamentin alt kenarı boyunca umbilikustan umbilikal fissüre kadar uzanır. Umbilikal fissür sol karaciğerin inferior yüzeyindedir ve sol portal pedikülü içerir.

Karaciğer anatomisinin tarihsel olarak tanımlarına bakıldığında, ilk tanımlarda falciform ligament, sağ ve sol loblarının bölünmesi amacıyla kullanılmıştır. Ancak bu tanım, karaciğer kan akışı açısından anatomik olarak yanlış tanımlamaya neden oluyordu. Tarihi gelişmelerle birlikte fonksiyonel karaciğer anatomisi öne sürülmüştür. Karaciğerin fonksiyonel anatomisi, her biri portal ven, hepatik arter ve safra kanalından oluşan tek bir portal triad (pedikül olarak da adlandırılır) tarafından oluşan sekiz segmentten oluşur ve önceki tanımlamaya göre daha kompleks bir hal almıştır. Bu segmentler ayrıca üç ana hepatik ven tarafından ayrılmış dört bölge halinde organize edilmiştir. Dört bölge daha da ileri giderek sağ ve sol karaciğer lobları olarak organize olur. Karaciğerin bugün bildiğimiz segmenter anatomisi ilk olarak 1957

yılında Goldsmith ve Woodburne ile Couinaud tarafından tanımlanmıştır [79]. Safra kesesi fossasından vena kavanın sol tarafına doğru anteroposterior yönde uzanan orta hepatik ven karaciğeri sağ ve sol karaciğer lobları olmak üzere ikiye böler. Orta bölme çizgisi Cantlie çizgisi olarak da bilinir.

Karaciğerin damarlanmasına bakıldığında bir gelen (v. porta hepatis) ve bir de giden (hepatik venler) venöz sistemi vardır. V. Portae hepatis, abdominal organlardan (mide, bağırsaklar, pankreas, dalak) besin açısından zengin kanı toplar ve bu kanı a. hepatica communisten gelen arteriyel kanla birlikte karaciğer lobüllerinin sinüzoidlerine verir. Venöz drenaj, doğrudan suprahepatik IVC'ye boşalan üç adet hepatik ven (sağ, orta ve sol hepatik venler) aracılığıyla gerçekleşir.

Karaciğere gelen kan akışının %75'ini sağlayan ve besin açısından zengin kan taşıyan v. Portae hepatis'in yanı sıra, a. hepatica propria karaciğere gelen kan akışının %25'ini sağlar ve oksijen açısından zengin kan taşır. İnsanların %10-20'sinde a. mesenterica superior sağ karaciğer lobunun, a. gastrica sinistra ise sol karaciğer lobunun kanlanmasına katkıda bulunur.

Sağ karaciğer, sağ hepatik ven tarafından anterior (segment V ve VIII) ve posterior (segment VI ve VII) bölgelere ayrılır. Sol karaciğer, alt yüzeyi boyunca umbilikal fissür adı verilen görünür bir fissüre sahiptir. Umbilikal ven kalıntısını içeren ligamentum teres bu fissürün içine doğru uzanır. Falciform ligament, umbilikal fissür ve ligamentum teres ile bitişik haldedir. Umbilikal fissür; sol portal ven, hepatik arter ve safra kanalını içeren sol portal pedikülü içerir. Bu pedikül sol karaciğeri beslemek için dallanır.

Hepatik arteriyel kan ve portal venöz kan karaciğere hilusundan girer ve safra kanalını da içeren tek bir portal pedikül ünitesi olarak karaciğer boyunca dallanır. Bu portal triad, hepatik hilusa doğru uzanan bir peritoneal kılıf içine yerleştirilmiştir. Venöz drenaj, doğrudan suprahepatik IVC'ye boşalan sağ, orta (middle) ve sol hepatik venler aracılığıyla gerçekleşir [80].

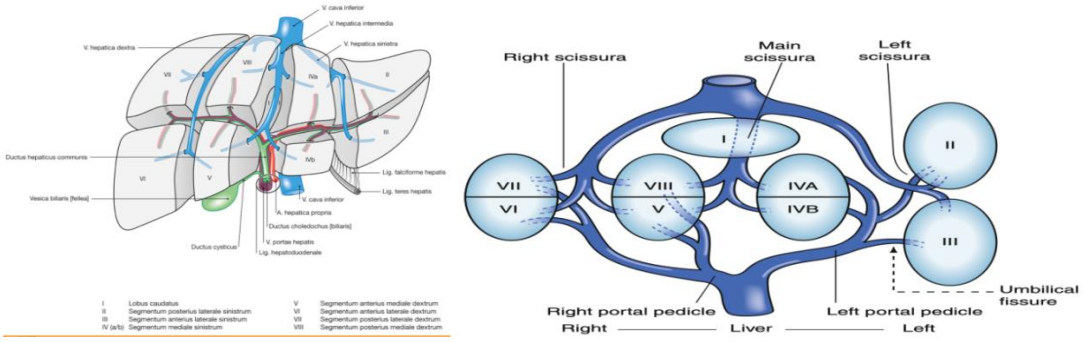

Şekil 7. Karaciğerin segmenter anatomisi [78] ve şematik gösterimi (Umbilikal fissürün sol portal pedikülünü içerdiği gösterilmiştir) [80].

Sol karaciğer, sol scissura tarafından anterior (segment III ve IV) ve posterior (segment II, tek bir segmentten oluşan tek bölge) bölgelere ayrılır. Kaudat lob (segment I) karaciğerin dorsal kısmındadır.

2.6. KE Tanısında Kullanılan Laboratuar Teknikler

Karaciğer kist hidatik tanısı için tam bir klinik değerlendirme çok önemlidir. Bu, özellikle köpeklerle teması veya endemik bölgelere yapılan seyahatleri tanımlayan ayrıntılı bir anamnezi ve fizik muayeneyi içerir. Şüpheli klinik bulguları olan hastalarda, laboratuvar ve radyolojik incelemeler tanıya ulaşmada yardımcı olur [1, 17, 64, 65]. Serolojik testler, kist hidatik hastalığının teşhisinde radyolojik incelemelere değerli bir yardımcıdır [17, 19] ve tanıyı doğrulamak amacıyla kullanılır [9]. Ayrıca belirli bir coğrafi bölgede, belirli bir nüfus (örneğin çocuklar) üzerindeki enfeksiyon hakkında bazı bilgiler sağlayabilir [81, 82]. Risk altındaki popülasyonlarda kitlesel tarama için USG ve serolojik testler kullanır [83].

Kist hidatik tanısında enzime bağlı immünosorbent testi (ELISA), lateks aglütinasyon testi, immünoelektroforez, indirekt hemaglütinasyon testi (IHA), doğal ve rekombinant antikorlar ile bir hidatik sıvı fraksiyonu kullanan immünoblotlar, Western blotlama (WB) gibi serolojik testler kullanılır [16, 17]. İmmünoblotların en yüksek duyarlılığa (%80) sahip olduğu, bunu ELISA (%72) ve immünoelektroforezin (%31) izlediği bildirilmektedir. Ancak kullanılan primer antikor testi olarak en yaygınları indirekt hemaglütinasyon antikor testi ve lateks aglütinasyon testidir.

Kist hidatik sıvısı, ekinokokkozun immünolojik tanısı için başlıca antijenik kaynaktır. Serolojik testlerde; hidatik sıvı lipoproteinleri antijen B (AgB) ve antijen 5, KE için yaygın olarak kullanılmaktadır [19, 84]. Kist hidatik sıvısı antijenleri ile

indirekt hemaglütinasyon, ELISA veya lateks aglütinasyon testi gibi testler kullanılarak serum antikor tespiti yapılmaktadır. Bu testlerin sensitivitesi sırasıyla karaciğer kistleri için %85-98, akciğer kistleri için %50-60 ve çoklu organ kistleri için %90-100 arasında değişmektedir [85, 86]. Tüm bu testlerin spesifitesi, diğer sestod enfeksiyonları (*E. multilocularis* ve *Taenia solium*), diğer bazı helmintik hastalıkları, maligniteler, karaciğer sirozu ve anti-P1 antikorlarının varlığına bağlı çapraz reaksiyonlardan dolayı sınırlıdır. Şüpheli durumlarda doğrulayıcı testler (arc-5 testi; antijen B (AgB) 8 kDa/12 kDa alt birimleri veya EgAgB8/1 immünoblotlama) kullanılmalıdır [85, 86]. Arc 5 testi %50-60 duyarlılığa sahiptir ancak tenya enfeksiyonları için spesifitesi yüksektir (%97,2) [87]. İmmünoblotlama ilk basamak test olarak kullanılabilir ve ayırıcı tanı için en iyisidir [88]. Tegumental protein EgTeg [89], alkalen fosfataz (EgAP) [90] ve EpC1 [91] dahil olmak üzere çok sayıda diğer yeni antijen, seçilen serum örneklerinde %90'dan fazla sensitivite ve spesifite sergilemiştir. Bu yeni antijenler hiçbir zaman büyük gruplar üzerinde çalışılmamıştır. Bildirilen antijenlerin hiçbiri tanı veya kitlesel nüfus taraması için ilk tanı aracı olarak yeterince sensitif ve spesifik değildir [19, 92].

Tanıda antikor tespit testleri, antijen testlerine kıyasla daha yüksek hassasiyete (%97'ye kadar) sahip olma eğiliminde olsa da aktif ve geçmiş enfeksiyonlar arasında ayrım yapamazlar. Cerrahi olarak tedavi edilen hastalarda iyileşmeyi yansıttığı gösterildiğinden, antijenlere yönelik testler tercih edilmektedir. Bu testlerin bir dezavantajı, %33 ile %85 arasında değişen duyarlılık oranlarındaki değişkenliktir. Bu değişkenlik, kalsifiye kistlerin yapısından, kistlerin çevresindeki normal doku tarafından gizlenmesinden veya antijen-antikor komplekslerinin testler tarafından kolayca tespit edilememesinden kaynaklanmaktadır [7]. Gerçekte, geliştirilen serolojik testlerin çoğu yalnızca araştırmalar için uygulanabilir ve özellikle gelişmekte olan ülkelerde klinik ortamlarda geniş çapta kullanılamaz. Bu nedenle, kist hidatik tanısı için görüntüleme yöntemlerine ağırlık verilmektedir.

Enzime bağlı immünosorbent testi (ELISA), sadece karaciğer kist hidatik tutulumu için altın standart serolojik test olarak kabul edilmektedir. İmmünoglobulin G (IgG) ELISA, *E. granulosus*a özgü antijeni %93,5 duyarlılık ve %89,7 özgüllük ile tespit eder [57, 64, 93]. Serolojik testler bazen aktif ve inaktif kistleri ayırt edemeyebilir [17, 94]. Metasestodun kistleşmesi antikor üreten hücrelerin

uyarılmasını önler ve Echinococcus sp. antijenlerine karşı üretilen antikorların ölçülemeyecek kadar az seviyede olmasına neden olur, bu durum serolojik testlerin yanlış negatifliğine neden olur. Bununla birlikte, seronegatif sonuçlar genellikle *E. granulosus* antijenlerinin endokist içinde bulunduğu erken evre kistlerde bulunur. Bu antijenler daha sonra konağın parazit enfeksiyonuna karşı immünolojik yanıtına kapalı hale gelir. Aynı immün yanıt eksikliği, kistlerin kalsifiye olduğu hastalık sürecinin geç aşamalarında da ortaya çıkar ve genellikle seronegatif bir sonuçla sonuçlanır [93]. Bu nedenle, kistik ekinokokkozu teşhis etmek için enzim bağlantılı immünosorbent testinin (ELISA) sensitivite ve spesifitesi, kullanılan antijene ve kistin evresine, lokasyonuna, sayısına ve canlılığına bağlı olarak sırasıyla %50-100 ve %40-100 arasında değişebilir. Karaciğer veya kemik hastalığı için sensitivite daha yüksektir, ancak pulmoner veya merkezi sinir sistemi (MSS) KE enfeksiyonunda yanlış negatif oran >%50 olabilir [9]. Negatif bir serolojik test sonucunun kistik ekinokokkozis varlığını dışlamadığı unutulmamalıdır. Bir Avrupa çalışmasında ELISA'nın yüksek duyarlılığı ve özgüllüğü, tüm olguların ilerlemiş hastalığa sahip olmasına bağlanmaktadır. ELISA pozitifliği enfestasyonun süresi ve yaşla birlikte artmaktadır [95, 96]. 151 hepatik KE hastasının incelendiği bir çalışmada ELISA ve indirekt hemaglütinasyon sonuçlarının, kist sayısı ve boyutu, kist aktivitesi ve serolojik testten 12 ay önceki tedaviden etkilendiği bulunmuştur[97].

İndirekt floresan antikor (IFA) testi kolayca uygulanabilen, hızlı sonuçlanan, sonuçları çok duyarlı ve spesifik olan serolojik tanı yöntemlerinden biridir [98]. IFA yönteminin duyarlılığı %82,5, özgüllüğü ise %100 bulunmuştur [99].

Karaciğer kist hidatiği için WB serolojisi %80-100 gibi yüksek bir duyarlılığa ve %88-96 gibi bir özgüllüğe sahiptir. WB'nin dezavantajları testin pahalı olması ve karaciğer dışı hastalıkta duyarlılık oranlarının önemli ölçüde düşmesidir [16, 17].

IHA testinin duyarlılığı %90'dır; ancak sonuç pozitif çıkarsa, bundan sonra birkaç yıl boyunca pozitif kalabilir [17].

Casoni intradermal testi ilk kez 1912'de Casoni tarafından kullanılmıştır. İnsan veya hayvan kökenli steril kist sıvısının derinin içine verilmesi esasına dayanır. Casoni intradermal testi düşük spesifite ve sensitivite sergilese de [100], USG veya diğer fiziksel görüntüleme yöntemlerinin sonuçlarını doğrulamak için kullanılabilir [19]. Bununla birlikte, zayıf standardizasyon ve insanlara enjekte edilen hayvan kaynaklı

reaktiflerle ilgili etik sorunlar, ekinokokkoz tanısı için deri testlerinin kullanımını önemli ölçüde sınırlamıştır.

Rutin kan testleri nonspesifik değişiklikler gösterebilir. Serum karaciğer enzim testleri de düşük hassasiyete sahiptir ve enfeksiyonun altta yatan şiddetini belirlemede çok güvenilir değildir. Hastaların sadece yaklaşık %40'ında karaciğer fonksiyon testlerinde anormallik vardır. Mevcut olduğunda, alkalen fosfataz genellikle yükselirken, aspartat/alanin transaminaz oranları ve bilirubin seviyeleri obstrüksiyon yoksa normal sınırlar içinde kalır. Olguların %25-40'ında tam kan sayımında eozinofili görülebilir [1, 17]. Genellikle kist rüptüründen sonra eozinofil sayısı yükselir ve eozinofili kist rüptürünü düşündürür [57, 101].

Hastalığın endemik olduğu ülkelerde epidemiyolojik çalışmaları kolaylaştırmak için küçük laboratuvarlarda kullanılabilecek yeni test yöntemleri geliştirilmektedir. Loop-mediated isothermal amplification (LAMP) testi buna bir örnektir. Test, 5 farklı *Echinococcus* türünü (*E. granulosus sensustricto, E. equinus, E. ortleppi, E. canadensis* ve *E. felidis*) doğru bir şekilde tespit edebilmektedir [13].

Tanısal aspirasyon gerektiren hastalarda (nadiren endikedir), kist sıvısı mikroskobik olarak incelenerek *Echinococcus spp* tespitini doğrulamak için protoskoleksleri ve/veya serbest kancacıkları gözlemlenebilir. Boyasız inceleme basittir ve genellikle tanı için yeterlidir. Ziehl-Neelsen boyası, Wheatley trikrom veya Ryan trikrom mavisi boyası, Baxby boyası ve modifiye Baxby boyası dahil olmak üzere çeşitli boyama yöntemleri, kancacıkların (izole veya protoskolekslerle ilişkili) görselleştirilmesini iyileştirebilir [13].

Kist hidatik sıvısının protein kompozisyonunun ve boşaltım / salgı ürünlerinin profilinin çıkarılması, parazitin hayatta kalma stratejileri ve parazit-konakçı etkileşiminin moleküler mekanizmaları hakkında değerli bilgiler sağlar. Ayrıca, protein profillerinin analizi, tanı ve takip araçlarının geliştirilmesi için potansiyel moleküler belirteçlerin belirlenmesine yardımcı olabilir. KE [102] ve AE [103] kist / vesiküler sıvılarının bileşiminin proteomik analizi hem Echinococcus türlerinden hem de konakçıdan gelen ve hastaların alt popülasyonlarının ayırt edilmesine yardımcı olabilecek yüzlerce protein tanımlamıştır.

Kantitatif ve/veya nested PCR analizleri gibi son zamanlarda geliştirilen DNA bazlı yöntemler oldukça hassas ve spesifiktir. Echinococcus türlerini birbirinden ve

diğer sestodlardan ayırt edebilir; yukarıda tartışıldığı gibi, şüpheli bir KE veya AE olgusunun klinik biyopsisini takip etmek de dahil olmak üzere çeşitli *E. granulosus* genotiplerini ayırt edebilirler ve enfekte memeli konak türlerini belirleyebilirler [82].

Tanıda seroloji doğrulayıcı bir rol oynasa da çeşitli açılardan yetersizdir. Biyolojik nedenlerden dolayı, erken evredeki yüksek derecede aktif ve geç evrelerdeki ölü kist aşamaları genellikle seronegatiftir. İlkinde, immünojenik parazit antijenleri sıkı bir endokist bariyeri ile konakçı bağışıklık sisteminden yalıtılmıştır. Antijene maruz kalma yalnızca endokist rüptüre olduğunda gerçekleşir. Geç evrelerde (CE4 ve CE5), kistler konsolide olur ve genellikle geniş ölçüde kalsifiye olarak tekrar antijen sunumunu engeller. Bundan dolayı seroloji, tedavi sonrası takip için yetersiz kalır [65].

2.7. Karaciğer Kist Hidatiğinde Radyolojik Tanı Yöntemleri

Kist hidatiğin tanısı esas olarak görüntülemeye dayanmaktadır. KE için faydalı radyolojik tanı yöntemleri arasında direkt grafi, ultrasonografi (USG), bilgisayarlı tomografi (BT) ve manyetik rezonans görüntüleme (MRG) bulunmaktadır [3]. Endemik bölgelerde KE'nin USG kullanılarak taranması, erken tanı için en iyi yöntem olarak kabul edilmektedir [104]. Ayrıca USG hem hepatik hem de ekstrahepatik ekinokok kistlerinin tespiti için tercih edilen yöntemdir; bu tekniğin duyarlılığı %93-%98 arasında değişmektedir[3]. Direkt grafi ise daha çok akciğer kistleri için kullanılmaktadır. USG ve direkt grafi tanı, toplum taraması ve takip için kullanılmaktadır [105, 106].

2.7.1. Radyografi

Direkt grafi, akciğer ve kemik tutulumunu teşhis etmek için yararlıdır[25]. KE olgularının %30'unda direkt grafilerde kalsifikasyon görülebilir[7]. Kalsifikasyonlar genellikle eğrisel veya halka şeklindedir ve perikist içinde birikir. Kalsifikasyon, KE'nin tüm aşamaları boyunca görülebilir. Bununla birlikte, bir kist tamamen kalsifiye olduğunda patojenin İnaktif / ölü olduğu düşünülmektedir [7].

2.7.2. Ultrasonografi (USG)

Ultrasonografi, KE tanısı için birincil tekniktir [57]. USG incelemesi, hem bireysel hem de toplum düzeyinde, abdominal bölgedeki KE tanısının temelini

oluşturmaktadır [83]. Ayrıca, endemik bölgelerde tarama, evreleme, girişimsel tedavi, intraoperatif eksplorasyon ve takip için özellikle yararlıdır. Ultrasonografi için tanısal doğruluk oranları, radyoloğun tekniğine ve deneyimine bağlı olarak %90'a yaklaşmaktadır [7, 17, 64].

USG, sadece tanı için değil, tedavi sonrası takip için de faydalıdır. USG, kistler periferik yerleşimli olduğunda akciğer de dahil olmak üzere diğer organlardaki kistleri de görüntüleyebilir [107].

Ultrasonografide karaciğer KE'nin görünümü, basit bir kisti andıran uniloküler anekoik bir kistten katı bir kitle görünümüne kadar değişebilir [2]. Hasta pozisyon değiştirdikçe, 'kist hidatik kumu' olarak da bilinen kistik sıvı ve protoskolekslerin birleşimiyle oluşan, çoklu ekojenik odakların yarattığı 'düşen kar tanesi deseni' görüntüleme altında görülebilir [2]. Endokistin perikistten ayrılması 'yüzen membranlar' görüntüsü verir [2]. USG ile gözlenen tam ayrılma nilüfer işareti olarak adlandırılır [7]. Multiveziküler kistler, genellikle multipl septalı bal peteği şeklinde görülen sıvı koleksiyonlarıdır. Septa, kist içinde kist olarak görünen yavru kistlerin duvarlarını temsil eder [7]. Kist hidatik matriksi tarafından ayrılan yavru kistler 'tekerlek-kol deseni'(wheel-spoke pattern) oluşturabilir [7].

Hastalığı değerlendirmenin uluslararası düzeyde standardize edilmesi, tedaviyi kanıta dayalı ve evreye özgü bir şekilde uygulamak için çok önemlidir [108]. Gharbi'nin ultrasonografik bir kategorizasyon sistemine dayanan 1981 sınıflandırması, evrelemede ilk ve en yaygın kullanılan sınıflandırmadır [109]. Bu sınıflandırma, kist hidatikleri beş tipte sınıflandırarak hastalığın doğal seyrini gösterir [110, 111] ve BT-MRG görüntüleme ile iyi korelasyon gösterdiği bulunmuştur [7, 96, 112]. Bu sınıflandırmadaki kistin evresi boyutla birlikte değerlendirildiğinde tedavide yol gösterici olur [97]. Gharbi sınıflandırması artık WHO'nun 1995 yılında geliştirdiği sınıflandırma ile değiştirilmiştir [110]. Son konsensüs 2001 yılında sağlanmış ve sınıflandırmanın ayrıntıları 2003 yılında yayınlanmıştır [2]. Her kategori için kist çapı da dikkate alınmış ve kistler küçük (<5 cm), orta (5 ila <10 cm) veya büyük (>10 cm) olarak sınıflandırılmıştır [2]. 2008 yılında Junghanns ve arkadaşları perkütan tedavilere ve / veya benzimidazol ile ilaç tedavisine klinik yanıt temelinde CE3a ve CE3b tipi kistler arasında bir ayrım yapılmasını önermiştir [2]. WHO-IWGE (The World Health Organization Informal Working Group on Echinococcosis)

sınıflandırmasında önerilen değişiklik 2010 yılında resmi olarak kabul edilmiştir [2]. Ultrasonografik bulgulara dayanan bu evreleme protokolleri BT ve MRG sonuçları ile korelasyon göstermektedir [111]. WHO-IWGE Gharbi'nin orijinal sınıflandırmasını modifiye etmiş ve tedaviyi yönlendirmek için kullanılan bir sınıflandırma ortaya koymuştur [96]. Bu sınıflandırmayla hepatik kistler CE1-CE5 olmak üzere beş tipe [25, 84, 113] ve üç ana gruba ayrılmıştır: aktif (CE1 ve 2), geçiş (transizyonel) (CE3) ve inaktif (CE4 ve 5) [25]. Ayrıca WHO-IWGE sınıflandırması, Gharbi'nin 1981 yılında ortaya koyduğu sınıflandırmaya [114] bir "kistik lezyon" (CL) evresi (farklılaşmamış) eklemiş ve CE2 ve CE3'ün sırasını tersine çevirmiştir.

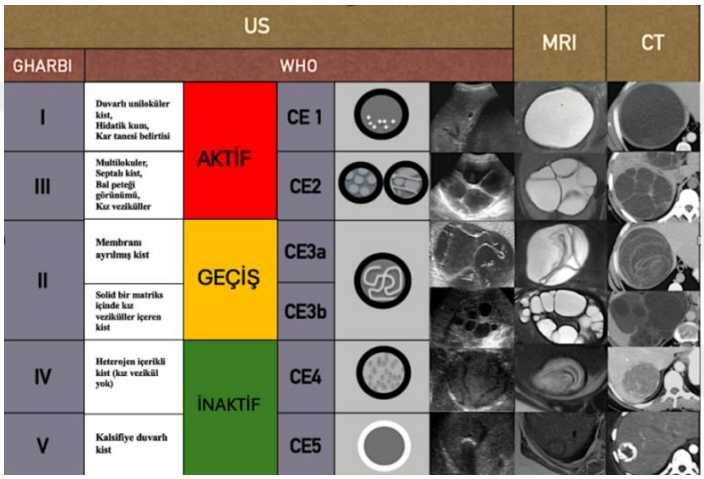

Şekil 8. Karaciğer kist hidatiğinde evreleme [111] (Karaciğer kist hidatiğinde Gharbi sınıflandırması ve WHO sınıflandırması gösterilmiştir.).

1. Başlangıçtaki farklılaşmamış kistik lezyon (CL): iyi tanımlanmış duvarları ve içinde anekoik sıvısı olan, genellikle yuvarlak, uniloküler bir kistten oluşan erken evre.
2. GHARBI 1 / CE1: hiperekoik konsantrik halo ile anekoik kist. Hidatik kum veya kar tanesi işareti (hydatid sand, snowflake sign) olarak bilinen yüzen hiperekoik odaklar içerebilir.
3. GHARBI 3 / CE2: karakteristik rozet görünümü oluşturan multiloküler, multi septasyonlu kistler, burada yavru veziküller tamamen veya kısmen kistin boşluğunu doldurur. Septa çark, rozet veya bal peteği (spoke wheel, rosette, honey comb) görünümü verebilir.
4. GHARBI 2 / CE3: Nilüfer veya su yılanı (water lily veya water snake sign) işareti olarak bilinen çift duvar gösteren yüzen, dalgalı hiperekoik

membranlar olarak görüntülenen lamine tabakanın tamamen veya kısmen ayrılması.

5. GHARBI 4 /CE4: heterojen, hipoekoik kistler (hem kistik hem de solid bileşenleri olan) veya homojen olmayan içerikli ve kız vezikülleri olmayan, bazen "yün yumağı işareti" sergileyen dejeneratif kistler.
6. GHARBI 5/ CE5 (en az görülen prezentasyon): amorf matriksli ve kalın duvarlı, genellikle adventisyal doku sınırında kalsifikasyonlar içeren katı veya yarı katı görünümlü kist [111].

2.7.3. BT (Bilgisayarlı Tomografi)

Ultrasonografi ilk tanı için mükemmel bir araç olsa da hasta faktörleri tarafından sınırlandırıldığında (obezite, bağırsak gazı ve önceki ameliyatlar .vs) BT daha faydalıdır. BT duyarlılığı %90-97 arasındadır [3] ve perioperatif dönemde biliyer ve vasküler tutulum, kist rüptürleri ve altta yatan enfeksiyon gibi komplikasyonların saptanmasında önemli bir rol oynar [7]. BT, USG de saptanamayan küçük kistleri tanımlayabilir, ayrıca kistlerin vasküler ve duktal yapılarla olan anatomik ilişkisini saptayabilir [57]. Bu görüntüler cerrahi planlamanın [115] yanı sıra ayırıcı tanı ve ameliyat sonrası sonuçların analizi için hayati önem taşır [111]. Kistlere erişilebilirlikle ilgili bir yol haritası sağlayabilir ve özellikle komşu safra kanallarına yakınlıklarıyla ilişkili olarak kistlerin yerini ve derinliğini tespit edebilir [17]. BT aslında kistlerin ekstrahepatik yayılımını incelemek için tercih edilen yöntemdir, çünkü tüm karın, pelvis ve toraksın görüntülenmesine olanak tanır [17]. Kistlerin ekstrahepatik yayılımının yaygın olduğu yerler arasında diğer karın organları, periton, diyafram, göğüs boşluğu, karın duvarı, portal sistem ve diğer damarlar bulunmaktadır [2].

BT, USG ile görülebilen bulguların birçoğunu ortaya çıkarabilir. KE sıvısı BT'de suya benzer görünür. Kist duvarındaki veya iç septadaki kalsifikasyon kontrastsız BT'de hiperdens görünebilir. Silik kalsifikasyonlar intravenöz kontrastlı BT' de kamufle olabilir. Perikistten ayrılmış lamine membranlar KE içinde lineer, hiperdens alanlar olarak görülebilir [7]. BT, yavru kistlerin ve kist duvarındaki kalsifikasyonun varlığını tespit ederek tanıyı doğrular.

2.7.4. Manyetik Rezonans Görüntüleme (MRG)

MRG, kist hidatiğin yapısal özelliklerini yeterince gösterir [3]. MRG, ultrasonografide görülen kistlerin yapısal, evre belirleyici özelliklerini saptamada BT'den daha iyidir. Karaciğer kistik ekinokokkozunun CE1 ila CE4 evreleri için ultrason görüntüleme ve MRG arasında çok iyi düzeyde bir uyum vardır. MRG'nin eksik yanı kalsifikasyon gibi kist duvarının belirli özelliklerini tanımlayamamasıdır. Ultrasonografi yapılamıyorsa, T2 ağırlıklı sekanslarla (özellikle True Fisp ve HASTE [half-Fourier acquisition single shot turbo spinecho] sekansları) bir MRG elde edilmelidir, çünkü bu sekanslar kist matriksindeki sıvı içeriğini en iyi şekilde tespit eder [13].

Manyetik rezonans görüntüleme (MRG), KE de biliyer tutulumu tanımlamak ve kistin yapısını gözlemlemek için BT'den daha üstün bir görüntüleme yöntemi olarak kabul edilmektedir [116]. Difüzyon ağırlıklı MRG, basit karaciğer kistlerini karaciğer kist hidatiklerinden doğru bir şekilde ayırt etme avantajına sahiptir [17].

Manyetik Rezonans Kolanjiopankreatografi (MRCP), MRG ye göre daha spesifiktir ve kist ile safra yollarının anatomisini daha ayrıntılı bir şekilde gösterir, biliyer komplikasyonları olan kistler için endike olabilir [57, 111]. Biliyer obstrüksiyonun tanınmasında endoskopik retrograd kolanjiyopankreatografi (ERCP) kadar iyi performans gösterir ve invaziv değildir. Kistobiliyer fistüller ancak endokist rüptüründen sonra belirgin hale gelir (çoğunlukla CE2 ve CE3b evreleri) ve MRCP'nin bu evrelerde bir kistobiliyer fistülü saptamadaki sensitivite ve spesifitesi sırasıyla %75 ve %95'tir [13].

Bilgisayarlı tomografi (BT) ve bir T2 ağırlıklı görüntüleme sekansı ile manyetik rezonans görüntüleme ve kolanjiyopankreatografi (MRCP) (1) subdiyafragmatik yerleşim, (2) yaygın hastalık, (3) ekstra abdominal yerleşim, (4) komplike kistlerde (apse, kistobiliyer fistüller) ve (5) cerrahi öncesi değerlendirmede endikedir. Matriks içindeki sıvı alanların daha iyi görüntülenmesi nedeniyle MRG, BT'ye tercih edilmelidir [25, 117]. MRG, yüzen membranları ve membran dekolmanını değerlendirmek için en iyi tanısal görüntüleme yöntemidir. İntrakistik hava sıvısı seviyesi olası bir enfeksiyon belirtisi olarak MRG'de görülebilir [2].

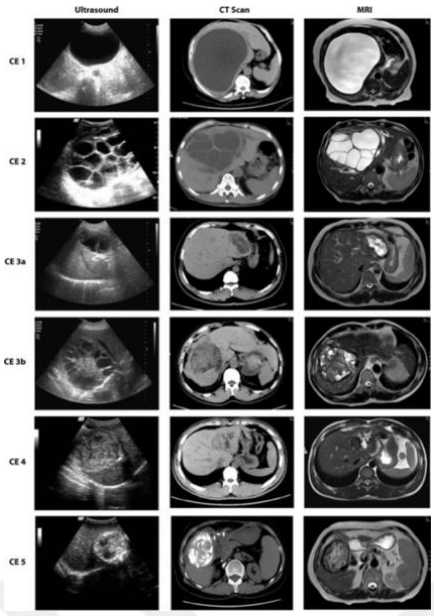

Şekil 9. Kistik ekinokokkozun görüntülenmesi (USG, BT, MRG) [19]

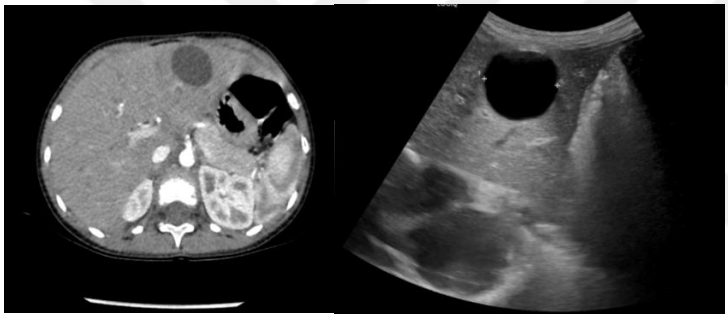

Şekil 10. Kliniğimizde tedavi edilen KE'li hastanın BT ve USG görüntüsü (Karaciğer segment 2 de tip 1 kist hidatik görüntüsü)

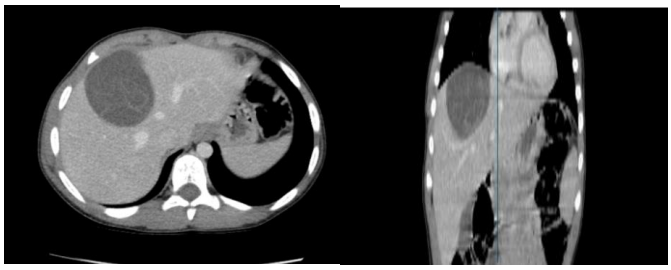

Şekil 11. Kliniğimizde tedavi edilen KE'li hastanın BT görüntüsü (Karaciğer segment 8 de tip 3 kist hidatik görüntüsü)

2.8. Karaciğer Kist Hidatiğinde Tedavi

Karaciğer kist hidatik hastalığında tedavi, WHO-IWGE USG sınıflandırmasına [84] göre kist tipine, boyutuna, konumuna ve komplikasyonların

varlığına / yokluğuna ve ayrıca mevcut uzman ekibe ve ekipmana bağlıdır [25]. WHO-IWGE'nin USG sınıflandırmasına dayanarak ve evreye özgü bir yaklaşım izlendiğinde, nonkomplike karaciğer KE için dört tedavi şekli vardır: 1-Cerrahi, 2-PAIR, 3- Albendazol-mebendazol ya da diğer antihelmintiklerle ilaç tedavisi, 4- Bekle ve izle (watch and wait) [19].

Küratif tedavi, yerleşim yerine bakılmaksızın kistin bütün olarak çıkarılmasıyla elde edilir. Subtotal veya tüm parsiyel kistektomi tiplerinde ve perkütan "PAIR" (ponksiyon, aspirasyon, injeksiyon ve reaspirasyon) tekniğinde olduğu gibi kist tamamen çıkarılamazsa, tedaviye protoskolesidal ajanlar eklenmelidir. KE için cerrahi veya PAIR prosedürü sırasında protoskoleks bakımından zengin hidatik sıvının intraoperatif yayılımı ve germinal membranın yetersiz öldürülmesi kist nüksünün başlıca nedenleridir [25].

Komplike kistlere uygun tedavi için olgu bazında karar verilmesi gerekir. Her türlü kist rüptürü ve kist içeriğinin peritoneal ve plevral boşluğa veya intravasküler olarak dökülmesi (spontan veya iyatrojenik) sekonder dissemine kistik ekinokokkozis ile sonuçlanır [65]. Cerrahi ve perkütan yöntemlerde amacımız dökülmeyi / bulaşmayı önlemektir. Karaciğer ve akciğer dokusuna gömülü kistler çevre dokuyla beraber rezeke edildiğinde bu risk neredeyse hiç yoktur. Bunun yerine endokistektomi (bir trokar aracılığıyla boşaltıldığında ve kist perikistin parsiyel eksizyonuyla açıldığında) kist içeriğinin dikkatli bir şekilde kontrol edilmesini gerektirir [65]. Sekonder kistik ekinokokkozu önlemek için, kist içeriğinin boşaltılması sırasında kapalı bir sistem oluşturulmalı, kazara dökülen kist içeriğini etkisiz hale getirmek için periton veya plevra izotonik salinle veya %20 sodyum klorürlü ıslatılmış ameliyat havluları ile korunmalıdır ve girişim öncesi benzimidazoller ve prazikuantel kullanılmalıdır ancak benzamidazollerin etkinliği ve endikasyonu açısından daha fazla çalışmaya ihtiyaç vardır [65]. Endokistin rüptürü, kist içeriğini, genişleyen parazite yanıt olarak konakçının bağ dokusundan oluşan bir kapsül olan perikistin iç yüzeyine maruz bırakır. Fistüller genellikle karaciğerde biliyer damarlardan perikistin içine oluşur. Endokist rüptüre olduğunda bunlar açık hale gelir. Kist içeriği biliyer veya bronşiyal ağaca dökülür ve sırasıyla biliyer obstrüksiyona veya asfiksiye neden olur. Biliyer obstrüksiyonda, papillotomi ile endoskopik tedavi ve ortak safra kanalının obstrüktif materyalden temizlenmesi tercih edilen seçenektir ve kesin tedavi akut sorun

çözüldükten sonraki bir aşamaya bırakılır. Sitotoksik olan protoskolisidal ajanlar (%20 sodyum klorür, %95 alkol) uygulanırken, kistobiliyer bağlantılar yoluyla safra yollarına kazara girmesi önlenmelidir [65]. Bunun için kistobiliyer bağlantıların dışlanması kesinlikle gereklidir. Endokist rüptüre olmadan önce, fistüller enjekte edilen kontrast madde veya safra boyalı kist sıvısı ile görüntülenemez [25, 118-121].

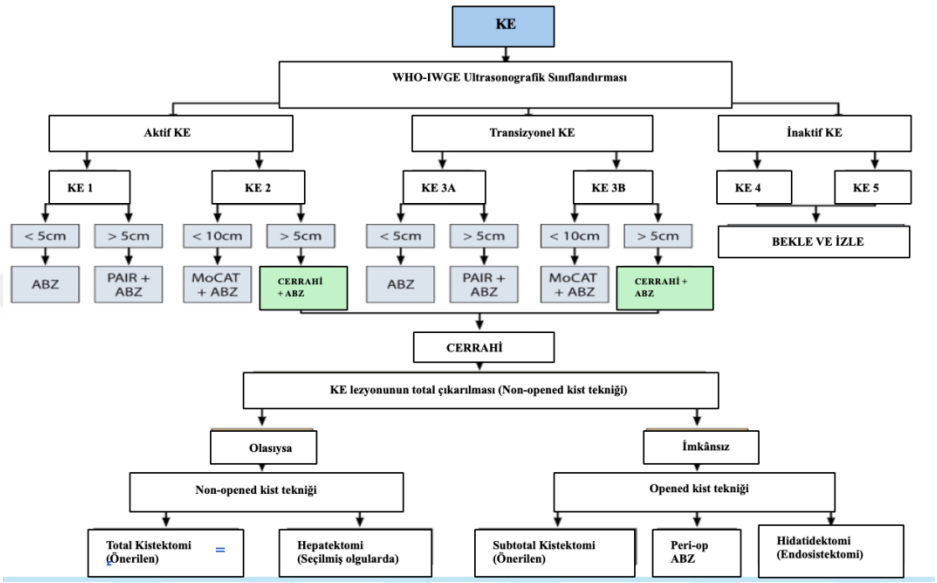

Şekil 12. Kistik ekinokokkoz tedavisine yönelik algoritma [19] (ABZ: Albendazol, MoCAT: Modifiye kateterizasyon).

2.8.1. Bekle ve İzle

Görüntülemeye dayalı sınıflandırmada CE4 ve CE5 olarak değerlendirilen İnaktif nonkomplike kistler tedavi gerektirmez. Seroloji tek başına reaktivasyonu öngörmede yardımcı olmadığından esas olarak USG ile düzenli takip gerektirir. Bu olgularda müdahale yalnızca komplikasyonlar ortaya çıktığında (örn. ağrı) endikedir [96]. CE 4 VE CE5 kistler zaman içinde stabil kalma eğilimindedir. Çoğunluğu ilk 2 yıl içinde olmak üzere düşük bir reaktivasyon oranına (%0-6) sahiptir [111]. Tedavi ile inaktive edilen kistler, kendiliğinden inaktif olanlara kıyasla daha yüksek bir reaktivasyon oranına sahiptir [111]. Albendazol ile tedavi reaktivasyonu önlemez, bu da aşırı tedaviden kaçınılması gerektiğinin altını çizer [111].

2.8.2. Medikal Tedavi

Medikal tedavi, Echinococcus larvalarının büyümesini durdurmak için klinik olarak etkili benzimidazol türevi ilaçlar olan, albendazol ile mebendazolü ve protoskolisidal etkili prazikuanteli içerir [111, 122, 123]. Mebendazol, ekinokokkoz tedavisi için etkinliği kanıtlanan ilk benzimidazoldür [19]. Ancak bağırsaktan emilimi zayıf olduğu için yerine albendazol kullanımı başlamıştır [124, 125]. En yaygın kullanılan ilaç albendazoldür ve 3-6 ay boyunca (oral 10-15 mg/kg/12 saat) olarak uygulanır; intolerans durumunda mebendazol 40-50 mg/kg/24 saat dozunda verilebilir [111]. Albendazolun mebendazole üstünlüğünü ve daha iyi tedavi ettiğini destekler yönünde çalışmalar vardır [126]. Albendazolün biyoyararlanımı, emilimi arttırmak için ilacın yağlı bir yemekle birlikte alınması [96] ve yüksek gastrik pH'dan kaçınılmasıyla (tedavi sırasında proton pompası inhibitörlerinin kullanılması gibi) artırılır [127]. Albendazol parazitin glukoz uptakeni bloke ederek glikojen depolarının boşalmasına neden olarak etki eder. Albendazolun metaboliti olan sulfoksit (SO) albendazolun kendisinden daha fazla etkilidir [128]. Tedavide ilacın kist içi konsantrasyonu önemlidir. Kist çapı ile ilaç düzeyi ters etkilenir; yani kist küçüldükçe intrakist ilaç düzeyi artar. Ayrıca hepatik kistlerde ve duvarı kalsifiye olmuş kistlerde daha yüksek kist içi ilaç konsantrasyonu bulunmuştur [128]. Günümüzde mebendazol yalnızca albendazol ile ciddi karaciğer yan etkileri yaşayan hastalar için alternatif bir ilaçtır. Bu hastaların çoğu her iki ilaçla da benzer yan etkiler yaşamaktadır; ancak bazı bireyler mebendazolü daha iyi tolere edebilmektedir [19]. Prazikuantel, protoskolisidal aktiviteye sahip bir izokinolon olup (25 mg/kg/24 saat) tek başına ve/veya benzimidazollerle birlikte verilebilir, benzimidazollerle birlikte kullanımı daha etkili ve hızlıdır [111]. Mebendazol ve prazikuantel kombine kullanılmasının KE tedavisinde etkili olduğu da bildirilmiştir [129].

KE'de, tek başına anti-enfektif tedavi, küçük kistlere veya alternatif olarak karaciğerde ve/veya birden fazla organda çok sayıda ve ameliyat edilemez kistlere ayrılmıştır. Çalışmalar albendazol ile KE tedavisinin kistin boyutunda küçülme, sayısında azalmaya neden olduğu, rekürrensi önlediği, kistlerin İnaktif / ölü forma dönüşmesine yol açarak cerrahi tedavi gereksinimi azalttığını destekler yöndedir [130].

Çapı <5 cm olan nonkomplike kistik ekinokokkozis (KE) tip 1 veya 3a için tek başına albendazol tedavisi (10-15 mg/kg/gün oral olarak 1-6 ay boyunca günde iki kez bölünmüş; maksimum 800 mg/gün) yüksek oranda iyileşme sağlayabilir. İlaç iki ayrı şekilde uygulanmaktadır: devamlı kullanımında ara vermeden kullanılırken, intermittan kullanımda 20 gün kullanıp, 10 gün ara verecek şekilde ilaç uygulanır [128]. Yan etkiler arasında lökopeni, alopesi, hafif gastrointestinal rahatsızlık ve uzun süreli kullanımda transaminazlarda yükselme yer alır. Lökopeni nedeniyle, ABD Gıda ve İlaç Dairesi (FDA) tedavinin başlangıcında ve tedavi süresince her 2 haftada bir kan sayımlarının izlenmesini önermektedir [9]. Medikal tedavide başarı oranı %74'tür. Nüks %9-25 oranındadır ve çoğunlukla tedavinin tamamlanmasından 2-8 yıl sonra ortaya çıkar. Sadece medikal tedavi ile kistlerin %30'u kaybolur, %30-50'si dejenerasyon veya küçülme kanıtı gösterir ve %20-40'ı 12 ay sonra değişmeden kalır [111].

Albendazol ile girişimsel tekniklerin bir kombinasyonu da önerilir ve rutin olarak PAIR gibi minimal invaziv tekniklerle kullanılır; cerrahi ile daha az yaygın olarak kullanılır [108, 131, 132]. Bununla birlikte, anti-enfektif tedaviyi azaltma kriterleri, tedavi süresi ile ilgili eksiklikler mevcuttur ve bu konuda çalışmalara ihtiyaç vardır [2]. Bu ajanlar karaciğer KE ameliyatı öncesi de (kist basıncı ve kistin canlılığını azaltmak amaçlı ameliyattan önce 7 tercihen 10 gün uygulanır) ve ameliyat sonrası (cerrahi alanın intraoperatif kontaminasyonunu önlemek için, 3-6 ay boyunca dozlama ile) cerrahiye destek olarak uygulanabilir [111]. Bu sayede anafilaktoid yanıt riskini azalmış ve nüks önlenmiş olur [111].

KE'de albendazol tedavisinin optimal bir dozu ve tedavi süresi olmayıp daha önceden hastalara yan etkiler nedeniyle aralıklı ilaç tedavisi (4 hafta tedavi 2 hafta ilaçsız dönem) önerilmiştir. Ancak son çalışmalar aralıksız tedavinin yan etkiyi arttırmadan daha etkin olduğunu göstermiştir. Todorov ve ark., yaptıkları çalışmada küçük ve yeni kistler için 6-8 aylık tedaviyi yeterli bulmuşlarken multipl veya multiorgan tutulumlu kistlerde, 5 cm'den büyük kistlerde tedavi süresinin 12- 20 aya kadar devam edebileceğini bildirmişlerdir. Ülkemizden yapılan çalışmalarda multipl kist, çoklu organ tutulumu nedeniyle 20-36 ay ilaç kullanan olgular bildirilmiştir. Akkaya ve arkadaşları, pulmoner kistlerin 12 aylık bir süreçte tedaviye çok çabuk yanıt verdiğini, karaciğerdeki kistlerde ise bu yanıtın 24-36 aya kadar uzadığını

bildirmişlerdir. Genellikle küçük, minimum adventisyal reaksiyonla çevrili kistlerde yanıt hızlı iken multipl kompartmanlar veya kız veziküller içeren kalın ya da kalsifiye adventisyal reaksiyonla çevrili kistler tedaviye nispeten dirençlidir. Albendazol kullanımıyla kistlerin %30 kaybolduğu , %30- 50 küçüldüğü ve %20-40 değişmediği gözlenmiştir [133].

2.8.3. PAIR (Ponksiyon, Aspirasyon, İnjeksiyon ve Reaspirasyon)

PAIR ilk olarak Tunuslu bir grup araştırmacı tarafından önerilmiştir[96]. PAIR, görüntüleme (USG veya BT) eşliğinde karaciğerde yer alan kistin delinmesi, kist sıvısının aspire edilmesi (yavru kistleri ve lamine membranı çıkaran parçalayıcı bir aletle), protoskolisidal bir ajanın enjekte edilmesi ve 15-20 dakika sonra tekrar aspire edilmesinden oluşur ve cerrahiye alternatif oluşturur [111]. Drenajı kolaylaştırmak ve potansiyel biliyer fistüllerin kontrolünü sağlamak için boşlukta bir drenaj kateteri bırakılabilir. Beş cm'den büyük kistler, kist boşluğunda bir drenaj tüpünün bırakılmasını gerektirebilir, bu durumda prosedür PAIR-D olarak bilinir [96]. İşlem esnasında kist sıvısının sızmasını ve bunun sonucunda anafilaktik reaksiyonları ve karın boşluğunda protoskoleks yayılımını önlemek için ponksiyon noktası ile kist yüzeyi arasında normal karaciğer parankimi bulunmalıdır [96].

PAIR, çapı >5 cm olan univeziküler tip CEL, CE1, CE2, CE3 hepatik kistler ve ayrıca ponksiyon için erişilebilen multipl kistler için endikedir. PAIR için ana kontrendikasyonlar ise biliyer ağaçla bağlantılı kistler, karaciğerde riskli veya erişilemez bir yerde bulunan kistler, karın boşluğundaki serbest kistler ve akciğerler, kalp, beyin veya omurgada bulunan kistlerdir[4].

İnoperabl ve/veya cerrahiyi reddeden hastalarda, cerrahi sonrası nüks durumunda ve medikal tedaviye yanıt alınamayan durumlarda ve enfekte kistlerde endikedir [96, 110]. Karaciğer parankimi içerisinde, derin yerleşimli kistler bu tedavi için uygundur [128]. Ponksiyon için erişilemeyen kistlerde, aspire edilemeyen kalın içerikli kistlerde, vasküler yapılara zarar verme riski olduğunda, güvenli transhepatik ponksiyon için yetersiz karaciğer dokusu olan periferik kistlerde, inaktif ve / veya kalsifiye kistlerde ve biliyer, peritoneal boşlukla bağlantılı kistlerde kontrendikedir [96, 109]. PAIR, gebelikte ve safra fistülü varlığına işaret edebilecek safra boyalı

kistlerde kontrendikedir. PAIR sırasında uygulanan skolisidal ajanlar bu hastalarda biliyer komplikasyon riskini artırabilir [9].

Uniloküler CE1 ve CE3a lezyonları perkütan tedaviye iyi yanıt verirken (>%80), multiloküler CE2 ve CE3b kistleri %40'ın altında daha düşük bir başarı oranı sergilemektedir[109]. Nüks (%1,6-%5), morbidite (%0,9) ve mortalite (%2,5) oranları düşüktür ve hastanede kalış süreleri daha kısadır [74].

Tek başına cerrahi tedavi ile karşılaştırıldığında, PAIR ile albendazol tedavisi daha az yan etki ve daha az hastanede yatış süresi ile benzer kist kaybı oranları ile sonuçlanır. PAIR ile kist içeriğinin bulaşı nadirdir, ancak WHO'nun önerdiği şekilde profilaktik albendazol tedavisi rutin olarak PAIR'den en az 1 hafta önce ve 1 ay sonra uygulanır [9, 96]. Tedavi süresi kistin boyutuna bağlıdır ve takip USG muayenelerinde kist neredeyse solid görünüm alana kadar devam eder. PAIR ve albendazol ile optimum tedavi süresi henüz tam olarak araştırılmamıştır ve birkaç hafta ile birkaç ay arasında değişebilir.

PAIR'deki yeni bir gelişme, kist içeriğine ek olarak parazitik membranların aspirasyonunu içeren ve girişim sonrası belli bir süre boyunca bir kateterin yerinde bırakıldığı, çapı 10 cm'ye kadar olan kistler için uygun bir prosedür olan "modifiye kateterizasyon tekniğidir" (MoCAT) [134]. Deneyimli uzmanlar tarafından yapıldığında, bu teknik nonkomplike CE2 ve CE3b kistleri için cerrahiye bir alternatif olabilir.

PAIR esnasında ilk ponksiyondan sonra safra aspire edilirse, bu kistobiliyer bağlantıyı düşündürür. Safra boyalı kist içeriği görülmesi durumunda kist içine skolisidal enjeksiyonu, kimyasal sklerozan kolanjit ve bunu takiben biliyer striktür riski nedeniyle yapılmamalıdır [17]. Khuroo [135], PAIR esnasında sıvı aspirasyonunda sarı kist sıvısı veya pozitif bilirubin dipstick görülmesi halinde PAIR'ın iptal edilmesini önermektedir. Öztürk ve ark. [128] 10 cm'den büyük ve safra içeriği olan kistlerde perkütan tedaviden sonra kateterizasyon yapılmasını önermektedir. Kateterizasyon yaklaşık bir hafta boyunca yerinde bırakılmalı ve kateterden gelen miktar 10 cc'den az olduğunda çıkarılmalıdır. Devam eden veya artan bir safra kaçağı varsa, endoskopik retrograd kolanjiyopankreatografi (ERCP) önerilir [17].

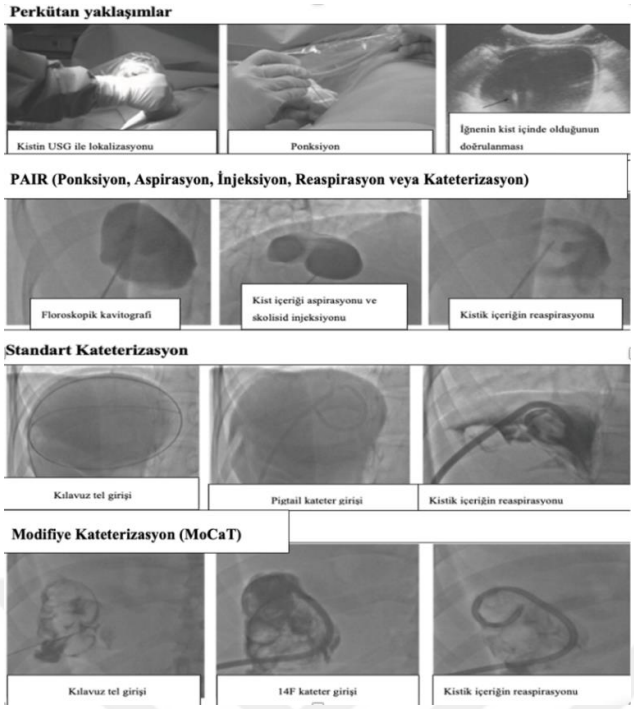

Şekil 13. Karaciğer kist hidatiğinde perkütan teknikler [2].

2.8.4. Cerrahi Tedavi

Cerrahi tedavinin amacı; canlı enfekte bileşenlerin tamamen çıkarılması, dökülmenin önlenmesi, rezidüel kavite ve kistobiliyer bağlantının tedavisini içermektedir [96]. Çapı > 10 cm olan büyük karaciğer kistlerinde (özellikle birden fazla yavru kist ile ilişkili olduğunda) ve/veya rüptür riski olan yüzeysel yerleşimli izole karaciğer kistlerinde ve komplike kistlerde (enfeksiyon, kistobiliyer bağlantı, önceki ameliyat veya PAIR sonrası komplike olmuş veya tekrarlayan kistler, komşu yapıya bası veya obstrüksiyon) cerrahi tedavi endikedir [111]. Ayrıca rüptüre kistlerde ve safra yolları ile bağlantılı kistlerde tercih edilen tedavi cerrahidir [9]. CE-2 ve CE-3b olarak sınıflandırılan ve boyutu >5-6 cm olan kistler ve boyutu >10 cm olan herhangi bir kist için de tedavi cerrahidir [96]. Komplike olmamakla birlikte çevre vital yapılara bası yapan büyük kistler, PAIR uygulanması uygun olmayan rüptüre olma olasılığı bulunan kistlerde de cerrahi girişim endikasyonu vardır [128].

İntraoperatif bulaşın önlenmesi, cerrahi yara sınırlarının ve açıkta kalan karın içi yapıların protoskolisid ile ıslatılmış örtülerle (çoğunlukla %20 hipertonik salin solüsyonu ile) korunması hayati önem taşımaktadır [111]. Perioperatif benzimidazol

kullanımı tartışmalıdır. Amacı kist boyutunu küçültmek, kistlerin enfekte etme potansiyelini yok etmek ve nüksü önlemektir [126].

Kist hidatikte cerrahi tedavi "konservatif" (yani parankim koruyucu) veya radikal cerrahi olmak üzere 2 şekildedir. Konservatif cerrahi kistin boşaltılması, unroofing yapılarak (kistin üst kısmından açılması) ve rezidüel kavitenin tedavisini içerir. Endokistektomi, perikisti sağlam bırakmak ve perikist içinde çalışmak anlamına gelir ayrıca konservatif cerrahinin ana bileşenidir. Endokistektomide korkulan şey canlı kist içeriğinin dökülmesidir. Subtotal kistektomide (endokistektomi) dökülmeden kaynaklanan sekonder ekinokokkoz riski daha yüksektir [17]. Endokistektomi periferik yerleşimli lezyonlar için mantıklı bir cerrahi seçenektir. Bunu önlemek için kistin etrafı %20 salin solüsyonuyla ıslatılmış karın bezleriyle örtülür. Ardından kistobiliyer bağlantılar yoluyla yanlışlıkla biliyer sisteme drenajı önlemek için basınç oluşturmadan %20 salin ile kist içi doldurulur. Her biri 10 dakika olmak üzere iki kez bu işlem tekrarlanır. Kist üst kısmından açılır ve ardından endokistektomi yapılır. Biliyer kaçağı önlemek için kistobiliyer bağlantı 3/0 PDS sütür ile sütüre edilir. Konservatif cerrahi sonrası rezidüel kaviteye marsupiyalizasyon, kapitonaj, basit drenaj veya omentopeksi (omentumun rezidüel kaviteye yerleştirilmesi) yapılabilir. Omentopeksi diğerlerine göre daha az biliyer kaçak ve enfektif komplikasyonlarla ilişkilidir [96, 136].

Radikal cerrahi karaciğer rezeksiyonunu içerir. Bu, kistoperikistektomi veya formal segmentektomi gibi bir rezeksiyon olabilir. Kistoperikistektomi, açık ve kapalı yaklaşım olmak üzere 2 şekilde yapılabilir. Açık total kistektomide, lezyonun duvarı rezeke edilmeden önce, kist delinir ve içeriği bir aspiratöre bağlı kalın bir iğne veya trokar ile boşaltılır. Öncesinde 50-60 mL sıvı çekilmesi kist basıncını azaltmak için faydalıdır [111]. Daha sonra boşluğa bir skolisidal ajan enjekte edilir ve 10 dakika bekletilir [111]. Nüksü önlemek için, kistin açılmasını önleyen kapalı total kistektomi tercih edilen bir tekniktir. Kist, perikistik duvar ile karaciğer parankimi arasında bir cerrahi düzlem oluşturularak bir bütün halinde rezeke edilir [111]. Ana hepatik venlere, inferior vena kavaya veya hepatik hilusa yakın komşuluğu olan kistlerde kaçınılmalıdır [111]. Radikal cerrahinin (hepatik rezeksiyon ve total kistektomi), avantajları lokal nüksün önemli ölçüde azalması, safra kaçağı insidansının azalması ve tedavi edilecek rezidüel kavitenin olmamasıdır [96]. Radikal cerrahi postoperatif

abdominal enfeksiyon, biliyer fistül ve genel mortalite açısından daha düşük risk taşıdığı ve tedavi edilmesi gereken rezidüel kavite bırakmadığı, lokal nüksü önemli ölçüde azalttığı için tercih edilmektedir [96, 111, 137]. Radikal cerrahi perikistik alanın ve tüm parazitlerin çıkarılmasını sağlar, böylece rezidüel kavite persistansı, komplikasyonlar ve nüks olasılığı sorunlarını çözer [111]. Çinli cerrah PengXinyu [108] tarafından modifiye edilen total kistektominin (periadventisyal kistektomi veya yanlış olarak "perikistektomi" olarak da bilinir) daha sistematik kullanımı son 15 yılda artmıştır [138, 139].

Karaciğer rezeksiyonu endikasyonları nadirdir. Genellikle ciddi safra yolu tutulumu, lober atrofi ile vasküler tutulum veya nüks olan olgular için tercih edilir. Bu prosedürde kist hiç açılmadığı için nüks oranı düşüktür [111]. Belirgin biliyer bağlantısı olan ve total kistektomi için uygun olmayan KE hastalarında, fistül ve sistik kanalın "çift drenajı" (Kehr T-tüpü yerleştirilmesi) artık postoperatif biliyer kaçağı azaltmak için tercih edilmektedir. Postoperatif safra kaçağı durumunda, herhangi bir reoperasyondan önce endoskopik retrograd kolanjiyopankreatografi [ERCP] düşünülmelidir [140, 141]. Seçilmiş olgularda KE için karaciğer transplantasyonu son seçenek olabilir [142].

Karaciğer KE'de cerrahi tedaviyi planlarken temel amaç paraziti uzaklaştırmanın yanı sıra morbidite ve mortaliteyi ve rekürrensi minimalde tutmak olmalıdır [128]. Cerrahi olarak açık veya laparoskopik olarak yaklaşım seçilebilir. Açık yaklaşım, tek seferlik cerrahi mümkün olduğunda kombine akciğer-karaciğer hidatidozu için torako-abdominal yaklaşımda kullanılabilir [111]. Laparoskopik yaklaşım seçilmiş olgular için daha az morbidite, daha kısa hastanede yatış süresi ve biliyer fistüllerin daha iyi tanımlanması gibi avantajlar sunar [143, 144]. Öte yandan, laparoskopik yaklaşım enstrümantasyon için sınırlı alan, kalın kistlerden içeriğin aspire edilmesindeki zorluklar, özel aletlere duyulan ihtiyaç ve pnömoperitoneuma sekonder yayılım için artmış risk nedeniyle yaygın değildir [111]. 1992'de bir KE hastasının laparoskopik tedavisinin ilk raporundan bu yana [145], robotik yardımlı [146] ve tek insizyonlu laparoskopik total kistektomi ve hepatik rezeksiyon [147] laparoskopiyi kist hidatiğin cerrahi pratiğine sokmuştur [148]. Laparoskopik cerrahi yapıldığında, kist içeriğinin intraabdominal bulaşından kaçınma ve kist duvarı bütünlüğüne saygı gösterme ilkesinden ödün verilmemelidir; ancak laparoskopik

yaklaşımın nüks üzerindeki etkisi tartışmalıdır [149]. Palanivelu ve arkadaşları [150], minimal invaziv cerrahi sırasında intraabdominal bulaş olmadan aspirasyona olanak tanıyan çift emme portlu yeni bir sistem geliştirmiştir. Ortalama 5,8 yıl boyunca takip edilen 66 olguda nüks olmadan aynı sistemi kullanarak etkileyici sonuçlar bildirmişlerdir [151]. Uygun olgularda laparoskopi, çocuklarda kist hidatik hastalığının tedavisinde mükemmel kozmetik, düşük oranda açık operasyona dönüş ve az oranda görülen operatif komplikasyonları ile uygulanabilir ve güvenli bir seçenektir [152].

Cerrahi sonrası nüks oranları %1 ile %20 arasında, morbidite oranları %12 ile %84 arasında ve mortalite oranları %0,5 ile %6,5 arasında değişmektedir [153].

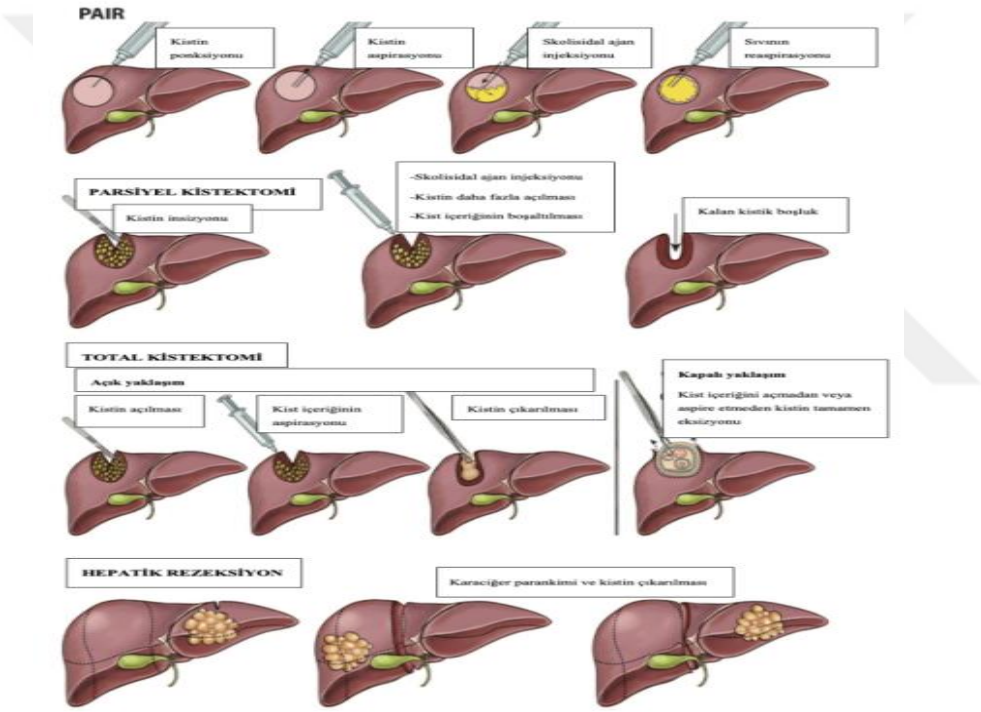

Şekil 14. Karaciğer KE'ne yönelik tedavi yaklaşımlarının şematik gösterimi [17]

2.8.5. KE'de Perioperatif Protoskolesid Kullanımı

KE için cerrahi veya PAIR işlemi sırasında protoskoleks bakımından zengin hidatik sıvının intraoperatif yayılımı, kist nüksünün önemli bir nedenidir [25]. Canlı protoskolekslerin dökülme riskini ve olası nüksü azaltmak için KE kistlerine bir protoskolesid enjeksiyonu, dünyadaki birçok cerrah tarafından kullanılan cerrahi tekniğin ayrılmaz bir parçasıdır [154]. Son 50 yılda ılık sudan [155] son derece toksik formaline [156] kadar çok geniş bir protoskoleksidal ajan yelpazesi test edilmiştir,

ancak bu bileşiklerin çoğunun uygulanabilirliği, güvenliği ve etkinliği genellikle belirlenmemiştir. Ciddi komplikasyonlar (ciddi biliyer, gaz embolisi, renal ve toksik komplikasyonlar [157]) bunlardan bazılarının kullanımını sınırlamıştır; formalin ve betadin hiçbir koşulda kullanılmamalıdır. Safra kanalı mukozasına toksisite nedeniyle kistobiliyer bağlantının herhangi bir protoskolesidal ajan kullanılmadan önce dikkatlice kontrol edilmelidir.

Halihazırda WHO-IWGE, cerrahide tercih edilen protoskolesid olarak %20 hipertonik salin ve PAIR'de %20 hipertonik salin veya %95 alkol önermektedir [25], ancak bu protoskolesid ajanlarla ilgili titiz, kaliteli ve karşılaştırmalı çalışmalara ihtiyaç vardır. Hiperonkotik solüsyonlar biliyer epitele zarar vererek sklerozan kolanjite yol açabilir [96]. Hipertonik salin dikkatli bir şekilde kullanılmalıdır çünkü emilerek hipernatremiye (irritabilite, şuur bulanıklığı, letarji, konvülziyon, koma ve hatta ölüm) neden olabilir.

2.8.6. Biliyer Komplikasyonların Yönetimi

Biliyer fistül karaciğer KE ameliyatlarından sonra önemli bir morbidite nedenidir. Biliyer fistüllerin oluşum mekanizması ile ilgili ileri sürülen hipotezlerden birisi büyüyen kistin safra kanallarına bası ve nekroze yol açması; diğer bir görüş ise intrakistik basıncın artması ile o bölgede bulunan küçük safra radikallerinin atrofiye uğrayarak safra kanallarının rüptüre olmasıdır [158]. Kistobiliyer bağlantının tedavisi zorlu bir süreçtir. Büyük safra kanallarına rüptür klinik olarak önemlidir ve sarılık, kolesistit, pankreatit ve kolanjit ile sonuçlanabilir. Karaciğer kist hidatiği olan tüm hastaların %10-15'inde görülür. BT veya MRG ile görüntüleme, kistobiliyer bağlantıyı tespit edebilir. Kistin boyutu kistobiliyer bağlantıyı öngörebilir. Kistobiliyer bağlantısı olan 24 hastadan oluşan bir seride, 20'sinde (%83,3) kist boyutunun 7,5 cm'den büyük olması kist boyutu ile bağlantılı olmanın ilişkili olduğunu düşündürmektedir [96].

Perioperatif görüntüleme çalışmalarını takiben, kistobiliyer bağlantıdan şüphelenildiğinde, bunları tanımlamak için kolanjiyografi kullanılabilir. Kolanjiyopankreatografi (ERCP), kist hidatik materyaline sekonder biliyer obstrüksiyonu doğrulamak ve endoskopik sfinkterotomi ve kist hidatik kalıntılarının balon veya basket kullanılarak çıkarılması ile preoperatif tedaviye izin vermek için yararlıdır [111].

Operasyonda kistobiliyer bağlantı ve sızıntı bölgesinin tespiti zor olabilir. Safra ile boyanmış kist sıvısının aspirasyonu bu komünikasyonu doğrular. Kist duvarının özenli bir şekilde incelenmesi genellikle safra sızıntısını belirgin hale getirecektir. Bir kistin cerrahi eksizyonunu takiben, potansiyel olarak gözden kaçan biliyer bağlantıları veya fistülleri tanımlamak için transkistik bir kanal yoluyla metilen mavisi testi yapılabilir; intraoperatif kolanjiyografi de yardımcı olabilir, ancak preoperatif ERCP yapıldığında genellikle gereksizdir. Ameliyat sırasında ortak safra kanalının kanulasyonu ile buradan salin ya da parenteral lipit solüsyonu vererek safra fistüllerini ortaya koyulabileceğini gösteren çalışmalar mevcuttur [159]. Bu çalışmada araştırmacılar verilen metilen mavisi ile tüm kist içeriği boyandığı, olası diğer fistüllerin görünme olasılığının azaldığı ve kullanılmaktan kaçınıldığı belirtilmektedir.

Ameliyat sonrası safra kaçağı, fistül veya kavite enfeksiyonunu önlemek için bariz biliyer fistüller emilebilir sütürlerle dikilir ve kalan kist boşluğu omentopeksi ve drenaj ile tedavi edilir [96]. Gerekirse daha sonra koledoğa stentleme yapılır [96]. Ameliyat sonrası biliyer fistüllerin çoğu perkütan tüp drenajı ile konservatif olarak yönetilebilir. Bununla birlikte, biliyer drenaj için ERCP ve biliyer stent yerleştirilmesi, devam eden bir postoperatif biliyer fistül (>10 gün) veya sürekli, büyük çıkışlı bir fistül için endikedir [17]. Kistobiliyer bağlantı daha büyük bir kanalı içeriyorsa, nadiren bir Kehr tüpünün yerleştirilmesi gerekebilir. Seçilmiş nadir olgulara Roux-en-Y hepatikojejunostomi ile drenaj ve daha az sıklıkla karaciğer rezeksiyonu endike olabilir [111].

2.8.7. Takip

Nüksleri tespit etmek için takip şarttır. Mevcut verilere göre 5-7 yıl güvenli görünmektedir [65]. İzlem hem USG hem de serolojiyi içerir ayrıca nüks şüphesi olduğunda BT veya MRG'yi içerir. Serolojinin negatif hale gelmesi uzun sürede gerçekleşeceğinden rekürrensin tanısında sensivitesi düşüktür [128]. Ancak negatifleşip sonrasında tekrar pozitif hale gelirse anlamlıdır. Takipte USG önemlidir. Genellikle tedavi sonrası 1. aydan sonra ilk 2-3 yıl boyunca her 3-6 ayda bir ve sonraki 5 yıl boyunca yılda bir kez planlanır [111, 128]. Cerrahi ve perkütan girişimlerden hemen sonra yapılan görüntüleme, kistik olmayan ekinokokkoz sıvı koleksiyonlarını

(seroma, bilioma) yakalamak ve takip sırasında bunları rekürrensten ayırt etmek için gereklidir [65].

Benzimidazoller (tercihen albendazol ile tedavi ve peri-girişimsel profilaksi) yan etkiler açısından dikkatlice izlenmelidir. En önemli yan etkiler alopesi (genellikle geçicidir), karaciğer toksisitesi ve agranülositozdur [65]. Karaciğer fonksiyon testleri (KCFT) ve beyaz kan hücresi sayımı (WBC) tedavinin başlangıcından sonra 0, 5, 14 ve 28. günlerde yapılmalıdır ve daha sonra iki haftada bir ve her şey yolunda giderse giderek ayda bire kadar uzatılmalıdır. Benzimidazoller gebelik sırasında, özellikle de ilk üç aylık dönemde teratojenik etkileri nedeniyle kontrendikedir [65, 160].

3. GEREÇ VE YÖNTEM

Bu çalışma Ankara Dr. Sami Ulus Kadın Doğum Çocuk Sağlığı ve Hastalıkları Sağlık Eğitim Uygulama ve Araştırma Merkezi Çocuk Cerrahisi Anabilim Dalı'nda yürütüldü. Etik kurul onayı 21.09.2022 tarih ve 2020-KAEK-141/435 sayı ile alındı. Etik kurul onayı alındıktan sonra hastane otomasyon sisteminden 1 Ocak 2005 ile 31 Ağustos 2022 tarihleri arasında karaciğer kist hidatiği tanısı almış olan hastalar retrospektif olarak incelendi. Çalışmaya 1 Ocak 2005- 31 Ağustos 2022 tarihleri arasında hastanemizde karaciğer kist hidatiği tanısı alan ve hastane otomasyon sisteminden verilerine ulaşılabilen 1-18 yaş aralığındaki hastalar dahil edildi. Kist hidatik tanısı ultrasonografi, bilgisayarlı tomografi veya manyetik rezonans incelemeleri ile kistik lezyonun tespit edilmesi ve serolojik yöntemlerle desteklenmesi ile konulmuştur. Çalışmada serolojik testin yanlış negatif sonuç verebileceği de göz önünde bulundurularak serolojik testleri negatif çıkan kist hidatikli olgular klinik ve görüntüleme yöntemleri destekliyor ise çalışmaya dahil edildi. Hastanemize tek bir başvurusu olup tanı sonrası tedaviyi reddeden hastalar ve hastane otomasyon sisteminden bilgilerine ulaşılamayan hastalar çalışma dışı bırakıldı.

Hastaların yaş, cinsiyet, başvuru şikayetleri ve semptomları, şikayetlerinin süreleri, aile öyküsü olup olmadığı, hayvan teması öyküsü, ek hastalık varlığı, tanıda kullanılan radyolojik yöntem bulguları (ultrasonografi, bilgisayarlı tomografi, manyetik rezonans görüntüleme), labarotuar tetkikleri, uygulanan tedavi şekilleri, verilen medikal tedavinin süresi, ameliyat bulguları ve süresi, komplikasyonlar, hospitalizasyon ve takip süreleri, morbidite, mortalite ve tedavi sonuçları hastane bilgi sisteminden incelenerek kaydedildi. Hastaların geldikleri coğrafi bölge, ailelerinde KE hastası olan başka bir birey olup olmadığı, hayvan teması öyküsü, İHA pozitifliği USG, BT veya MRG bulguları (kistin sayısı, boyutu, lokalizasyonu, kistin safra yolu ile bağlantısı, Gharbi sınıflandırmasına göre tipi, eşlik eden ek organ tutulumu) incelendi. Hastaların mevcut medikal durumuna, kistlerinin büyüklüğüne, rüptüre olup olmamasına, lokalizasyonuna ve cerrahın klinik deneyimine göre 3 farklı tedavi modalitesi (sadece albendazol, PAIR, ameliyat olmak üzere) uygulandı. Kriterleri karşılayan 85 (%54,1) hastaya ameliyat, 35 (%22,3) hastaya PAIR, 34 (%21,7) hastaya sadece albendazol tedavisi, iki (%1,3) hastaya ameliyat ve PAIR işlemi uygulandı. Bir

hastaya ise başka bir nedenle yapılan ultrasonografide insidental olarak 1,2x1,2cm boyutunda tip 5 kist hidatik saptandığı için hiçbir tedavi uygulanmadığı görüldü. Örneklem boyutunun küçük olması nedeniyle hem ameliyat ve hem PAIR işlemi yapılan hasta grubuyla, tedavi verilmeyen hasta grubu istatistik analizine dahil edilmedi. PAIR ve sadece albendazol tedavisindeki başarı kistin kalsifiye görünümde olması veya tamamen kaybolması olarak kabul edildi. Yeni kist oluşumu veya kistin kaybolmaması tedavide başarısızlık olarak kabul edildi.

3.1. İstatistiksel Analiz

Kategorik veriler sayı ve yüzde, sayısal veriler aritmetik ortalama, standart sapma, ortanca, minimum ve maksimum istatistikleri ile özetlendi. Bağımsız iki grup ortalamalarına ilişkin karşılaştırmalar varyans homojenliği sağlandığı durumlarda bağımsız iki örneklem t-testi ile varyans homojenliği sağlanmadığı durumlarda Welch t testi ile yapıldı. Bağımsız ikiden çok grup ortalamalarına ilişkin karşılaştırmalar varyans homojenliği sağlandığı durumlarda tek yönlü varyans analizi (ANOVA) ile varyans homojenliği sağlanmadığı durumlarda Welch ANOVA testi ile yapıldı. Varyans analizi sonuçları anlamlı çıktığı durumlarda farklılığın kaynağını belirlemek için Post Hoc ikişerli karşılaştırma testlerinden varyans homojenliği sağlandığında dengesiz örneklem büyüklüklerinde önerilen Scheffe ve varyans homojenliği sağlanmadığında Games-Howell testleri kullanıldı. Kategorik değişkenler arası ilişkiler Ki-kare testi ile sayısal değişkenler arası ilişkiler ise Pearson korelasyon katsayısı ile çözümlendi. İstatistiksel anlamlılık düzeyi %5 olarak kabul edildi ($p<0.05$ düzeyi anlamlı olarak kabul edildi). Tüm çözümlemeler SPSS (versiyon 27) ile yapıldı.

4. BULGULAR

Çalışmaya pediatrik yaş grubunda olan 157 hasta dahil edildi. Hastaların 95'i (%60,5) erkek, 62'si (%39,5) kız hastaydı. Kız hastaların yaş ortalamaları 11,63±3,19 yaş, erkek hastaların yaş ortalamaları 10,89±3,53 yaş olarak bulundu. Tüm hastaların yaş ortalaması 11,24±3,44 yaş (3,9-18) idi (Çizelge 1).

Çizelge 1. Cinsiyete göre hastaların dağılımı ve yaş ortalaması

Cinsiyet	n	%	ort ±std (yıl)
Kız	62	39,5	11,63±3,19
Erkek Toplam	95 157	60,5	10,89±3,53 11,24±3,44

Tanı yaşı açısından değerlendirildiğinde kız hastalarla erkek hastaların yaş ortalaması arasındaki fark istatistiksel olarak anlamlı bulunmadı (p=0,191), (Çizelge 2).

Çizelge 2. Tanı yaşı bakımından cinsiyetlerin karşılaştırılması

Cinsiyet	n	Tanı yaşı (yıl)	s	t	p
Kız	62	11,63	3,19	1,312	0,191
Erkek	95	10,89	3,53		

*Bağımsız iki örneklem t testi, s: Standart sapma

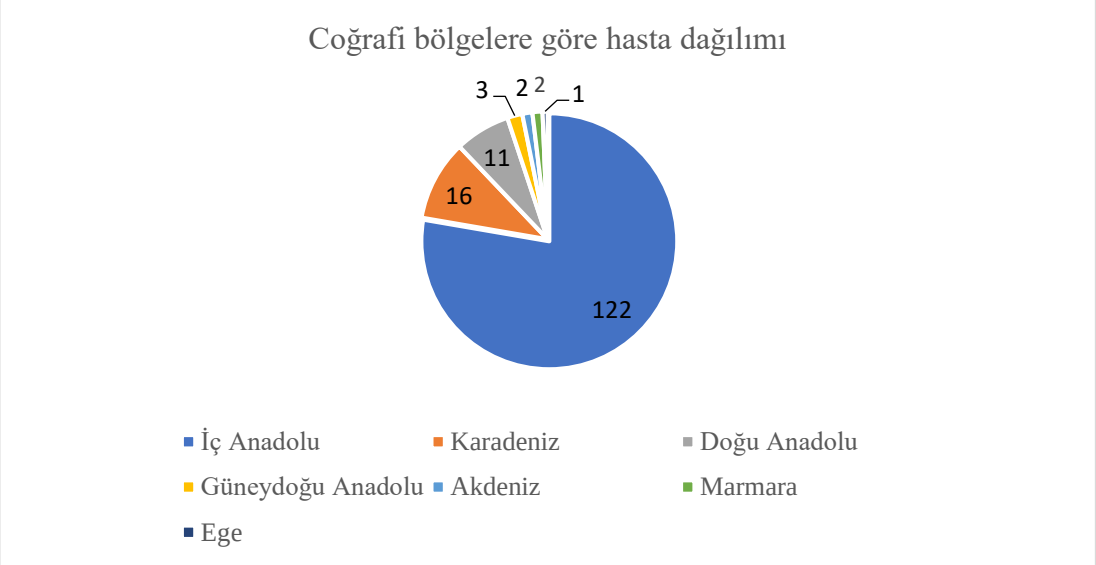

Şekil 15. Coğrafi bölgelere göre hasta dağılımı

Geldiği coğrafi bölgeler açısından değerlendirildiğinde; olguların 122'si (%77,7) İç Anadolu, 16'sı (%10,2) Karadeniz, 11'i (%7) Doğu Anadolu, üçü (%1,9) Güneydoğu Anadolu, ikisi (%1,3) Akdeniz, ikisi (%1,3) Marmara, biri (%0,6) Ege bölgesinden başvurmuştu (Şekil 15).

Çizelge 3. Aile ve hayvan teması öyküsü

Ailede kist hidatik öyküsü	n	%	Toplam hasta
Yok	17	10,8	157
Var	7	4,5	
Bilinmiyor	133	84,7	
Hayvan teması öyküsü			
Yok	26	16,6	157
Var	56	35,7	
Bilinmiyor	75	47,7	

Ailede başka bir bireyde kist hidatik öyküsü yedi (%4,5) hastada mevcuttu. 133 (%84,7) hastada ailede kist hidatik öyküsü ile ilgili bilgi verilerde mevcut değildi (Çizelge 3).

Hayvan teması öyküsü 56 (%35,7) hastada mevcutken, 26 (%16,6) hastada yoktu. 75 (%47,7) hastada ise veri mevcut değildi (Çizelge 3).

Çizelge 4. Karaciğer hidatik kistli hastalarda ek organ tutulum oranları

Ek organ tutulumu	n	%
Yok	125	79,7
Akciğer	23	14,7
İntraperitoneal serbest kist	5	3,2
Böbrek	1	0,6
İntraperitoneal serbest kist ve böbrek	1	0,6
Akciğer ve dalak	1	0,6
Cilt	1	0,6
Toplam hasta	157	

Hastaların 125'inde (%79,7) KE, karaciğer haricinde başka bir organı etkilememişti. 32 hastada (%20,4) karaciğerde KE yanı sıra başka en az bir organda da KE olduğu görüldü. Karaciğer hidatik kistine ek başka organ tutulumu olarak değerlendirildiğinde en sık akciğerin (toplam 24 hastada) tutulduğu görüldü. Karaciğerdeki hidatik kiste ek olarak 23 (%14,7) hastada akciğer, bir (%0,6) hastada akciğer ve dalak, beş (%3,2) hastada intraperitoneal serbest kist, bir (%0,6) hastada böbrek, bir (%0,6) hastada ise hem böbrekte KE hem de intraperitoneal serbest kist

vardı (Çizelge 4). Ciltte kitle nedeniyle opere edilen bir (%0,6) hastanın patolojisi kist hidatik ile uyumlu geldi bu hastada cilt haricinde karaciğerde de kist hidatik mevcuttu. Akciğerinde kist hidatik bulunan toplam 24 hastanın 22'si (%14), takipleri esnasında akciğerden opere edilmişti.

Hastaların 16'sında (%10,2) ek bir sorun da vardı. Hastaların ikisinde karaciğerde hemanjiom, ikisinde demir eksikliği anemisi, birinde bruselloz, birinde kolonda juvenil polip, birinde hemorajik telenjiektazi, birinde patent foramen ovale, birinde enürezis nokturna, birinde karaciğer sol lob hipoplazisi, birinde dikkat eksikliği ve depresyon, birinde juvenil absans, birinde malrotasyon, birinde ektopik böbrek, birinde hidronefroz ve Down sendromu, birinde böbrekte kortikal kist mevcuttu.

Çizelge 5. Başvuru semptomları

Başvuru şikayeti	n	%
Karın ağrısı	92	58,6
Kusma	9	5,7
İnsidental	41	26,1
Akciğer KE tanısı sonrası başvuru	3	1,9
Pulmoner semptomlar	14	8,9
Alerjik semptomlar	6	3,8

Hastaların başvuru nedeni olarak 92'sinde (%58,6) karın ağrısı varken, dokuzunda (%5,7) kusma mevcuttu. 41 (%26,1) hastada ise travma, kabızlık, iştahsızlık, halsizlik gibi bir nedenle çekilen abdomen ultrasonografide insidental olarak saptandı. Hastaların bir kısmında birden fazla semptom vardı. Üç (%1,9) hastanın başvuru esnasında bilinen akciğer kist hidatik tanısı vardı ve sonrasında yapılan tetkiklerinde karaciğerde de kist hidatik saptandı. 14 (%8,9) hasta öksürük, hemoptizi, göğüs ağrısı gibi pulmoner semptomlarla başvurdu. Bu 14 hastanın 12'sinde akciğerde kist hidatik saptandı. Diğer iki hasta ise göğüs ağrısıyla başvurmuştu ve yapılan tetkiklerde insidental olarak yalnızca karaciğerde kist hidatik saptandı. Altı hasta ise kaşıntı, döküntü, anjioödem gibi alerjik semptomlarla başvurdu. Semptomların süresi ortalama 67,13±167,47 gündü (1-1440gün).

Dört hasta akut karın tablosuyla başvurmuş ve yapılan ameliyatta üç hastada rüptüre, bir hastada ise nonrüptüre karaciğer kist hidatiği saptanmıştı. Bir hastada ciltte kitle nedeniyle alınan biyopside insidental olarak kist hidatik saptanmıştı. Göğüs ağrısıyla başvuran bir hastanın çekilen akciğer direkt grafisinde plevral efüzyon

saptanmış, bunun sonucu hastaya toraks tüpü yerleştirilmiş sonrasında kist hidatik rüptürüne sekonder plevral efüzyon tanısı almıştı.

Olguların 96'sının (%61,1) fizik muayenesinde patolojik bulgu saptanmadı; 26'sında (%16,6) batında hassasiyet, 33'ünde (%21) hepatomegali, ikisinde (%1,3) ise döküntü mevcuttu.

Hastalığın taramasında serolojik test olarak kullanılan IHA 129 hastaya uygulanmıştı. 93 (%59,3) hastada pozitif sonuçlanırken 36 (%22,9) hastada IHA negatifti. 28 (%17,8) hastada ise IHA tetkik edilmemişti (Çizelge 6).

Çizelge 6. Hastalardaki IHA sonuçları

IHA	n	%
Negatif	36	22,9
Pozitif	93	59,3
Yok	28	17,8

Tanı yaşı bakımından IHA pozitif ve negatif olan grup ortalamaları arası fark istatistiksel olarak anlamlı bulunmadı (p=0,251), (Çizelge 7).

Çizelge 7. Tanı yaşı bakımından IHA pozitif ve IHA negatif olan grupların karşılaştırılması

IHA	n	Tanı yaşı(yıl)	s	t	p
Negatif	36	10,79	3,296	-1,153	0,251
Pozitif	93	11,59	3,479		

* Bağımsız iki örneklem t testi, s: Standart sapma

IHA ile cinsiyet arasında istatistiksel olarak anlamlı ilişki bulunmadı (p=0,23), (Çizelge 8).

Çizelge 8. IHA ile cinsiyet ilişkisi

		Cinsiyet			
		Kız n (%)	Erkek n (%)	χ^2	Exact p
IHA	Negatif	12 (22,7)	24 (31,6)	1,528	0,23
	Pozitif	41 (77,3)	52 (68,4)		

* Ki-kare testi

IHA ile hayvan temas öyküsü arasında istatistiksel olarak anlamlı ilişki bulundu (p=0,043), (Çizelge 9). Hayvan teması olanlarda IHA pozitiflik oranı (%80,4)

hayvan teması olmayanlarda IHA pozitiflik oranına (%54,5) göre istatistiksel olarak anlamlı yüksek bulundu.

Çizelge 9. IHA ile hayvan temas öyküsü ilişkisi

		Hayvan teması öyküsü			
		Yok n (%)	Var n (%)	χ^2	Exact p
IHA	Negatif	10 (45,5)	10 (19,6)	5,162	0,043
	Pozitif	12 (54,5)	41 (80,4)		

* Ki-kare testi

Tanı aşamasında 157 hastanın hepsine ultrasonografi yapılmışken 110 (%70)'una BT de çekilmişti. Lokalizasyonuna göre değerlendirildiğinde 113 (%72) hastada hidatik kist karaciğer sağ lobuna, 24 hastada (%15,3) sol lobuna yerleşmişti. 20 (%12,7) hastada ise hem sağ ve hem sol lobda birlikte yerleşim göstermişti (Çizelge 10).

Çizelge 10. Kist lokalizasyonu

USG'de kistin bulunduğu lob	n	%
Sağ	113	72
Sol	24	15,3
Bilateral	20	12,7

Bu çalışmada kistin bulunduğu lob ile cinsiyet arasında istatistiksel olarak anlamlı ilişki bulunmadı (p=0,579), (Çizelge 11).

Çizelge 11. Kist lokalizasyonu ile cinsiyet ilişkisi (USG)

		Cinsiyet			
		Kız n (%)	Erkek n (%)	χ^2	Exact p
Kist lokalizasyonu	Sağ	46 (74,2)	67 (70,5)	1,216	0,579
	Sol	7 (11,3)	17 (17,9)		
	Bilateral	9 (14,5)	11 (11,6)		

* Ki-kare testi

Hastaların 95 (%60,5)'inde karaciğerde hidatik kist tek bir kist iken, 62 (%39,5) hastada multipldi. En fazla kist sayısında sahip olan hastada kist sayısı 11'di.

Tanı yaşı bakımından kist sayısı tek ve multipl olan grup ortalamaları arası fark istatistiksel olarak anlamlı bulunmadı (p=0,851), (Çizelge 12).

Çizelge 12. Tanı yaşı bakımından tek veya multipl kisti olan grupların karşılaştırılması

Kist sayısı	n	Tanı yaşı (yıl)	s	t	p
Tek	95	11,17	3,5	-0,188	0,851
Multipl	62	11,28	3,274		

* Bağımsız iki örneklem t testi, s: Standart sapma

Cinsiyet ile kist sayısı arasında istatistiksel olarak anlamlı ilişki bulunmadı (p=0,315), (Çizelge 13).

Çizelge 13. Cinsiyet ile kist sayısı arası ilişki

		Cinsiyet			
		Kız n (%)	Erkek n (%)	χ^2	Exact p
Kist sayısı (USG)	Tek	34 (55)	61 (64,2)	1,084a	0,315
	Multipl	28 (45)	34 (35,8)		

* Ki-kare testi

KE'nin multipl ya da tek olması ile ek organ tutulumu arasında istatistiksel olarak anlamlı ilişki bulunmadı (p≈0,105), (Çizelge 14).

Çizelge 14. Karaciğerde USG'de saptanan hidatik kist sayısı ile ek organ tutulum ilişkisi

		Ek organ tutulumu			
		Yok n (%)	Var n (%)	χ^2	Exact p
Kist sayısı	Tek	80 (64)	15 (46,9)	2,966	0,105
	Multipl	45 (36)	17 (53,1)		

* Ki-kare testi

Kist sayısı ile IHA pozitifliği arasında istatistiksel olarak anlamlı ilişki bulundu (p<0,001), (Çizelge 15). Multipl kisti olan grupta IHA pozitiflik oranı (%92,2), tek kisti olan grup oranından (%59) istatistiksel olarak anlamlı yüksek bulundu.

Çizelge 15. USG'de saptanan hidatik kist sayısı ve IHA pozitifliği

		Kist sayısı			
		Tek n (%)	Multipl n (%)	χ^2	Exact p
IHA	Negatif	32 (41)	4 (7,8)	15,163	<0,001
	Pozitif	46 (59)	47 (92,2)		

* Ki-kare testi

Ultrasonografik olarak kistin Gharbi sınıflandırılmasına bakıldığında; 50 hastada (%31,8) tip 1, 33 (%21) hastada tip 2, 15(%9,6) hastada tip 3, altı (%3,8) hastada tip 4 ve yalnızca iki (%1,3) hastada tip 5 kist hidatik saptandı (Çizelge 16). Hastaların 51'inde (%32,5) ise ultrasonografide Gharbi sınıflandırmasına ait veri mevcut değildi. Ultrasonografide Gharbi tipinin multipl olarak verildiği hastalarda, çalışma verisi olarak en küçük tip kabul edildi.

Çizelge 16. Kistin Gharbi sınıflandırmasına göre tipi

USG Gharbi Sınıflaması	n	%
1	50	31,8
2	33	21
3	15	9,6
4	6	3,8
5	2	1,3
Belirtilmeyen	51	32,5

Çalışmaya veriler girilirken kistin USG'deki veya BT/MRG'deki en büyük boyutları temel alınarak kist boyutu (enxboy=cm^2 cinsinden) hesaplanmıştır. Ayrıca multipl kistlerde de en büyük kistin ölçüleri baz alınmıştır. Tüm kistlerin ultrasonografideki ortalama kist büyüklüğü 54,81±45,43 (0,77-270) cm^2 dir. USG verilerine göre kistin çapı 34 hastada <5cm, 91 hastada 5-10 cm arasında, 32 hastada ise >10 cm idi. Kistin büyüklüğü BT/MRG'de ortalama olarak 61,34±48,75 cm^2 idi. En küçük kist 1,53cm^2 iken en büyük kist 280 cm^2 idi. En büyük kistin boyu 20 cm, eni ise 14 cm idi.

Tanı alma yaşı ile kist boyutu arasında pozitif yönde düşük düzeyde (r=0,295) istatistiksel olarak anlamlı ilişki bulundu (p=0,001), (Çizelge 17). (Şekil 16)

Çizelge 17. USG'deki kist boyutu ile tanı yaşı arasındaki ilişki

	Yaşı (Tanı-yıl)		
	n	r	p
Kist boyutu	119	0,295	0,001

r: Pearson korelasyon katsayısı

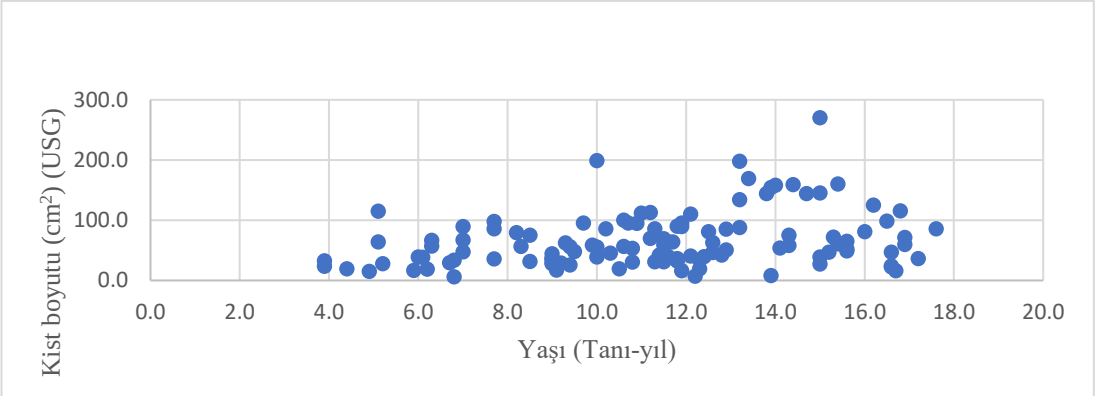

Şekil 16. Kist boyutu ile tanı yaşı arası ilişki grafiği

Kist büyüklüğü bakımından cinsiyetler arası fark istatistiksel olarak anlamlı bulundu (p=0,038), (Çizelge 18). Kız hastaların kist büyüklüğü ortalaması erkeklerin ortalamasından istatistiksel olarak anlamlı yüksek bulundu.

Çizelge 18. Kist büyüklüğü (USG) bakımından cinsiyetlerin karşılaştırılması

Cinsiyet	n	Kist büyüklüğü (cm^2)	s	t	p
Kız	62	65,57	54,29	2,101	0,038
Erkek	95	48,68	37,94		

* Welch t testi, s: Standart sapma

Kist büyüklüğü bakımından ek organ tutulumu olan ve olmayanlar arası fark istatistiksel olarak anlamlı bulundu (p<0,001), (Çizelge 19). Ek organ tutulumu olanların ortalaması, ek organ tutulumu olmayanların ortalamasından istatistiksel olarak anlamlı oranda düşük bulundu.

Çizelge 19. Kist büyüklüğü ve ek organ tutulumu karşılaştırılması

Ek organ tutulumu	n	Kist büyüklüğü (cm^2)	s	t	p
Yok	125	61,18	46,86	3,911	<0,001
Var	32	33,06	32,77		

* Welch t testi, s: Standart sapma

Kist büyüklüğü bakımından, kist sayısı tek ve multipl olan grup ortalamaları arası fark istatistiksel olarak anlamlı bulunmadı (p=0,202), (Çizelge 20).

Çizelge 20. USG'de ölçülen kist büyüklüğü ve kist sayısı açısından grupların karşılaştırılması

Kist sayısı	n	Kist büyüklüğü (cm^2)	s	t	p
Tek	95	59,14	46,87	1,28	0,202
Multipl	62	49,51	43,49		

* Bağımsız iki örneklem t testi, s: Standart sapma

Kist büyüklüğü bakımından hepatomegalisi olan ve olmayanlar arası fark istatistiksel olarak anlamlı bulundu (p<0,001), (Çizelge 21). Hepatomegalisi olanların ortalaması hepatomegalisi olmayanların ortalamasından istatistiksel olarak anlamlı yüksek bulundu.

Çizelge 21. Kist büyüklüğü ve hepatomegalisi olan ve olmayan olguların karşılaştırılması

Hepatomegali	n	Kist büyüklüğü (cm^2)	s	t	p
Yok	124	42,04	31,43	-6,025	<0,001
Var	33	103,53	56,27		

* Welch t testi, s: Standart sapma

Kist büyüklüğü bakımından karın ağrısı olan ve olmayan grup ortalamaları arası fark istatistiksel olarak anlamlı bulundu (p=0,046), (Çizelge 22). Karın ağrısı olan grupta kist büyüklüğü ortalaması, karın ağrısı olmayan grup ortalamasından istatistiksel olarak anlamlı büyük bulundu. Kist büyüklüğü bakımından kusma olan ve olmayan grup ortalamaları arası fark ise istatistiksel olarak anlamlı bulunmadı (p=0,896), (Çizelge 23).

Çizelge 22. Kist büyüklüğü bakımından karın ağrısı/kusma olan ve olmayan grupların karşılaştırılması

Karın ağrısı	n	Kist büyüklüğü (cm^2)	s	t	p
Yok	65	46,51	45,53	-2,014	0,046
Var	92	61,46	44,97		
Kusma					
Yok	148	54,96	46,59	-0,131	0,896
Var	9	57,01	30,42		

* Bağımsız iki örneklem t testi, s: Standart sapma

Karın ağrısı varlığı ile kist lokalizasyonu arasında istatistiksel olarak anlamlı ilişki bulunmadı (p=0,932), (Çizelge 23). Kist lokalizasyonu ile kusma varlığı arasında istatistiksel olarak anlamlı ilişki bulunmadı (p=0,742), (Çizelge 23).

Çizelge 23. Karın ağrısı/kusma varlığı ile USG'deki kist lokalizasyonu arasındaki ilişki

		Kist lokalizasyonu				
		Sağ n (%)	Sol n (%)	Bilateral n (%)	χ^2	Exact p
Karın ağrısı	Yok	48 (42,2)	10 (41,7)	7 (36,8)	0,168	0,932
	Var	66 (57,8)	14 (58,3)	12 (63,2)		
Kusma	Yok	108 (94,7)	23 (95,8)	17 (89,5)	0,890	0,742
	Var	6 (5,3)	1 (4,2)	2 (10,5)		

* Ki-kare testi

Kist büyüklüğü bakımından IHA pozitif olanların ortalaması ile IHA negatif olanların ortalaması arası fark istatistiksel olarak anlamlı bulunmadı (p=0,288), (Çizelge 24).

Çizelge 24. Kist büyüklüğü (USG) bakımından IHA pozitif ve negatif olanların karşılaştırılması

IHA	n	Kist büyüklüğü (cm^2)	s	t	p
Negatif	36	46,94	37,53	-1,067	0,288
Pozitif	93	56,50	46,94		

*Bağımsız iki örneklem t testi, $\bar{X}$: Aritmetik ortalama, s: Standart sapma

Uygulanan tedavi yöntemleri açısından değerlendirildiğinde; hastaların mevcut medikal durumuna, kistlerinin büyüklüğüne, rüptüre olup olmamasına, lokalizasyonuna ve cerrahın klinik deneyimine göre 3 farklı tedavi yöntemi (sadece albendazol, PAIR, ameliyat olmak üzere) uygulanmıştır. Çalışmadaki 87 (%55,4) hastaya ameliyat, 35 (%22,3) hastaya PAIR, 34 (%21,7) hastaya sadece albendazol tedavisi uygulandı. Bu çalışmada çapı <5 cm olan 34 hastanın 22'sine sadece albendazol tedavisi uygulandı. Bunların 15'i Gharbi tip 1, dördü tip 2, üçü tip 3, altısı tip 4 kist hidatikti. PAIR hastanemizde 2010 yılından sonra uygulanmaya başlandı. PAIR, erişimi kolay ve çapı >5 cm olan CEL, CE1, CE2, CE3 hepatik kistler için tercih edilmiştir. Ameliyat veya PAIR işlemi yapılan hastalara da albendazol tedavisi

verilmiştir. Çalışmadaki bir (%0,6) hasta ise 1,2x1,2 cm boyutunda tip 5 kist hidatik olduğu için tedavi verilmeden takip edilmiştir (Çizelge 25). Bir hastaya ameliyattan sonra kistleri sebat ettiği için bir hastaya ise ameliyattan sonra tekrar yeni kist oluştuğu için PAIR işlemi uygulandı. Bu iki hasta ameliyat edilen gruba dahil edildi.

Çizelge 25. Hastalarda uygulanan tedavi yöntemleri

Tedavi	n	%
Albendazol	34	21,7
PAIR	35	22,3
Ameliyat	87	55,4
Tedavisiz İzlem	1	0,6

Sadece albendazol tedavisi verilen (34 hasta), PAIR yapılan (35 hasta) ve ameliyat edilen (87 hasta) hastaların ortalama tanı yaşları ve işlem yaşları tabloda özetlenmiştir (Çizelge 26).

Çizelge 26. Tedavi yöntemlerine göre hastaların tanı ve işlem yaşları

	$\bar{X}$±s / n	Me (Min-Maks) / %
Tanı Yaşı (yıl) Albendazol	10,95±3,44	10,75 (5,8 - 17,4)
Tanı Yaşı (yıl) PAIR	11,3±3,9	11,7 (3,9 - 17,6)
Tanı Yaşı (yıl) Ameliyat	11,22±3,22	11,5 (3,9-17,2)
İşlem Yaşı (yıl) PAIR	10,81±3,59	11,5 (4 - 17,5)
İşlem Yaşı (yıl) Ameliyat	10,88±3,26	11,1 (4-17,2)

$\bar{X}$: Aritmetik ortalama, s: Standart sapma, Me: Ortanca, Min: Minimum, Maks: Maksimum

Yalnızca albendazol tedavisi alan hastaların 16'sında (%47,1) tek bir kist varken 18'inde (%52,9) multipl kist vardı. PAIR yapılan hastaların 26'sında (%74,3) tek bir kist varken dokuzunda (%25,7) multipl kist vardı. Ameliyat edilen hastaların 52'sinde (%59,8) tek bir kist varken 35 (%40,2) hastada multipl kist vardı. Tedavi yöntemleri seçimi ile kist sayısı arasında istatistiksel olarak anlamlı ilişki bulunmadı (p=0,069), (Çizelge 27).

Çizelge 27. Tedavi yöntemi ile USG'deki kist sayısı ilişkisi

		Tedavi				
		Albendazol n (%)	PAIR n (%)	Ameliyat n (%)	χ^2	Exact p
Kist sayısı	Tek	16 (47,1)	26 (74,3)	52 (59,8)	5,361	0,069
	Multipl	18 (52,9)	9 (25,7)	35 (40,2)		

* Ki-kare testi

Seçilen tedavi yöntemi ile Gharbi sınıflaması arasında istatistiksel olarak anlamlı ilişki bulunmadı (p=0,531), (Çizelge 28).

Çizelge 28. Tedavi yöntemi ile Gharbi sınıflama ilişkisi

		Gharbi (USG)			
		1 veya 2. sınıf n (%)	3 veya 4. sınıf n (%)	χ^2	Exact p
Tedavi	Albendazol	19 (23,2)	9 (42,9)	3,283	0,219
	PAIR	20 (24,4)	4 (19)		
	Ameliyat	43 (52,4)	8 (38,1)		

* Ki-kare testi

Kist büyüklüğü bakımından tedavi grupları arası fark istatistiksel olarak anlamlı bulundu (p<0,001), (Çizelge 29). En düşük ortalamaya sahip grup albendazol tedavi grubu (17,88 cm^2), ikinci sırada PAIR grubu (39,06cm^2) ve en büyük ortalamaya sahip grup ameliyat grubu (77,22 cm^2) idi. Farklılığın kaynağını belirlemek için yapılan Post Hoc ikili karşılaştırma testleri sonucuna göre tüm tedavi grup ortalamaları arası farklar istatistiksel olarak anlamlı bulundu (p<0,001), (Çizelge 29).

Çizelge 29. Kist büyüklüğü bakımından tedavi gruplarının karşılaştırılması

	n	Kist büyüklüğü (cm^2)	s	F	p
Albendazol	34	17,88 [a]	19,39	45,834	<0,001
PAIR	35	39,06 [b]	21,79		
Ameliyat	87	77,22 [c]	47,98		

*Welch ANOVA ve Games-Howell Post hoc test, $\bar{X}$: Aritmetik ortalama, s: Standart sapma

a,b,c İkişerli karşılaştırma sonuçları arası farklar %5 düzeyinde anlamlı değil (p>0,05) ise grup ortalamaları aynı harf ile indislenmiştir.

Ameliyat edilen hastaların 75'i (%86,2) açık olarak 12'si (%13,8) ise laparoskopik olarak opere edildi. Ameliyat süresi ortalama olarak 128,31±58,66 dakikaydı. Açık cerrahide ortalama operasyon süresi 126,6 dk, laparoskopik cerrahide ise 134,2 dk idi.

Ameliyat edilen tüm hastalara kistotomi ve drenaj işlemi yapıldı. Ayrıca cerrahın seçimine ve kistin safra yollarıyla bağlantısına göre omentopeksi, kapitonaj, fistül onarımı gibi ek işlemler uygulandı. 28 (%32,2) hastaya kapitonaj, 48 (%55,2) hastaya omentopeksi, 11 (%12,6) hastaya ise fistül onarımı işlemleri de eklendi.

Dren kullanımı açısından değerlendirildiği zaman PAIR yapılanların 19'una (%54,3) dren yerleştirildiği ve bu drenin ortalama olarak 6,58±9,95 gün (1-43 gün) kaldığı görüldü. Ameliyat edilenlerin ise 69'una (%79,3) dren yerleştirildi ve bu dren ortalama olarak 7,17±7,28 gün (2-51 gün) kaldı. Laparoskopik cerrahide dren çekilme süresi 7,9 gün iken açık cerrahide 6,6 gündü. Ameliyat edilen hastalardaki dren kullanım oranı (%79,3) PAIR yapılanların oranından (%54,3) istatistiksel olarak anlamlı yüksek bulundu. Tedavi yöntemi ile dren varlığı arasında istatistiksel olarak anlamlı ilişki bulundu (p=0,015), (Çizelge 30).

Çizelge 30. Tedavi yöntemi ile dren varlığı ilişkisi

		Tedavi			
		PAIR n (%)	Ameliyat n (%)	χ^2	Exact p
Dren	Yok	16 (45,7)	18 (20,7)	6,560	0,015
	Var	19 (54,3)	69 (79,3)		

* Ki-kare testi

Dren çekilme süresi bakımından, tedavi yöntemleri arasındaki fark istatistiksel olarak anlamlı değildi (p=0,772), (Çizelge 31).

Çizelge 31. Dren çekilme süresi bakımından tedavi gruplarının karşılaştırılması

	n	Dren süresi (gün)	s	t	p
PAIR	19	6,58	9,946	-0,290	0,772
Ameliyat	69	7,17	7,282		

*Bağımsız iki örneklem t testi, s: Standart sapma

Kist büyüklüğü ile dren çekilme süresi arasında pozitif yönlü düşük-orta düzeyde (r_s=0,357) istatistiksel olarak anlamlı ilişki bulundu (p=0,001), (Çizelge 32). Şekil 17'de bu ilişki görülmektedir.

Çizelge 32. USG'deki kist büyüklüğü ile dren çekilme süresi arası ilişki

	Kist büyüklüğü		
	n	r_s	p
Dren çekilme süresi (gün)	88	0,357	0,001

rs: Spearman korelasyon katsayısı

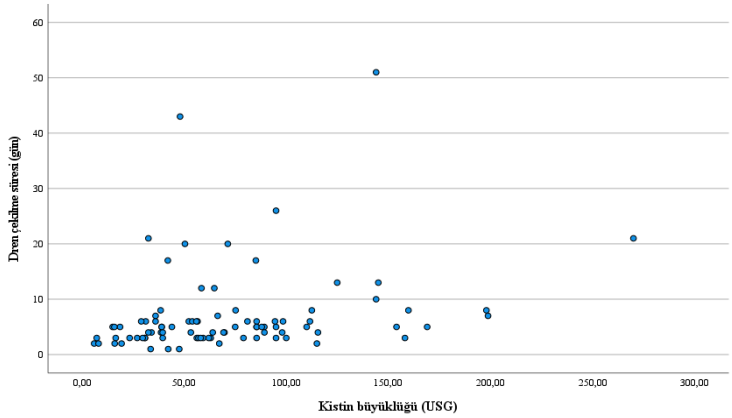

Şekil 17. Kist büyüklüğü ile dren çekilme süresi için saçılım grafiği

Dren çekilme süresi bakımından, kist sayısı tek ve multipl olan gruplar arasındaki fark istatistiksel olarak anlamlı bulunmadı (p=0,198), (Çizelge 33).

Çizelge 33. Dren süresi ve USG'deki kist sayısı açısından grupların karşılaştırılması

Kist sayısı	n	Dren süresi (gün)	s	t	p
Tek	54	6,19	5,484	-1,297	0,198
Multipl	34	8,41	10,58		

* Bağımsız iki örneklem t testi, $\bar{X}$: Aritmetik ortalama, s: Standart sapma

Yalnızca albendazol tedavisi alan grupta albendazol kullanım süresi ortalama 122,24±96,24 gün, PAIR yapılanlarda 113,34±61,64 gün, ameliyat edilenlerde ise 81,85±33,88 gündü. Albendazol kullanım süresi bakımından tedavi grupları arası fark istatistiksel olarak anlamlı bulundu (p=0,004), (Çizelge 34). Farklılığın kaynağını belirlemek için yapılan Post Hoc ikili karşılaştırma testleri sonucuna göre PAIR grubu ortalaması (113,34 gün) ameliyat grubu ortalamasından (81,85 gün) istatistiksel olarak anlamlı yüksek bulundu. Sadece albendazol alan grupta albendazol kullanım süresi diğer iki gruba benzer bulundu.

Çizelge 34. Albendazol kullanım süresi bakımından tedavi gruplarının karşılaştırılması

	n	Albendazol süresi (gün)	s	F	p
Albendazol	34	122,24 [a,b]	96,24	6,273	0,004
PAIR	35	113,34 [a]	61,64		
Ameliyat	87	81,85 [b]	33,88		

*Welch ANOVA ve Games-Howell Post hoc test, $\bar{X}$: Aritmetik ortalama, s: Standart sapma

a,b İkişerli karşılaştırma sonuçları arası farklar %5 düzeyinde anlamlı değil (p>0,05) ise grup ortalamaları aynı harf ile indislenmiştir.

Hasta yatış süreleri açısından değerlendirildiğinde; PAIR yapılan hastaların ortalama hastane yatış süresi 5,78±8,31 gün (1-44 gün) olarak bulundu. Ameliyat edilen hastaların ortalama hastane yatış süresi 11,07±13,14 (2-90 gün) gündü. Ameliyat grubundaki yatış süresi ortalaması PAIR grubu ortalamasından istatistiksel olarak anlamlı yüksek bulundu (p=0,036), (Çizelge 35).

Çizelge 35. Yatış süresi bakımından tedavi gruplarının karşılaştırılması

	n	Yatış süresi (gün)	s	t	p
PAIR	35	5,78	8,311	-2,118	0,036
Ameliyat	87	11,07	13,14		

* Bağımsız iki örneklem t testi, s: Standart sapma

Laparoskopik cerrahi yapılanlarda ortalama yatış süresi 9,6 günken açık cerrahi yapılan hastalarda 10,2 gündü. Yatış süresi bakımından tedavi yöntemleri arasındaki farklar istatistiksel olarak anlamlı bulunmadı (p=0,094), (Çizelge 36).

Çizelge 36. Yatış süreleri bakımından tedavi yöntemlerinin karşılaştırılması

	n	Yatış süresi(gün)	s	F	p
Açık	75	10,21	10,396	2,418	0,094
Laparoskopik	12	9,58	6,445		
PAIR	35	5,78	8,311		

* Fisher ANOVA, s: Standart sapma

Çalışmada toplam 43 hastada komplikasyon gelişti. Sadece albendazol tedavisi alan altı hastada, PAIR tedavisi uygulanan 10 hastada ve ameliyat edilen 27 hastada komplikasyon gelişti. Sadece albendazol tedavisi alan altı hastada takipleri esnasında komplikasyon olarak alerjik reaksiyon gelişti. Bu hastalara feniramin ve prednol tedavisi verildi.

PAIR tedavisi uygulanan 10 hastada komplikasyon gelişti. PAIR öncesi komplikasyon dört (%11,4) hastada oldu ve döküntü şeklinde gerçekleşti. Feniramin tedavisiyle sorunsuz şekilde iyileşti. PAIR esnasında komplikasyon sadece bir (%2,9) hastada satürasyon düşüklüğü şeklinde görüldü. Bu hasta IV feniramin, prednol ve IM adrenalin tedavisiyle düzeldi. Postoperatif erken dönem komplikasyonlar (safra kaçağı, yara yeri enfeksiyonu, apse, döküntü, alerji ve sepsis) beş (%15,2) hastada

gelişti. Bunlar iki hastada safra kaçağı, iki hastada KCFT yüksekliği, bir hastada döküntü şeklindeydi. Bir hastada ise döküntü, safra kaçağı ve plevral efüzyon şeklindeydi. PAIR uygulanan grupta iki (%5,7) hastanın ilerleyen takiplerinde drenden safra drenajının devam etmesi üzerine ERCP ihtiyacı oldu. ERCP yapılan bu iki hastaya endoskopik olarak sfinkterotomi yapılıp koledoğa stent yerleştirildi ve bu stentler ERCP sonrası bir hastada 90 gün diğer hastada ise 113 gün sonra çıkarıldı. ERCP sonrası safra drenajı azaldı ve drenler sırasıyla 43 ve 20 gün sonrasında çıkarıldı. Postoperatif geç dönem komplikasyon PAIR yapılan bir (%2,9) hastada gerçekleşti ve nüks şeklindeydi. Nüks eden bu hastada ayrıca postoperatif erken dönem komplikasyon (safra kaçağı) da gelişmişti ve bu nedenle ERCP işlemi uygulanmıştı.

Ameliyat edilen 27 hastada (açık opere edilen 23 hastada, laparoskopik opere edilen dört hastada) komplikasyon gelişti. Laparoskopik cerrahi yapılan 12 hastanın dördünde komplikasyon gelişti. Bu dört hastanın ikisinde döküntü ve satürasyon düşüklüğü şeklinde alerjik reaksiyon, birinde safra kaçağı, birinde ise insizyon yerinde akıntı gelişti. Safra kaçağı gelişen hastaya ERCP işlemi, insizyon yerinde akıntısı olan hastaya ise yara yeri revizyonu işlemi yapıldı.) Açık ameliyat edilen hasta grubunda altı (%7) hastada preoperatif komplikasyon gelişti. Bu komplikasyonlar üç hastada kist rüptürü, iki hastada döküntü ve bir hastada akciğer kist hidatik rüptürüne bağlı plevral efüzyon şeklindeydi. Plevral efüzyon gelişen hastaya toraks tüpü takıldı ve bu şekilde tanı aldı. Açık ameliyat edilenlerde perioperatif komplikasyon beş (%5,9) hastada görüldü. Bunlar üç (%3,5) hastada saturasyon düşüklüğü ve iki (%2,4) hastada ise karaciğer kist rüptürü olarak görüldü. Açık ameliyat olan 14 (%16,7) hastada postoperatif erken dönem komplikasyon gelişti. Dört hastada safra kaçağı, dört hastada döküntü, üç hastada insizyon yerinde akıntı, bir hastada KCFT yüksekliği, bir hastada operasyon lojunda apse, nozokomial enfeksiyon ve safra kaçağı, bir hastada safra kaçağı, VCI'a tromboemboli ve plevral efüzyon gelişti. Ameliyat edilen grupta safra yollarına açılım gösteren 14 (%16,5) hasta vardı ve bunların beşinde (%5,9) ERCP ihtiyacı oldu. ERCP yapılan bu beş hastaya endoskopik olarak stent yerleştirildi ve bu stentler ortalama 58±53,57 gün sonra çıkarıldı. Postoperatif geç dönem komplikasyon ise açık ameliyat edilen hastaların birinde gelişti ve nüks şeklindeydi.

Tüm takipleri boyunca olguların sadece 26'sında döküntü, anaflaksi gibi alerjik reaksiyon gelişti. Yalnızca albendazol tedavisi alan altı (%17,6) hastada, PAIR yapılan

7 (%20) hastada ve ameliyat edilen 13 (%15,3) hastada alerjik reaksiyon gelişti. Karaciğer kist hidatiği tedavisi çalışmadaki hastaların hiçbirinde mortal seyretmedi.

Cinsiyet ile komplikasyon varlığı arasında istatistiksel olarak anlamlı ilişki bulunmadı (p=1,00), (Çizelge 37).

Çizelge 37. Cinsiyet ile komplikasyon arası ilişki

		Cinsiyet			
		Kız n (%)	Erkek n (%)	χ^2	Exact p
Komplikasyon	Yok	44 (72,2)	70 (72,9)	0,000	1.000
	Var	17 (27,8)	26 (27,1)		

* Ki-kare testi

Kist sayısı ile komplikasyon varlığı arasında istatistiksel olarak anlamlı ilişki bulunmadı (p=0,579), (Çizelge 38).

Çizelge 38. USG'deki kist sayısı ile komplikasyon arası ilişki

		Kist sayısı			
		Tek n (%)	Multipl n (%)	χ^2	Exact p
Komplikasyon	Yok	71 (74,8)	43 (69,4)	0,380a	0,579
	Var	24 (25,2)	19 (30,6)		

* Ki-kare testi

Kist lokalizasyonu ile komplikasyon varlığı arasında istatistiksel olarak anlamlı ilişki bulunmadı (p=1,00), (Çizelge 39).

Çizelge 39. USG'de kistin lokalizasyonu ile komplikasyon arası ilişki

		Kistin bulunduğu lob				
		Sağ n (%)	Sol n (%)	Bilateral n (%)	χ^2	Exact p
Komplikasyon	Yok	82 (72,6)	18 (75)	14 (73,7)	0,055	1,000
	Var	31 (27,4)	6 (25)	6 (26,3)		

* Ki-kare testi

Kist büyüklüğü bakımından, komplikasyon olan ve olmayan gruplar arası fark istatistiksel olarak anlamlı bulunmadı (p=0,945), (Çizelge 40).

Çizelge 40. Kist büyüklüğü bakımından komplikasyon olan ve olmayan grupların karşılaştırılması

Komplikasyon	n	Kist büyüklüğü (cm^2)	s	t	p
Yok	114	55,15	47,53	-0,069	0,945
Var	43	55,72	40,62		

* Bağımsız iki örneklem t testi, s: Standart sapma

Tedavi yöntemleri ile postoperatif erken dönem komplikasyonları arasında istatistiksel olarak anlamlı ilişki bulunmadı (p≈1,000), (Çizelge 41).

Çizelge 41. Tedavi yöntemi ile postoperatif erken dönem komplikasyon ilişkisi

		Tedavi			
		PAIR n (%)	Ameliyat n (%)	χ^2	Exact p
Postop Erken Dönem Komplikasyon	Yok	28 (84,8)	70 (83,3)	0,040	1,000
	Var	5 (15,2)	14 (16,7)		

* Ki-kare testi

Hastalar tanı anından itibaren ortalama 706,53±674,17 gün (14-2880 gün) takip edildi. Toplam takip süresi bakımından tedavi grupları arası fark istatistiksel olarak anlamlı bulundu (p=0,032), (Çizelge 42). Farklılığın kaynağını belirlemek için yapılan Post Hoc ikili karşılaştırma testleri sonucuna göre albendazol grubu ortalaması, ameliyat grubu ortalamasından istatistiksel olarak anlamlı yüksek bulundu. PAIR grubu takip ortalamasının diğer her iki grup takip ortalamasından farkı ise istatistiksel olarak anlamlı değildi.

Çizelge 42. Toplam takip süresi bakımından tedavi gruplarının karşılaştırılması

	n	Takip süresi (gün)	s	F	p
Albendazol	34	930,88 [a]	720,91	3,522	0,032
PAIR	35	766,71 [a,b]	669,11		
Ameliyat	87	583,9 [b]	626,68		

*Fisher ANOVA ve Scheffe Post hoc test, s: Standart sapma

a,b İkişerli karşılaştırma sonuçları arası farklar %5 düzeyinde anlamlı değil (p>0,05) ise grup ortalamaları aynı harf ile indislenmiştir.

PAIR veya sadece albendazol tedavisi sonrası kistin ultrasonografide Gharbi tip 4 veya 5'e geçmesi, tedaviye başarılı cevap olarak değerlendirildi. Tedavide başarısız olarak kabul edilen iki hasta vardı. Takiplere uymayan 37 (%23,6) hasta

vardı. Sadece albendazol tedavisi alan sekiz hasta (23,5), PAIR yapılan altı (%17,1) hasta, ameliyat edilen ise 23 (%26,4) hasta takiplerine uymadı. Tüm gruplardaki takiplerine uyan hastalarda başarı oranı %98,4'dü. Tedavide başarısız olan hasta sayısı az olduğu için tedavi grupları arasındaki başarı oranları karşılaştırılmadı.

Çizelge 43. Hastalardaki tedavi şekline göre başarı oranları

Tedaviye cevap	Albendazol	PAIR	Ameliyat
Başarısız	0	1(%2,9)	1(%1,1)
Başarılı	26 (%76,5)	28(%80)	63(%72,5)
Takiplere uymayan hasta	8(%23,5)	6 (%17,1)	23(%26,4)

5. TARTIŞMA

Kistik ekinokokkozis (KE), insanlarda çoğunlukla köpeklerin ince bağırsağında yaşayan sestod sınıfından *Echinococcus granulosus*'un larva formunun (metasestod) oluşturduğu ve yaygın görülen endemik zoonotik bir hastalıktır [1, 2]. Dünyada prevalansı %1-7, insidansı 0-32/100000 olarak bildirilmiştir [21]. Dünya çapında yaygın olmakla birlikte ülkemiz de kist hidatik hastalığı için endemiktir. 2020 yılında yayınlanmış bir çalışmada Türkiye'de KE'nin 163 kişide 1 saptandığı ve önemli bir halk sağlığı sorunu olduğu belirtilmiştir [34]. Türkiye'de yıllık yaklaşık 4.000 yeni kist hidatik tanısı kaydedilmiştir [144].

Yağcı ve ark.[161] 355 hasta üzerinde yapmış oldukları çalışmada hastaların 128'i (%36) kız, 227'si (%64) ise erkekti. Bu hastaların yaşları 10 ile 73 yıl arasında (ortalama: 35,2±13,3) değişiyordu. T. Tuxun ve ark. [149] 914 hasta üzerinde yapmış oldukları incelemede ise olguların 466'sı (%51) erkek ve 368'i (%40,4) kızdı; kalan 80 (%8,6) hastanın cinsiyeti belirtilmemişti ve bu hastaların yaşları 3 ila 70 arasında değişiyordu. Ran ve ark. [162] 112 çocuk hasta üzerinde yaptığı çalışmada 66 (%58,9) erkek, 46 kız (%41,1) hasta görülmektedir. Bu hastalarda yaş ortalaması ise 9,86 yıl olarak bildirilmiştir. Koca ve ark. [163] çalışmasındaki 24 pediatrik hastanın yaş ortalaması 11,17±3,71 yıl (5-17) idi.

Çalışmamıza dahil edilen 157 hastanın 95'i (%60,5) erkek iken, 62'si (%39,5) kız hastaydı. Kız hastaların yaş ortalamaları 11,63±3,19 yaş, erkek hastaların yaş ortalamaları 10,89±3,53 yaş ve tüm hastaların yaş ortalaması 11,24±3,44 yaş (3,9-18) idi. Tanı yaşı bakımından karşılaştırıldığında ise kız hastalarla erkek hastaların ortalaması arasındaki fark istatistiksel olarak anlamlı bulunmadı (p=0,191). Bu veriler ışığında serimizde de literatüre benzer şekilde karaciğer hidatik kistlerinde erkek predominansının olduğu görüldü. Durmuş ve ark. [164] hidatik kistlerin daha çok büyük çocuklarda (>11 yaş) görüldüğünü ve >11 yaş grubunda ise erkeklerde daha sık görüldüğünü bulmuşlardır. Yine aynı çalışmada en küçük hasta 2 yaşındayken en büyük hasta 18 yaşındaydı ve yaşla birlikte hastalığın insidansı artmaktaydı. Yaşla birlikte artan kist boyutuna sekonder semptomlar ortaya çıkar ve hastalığın insidansı yaşla birlikte artar. Ancak literatürde kist hidatiğin kadınlarda daha fazla görüldüğünü gösteren çalışmalar da vardır. Rao ve ark. [165] çalışmalarında hidatik kisti kadınlarda

erkeklere göre daha yaygın bulmuşlardır. Bunu ise *E. granulosus* yumurtalarıyla kirlenmiş sebzeler ve toprakla doğrudan temas etme olasılığının daha yüksek olduğu kadınların yaşam tarzına bağlamışlardır.

Ülkemiz için KE endemiktir. Yazar ve ark. [33] yaptıkları retrospektif çalışmada ise Sağlık Bakanlığı'ndan elde ettikleri kayıtların incelenmesi sonucu 2001-2005 yılları arasında KE'in Marmara Bölgesi'nde %13,13, Ege Bölgesi'nde %16,94, Akdeniz Bölgesi'nde %16,09, İç Anadolu Bölgesi'nde %38,57, Karadeniz Bölgesi'nde %5,7, Doğu Anadolu Bölgesi'nde %6,8, Güneydoğu Anadolu Bölgesi'nde %2,75 oranında yaygın olduğunu belirtmiş ve tüm bölgeler dikkate alındığında toplam 14789 KE olgusu bulunduğunu bildirmişlerdir [33]. Çalışmamızda hastalar geldikleri coğrafi bölgeler açısından değerlendirildiğinde; olguların 122'si (%77,7) İç Anadolu, 16 'sı (%10,2) Karadeniz, 11'i (%7) Doğu Anadolu, 3'ü (%1,9) Güneydoğu Anadolu, 2'si (%1,3) Akdeniz, 2'si (%1,3) Marmara, 1'i (%0,6) Ege bölgesinden başvurmuştu. Literatüre bakıldığında hastalar en sık İç Anadolu Bölgesi ardından Ege ve Akdeniz Bölgesi'nden geliyordu. Çalışmamızda da hastaların çoğunluğu İç Anadolu Bölgesinden başvuruyordu. Bunun nedenini çalışmamızın Türkiye'nin en büyük ikinci ili olan ve sağlık sektörünün çok gelişmiş olduğu Ankara'daki üçüncü basamak bir çocuk hastanesinde yapılmış olmasına bağlanmıştır.

İnsanlarda kist hidatik için risk faktörleri arasında tarım ve hayvancılıkla uğraşmak, köpek beslemek, mezbahada çalışmak, düşük eğitim seviyesi, yaş, cinsiyet ve içme suyu kaynağı yer almaktadır [40]. Çağırıcı ve ark. [166] yaptıkları çalışmalarında 19 hastanın 50 aile bireyinde hastalığı araştırmışlar, ancak hiç birinde hastalık saptamamışlardır. Bu nedenle rutin aile taraması önermemişlerdir. Durgun Yetim ve ark. [166] ise çalışmalarında hastalığın asemptomatik olarak uzun zaman kalabileceğini düşünerek, özellikle risk faktörü mevcut olan yörelerde aile fertlerinin de araştırılmasının gerekli olduğunu göstermişlerdir.

Elmoghazy ve ark. [167] 57 hastada yapmış olduğu çalışmasında köpek teması 9 (%15,8) hastada belirlendi. Bizim çalışmamızda hayvan teması öyküsü 56 (%35,7) hastada, ailede başka bir bireyde kist hidatik öyküsü ise yedi (%4,5) hastada mevcuttu. Biz de çalışmamızdaki verilerden yola çıkarak hayvan temasının KE gelişmesinde önemli bir risk faktörü olduğunu ve risk faktörü olan hastalarda aile taraması yapılmasını önermekteyiz. Ayrıca hastalığın bulaşını engellemek için alınacak önemli

tedbirler arasında her şeyden önce ellerin iyice yıkanması, çiğ yenen sebze ve meyvelerin bol su ile iyice yıkanması, endemik bölgelerde köpeklerle temastan kaçınılması, doğal ortamdaki içme suyunun kaynatılması/filtrelenmesi, kontrollü hayvan kesimi ve hayvan sakatatlarının uygun şekilde imha edilmesi yer almaktadır [3, 9, 54].

KE hastalığı en sık karaciğeri (%70) ikinci sıklıkta ise akciğeri (%20) tutar. Nadir yerleşim yerleri olarak böbrek, dalak, kalp, kas, kemik, sinir sistemi ya da intraabdominal yerleşim gösterilebilir [3]. Koca ve ark. [163] 24 pediatrik hastayla yapmış olduğu çalışmalarında %54 oranında karaciğer tutulumu bildirmiş olup, akciğer tutulumu hastaların %33'ünde görülmüştür. Aynı çalışmada karaciğer kist hidatiklerinin %56'sı karaciğer sağ lobunda görülmüştür. Elmoghazy ve ark. [167] 57 hastada yapmış olduğu çalışmasında karaciğer kisti 32 (%56) hastada sağ lobda, 12 (%21) hastada sol lobda lokalizeydi, 12 (%21) hastada ise her iki karaciğer lobunda tutulum vardı ve bir hastada (%2) izole kaudat lob kisti vardı. Hasta grubumuzun 125'inde (%79,6) KE sadece karaciğerde, 24 (%15,3) hastada karaciğerle birlikte akciğerde, 23 (%14,6) hastada diğer organları da içerecek şekilde çoklu kist yerleşimi vardı. Ultrasonografideki lokalizasyonuna göre değerlendirildiğinde 113 (%71,9) hastada hidatik kist karaciğer sağ lobuna, 24 hastada (%15,3) sol lobuna yerleşmişti. 20 (%12,7) hastada ise hem sağ ve hem sol lobda yerleşim göstermişti. Çalışmamızda KE'nin organ tutulumu genel populasyondaki organ tutulumu ile uyumlu bulundu. Bunun nedenininin insanların paraziti fekal-oral bulaşla almalarına bağlı olduğu düşünülmüştür. Fekal oral yolla alınan parazit gastrointestinal sistemle ilk olarak karaciğere gider bu nedenle en fazla karaciğer etkilenir. Ayrıca karaciğer kist hidatiğinde portal kan akışının doğası nedeniyle sağ lob sol lobdan daha sık etkilenme eğilimindedir [7]. Bu nedenle bizim hasta grubumuzda da sağ lob tutulumu belirgin şekilde daha fazlaydı.

Karaciğer kist hidatik tanısı için tam bir klinik değerlendirme çok önemlidir. Bu, özellikle köpeklerle teması veya endemik bölgelere yapılan seyahatleri tanımlayan ayrıntılı bir anamnezi ve fizik muayeneyi içerir. Şüpheli klinik bulguları olan hastalarda, laboratuvar ve radyolojik incelemeler tanıya ulaşmada yardımcı olur [1, 17, 64, 65]. Kist hidatik belirtileri kist lokalizasyonuna, büyüklüğüne, tipine, etkilenen organa, rüptüre olup olmamasına göre değişir. Çoğu karaciğer kist hidatiği

asemptomatik olsa da en sık görülen semptom, sağ üst kadran ağrısı ve hepatomegalidir. Ultrasonografinin kolay erişilebilir ve non invaziv olması nedeniyle kullanımının artması, karın ağrısı veya başka bir nedenle yapılan ultrasonografide karaciğer kist hidatik olgularının daha fazla görülmesine yol açmıştır. Elmoghazy ve ark. [167] çalışmasında 57 hastanın 33'ü (%58) karın ağrısı, altısı (%10,5) kolanjit, altısı (%10,5) karında şişlik şikayetiyle başvurmuş, 12 (%21) hastaya ise insidental karaciğer hidatik kisti teşhisi konmuştu. Çalışmamızda hastaların 92'sinde (%58,6) karın ağrısı varken, 33'ünde (%21) hepatomegali, dokuzunda (%5,7) kusma mevcuttu. 14 (%8,9) hasta öksürük, hemoptizi, göğüs ağrısı gibi pulmoner semptomlarla başvurdu. Altı hasta ise kaşıntı, döküntü, anjioödem gibi alerjik semptomlarla başvurdu. 41 (%26,1) hastada ise travma, kabızlık, iştahsızlık, halsizlik gibi bir nedenle çekilen abdomen ultrasonografide insidental olarak kist hidatik saptandı. Literatürdeki karaciğer KE hastalarında olduğu gibi çalışmamızda da en sık başvuru semptomu karın ağrısıydı. Ayrıca KE rüptüre olup, akut karın tablosuna da neden olabilmektedir, bu hastalarda peritoneal irritasyon ile şiddetli karın ağrısı ve kusma tabloyu oluşturur. Çalışmamızda kist rüptürü olan toplam beş hasta vardı. Bu hastaların başvuru anında karın ağrısı ve kusma haricinde başka semptomları yoktu. Üç hastanın kistinin preoperatif dönemde rüptüre olmuş olduğu biliniyordu ve bu hastalar akut batın tablosuyla tarafımıza başvurdular. İkisinin ise rüptüre olduğu perioperatif saptandı. Bu beş hastanın hepsi opere edildi. İki hastada alerjik reaksiyon gelişti. Hastaların hepsi şifa ile taburcu oldular. Ayrıca karaciğer kist hidatiğine eşlik eden akciğer hidatik kistlerinde respiratuar ve alerjik semptomlar da görülebilir. Akciğerdeki kistin rüptürü veya sızıntısı, immünoglobulin E yanıtının başlatılmasından itibaren immünolojik semptomlara neden olabilir. Bu da çoğunlukla ürtiker, flushing ve mukozal ödem ile karakterize olan alerjik reaksiyonlara yol açar [1, 68]. Majör bir rüptür yaşamı tehdit eden anafilaktik reaksiyona neden olabilir [1, 57, 64]. Çalışmamızda toplam 24 hastada karaciğer kist hidatiğine ek olarak akciğer hidatik kist vardı. Karaciğer kist hidatik tanısı alan hasatalara rutin olarak akciğer grafisi çektirilmeli, diğer organ tutulumları açısından detaylı ultrasonografi ve gerekirse ileri tetkikler yaptırılmalıdır.

Eozinofili, kist hidatikli hastaların %20-34'ünde görülür, ancak tanısal değildir. Serolojik testler, kist hidatik hastalığının teşhisinde radyolojik incelemelere değerli bir

yardımcıdır [17, 19] ve tanıyı doğrulamak amacıyla kullanılır [9]. Risk altındaki popülasyonlarda kitlesel tarama için USG ve serolojik testler kullanır [83]. Kist hidatik tanısında enzime bağlı immünosorbent testi (ELISA), lateks aglütinasyon testi, immüno elektroforez, indirekt hemaglütinasyon testi (IHA), doğal ve rekombinant antikorlar ile bir hidatik sıvı fraksiyonu kullanan immünoblotlar, Western blotlama (WB) gibi serolojik testler kullanılır. IHA yüksek hassasiyete (%97'ye kadar) sahip olsa da aktif ve geçmiş enfeksiyonlar arasında ayrım yapamaz. Biz çalışmamızda serolojik test olarak IHA'yı kullandık. Çalışmamızda IHA 93 (%59,2) hastada pozitif sonuçlanırken 36 (%22,9) hastada negatifti. Elmoghazy ve ark. [167] çalışmasındaki hastaların %89,5'unda IHA pozitifti. Tartar ve ark. [168] çalışmasında hastaların %61,1'inde IHA pozitifti. Koca ve ark. [163] çalışmasındaki 24 pediatrik hastada İHA pozitifliği %54'tü. Çalışmamızın sonuçları literatürle uyumlu olarak değerlendirildi. Ayrıca çalışmamızda IHA ile hayvan temas öyküsü arasında istatistiksel olarak anlamlı ilişki olduğunu gösterildi (p=0,043). Hayvan temasının hastalığın laboratuvar belirteci olan IHA ile ilişkili olduğunu ve hastalık için önemli risk faktörü olduğu saptandı. Ayrıca çalışmamızda IHA pozitifliği ile ortalama tanı yaşı ve cinsiyet arasındaki ilişki de değerlendirildi, ancak anlamlı bir ilişki olmadığı bulundu (p =0,25), (p=0,23).

Yapılan bir çalışmada [167] karaciğer hidatik kistleri 37 (%65) hastada tek, 20 (%35) hastada ise multipl bulunmuştu. Bu çalışmada kist çapı 3,5 ila 23 cm arasında değişiyordu ve ortalama 10,2± 4,3 cm idi. Tartar ve ark. [168] çalışmasında ise 46 karaciğer hidatik kistinin 15'i (%32,6) multipl iken 31'i (%67,4) tek olduğu, lezyonların ortalama boyutu 8,1±2,4 cm (3-15 cm) ve yedi (%13,2) vakada kist rüptürü tespit edildiği bildirilmiştir. Çalışmamızda ise hastaların 95'inde (%60,5) karaciğerde tek hidatik kist mevcutken, 62'sinde ise (%39,5) multipl sayıda kist vardı. Kist çapı 0,7 cm ila 20 cm arasında değişiyordu ve ortalama boyutu 7,43±3,2 cm idi. Çalışmamızda hidatik kist sayısı ile tanı yaşı, cinsiyet ve ek organ tutulumu arasında ilişki bulunmadığı tespit edildi. Ancak kist sayısı ile IHA pozitifliği arasında istatistiksel olarak anlamlı ilişki bulundu (p<0,001). Multipl kisti olan grupta IHA pozitiflik oranı (%92,2), tek kisti olan grup (%59) ile karşılaştırıldığında istatistiksel olarak anlamlı yüksek bulundu. Bu bulgu kist sayısının konaktaki humoral yanıtı daha fazla uyarmasına bağlandı. Çünkü kist hidatik sıvısı, ekinokokkozun immünolojik

tanısı için başlıca antijenik kaynaktır. Serolojik testlerde; hidatik sıvı lipoproteinleri antijen B (AgB) ve antijen 5, KE için yaygın olarak kullanılmaktadır [19, 84].

Deo ve ark. [60] çalışmasındaki 64 hastanın Gharbi sınıflandırılmasına bakıldığında; 15 (%23,4) hastada tip 1, 13 (%20,3) hastada tip 2, 30 (%46,9) hastada tip 3, 6 (%9,4) hastada tip 4 kist hidatik mevcuttu. Bizim çalışmamızda ise %31,8 tip 1, %21 hastada tip 2, %9,6 hastada tip 3, %3,8 hastada tip 4 ve yalnızca iki (%1,3) hastada tip 5 kist hidatik saptanmıştı. Verilerin eksik olması bizim çalışmamızda kist tipi bakımından sınıflandırma yapmamızı ve literatürle karşılaştırmamızı zorlaştırıyordu.

Çalışmamızda tanı alma yaşı ile kist boyutu arasında pozitif yönde düşük düzeyde (r=0,295) istatistiksel olarak anlamlı ilişki bulundu (p=0,001). Bu durumu kistin yıllık büyüme hızıyla (kist yılda yaklaşık 1-10 mm büyür [17]) açıklamak mümkündür. Kistin çapı yaş ile orantılı olarak artmaktadır. Kistin büyümesi ile semptom ortaya çıkması ve doktora başvurma süreci başlamaktadır. Çalışmamızda kist büyüklüğü bakımından cinsiyetler arası fark istatistiksel olarak anlamlı bulundu (p=0,038). Kız hastaların kist büyüklüğü ortalaması erkeklerin ortalamasından istatistiksel olarak anlamlı yüksek bulundu. Çalışmamızdaki kız hastaların yaş ortalamalarının (11,63±3,19 yaş), erkek hastaların yaş ortalamasından (10,89±3,53 yaş) daha büyük olmasının bu duruma sebebiyet verebileceğini düşündürmektedir.

Kist büyüklüğü bakımından ek organ tutulumu olan ve olmayanlar arası fark istatistiksel olarak anlamlı bulundu (p<0,001). Ek organ tutulumu olanların kist büyüklük ortalaması ek organ tutulumu olmayanların ortalamasından düşük bulundu. Ek organ tutulumuyla kist boyutu arasındaki bu ters korelasyon ingilizce literatürde izlenmedi. Bu veri açısından çalışmamız ilktir.

Kist büyüklüğüyle kist sayısı (p=0,202) ve IHA pozitifliği (p=0,288) arası istatistiksel anlamlı ilişki yoktu. Çalışmamızda kist büyüklüğüyle hepatomegali arasında anlamlı ilişki bulundu (p<0,001). Hepatomegalisi olanların ortalaması, hepatomegalisi olmayanların ortalamasından istatistiksel olarak anlamlı yüksek bulundu. Kistin büyüklüğü arttıkça karaciğer de büyüyecek ve fizik muayenede hepatomegali belirgin olacaktır.

Çalışmamızda karın ağrısı olan grupta kist büyüklüğü ortalaması karın ağrısı olmayan grup ortalamasından istatistiksel olarak anlamlı büyük bulunmuşken

(p=0,046), kist büyüklüğüyle kusma arasında anlamlı ilişki saptanmadı (p=0,896). Kist büyüklüğü arttıkça karaciğerin Glisson kapsülü gerilerek, hastada karın ağrısına neden olur. Karaciğerdeki KE büyüyerek safra yolları, portal ven, hepatik venler, sağ diyafram, böbrek, mide gibi çevre organ ve yapıları komprese ederek klinik semptomlar verebilir. Portal ven veya safra kanalına bası sonrası segmental karaciğer atrofisi ve tıkanma sarılığı gözlenebilir [75]. Vena cava inferior ve hepatik venlerin kompresyonu sonucu sekonder Budd-Chiari sendromu gelişebilir. Bu durumda hasta karın ağrısı, sarılık, alt ekstremitede ödem, asit ve venöz tromboz ile karşımıza gelebilir. Daha çok karaciğer hilusuna yakın yerleşimli kistlerde görülmekle birlikte portal vene bası nadirdir ve presinüzoidal portal hipertansiyona neden olur [23]. Hasta grubumuzda bu şekilde klinik Çizelge gösteren hasta yoktu.

Literatüre bakıldığında karaciğerin sol lateral segmentindeki hidatik kistin gastrik lümene protrude olup kistogastrik fistülle sonuçlandığı vaka bildirilmiştir [169]. Yıldız ve ark. [170] pankreas kuyruğunu destrükte eden, mide arka duvarına yapışıp mideye fistülize olan, splenik hidatik kistin hematemez ve karın ağrısıyla başvurduğunu göstermişlerdir. Mahapatra ve ark. [171] çalışmasında karında kitle ve kusmayla başvuran mide çıkış obstrüksiyonuna neden olan kalsifiye karaciğer hidatiği vakası tanımlanmıştır. Başka bir çalışmada ise subdiyafragmatik yerleşimli karaciğer hidatik kistinin zamanla diyaframı erozyona uğratıp transdiyafragmatik olarak akciğer hidatik kistine neden olduğu görülmüş ve bu hastanın ise tüp torakostomi ihtiyacı olacak kadar solunum sıkıntısıyla geldiği izlenmiştir [172]. Literatürden de anlaşılacağı üzere karaciğer hidatik kisti çevre komşu organ ve dokulara bası yaparak klinik semptom ve bulgulara (karın ağrısı, kusma, öküsürük, hematemez, sarılık) neden olabilir. Çalışmamızda karın ağrısı ve kusma semptomları ile kist lokalizasyonu arasında anlamlı ilişki bulunmamasına rağmen, literatürde kistin lokalizasyonu ile kusmanın bağlantılı olabileceğine dair çalışmalar mevcuttur.

Kliniğimizde karaciğer kist hidatik tanısı almış hastalara sadece albendazol, PAIR ve ameliyat olmak üzere 3 farklı tedavi modalitesi uyguladık. Tedavi seçimimizde etkili olan faktörler kistin çapı, tipi, lokalizasyonu (yüzeyel ve derin yerleşim göstermesi) ve cerrahın deneyimiyle birlikte insiyatifiydi. Hastanemizde 2010 yılından itibaren karaciğer kist hidatiği tedavisinde PAIR uygulanmaktadır, ancak zaman zaman hastanemizde girişimsel işlem yapan çocuk radyoloğu

bulunmamasına bağlı olarak PAIR işlemi sekteye uğramıştır. Bundan dolayı hastalar başka sağlık merkezlerine gönderilmiştir ve takiplerine o merkezlerde devam ettikleri için bu hastalar çalışmaya dahil edilememiştir. Bu da çalışmamızda PAIR grubundaki hasta sayısının azalmasına yol açmıştır. Çalışmamızda toplam 12 hasta laparoskopik olarak opere edilmiştir. Kliniğimizde laparoskopiye 2010'dan itibaren başlanmış olsa da 2018'den sonra laparoskopinin yaygınlaştığı görülmüştür. 2010 ve 2018 yılları arasında KE tedavisinde laparoskopik cerrahinin az olmasının nedeni olarak tecrübe eksikliği ve cerrahlar tarafından geleneksel açık cerrahi yaklaşımın kist rüptürü ve peritoneal yayılım açısından daha güvenilir bulunması olduğunu düşünmekteyiz. Zamanla tecrübe arttıkça olgu sayısı da artmış ve uygun bulunan hastalar laparoskopik olarak tedavi edilmiştir.

Literatüre baktığımızda KE'de kist sayısı ve boyutunun tedavi seçiminde etkili olduğu belirtilmiştir. Daduk ve ark. [173] çalışmalarında güvenli ve etkili olması, parazitin komplet eliminasyonunu sağlaması, intraoperatif dökülme içermemesi, düşük nüks oranları nedeniyle multipl ve büyük kistler için cerrahi tedaviyi tercih etmişlerdir. Daha küçük ve uniloküler kistler için PAIR tercih etmişlerdir. DSÖ beş santimetrenin altındaki kist hidatiklere sadece medikal tedavi (10-15 mg/kg/gün albendazol), beş cm üzerine ise kistin yerleşim yeri ve tipine göre PAIR veya cerrahi önermektedir. Literatürde albendazol tedavisi 3-6 ay önerilmekle birlikte tedavi süresinin 2 yıla kadar çıkabildiği de görülmüştür [25]. Çalışmamızda da son kararı cerrahın vermesi kaydıyla beş cm altındaki kistlere sadece albendazol tedavisi, beş cm üstündeki kistlere ise PAIR veya ameliyat kararı verildi. KE'de albendazol tedavisinin optimal bir dozu ve tedavi süresi olmayıp daha önceden hastalara yan etkiler nedeniyle aralıklı ilaç tedavisi (4 hafta tedavi 2 hafta ilaçsız dönem) önerilmiştir. Ancak son çalışmalar aralıksız tedavinin yan etkiyi arttırmadan daha etkin olduğunu göstermiştir. Todorov ve ark., yaptıkları çalışmada küçük ve yeni kistler için 6-8 aylık tedaviyi yeterli bulmuşlarken multipl veya multiorgan tutulumlu kistlerde, 5 cm'den büyük kistlerde tedavi süresinin 12- 20 aya kadar devam edebileceğini bildirmişlerdir. Ülkemizden yapılan çalışmalarda multipl kist, çoklu organ tutulumu nedeniyle 20-36 ay ilaç kullanan olgular bildirilmiştir. Akkaya ve arkadaşları, pulmoner kistlerin 12 aylık bir süreçte tedaviye çok çabuk yanıt verdiğini, karaciğerdeki kistlerde ise bu yanıtın 24-36 aya kadar uzadığını bildirmişlerdir. Genellikle küçük, minimum

adventisyal reaksiyonla çevrili kistlerde yanıt hızlı iken, multipl kompartmanlar veya kız veziküller içeren kalın ya da kalsifiye adventisyal reaksiyonla çevrili kistler tedaviye nispeten dirençlidir. Albendazol kullanımıyla kistlerin %30 kaybolduğu, %30-50 küçüldüğü ve %20-40 değişmediği gözlenmiştir [133].

Çalışmamızda kistin çapı 34 hastada <5cm, 91 hastada 5 ila 10 cm arasında, 32 hastada ise >10 cm idi. Çalışmamızda sadece albendazol tedavisi alan hastaların karaciğer kistlerinin büyüklüğü (boy x en = yüzey alanı olarak) ortalama 17,88 cm^2, PAIR yapılanların 39,06 cm^2, ameliyat edilenlerinki ise 77,22 cm^2 idi. Kist büyüklüğü bakımından tedavi grupları arası fark istatistiksel olarak anlamlı bulundu ($p<0,001$). Yine çalışmamızda yalnızca albendazol tedavisi alan hastaların 16'sında (%47,1) tek bir kist varken 18'inde (%52,9) multipl kist vardı. PAIR yapılan hastaların 26'sında (%74,3) tek bir kist varken dokuzunda (%25,7) multipl kist vardı. Ameliyat edilen hastaların 52'sinde (%59,8) tek bir kist varken 35 (%40,2) hastada multipl kist vardı. Çalışmamızda tedavi yöntemleri ile kist sayısı arasında istatistiksel olarak anlamlı ilişki bulunamadı ($p=0,069$). Çalışmamızda kist boyutuna göre tedavi seçimi literatürle uyumlu bulunmasına rağmen kist sayısı tedavi seçimini etkilememiştir. Ancak çalışmamızda multipl kisti olan hastaların %56'sına (35/62) cerrahi müdahale uygulanmıştır. %29'una (18/62) ise invaziv girişim yapılamayacak kadar küçük boyutlu multipl kistler olduğu için albendazol tedavisi uygulanmıştır. İstatistiksel olarak kist sayısı ile tedavi seçimi arasında anlamlı ilişki bulunamasa da çalışmamızda tedavi seçimi kist boyutu ve sayısı birlikte değerlendirilerek yapılmıştır. Bu nedenle tedavi seçimi tek bir parametreye bağlı yapılmamalı hastanın bireysel durumuna ve kistlerinin spesifik özelliklerine göre yapılmalıdır. Multipl kisti olan hastalarda tedavi seçiminde etkili faktör genel olarak kist boyutu, yerleşim yeri ve Gharbi sınıflaması olmakla birlikte, bu hastaların tedavisinde genellikle PAIR yönteminin tercih edilmediği saptanmıştır.

Akhan ve ark. [174] PAIR ile birlikte albendazol kullanılmasının karaciğer kist hidatiğinin nüks oranlarını azalttığını bulmuşlardır. PAIR tedavisinden bir hafta önce ve bir ay sonra uygulanan albendazol rejimi, nüksleri azaltmada etkili ve bu yaklaşımın daha uzun albendazol rejimlerine kıyasla albendazol kullanım süresini kısaltabileceği bulunmuştur. Nasseri-Moghaddam ve ark. [175] çalışmasına göre albendazol ile kombine edilmiş PAIR veya cerrahi tedavinin tek başına albendazol tedavisine kıyasla

albendazol kullanım süresini kısalttığı gösterilmiştir. Yine bu çalışmada PAIR yönteminin özellikle albendazol ile kombine edildiğinde kist boyutunu küçülttüğü ve semptomatik rahatlama sağladığı gösterilmiştir. Çalışmamızda albendazol kullanım süresi bakımından tedavi grupları arası fark istatistiksel olarak anlamlı bulundu (p=0,004). İnvaziv girişimin (ameliyat veya PAIR) albendazol kullanım süresini azalttığı saptandı. Burada etkili olan faktörler ise kiste yapılan girişimle kist içeriğinin boşaltılması, skolosidal ajanın kiste uygulanması ve germinatif membranın uzaklaştırılmasıdır.

Çalışmamızdaki ameliyat edilen hastaların 75'i (%86,2) açık, 12'si (%13,8) ise laparoskopik olarak opere edildi. Açık cerrahide ortalama operasyon süresi 126,6 dk, laparoskopik cerrahide ise 134,2 dk idi. Laparoskopik cerrahi yapılanlarda ortalama yatış süresi 9,6 günken, açık cerrahi yapılan hastalarda 10,2 gündü. Cerrahi ve hospitalizasyon süresi açısından açık ve laparoskopik cerrahi karşılaştırıldığında iki grup arasında anlamlı fark yoktu. Mijbas ve ark. [176] çalışmasında operasyon süresi laparoskopik grupta 77 dakika (aralığı 60-120 dakika) ve açık grupta 55 dakika (aralığı 40-110 dakika) bulunmuş ve istatistiksel olarak iki grup arasında anlamlı fark olduğu görülmüştür (p=0.0267). Yine aynı çalışmada postoperatif hospitalizasyon laparoskopi yapılan grupta 32 saat (aralığı 1-3 gün) ve açık cerrahi uygulanan grupta ise 52 saat (aralığı 2-5 gün) olarak bildirilmiştir. Postoperatif komplikasyon laparoskopik grupta açık gruba göre anlamlı derecede daha az olduğu saptanmıştır (p=0.014). Laparoskopik yaklaşımda daha az postoperatif ağrı, daha kısa hospitalizasyon ve operasyon süresi olması nedeniyle açık cerrahiye üstün olduğu, ancak laparoskopik cerrahi için uygun hasta seçiminin önemli olduğu belirtilmiştir. Açık ve laparoskopik cerrahiyi karşılaştıran başka bir çalışmada karaciğer kist hidatiğinin laparoskopik tedavisi, kozmetik yararın yanı sıra erken mobilizasyon, erken taburculuk ve günlük aktivitelere erken dönüş açısından daha avantajlı bulunmuştur [177]. Çalışmamızdaki laparoskopik cerrahi sürelerinin açık cerrahiye göre belirgin derecede kısa olmamasının altında yatan sebebin, cerrahın laparoskopi tecrübesi ve laparoskopinin kliniğimizde yeni uygulanmaya başlanmış olması nedeniyle cerrahi ekibin adaptasyon süresi olduğu düşünülmüştür.

Çalışmamızda ameliyat edilen tüm hastalara kistotomi ve drenaj işlemi yapıldı. Ayrıca cerrahın seçimine ve kistin safra yollarıyla bağlantısına göre fistül onarımı,

kapitonaj ve omentopeksi gibi ek işlemler uygulandı. Hastaların 11'ine (%12,6) fistül onarımı, 28'ine (%32,2) kapitonaj ve 48 (%55,2) hastaya ise omentopeksi yapıldı. Laparoskopik olarak fistül onarımına ihtiyaç duyan bir hasta vardı. Seyed Reza Mousavi ve ark. [178] çalışmalarında omentopeksiyi cerrahi olarak yapılan drenaja göre hem komplikasyon hemde hospitalizasyon süresi açısından üstün bulmuşlardır. Çalışmamızda açık cerrahi uygulanan 23 (%30,7), laparoskopik cerrahi uygulanan dört (%33,3) hastada komplikasyon gelişti. Laparoskopik cerrahi uygulanan bir hastada alerjik reaksiyon, bir hastada perioperatif satürasyon düşüklüğü, bir hastada safra kaçağı gelişti. Safra kaçağı olan hastaya ERCP işlemi yapıldı. Bir hasta ise batın içi apse ön tanısı ve dren yerinde sızıntı olması nedeniyle tekrar opere edildi. Ameliyat edilen 69 (%82,1) hastaya dren yerleştirildi. Laparoskopik cerrahide dren çekilme süresi 7,9 günken, açık cerrahide 6,6 gündü. Minaev ve ark. [179] çalışmasında çocuklarda karaciğer hidatik kistleri için laparoskopik cerrahinin açık cerrahiye kıyasla (%21,6) daha düşük bir komplikasyon oranına (%14,3) sahip olduğu gösterilmiştir. Yaygın komplikasyonlar arasında rezidüel boşluk enfeksiyonu ve safra fistülü bulunmuştur. Azizoglu ve ark. [180] çalışmasında, kisto-biliyer fistüllerin insidansı %11, kist rüptürü %6, anafilaksi %2 ve rekürrens %2 bulunmuştur. Mirshemirani ve ark. [181] çalışmasında, uzun süreli eksternal kateter drenajına bağlı olarak %12'lik bir morbidite oranı bildirmiştir. Yine aynı çalışmada üç (%3) yara yeri enfeksiyonu ve iki (%2) spontan kist rüptürü, bir (%1) anaflaktik şok nedeniyle ölüm ve iki (%2) rekürrens bildirilmiştir. Bizim çalışmamızda ise iki (%1,2) hastada nüks, beş (%3,2) hastada kist rüptürü, sekiz (%5,1) hastada safra fistülü, üç (%1,9) hastada yara yeri enfeksiyonu gelişti. Hiçbir hastamızda hidatik kist mortal seyretmedi.

Çalışmamız dren kullanımı açısından değerlendirildiği zaman ameliyat edilen hastalardaki dren kullanım oranı (%79,3) PAIR yapılanlarda kullanılan dren oranından (%54,3) istatistiksel olarak anlamlı yüksek bulundu (p=0,015). PAIR, safra yollarına açılmayan ve belirli boyutu aşmayan kistlerde uygulandığı için, drenaj süresinin ameliyat edilenlerde daha uzun olduğu düşünülmüştür. Ancak çalışmamızda dren çekilme süresi bakımından tedavi yöntemleri arasındaki fark istatistiksel olarak anlamlı bulunmadı (p=0,772). Çünkü drenaj süresi uzun olup ERCP uygulanması gereken iki hastada, safra drenajı olması nedeni ile drenler uzun süre yerinde bırakılmıştı. Ancak daha sonraki olgularda PAIR endikasyonu koyarken kistin boyutu

ve yerleşimine göre, olasılıkla safra fistülü şüphesi olmayan olgulara uygulanmasına dikkat edildi.

Literatüre baktığımızda karaciğer kist hidatiklerinde, perkütan drenajın cerrahi kistektomiye göre daha kısa hastanede kalış süresi ve daha az komplikasyon ile ilişkili olduğu ve perkütan drenaj ile tedavi edilen hastaların %88'inde kistlerin kaybolduğu görülmüştür [182]. Ayrıca literatürde kapitonaj, kist boşluğunu kollabe etmek için süturasyon olarak tanımlanır. Kapitonaj, tüp drenajına kıyasla daha kısa hastanede kalış süresi, daha hızlı normal hayata dönüş ve daha düşük morbidite ile ilişkilidir. Dren kullanım süresinin kapitonaj yapılanlarda (2,1 gün) tüp drenajı uygulananlara (9,2 gün) kıyasla önemli ölçüde daha kısa olduğu bildirilmektedir [183]. Bizim çalışmamızda ise dren çekilme süresi açısından PAIR yapılan ve ameliyat edilen hasta grupları arasında fark saptanmamıştır.

Khuroo ve ark. [182] çalışmasında, drenaj süresinin doğrudan kist boyutuyla ilişkilendirilmediğini belirtmektedir. Ancak çalışmamızda kist büyüklüğü ile dren çekilme süresi arasında istatistiksel olarak anlamlı ilişki bulundu (p=0,001). Ancak kistin multipl ya da tek olması dren süresini etkilememekteydi (p=0,198).

Çalışmamızdaki hasta yatış süreleri değerlendirildiğinde; ameliyat grubundaki yatış süresi ortalaması PAIR grubu ortalamasından istatistiksel olarak anlamlı yüksek bulundu (p=0,036). Nasseri-Moghaddam ve ark. [175] göre albendazol ile kombine edilen PAIR yöntemi, cerrahi tedaviyle benzer oranda kisti ortadan kaldırmıştır ayrıca daha az yan etki ve daha kısa hospitalizasyon (4,2 güne karşı 12,7 gün) sunmuştur.

Çalışmamızda cinsiyet ile komplikasyon varlığı arasında istatistiksel olarak anlamlı ilişki bulunmadı (p=1,00). Ancak literatüre bakıldığında çelişkili sonuçlar mevcuttur. Kayaalp ve ark. [184] göre erkek cinsiyet, karaciğer KE cerrahisi sonrası safra kaçağı için bağımsız bir risk faktörüdür. Akmosh'a göre ise karaciğerdeki KE kadınları erkeklerden daha fazla etkilemekte ve kadınlarda ameliyat sonrası komplikasyonlar daha fazla görülmektedir [185].

Çalışmamızda ise kist sayısı, lokalizasyonu ve büyüklüğü ile komplikasyon varlığı arasında istatistiksel olarak anlamlı ilişki bulunmadı (sırasıyla p=0,579, p=1,00 ve p=0,945). Ancak Malki ve ark. [186] göre karaciğerde üç veya daha fazla kistin olması, karaciğer KE cerrahisi sonrası derin abdominal komplikasyon riskinin daha yüksek olmasıyla ilişkili bulunmuştur.

Yine literatürde Alan ve ark. [187] göre kist çapı, kist sayısı ve preoperatif ALP ve GGT yükseklikleri karaciğer KE'de kistobiliyer bağlantının varlığının bağımsız öngörücüleridir. Kayaalp ve ark. [188] çalışmasında karaciğer hilusuna yakın kistlerin hilustan uzak kistlere göre kistobiliyer bağlantı, safra kaçağı ve safra fistülü görülme olasılığının daha yüksek olduğunu bulmuşlardır. Akcan ve ark. [189] kist boyutları arttıkça peritoneal perforasyon oranlarının da arttığını bulmuşlardır. Daradkeh ve ark. [190] kist çapının >10 cm olmasının karaciğer KE cerrahisinde anlamlı derecede yüksek mortalite ve morbidite oranı ile ilişkili olduğunu bulmuşlardır. Dougaz ve ark. [191] kist boyutunun > 6,5 cm olduğu karaciğer hidatik kistlerinde intrabiliyer rüptür riskinin artmış olduğunu bulmuşlardır.

Karaciğer kist hidatiğinde komplikasyonlar arasında kist rüptürü, kistobiliyer fistüller, anafilaksi, enfeksiyon, karaciğer apsesi, mekanik lokal komplikasyonlar (kolestaz, portal hipertansiyon, Budd-Chiari sendromu) ve nüks vardır. Safra kaçağı, hidatik karaciğer kistlerinin cerrahi tedavisinden sonra en sık görülen komplikasyon olarak kabul edilir ve literatürde bildirilen insidanslar %6,2 ila %36,2 arasında değişmektedir [165].

Postoperatif safra kaçağı, fistül veya kavite enfeksiyonunu önlemek için bariz biliyer fistüller emilebilir sütürlerle dikilir ve kalan kist boşluğu omentopeksi ve drenaj ile tedavi edilir [96]. Ameliyat sonrası biliyer fistüllerin çoğu perkütan tüp drenajı ile konservatif olarak yönetilebilir ancak bazen ek müdahale gerekebilir. Postoperatif safra kaçağı durumunda, herhangi bir reoperasyondan önce ERCP düşünülmelidir [140, 141]. ERCP'de sfinkterotomi yapılarak veya koledoğa stent yerleştirilerek safra akımının yönü değiştirilmeye çalışılır. Bu şekilde safra kaçağındaki akım azaltılarak fistülün kapanması beklenir. Biliyer drenaj için ERCP ve biliyer stent yerleştirilmesi, devam eden bir postoperatif biliyer fistül (>10 gün) veya sürekli, büyük çıkışlı bir fistül için endikedir [17]. Kistobiliyer bağlantı daha büyük bir kanalı içeriyorsa, nadiren bir Kehr tüpünün (T tüp) yerleştirilmesi gerekebilir. Seçilmiş nadir olgulara Roux-en-Y hepatikojejunostomi ile drenaj ve daha az sıklıkla karaciğer rezeksiyonu endike olabilir [111].

Çalışmamızda postoperatif erken dönem komplikasyonlar (safra kaçağı, yara yeri enfeksiyonu, apse, döküntü, alerji ve sepsis), PAIR yapılan beş (%15,2) hastada gelişti. Bunlar iki hastada safra kaçağı, iki hastada KCFT yüksekliği şeklindeydi. Bir

hastada ise döküntü, safra kaçağı ve plevral efüzyon şeklindeydi. İki (%5,7) hastanın ilerleyen takiplerinde drenden safra drenajının devam etmesi üzerine ERCP ihtiyacı oldu. ERCP yapılan bu iki hastaya endoskopik olarak sfinkterotomi yapılıp koledoğa stent yerleştirildi ve bu stentler ERCP sonrası bir hastada 90 gün diğer hastada ise 113 gün sonra çıkarıldı. Bu hastalarda ERCP sonrası safra drenajı azaldı ve drenler sırasıyla 43 ve 20 gün sonrasında çıkarıldı.

Postoperatif erken dönem komplikasyonları açısından PAIR ile cerrahi tedavi arasında istatistiksel olarak anlamlı ilişki yoktu (p=1,000). Çalışmamızda PAIR yapılanlarda ve ameliyat grubunda birer hastada postoperatif geç dönemde komplikasyon gelişimi saptandı, ikisi de nüks şeklindeydi. Bir meta-analizde karaciğer kist hidatiklerinin tedavisinde PAIR prosedürünün kür, komplikasyon ve mortalite oranları açısından laparoskopiye üstün olduğu bildirilmiştir [192]. Laparoskopi ve PAIR yöntemini karşılaştıran başka bir meta-analizde laparoskopik girişimde safra fistülü/safra kaçağının daha fazla, PAIR yapılan hastalarda ise ateşin daha fazla olduğu saptanmıştır [193]. Bir başka çalışmada PAIR, karaciğer hidatik kist tedavisinde cerrahiye kıyasla daha düşük morbidite, mortalite, nüks ve daha kısa hastanede kalış süresi ile ilişkili bulunmuştur [194]. Jerraya ve ark. [195], karaciğer hidatik kistlerinin tedavisinde laparoskopik yaklaşımın açık yaklaşıma göre daha yüksek oranda ekstrahepatik ve peritoneal nüks ile ilişkili olduğunu bildirmişlerdir. Sokouti ve ark. [192] göre karaciğer hidatik kist tedavisinde laparoskopik yaklaşımlar PAIR prosedürlerine göre daha düşük nüks oranına sahiptir. Bu çalışmalardan da anlaşılacağı üzere karaciğer kist hidatiklerinde nüks bazı çalışmalarda PAIR'de, bazı çalışmalarda ise cerrahi tedavide yüksek bulunmuştur. Çalışmamızda ise komplikasyon/nüks oranımız açısından PAIR ve cerrahi tedaviyi karşılaştıracak düzeyde nüks yoktu.

Çalışmamızdaki hastalar tanı/tedavi anından itibaren takibe alındı. Toplam takip süresi bakımından tedavi grupları arası fark istatistiksel olarak anlamlı bulundu (p=0,032). Değişik çalışmalarda PAIR ve cerrahi tedavi için farklı süreler verilmiştir. Filice ve ark. [196] hidatik karaciğer kistlerinin ultrasonografi kılavuzluğunda perkutan tedavisi 10-26 ay arasında değişen bir takip süresine sahiptir. Karaciğer hidatik kistlerinin laparoskopik tedavisi, uzun dönemde olumlu sonuçlar veren, güvenli ve etkili bir seçenektir ve ortalama 30 aylık takip süresi vardır [197]. Çalışmamızda takip süresi en kısa olan grup ameliyat grubu iken en uzun grup ise

albendazol tedavisi alan gruptu. Bunu cerrahi tedaviyle parazitin kendisinin direkt uzaklaştırılıp, kist kavitesinin cerrahi tedavi sonrası hızla küçülüp kaybolmasına ve sadece albendazol tedavisi uygulanan grupta ise kistin tedaviye cevabının daha uzun sürmesine bağlı olduğu düşünülmüştür.

Çalışmamızda PAIR veya sadece albendazol tedavisi sonrası kistin ultrasonografide Gharbi tip 4 veya 5'e geçmesi, tedaviye başarılı cevap olarak değerlendirildi. Tedavide başarısız olan 2 hasta ve takiplere uymayan ise 37 (%23,6) hasta vardı. PAIR grubundaki takiplerine uyan hastalarda başarı oranı %97 iken takiplerine uyan ameliyat grubundaki hastalarda ise başarı oranı %98'di. Tedavide başarısız olan birer hasta olduğu için tedavi grupları arasındaki başarı oranları arasında anlamlı fark yoktu.

Çalışmamızın bir kısıtlayıcı yönü retrospektif bir çalışma olmasıdır, ancak tüm veriler hastanemiz bilgi işletim sisteminde ayrıntılı olarak yüklü olduğu için verilere kolaylıkla ulaşılabilmiştir. Hastanemiz hidatik kistin endemik olduğu bir bölgede olan bir referans merkezi olması nedeniyle, yoğun olarak karaciğer hidatik kisti olan çocuk hastalar kliniğimizde takip ve tedavi edilmektedir. Bu nedenle de çalışmamızın çocukluk çağı karaciğer hidatik kistlerinin özellikleri ve tedavi seçenekleri ile sonuçlarını içeren oldukça geniş bir seriye ait verileri içermesi nedeniyle literatüre katkı sağlayacağı düşünülmüştür.

Sonuç olarak ülkemiz KE için endemiktir. KE sonuçları açısından erken tanı ve tedavi edilmesi mortalite ve morbidite açısından önemli olan bir hastalıktır. KE tanı ve tedavisi kadar önleyici tedbirlerin alınması ve başarılı kist hidatik kontrol programı yürütülmesi gereklidir. Bölgesel taramalar, aşılamalar ve antihelmintik tedaviler ile KE'yi kontrol altına almada yardımcı olacak programlar geliştirilmelidir.

6. SONUÇLAR

KE özellikle gelişmekte olan ülkelerde insan sağlığı kadar hayvan sağlığını da tehdit eden zoonozdur. Hastanemizde 1 Ocak 2005 ile 31 Ağustos 2022 tarihleri arasında, 17 yıllık süre boyunca tedavisi ve takibi yapılan pediatrik yaş grubundaki 157 karaciğer hidatik kistli hastanın verileri retrospektif olarak değerlendirildi; şu sonuçlara ulaşıldı:

1. Olguların büyük çoğunluğu (%77,7'si) İç Anadolu bölgesinden tarafımıza başvurdu. Hastaların yaş ortalaması 11,2±3,4 (3,9-18) yıl olup, %60,5'u erkekti.
2. Hastaların %4,5'inde ailede başka bir bireyde de kist hidatik öyküsü mevcuttu. Hayvan teması %35,7 hastada mevcutken, %16,6'sında yoktu.
3. En çok karaciğer (%79,8), ikinci sıklıkta %15,3 oranıyla birlikte akciğer de etkilenmişti. Üç ve daha fazla organ tutulum oranı %1,2 olarak bulundu. Hidatik kist hastaların %71,9'unda karaciğer sağ lob, %15,3'ünde sol lob, %12,7'sinde ise bilateral yerleşimliydi.
4. En sık başvuru nedeni karın ağrısı olarak bulundu (%58,6). İkinci sıklıkta pulmoner semptomlar yer aldı (%8,9). Semptomların süresi ortalama 67,1±167,4 gündü. %26,1 hasta başka bir nedenle tetkik edilirken çekilen batın USG ile tesadüfen tanı almıştı.
5. Hastaların %60,5'unda karaciğerde hidatik kist tek bir kist iken, %39,5'unda multipldi. Kist sayısı ile tanı yaşı veya ek organ tutulumu arasında ilişki bulunmadı. IHA pozitiflik oranı multipl kisti olanlarda tek kisti olanlara göre anlamlı yüksek bulundu.
6. Serolojik test olarak tanıda IHA kullanılmış olup IHA hastaların %59,2'sinde pozitif, %22,9'unda negatifti. IHA ile cinsiyet veya tanı yaşı arasında anlamlı ilişki yoktu. IHA pozitiflik oranı hayvan teması olanlarda (%80,4), olmayanlara (%54,5) göre anlamlı yüksek bulundu.
7. Tüm kistlerin ultrasonografideki ortalama kist büyüklüğü 54,8±45,4 cm^2 dir. Kistin çapı 34 hastada <5 cm, 91 hastada 5-10 cm arasında, 32 hastada ise >10 cm idi. Tanı yaşı ile kist boyutu arasında pozitif yönde düşük düzeyde anlamlı ilişki bulundu.

8. Kız hastaların kist büyüklüğü ortalaması erkeklerinkinden yüksek bulundu. Ek organ tutulumu olanların kist büyüklüğü ortalaması, olmayanlara göre anlamlı düşük bulundu. Ek organ tutulumuyla kist boyutu arasındaki bu ters korelasyon ingilizce literatürde izlenmedi. Bu veri açısından çalışmamız ilk olarak değerlendirildi.
9. Hepatomegalisi olanların kist büyüklüğü ortalaması, olmayanlara göre yüksek bulundu. Kist büyüklüğü ortalaması, karın ağrısı olan grupta olmayan gruba göre büyük bulundu. Kist büyüklüğü ile IHA arasında anlamlı ilişki yoktu.
10. Karın ağrısı/kusma varlığı ile kist lokalizasyonu arasında istatistiksel olarak anlamlı ilişki bulunmadı.
11. Hastalara uygulanan tedavi yöntemi ile kist sayısı veya Gharbi sınıflaması arasında anlamlı ilişki saptanmadı, ancak tedavi yöntemi ile kist büyüklüğü arasında anlamlı ilişki bulundu. En düşük kist büyüklük ortalamasına sahip grup albendazol tedavi grubu ikinci sırada PAIR grubu ve en büyük ortalamaya sahip grup ameliyat grubu idi.
12. Tedavi yöntemi ile dren kullanım sıklığı arasında istatistiksel olarak anlamlı ilişki bulundu. Dren çekilme süresi ile tedavi yöntemi arasında anlamlı ilişki bulunmadı ancak kist büyüklüğü ve dren çekilme süresi arasında anlamlı ilişki vardı.
13. Dren çekilme süresi ile kist sayısı arasında anlamlı ilişki bulunmadı.
14. Uygulanan tedavi ile albendazol kullanım süresi bakımından tedavi grupları arası fark anlamlı bulundu. Yalnızca albendazol alan grupta, PAIR ve ameliyat grubuna göre andazol kullanım süresi uzamıştı.
15. Ameliyat grubundaki yatış süresi ortalaması PAIR grubu ortalamasından anlamlı yüksek bulundu. Ancak ortalama yatış süresi açısından laparoskopik cerrahiyle açık cerrahi arasında anlamlı fark görülmedi.
16. Postoperatif safra fistülü gelişen ve drenajın devam ettiği olgularda ERCP'in komplikasyon yönetiminde etkin olduğu görüldü.
17. Çalışmada, komplikasyon gelişimi ile cinsiyet, kistin büyüklüğü, lokalizasyonu, kist sayısı ve uygulanan tedavi yöntemleri açısından gruplar

arasında fark olmadığı görüldü. Karaciğer kist hidatiği tedavisi çalışmadaki hastaların hiçbirinde mortal seyretmedi.

18. Toplam takip süresi bakımından tedavi grupları arası fark istatistiksel olarak anlamlı bulundu. Albendazol ile tedavi edilen gruptaki takip süresi ameliyat edilen gruba göre istatistiksel olarak anlamlı uzun bulundu.

7. KAYNAKLAR

1. Bhutani, N. and P. Kajal, *Hepatic echinococcosis: A review.* Ann Med Surg (Lond), 2018. 36: p. 99-105.

2. Kern, P., et al., *The Echinococcoses: Diagnosis, Clinical Management and Burden of Disease.* Adv Parasitol, 2017. 96: p. 259-369.

3. Mandal, S. and M.D. Mandal, *Human cystic echinococcosis: epidemiologic, zoonotic, clinical, diagnostic and therapeutic aspects.* Asian Pac J Trop Med, 2012. 5(4): p. 253-60.

4. Eckert, J. and P. Deplazes, *Biological, epidemiological, and clinical aspects of echinococcosis, a zoonosis of increasing concern.* Clin Microbiol Rev, 2004. 17(1): p. 107-35.

5. CDC, https://www.cdc.gov/dpdx/echinococcosis/index.html, *Life Cycle Cystic Echinococcosis (Echinococcus granulosus sensu lato)*

6. Yilmaz GR, B.C., *Ekinokokkosis Tanısı.* Türk Hijyen ve Deneysel Biyoloji Dergisi, 01 aralık 2007. 64: p. 35-44.

7. Pakala, T., M. Molina, and G.Y. Wu, *Hepatic Echinococcal Cysts: A Review.* J Clin Transl Hepatol, 2016. 4(1): p. 39-46.

8. McManus, D.P., et al., *Echinococcosis.* Lancet, 2003. 362(9392): p. 1295-304.

9. Cabada MM, Ramos FPR, White AC Jr. Echinococcosis (*Echinococcus granulosus and Echinococcus multilocularis*). In: Kliegman RM, Blum NJ, Shah SS, Tasker RC, Wilson KM, Behrman RE, editors. *Nelson Textbook of Pediatrics*. 21st ed. Canada: Elsevier; 2020.

10. Yılmaz H, Cengiz Z. Akciğer hidatik kisti - Hydatid cyst of the lung. In: Yalçınkaya İ, editor. *TÜSAD Eğitim Kitapları Serisi*. Ekim 2016. p. 19-35.

11. Siracusano, A., A. Teggi, and E. Ortona, *Human cystic echinococcosis: old problems and new perspectives.* Interdiscip Perspect Infect Dis, 2009. 2009: p. 474368.

12. Otero-Abad, B. and P.R. Torgerson, *A systematic review of the epidemiology of echinococcosis in domestic and wild animals.* PLoS Negl Trop Dis, 2013. 7(6): p. e2249.

13. Agudelo Higuita, N.I., E. Brunetti, and C. McCloskey, *Cystic Echinococcosis.* J Clin Microbiol, 2016. 54(3): p. 518-23.

14. Siracusano, A., et al., *Host-parasite relationship in cystic echinococcosis: an evolving story.* Clin Dev Immunol, 2012. 2012: p. 639362.

15. Pedrosa, I., et al., *Hydatid disease: radiologic and pathologic features and complications.* Radiographics, 2000. 20(3): p. 795-817.

16. Calame, P., et al., *Role of the radiologist in the diagnosis and management of the two forms of hepatic echinococcosis.* Insights Imaging, 2022. 13(1): p. 68.

17. Govindasamy, A., P.R. Bhattarai, and J. John, *Liver cystic echinococcosis: a parasitic review.* Ther Adv Infect Dis, 2023. 10: p. 20499361231171478.

18. Sayır F, Ç.U., *Yöremizin Endemik Paraziter Hastalığı: Kist Hidatik* Van Tıp Dergisi, EKİM 2013. 20.

19. Wen, H., et al., *Echinococcosis: Advances in the 21st Century.* Clin Microbiol Rev, 2019. 32(2).

20. Pawlowski, Z.S., J. Eckert, D. A. Vuitton, R. W. Ammann, P. Kern, P. S. Craig, , *Echinococcosis in humans: Clinical aspects, diagnosis and treatment. in WHO/OIE Manual on echinococcosis in humans and animals: A public health problem of global concern.* Ocak 2001: p. 20-66.

21. Budke, C.M., et al., *A systematic review of the literature on cystic echinococcosis frequency worldwide and its associated clinical manifestations.* Am J Trop Med Hyg, 2013. 88(6): p. 1011-27.

22. Keser, S.H., et al., *Review of Hydatid Cyst with Focus on Cases with Unusual Locations.* Turk Patoloji Derg, 2017. 33(1): p. 30-36.

23. Javier C. Lendoire, E.M., and Oscar Cesar Imventarza, *Hydatid disease of the liver*, in *Blumgart's Surgery of the Liver, Biliary Tract and Pancreas.* 2023. p. 978-998.

24. Grosso, G., et al., *Worldwide epidemiology of liver hydatidosis including the Mediterranean area.* World J Gastroenterol, 2012. 18(13): p. 1425-37.

25. Brunetti, E., et al., *Expert consensus for the diagnosis and treatment of cystic and alveolar echinococcosis in humans.* Acta Trop, 2010. 114(1): p. 1-16.

26. Christofi, G., et al., *Screening of dogs for Echinococcus granulosus coproantigen in a low endemic situation in Cyprus.* Vet Parasitol, 2002. 104(4): p. 299-306.

27. Altintas, N., *Past to present: echinococcosis in Turkey.* Acta Trop, 2003. 85(2): p. 105-12.

28. Cobanoglu, U., F. Sayir, and D. Mergan,*[The results of radiological and serological screening in individuals sharing the same living space as patients with hydatid cysts.* Turkiye Parazitol Derg, 2012. 36(2): p. 65-70.

29. Doğru, U., *Hydatid cyst.* J Curr Pediatr 2008. 3: p. 60.

30. Çobanoğlu, U. "Karaciğer kist hidatiğinde postoperatif hipernatremi: Bir olgu sunumu." *Türkiye Parazitoloji Dergisi* 2008, 32(2): 167-170.

31. Üz., O., *İnsanlarda epidemiyoloji, sorunun kaynakları ve çözüm yolları(Türkiye'de Kistik Ekinokokkoz Sorunu ve Çözüm Yolları başlıklı Yuvarlak Masa Sunumu'nda)* 20. Ulusal Parazitoloji Kongresi (Uluslararası Katılımlı),, 25 – 29 Eylül 2017, Eskişehir Program ve Özet Kitabı,: p. 155-58.

32. Karaman Ü, M.Ö., Kara M, Gıcık Y, Aycan ÖM, Atambay M. , *Kars Bölgesinde Hidatik Kist Prevalansı* Türkiye Parazitoloji Dergisi, 2005, 29(4): p. 238-240.

33. Yazar, S., et al., *[Cystic echinococcosis in Turkey from 2001-2005].* Turkiye Parazitol Derg, 2008. 32(3): p. 208-20.

34. Ok ÜZ, K.A., Özkol M. , *Türkiye'de insanlarda kistik ekinokokkoz.* Mikrobiyol Bul 2020;54(3): p. 510-522.

35. Umur, S., *Prevalence and economic importance of cystic echinococcosis in slaughtered ruminants in Burdur, Turkey.* J Vet Med B Infect Dis Vet Public Health, 2003. 50(5): p. 247-52.

36. Yildiz, K. and C. Tuncer, *[Prevalence of hydatid cysts in cattle in the province of Kirikkale.].* Turkiye Parazitol Derg, 2005. 29(4): p. 247-50.

37. Kose, M. and F.K. Sevimli, *Prevalence of cystic echinococcosis in slaughtered cattle in Afyonkarahisar.* Turkiye Parazitol Derg, 2008. 32(1): p. 27-30.

38. Esatgil, M.U. and E. Tuzer, *Prevalence of hydatidosis in slaughtered animals in Thrace, Turkey.* Turkiye Parazitol Derg, 2007. 31(1): p. 41-5.

39. Acioz, M., et al., *[Prevalence of cyst hydatic in slaughtered cattle between April and May 2005 in Sivas].* Turkiye Parazitol Derg, 2008. 32(3): p. 205-7.

40. Craig, P.S., et al., *Prevention and control of cystic echinococcosis.* Lancet Infect Dis, 2007. 7(6): p. 385-94.

41. Moro, P.L., et al., *Epidemiology of Echinococcus granulosus infection in the central Peruvian Andes.* Bull World Health Organ, 1997. 75(6): p. 553-61.

42. Raether, W. and H. Hanel, *Epidemiology, clinical manifestations and diagnosis of zoonotic cestode infections: an update.* Parasitol Res, 2003. 91(5): p. 412-38.

43. Zhang, W., et al., *A pilot study for control of hyperendemic cystic hydatid disease in China.* PLoS Negl Trop Dis, 2009. 3(10): p. e534.

44. van Kesteren, F., et al., *Independent evaluation of a canine Echinococcosis Control Programme in Hobukesar County, Xinjiang, China.* Acta Trop, 2015. 145: p. 1-7.

45. Hegglin, D. and P. Deplazes, *Control of Echinococcus multilocularis: strategies, feasibility and cost-benefit analyses.* Int J Parasitol, 2013. 43(5): p. 327-37.

46. Woolsey, I.D. and A.L. Miller, *Echinococcus granulosus sensu lato and Echinococcus multilocularis: A review.* Res Vet Sci, 2021. 135: p. 517-522.

47. Larrieu, E. and F. Zanini, *Critical analysis of cystic echinococcosis control programs and praziquantel use in South America, 1974-2010.* Rev Panam Salud Publica, 2012. 31(1): p. 81-7.

48. Heath, D.D., O. Jensen, and M.W. Lightowlers, *Progress in control of hydatidosis using vaccination--a review of formulation and delivery of the vaccine and recommendations for practical use in control programmes.* Acta Trop, 2003. 85(2): p. 133-43.

49. Zhang, W., et al., *Vaccination of dogs against Echinococcus granulosus, the cause of cystic hydatid disease in humans.* J Infect Dis, 2006. 194(7): p. 966-74.

50. Tamarozzi, F., P. Deplazes, and A. Casulli, *Reinventing the Wheel of Echinococcus granulosus sensu lato Transmission to Humans.* Trends Parasitol, 2020. 36(5): p. 427-434.

51. Luo, A., et al., *Epidemic factors and control of hepatic echinococcosis in Qinghai province.* J Huazhong Univ Sci Technolog Med Sci, 2014. 34(1): p. 142-145.

52. Wang, Q., et al., *Seasonal pattern of Echinococcus re-infection in owned dogs in Tibetan communities of Sichuan, China and its implications for control.* Infect Dis Poverty, 2016. 5(1): p. 60.

53. Rojo-Vazquez, F.A., et al., *Cystic echinococcosis in Spain: current situation and relevance for other endemic areas in Europe.* PLoS Negl Trop Dis, 2011. 5(1): p. e893.

54. Sağlık.gov.tr., [İnternet], https://hsgm.saglik.gov.tr/tr/zoonotik-ve-vektorel-hastaliklar/ekinokokkoz.html.

55. Sağlık.gov.tr., [İnternet], https://hsgm.saglik.gov.tr/depo/birimler/zoonotik-ve-vektorel-hastaliklar-db/Dokumanlar/Afisler-Brosurler/Kist_Hidatik_Brosur_convert.pdf.

56. Sağlık.gov.tr., [İnternet], https://hsgm.saglik.gov.tr/depo/birimler/zoonotik-ve-vektorel-hastaliklar-db/Dokumanlar/Afisler-Brosurler/Kist_Hidatik_Afis_convert.pdf.

57. Keong, B., et al., *Hepatic cystic echinococcosis in Australia: an update on diagnosis and management.* ANZ J Surg, 2018. 88(1-2): p. 26-31.

58. Hager, J. and C.M. Sergi, *Pediatric Echinococcosis of the Liver in Austria: Clinical and Therapeutical Considerations.* Diagnostics (Basel), 2023. 13(7).

59. Frider, B., E. Larrieu, and M. Odriozola, *Long-term outcome of asymptomatic liver hydatidosis.* J Hepatol, 1999. 30(2): p. 228-31.

60. Deo, K.B., et al., *Surgical management of hepatic hydatid cysts - conservative versus radical surgery.* HPB (Oxford), 2020. 22(10): p. 1457-1462.

61. Ran, B., et al., *Surgical treatment of hepatic cystic echinococcosis in patients co-infected with HIV/AIDS.* J Helminthol, 2016. 90(1): p. 125-8.

62. El Nakeeb, A., et al., *Cystobiliary communication in hepatic hydatid cyst: predictors and outcome.* Turk J Gastroenterol, 2017. 28(2): p. 125-130.

63. Ormeci, N., *PAIR vs Ormeci technique for the treatment of hydatid cyst.* Turk J Gastroenterol, 2014. 25(4): p. 358-64.

64. Fadel, S.A., et al., *Clinical review of liver hydatid disease and its unusual presentations in developing countries.* Abdom Radiol (NY), 2019. 44(4): p. 1331-1339.

65. Stojkovic, M., T.F. Weber, and T. Junghanss, *Clinical management of cystic echinococcosis: state of the art and perspectives.* Curr Opin Infect Dis, 2018. 31(5): p. 383-392.

66. Gil-Egea, M.J., et al., *[Hydatid cyst in the hepatic hilum causing a cavernous transformation in the portal vein].* Gastroenterol Hepatol, 1998. 21(5): p. 227-9.

67. Nagarajan, K., et al., *Hydatid cyst of the liver causing inferior vena caval obstruction.* J Assoc Physicians India, 2013. 61(9): p. 671-3.

68. Zhang, W., A.G. Ross, and D.P. McManus, *Mechanisms of immunity in hydatid disease: implications for vaccine development.* J Immunol, 2008. 181(10): p. 6679-85.

69. Avci, A., B.S. Avci, and K. Sener, *Anaphylactic Shock due to Non-Ruptured Hydatid Cyst of Liver.* J Coll Physicians Surg Pak, 2021. 31(2): p. 247.

70. Majbar, A.M., et al., *Asymptomatic intra-peritoneal rupture of hydatid cyst of the liver: case report.* BMC Res Notes, 2014. 7: p. 114.

71. Ammar, H., et al., *Rupture of a liver hydatid cyst into the right portal vein leading to right portal vein thrombosis: a case report and literature review.* J Int Med Res, 2023. 51(8): p. 3000605231191018.

72. Garcia, M.B., et al., *Primary super-infection of hydatid cyst--clinical setting and microbiology in 37 cases.* Am J Trop Med Hyg, 2010. 82(3): p. 376-8.

73. Symeonidis, N., et al., *Complicated liver echinococcosis: 30 years of experience from an endemic area.* Scand J Surg, 2013. 102(3): p. 171-7.

74. Touma, D., et al., *The liver involvement of the hydatid disease: a systematic review designed for the hepato-gastroenterologist.* Acta Gastroenterol Belg, 2013. 76(2): p. 210-8.

75. Nunnari, G., et al., *Hepatic echinococcosis: clinical and therapeutic aspects.* World J Gastroenterol, 2012. 18(13): p. 1448-58.

76. Yilmaz, M., et al., *Liver hydatid cyst rupture into the peritoneal cavity after abdominal trauma: case report and literature review.* Int Surg, 2012. 97(3): p. 239-44.

77. Ramia, J.M., et al., *Cysto-biliary communication in liver hydatidosis.* Langenbecks Arch Surg, 2012. 397(6): p. 881-7.

78. P. Friedrich, a.W.J., *Sobotta Atlas of Anatomy*, in *Sobotta Atlas of Anatomy*, F.P.a.J. Waschke, Editor. 2023, Elsevier GmbH, Germany.

79. Sutherland, F. and J. Harris, *Claude Couinaud: a passion for the liver.* Arch Surg, 2002. 137(11): p. 1305-10.

80. Courtney M. Townsend JR., M., R. Daniel Beauchamp MD, B. Mark Evers MD and Kenneth L. Mattox MD, *Sabiston: Textbook Of Surgery: The Biological Basis of Modern Surgical Practice, Twenty First Edition*, in *Sabiston Textbook of Surgery*. 2022, Elsevier.

81. Maas, M., et al., *Evaluation by latent class analysis of a magnetic capture based DNA extraction followed by real-time qPCR as a new diagnostic method for detection of Echinococcus multilocularis in definitive hosts.* Vet Parasitol, 2016. 230: p. 20-24.

82. Knapp, J., et al., *Development of a Real-Time PCR for a Sensitive One-Step Coprodiagnosis Allowing both the Identification of Carnivore Feces and the Detection of Toxocara spp. and Echinococcus multilocularis.* Appl Environ Microbiol, 2016. 82(10): p. 2950-2958.

83. Macpherson, C.N. and R. Milner, *Performance characteristics and quality control of community based ultrasound surveys for cystic and alveolar echinococcosis.* Acta Trop, 2003. 85(2): p. 203-9.

84. McManus, D.P., et al., *Diagnosis, treatment, and management of echinococcosis.* BMJ, 2012. 344: p. e3866.

85. Siracusano, A. and F. Bruschi, *Cystic echinococcosis: progress and limits in epidemiology and immunodiagnosis.* Parassitologia, 2006. 48(1-2): p. 65-6.

86. Ito, A. and P.S. Craig, *Immunodiagnostic and molecular approaches for the detection of taeniid cestode infections.* Trends Parasitol, 2003. 19(9): p. 377-81.

87. Zhang, W., J. Li, and D.P. McManus, *Concepts in immunology and diagnosis of hydatid disease.* Clin Microbiol Rev, 2003. 16(1): p. 18-36.

88. Akisu, C., et al., *Comparative evaluation of western blotting in hepatic and pulmonary cystic echinococcosis.* Parasite, 2006. 13(4): p. 321-6.

89. Ortona, E., et al., *Screening of an Echinococcus granulosus cDNA library with IgG4 from patients with cystic echinococcosis identifies a new tegumental protein involved in the immune escape.* Clin Exp Immunol, 2005. 142(3): p. 528-38.

90. Mahmoud, M.S. and M.M. Abou Gamra, *Alkaline phosphatase from Echinococcus granulosus metacestodes for immunodiagnosis of human cystic echinococcosis.* J Egypt Soc Parasitol, 2004. 34(3): p. 865-79.

91. Fathi, S., et al., *A Study of Cross-Reactivity Between Recombinant EPC1 Antigen of Echinococcus granulosus in Serum from Patients with Confirmed Cystic Echinococcosis Infection and Other Parasitic Infections.* Am J Trop Med Hyg, 2016. 94(6): p. 1313-7.

92. Zhang, W., et al., *Immunology and immunodiagnosis of cystic echinococcosis: an update.* Clin Dev Immunol, 2012. 2012: p. 101895.

93. Stojkovic, M., et al., *Follow-up of surgically treated patients with cystic echinococcosis: can novel recombinant antigens compete with imaging? Analysis of a patient cohort.* Trop Med Int Health, 2017. 22(5): p. 614-621.

94. Lorenzo, C., et al., *Comparative analysis of the diagnostic performance of six major Echinococcus granulosus antigens assessed in a double-blind, randomized multicenter study.* J Clin Microbiol, 2005. 43(6): p. 2764-70.

95. Schweiger, A., et al., *Serological diagnosis of echinococcosis: the diagnostic potential of native antigens.* Infection, 2012. 40(2): p. 139-52.

96. Bhalla, V.P., S. Paul, and E. Klar, *Hydatid Disease of the Liver.* Visc Med, 2023. 39(5): p. 112-120.

97. Lissandrin, R., et al., *Factors Influencing the Serological Response in Hepatic Echinococcus granulosus Infection.* Am J Trop Med Hyg, 2016. 94(1): p. 166-71.

98. Samanci Aktar, G., et al., *Retrospective Evaluation of Cases with the Pre-diagnosis of Cystic Echinococcosis Admitted to the Microbiology Laboratory of Diyarbakir Health Sciences Gazi Yasargil Training and Research Hospital Between 2014 and 2017.* Turkiye Parazitol Derg, 2020. 44(4): p. 207-210.

99. Sari, C., et al., *[The comparative evaluation of Enzyme Linked Immunosorbent Assay (ELISA), Indirect Hemagglutination Test (IHA) and Indirect Fluorescent Antibody Test (IFAT) in the diagnosis of cystic echinococcosis].* Turkiye Parazitol Derg, 2009. 33(1): p. 73-6.

100. Ray, R., P.K. De, and K. Karak, *Combined role of Casoni test and indirect haemagglutination test in the diagnosis of hydatid disease.* Indian J Med Microbiol, 2002. 20(2): p. 79-82.

101. Khabiri, A.R., et al., *Analysis of specific IgE and IgG subclass antibodies for diagnosis of Echinococcus granulosus.* Parasite Immunol, 2006. 28(8): p. 357-62.

102. Santos, G.B., et al., *Excretory/secretory products in the Echinococcus granulosus metacestode: is the intermediate host complacent with infection caused by the larval form of the parasite?* Int J Parasitol, 2016. 46(13-14): p. 843-856.

103. Valot, B., et al., *Screening of antigenic vesicular fluid proteins of Echinococcus multilocularis as potential viability biomarkers to monitor drug response in alveolar echinococcosis patients.* Proteomics Clin Appl, 2017. 11(11-12).

104. Piarroux, M., et al., *Clinical features and evolution of alveolar echinococcosis in France from 1982 to 2007: results of a survey in 387 patients.* J Hepatol, 2011. 55(5): p. 1025-33.

105. CDN, [İnternet], https://cdn.who.int/media/docs/default-source/ntds/echinococcosis/global-distribution-of-cystic-echinococcosis-2011.pdf?sfvrsn=15bf8521_4, *Distribution of E. granulosus and CE worldwide (World Health Organization 2011).*

106. Solomon, N., et al., *Cystic echinococcosis in Turkana, Kenya: 30 years of imaging in an endemic region.* Acta Trop, 2018. 178: p. 182-189.

107. El Fortia, M., A. El Gatit, and M. Bendaoud, *Ultrasound wall-sign in pulmonary echinococcosis (new application).* Ultraschall Med, 2006. 27(6): p. 553-7.

108. Junghanss, T., et al., *Clinical management of cystic echinococcosis: state of the art, problems, and perspectives.* Am J Trop Med Hyg, 2008. 79(3): p. 301-11.

109. Mihmanli, M., et al., *Current status of diagnosis and treatment of hepatic echinococcosis.* World J Hepatol, 2016. 8(28): p. 1169-1181.

110. Abbas, R., et al., *Abdominal effusion revealing an exophytic hydatid cyst of the liver has developed under mesocolic.* Pan Afr Med J, 2019. 34: p. 101.

111. Ferrer Inaebnit, E., et al., *A review of the diagnosis and management of liver hydatid cyst.* Rev Esp Enferm Dig, 2022. 114(1): p. 35-41.

112. Stojkovic, M., et al., *Diagnosing and staging of cystic echinococcosis: how do CT and MRI perform in comparison to ultrasound?* PLoS Negl Trop Dis, 2012. 6(10): p. e1880.

113. Kern, P., et al., *WHO classification of alveolar echinococcosis: principles and application.* Parasitol Int, 2006. 55 Suppl: p. S283-7.

114. Gharbi, H.A., et al., *Ultrasound examination of the hydatic liver.* Radiology, 1981. 139(2): p. 459-63.

115. Bedon Lopez, N.M. and E.A. Quispe Sanchez, *Radical surgery for liver hydatidosis.* Rev Esp Enferm Dig, 2021. 113(5): p. 391.

116. Stojkovic, M., et al., *Endoscopic Treatment of Biliary Stenosis in Patients with Alveolar Echinococcosis--Report of 7 Consecutive Patients with Serial ERC Approach.* PLoS Negl Trop Dis, 2016. 10(2): p. e0004278.

117. Hosch, W., et al., *Metabolic viability assessment of cystic echinococcosis using high-field 1H MRS of cyst contents.* NMR Biomed, 2008. 21(7): p. 734-54.

118. Piccoli, L., et al., *Long-term sonographic and serological follow-up of inactive echinococcal cysts of the liver: hints for a "watch-and-wait" approach.* PLoS Negl Trop Dis, 2014. 8(8): p. e3057.

119. Stojkovic, M., et al., *Watch and Wait Management of Inactive Cystic Echinococcosis - Does the Path to Inactivity Matter - Analysis of a Prospective Patient Cohort.* PLoS Negl Trop Dis, 2016. 10(12): p. e0005243.

120. Lissandrin, R., et al., *Watch and Wait Approach for Inactive Echinococcal Cyst of the Liver: An Update.* Am J Trop Med Hyg, 2018. 99(2): p. 375-379.

121. Firpo, G., et al., *Preliminary Evaluation of Percutaneous Treatment of Echinococcal Cysts without Injection of Scolicidal Agent.* Am J Trop Med Hyg, 2017. 97(6): p. 1818-1826.

122. Siles-Lucas, M., et al., *Progress in the pharmacological treatment of human cystic and alveolar echinococcosis: Compounds and therapeutic targets.* PLoS Negl Trop Dis, 2018. 12(4): p. e0006422.

123. Vuitton, D.A., et al., *Current interventional strategy for the treatment of hepatic alveolar echinococcosis.* Expert Rev Anti Infect Ther, 2016. 14(12): p. 1179-1194.

124. Teggi, A., M.G. Lastilla, and F. De Rosa, *Therapy of human hydatid disease with mebendazole and albendazole.* Antimicrob Agents Chemother, 1993. 37(8): p. 1679-84.

125. Bartoloni, C., et al., *The efficacy of chemotherapy with mebendazole in human cystic echinococcosis: long-term follow-up of 52 patients.* Ann Trop Med Parasitol, 1992. 86(3): p. 249-56.

126. Velasco-Tirado, V., et al., *Medical treatment of cystic echinococcosis: systematic review and meta-analysis.* BMC Infect Dis, 2018. 18(1): p. 306.

127. Kataoka, M., et al., *Effects of gastric pH on oral drug absorption: In vitro assessment using a dissolution/permeation system reflecting the gastric dissolution process.* Eur J Pharm Biopharm, 2016. 101: p. 103-11.

128. Ozturk, G., et al., *Turkish HPB Surgery Association consensus report on hepatic cystic Echinococcosis (HCE).* Turk J Surg, 2022. 38(2): p. 101-120.

129. Salto, E., et al., *Combined chemotherapy (mebendazole plus praziquantel) in patients with hydatidosis.* Enferm Infecc Microbiol Clin, 1991. 9(9): p. 527-9.

130. Dehkordi, A.B., et al., *Albendazole and Treatment of Hydatid Cyst: Review of the Literature.* Infect Disord Drug Targets, 2019. 19(2): p. 101-104.

131. Nazligul, Y., M. Kucukazman, and S. Akbulut, *Role of chemotherapeutic agents in the management of cystic echinococcosis.* Int Surg, 2015. 100(1): p. 112-4.

132. Li, T., et al., *Post-treatment follow-up study of abdominal cystic echinococcosis in tibetan communities of northwest Sichuan Province, China.* PLoS Negl Trop Dis, 2011. 5(10): p. e1364.

133. Özlem M. Oruç, M.Y.ı., M. Esen Akkaya, *Medikal Tedavinin Yeri The Role of Medical Treatment.* TÜSAD Eğitim Kitapları Serisi, Ekim 2016: p. 117-127.

134. Akhan, O., et al., *Diagnosis and percutaneous treatment of soft-tissue hydatid cysts.* Cardiovasc Intervent Radiol, 2007. 30(3): p. 419-25.

135. Khuroo, M.S., *Percutaneous Drainage in Hepatic Hydatidosis-The PAIR Technique: Concept, Technique, and Results.* J Clin Exp Hepatol, 2021. 11(5): p. 592-602.

136. Dziri, C., et al., *Omentoplasty in the prevention of deep abdominal complications after surgery for hydatid disease of the liver: a multicenter, prospective, randomized trial. French Associations for Surgical Research.* J Am Coll Surg, 1999. 188(3): p. 281-9.

137. Aydin, U., et al., *The optimal treatment of hydatid cyst of the liver: radical surgery with a significant reduced risk of recurrence.* Turk J Gastroenterol, 2008. 19(1): p. 33-9.

138. Gupta, N., et al., *Hepatic hydatid: PAIR, drain or resect?* J Gastrointest Surg, 2011. 15(10): p. 1829-36.

139. Tagliacozzo, S., et al., *Surgical treatment of hydatid disease of the liver: 25 years of experience.* Am J Surg, 2011. 201(6): p. 797-804.

140. Tamarozzi, F., et al., *Non-surgical and non-chemical attempts to treat echinococcosis: do they work?* Parasite, 2014. 21: p. 75.

141. Akaydin, M., et al., *Treatment of hepatic hydatid disease complications using endoscopic retrograde cholangiopancreatography procedures.* Can J Surg, 2012. 55(4): p. 244-8.

142. Sakcak, I., et al., *Replacement of the vena cava with aortic graft for living donor liver transplantation in Budd-Chiari syndrome associated with hydatid cyst surgery: a case report.* Transplant Proc, 2012. 44(6): p. 1757-8.

143. Syllaios, A., et al., *Abdominal pain caused by a giant liver hydatid cyst and the management of the residual cavity in a tertiary public hospital in Greece.* Pan Afr Med J, 2019. 34: p. 11.

144. Bayrak, M. and Y. Altintas, *Current approaches in the surgical treatment of liver hydatid disease: single center experience.* BMC Surg, 2019. 19(1): p. 95.

145. Katkhouda, N., et al., *Laser resection of a liver hydatid cyst under videolaparoscopy.* Br J Surg, 1992. 79(6): p. 560-1.

146. Casciola, L., et al., *Robot-assisted parenchymal-sparing liver surgery including lesions located in the posterosuperior segments.* Surg Endosc, 2011. 25(12): p. 3815-24.

147. Soni, H.N., et al., *Single-incision laparoscopic percutaneous hydatid cystectomy: a novel curative approach for segment 7 hydatid cyst of liver.* Surg Laparosc Endosc Percutan Tech, 2011. 21(5): p. e253-5.

148. Chen, W. and L. Xusheng, *Laparoscopic surgical techniques in patients with hepatic hydatid cyst.* Am J Surg, 2007. 194(2): p. 243-7.

149. Tuxun, T., et al., *World review of laparoscopic treatment of liver cystic echinococcosis--914 patients.* Int J Infect Dis, 2014. 24: p. 43-50.

150. Palanivelu, C., et al., *Laparoscopic management of hepatic hydatid disease.* JSLS, 2006. 10(1): p. 56-62.

151. Baskaran, V. and P.K. Patnaik, *Feasibility and safety of laparoscopic management of hydatid disease of the liver.* JSLS, 2004. 8(4): p. 359-63.

152. Masood, P.F., et al., *Comparison of laparoscopic and open surgery in hepatic hydatid disease in children: Feasibility, efficacy and safety.* J Minim Access Surg, 2022. 18(3): p. 360-365.

153. Bektasoglu, H.K., et al., *Comparison of Laparoscopic and Conventional Cystotomy/Partial Cystectomy in Treatment of Liver Hydatidosis.* Biomed Res Int, 2019. 2019: p. 1212404.

154. Cooney, R.M., K.P. Flanagan, and E. Zehyle, *Review of surgical management of cystic hydatid disease in a resource limited setting: Turkana, Kenya.* Eur J Gastroenterol Hepatol, 2004. 16(11): p. 1233-6.

155. Moazeni, M. and M.R. Alipour-Chaharmahali, *Echinococcus granulosus: in vitro effectiveness of warm water on protoscolices.* Exp Parasitol, 2011. 127(1): p. 14-7.

156. Aggarwal, A.R. and R.L. Garg, *Formalin toxicity in hydatid liver disease.* Anaesthesia, 1983. 38(7): p. 662-5.

157. Besim, H., et al., *Scolicidal agents in hydatid cyst surgery.* HPB Surg, 1998. 10(6): p. 347-51.

158. Toumi, O., et al., *Management of liver hydatid cyst with cystobiliary communication and acute cholangitis: a 27-year experience.* Eur J Trauma Emerg Surg, 2019. 45(6): p. 1115-1119.

159. Uylas, U., A. Tardu, and C. Kayaalp, *Bile leakage test in emergency hydatid liver cyst surgery.* Int J Surg Case Rep, 2021. 79: p. 459-461.

160. Stojkovic, M., et al., *Treatment response of cystic echinococcosis to benzimidazoles: a systematic review.* PLoS Negl Trop Dis, 2009. 3(9): p. e524.

161. Yagci, G., et al., *Results of surgical, laparoscopic, and percutaneous treatment for hydatid disease of the liver: 10 years experience with 355 patients.* World J Surg, 2005. 29(12): p. 1670-9.

162. Ran, B., et al., *Surgical Procedure Choice for Removing Hepatic Cysts of Echinococcus granulosus in Children.* Eur J Pediatr Surg, 2016. 26(4): p. 363-7.

163. Koca T, D.S., Gençer A, Duman L, Aktaş AR, Akçam M, Akçam FZ. Çocukluk Çağında Kistik Ekinokokkozis: Tek Merkezin Beş Yıllık Deneyimi. Turkiye Parazitol Derg. 2016 Mar;40(1):26-31. doi:10.5152/tpd.2016.4381.

164. Durmuş, Ş., Türker, C., Kepil, N., & Emre, Ş. (2022). Evaluation of Cases with Pediatric Hydatid Cyst: A 20-years Experience from Turkey. Journal of Dr Behcet Uz Children s Hospital. https://doi.org/10.4274/buchd.galenos.2022.35761.

165. Rao, S.S.M., B., Narang, R. The spectrum of hydatid disease in rural central India: an 11-year experience. Ann. Trop. Med. Parasitol. 2012; 5:225-230.

166. D, Y., *Kistik Ekinokokkozis: Aile Enfeksiyonu* J Kartal TR 2011, 2011. 22(2): p. 94-98.

167. Elmoghazy, W., et al., *Comparative analysis of surgical management approaches for hydatid liver cysts: conventional vs. minimally invasive techniques.* Langenbecks Arch Surg, 2023. 408(1): p. 320.

168. Tartar, T., et al., *Laboratory results and clinical findings of children with hydatid cyst disease.* Niger J Clin Pract, 2020. 23(7): p. 1008-1012.

169. Dogu, D., et al., *Diagnosis and surgical treatment of cysto-gastric fistula out of an hepatic hydatid cyst. Unusual case.* Ann Ital Chir, 2023. 12.

170. Yildiz, S.Y., H. Berkem, and S. Hengirmen, *A rare complication of intraabdominal hydatid disease: gastric fistula and recurrent gastric bleeding.* Am J Surg, 2010. 200(5): p. e59-60.

171. Mahapatra SK, Hembram P, Jha DK. *An Unusual Case of Calcified Hydatid Cyst of Liver Causing Gastric Outlet Obstruction.* J Med Sci Clin Res. 2017 Sep;5(9):28054-7.

172. Hormati, A., Alemi, F., Eshraghi, M., Ghoddoosi, M., Mohaddes, M., & Momeni, S. (2020). Trans-Diaphragmatic Rupture of Liver Hydatid Cyst in to the Pleural Cavity: A Case Report. Archives of Clinical Infectious Diseases. https://doi.org/10.5812/archcid.87675.

173. Daduk, Y., et al., *Treatment Options and the Management of Complications in Hydatid Cysts of the Liver in Endemic Regions.* Ann Ital Chir, 2024. 95(2): p. 213-219.

174. Akhan, O., et al., *Is the adjuvant albendazole treatment really needed with PAIR in the management of liver hydatid cysts? A prospective, randomized trial with short-term follow-up results.* Cardiovasc Intervent Radiol, 2014. 37(6): p. 1568-74.

175. Nasseri-Moghaddam, S., et al., *Percutaneous needle aspiration, injection, and re-aspiration with or without benzimidazole coverage for uncomplicated hepatic hydatid cysts.* Cochrane Database Syst Rev, 2011. 2011(1): p. CD003623.

176. Mijbas SA, Al-Hakkak SM, Alnajim AA, Al-Aquli HA. Laparoscopic or open treatment for liver hydatid cyst? A single-institution experience: a prospective randomized control trial. *Int J Res Pharm Sci*. 2020;11(3):3088-95. doi:10.26452/ijrps.v11i3.2417.

177. Gohil VB, Thakur SU, Mehta SM, Dekhaiya FA. Comparative study of laparoscopic and open surgery in management of 50 cases of liver hydatid cyst. *Int Surg J*. 2020;7(4):1099-105. doi:10.18203/2349-2902.isj20201170.

178. Reza Mousavi, S., J. Khoshnevis, and P. Kharazm, *Surgical treatment of hydatid cyst of the liver: drainage versus omentoplasty.* Ann Hepatol, 2005. 4(4): p. 272-4.

179. Minaev, S.V., et al., *Laparoscopic Treatment in Children with Hydatid Cyst of the Liver.* World J Surg, 2017. 41(12): p. 3218-3223.

180. Azizoglu, M., et al., *Analysis of Complications of a Neglected Disease: 13 Years of Experience with Liver Hydatid Cysts in a High-Volume Hospital.* Medicina (Kaunas), 2024. 60(10).

181. Mirshemirani, A., et al., *Liver Hydatid Cyst in Children (A 14-year Review).* Iran J Pediatr, 2011. 21(3): p. 385-9.

182. Khuroo, M.S., et al., *Percutaneous drainage compared with surgery for hepatic hydatid cysts.* N Engl J Med, 1997. 337(13): p. 881-7.

183. Mehrabi Bahar, M., et al., *Study of treatment results and early complications of tube drainage versus capitonnage after the unroofing and aspiration of hydatid cysts.* Asian J Surg, 2014. 37(4): p. 195-9.

184. Kayaalp, C., et al., *Biliary complications after hydatid liver surgery: incidence and risk factors.* J Gastrointest Surg, 2002. 6(5): p. 706-12.

185. Akmoosh, M.P.o.f.u.o.h.c.i.l.A.o.T.M.a.P.H., 24.

186. El Malki, H.O., et al., *Predictive factors of deep abdominal complications after operation for hydatid cyst of the liver: 15 years of experience with 672 patients.* J Am Coll Surg, 2008. 206(4): p. 629-37.

187. Alan, B., et al., *Value of cyst localization to predict cystobiliary communication in patients undergoing conservative surgery with hydatid cyst.* Ther Clin Risk Manag, 2016. 12: p. 995-1001.

188. Kayaalp C, Bostancı B, Yol S, Akoğlu M. Distribution of hydatid cysts into the liver with reference to cystobiliary communications and cavity-related complications. *Am J Surg.* 2003;185(2):175-9.

189. Akcan, A., et al., *Predisposing factors and surgical outcome of complicated liver hydatid cysts.* World J Gastroenterol, 2010. 16(24): p. 3040-8.

190. Daradkeh, S., et al., *Predictors of morbidity and mortality in the surgical management of hydatid cyst of the liver.* Langenbecks Arch Surg, 2007. 392(1): p. 35-9.

191. Dougaz MW, Chaouch MA, Magherbi H, Khalfallah M, Jerraya H, Bouasker I, Nouira R, Dziri C. Preoperative predictive factors of liver hydatid cyst occult or frank intrabiliary rupture. *Clin Surg Res Commun.* 2019;3(3):1-7.

192. Sokouti, M., et al., *A systematic review and meta-analysis on the treatment of liver hydatid cyst using meta-MUMS tool: comparing PAIR and laparoscopic procedures.* Arch Med Sci, 2019. 15(2): p. 284-308.

193. Chen, X., et al., *The Comparison of 2 New Promising Weapons for the Treatment of Hydatid Cyst Disease: PAIR and Laparoscopic Therapy.* Surg Laparosc Endosc Percutan Tech, 2015. 25(4): p. 358-62.

194. Akhan, O., *Percutaneous treatment of liver hydatid cysts: to PAIR or not to PAIR.* Curr Opin Infect Dis, 2023. 36(5): p. 308-317.

195. Jerraya, H., et al., *Predictive factors of recurrence after surgical treatment for liver hydatid cyst.* Surg Endosc, 2015. 29(1): p. 86-93.

196. Filice, C., et al., *A new therapeutic approach for hydatid liver cysts. Aspiration and alcohol injection under sonographic guidance.* Gastroenterology, 1990. 98(5 Pt 1): p. 1366-8.

197. Khoury, G., et al., *Laparoscopic treatment of hydatid cysts of the liver and spleen.* Surg Endosc, 2000. 14(3): p. 243-5.