T.C. SAĞLIK BİLİMLERİ ÜNİVERSİTESİ
DR. SAMİ ULUS KADIN DOĞUM, ÇOCUK SAĞLIĞI VE HASTALIKLARI EĞİTİM VE ARAŞTIRMA HASTANESİ

ÇOCUK CERRAHİSİ KLİNİĞİ

TESTİS KORUYUCU CERRAHİ SIRASINDA UYGULANAN SOĞUK İSKEMİ VE SICAK İSKEMİNİN ETKİNLİĞİNİN RATLARDA DENEYSEL OLARAK ARAŞTIRILMASI

Dr. Emine DOĞAN

TIPTA UZMANLIK TEZİ

ANKARA, 2022

T.C. SAĞLIK BİLİMLERİ ÜNİVERSİTESİ
DR. SAMİ ULUS KADIN DOĞUM, ÇOCUK SAĞLIĞI VE HASTALIKLARI EĞİTİM VE ARAŞTIRMA HASTANESİ

ÇOCUK CERRAHİSİ KLİNİĞİ

TESTİS KORUYUCU CERRAHİ SIRASINDA UYGULANAN SOĞUK İSKEMİ VE SICAK İSKEMİNİN ETKİNLİĞİNİN RATLARDA DENEYSEL OLARAK ARAŞTIRILMASI

Dr. Emine DOĞAN

TIPTA UZMANLIK TEZİ

TEZ DANIŞMANI
Prof. Dr. Ayşe KARAMAN

ANKARA/2022

TEŞEKKÜR

Engin bilgileri ve tecrübesiyle bana her konuda yardımcı olan, aynı zamanda tezimin planlanması ve yürütülmesi esnasında hiç bir yardımı esirgemeyen ve bu çalışmanın ortaya çıkmasında büyük emeği bulunan, meslekteki idolüm tez yöneticisi değerli hocam Prof. Dr. Ayşe Karaman'a, saygı ve şükranlarımı sunarım.

Uzmanlık eğitim sürecim boyunca bilgi ve deneyimlerini aktaran, yardımlarını esirgemeyen, çocuk cerrahı olarak yetişmemde emeği geçen saygıdeğer hocalarım; Prof. Dr. İsmet Faruk Özgüner'e, Prof. Dr. İbrahim Karaman'a, Prof. Dr. Derya Erdoğan'a; saygıdeğer büyüklerim Op. Dr. Haşim Ata Maden'e ve Op. Dr. Özlem Balcı'ya emeklerinden dolayı saygı ve şükranlarımı sunarım. Ayrıca kısa bir süre de olsa bilgi ve tecrübesinden yararlanabildiğim Doç. Dr. Yasemin Dere Günal, Doç. Dr. Özgür Çağlar, Op. Dr. Özkan Cesur ve Op. Dr. Nail Aksoy'a teşekkür ederim.

Tez çalışmam sırasında desteklerini ve bilgisini esirgemeyen patolojik değerlendirme aşamasında Prof. Dr. Habibe Meltem Özgüner'e, biyokimya aşamasında Doç. Dr. Cengiz Karakaya'ya teşekkür ederim.

En başta birçok güzel anı ve zorluğu birlikte paylaştığım asistan arkadaşlarım olmak üzere birlikte çalıştığım Çocuk Cerrahisi Kliniği çalışanlarının tümüne yardım ve desteklerinden dolayı teşekkür ederim.

Bugünlere gelebilmemde en büyük payı olan, hayatım boyunca sevgi, şefkat ve desteğini eksik etmeyen, haklarını hiçbir zaman ödeyemeyeceğim canım annem Fatma Doğan'a, canım babam Ali Doğan'a;

Bu zorlu süreçte her anımda yanımda olan bundan sonraki hayatımda da her daim yanımda olacağına inandığım Çağrı Uysal'a teşekkür ederim.

Bu çalışma Proje Numarası 2021/016 ile Sağlık Bilimleri Üniversitesi Bilimsel Araştırma Projeleri Koordinatörlüğünce desteklenmiştir. Bu çalışmanın gerçekleşmesinde maddi imkan sağlayan Sağlık Bilimleri Üniversitesi Bilimsel Araştırma Projeleri (BAP) Koordinatörlüğüne katkılarından dolayı teşekkür ederim.

Dr. Emine DOĞAN

İÇİNDEKİLER

Sayfa No

TEŞEKKÜR i
İÇİNDEKİLER ii
KISALTMALAR VE SİMGELER iv
TABLOLAR DİZİNİ vi
ŞEKİLLER DİZİNİ vii
RESİMLER DİZİNİ viii
ÖZET x
ABSTRACT xii
1. GİRİŞ VE AMAÇ 1
2. GENEL BİLGİLER 3
2.1. TESTİS 3
2.1.1. Testis Embriyolojisi 3
2.1.2. Testis Histolojisi 6
2.1.3. Testis Anatomisi 10
2.1.4. Testis Fizyolojisi 13
2.2. TESTİS TÜMÖRLERİ 14
2.2.1. Testis Tümörlerinin Etiyolojisi 14
2.2.2. Testis Tümörleri Epidemiyolojisi 15
2.2.3. Testis Tümörleri Tanısı 15
2.2.4. Testis Tümörlerinin Sınıflandırılması 20
2.2.4.1. Germ Hücreli Tümörler 22
2.2.4.2. Seks Kord-Stromal Tümörler 26
2.2.5. Testis Tümörleri Tedavileri 28
2.2.6.1. Seminom tedavisi 29
2.2.6.2. Seminom olmayan tümörlerin tedavisi 30
2.3. TESTİS CERRAHİLERİ 30
2.3.1. Testis Koruyucu Cerrahi 30
2.3.1.1. Testis koruyucu cerrahi tarihçesi 31
2.3.1.2. Endikasyonlar ve kontrendikasyonlar 31

2.3.1.3. Testis koruyucu cerrahi tekniği 32
2.3.1.4. Testis koruyucu cerrahi sonuçları 33
2.4. İSKEMİ/ REPERFÜZYON (I/R) HASARI 34
2.4.1. Sıcak İskemi 36
2.4.2. Soğuk İskemi 36
3. MATERYAL VE METOD 38
3.1. MATERYAL 38
3.1.1. Denekler 38
3.2. DENEYSEL ÇALIŞMA MODELİ 39
3.2.1. Histopatolojik İnceleme 45
3.2.2. Biyokimyasal İnceleme 46
3.2.3. İstatiksel İnceleme 47
4. BULGULAR 49
4.1. MAKROSKOPİK BULGULAR 49
4.2. HİSTOPATOLOJİK BULGULAR 55
4.3. BİYOKİMYASAL BULGULAR 61
5. TARTIŞMA 62
6. SONUÇ 67
7. KAYNAKLAR 70

KISALTMALAR VE SİMGELER

TKC	**:**	Testis koruyucu cerrahi
Dk	**:**	Dakika
Cm	**:**	Santimetre
EMT	**:**	Mezenkimal tip hücreler
PGC	**:**	Primordiyal germ hücreleri
SRY	**:**	Y kromozomunun cinsiyet belirleyici bölgesi (Sex determining region on Y chromosome)
TDF	**:**	Testis belirleyici faktör
SOX9	**:**	SRY-box transkripsiyon faktörü 9
FSH	**:**	Folikül stimüle edici hormon
LH	**:**	Lüteinizan hormon
Mm	**:**	Milimetre
AMH	**:**	Anti-Müllerian hormon
INSL3	**:**	İnsülin benzeri faktör 3
GCNIS	**:**	Germ hücreli neoplazi in situ
HPV	**:**	İnsan papilloma virüsü
EBV	**:**	Epstein-Barr virüsü
CMV	**:**	Sitomegalovirüs
HIV	**:**	İnsan immün yetmezlik virüsü
GCT	**:**	Germ hücreli tümör
AFP	**:**	Alfa-fetoprotein
β-hCG	**:**	Beta insan korionik gonadotropini
LDH	**:**	Laktat dehidrogenaz
CEA	**:**	Karsinoembriyojenik antijen
YST	**:**	Yolk kesesi tümörü
COG	**:**	Children’s Oncolgy Group
BT	**:**	Bilgisayarlı tomografi
MR	**:**	Manyetik rezonans görüntüleme
NSGCT	**:**	Non-seminomatöz germ hücreli tümör
SCST	**:**	Seks kord stromal tümör

USG	**:**	Ultrasonografi
SOR	**:**	Serbest oksijen radikalleri
I/R	**:**	İskemi / Reperfüzyon
ATP	**:**	Adenozin trifosfat
H_2CO_3	**:**	Karbonik asit
Ca^{+2}	**:**	Kalsiyum
ICAM-1	**:**	Hücre içi adhezyon molekülü-1
VCAM-1	**:**	Vasküler hücre adezyon molekülü 1
SOD	**:**	Süperoksit dismutaz
MDA	**:**	Malondialdehit
GPx	**:**	Glutatyon peroksidaz

TABLOLAR DİZİNİ

Sayfa No

Tablo 1. Testis tümörleri..... 21

Tablo 2. COG (Children's Oncolgy Group) testis germ hücreli tümör evrelemesi..... 23

Tablo 3. Johnsen testiküler biyopsi skoru..... 46

Tablo 4. Kontrol, sıcak iskemi ve soğuk iskemi uygulanan rat gruplarına göre rat ağırlıklarının karşılaştırılması. 49

Tablo 5. Soğuk uygulama yapılan gruplardaki başlangıç ve 30. dakikada ölçülen testis ısıları ile uygulanan buz çamurunun ısılarının karşılaştırılması 52

Tablo 6. Kontrol biyopsi, sıcak ve soğuk iskemi gruplarındaki ratların deney başlangıcı ve deney sonundaki (4. hafta) sağ testis boyutlarının karşılaştırılması..... 52

Tablo 7. Sıcak ve soğuk iskemi uygulanan rat gruplarında deneyin başlangıcı ve sonundaki testis boyutlarının grup içi ve gruplar arası karşılaştırılması. 54

Tablo 8. Gruplara göre (G1- G9) sağ ve sol testis Johnsen testiküler biyopsi skorlarının karşılaştırılması. 58

Tablo 9. Johnsen testiküler biyopsi skorlarının iskemi grupları arası ikili karşılaştırma sonuçları..... 59

Tablo 10. Grupların sağ ve sol testis Johnsen testiküler biyopsi skorlarının karşılaştırmaları. 60

Tablo 11. Biyopsi alınan kontrol ve iskemi gruplarının sağ ve sol testis skorlarının karşılaştırmaları..... 61

Tablo 12. Kontrol, sıcak iskemi ve soğuk iskemi uygulanan rat gruplarına göre SOD (Uml), MDA (nmol/L) ve GPx (U/L) sonuçlarının karşılaştırılması. 61

ŞEKİLLER DİZİNİ

Sayfa No

Şekil 1. Gonadların gelişimi 4
Şekil 2. Testis ve üreme yolları 7
Şekil 3. Spermatogenezin şeması 9
Şekil 4. Spermiyogenezin şeması 9
Şekil 5. Testisin anatomisi (Sobotta İnsan Anatomisi Atlası'ndan alınmıştır). 11
Şekil 6. Ratların deney başlangıç ve sonundaki ağırlıkları 50
Şekil 7. Kontrol biyopsi, sıcak iskemi ve soğuk iskemi gruplarındaki ratların prepubertal ve postpubertal sağ testis boyutları. 53
Şekil 8. İskemi gruplarındaki ratların postpubertal sağ testis boyutları. 54
Şekil 9. Postpubertal sağ ve sol testis Johnsen testiküler biyopsi skoru sonuçları. 56

RESİMLER DİZİNİ

Sayfa No

Resim 1. 7 aylık erkek çocukta sol testis tümörü (Prof Dr Ayşe Karaman'ın arşivinden alınmıştır) 16

Resim 2. 2 yaş 2 aylık bir erkek çocukta sol testis yolk kesesi tümörü 17

Resim 3. Konjenital adrenal hiperplazili, 16 yaş 2 aylık erkek hastada testisde mikrokalsifikasyonlar ve testis posteriorunda heterojen hipoekoik alanlar şeklinde görülen adrenal rest tümörü izleniyor 18

Resim 4. 12 yaşında erkek hastada bilgisayarlı tomografide sağ skrotumda lokalize büyük heterojen kitle, sağ testis tümörü 18

Resim 5. Sol testis tümörü intraoperatif görüntü 29

Resim 6. Sağ inguinal eksplorasyon, spermatik kord bulldog klemp ile klemplenmiş ve sağ testis insizyon dışına alınmış halde görülüyor 42

Resim 7. Sağ testisten biyopsi almak için 2 mm'lik tek kullanımlık steril punch biyopsi aletinin kullanılması 43

Resim 8. Sağ testisten punch biyopsinin alınması..... 43

Resim 9. Soğuk iskemi grubunda biyopsi alınmış sağ testisin buz çamuruna gömülmesi, pensetin ucunda sağ testis biyopsi materyali görülüyor 44

Resim 10. Soğuk iskemi grubunda biyopsi alınmış sağ testisin buz çamuruna gömülü halde bekletilmesi..... 44

Resim 11. İnguinal bölgenin kapatılması 45

Resim 12. İntrakardiyak kan örneğinin alınması..... 45

Resim 13. Postpubertal sıcak (G4,G5,G6) ve soğuk (G7,G8,G9) iskemi gruplarındaki ratların orşiyektomi materyallerinin makroskopik fotografı. 51

Resim 14. Sham grubundaki ratın sağ (a) ve sol testise (b) ait mikroskopik görüntüleri. 55

Resim 15. Grup 4'deki ratın sağ (a) ve sol testise (b) ait mikroskopik görüntüleri. 56

Resim 16. Grup 5'deki ratın sağ testise ait mikroskopik görüntüsü. 57
Resim 17. Grup 7'deki ratın sağ (a) ve sol testise (b) ait mikroskopik görüntüleri. 57
Resim 18. Grup 8'deki ratın sağ testise ait mikroskopik görüntüsü. 58

ÖZET

TESTİS KORUYUCU CERRAHİ SIRASINDA UYGULANAN SOĞUK İSKEMİ VE SICAK İSKEMİNİN ETKİNLİĞİNİN RATLARDA DENEYSEL OLARAK ARAŞTIRILMASI

Amaç: Prepubertal testis tümörlerinde uygulanan testis koruyucu cerrahinin postpubertal etkileri tam olarak bilinmemektedir. Bu çalışmada prepubertal ratlardaki testis koruyucu cerrahi modelinde, farklı sürelerde sıcak ve soğuk iskemi uygulanmasının, postpubertal dönemde iskemi uygulanan testis ve karşı normal testis üzerindeki etkilerinin değerlendirilmesi amaçlanmıştır.

Gereç ve Yöntem: Bu çalışmada 54 adet prepubertal erkek rat kullanıldı. Çalışmada kullanılan ratlar Sham grubu (G1), kontrol soğuk uygulama (G2), kontrol biyopsi (G3), sıcak iskemi 30dk, 60dk, 90dk (G4,G5,G6) ve soğuk iskemi 30dk, 60dk, 90dk (G7,G8,G9) olmak üzere dokuz gruba ayrıldı. Ratların başlangıç kilosu ve sağ testisin boyutu ile 4. hafta ratların kilosu ve her iki testisin boyutu ölçüldü. İskemi gruplarında sağ inguinal eksplorasyonun ardından iç halka hizasında spermatik korda bulldog klemp yerleştirilerek iskemi oluşturulduktan sonra testis biyopsisi alındı, soğuk iskemi gruplarında testis steril buz çamuru içerisinde bekletildi. Deney sonrası ratların testis biyopsi bölgeleri ve inguinal insizyonları kapatıldı ve uygun laboratuar şartlarında takip edildi. 4. haftanın sonunda postpubertal döneme ulaşan ratlar sakrifiye edildi. Bilateral orşiyektomi materyalleri histopatolojik olarak incelenerek fertiliteyi değerlendirmek için Johnsen testiküler biyopsi skorlarına bakıldı.

Bulgular: Çalışmamızda tüm gruplardaki ratlarda ağırlık artışları benzerdi. Testisden biyopsi alınan ratların postpubertal sağ testis boyutu diğer gruplardan küçüktü. Sıcak iskemi grubunda 30dk'dan uzun iskemi sürelerinde testiste atrofi geliştiği görüldü. Soğuk iskemi grubunda ise iskemi süresi artmasına rağmen testiste atrofi saptanmadı. Ratların sol testis boyutları ise benzerdi. Histopatolojik incelemede sağ testis Johnsen testiküler biyopsi skoru sıcak iskemi gruplarında soğuk iskemi gruplarından belirgin olarak düşük bulundu. Sıcak iskemi gruplarında sol testis skorları kontrol grubuna benzer iken soğuk iskemi gruplarında daha düşük bulundu.

Sonuç: Testise uygulanan sıcak iskemi ilk 30dk'dan itibaren testiste hasara neden olmakta ve 30dk'nın üzerinde atrofi gelişimine yol açmaktadır. Sıcak iskemide hem testis boyutu hem de postpubertal fertilite göstergesi olan Johnsen skorları iskemi süresiyle paralel olarak azalmaktadır.

Anahtar Kelimeler: Testis, Testiküler neoplazm, İskemi, Reperfüzyon hasarı, Hipotermi

ABSTRACT

EXPERIMENTAL RESEARCH OF THE EFFECTIVENESS OF COLD ISCHEMIA AND WARM ISCHEMIA DURING TESTICULAR SPARING SURGERY IN RATS

Objective: The postpubertal effects of testicular sparing surgery in prepubertal testicular tumors are not fully known. In this study, it was aimed to evaluate the effects of applying hot and cold ischemia at different times in the testicular sparing surgery model in prepubertal rats on ischemic testis and contralateral normal testis in the postpubertal period.

Materials and Methods: In this study, 54 prepubertal male rats were used. Rats were divided into 9 groups (n=6 per group): Sham group (G1), control cold application (G2), control biopsy (G3), warm ischemia 30 min, 60 min, 90 min (G4,G5,G6) and cold ischemia 30 min, 60 min, 90 min (G7,G8,G9). The initial weight of the rats and the size of the right testis, and the weight of the rats at week 4 and the size of both testicles were measured. After right inguinal exploration in ischemia groups, a bulldog clamp was placed on the spermatic cord at the level of the deep inguinal ring, and ischemia was created, and testicular biopsy was taken. In cold ischemia groups, the testis was kept in sterile ice mud. After the experiment, testicular biopsy sites and inguinal incisions of the rats were closed and followed under appropriate laboratory conditions. At the end of the 4th week, the rats reaching the postpubertal period were sacrificed. Bilateral orchiectomy materials were examined histopathologically, and Johnsen testicular biopsy scores were used to evaluate fertility.

Results: In our study, weight gains were similar in rats in all groups. The postpubertal right testis size of the rats in the testicular biopsy groups were smaller than in the other groups. In the warm ischemia group, testicular atrophy was observed in ischemia times longer than 30 minutes. In the cold ischemia group, although the ischemia time increased, no testicular atrophy was detected. The left testis dimensions of the rats were similar. In the histopathological examination, the Johnsen testicular biopsy score of the right testis was significantly lower in the warm

ischemia groups than in the cold ischemia groups. While the left testicular scores in the warm ischemia groups were similar to the control group, it was found to be lower in the cold ischemia groups.

Conclusions: Warm ischemia applied to the testis causes damage to the testis from the first 30 minutes and causes atrophy over 30 minutes. In warm ischemia, both Johnsen scores, which are indicators of postpubertal fertility, and testicular size decrease in parallel with the duration of ischemia.

Keywords: Testes, Testicular neoplasm, Ischemia, Reperfusion injury, Hypothermia

1. GİRİŞ VE AMAÇ

Testis tümörleri, tüm pediatrik solid tümörlerin %1-2'sini oluşturur. Testis tümörlerinin cerrahi tedavisinde standart yaklaşım inguinal orşiektomi olmakla birlikte, son yıllarda testis koruyucu cerrahi (TKC) giderek artan oranlarda kullanılmaya başlanmıştır. Testis içerisinden tümörün çıkarılması ve testisin yerinde bırakılması şeklinde tanımlanan TKC, hem yetişkinlerde hem de çocuklardaki testis tümörlerinde uygulanabilmektedir. TKC için, öncelikte tümör yayılımını engellemek amacıyla testisi besleyen damarlar ve kord özel aletlerle klemplenmekte, sonrasında tümör cerrahisine başlanmaktadır. Tümörden alınan biyopsi örneğinin patolojik olarak incelenmesi sonrası tümör benign ise veya her iki testiste de tümör varlığı söz konusu ise, gelecekteki fertiliteyi korumak için TKC yapılması önerilmektedir. Tümörün tamamen çıkarılması ve/veya ameliyat sırasında alınan patolojinin sonucunun beklenmesi 1-1,5 saat kadar sürebilmektedir. Bu dönemde tümör yayılımını önlemeye yönelik, testisi besleyen damarları ve kordu kapatmak için yerleştirilmiş klemp nedeniyle testis iskemi altında kalmaktadır. Testis torsiyonu çalışmalarından elde edilen bilgilere göre, testisin iskemisi, hem iskemi uygulanan testisi hem de karşı sağlıklı testisi etkileyebilmektedir. Bu nedenle de iskemi ilerideki fertilite üzerinde olumsuz etkilere neden olabilmektedir (1).

"Sıcak iskemi", normotermik koşullar altında hücre ve dokuların iskemisini tanımlamak için kullanılan bir terimdir. Transplantasyonda, bu terim fizyolojik olarak farklı iki iskemi periyodunu tanımlamak için kullanılır: Birincisi vericiden organ alınırken çapraz klempleme sonrası soğuk perfüzyon başlayana kadar süren iskemi ve ikincisi alıcıya organın nakli sırasında, organın buzdan çıkarılmasından reperfüzyona kadar olan iskemi. Bu sıcak iskemi dönemleri, doğaları ve patofizyolojik sonuçlarının büyüklüğü bakımından farklılık gösterir. Ancak birçok cerrahi literatüründe "sıcak iskemi" terimi bu iki dönemi ayrım gözetmeksizin tanımlamak için kullanılır (2).

Modern onkolojik cerrahinin gelişmesi ile tümörlerde toplam ve ilerlemesiz sağkalımı etkilemeyen ve tedaviye bağlı morbiditeyi azaltan organ koruyucu cerrahiler, tıbbın birçok sahasında uygulanmaya başlanmıştır. Her iki testiste birden

veya tek taraflı testiste benign özellikli veya soliter malign kitle izlenen vakalarda intraoperatif frozen inceleme (frozen section procedure) kılavuzluğunda organ koruyucu cerrahi radikal orşiyektomiye önemli bir alternatiftir. Referans merkezlerde soğuk iskemi altında tümör enükleasyonu, tümör yatağından biyopsi alınması, frozen inceleme, periferal parankimden biyopsi alınması, kalan testiküler dokuya radyoterapi, yakın takip ve uygun hasta seçimi ile fertilite korunarak uzun dönemli hastalık için spesifik sağkalım sağlanabilmektedir (3).

Soğuk iskemi; böbrek ve testis cerrahisinde ve karaciğer gibi organ naklinde nakile kadar geçen süre içinde organın metabolizmasını azaltıp, organ fonksiyonunu ve canlılığını koruyabilmek amacıyla uygulanmaktadır. Testis torsiyonu hayvan modellerinde soğuk iskeminin etkinliğini değerlendiren çalışmalar bulunmakla (4) birlikte, iskeminin uygulanma süresi gibi faktörlerin, fonksiyonun korunmasında daha önemli bir rol oynadığı görülmektedir (5). Çocuklarda TKC'de soğuk iskemiyle ilgili yeterli çalışma olmadığı ve soğuk iskeminin faydalı olup olmadığı konusunda kesin kanıtlar bulunmadığı için rutin olarak uygulanmamaktadır. Ancak 30dk'dan daha kısa süreli iskemi için sıcak ve soğuk iskeminin farklı olmadığı, daha uzun süreli iskemi için önerilebileceği yönünde testis torsiyonu çalışmaları mevcuttur (6). Fakat TKC ile ilgili 30dk'nın üzerinde soğuk iskeminin etkinliğini değerlendiren bir çalışma yoktur.

Bu tez çalışmasında ratlarda testis koruyucu cerrahi deney modelinde, farklı sürelerde uygulanan sıcak ve soğuk iskeminin testis üzerindeki etkilerini belirlemek, hangisinin uygulanmasının testise daha az zarar vereceğini ve hangisinde gelecekteki fertilitenin daha olumlu yönde etkilendiğini araştırmak amaçlanmıştır.

2. GENEL BİLGİLER

2.1. TESTİS

Erkek üreme sistemi testisler, genital boşaltım kanalları, aksesuar cinsiyet bezleri ve penisten oluşur. Erkek gonadlar, diğer adıyla testisler, erkeklerde hem sperm üretiminde ekzokrin salgılama işlevi gören hem de androjen üretimi yoluyla hipotalamo-hipofizer-gonadal aksın bir parçası olarak endokrinolojik işleve sahip olan cinsiyet bezleridir. Testisler, skrotal septum ile ikiye ayrılan sağ ve sol skrotuma yerleşmiş iki oval şekilli organdır. Testisin uzunluğu yetişkinde 3 - 5 cm arasında, genişliği ise 2 - 3 cm arasındadır (7).

Palpasyonda normal testislerin yoğunluğu pürüzsüz ve yumuşaktır. Testisler, superiorda spermatik kord ile ve skrotumun inferiorunda skrotal ligament ile asılır. Embriyolojik gelişim sırasında, skrotal ligaman gubernakulum olarak da adlandırılır (8,9).

Tunika vajinalis, epididim ve spermatik kordun bağlandığı posterior ve superior sınırları dışında tüm testisi saran çift katmanlı bir yapıya sahiptir. Tunika albuginea, tunika vajinalisin derinliklerinde bulunan, testisi kaplayan kalın fibröz bir kılıftır.

Testislerin inişi, anatomik yapılar, çevresel faktörler, düzenleyici hormonlar ve kalıtsal genetik faktörler arasındaki etkileşimi içeren kompleks ve aşamalı bir süreçtir (7).

2.1.1. Testis Embriyolojisi

Testis gelişiminin başlangıcı, genital sırtın oluşumu ile başlar. Genital sırtın kökeni intermediyer mezodermdir. İntermediyer mezoderm, dorsal mezenterin iki yanında, özellikle sölomik boşlukta bulunan yapıları oluşturur (7).

Mezonefronların ventromedial yüzeyinde bulunan sölomik epitel hücrelerinin proliferasyonu, genital sırtın oluşumunu başlatır. Mezonefrozun boşaltım kanalı mezonefrik kanaldır (Wolffian kanalı). Mezonefrik kanal, erkek cinsiyet

belirlendikten sonra epididim, seminal vezikül ve vas deferens oluşumuna katkıda bulunan bir primordiyal ürogenital dokudur (10,11).

Mezonefrik kanala paralel olarak yerleşmiş olan paramezonefrik kanal (Müllerian kanal), esasen mezonefrik kanalın dişideki karşılığıdır ve kadın cinsiyeti belirlendikten sonra uterus, fallop tüpü ve vajina oluşumuna katkıda bulunur. Mezonefroz ve genital sırt, ürogenital sırt olarak bilinen bir yapı oluşturur (12) (Şekil 1).

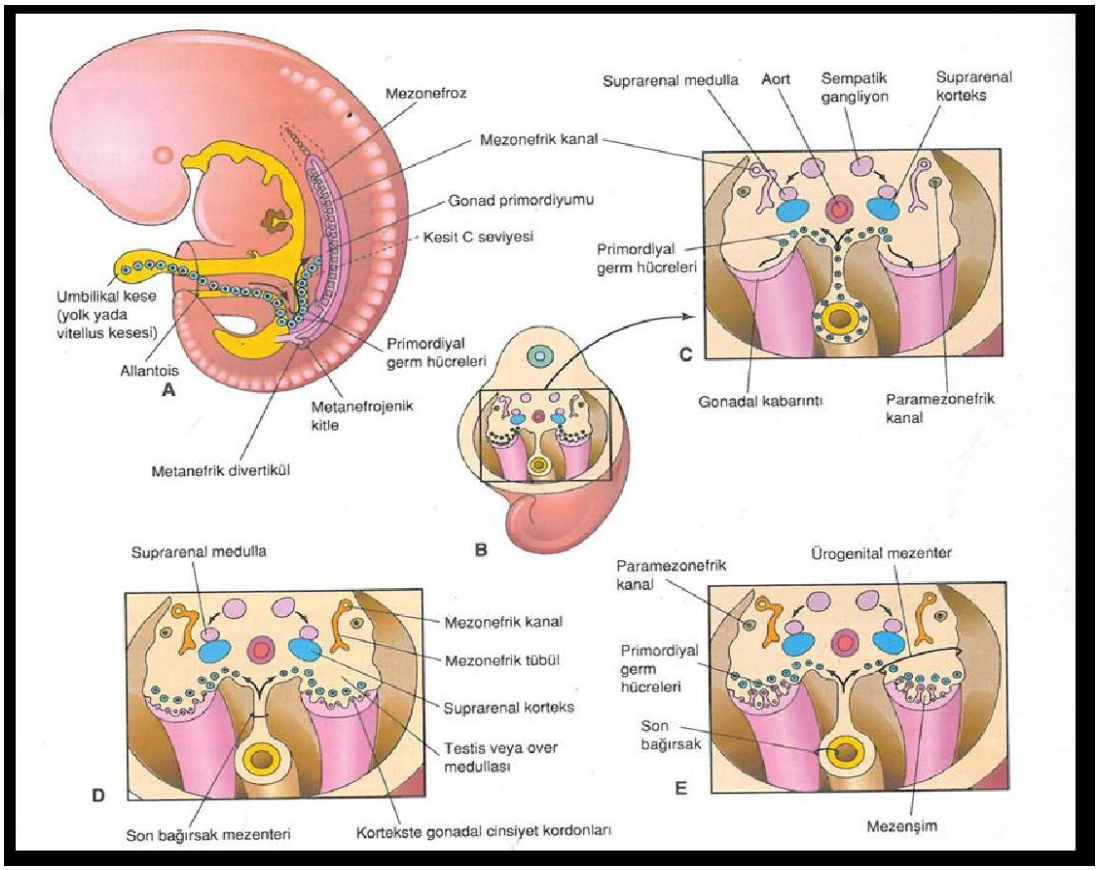

Şekil 1. Gonadların gelişimi

Mezonefrozun ventromedial tarafında bulunan sölomik epitel hücrelerinin proliferasyonunu takiben yalancı çok katlı epitel hücre tabakası oluşur. Bazal membran fragmantasyonu, epitel hücrelerinin dorsal yoldan mezonefroza doğru göçünü kolaylaştırır (13). Bu hücreler epitelyal tip hücrelerden mezenkimal tip hücrelere (EMT) dönüşür ve sölomik epitel ile mezonefroz arasındaki alanı istila etmeye başlar (7).

Primordial germ hücreleri (PGC), yolk kesesinin etrafındaki bir alandan kaynaklanır. PGC'ler, yaklaşık beş haftalık gebelikte kolonize olarak gonadları oluşturmaya başlar. Gebeliğin altıncı haftasında, PGC'ler iki genital sırtı istila eder ve bölünmeye başlayarak yaklaşık 3000 hücre sayısına ulaşır. Gametojenik genlerin aktivasyonu ve pluripotensi genlerinin inaktivasyonu ile bu hücreler daha fazla özelleşir (lisanslama) (14). Bu süreci takiben PGC'ler, gametogenezden sorumlu hücreler olarak bilinir ve mezonefrik doku hücrelerinden gelen sinyallere yanıt olarak erkek veya dişiye özel hücrelere farklılaşırlar (7).

Genetik olarak erkek embriyolarda PGC'ler, XY kromozom kompleksine sahiptir. Erkeklerde Y kromozomunun cinsiyet belirleyici bölgesi (SRY) geni, testis belirleyici faktörü (TDF) eksprese ederek, cinsiyet belirleyici proteinlerin üretimini aktive eder. SRY geni Y kromozomunun kısa kolunda (Yp11) bulunur ve testis tayini için gerekli olan Y kromozomundaki tek gendir (15,16). Basitçe bu genin yokluğu dişi embriyonun gelişmesine yol açar.

SRY geni, SOX9 (SRY-Box Transcription Factor 9) olarak bilinen bir otozomal genin testise özgü arttırıcısını aktive eden bir transkripsiyon faktörünü kodlar. SOX9 geni, destekleyici hücre öncülerinden Sertoli hücre farklılaşmasının başlatılması için gereklidir (18). SRY'nin yanı sıra, Sertoli hücre farklılaşmasına steroidojenik faktör 1'de katkıda bulunur (19). SRY, yalnızca Sertoli hücrelerine farklılaşan, genital sırtlardaki destek hücrelerinde eksprese olur (18).

SRY, SOX9 seviyelerini arttırır. SRY ve SOX9'un hücresel/doku seviyeleri yeterince yüksek olduğunda SOX9 proteini, Sertoli hücrelerinde transkripsiyonunu yüksek seviyelerde tutmaya başlar. Gonadda yeterince SOX9-pozitif hücre bulunduğunda, testislerin oluşumuna yol açacak morfolojik değişiklikler başlar (20). Bu süreç, interstisyel hücre soylarının (peritübüler miyoid hücreler ve Leydig hücreleri) farklılaşmasını, germ hücrelerinin mitotik arrestini, Sertoli hücrelerinin epitelizasyonunu ve testis kordonlarının oluşumunu içerir (21). Beşinci ve altıncı haftalar civarında embriyonun cinsiyeti belirlenir (7).

2.1.2. Testis Histolojisi

Testis, sperm üretimi (spermatogenez) ve androjenlerin sentezlenmesi (steroidogenez) gibi hem ekzokrin hem de endokrin fonksiyonu olan bir organdır. Androjenler, özellikle de testosteron spermatogenez için gerekli olup, erkek embriyonun fenotipik fetusa gelişiminden ve seksüel dimorfizmden sorumludur (22).

Skrotum içerisindeki testisler dıştan üç tabakalı kapsül ile çevrelenmiştir. En dış tabaka olan tunika vajinalis, mezotel ile döşeli olup testisin anterolateral yüzeyinde bulunur. Testisi saran orta tabaka olan tunika albuginea, sıkı bağ dokusundan oluşan en kalın ve en belirgin tabakadır. Tunika albuginea, testisin posterior yüzeyine gelince kalınlaşarak "mediastinum testis" adını alır. Testise giren ve çıkan kan damarları, lenf damarları ve genital boşatım kanalları mediastinum içinden geçer. Kapsülün iç kısmını ise kan damarlarını içeren gevşek bağ dokusu yapısındaki tunika vasküloza meydana getirir. Testisin kapsülünden bezin içine doğru uzanan fibröz septumlar, testisi 250 adet lobüllere ayırır (23).

Testisi oluşturan lobüllerden her birisi sperm üretiminin yapıldığı 1-4 adet seminifer tübül ile bağ dokusu yapısındaki stromada bulunan Leydig (interstisyel) hücrelerinden meydana gelir. Seminifer tübüller oldukça uzun ve kıvrımlı olup kendi üzerlerine katlanırlar ve uç kısımları mediastum testise yakındır (Şekil 2). Seminifer tübülün bu kısmı kısa ve düz bir seyir izlediğinden düz tübül (tubulus rektus) olarak adlandırılır. Bu bölüm anastomozlar oluşturarak mediastinum testis içindeki rete testisi meydana getirir. Anastomoz yapan rete testisler, 10-20 eferent duktüller ile epididimin baş kısmına bağlanırlar.

Seminifer tübüllerin dış kısmı birkaç fibroblast hücre tabakasından bir kılıfla çevrelenir, bu kılıfın son tabakası miyoid hücrelerden oluşur. Altında yer alan bazal lamina üzerinde tabakalar halinde yerleşmiş, sperm hücrelerinin geliştiği germinal hücreler bulunur. Bu hücrelerin arasında bazal laminadan lümene kadar uzanabilen Sertoli hücreleri bulunur. Bu hücreler intrauterin dönemde Anti Mülleriyan Hormon (AMH) salgılayarak erkek fetusta Mülleriyan yapıların gerilemesini sağlarlar. Sertoli hücreleri vücudun yabancı olarak algıladığı sperm hücrelerini koruyan "kan-testis bariyerini" oluşturur. Aynı zamanda gelişen spermatozoonları destekler, korur ve beslenmelerini de sağlarlar. Spermiyogenez sırasında atılan sitoplazma parçalarını

fagosite edip sindirirler. Sertoli hücreleri içerisinde androjen bağlayıcı bir protein bulunan özel salgıları sayesinde, spermlerin genital kanallara akmasını sağlar ve aynı zamanda inhibin B salgılayarak Folikül Stimüle Edici Hormon (FSH) salgılanmasını da inhibe ederler (22).

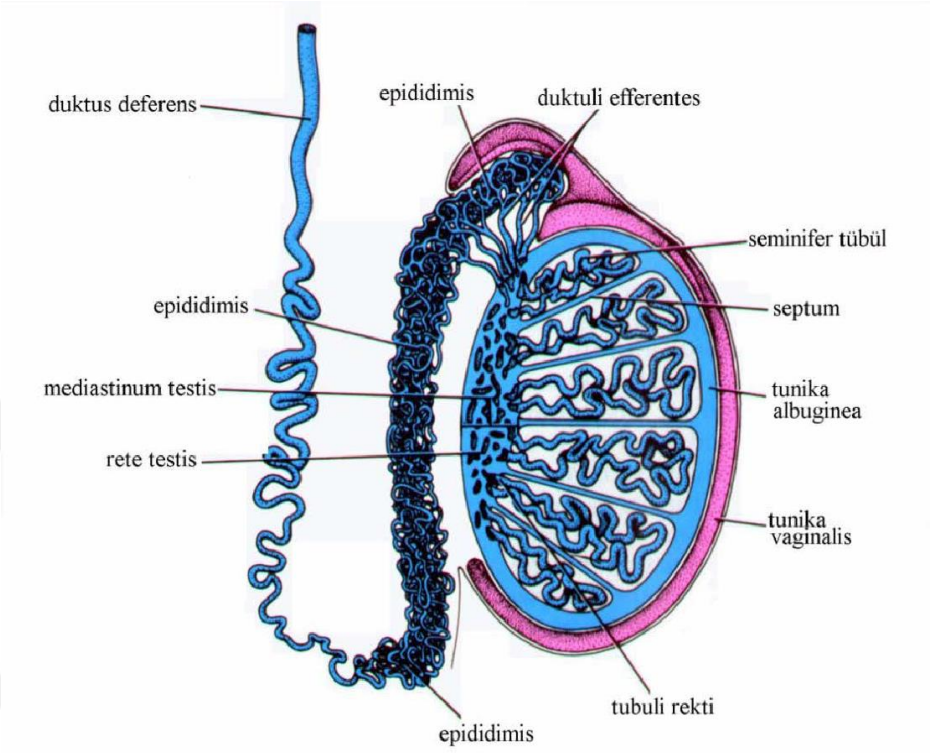

Şekil 2. Testis ve üreme yolları

Testisin interstisyel dokusu, androjen üretimi açısından önemlidir. Testislerde seminifer tübüller arasındaki boşlukların %25-30'unu gevşek bağ dokusu oluşturur. İnterstisyel doku içerisinde Leydig hücreleri ve bunlara dönüşme kapasitesi olan farklılaşmamış mezenkimal kökenli hücreler, fibroblastlar, mast hücreleri, kılcal damarlar, lenf damarları ve sinirler bulunur (22,24).

Ergenlikte işlevsel olarak belirgin hale gelen Leydig hücreleri, testisleri meydana getiren lobüller arasındaki bağ dokusu bölmelerinde bulunurlar (24, 27). Leydig hücrelerinin hem işlevsellikleri hem de sayıları hormonal uyarılara bağlıdır. Gebelikte plasentadan üretilen gonadotropik hormon, androjenik hormonları üreten fetal testisin Leydig hücrelerini uyarır. Bu hormonların varlığı, erkek genital organlarının embriyonik farklılaşması için gereklidir. Embriyonik Leydig hücreleri

gebeliğin 4. ayına kadar tamamen farklılaşmış olarak kalır ve sonra testosteron sentezinde azalmayla birlikte gerilerler. Daha sonra gebeliğin geri kalanı boyunca ve hipofizden salgılanan Lüteinizan Hormon (LH) uyarısı altında testosteron sentezini yeniden yapmaya başladıkları ergenlik dönemine kadar dinlenmede kalırlar (24,27).

Spermatogenez, mitoz ve mayoz bölünmeleri içeren spermatogonyumdan sperm üretim sürecidir. Spermatogenez üç ayrı faza ayrılmıştır: Spermatogonial faz, spermatosit fazı ve spermatid fazı (22) (Şekil 3).

1. Spermatogonial faz (Mitoz): Spermatogonyal kök hücreden köken alan spermatogonyumlar, bazal laminanın hemen üstünde ve bazal lamina ile direkt ilişkide olan hücrelerdir ve ergenliğin başlamasıyla birlikte mitoz bölünmeyle çoğalmaya başlarlar (24). Mitozla bölünerek sayılarını arttıran bu hücreler, testisin hacim olarak büyümesini sağlarlar. Bu hücreler Sertoli hücreleri arasındaki tıkayıcı bağlantıların altında yerleşmişlerdir ve bu nedenle kan-testis bariyerinin dışında yer alırlar. Mitozla bölünen hücreler A tipi kök hücreler olarak adlandırılırlar ve bu hücreler eşeysel olgunlukta farklılaşarak B tipi hücreleri meydana getirirler (22).

2. Spermatosit fazı (Mayoz): B tipi spermatogonyumlar primer spermatositlere farklılaşan öncül (progenitör) hücrelerdir. Primer spermatositler 46 kromozom (44+XY) içerirler. Oluşmalarından hemen sonra bu hücreler mayoz bölünmeye girerler (23). Mayoz bölünmenin ardından önce sekonder spermatositler, sonra da haploid sayıda (23) kromozom içeren spermatidler oluşur. (22,24).

3. Spermatid fazı (Spermiyogenez): **S**permiyogenez, spermatozoon üretiminin son aşaması ve spermatidlerin erkek DNA'sını ovuma aktarmak için son derece özelleşmiş hücreler olan spermatozoona dönüşme sürecidir (24). Haploid spermatidler seminifer tübül lümenine yakın yerlerde bulunurlar (23,27) (Şekil 4).

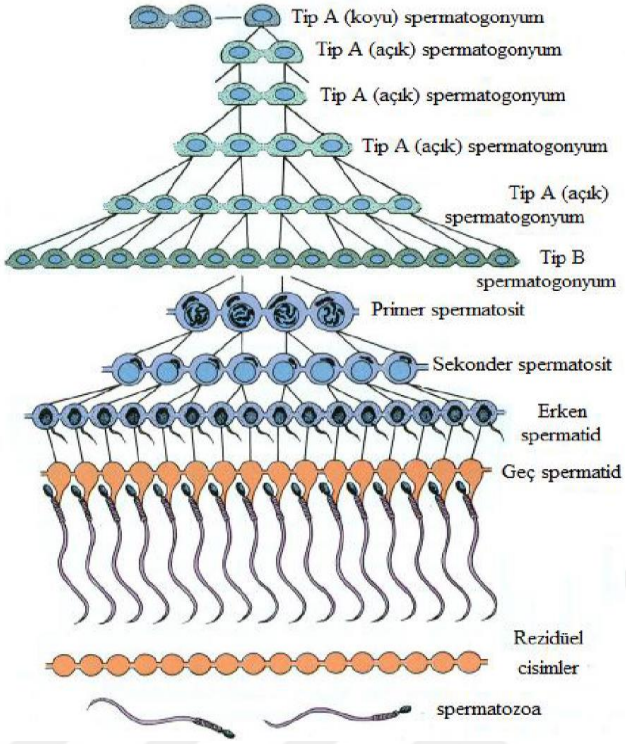

Şekil 3. Spermatogenezin şeması

Spermiyogenez, akrozomun oluşumu, nukleusun yoğunlaşması-uzaması, flagellum gelişimi ve sitoplazmanın çoğunluğunun kaybolmasını da içeren bir seri olaylar zincirinden oluşmaktadır (Şekil 4).

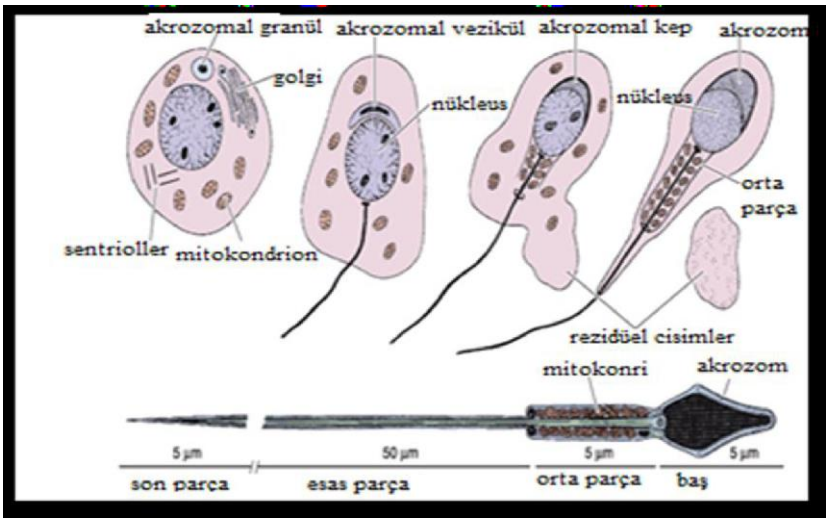

Şekil 4. Spermiyogenezin şeması

2.1.3. Testis Anatomisi

Yetişkin bir erkekte testis yaklaşık 25 gram ağırlığında, 4-5 cm uzunluğunda ve 2–3 cm çapındadır. Testis skrotum içinde üst ucu ön-dışta, alt ucu arka-içte, uzun ekseni yukarıdan-aşağıya dıştan-içe önden arkaya olacak şekilde funikulus spermatikusa asılı olarak bulunur.

Skrotum katları dıştan içe doğru tunika dartos, fasya spermatika eksterna ile sarılı olan kremaster kası, fasya spermatika interna ve paryetal peritondan oluşan periorşiyumdur. Tunika dartos; damardan ve dartos düz kaslarından zengin, yağ dokusu barındırmayan bir tabakadır. Fasya spermatika eksterna; abdominal fasyanın devamı şeklinde eksternal oblik kasın aponeurozunu örten fasyadır. Kremasterik kas ve fasya; internal oblik kastan ayrılan bir miktar çizgili kasın fasyasının skrotuma inmesiyle oluşur. Bu kas liflerinin kasılmasıyla birlikte 'kremaster refleksi' oluşur. Bu kasın innervasyonunu genitofemoral sinirin genital dalı tarafından sağlanır. Fasya spermatika interna; batındaki fasya transversalisin devamıdır, dış tarafındaki kremasterik fasyaya sıkıca ve iç taraftaki periorşiyuma gevşek olarak bağlanır. Periorşiyum, paryetal peritonun devamı şeklinde skrotumun en iç kısmında devam eder (Şekil 5) (25).

Skrotumu besleyen arterler eksternal pudental arterin dalları olan anterior ve posterior skrotal arterler, inferior epigastrik arterin dalı olan kremasterik arter ve testiküler arterin dallarıdır. Skrotumun lenfatik drenajını ise yüzeyel inguinal lenf nodları sağlar (25).

Skrotumun ön kısmını innerve eden ilioinguinal sinir ve genitofemoral sinirin genital dalıdır. Arka kısmını innerve eden perineal sinirin posterior skrotal dalları ve kütanöz posterior femoral sinirin perineal dallarıdır. Dartos kasını ise pleksus duktus deferentisten gelen otonom sinirler innerve eder (25).

Testisin ön kenarı ve arka lateral kenarı peritonla sarılıdır. Peritonla sarılı olmayan medial kısmına epididim tutunur. Epididimden damar, sinir ve testise ulaşan kanallar geçer (25).

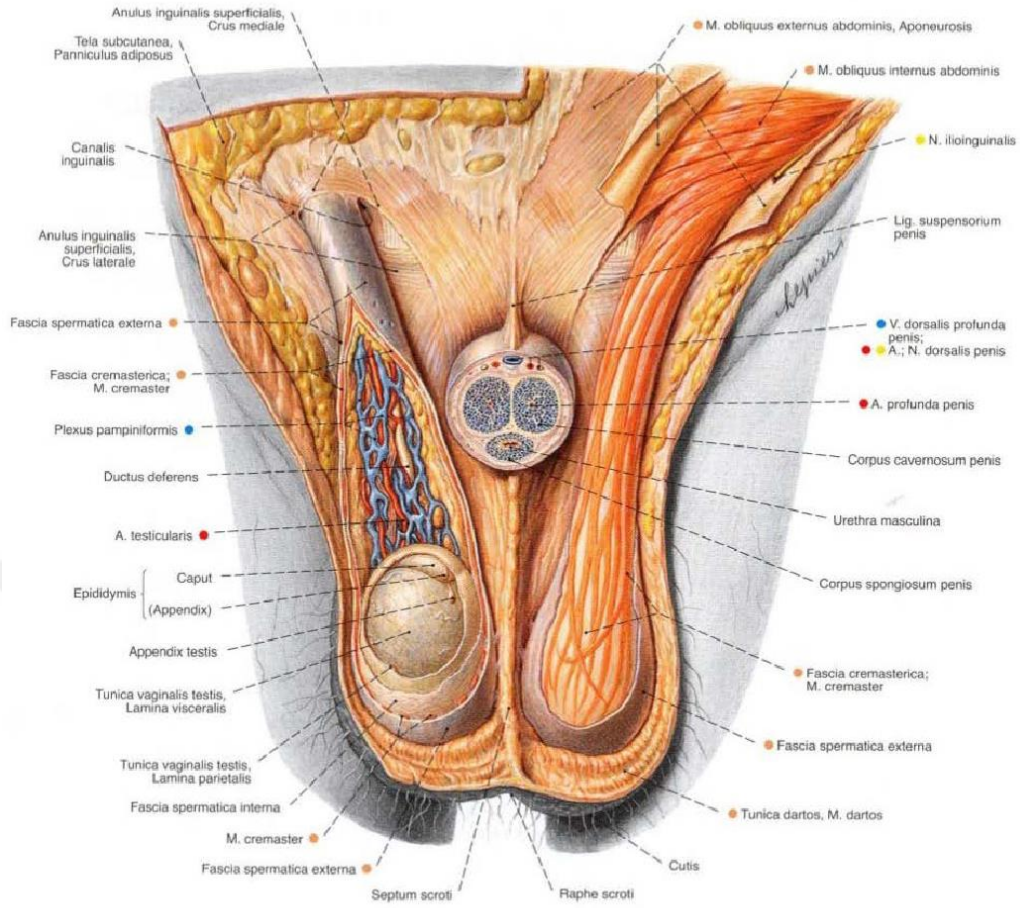

Şekil 5. Testisin anatomisi (Sobotta İnsan Anatomisi Atlası'ndan alınmıştır).

Testis dıştan içe paryetal lamina (periorşiyum), visseral lamina (epiorşiyum), tunika albuginea ve tunika vasküloza tabakalarıyla kaplıdır (25):

a) Paryetal lamina: İnternal spermatik fasyanın altında yer alan periton cebidir. Funikulus spermatikusun ön-iç kısmından yukarıya uzanır.
b) Visseral lamina: Epididimin büyük kısmını ve testisin arka-medial kısmı hariç diğer kısımları örter. Testis ve epididimin arka kenarından internal spermatik fasyanın iç kısmına kadar devam edip, epididimle testisi birbirine bağlar.
c) Tunika vajinalis: İnternal spermatik fasyanın iç yüzüne yapışan paryetal laminanın ve testisin dış yüzünü saran visseral laminanın yapraklarının birleşimine verilen adıdır.

d) Tunika albuginea: Testisi saran fibröz tabakadır. Albuginea tabakasını dıştan arka kenarı hariç olmak üzere tunika vajinalis ve testisin visseral laminası sarar. Arka kenarına testisin damar ve sinirlerinin geçtiği epididim tutunur. Her bir testis tunika albugineanın fibröz dokusuyla kama şeklinde 200-400 adet loba bölünmüştür. Her lobun içinde 3-10 arasında seminifer tübüller bulunur. Loblar ve seminifer tübüller arasındaki bölümler birleşerek mediastinum testisi oluşturur. Bu bölmelerden damarlar ve kanallar girip çıkarlar. Testisi piramit şeklinde boşluklara ayıran bölmelere 'septula testis' denir. Bu boşluklarda seminifer tübülleri ve tubulus rektus bezleri bulunur.

e) Tunika vasküloza: Tunika albugineanın iç yüzünü ve tüm testis lobüllerinin iç yüzeyini döşeyen damar ağı tabakadır. Damar ağı arasında kalan aralıkları da gevşek bağ dokusu doldurur (Şekil 5) (25).

Her bir testis lobu 1-3 veya daha fazla tüpçük şeklinde küçük bezlerden oluşur. 400-600 sayıda bulunan bezlere bükülmüş seminifer tübüller (Tubuli seminiferi contorti) denir. Lobların mediastinum testise bakan tepe kısımlarında seminifer bezlerin seyri gittikçe düzleşir ve birbirleriyle birleşip sayıları 20-30'a düşerek düz seminifer tübüller (Tubuli seminiferi recti) adını alır. Bu tübüller de mediastinum testisin fibröz dokusu içine girerek arka-yukarıya uzanır. Bu tübüller birbirleriyle anastomoz yaparak Rete testis ağını oluştururlar (25).

Rete testis, mediastinum testisin üst kısmında 12-15 adet kanala dönüşerek efferent kanalcıkları (Ductuli efferentes) oluşturur. Efferent kanalcıklar testisin arka-üst kısmındaki tunika albugineayı delerek dışarı çıkar. Dışarıda düz uzanırken sonrasında kalınlaşarak kıvrıntılı hale gelirler ve birlikte epididimin baş kısmını oluşturan epididimin konik lobüllerini (Lobuli coni epididimis) oluşturur. Efferent kanalcıklar epididimin baş kısmında epididim kanalına (Ductus epididimis) açılır. Epididim kanalı, testisin arka kısmında epididimin gövde (Corpus epididimis) ve kuyruk (Cauda epididimis) kısmını oluşturur. Epididimin kıvrımlı kısımlarını gevşek bağ dokusu birbirine bağlar (25).

Epididimin kuyruk kısmında epididim kanalı kalınlaşarak vas deferensi (Ductus deferens) oluşturur. Vas deferens, önce kıvrıntılı sonra düz seyrederek

epididimin arka-medial kısmından funikulus spermatikus içerisinden yukarı çıkar. Sonrasında inguinal kanaldan geçip batın içine girerek inferior epigastrik arter ve veni çaprazlar. Eksternal iliak arterin önünden yukarıya, sonrasında arka-aşağıya geçerek üreteri ön tarafından çaprazlayıp, medialde seyrine devam eder ve iliak damarların önünden pelvise girer (25).

Vas deferensin genişleyen kısmı (Ampulla ductus deferens) mesane fundusu ve rektum arasında bulunur. Burada ampulla divertikülü adı verilen girintiler bulunur ve buradan spermiumların hareketini sağlayan salgılar üretilir. Son kısmı daralarak aşağı uzanır, prostat tabanında seminal vezikülün kanalıyla birleşerek ejakülatör kanalı (Ductus ejaculatorius) oluşturur ve üretranın prostatik parçasına kadar uzanarak seminal tepeciğin (Colliculus seminalis) her iki yanına açılır (25).

Funikulus spermatikus, iç inguinal halkadan testise kadar uzanan, içinde damar sinir ve kanalları barındıran bir kordondur. İçinde barındırdığı yapılar: vas deferens, testiküler arter, pampiniform pleksus, genitofemoral sinirin genital dalı, vas deferensin arteri, kremasterik arter ve ven, sempatik ve visseral sinirler, lenfatikler ve prosesus vajinalis kalıntıları. Bu yapıyı içten dışa internal spermatik fasya, kremasterik kas ve fasya ile eksternal spermatik fasya sarar (25) (Şekil 5).

Testis ve epididimi besleyen arter, aortanın dalı olan testiküler arter, veni ise funikulus spermatikusu ağ şeklinde saran pampiniform pleksustur. Pampiniform pleksus sonrasında birbiriyle birleşerek testiküler veni oluşturur. Sağdaki testiküler ven inferior vena kavaya, soldaki ise sol renal vene dökülür. Testis ve epididim, T10-T11 medulla spinalis segmentlerinden kaynaklanan sempatik lifler tarafından innerve edilir (25).

2.1.4. Testis Fizyolojisi

Testis, erkekte üreme ve cinsel işlev açısından en önemli organdır. Erkek fetüsün cinsel organının farklılaşması, Leydig hücresi tarafından salgılanan androjenler ve Sertoli hücreleri tarafından salgılanan anti-Müllerian hormon (AMH) tarafından yönlendirilir. İnsülin benzeri faktör 3 hormonu (INSL3), testiküler Leydig hücreleri tarafından üretilir ve LH'nın uzun süreli trofik etkileri ile uyarılır. Leydig hücre hormonlarından bir diğeri olan testosteron ile birlikte INSL3'ün, testis inişi için

gerekli olduğu yönünde yayınlar mevcuttur. Sertoli hücrelerinde androjen reseptörü ekspresyonunun yokluğu, fetal ve erken postnatal dönemlerde erkek gonadın androjen duyarsızlığının fizyolojik bir aşamasıdır. Fetal yaşamdan yetişkinliğe kadar testis, farklı kompartmanlarında spesifik morfolojik ve fonksiyonel özellikler gösteren olgunlaşma evreleri geçirir. Infant ve çocukluk döneminde, Leydig hücreleri geriler ve testosteron salgısı çarpıcı biçimde azalır. Sertoli hücreleri ise olgunlaşmamış olarak kalır ve spermatogenez premitotik aşamada durdurulur. Ergenlikte, Leydig hücreleri tekrar farklılaşır ve testosteron konsantrasyonu artarak Sertoli hücrelerinin olgunlaşması tetiklenir. Ardından germ hücreleri, yetişkin spermatogenezinin ayırt edici özelliğini sağlayan mayoz bölünmeyle sperm üretimine başlar. Erişkinlik döneminde androjen reseptörleri eksprese olarak spermatogenez meydana gelirken, yaşlanmada sperm hücresi üretimi kısmen etkilenmesine rağmen, Leydig hücreleri tarafından üretilen testosteronun salgılanma hızı azalır (26).

2.2. TESTİS TÜMÖRLERİ

2.2.1. Testis Tümörlerinin Etiyolojisi

Testis tümörlerinin oluşmasından sorumlu hem genetik hem de çevresel faktörler mevcuttur. Etiyolojik risk faktörleri arasında inmemiş testis, infertilite ile kanıtlanan azalmış spermatogenez, cinsel gelişim bozuklukları, birinci derece akrabalarda testis tümörü öyküsü olması, karşı taraf testiste tümör öyküsünün olması ve germ hücreli neoplazi in situ (GCNIS) bulunur (30)

Testis kanserleri için en yaygın çevresel risk faktörleri şu şekilde özetlenebilir;

- İnmemiş testis, kanser riskini 2-4 kat arttırır (31). İnmemiş testis sağda daha sık olduğu için sağ testis kanserinde küçük bir insidans artışı görülmektedir (32).
- Aile öyküsünün olması, özellikle erkek kardeşlerde görülmesi riski 6-10 kat arttırır (33).

- İnsan papilloma virüsü (HPV), Epstein-Barr virüsü (EBV), Sitomegalovirüs (CMV), Parvovirüs B-19 ve İnsan immün yetmezlik virüsü (HIV) enfeksiyonları (34).
- Testis travması (35).
- Maternal yüksek östrojen seviyeleri (36).
- Karsinoma in situ (intratübüler germ hücreli neoplazi)
- Geçirilmiş testis kanseri öyküsü veya ekstragonadal germ hücreli tümör (GCT) öyküsü (29).
- Son yıllardaki genetik çalışmalarında; alfa-fetoprotein (AFP) ile seminom ve embriyonal karsinom gelişimi arasındaki bağlantı gibi artan testis tümörü riskinin birden fazla genetik faktöre bağlı olduğu belirtilmiştir (29).

2.2.2. Testis Tümörleri Epidemiyolojisi

Testis tümörleri çocuk yaş grubu solid tümörlerinin %1-2'lik kısmını oluşturan, nadir tümörlerdir. Hayatın iki evresinde testis tümörü insidansı pik yapar: %75'i 2 yaş altında (12-24 ay) görülürken, daha az sıklıkta ergenlik yaş grubunda görülür (28).

Çocukluk çağı testis tümörlerinin %65-85'ini germ hücreli tümörler oluşturur, bunların %60'tan fazlasını Yolk kesesi tümörleri ve %20'sini teratomlar oluşturmaktadır. Teratomlar ve epidermoid kistler, prepubertal yaş grubunda en sık görülen testis tümörleridir (28). Prepubertal yaşlarda görülen testis tümörleri, postpubertal ve erişkin yaşlarda görülenlere göre daha fazla benign özellikte olma eğilimindedirler (28).

Gonadal disgenezi gibi cinsel gelişim bozukluğu olan hastalarda ise gonadoblastom gelişme riski artmaktadır.

2.2.3. Testis Tümörleri Tanısı

Testis tümörü olan çocukların %87'sinde ilk belirti skrotumda ağrısız sert bir kitlenin bulunmasıdır (Resim 1). Kitlenin bir kısmında sınırları testis dokusundan net

ayırt edilemez (99). Özellikle malign kitlelerde palpasyonla ağrı bulunabilir ve transilluminasyon saptanmaz. Hastaların üçte birinde devamlı ağrı bulunurken, %10 kadarında akut başlayan ağrı olmaktadır (37). Kitlenin büyümesi sonucunda testisi torsiyone etmesi halinde hasta akut skrotum ve akut karın bulgularıyla da gelebilir (98).



Resim 1. 7 aylık erkek çocukta sol testis tümörü (Prof Dr Ayşe Karaman'ın arşivinden alınmıştır)

Fizik muayenede, tümör bulunan testis skrotum içinde diğer testise oranla daha büyük ve sert kıvamlı olarak ele gelir. Skrotal herni veya hidrosel ile ayırt edilmesi gerekir. %15-20 oranında tümöre sekonder hidrosel gelişebileceğinden, testisin palpe edilemediği hidrosel olgularında skrotal ultrasonografi yapılarak mutlaka skrotal herni, non komunike/komunike hidroselden ayırt edilmesi gerekmektedir (28,99). Tümör testiste sınırlı kalırsa, skrotum cildi ve inguinal kanal normal görünümdedir, inguinal lenf nodu metastazında ise inguinal bölgenin dikkatli

incelemesi gerektirmektedir. Hormonal olarak aktif olan tümörlerde izoseksüel puberte prekoks (erken ergenlik) görülebilir (28,99,100).

Testis tümörü tanısında fizik muayeneden sonra görüntüleme yöntemleri olan ultrasonografi, doppler ultrasonografi ve manyetik rezonans görüntüleme gelmektedir. Ultrasonografi ve renkli doppler ultrasonografi tanıda büyük oranda yardımcı olur (Resim 2). Patognomonik olmamasına rağmen anekoik kistik lezyonların görülmesi kitlelerin benign özellikte olduğunu düşündürürken, internal kalsifikasyon ve katmanlı soğan kabuğu görünümünde kitle olarak tanımlanan hipo ve hiperekoik lezyonların varlığı epidermoid kist ve teratom olabileceği konusunda öngörüde bulunmamızı sağlar. Bu lezyonların olması preoperatif olarak testis koruyucu cerrahiye yönelmemizi sağlar (28) (Resim 3, 4).



Resim 2. 2 yaş 2 aylık bir erkek çocukta sol testis yolk kesesi tümörü

Ultrasonografide sol testis parankimi içinde, testisi büyük oranda dolduran, içerisinde milimetrik kistik alanların izlendiği, heterojen ekojeniteye sahip, solid kitle lezyonu gösterilmektedir.



Resim 3. Konjenital adrenal hiperplazili, 16 yaş 2 aylık erkek hastada testisde mikrokalsifikasyonlar ve testis posteriorunda heterojen hipoekoik alanlar şeklinde görülen adrenal rest tümörü izleniyor

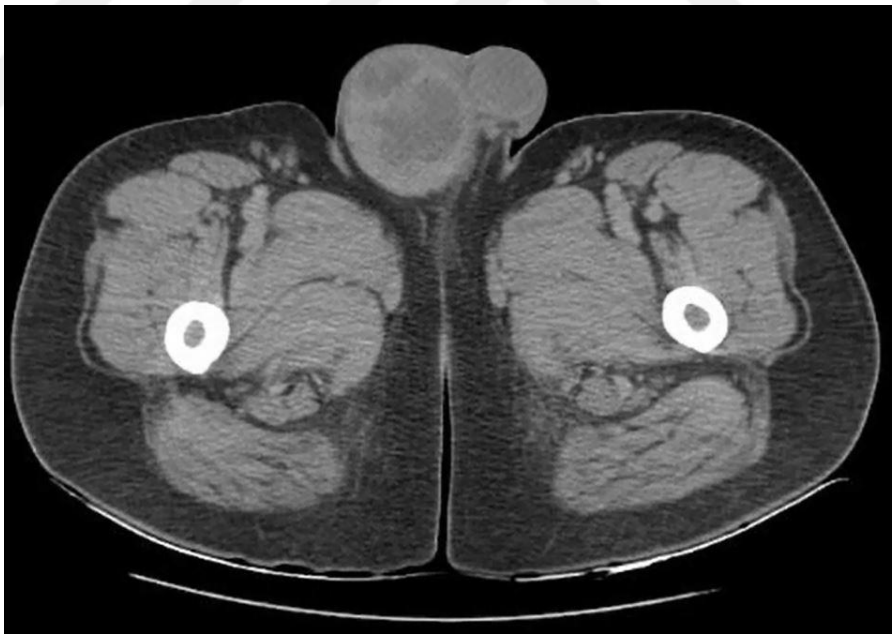

Resim 4. 12 yaşında erkek hastada bilgisayarlı tomografide sağ skrotumda lokalize büyük heterojen kitle, sağ testis tümörü

Özellikle germ hücreli tümörlerde serum tümör belirteçleri de hem tanı hem de hastanın takibinde yararlıdır, bu belirteçler: alfa-fetoprotein (AFP), beta insan

korionik gonadotropini (β-hCG), laktat dehidrogenaz (LDH) ve karsinoembriyojenik antijendir (CEA) (28).

AFP, fetal yolk kesesi, karaciğer ve gastrointestinal sistemde üretilen, yarı ömrü yaklaşık 5,5 gün olan bir glikoproteindir. Normal erişkin değeri <10ng/ml iken, 10 aylıktan sonra testisteki yolk kesesi tümöründeki gibi malign ve bazı benign tümörlerin tanısında plazma miktarının yüksek olması anlamlıdır (28).

β-hCG, normal değeri <5IU/L olan, yarı ömrü yaklaşık 24 saat olan bir glikoproteindir. Bazı seminomlar ve koriyokarsinom gibi miks germ hücreli tümörlerde plazma seviyesi artar (28).

Endodermal sinus tümörlerinin %80'inde plazma AFP seviyesi yüksek, koriyokarsinom komponentini de içermesi halinde plazma AFP'si ve β-hCG seviyesi de yüksektir. AFP, erişkin teratomlarında yüksek olmasına rağmen çocukluk çağı teratomlarında normal değerlerdedir.

Hastalar nadiren metastatik hastalık semptomları veya belirtileri ile başvururlar (29, 37).

Metastatik testis kanserinin klinik belirtileri;

- Sistemik semptomlar; anoreksi, halsizlik, kilo kaybı
- Pulmoner metastaz; öksürük veya solunum sıkıntısı
- Lenfatik metastaz; servikal veya supraklaviküler lenfadenopati
- Retroperitoneal hastalık; sırt ağrısına neden olabilir veya gonadal venlere bası yaparak varikosel bulgularına yol açabilir
- Alt ekstremite ödemine yol açan vasküler obstrüksiyon veya tromboz
- Retroduodenal metastazlara bağlı bulantı, kusma veya gastrointestinal kanama
- Serebral, omurilik veya periferik sinir kökü tutulumuna bağlı merkezi veya periferik sinir sistemi semptomlarına neden olabilir (29,37).

Testis tümörleri hematojen yolla en sık akciğere ve lenfojen yolla sıklıkla retroperitoneal bölgedeki lenf nodüllerine metastaz yaparlar. Bu nedenle metastaz düşünülen hastada akciğer grafisi, ultrasonografi, BT, MR, lenfanjiografi ek tetkik olarak kullanılmaktadır (98). BT, metastatik tümörlerde özellikle retroperitoneal lenf nodu tutulumunu değerlendirmede ve evreleme konusunda yardımcıdır (28).

2.2.4. Testis Tümörlerinin Sınıflandırılması

Çocukluk çağında görülen testis tümörlerinin %77-88'i germ hücre kaynaklı, %8-10'u stromal kaynaklı (Leydig hücreli ve Sertoli hücreli), %4-5'i rabdomyosarkom, geri kalanı ise lenfoma, leiomyom, mezoteliyom, fibrosarkom, fibrom, hemanjiom ve diğer gruplara aittir (28).

Çocukluk çağı testis tümörleri, primer ve sekonder olarak 2 gruba ayrılır: Primer testis tümörleri kaynaklandığı hücre tipine göre, germinal ve non-germinal olarak 2 alt gruba ayrılır, sekonder testis tümörleri ise metastatik tümörler olarak adlandırılır (28) (Tablo 1).

Tablo 1. Testis tümörleri

Germ Hücreli Tümörler **Noninvaziv Germ Hücreli Tümörler** Germ hücreli neoplazi in situ İntratübüler seminom İntratübüler embriyonal karsinom **İnvaziv Germ Hücreli Tümörler** Seminom Seminom olmayan germ hücreli tümörler Embriyonal karsinom Koryokarsinom Yolk kesesi tümörü (endodermal sinüs tümörü) Teratom Malign/somatik transformasyonlu teratom Mikst germ hücreli tümör Spermatositik tümör
Non Germ Hücreli Tümörler **Seks Kord-Stromal Tümörler** Sertoli hücre tümörü Leydig hücre tümörü Granüloza hücre tümörü Mikst tipler (Sertoli-Leydig hücreli tümör) Sınıflandırılmamış
Mikst Germ Hücreli ve Stromal Tümörler Gonadoblastom
Adneksiyal ve Paratestiküler Tümörler Rete testis adenokarsinomu Epididim adenokarsinomu Mezotelyal neoplazmalar Malign mezotelyoma Adenomatoid tümör
Diğer tümörler Karsinoid Lenfoma Metastatik tümörler

2.2.4.1. Germ Hücreli Tümörler

Endodermal Sinüs Tümörü / Yolk Kesesi Tümörü

Yolk kesesi tümörü (YST), endodermal sinus tümörü, embriyonal adenokarsinoma, orşioblastoma ya da Teillum tümörü olarak da bilinir (28). Prepubertal germ hücreli testis tümörlerinin %63'ünü oluşturur. Olguların %75'i 2 yaşından küçük çocuklardır (28). Mikst germ hücreli tümörlerin yaklaşık %40'ında yolk kesesi tümörü bulunur (38). Kitle makroskobik olarak sert, sarı/beyaz renktedir. Mikroskobik olarak hücre sitoplazması içinde PAS pozitif boyanan immünoperoksidaz ve immunofloresan tekniklerle AFP'ye ait olduğu gösterilmiş 'Schiller Duval cisimcikleri' adı verilen damlacıklar bulunur (28,98).

Pediatrik YST'lerin %80-84'ü evre 1 aşamasındadır. Çocuklarda hematojen yolla akciğer, karaciğer ve kemiğe metastaz sık görülürken, lenfatik metastaz %5 oranında görülür (28).

YST için standart tanı ve tedavi prosedürü olan ve evre 1 tümörü olan çocuklar için tamamen kür sağlayan tedavi radikal inguinal orşiektomidir. Metastaz riskini önlemek için, ameliyatın başında inguinal kanala girilir girilmez, tümöre dokunmadan önce spermatik kord klemplenmeli veya kord ligate edilmelidir (28).

YST evrelemesi için abdominopelvik BT, akciğer grafisi, radikal orşiektomi dokusundaki histolojik örnekleme ve serum tümör belirteçlerinden AFP önemlidir (28). YST için 5 yıllık hayatta kalım %99'lara ulaşır (28).

YST'nin %84'ü Evre 1'dedir ve radikal inguinal orşiektomi ile tedavi sağlanır. Başlangıçta yüksek olan AFP düzeyleri ameliyat sonrası erken dönemde normal değerlere döner. AFP düzeyinin yüksek kalması durumunda retroperitoneal lenf nodları tutulumu ve uzak metastaz varlığı araştırılmalıdır. Evre 2'de tedaviye kemoterapi (cisplatin, etoposid, bleomisin) eklenmelidir (98). Evre 1 tümörlerde retroperitoneal lenf nodu diseksiyonunun (RPLND) evreleme ve terapotik açıdan faydası yoktur. Orşiektomi sonrasında yapılan BT'de patoloji saptanmayıp AFP yüksekliği devam eden veya Evre 2-3 olup BT'de retroperitoneal tutulum şüphesi olanlarda RPLND yapılabilir (99) (Tablo 2).

Tablo 2. COG (Children's Oncolgy Group) testis germ hücreli tümör evrelemesi

Evre	Tanım
I	Lokalize hastalık, tam rezeksiyon sonrası tümör belirteçleri normal düzeylere düşer
II	Transskrotal orşiyektomi, skrotumda veya kordun proksimal ucuna 5cm'den daha az mesafede mikroskopik hastalık, 2cm'den küçük retroperitoneal lenf nodu veya tümör belirteçlerinin persistan yüksek devam etmesi
III	2cm'den büyük retroperitoneal lenf nodları
IV	Uzak metastazlar

Teratom

Çocuklardaki testis tümörlerinin yaklaşık %40'ını oluşturan, çocuklardaki ikinci en sık testis tümörüdür. Prepubertal dönemde, daha çok 2 yaş altında görülür, benign karakterlidir ve testis koruyucu cerrahi ile kür sağlanır (28).

Histolojik olarak her zaman şart olmamakla birlikte, her üç germ yaprağına (endoderm, mezoderm, ektoderm) ait dokular içerirler (28). Matür teratom mikroskopisinde bu germinal doku temsilcileri oldukça diferansiye olup, benign özellik taşımaktadır. Teratomlar bazen içlerinde iyi diferansiye olmamış malign odaklara rastlansa bile, genellikle benign kabul edilmektedir (98).

Teratomun 4 varyantı mevcuttur:

a. Matür teratomlar: Fibröz veya miksoid stroma içine gömülmüş, farklılaşmış hücreler veya organoid yapılardan oluşmuştur. Solunum yolu, bağırsak, pankreas, tiroid, kıkırdak, skuamöz epitel ve cilt adneksiyal yapıları sıklıkla bulunur (38).

b. İmmatür teratomlar: Embriyonik gelişim aşamalarında görülen dokuya benzeyen farklılaşmamış elemanlar içeren tümörlerdir. İlkel nöroepitelyal elemanların varlığı immatür elemanlarındandır. Histolojik olarak açıkça malign özelliklere sahip değiller (38).

c. Malign transformasyonlu teratom: Teratomların az bir kısmını içerir. Skuamöz hücreli karsinom, adenokarsinom veya sarkom gibi malign doku

elemanlarına sahiptir. Bu özellikleri içeren tümörleri olan hastalar sıklıkla metastaz ile başvurur ve sisplatin içeren kemoterapiye yanıt vermez (38).

d. Postpubertal benign teratom: Postpubertal dermoid kistlerin ve teratomların küçük bir alt kümesi benigndir. Bu tümörler genellikle 12-59 yaş arasında ortaya çıkar. Lezyonlar genellikle hilusa yakın yerleşimlidir, nispeten küçüktür ve kistik bir bileşen içerir (38).

Epidermoid kistlerin, monofazik teratomu temsil ettiği kabul edilir (98). Tedavisinde aynı teratomlar gibi testis koruyucu cerrahi önerilir (28). Dermoid kistler, deri ve deri elemanları içermesi ve diğer germ tabakaları içermemesi nedeniyle teratomlardan ayrılmaktadır (98).

Erişkinlerde metastaz yapma ihtimali yüksek olmasına rağmen çocuklarda mortaliteye neden olmuş, metastaz yapmış, tek taraflı yada bilateral nüks olmuş teratoma rastlanmamaktadır. Bu nedenle prepubertal hastalarda frozen biyopsi yapıldıktan sonra testis koruyucu cerrahi yapılması yeterlidir (28). Fakat çıkarılan tümörün patolojisinde immatür elemanların olması yada spermatogenezisteki normal seminifer tübüllerin olması gibi pubertal değişikliklerin olması durumunda cerrahi radikal orşiyektomiye tamamlanır (28).

Kitlenin teratom olduğu kesinleşmeden operasyon planlanması, testis içinde multifokal odakların olması, tümör hücresinin ekilme ihtimali olması durumunda testis koruyucu cerrahi yapılmamaktadır (98).

İmmatür teratomlar 30'lu yaşlarda görülür, prepubertal dönemde nadirdir. İçinde Yolk kesesi tümörü, embriyonel karsinom, koriyokarsinom veya seminoma ait odaklar bulunabileceğinden histolojik olarak malign olmasa bile malign kabul edilir (98).

Koriyokarsinomla birlikte olan teratomların prognozu kötüdür ve radikal inguinal orşiektomi ve cisplatinium, bleomisin, vinblastin içeren kemoterapi ile tedavi edilmeleri gereklidir. Buna rağmen bu malign tümörlerde sağkalım oranı %80'dir.

Seminom

Saf seminomlar, tüm testiküler GCT'lerin yaklaşık yüzde 50'sini oluşturur ve mikst GCT'lerin yaklaşık %20'sinde bir seminomatöz bileşen bulunabilir (39,40). Saf seminom için ortalama yaş yaklaşık 40'tır ve testiküler NSGCT'lerden yaklaşık 10 yaş daha fazladır. Prepubertal erkeklerin GCT'lerinde seminomatöz bir bileşen varlığı nadirdir (38).

Serumdaki spesifik tümör belirteçleri, seminomlarda genellikle normaldir, ancak dağınık sinsityotrofoblastik dev hücreler içeren tümörlerde β-hCG biraz yükselebilir (<100 U/L) (38). Seminomlar üç farklı tipte olabilirler: klasik seminom, anaplastik seminom ve spermatositik seminom.

Seminom için ayırıcı tanı, özellikle retroperitoneal tümörlerle birlikte lenfomayı ve özellikle embriyonal karsinomlar ile birlikte diğer GCT'leri içerir (38,41,42). Spermatositik seminomlar sarkomatoid farklılaşma içermiyorsa, lenfovasküler invazyon oluştuğunda bile iyi prognoz gösterir (38).

Embriyonal Karsinom

Saf embriyonal karsinom, tüm testiküler GCT'lerin yaklaşık %2'sini oluşturur ve tüm mikst GCT'lerin %85'inde histolojik bir bileşen olarak bulunur (40). Ortalama görülme yaşı 30'dur, prepubertal yaşlarda nadirdir (38).

Saf embriyonal karsinomlar genellikle AFP üretmezler. Serum AFP konsantrasyonun 60 ng/ml'nin üzerine çıkması, lezyona bir Yolk kesesi tümörü elemanının eşlik ettiği şüphesini uyandırmalıdır (43). Seminomda olduğu gibi, embriyonal karsinomlardaki sinsityotrofoblastik dev hücreler, serum β-hCG konsantrasyonunda orta derecede bir yükselmeye neden olabilir (38).

Koryokarsinom

GCT'lerin en agresif olanı ve en az görülenidir. Yaygın hematojen yayılım yapması nedeniyle birçok hasta metastatik iken başvurur. Koryokarsinom, testiküler mikst GCT'lerin yaklaşık %10'ununda mevcuttur (40). Prepubertal yaşlarda oldukça nadir olmasına rağmen, ortalama başvuru yaşı diğer NSGCT'lerden biraz daha küçüktür (38). Serum β-hCG konsantrasyonu genellikle 1000 IU/l'den fazladır (38).

Mikst GCT

Pediatrik ve adölesan germ hücreli tümörlerinin %20'sini oluşturur, daha çok postpubertal dönemde görülür (28). Tüm testiküler GCT'lerin yaklaşık üçte biri mikst GCT'dir (40). Seminom, teratom, embriyonal karsinom, Yolk kesesi tümörü ve koryokarsinomun olası kombinasyonlarının her biri görülebilir (38). Tüm mikst GCT'lerin yaklaşık üçte birinde teratomatöz bir bileşeni olan 'teratokarsinom' olarak adlandırılan tümör; YST, embriyonal karsinom, koriyokarsinom ve seminom karşımından oluşur (28,38).

Serum AFP ve β-hCG seviyelerindeki yükselmeler, tümör içinde bulunan bazı bileşenleri yansıtır (38).

2.2.4.2. Seks Kord-Stromal Tümörler

Seks kord stromal tümörler (SCST) prepubertal testis tümörlerinin %8'ini oluşturur (28,38). Testiküler GCT'lerin aksine, SCST'lerin malign davranış potansiyelini değerlendirmek zordur. Tümörün malign veya metastatik davranış gösterme olasılığının; lokal veya vasküler invazyon, 5 cm'den büyük boyut, çok sayıda mitotik figürünün olması, sitolojik atipi ve nekroz varlığında arttığı gösterilmiştir (44). Bu gruptaki tümörlerin bir çoğu hormonal yönden aktif oldukları için kendilerini puberte prekoks belirtileriyle gösterir (98). Bu tümörler Leydig, Sertoli, granulosa ve teka hücre tiplerini içerir (38).

Leydig Hücre Tümörü

Pediatrik ve erişkin stromal tümörlerin en sık görülen tipidir (38), en sık 5-9 yaş grubunda görülür (28). Leydig hücreli tümörün klinik triadı: tek taraflı testiküler kitle (%90-93), puberte prekoks ve 17-ketosteroid düzeyinin yüksekliğidir (28).

Testosteron salgılanmasından sorumlu olan Leydig hücrelerinden kaynaklanması nedeniyle hormonal olarak aktiftir (98). Puberte prekoksa neden olan hipofiz lezyonlardan ayrımı için FSH, LH düzeyleri ve deksametazon supresyon testine yanıt değerlendirilir. Bu tümörlerde LH ve FSH düzeyleri normal veya düşük bulunurken, testosteron düzeyi hipotalamik-hipofizer sistemden bağımsız olarak yüksek bulunur (28,98). Bu tümörler bazen kortikosteroid, östrojen ve progesteron da

salgılayabilmektedir. Progesteron salgılayan tümörlerde jinekomasti görülebildiği gibi, östrojen/androjen oranındaki dengesizliğin uyardığı büyüme hormonunun etkisiyle de kemik yaşlarının ileri olmasına da neden olabilirler (98). Çocuklarda Leydig hücreli tümörler benign kabul edilir ve cerrahi tedavisinde testis koruyucu cerrahi yapılmaktadır (28,98).

Sertoli Hücre Tümörü

Leydig hücre tümörlerinin yarısı sıklığında görülürler (28). Genellikle 4 ay-10 yaş arasında, daha çok 6 aydan küçük bebeklerde saptanır. Skrotumda sert ve ağrısız bir kitle olarak görülür. Hormonal olarak aktif değildir, ama tümör tarafından salgılanan aromataz androjenlere ve östrojenlere dönüştürülerek bazen jinekomasti veya izoseksüel puberte prekoks görülebilir (38).

Pediatrik tümörlerde büyük sitoplazmalı hücreler ve kalsifikasyonla karakterizedir. Kalsifikasyon nedeniyle ultrasonografiyle tanınmaları mümkündür. Büyük hücreli çocukluk çağı Sertoli tümörlerinin en belirgin özelliği, erişkin çağı Sertoli hücreli tümörlere nazaran multifokal ve hormonal yönden aktif olmalarıdır.

Tedavisi radikal inguinal orşiektomidir. 5 yaş altındaki çocuklarda benign özellik taşıdığı için tedavide testis koruyucu cerrahi tercih edilebilir (28).

Granüloza Hücreli Tümör

Yenidoğanda testis şişliği ve kitle palpe edilmesinde, AFP değerinin normal yaşa göre yüksek olması halinde ve ultrasonografide kompleks, kistik, multi septalı, hipoekoik kitle saptanması durumunda granüloza hücreli tümörden şüphelenilmelidir (28). Benign karakterde olduğu için testis koruyucu cerrahi ile kür sağlanır (28,38).

Gonadoblastom

Germ ve stromal hücrelerden oluşmuş mikst tipte bir tümördür. İmmatür Sertoli hücrelerine benzeyen hücreler arasına serpiştirilmiş seminom benzeri hücrelerden oluşmasından dolayı seminomdan ayrılması zordur (38). Hormonal olarak aktif değildir. Olguların 1/3'ünde tümör bilateral olarak görülür (28).

Karyotipinde Y kromozomu bulunan mikst gonadal disgenezi gibi cinsiyet gelişim kusuru olan çocuklarda, komplet androjen rezistansı olanlarda, ektopik-intraabdominal testisli hastalarda daha sık görülmektedir. Mikst gonadal disgenezi,

inmemiş testis ve belirsiz genital organlar veya hipospadias gibi dış genital organların anomalileri yaygındır (38). Gonadal disgenezi tanılı çizgi (streak) gonadı olan hastalarda veya intraabdominal gonadı olan hastalarda orşiektomiye gidilmesi yada erken gonadektomi yapılmak istenmesinin nedeni, gonadoblastom riskinin %25 civarında olmasıdır (28).

Gonadoblastomlar benign özellikte olmalarına rağmen %10'unun içinde malign germ hücre tümörleri de bulunabilir. Bu yüzden erken radikal orşiektomi/gonadektomi tedavi edicidir (28).

2.2.5. Testis Tümörleri Tedavileri

Testis tümörünün tedavisini tümörün histopatolojisi, serolojik belirteçler, hastalığın evresi, hasta ve doktorun tercihlerinin dahil olduğu çeşitli faktörler belirler. Tedavi cerrahi, radyoterapi ve kemoterapinin tümünü ya da bir kısmını içerebilir. Testisin malign tümörleri, yüksek oranda tedavi edilebilir olmasına rağmen, bu tümörlerin tüm aşamalarında uygun tedavinin seçilmesi ve uygulanması önemini korumaktadır. Uygun olmayan tedaviler morbiditeyi, mortaliteyi ve tedavi yükünü arttırmaktadır (50).

Testis tümörleri, her zaman cerrahi yöntemle tedavi olurlar. Kemoterapi genellikle hastalığın başka bölgelere metastaz yapması durumlarında tercih edilirken bazen tümörün cerrahi girişim öncesine kadar küçülmesini sağlamak amacıyla da kullanılabilir (51).

Radikal inguinal orşiektomi, malign tümörler için primer tedavi yöntemidir (Resim 5). Testis koruyucu cerrahi, tek taraflı testisteki küçük bir tümör varlığında veya bilateral küçük tümörler için uygulanabilir (52).



Resim 5. Sol testis tümörü intraoperatif görüntü

İç halka hizasında spermatik korda buldog klemp koyulduktan sonra tümörlü testis insizyon dışına alınmış (Prof Dr Ayşe Karaman'ın arşivinden alınmıştır)

2.2.6.1. Seminom tedavisi

Tanı anında seminomların %80-85'i evre I'dir (54). Evre I seminomda tek başına orşiektomi uygulamasından 5 yıl sonra nüks bildirilmemiştir (53). Rete testise tümör invazyonu veya 4 cm'den büyük tümör gibi nüks için risk faktörleri olan hastalar, kemoterapi veya radyoterapiye adaydır (54). Evre I seminomlu hastalarda orşiektomi sonrası beş yıllık sağkalım oranı %99'dan fazladır (52, National Comprehensive Cancer Network 2016).

Evre II seminomlar adjuvan tedavi (radyoterapi veya genellikle kemoterapi) ile tedavi edilir. Evre II ve III seminomlar orşiektomiden sonra kemoterapi ile tedavi edildiğinde, hastalara sürveyans, ileri kemoterapi veya retroperitoneal lenf nodu diseksiyonu (RPLND) gerekip gerekmediğini belirlemek için toraks ve abdominal/pelvik BT, tümör belirteçleri taraması ve muhtemelen PET-CT gerekir (52, National Comprehensive Cancer Network 2016).

2.2.6.2. Seminom olmayan tümörlerin tedavisi

Embriyonal karsinom, Yolk kesesi tümörleri, koryokarsinom ve postpubertal teratomlar, histolojik olarak farklı kanserler olsalar da benzer şekilde tedavi edilirler. Evre I tümörlerde 5 yıllık sağkalım %99,1 olup mükemmel bir prognoza sahiptir. Radikal inguinal orşiyektomiye ek olarak ileri evrelerde kemoterapi ve/veya RPLND ile tedavi edilebilirler. Nüks için risk faktörleri; vasküler invazyon, rete testis invazyonu ve embriyonal karsinom olmasıdır. Nüks oranının %3 olmasına bağlı olarak ve cerrahi komplikasyonlardan kaçınılması nedeniyle RPLND'den daha fazla kemoterapi tedavisi tercih edilmektedir (55).

Evre II ve III tümörlerde cerrahi tedavi sonrası kemoterapi veya RPLND gerekir, radyoterapi kullanılmaz. 5 yıllık relapssız sağkalım oranı %96-97'dir (56).

2.3. TESTİS CERRAHİLERİ

2.3.1. Testis Koruyucu Cerrahi

Testis tümörleri için radikal inguinal orşiektomi prosedürü, hala standart tedavi olarak kabul edilmektedir (58). 1980'lerin ortalarına kadar, bu lezyonların histopatolojisinde çok azının benign çıkması varsayımına dayanarak bu operasyon, rutin olarak tüm testis kitlelerine uygulanmıştır. Ek olarak, tunika albuginea'nın operasyonla açılmasının potansiyel olarak GCT'lerin dağılmasına ve rekürrensine yol açabileceğine dair güçlü bir inanç vardı. Bu teoriler, organ koruyucu yaklaşımların kullanımını sınırlandırmıştır (59). Radikal orşiektomiden hemen sonra azalan testosteron seviyeleri/LH konsantrasyon oranı, LH stimulusundan sonra testosteron salan doku hacminde azalmaya işaret olabilir. Böylece kalan testis parankiminde LH hormonuna karşı direnç gelişebilir ve bu da androlojik komplikasyonlara neden olabilir (60).

Son zamanlarda küçük testis kitlesi olan vakaların %60'ından fazlasında tümör benign olduğu için yeni konservatif algoritmalar savunulmakta ve bu da radikal orşiektomiyi bu vakalarda aşırıya giden bir tedavi yöntemi haline getirmektedir (59). En güncel Avrupa Üroloji Derneği Testis Kanseri ile ilgili

kılavuzuna göre, testis koruyucu cerrahi uygulanabilmesi için lezyonun benign olup olmadığını belirlemek amacıyla intraoperatif frozen inceleme yapılması önerilmektedir (58).

2.3.1.1. Testis koruyucu cerrahi tarihçesi

Testis koruyucu cerrahi (TKC) ilk defa 1984 yılında Richie tarafından bilateral seminomlu bir vakada uygulanmıştır (61). Zamanla parsiyel orşiektomi endikasyonları, bilateral ve soliter testiste kitle varlığına ek olarak skrotal USG'nin sık kullanımıyla, insidental vakaları da kapsayacak şekilde genişlemiştir. İnsidental testiküler kitlelerin tespitindeki artış, ameliyat tekniğine de yenilikler kazandırmıştır. Peroperatif yüksek frekanslı USG kullanımı ile palpe edilemeyen bir Leydig hücreli tümör enükleasyonu ilk kez 1986'da Stoll ve ark. tarafından gerçekleştirilmiştir. Bu yöntem 2002 yılında Hopps ve Goldstein tarafından rapor edilen USG ile birlikte büyütme sistemlerinin kullanımıyla, insidental kitlelerin komplet eksizyonun sağlanmasına kadar gelişmeye devam etmiştir (62). Alman araştırmacı Heidenreich ve arkadaşlarının 1995'teki öncü çalışmalarının ışığında geliştirilen TKC teknikleri alanında uluslararası planda en geniş çalışmalara Alman Testiküler Kanser Çalışma Grubu imza atmıştır (63).

Günümüzde TKC, bilateral veya soliter testiste kitlesi olan vakalarda psikolojik ve endokrinolojik avantajları ve uzun dönem hastalıksız sağkalımı ile radikal orşiyektomiye önemli bir alternatif olarak varlığını devam ettirmektedir (64).

2.3.1.2. Endikasyonlar ve kontrendikasyonlar

Testis koruyucu cerrahinin tek kesin endikasyonu histolojik olarak benign oldukları kanıtlanmış testiküler kitlelerdir. USG'de testiküler değişikliklerin insidental teşhisi artmaktadır ve kitlelerin yaklaşık %80'inin benign bir histoloji gösterdiği bilinmektedir (64).

Epidermoid kist, Leydig hucreli tümor, Sertoli hücreli tümör, adrenal rest tümörleri, adenomatoid tümör, dermoid kist, tunika albuginea kistleri, intraparankimal kistler, inflamatuar psödotümör, postinflamatuar fibrozis,

granülomatüz enflamasyon ve hemanjiom gibi frozen ile kolaylıkla tanı konulabilen testis kitlelerinde TKC, en uygun yaklaşımdır (66,67).

Testis koruyucu cerrahi, soliter veya bilateral testiste, rete testisi invaze etmemiş, 2 cm'den küçük ve testis hacminin %30'undan küçük tümörlerde tercih edilebilir. TKC senkron bilateral testis tümörleri ve metakron kontralateral tümörler için de düşünülmelidir (68). Parsiyel orşiektomi planlanan hastanın preoperatif hormon profilinden LH ve testosteron düzeyinin normal olmasına dikkat edilmelidir. Ameliyat sonrası kontrollerini aksatması muhtemel hastalarda, parsiyel orşiektomi tercih edilmemelidir. Psödokapsül varlığı ve rete testis invazyonu MRG ile görüntülenebilir. Soliter testisli olgularda dahi parsiyel orşiektomi sonrasında kalacak olan doku, endokrin ve/veya ekzokrin fonksiyonların devamı için yeterli olmayacak ise radikal orşiektomi tercih edilmelidir. Görüntüleme yöntemlerinde hastalığın skrotum dışına yayılmış olma şüphesini doğuran herhangi bir görüntü (klinik evre I'den büyük), radikal orşiyektomiye dönmeyi gerektirmektedir. Tümör enükleasyonu sonrasında serum belirteçlerinin normale dönmemesi halinde de radikal orşiektomi yapılmalıdır (64).

Skrotal ağrı gibi farklı bir nedenle yapılan USG'de, tesadüfen saptanmış, benign olabilecek küçük testis kitlelerine radikal orşiektomi yapılması, vücut imajında bozulma, cinsel işlev bozukluğu ve semen parametrelerinde azalma gibi ciddi sorunlara yol açabilir. Bu tür sorunlardan kaçınmak için, intraoperatif frozen ile değerlendirme ve uygun olgularda TKC ihtimali akılda tutulmalıdır (64).

2.3.1.3. Testis koruyucu cerrahi tekniği

Teknik olarak, radikal inguinal orşiyektomi için hazırlanırken standart bir inguinal insizyon yoluyla testise ulaşılır. İnguinal iç halka hizasında spermatik kord izole edilip askıya alındıktan sonra yumuşak bir vasküler klemp veya turnike ile kapatılır. Testis daha sonra aynı girişten dışarı alınır ve malign bir tümörle karşılaşılması durumunda olası ekilme ve yara kontaminasyonunu önlemek için bir kompresin üzerine yerleştirilir. Sonrasında tunika vajinalis açılır ve testis incelenir. Kitle intraoperatif USG ile lokalize edilebilir. Tümörün üzerini örten tunika albuginea daha sonra enine veya boyuna insize edilir ve parankimi hafifçe kaydırarak

kitle görülür. Lezyon, etrafında 2-5 mm'lik normal görünümlü testiküler parankim bırakılarak enükle edilir ve frozen kesit değerlendirilmesine gönderilir. Eksizyon sonrası USG, kitlenin tamamen çıkarıldığını göstermek için kullanılabilir. Frozen patoloji değerlendirme sonucu bulgular benign ise testis ve yara steril su ile irrige edilir, spermatik kord üzerindeki vasküler klemp çıkarılır ve tam hemostaz sağlandıktan sonra tunika albuginea 4-0 veya 5-0 absorbabl sütür ile kapatılır. Patolojik bulgular malign ise ve bilateral tümörler veya soliter testiste tümör olması nedeniyle radikal orşiyektomi uygulanmayacaksa, eşlik eden malignite odaklarını veya testiküler intratübüler germ hücreli neoplaziyi ekarte etmek için kalan parankimden çoklu biyopsiler alarak histopatolojik incelemeye göndermeye özen gösterilmelidir (59,64).

2.3.1.4. Testis koruyucu cerrahi sonuçları

Testis tümörü nedeniyle opere edilmiş hastalardaki infertile sıklığı göz önüne alındığında, TKC fonksiyonel açıdan çok önemli olabilir ve radikal orşiyektomi ile ilgili psikososyal sonuçları makul ölçüde azaltabilir (65). Bununla birlikte, malign germ hücreli tümörleri olan hastalarda, TKC'nin potansiyel avantajlarına rağmen bu hastalar birkaç nedenden dolayı fonksiyonel testiküler hasara (yani endokrin fonksiyonu ve fertilite) yatkındır.

Spermatik kordun klemplenmesi sırasındaki testiküler iskemi, endokrin ve ekzokrin fonksiyonu bozma potansiyeline sahiptir. Bu akut testis torsiyonu gibi uzun süreli kan akışının hasarı için tartışılmaz bir şekilde doğru olsa da, spermatik kordun klempleme süresinin 30 dk'yı geçmemesi koşuluyla, sıcak iskemi altında bile geri dönüşü olmayan hiçbir hasarın meydana gelmediğini rapor eden yeterli deneysel ve klinik kanıt mevcuttur (63,69). Bu sürenin frozen kesit değerlendirmesi ile TKC uygulamak için makul olduğu gösterilmiştir (59).

Tunika albuginea hasarı teorik olarak kan-testis bariyerini değiştirerek otoimmün infertiliteye neden olan antisperm antikorlarının üretimini indükleyebilmesine rağmen, son bulgular TKC'nin fertilite olasılığını olumsuz etkilemediğini göstermiştir. Leonhartsberger ve ark., malign testis tümörleri için radikal orşiyektomi veya TKC uygulanan iki hasta grubunda postoperatif antiserum

sperm antikor seviyelerinin benzer olduğunu göstermiştir (70). Tutarlı bir şekilde, Giannarini ve ark.'nın Leydig hücreli tümörlü hastalarda uyguladıkları TKC çalışmasından elde edilen veriler, organ koruyucu cerrahiden sonra fertilitenin korunduğunu göstermiştir (59).

2.4. İSKEMİ/ REPERFÜZYON (I/R) HASARI

İskemi, dokunun oksijen ve yaşam için gerekli diğer maddelere olan ihtiyacı ile bu ihtiyacın karşılanması arasındaki dengesizlik halidir. Bu durumda ortamda oksijen yokluğuna bağlı hasar süreci başlar. İskemi sürecinde, ortaya çıkan metabolitlerin ve toksik maddelerin uzaklaştırılmasında da sorunlar meydana gelir (71,72). Oksijen miktarının metabolik gereksinimleri karşılayamayacak kadar düşük düzeyde olması, hücresel enerji depolarındaki azalmaya ve toksik metabolitlerin birikimine bağlı olarak hücre ölümüne yol açar (73).

İskemi sonrasında dokuda dolaşımın yeniden başlaması 'reperfüzyon' olarak adlandırılmaktadır. İskemi sonucunda artan serbest oksijen radikalleri (SOR), kan akımı düzeldikten sonra reperfüzyon hasarına yol açar. Reperfüzyon oluşmazsa, öldürücü iskemik hasarlanma gelişir fakat toksik SOR'lar oluşmaz. Reperfüzyon sırasında iskemik alanda toplanan nötrofil ve trombositlerin aktivasyonu, hücre içi kalsiyum (Ca^{+2}) birikimi ile mikrovasküler hasarın oluşmasının, dokudaki zedelenmenin nedeni olduğu bilinmektedir. Toksik oksijen türevlerinin büyük ölçüde iskemik alanda toplanan polimorf nüveli lökositler tarafından üretildiği düşünülmektedir (74).

İskemi sonrasında endotel ve hücre zarı fonksiyonlarının bozulmasıyla hücre içi ve dışında ödem oluşur. Endotel hücrelerinde şişme ve damar dışı boşluğa sızan sıvının neden olduğu bası sonucu kapiler damar lümeni daralır ve sonuçta reperfüzyon olsa da mikrosirkülasyonda ciddi yetersizlikler ortaya çıkar. Reperfüzyon ile iskemide bozulmuş mikrosirkülasyonun tam olarak düzeltilememesine "no-reflow olayı" denir. Bu olay dokuda ortaya çıkan ödemin yanı sıra aktifleşen nötrofil ve trombositlerin kapiler dolaşımda kalmalarına da katkıda bulunmaktadır (71).

Kan akımının azalması, vücudun diğer dokularında gösterildiği gibi testiste de hipoksiye neden olur. Testiküler torsiyon-detorsiyon nedeniyle oluşan I/R testiküler hasara neden olur (73). Hücre içerisinde Adenozin Trifosfat (ATP) bağımlı çalışan kaskadlar bozulmaya başlar. Hücre membranında bulunan ATP bağımlı Sodyum-Potasyum (Na/K) pompası, iskemi nedeniyle gerekli enerji sağlanamadığı için işlevsel olarak bozulur ve böylece iyon dengesi de bozulmuş olur. İyon dengesizliği hücre içerisinde ozmotik su basıncına ve akut hücre şişmesine neden olur. Anaerobik glikoliz sonucu oluşan asidoz, karbondioksit birikimiyle oluşan karbonik asit (H_2CO_3) ile daha da artar. Etkilenen diğer ATP bağımlı kaskad ise intraselüler Ca^{+2} kaskadıdır. İntrasellüler Ca^{+2} artışı ile proteolitik enzimler ve fosfolipazlar aktif hale geçer. Fosfolipazların aktivasyonu ise araşidonik asit oluşumu ile sonuçlanır. Araşidonik asit, direkt etki ile SOR oluşumunu tetikler. Membran geçirgenliği dengesiz bir hale gelir ve hücre içerisine Ca^{+2} girişi artar. Ayrıca hücre içerisinde oluşan bu sitotoksik etkiyle ribozomlar endoplazmik retikulumdan ayrılır ve böylece protein sentezi de inhibe olur. Mitokondri içerisine fazla miktarda giren Ca^{+2} nedeniyle mitokondriyal hasar gelişir (72).

Testis hem iskemiye hem de bunu izleyen reperfüzyon sırasında ortaya çıkan SOR'ların oluşturduğu hasara karşı oldukça duyarlıdır. SOR'lar hücre membranlarında lipid peroksidasyonuna yol açarak proteinleri denatüre eder ve hücre harabiyetine neden olarak germ hücrelerinin apopitoz veya nekroza gitmesine yol açabilir (75). Literatürde testis torsiyonunun mekanizmasını açıklayan, testis torsiyonu ve detorsiyonunun I/R hasarı oluşturduğunu, enflamatuar sitokinlerin açığa çıktığını, apopitozisin arttığını biyokimyasal ve histopatolojik olarak gösteren ve hasarın oluşumunu engellemeyi amaçlayan çok sayıda yayın mevcuttur (76).

Testis torsiyonun tedavisinin detorsiyon olduğu gibi, tüm iskemilerde tedavi; ilk aşamada reperfüzyon yapılması ve doku için gerekli oksijen ve besin maddelerini barındıran kan akımının sağlanmasıdır (77). Yine yaygın olarak bilinen bir diğer bilgi ise iskemik hasarı düzeltmek için yapılan reperfüzyon işleminin, dokuda I/R hasarına sebebiyet verdiğidir (78,79). TKC sırasında uygulanan iskemide de testiküler hasar gelişme riski mevcuttur. Bu hasarların oluşmasında etkili olan birden fazla mekanizma mevcuttur (80).

2.4.1. Sıcak İskemi

Sıcak iskemi, cerrahide doku, organ veya vücut parçasının kan akışı azaltıldıktan veya kesildikten sonra, soğutulmadan veya bir kan kaynağına yeniden bağlanmadan önce vücut sıcaklığında kaldığı süredir. Cerrahi sırasında ortaya çıkan potansiyel değişkenler arasında ameliyatın türü, anestezinin etkileri, sıvı ve kan uygulaması, ameliyat süresi ve ameliyat sırasında doku hasarı ile birlikte sıcak iskemi süresi de biyomoleküllerdeki değişiklikleri etkileyen önemli vital değişkenlerden biridir (81,82).

Büyük bir doku rezeksiyonundan sonraki 30 dakika içinde bir örneğin toplanması bazen mümkün olsa da cerrahi sınırların dikkatli bir şekilde tanımlanması ve korunması, tanısal doğruluklarını sağlamak için sınırları işaretlemek ve örneklemek için daha uzun bir zaman gerektirir. Ancak geri dönüşü olmayan hasarı önlemek için TKC sırasında 30 dakikayı geçmeyen sıcak iskemi süresi önerilmiştir (69).

Ameliyat sırasında doku ve organlarda sıcak iskemi kolayca kontrol edilemediğinden sıcak iskemi ile ilgili veriler sınırlıdır. Bazı dokularda sıcak iskemi sırasında bazı gen ekspresyonlarında değişimler izlenmiştir (82). Gündisch ve ark., cerrahi rezeksiyondan önce alınan biyopsi örneklerine kıyasla ameliyat sırasındaki örneklerde sıcak iskemiye bağlı olarak, karaciğerdeki proteinlerin %74'ünün azaldığını bulmuştur (81). Buna karşılık Schlomm ve ark., prostat için yaklaşık 90 dakikalık sıcak iskemi sırasında gen ekspresyonunun arttığını, ardından çeşitli soğuk iskemi zamanları için radikal prostatektomiler yapıldığında ekspresyonda hafif bir artış olduğunu bildirmiştir (82). Ancak TKC sırasında soğuk veya sıcak iskemi ile ilgili kısa ve uzun vadeli veriler sınırlı olduğundan ameliyat sırasında doku hasarını önlemek ve en iyi sonuçları elde etmek için optimal süreleri tanımlamak çok önemlidir.

2.4.2. Soğuk İskemi

Cerrahide bir doku, organ veya vücut parçasının kan akışı azaltıldıktan veya kesildikten sonra soğuması ile kan akışının yeniden sağlanarak ısınması arasındaki

geçen süre soğuk iskemik süredir. Soğuk iskemi, organ hala vücuttayken veya organ nakil için kullanılacaksa vücuttan çıkarıldıktan sonra da ortaya çıkabilir. Soğuk iskemi, vasküler ve böbrekteki proksimal tübüler endotelde adezyon moleküllerinin, E-selektin, ICAM-1 ve VCAM-1'in up-regülasyonuna yol açan, ROS üreten sinyalleri ileten enzimlerin birikmesine sebep olur (83).

Pediatrik literatürde, soğuk iskeminin eşlik ettiği veya etmediği kord oklüzyonu raporları vardır (84,85,86). Tarihsel olarak soğuk iskemi, organ fonksiyonunu korumak amacıyla hem böbrek hem de testis cerrahisinde kullanılmıştır. Renal literatürde, sıcak ve soğuk iskeminin rolü üzerine çalışmalar farklılık göstermektedir ve iskeminin süresi gibi faktörlerin, organ fonksiyonun korunmasında önemli bir rol oynadığı görülmektedir (87). TKC'de soğuk iskeminin faydalı olup olmadığı ise halen belirsizdir (84).

Testis torsiyonu sırasında soğuk iskeminin rolünü değerlendiren preklinik çalışmalarda yetişkin sıçan modelleri soğuk iskeminin 4 saatlik torsiyondan sonra koruyucu olduğunu göstermiştir (69,88). Bir çalışmada, prepubertal sıçan testislerindeki hipotermi ve iskemi incelenmiş ve soğuk iskemi grubundaki histolojinin, sıcak iskemiye kıyasla 30 dakika gibi kısa bir sürede korunduğu bulunmuştur (85). Diğer bir sıçan modelinde, puberte öncesi parsiyel orşiektomi sırasındaki soğuk iskeminin, sıcak iskemiye kıyasla puberte sonrası serum testosteron düzeylerini ve sperm sayısını değiştirmediği fakat histolojik yapıyı daha fazla hasarladığı belirlenmiştir (84).

3. MATERYAL VE METOD

3.1. MATERYAL

Çalışmamız Ankara Eğitim Araştırma Hastanesi Deney Hayvanları Laboratuvarı Yerel Etik Kurulu 26.11.2021 tarih ve 648 onay numarası ile alınan hayvan deneyi etik kurul kararının ardından Ankara Eğitim Araştırma Hastanesi Deney Hayvanları Laboratuvarı'nda gerçekleştirildi. Histopatolojik analizler Ankara Yıldırım Beyazıt Üniversitesi Tıp Fakültesi, Histoloji Embriyoloji Anabilim Dalı'nda ve biyokimyasal çalışmalar Gazi Üniversitesi Tıp Fakültesi, Tıbbi Biyokimya Anabilim Dalı'nda yapıldı. Deney öncesi power analizi ile örneklem büyüklüğü Resource Equation yöntemi kullanılarak hesaplandı. Deney sırasında Strasbourg Hayvan Refahı Evrensel Beyannamesi (UDAW) gözetildi. Tüm deneyler, Laboratuar Hayvanlarının Bakımı ve Yönetimine İlişkin UFAW El Kitabındaki standartlara göre yapıldı.

3.1.1. Denekler

Bu çalışmada ağırlıkları 90,8±11,5 gr olan toplam 54 adet 6 haftalık prepubertal Wistar Albino cinsi erkek rat kullanıldı. Ratlar 22-24˚C normal oda sıcaklığında ve sabit nem ortamında, 12 saat aydınlık, 12 saat karanlık standart laboratuvar koşullarında barındırıldı. Deney aşamaları süresince ratlara yeteri kadar standart pellet yem ve ad libitum (su) verildi. Tüm cerrahi işlemler genel anestezi altında ve steril koşullarda gerçekleştirildi. Denekler işlem öncesi tartılarak kiloları kaydedildi. Ratlar 10 mg/kg xylazine hydrocloride (Alfazyne 2%, Ege Vet, Türkiye) ve 50 mg/kg ketamine hydrochloride (Ketalar, Eczacıbaşı, Türkiye) intramusküler (im) kullanılarak anestezi altına alındıktan sonra, işlem alanı olan inguinal bölge tüyleri traş edildi. İnguinal bölge ve skrotal bölgeye %10'luk povidon iyot çözeltisiyle lokal temizlik yapıldı. Deney tüm ratlarda sağ testise uygulandı, öncelikle sağ testis boyutu ölçülüp kaydedildi. Deney sonunda ratlardan 0,5-1 cc kan örneği alınarak, iskemi-reperfüzyonu değerlendirmek için süperoksit dismutaz, katalaz ve glutatyon peroksidaz düzeyleri biyokimyasal olarak çalışıldı. Deney

sonrası ratlar standart koşullar altında ve uzman veteriner hekim kontrolünde oral beslenerek, postpubertal döneme ulaşabilmeleri için 4 hafta boyunca takip edildi. 4. hafta sonunda ratların kiloları tartılıp kaydedildi, genel anestezi altında ratların her iki testis ve epididimi inguinal orşiektomi ile alınıp, ratlar sakrifiye edildi. Ratların sağ ve sol testis boyutları ölçülüp kaydedildi. Her iki testis iskemiye bağlı yaralanma bulguları ve fertiliteye yönelik olarak spermatogonyumlar açısından histopatolojik olarak incelendi.

3.2. DENEYSEL ÇALIŞMA MODELİ

Testis tümörü cerrahisine uygun olarak ratların sağ inguinal bölgesinden oblik kesiyle girilerek cilt ve cilt altı geçildi. İskemi gruplarında iç inguinal halka hizasından spermatik kord bulunarak, askıya alınıp vasküler bulldog klemp ile klemplendi. İskemi uygulanmayacak gruplarda spermatik kord klemplenmedi. Ardından sağ testis spermatik kord ve damarlarıyla birlikte, gubernakulumdan künt diseksiyonla ayrılarak inguinal bölge dışına alındı. Standart 2 mm'lik tek kullanımlık steril punch biyopsi aleti ile sağ testisten biyopsi alındı. Testislerden alınan biyopsiler patolojik analiz için %10'luk formaldehit solüsyonuna konularak tespit edildi. Sıcak iskemi grubunda sağ testis ılık serum fizyolojik ile ıslatılmış steril spanç içinde bekletildi. Soğuk iskemi grubundaki ratların sağ testisleri steril serum fizyolojiğin dondurulmasıyla oluşturulmuş 2-2,5˚C steril buz çamurunun içerisinde bekletildi, bu esnada buz çamurunun ratın vücuduna temas etmemesine özen gösterildi. Testis ve buz çamuru ısıları ölçülüp kaydedildi. Buz çamurunun ısısı aralıklı kontrol edilerek gereklilik halinde buz çamuru eklendi. İşlem sonunda biyopsi bölgesinde tunika albuginea 6/0 vikril sütür ile onarıldı. Deney bitiminde sağ testis tekrar skrotuma yerleştirilerek, insizyon hattı 4/0 vikril sütürlerle tek tek kapatıldı. Ardından biyokimyasal analiz için intrakardiyak 0,5- 1cc kan örneği alındı. Ratlardan alınan kanlar 3000 devirde 10 dakika santrifüj edildi. Elde edilen serum eppendorf tüplerinde -80˚C'de biyokimyasal analiz yapılıncaya kadar saklandı.

Ratlar toplam 9 gruba ayrıldı:

1. grup (G1, n=6): Sham grubu olarak belirlendi. Bu gruptaki ratların sağ inguinal oblik kesiyle girildikten sonra spermatik kord ve testis insizyondan dışarı alındı. Sağ

testis boyutu ölçüldü. Hiçbir işlem yapılmadan tekrar testis skrotuma geri yerleştirilerek insizyon hattı 4/0 vikrille kapatıldı. Ardından biyokimyasal testler için kan örneği alındı.

2. grup (G2, n=6): Kontrol + soğuk uygulama grubu olarak belirlendi. Bu gruptaki ratlarda sağ inguinal oblik kesiyle girildikten sonra spermatik kord ve testis insizyondan dışarı alındı. Sağ testis boyutu ölçüldü. Testis, steril SF'den hazırlanmış olan 2-2,5˚C arasındaki buz çamuru içine konuldu. 30 dakika boyunca buz çamurunda kalan testisler sonrasında tekrar skrotuma yerleştirildi. İnsizyon hattı 4/0 vikrille kapatıldı. Ardından biyokimyasal testler için kan örneği alındı.

3. grup (G3, n=6): Kontrol + biyopsi grubu olarak belirlendi. Bu gruptaki ratlarda sağ inguinal oblik kesiyle girildikten sonra spermatik kord ve testis insizyondan dışarı alındı. Sağ testis boyutu ölçüldü. Testisten 2 mm'lik punch biyopsi aleti ile biyopsi alındı. Biyopsi bölgesi 6/0 vikril sütür ile primer onarıldı. Testis skrotuma yerleştirilerek insizyon 4/0 vikrille kapatıldı. Ardından biyokimyasal testler için kan örneği alındı.

4. grup (G4, n=6): Sıcak iskemi, 30 dk grubu olarak belirlendi. Bu gruptaki ratlarda sağ inguinal oblik kesiyle girildikten sonra, spermatik kord iç halka hizasında bulunup, vasküler bulldog klempi ile klemplendi (Resim 6). Testis insizyon dışına alınarak, boyutu ölçüldü ve 2mm'lik punch biyopsi aleti ile biyopsi alındı (Resim 7,8). Testis 30 dk steril SF ile ıslatılmış spanç içerisinde bekletildikten sonra, bulldog klemp açıldı, testisdeki biyopsi bölgesi 6/0 vikril sütür ile primer onarıldı. Testis skrotuma yerleştirilerek insizyon 4/0 vikrille kapatıldı. Ardından biyokimyasal testler için kan örneği alındı.

5. grup (G5, n=6): Sıcak iskemi, 60 dk grubu olarak belirlendi. Bu gruptaki ratlarda sağ inguinal oblik kesiyle girildikten sonra, spermatik kord iç halka hizasında bulunup, vasküler bulldog klempi ile klemplendi. Testis insizyon dışına alınarak, boyutu ölçüldü ve 2mm'lik punch biyopsi aleti ile biyopsi alındı. Testis 60 dk steril SF ile ıslatılmış spanç içerisinde bekletildikten sonra, bulldog klemp açıldı, testisdeki biyopsi bölgesi 6/0 vikril sütür ile primer onarıldı. Testis skrotuma yerleştirilerek insizyon 4/0 vikrille kapatıldı. Ardından biyokimyasal testler için kan örneği alındı.

6. grup (G6, n=6): Sıcak iskemi, 90 dk grubu olarak belirlendi. Bu gruptaki ratlarda sağ inguinal oblik kesiyle girildikten sonra, spermatik kord iç halka hizasında bulunup, vasküler bulldog klempi ile klemplendi. Testis insizyon dışına alınarak, boyutu ölçüldü ve 2mm'lik punch biyopsi aleti ile biyopsi alındı. Testis 90 dk steril SF ile ıslatılmış spanç içerisinde bekletildikten sonra, bulldog klemp açıldı, testisdeki biyopsi bölgesi 6/0 vikril sütür ile primer onarıldı. Testis skrotuma yerleştirilerek insizyon 4/0 vikrille kapatıldı. Ardından biyokimyasal testler için kan örneği alındı.

7. grup (G7, n=6): Soğuk iskemi, 30 dk grubu olarak belirlendi. Bu gruptaki ratlarda sağ inguinal oblik kesiyle girildikten sonra, spermatik kord iç halka hizasında bulunup, vasküler bulldog klempi ile klemplendi. Testis insizyon dışına alınarak, boyutu ölçüldü ve 2mm'lik punch biyopsi aleti ile biyopsi alındı (Resim 9). Testis 30 dakika boyunca 2-2,5˚C buz çamuruna yatırılarak bekletildikten sonra (Resim 10), buz çamurundan çıkarıldı, bulldog klemp açıldı, testisdeki biyopsi bölgesi 6/0 vikril sütür ile primer onarıldı. Testis skrotuma yerleştirilerek insizyon 4/0 vikrille kapatıldı (Resim 11). Ardından biyokimyasal testler için kan örneği alındı (Resim 12).

8. grup (G8, n=6): Soğuk iskemi, 60 dk grubu olarak belirlendi. Bu gruptaki ratlarda sağ inguinal oblik kesiyle girildikten sonra, spermatik kord iç halka hizasında bulunup, vasküler bulldog klempi ile klemplendi. Testis insizyon dışına alınarak, boyutu ölçüldü ve 2mm'lik punch biyopsi aleti ile biyopsi alındı. Testis 60 dakika boyunca 2-2,5˚C buz çamuruna yatırılarak bekletildikten sonra, buz çamurundan çıkarıldı, bulldog klemp açıldı, testisdeki biyopsi bölgesi 6/0 vikril sütür ile primer onarıldı. Testis skrotuma yerleştirilerek insizyon 4/0 vikrille kapatıldı. Ardından biyokimyasal testler için kan örneği alındı.

9. grup (G9, n=6): Soğuk iskemi, 90 dk grubu olarak belirlendi. Bu gruptaki ratlarda sağ inguinal oblik kesiyle girildikten sonra, spermatik kord iç halka hizasında bulunup, vasküler bulldog klempi ile klemplendi. Testis insizyon dışına alınarak, boyutu ölçüldü ve 2mm'lik punch biyopsi aleti ile biyopsi alındı. Testis 90 dakika boyunca 2-2,5˚C buz çamuruna yatırılarak bekletildikten sonra, buz çamurundan çıkarıldı, bulldog klemp açıldı, testisdeki biyopsi bölgesi 6/0 vikril sütür ile primer onarıldı. Testis skrotuma yerleştirilerek insizyon 4/0 vikrille kapatıldı. Ardından biyokimyasal testler için kan örneği alındı.

Ratlar 4 hafta boyunca deney hayvanları laboratuvarında normal oda sıcaklığında (22-24˚C) barındırıldı. Bu süre boyunca yeteri kadar standart pellet yem ve ad libitum (su) verildi. 4 haftanın sonunda ratların kiloları ölçülerek kayıt edildi, ardından ratlar sakrifiye edilerek bilateral inguinal orşiektomi yapıldı. Her iki testis boyutu ölçülüp kayıt edildi. Ratların sağ ve sol testisleri patolojik analiz için %10'luk nötral formaldehit çözeltisine konularak tespit edildi.

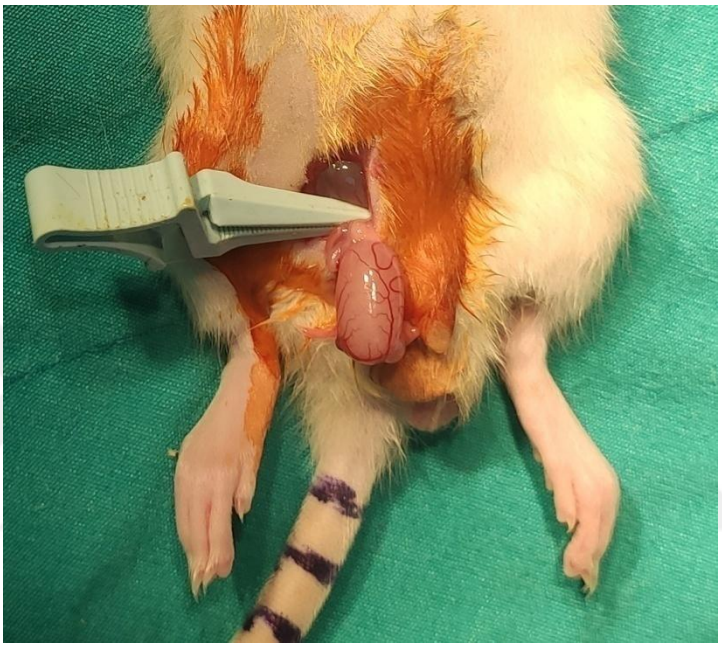

Resim 6. Sağ inguinal eksplorasyon, spermatik kord bulldog klemp ile klemplenmiş ve sağ testis insizyon dışına alınmış halde görülüyor



Resim 7. Sağ testisten biyopsi almak için 2 mm'lik tek kullanımlık steril punch biyopsi aletinin kullanılması

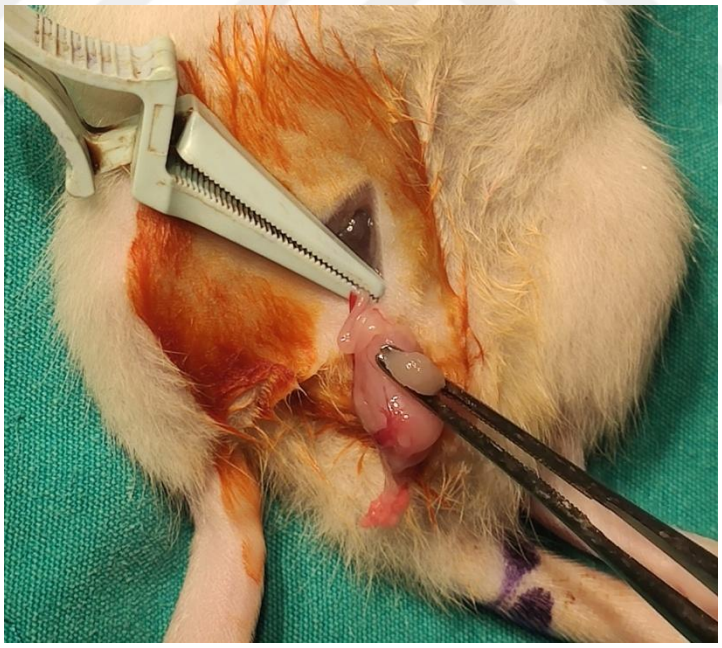

Resim 8. Sağ testisten punch biyopsinin alınması

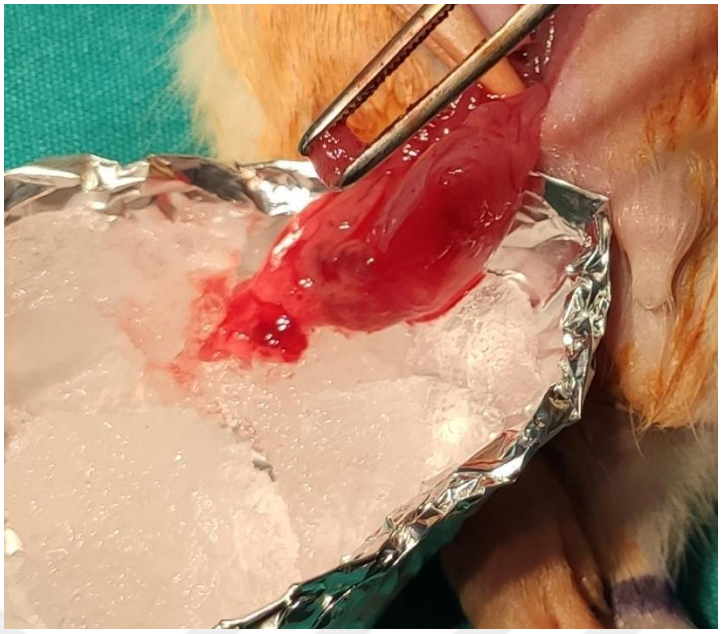

Resim 9. Soğuk iskemi grubunda biyopsi alınmış sağ testisin buz çamuruna gömülmesi, pensetin ucunda sağ testis biyopsi materyali görülüyor



Resim 10. Soğuk iskemi grubunda biyopsi alınmış sağ testisin buz çamuruna gömülü halde bekletilmesi



Resim 11. İnguinal bölgenin kapatılması



Resim 12. İntrakardiyak kan örneğinin alınması

3.2.1. Histopatolojik İnceleme

Dokuların histopatolojik incelemesi Ankara Yıldırım Beyazıt Üniversitesi, Tıp Fakültesi Histoloji ve Embriyoloji Anabilim Dalı tarafından gerçekleştirildi. İşlem yapılan testisten alınan biyopsi materyalleri ve iki taraflı sakrifiye edilen testis doku örnekleri %10'luk formaldehit solüsyonu içerisinde laboratuvara teslim edildi. Dokular trimlenerek kesildi. Akan suyun altında 2 saat bekletildi. Ardından sırasıyla %70 alkol 30dk, %85 alkol 30 dk, %96 alkol 30 dk, %100 alkol 30 dk, aseton 15 dk

ve ksilol 20 dk ile şeffaflandırma aşamalarından sonra parafine gömüldü. Elde edilen parafin bloklardan mikrotomda 4 um'lik kesitler alınarak Hematoksilen-Eozin (H&E) ile boyanarak incelendi. Histopatolojik inceleme, OLYMPUS marka BX43 model ışık mikroskobunda değerlendirildi ve fotoğrafları çekildi. Testislerin histopatolojik değerlendirilmesinde testiküler biyopsi skoru yöntemi kullanıldı, patolojik testislerin ana hücrelerinin varlığı/yokluğuna dayalı olarak germinal epitelinin hızlı ve uygun bir şekilde kaydedilmesini sağlayan Johnsen testiküler biyopsi skoru hesaplandı (112, 113). Bu amaçla her grup için ayrı ayrı 100 adet tübül değerlendirilerek ortalama Johnsen testiküler biopsi skoru hesaplalaması yapıldı (Tablo 3).

Tablo 3. Johnsen testiküler biyopsi skoru

Skor	**Histolojik bulgular**
10	Tam spermatogenez, çok sayıda spermatozoa, düzgün yükseklikte germinal epitel, normal çaplı tubuler lümen
9	Çok sayıda spermatozoa, disorganize germinal epitel, oblitere tubuler lümen
8	Tubuler kesit başına 5±10'dan daha az spermatozoa
7	Spermatozoa yok, çok sayıda spermatid, spermatosit ve spermatogonia
6	Spermatozoa yok, 5±20 spermatid, çok sayıda spermatosit ve spermatogonia
5	Spermatozoa ve spermatid yok, çok sayıda spermatosit ve spermatogonia
4	Spermatozoa ve spermatid yok, spermatosit 5'den az, çok sayıda spermatogonia
3	Sadece spermatogonia
2	Germinal hücreler yok, sadece Sertoli hücreleri var (Sertoli-cell-only sendromu)
1	Tübüllerde hiç hücre yok

3.2.2. Biyokimyasal İnceleme

Malondialdehit (MDA) nmol/L

MDA seviyesi, 90-100˚C'de tiyobarbitürik asit (TBA) ile reaksiyona dayanan bir yöntemle belirlendi. TBA test reaksiyonunda, MDA veya MDA benzeri maddeler ve TBA, 532 nm'de maksimum absorpsiyon ile pembe bir pigment üretimi ile

reaksiyona girer. Reaksiyon, pH 2-3'te 90˚C'de 15 dakika boyunca gerçekleştirildi. Numune, proteinin çökeltilmesi için iki hacim soğuk %10 (w/v) trikloroasetik asit ile karıştırıldı. Çökelti, santrifüjleme ile topak haline getirildi ve süpernatantın bir alikosu, 10 dakika kaynar su banyosunda eşit hacimde %0.67 (w/v) TBA ile reaksiyona sokuldu. Soğutulduktan sonra absorbans 532 nm'de okundu. Sonuçlar, standart solüsyonla yapılan ölçümlerden hazırlanan standart grafiğe göre 'nmol/L' cinsinden belirlendi.

Süper Oksit Dismutaz (SOD) U/ml

Speroksit dismutazın rolü, oksidatif enerji süreçleri sırasında üretilen toksik radikalin hidrojen peroksit ve moleküler oksijene dismutasyonunu hızlandırmaktır. Bu yöntemde, kırmızı bir formazan boyası oluşturmak üzere 2-(4-iyodofenil)-3-(4-nitrofenol)-5-feniltetrazolyum klorür ile reaksiyona giren süperoksit radikalleri üretmek için ksantin ve ksantin oksidaz kullanıldı. Daha sonra süperoksit dismutaz aktivitesi bu reaksiyonun inhibisyon derecesi ile ölçüldü. SOD aktivite ölçümleri 'U/ml' olarak belirlendi.

Glutatyon Peroksidaz (GPx) U/L

GPx enzim aktivitesi, Paglia and Valentine'nin metoduna göre belirlendi. Glutatyon Peroksidaz (GPx), glutatyonun hidroperoksit tarafından oksidasyonunu katalize eder. Glutatyon varlığında (GSSG) hemen NADPH'nin NADP'ye oksidasyonu ile birlikte indirgenmiş forma dönüştürülür. 340 nm dalga boyunda absorbanstaki azalmasıyla GPx aktivitesi 'U/L' olarak belirlendi

3.2.3. İstatiksel İnceleme

Deney öncesi deney protokolü için gerekli deney hayvanı sayısının istatiksel hesaplanması ve deney sonrası istatiksel analizi Model İstatistik Merkezi tarafından gerçekleştirildi. Deney için gerekli olan denek hayvan sayısının belirlenmesinde Resource Equation yöntemine bağlı kalınarak her bir grupta altışar hayvan kullanımı ile deneyin gücü kabul edilebilir düzeyin (%80) üzerinde (power=%99,9) olarak hesaplandı.

Çalışmadan elde edilen verilerin özetlenmesinde tanımlayıcı istatistikler sürekli (sayısal) değişkenler için ortalama, standart sapma ve medyan, minimum ve maksimum olarak tablo halinde verildi. Sayısal değişkenlerin normallik durumları; Shapiro-Wilk, Kolmogorov-Smirnov ve Anderson-Darling testleri ile kontrol edildi.

Soğuk ve sıcak iskemi uygulanan ratlara göre bazı biyokimyasal ve klinik parametrelerin karşılaştırılmasında, Mann Whitney U test, ikiden fazla grup karşılaştırmalarında ise sayısal değişkenlerin normal dağılım göstermediği durumlarda ise Kruskall Wallis H testi kullanıldı. Gruplar arasındaki farklılıkların değerlendirmesinde Dwass-Steel-Critchlow-Fligner test kullanıldı.

İstatistiksel analizler "Jamovi project (2021), Jamovi (Version 2.2.2.0) [Computer Software] (Retrieved from https://www.jamovi.org) ve JASP (Version 0.16) (Retrieved from https://jasp-stats.org) programları ile yapılmış olup ve istatistik analizlerde anlamlılık düzeyi 0.05 (p-value) olarak dikkate alınmıştır.

4. BULGULAR

Çalışmamızda tamamı 6 haftalık 54 adet Wistar Albino erkek rat kullanıldı. Kontrol grupları (Grup1-Sham, Grup 2-Kontrol+soğuk ve Grup 3-Kontrol+biyopsi) ve soğuk-sıcak iskemiye maruz bırakılan (30, 60, 90 dakika) gruplardaki tüm prepubertal ratlar deney sonrası 4 hafta boyunca uygun laboratuvar şartlarında takip edilerek postpubertal döneme ulaşmaları sağlandı. Postoperatif 4. hafta sonunda tüm ratlara bilateral inguinal orşiyektomi uygulandı ve her iki testis dokusunda geç dönemli histopatolojik bulgular araştırıldı.

4.1. MAKROSKOPİK BULGULAR

Deney başında ratların ağırlıkları ortalama 90,8±11,5g olup, gruplar arasında fark yoktu (p=0,146). Deneyin başlangıcında (prepubertal dönem) ve deney sonunda (postpubertal dönem) ölçülen ratların ağırlıkları kıyaslandığında, tüm ratların ağırlıklarında deney sonunda artış saptanmıştır (Şekil 6). Deney sonunda sıcak iskemi grubundaki ratların ağırlıkları sayısal olarak kontrol ve soğuk iskemi grubundaki ratlara göre daha az olmakla birlikte, aradaki fark istatistiksel olarak anlamlı değildi (p=0,070) (Tablo 4).

Tablo 4. Kontrol, sıcak iskemi ve soğuk iskemi uygulanan rat gruplarına göre rat ağırlıklarının karşılaştırılması.

Rat Ağırlık *(gr)*	**Grup**			***p-değeri***
	Kontrol (n=18)	**Sıcak İskemi** (n=18)	**Soğuk İskemi** (n=18)	
1. hafta	93,6 ± 14,5	86,9 ± 8,7	92,1 ± 10,1	0,146*
	96,0 [65,0- 123,0]	85,5 [75,0- 110,0]	91,0 [78,0- 115,0]	
4. hafta	209,2 ± 24,7	183,1 ± 33,8	200,3 ± 29,5	0,070*
	212,0 [174,0- 247,0]	185,0 [116,0- 245,0]	192,0 [133,0- 242,0]	

*. Kruskal Wallis test uygulandı.
Tanımlayıcı istatistikler ortalama ± standart sapma ve ortanca [minimum- maksimum] şeklinde özetlendi.

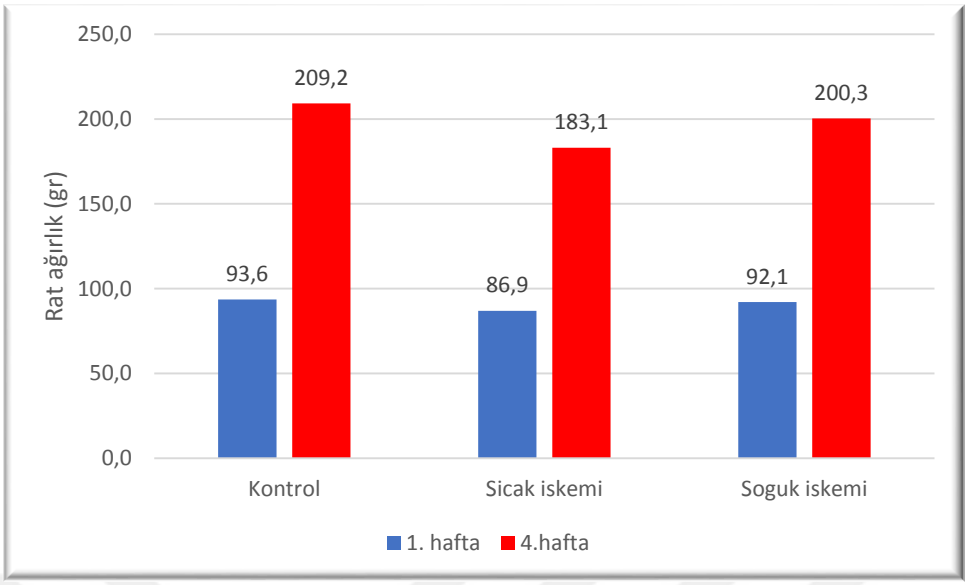

Şekil 6. Ratların deney başlangıç ve sonundaki ağırlıkları

Kontrol + soğuk uygulama (Grup 2) ve soğuk iskemi gruplarında (Grup 7, 8 ve 9) deney başında ölçülen testis ısıları ortalama 29,6±0,9^{0}C (28,4-31,6^{0}C) 30. dakika testis ısıları ortalama 17,6±1,5^{0}C (14,3-20,7^{0}C) ve soğuk uygulama için kullanılan buz ısısı ortalama 2,2±0,1^{0}C (2-2,5^{0}C) bulundu, grupların başlangıç ve deneyin 30. dakikasında ölçülen testis ısıları ile uygulanan buz ısıları arasında fark yoktu (p>0,05) (Tablo 5).

Deneyin başlangıcında ölçülen tüm ratların sağ testis boyutları birbirine benzerdi (p=0,636). Deney sonunda sıcak iskemi uygulanan gruplardaki ratların sağ testis boyutu, kontrol-biyopsi ve soğuk iskemi gruplarındaki ratlara göre sayısal olarak daha küçük olmakla birlikte, aradaki fark istatistiksel olarak anlamlı değildi (p=0,250) (Resim 13, Tablo 6, Şekil 7).

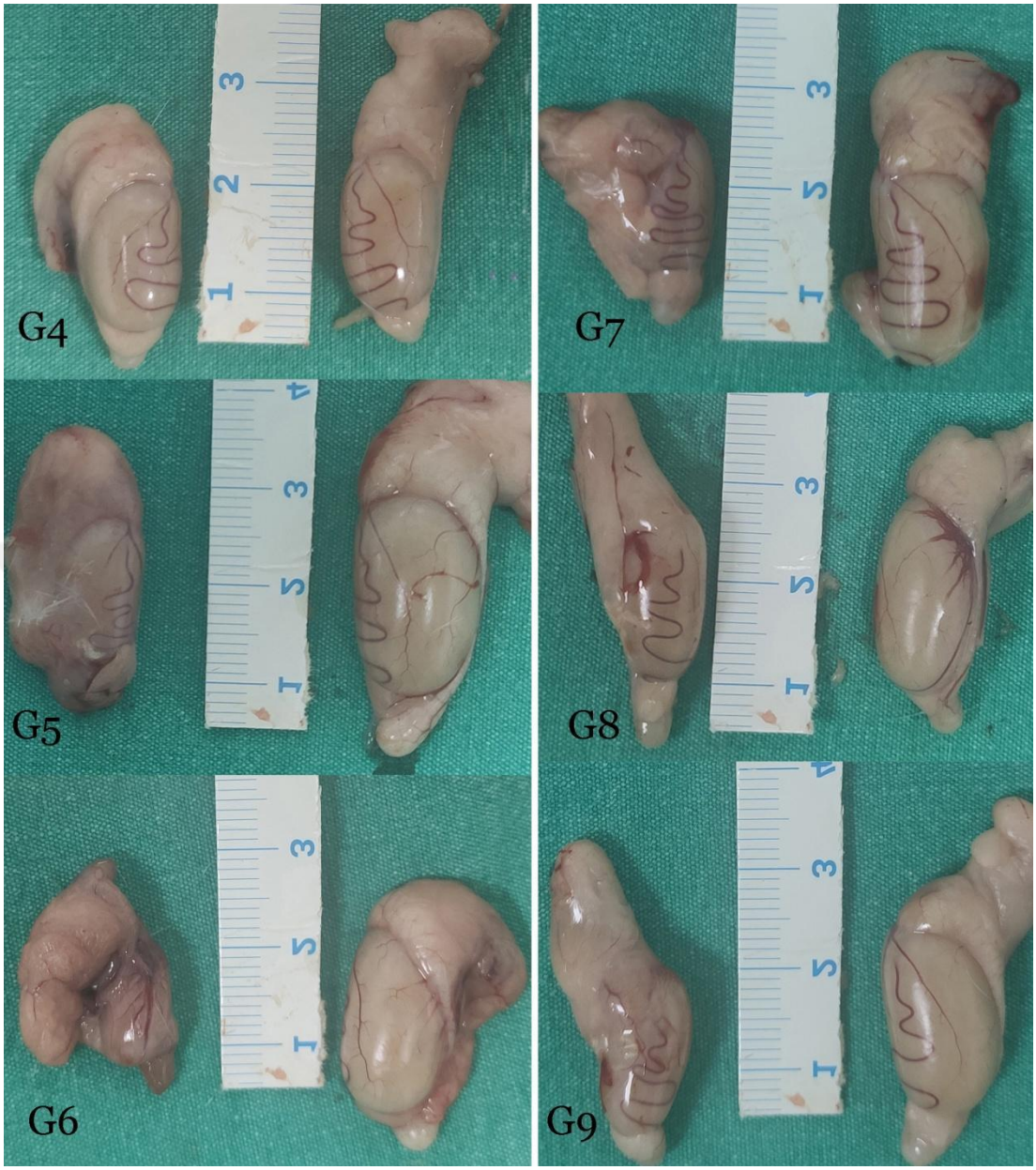

Resim 13. Postpubertal sıcak (G4,G5,G6) ve soğuk (G7,G8,G9) iskemi gruplarındaki ratların orşiyektomi materyallerinin makroskopik fotografı.

Tablo 5. Soğuk uygulama yapılan gruplardaki başlangıç ve 30. dakikada ölçülen testis ısıları ile uygulanan buz çamurunun ısılarının karşılaştırılması

Isı (^{0}C)	**Grup**				***p-değeri***
	Grup 2 (n=6)	**Grup 7** (n=6)	**Grup 8** (n=6)	**Grup 9** (n=6)	
0. dk	30,16 ± 1,23	30,0 ± 1,15	29,16 ± 0,63	29,25 ± 0,55	0,776*
	30,15 [28,7- 31,6]	29,95 [28,5- 31,4]	29,25 [28,4- 30,1]	29,3 [28,5- 30,0]	
30. dk	18,75 ± 1,37	17,61 ± 1,33	16,9 ± 1,54	17,2 ± 1,46	0,207*
	18,2 [17,6- 20,7]	17,25 [16,1- 20,0]	17,35 [14,3- 18,4]	16,85 [15,8- 19,6]	
Buz	2,18 ± 0,14	2,15 ± 0,15	2,23± 0,17	2,23 ± 0,18	0,150*
	2,15 [2,0- 2,4]	2,15 [2,0- 2,4]	2,25 [2,0- 2,5]	2,3 [2,0- 2,4]	

*. Kruskal Wallis test uygulandı.
Tanımlayıcı istatistikler ortalama ± standart sapma ve ortanca [minimum- maksimum] şeklinde özetlendi.

Tablo 6. Kontrol biyopsi, sıcak ve soğuk iskemi gruplarındaki ratların deney başlangıcı ve deney sonundaki (4. hafta) sağ testis boyutlarının karşılaştırılması

Testis Boyutu *(cm)*	**Grup**			***p-değeri***
	Kontrol-Biyopsi (n=6)	**Sıcak İskemi** (n=18)	**Soğuk İskemi** (n=18)	
Sağ 1. hafta	1,3 ± 0,2	1,2 ± 0,2	1,2 ± 0,2	0,553
	1,3 [1,0- 1,5]	1,2 [1,0- 1,6]	1,2 [1,0- 1,5]	
Sağ 4. hafta	1,6 ± 0,5	1,3 ± 0,6	1,6 ± 0,4	0,250
	1,6 [1,0- 2,2]	1,3 [0,2- 2,2]	1,6 [1,0- 2,1]	
Sol 4. hafta	2,3 ± 0,2	2,3 ± 0,3	2,3 ± 0,3	0,634
	2,3 [2,1- 2,6]	2,4 [1,6- 2,7]	2,3 [1,5- 2,8]	

*. Kruskal Wallis test uygulandı.
Tanımlayıcı istatistikler ortalama ± standart sapma ve ortanca [minimum- maksimum] şeklinde özetlendi.

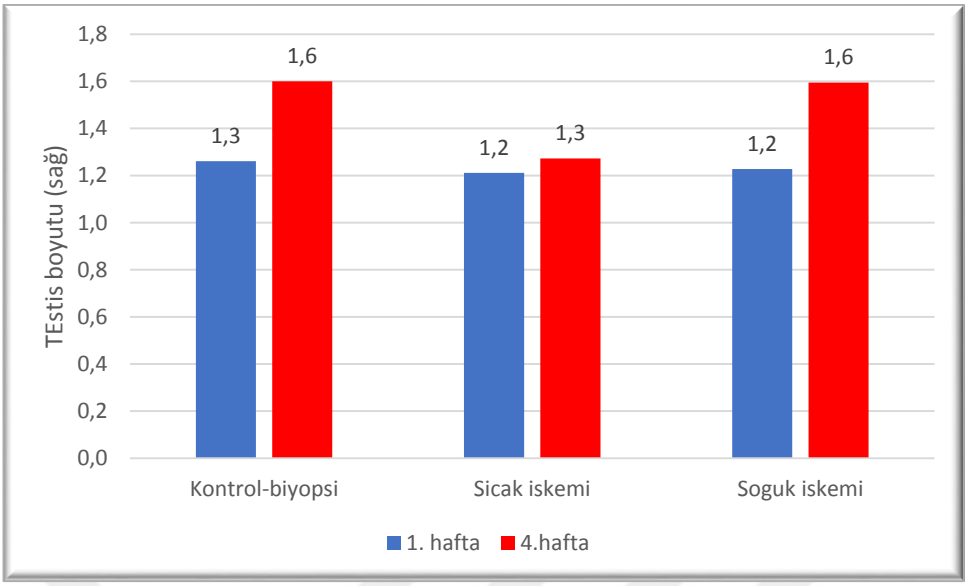

Şekil 7. Kontrol biyopsi, sıcak iskemi ve soğuk iskemi gruplarındaki ratların prepubertal ve postpubertal sağ testis boyutları.

İskemi grupları değerlendirildiğinde, 30 dakika sıcak veya soğuk iskemi uygulanan ratların 4. hafta sağ testis boyutları benzer bulundu (p=0,226). 60 dakika iskemi uygulanan gruplarda ise, soğuk iskemi grubundaki ratların 4. hafta sağ testis boyutları sıcak iskemi grubundakilere göre daha büyüktü (p=0,036). 90 dakika iskemi uygulanan ratlarda ise sağ testis boyutu soğuk iskemi yapılan gruba göre sayısal olarak daha büyük olmakla beraber istatiksel anlamlılığa ulaşılamadı (p=0,148). Diğer yandan sıcak iskemi uygulanan rat gruplarında dördüncü haftadaki sağ testis boyutları arasında istatistiksel olarak anlamlı fark olduğu tespit edildi (p=0,043). Buna göre 30 dakika sıcak iskemi uygulanmış ratların dördüncü haftada sağ testis boyutları, 60 ve 90 dakika iskemi uygulanan gruplardaki ratların testis boyutuna göre anlamlı düzeyde daha büyüktü (Şekil 8). Soğuk iskemi uygulanan rat gruplarında ise dördüncü haftada sağ testis boyutları arasında istatistiksel olarak anlamlı fark yoktu (p=0,540). Sıcak ve soğuk iskemi uygulanan rat grupları bakımından sol testis boyutu arasındaki farklılıklar istatistiksel olarak anlamlı değildi (p>0,05) (Tablo 7).

Tablo 7. Sıcak ve soğuk iskemi uygulanan rat gruplarında deneyin başlangıcı ve sonundaki testis boyutlarının grup içi ve gruplar arası karşılaştırılması.

		Grup		
		Sıcak İskemi (n=18)	**Soğuk İskemi** (n=18)	***p****
İşlem Öncesi Sağ Testis Boyutu	**30.dk**	1,27 ± 0,15 1,3 [1- 1,4]	1,22 ± 0,15 1,25 [1- 1,4]	0,510
	60.dk	1,17 ± 0,16 1,15 [1- 1,4]	1,27 ± 0,18 1,25 [1- 1,5]	0,328
	90.dk	1,2 ± 0,23 1,15 [1- 1,6]	1,2 ± 0,18 1,15 [1- 1,5]	0,871
p		*0,515*	*0,741*	
4. Hafta Sağ Testis Boyutu	**30.dk**	1,78 ± 0,41 1,85 [1,2- 2,2]	1,47 ± 0,4 1,35 [1- 2]	0,226
	60.dk	1,03 ± 0,53 1 [0,5- 1,6]	1,7 ± 0,24 1,7 [1,4- 2]	**0,036**
	90.dk	1,00 ± 0,61 1,25 [0,2- 1,7]	1,62 ± 0,45 1,7 [1,1- 2,1]	0,148
p		***0,043***	*0,540*	
4. Hafta Sol Testis Boyutu	**30.dk**	2,42 ± 0,21 2,4 [2,2- 2,7]	2,25 ± 0,1 2,25 [2,1- 2,4]	0,189
	60.dk	2,17 ± 0,42 2,3 [1,6- 2,6]	2,23 ± 0,51 2,3 [1,5- 2,8]	0,748
	90.dk	2,43 ± 0,25 2,45 [2,1- 2,7]	2,37 ± 0,1 2,4 [2,2- 2,5]	0,566
p		*0,495*	*0,402*	

*. Mann Whitney U test uygulandı.
**. Kruskal Wallis test uygulandı.
Tanımlayıcı istatistikler ortalama ± standart sapma ve ortanca [minimum- maksimum] şeklinde özetlendi.

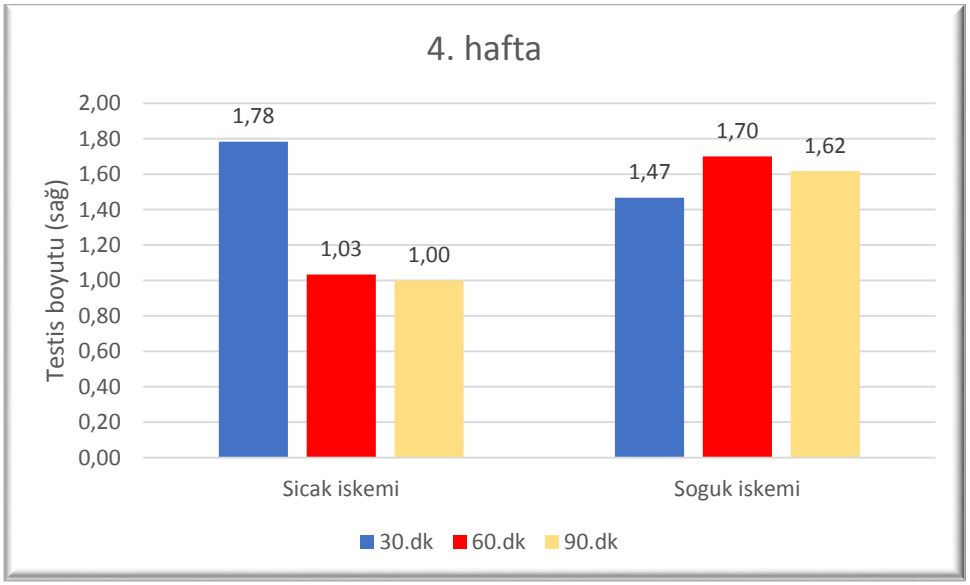

Şekil 8. İskemi gruplarındaki ratların postpubertal sağ testis boyutları.

4.2. HİSTOPATOLOJİK BULGULAR

Testiküler dokuya ait histopatolojik incelemeler, tespit ve parafin bloklamanın ardından mikrotomda 4 um'lik kesitler alınarak Hematoksilen-Eozin (H&E) ile boyanıp, ışık mikroskopisi altında incelendikten sonra her grup için ayrı ayrı 100 adet tübül değerlendirilerek hesaplanan ortalama Johnsen testiküler biyopsi skoru sonuçları değerlendirilmiştir.

Testiküler dokuya ait histopatolojik değerlendirmede, Sham grubu (G1) ile kontrol ve soğuk uygulama yapılan G2 grubunda, seminifer tübüllerin spermatogenik seriye ait hücreleri ile interstisyel dokuda Leydig hücrelerinin normal yapıda olduğu gözlendi ve herhangi bir patolojiye rastlanmadı (Resim 14).

Kontrol ve biyopsi alınan G3 grubunda, az sayıdaki seminifer tübül içerisinde spermatogenik hücrelerde düzensizlik gözlendi. Sıcak iskemi uygulanan G4 (30dk), G5 (60dk) ve G6 (90dk) gruplarında atrofi, tübüler dejenerasyon ve nekroz gözlenirken (Resim 15), G5 grubunda ek olarak konjesyon ve lenfatik doku artışı da saptandı (Resim 16). Soğuk iskemi uygulanan G7 (30dk) ve G9 (90dk) grubunda tübüler dejenerasyon gözlenirken (Resim 17), G8 (60dk) grubunda tübüler nekroz ve az sayıda tübüler dejenerasyon gözlendi (Resim 18).

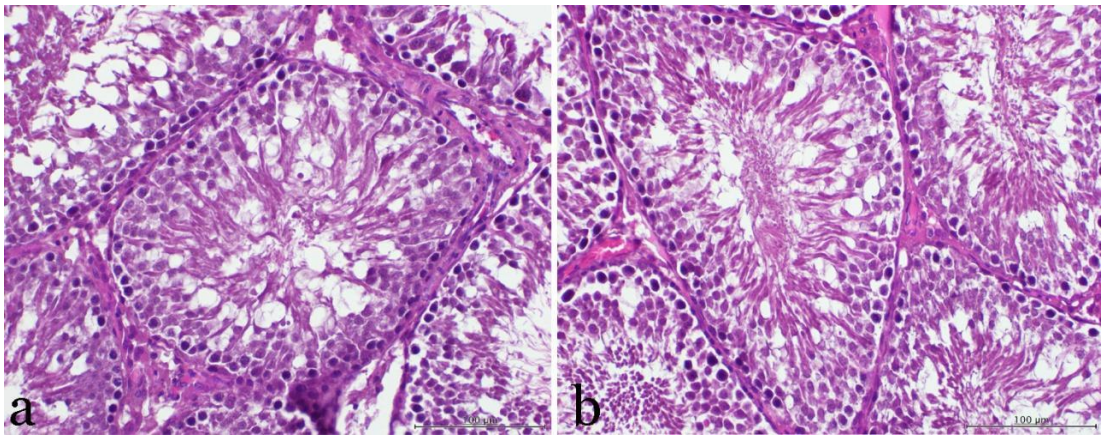

Resim 14. Sham grubundaki ratın sağ (a) ve sol testise (b) ait mikroskopik görüntüleri.

Seminifer tübüllerin spermatogenik seriye ait hücreleri ve interstisyel dokuda Leydig hücreleri normal yapıda izleniyor (H&E, x40 büyütme)

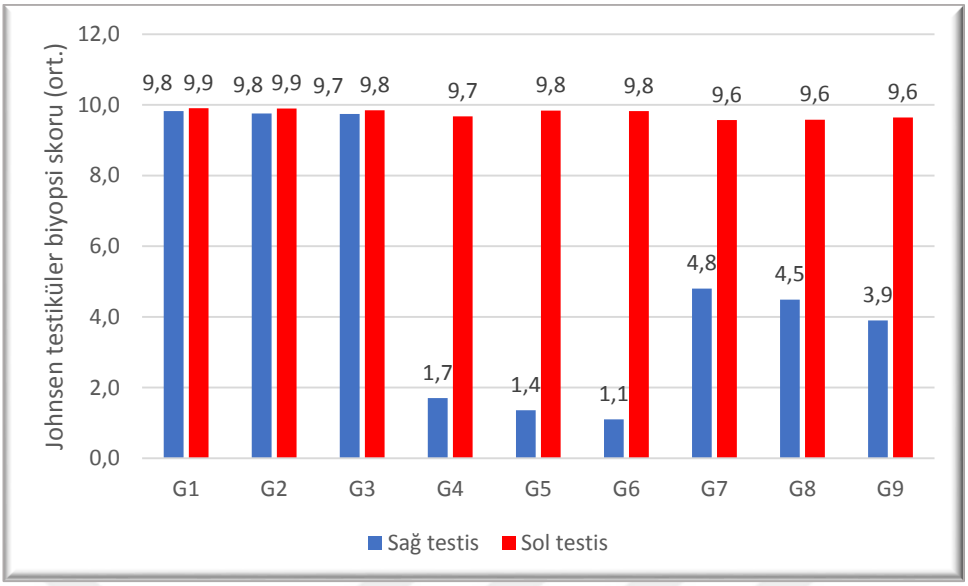

Şekil 9. Postpubertal sağ ve sol testis Johnsen testiküler biyopsi skoru sonuçları.

Tüm gruplara ait sol testislerde seminifer tübüller ve spermatogenik hücreler düzenliydi. Herhangi bir patolojiye rastlanmadı.

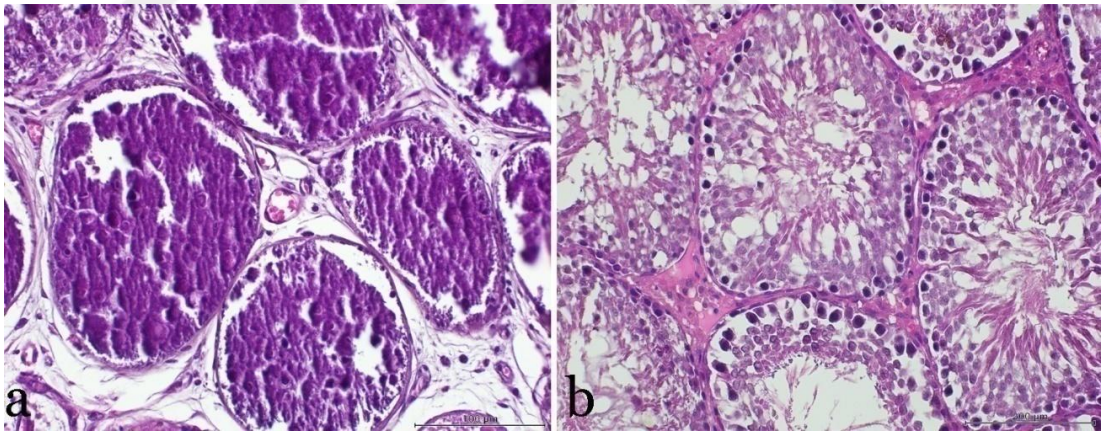

Resim 15. Grup 4'deki ratın sağ (a) ve sol testise (b) ait mikroskopik görüntüleri.

Sağ testiste (a) dokularda atrofi, tübüler dejenerasyon ve nekroz izleniyor. Sol testiste (b) Seminifer tübüllerin spermatogenik seriye ait hücreleri ve interstisyel dokuda Leydig hücreleri normal yapıda izleniyor (H&E, x40 büyütme)

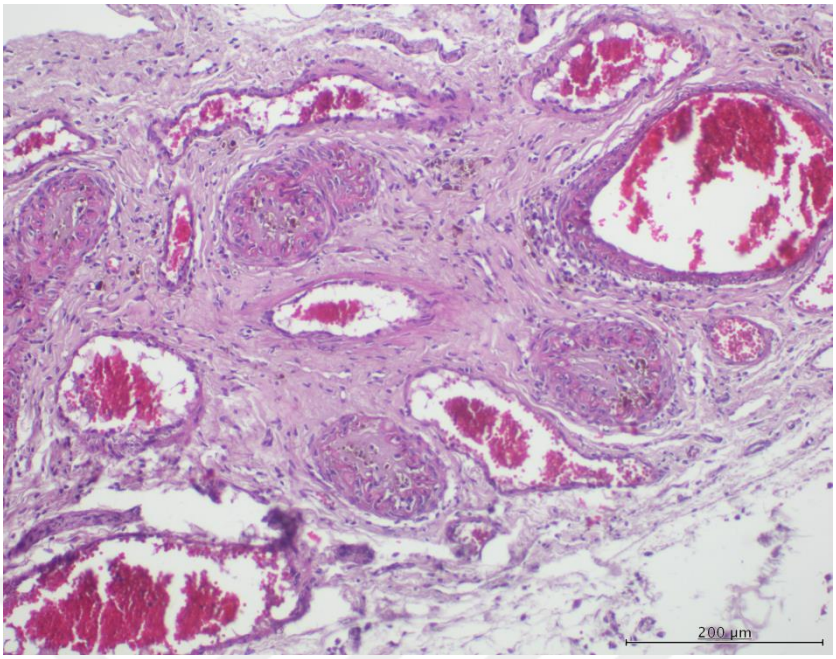

Resim 16. Grup 5'deki ratın sağ testise ait mikroskopik görüntüsü.

Dokularda atrofi, tübüler dejenerasyon, nekroz, konjesyon ve lenfatik doku artışı izleniyor (H&E, x20 büyütme)

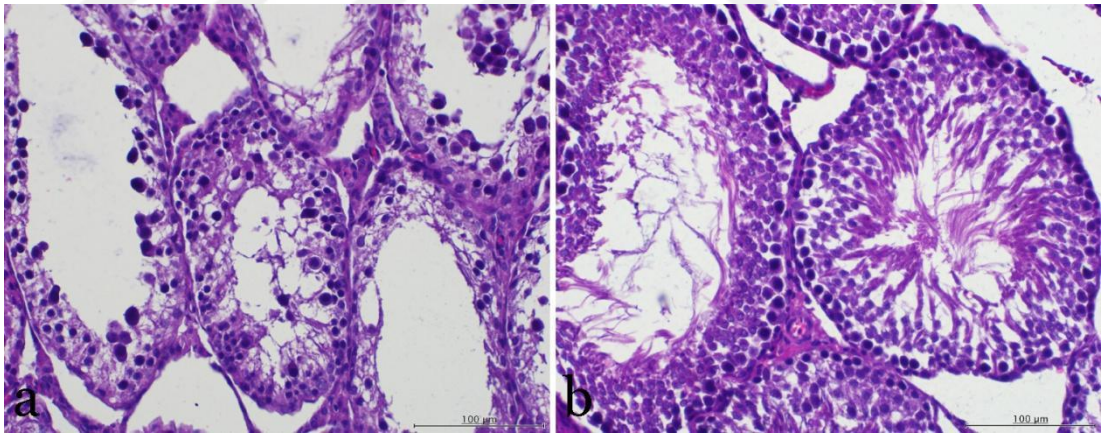

Resim 17. Grup 7'deki ratın sağ (a) ve sol testise (b) ait mikroskopik görüntüleri.

Sağ testiste (a) dokularda tübüler dejenerasyon izleniyor. Sol testiste (b) Seminifer tübüllerin spermatogenik seriye ait hücreleri ve interstisyel dokuda Leydig hücreleri normal yapıda izleniyor (H&E, x40 büyütme)

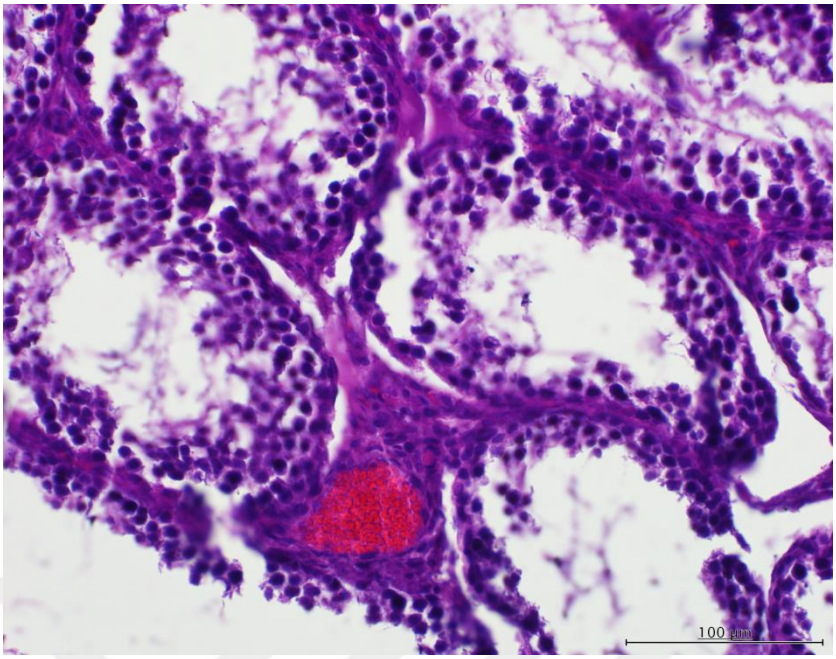

Resim 18. Grup 8'deki ratın sağ testise ait mikroskopik görüntüsü.

Dokularda tübüler dejenerasyon izleniyor (H&E, x40 büyütme)

Tablo 8. Gruplara göre (G1- G9) sağ ve sol testis Johnsen testiküler biyopsi skorlarının karşılaştırılması.

	Testis	
	Sağ testis	**Sol testis**
G1 (n=100)	9,8 ± 0,4 10,0 [9,0- 10,0]	9,9 ± 0,3 10,0 [9,0- 10,0]
G2 (n=100)	9,8 ± 0,5 10,0 [8,0- 10,0]	9,9 ± 0,3 10,0 [9,0- 10,0]
G3 (n=100)	9,7 ± 0,5 10,0 [8,0- 10,0]	9,8 ± 0,4 10,0 [9,0- 10,0]
G4 (n=100)	1,7 ± 1,0 1,0 [1,0- 4,0]	9,7 ± 0,6 10,0 [8,0- 10,0]
G5 (n=100)	1,4 ± 0,7 1,0 [1,0- 3,0]	9,8 ± 0,4 10,0 [8,0- 10,0]
G6 (n=100)	1,1 ± 0,3 1,0 [1,0- 2,0]	9,8 ± 0,4 10,0 [8,0- 10,0]
G7 (n=100)	4,8 ± 1,0 5,0 [3,0- 7,0]	9,6 ± 0,6 10,0 [7,0- 10,0]
G8 (n=100)	4,5 ± 0,7 4,0 [3,0- 6,0]	9,6 ± 0,6 10,0 [8,0- 10,0]
G9 (n=100)	3,9 ± 0,8 4,0 [3,0- 6,0]	9,6 ± 0,5 10,0 [8,0- 10,0]
***p*-değeri**	**<0,001**	**<0,001**

*.Kruskal Wallis test kullanıldı. Tanımlayıcı istatistikler ortalama ± standart sapma ve ortanca [minimum- maksimum] şeklinde özetlendi. Tübül bazlı değerlendirildi.

Tüm gruplardaki sağ ve sol testis Johnsen testiküler biyopsi skoru sonuçları tablo 8'de özetlenmiştir. Sham ve kontrol gruplarının (G1, G2 ve G3) ayrı ayrı sağ testis skorları iskemi gruplarına (G4, G5, G6, G7, G8 ve G9) göre anlamlı düzeyde daha yüksekti. 30dk (G4 ve G7), 60dk (G5 ve G8) ve 90dk (G6 ve G9) sıcak ve soğuk iskemi grupları karşılaştırıldığında, sıcak iskemi gruplarında sağ testis skorlarının soğuk iskemi gruplarına göre belirgin düşük olduğu görüldü (Şekil 9). Sıcak ve soğuk iskemi gruplarında iskemi süresi uzadıkça sağ testis skorlarının giderek düştüğü tespit edildi. (Tablo 9).

Sol testis ikili karşılaştırmalarında Johnsen testiküler biyopsi skorları arasındaki farklılıklar istatistiksel olarak anlamlıydı (p<0,001). Sham ve kontrol gruplarının (G1, G2 ve G3) ayrı ayrı sol testislerin skorları soğuk iskemi gruplarına (G7, G8 ve G9) göre anlamlı düzeyde daha yüksekti. 30 dk iskemi uygulanan sıcak ve soğuk iskemi gruplarında (sırasıyla G4 ve G7) ile 90 dk iskemi uygulanan sıcak ve soğuk iskemi gruplarında (sırasıyla G6 ve G9) sol testis skorları arasında fark yoktu. 60 dk iskemi uygulanan sıcak iskemi grubundaki ratların (G5) sol testis skorları 60 dk soğuk iskemi uygulanan ratlara (G8) göre daha yüksek bulundu (p=0,011) (Tablo 9).

Tablo 9. Johnsen testiküler biyopsi skorlarının iskemi grupları arası ikili karşılaştırma sonuçları

Gruplar			Sağ testis	Sol testis
			p	***p***
G4	**-**	**G5**	**0,12**	0,076
G4	**-**	**G6**	**<0,001**	0,084
G4	**-**	**G7**	**<0,001**	0,076
G5	**-**	**G6**	**0,002**	0,976
G5	**-**	**G8**	**<0,001**	**0,011**
G6	**-**	**G9**	**<0,001**	0,062
G7	**-**	**G8**	**0,008**	0,928
G7	**-**	**G9**	**<0,001**	0,493
G8	**-**	**G9**	**<0,001**	0,555

*.Mann-Whitney U testi kullanıldı.

Kontrol grubundaki sol testis Johnsen testiküler biyopsi skorları sıcak ve soğuk iskemi uygulanan gruplara göre anlamlı düzeyde daha yüksekti. Kontrol gruplarıyla (G1, G2, G3), sıcak (G4, G5, G6) ve soğuk iskemi (G7, G8, G9) grupları karşılaştırıldığında sağ ve sol testis boyutları arasında istatistiksel olarak anlamlı farklılık olduğu bulundu (p<0,001) (Tablo 10).

Tablo 10. Grupların sağ ve sol testis Johnsen testiküler biyopsi skorlarının karşılaştırmaları.

	Grup			***p***
	Kontrol (n=300)	**Sıcak iskemi (n=300)**	**Soğuk iskemi (n=300)**	
Sağ testis	9,8 ± 0,4 10,0 [8,0- 10,0]	1,4 ± 0,8 1,0 [1,0- 4,0]	4,4 ± 0,9 4,0 [3,0- 7,0]	**<0,001**
Sol testis	9,9 ± 0,3 10,0 [9,0- 10,0]	9,8 ± 0,5 10,0 [8,0- 10,0]	9,6 ± 0,6 10,0 [7,0- 10,0]	**<0,001**

*. Kruskal Wallis test uygulandı.
Tanımlayıcı istatistikler ortalama ± standart sapma ve ortanca [minimum- maksimum] şeklinde özetlendi.

Testisten biyopsi alınmış olmasının da skorları etkileyebileceği göz önüne alınarak biyopsi alınan kontrol grubu (G3) ile iskemi grupları ayrıca karşılaştırıldı. Kontrol + biyopsi (G3) grubu ile sıcak iskemi (G4, G5, G6) ve soğuk iskemi (G7, G8, G9) uygulanan rat gruplarında sağ testis skorları arasındaki fark istatistiksel olarak anlamlı idi (p<0,001). Ayrıca sıcak iskemi (G4, G5, G6) uygulanan rat grubunun sağ testis skorları, soğuk iskemi (G7, G8, G9) uygulanan ratlara göre anlamlı düzeyde daha düşüktü (p<0,001). Soğuk iskemi (G7, G8, G9) grubundaki ratların sol testis skorları biyopsi alınan kontrol (G3) ve sıcak iskemi (G4, G5, G6) uygulanan gruba göre anlamlı düzeyde daha düşük bulundu (Tablo 11).

Tablo 11. Biyopsi alınan kontrol ve iskemi gruplarının sağ ve sol testis skorlarının karşılaştırmaları.

	Grup			***p***
	Kontrol - Biyopsi (n=100)	**Sıcak iskemi** (n=300)	**Soğuk iskemi** (n=300)	
Sağ testis	9,7 ± 0,5 10,0 [8,0- 10,0]	1,4 ± 0,8 1,0 [1,0- 4,0]	4,4 ± 0,9 4,0 [3,0- 7,0]	**<0,001**
Sol testis	9,8 ± 0,4 10,0 [9,0- 10,0]	9,8 ± 0,5 10,0 [8,0- 10,0]	9,6 ± 0,6 10,0 [7,0- 10,0]	**<0,001**

*. Kruskal Wallis test uygulandı.
Tanımlayıcı istatistikler ortalama ± standart sapma ve ortanca [minimum- maksimum] şeklinde özetlendi.

4.3. BİYOKİMYASAL BULGULAR

Serum SOD değerleri iskemi gruplarında, kontrol gruplarına göre belirgin olarak düşük bulundu, aradaki fark istatistiksel olarak anlamlı idi (p<0,001). MDA değerleri iskemi gruplarında, kontrol gruplarına göre daha düşük seviyelerde olmakla birlikte aradaki fark istatistiksel olarak anlamlı değildi (p=0,600). Serum GPx aktivitesi iskemi gruplarında konrol gruplarına göre belirgin düşük olmakla birlikte, aradaki fark açısından istatistiksel anlamlılığa ulaşılamadı (p=0,922) (Tablo 12).

Tablo 12. Kontrol, sıcak iskemi ve soğuk iskemi uygulanan rat gruplarına göre SOD (Uml), MDA (nmol/L) ve GPx (U/L) sonuçlarının karşılaştırılması.

	Grup			***p*-değeri**
	Kontrol (n=18)	**Sıcak İskemi** (n=18)	**Soğuk İskemi** (n=18)	
SOD (U/ml)	249,7 ± 36,2 258,0 [148,0- 307,0]	177,1 ± 39,1 170,0 [109,0- 243,0]	178,6 ± 35,8 172,5 [114,0- 242,0]	**<0,001**
MDA (nmol/L)	12,4 ± 12,7 8,5 [2,8- 46,4]	8,1 ± 7,6 4,3 [2,9- 29,2]	7,5 ± 7,7 4,6 [2,8- 35,4]	0,600
GPx (U/L)	661,5 ± 950,1 484,5 [209,0- 4447,0]	456,9 ± 77,7 486,0 [293,0- 537,0]	452,9 ± 89,4 484,0 [220,0- 540,0]	0,922

*.Kruskal Wallis test uygulandı. Tanımlayıcı istatistikler ortalama ± standart sapma ve ortanca [minimum- maksimum] şeklinde özetlendi.

5. TARTIŞMA

Testis tümörleri çocukluk çağında nadir görülen solid tümörlerdendir. Çoğunluğunu germ hücreli tümörler oluşturmakta olup, bunların büyük kısmı da Yolk kesesi tümörleri ve teratomlardır (28). Hastalar genellikle skrotal kesede ele gelen sert şişlik şikayeti ile hastaneye başvururlar, bir kısmında beraberinde ağrı da olabilmektedir (28,37). Fizik muayenede sıklıkla skrotumda sert ağrısız ele gelen kitle mevcuttur, ayrıca metastaza bağlı palpabl inguinal lenf nodu ve hormonal aktiviteye bağlı puberte prekoks gibi bulgular da oluşabilir (28).

Puberte öncesi dönemde benign testis tümörlerinin görülme sıklığı giderek artmaktadır (59,91,92). Erişkinlerle karşılaştırıldığında çocuk yaş grubunda benign tümör oranının daha fazla ve malign testiküler tümörlere eşlik eden karsinoma in-situ oranının erişkinlere oranla çok daha az olduğu gösterilmiştir. Bu nedenle son zamanlarda çocukluk çağında fertiliteyi koruyabilmek için testis tümörlerinde orşiektomiye nazaran testis koruyucu cerrahi uygulanması desteklenmektedir (64,93). Benign tümörlü prepubertal hastalarda; AFP değerinin yüksekliği 100ng/ml'den az ve solid kitlenin boyutu 20mm'den küçük ise testis koruyucu cerrahi uygulanabileceği düşünülmektedir (1,92). Benzer şekilde postpubertal hastalarda, tesadüfen saptanan, palpe edilemeyen veya negatif tümör belirteçleri olan, 25 mm'den küçük boyutlu tümörlerde de testis koruyucu cerrahi yaklaşımının düşünülebileceği görüşleri artmıştır (1,91). İntraoperatif frozen biyopsilerde tümörün benign karakter taşıması da testis koruyucu cerrahinin orşiektomiye dönmeden tamamlanmasını sağlamaktadır (1).

Torsiyon gibi testisi iskemiye uğratan durumlar sonrası reperfüzyonda salınan serbest radikaller, tıpkı diğer dokularda olduğu gibi testiste de hasar oluşturmakta ve sonuç olarak spermatogenezi etkilemektedir. Aynı şekilde testis tümörü cerrahisinde kullanılan kordu belirli bir süre klempleme işlemi de iskemi reperfüzyon hasarının gelişmesine neden olmaktadır (95). SOD enziminin, süperoksitin (O_2^-), hidrojen peroksit (H_2O_2) ve oksijene dönüşümünü katalizleyerek oksidatif radikallerin etkisini azalttığı bilinmektedir. Yapılan testis iskemi-reperfüzyon çalışmalarında, iskemi sonrası SOD aktivitesinin azaldığı gösterilmiştir (106). Çalışmamızda literatür

verileriyle benzer olarak SOD aktivitesinin, sıcak-soğuk iskemi gruplarında kontrol gruplarından daha düşük düzeyde olduğu tespit edilmiş ve biyokimyasal olarak iskemi gelişimi doğrulanmıştır.

Soğuk iskeminin; kalp, akciğer, karaciğer, ve böbrek gibi organların transplantasyonunda doku canlılığı süresini uzattığı, böylece grefti daha uzun süreli koruduğu bildirilmiştir (89,96). Buradan yola çıkarak, literatürde iskemi süresince soğuk uygulamanın etkileri araştırılmıştır. Soğuk uygulamanın iskemik hasardan koruyucu etkisi; düşük sıcaklıkta metabolizmanın yavaşlaması sonucu oksijen tüketiminin azalması ve hücresel enerji kaynaklarının kullanımının azalması sonucu oluşur (89,90). Benzer şekilde organ nakillerindeki greft fonksiyonlarının korunması açısından oluşturulan soğuk iskeminin süreleri de araştırılmaktadır (96,97).

Prepubertal parsiyel orşiyektomi uygulaması sırasında, testise uygulanan sıcak ve soğuk iskeminin fertilite üzerindeki etkilerini değerlendiren literatürdeki tek çalışma McNamara ve ark. tarafından yapılmıştır. Bu çalışmada puberte öncesi rat modellerinde parsiyel orşiektomi sırasında kord kompresyonu yapıldıktan sonra 30 dakika boyunca uygulanan sıcak iskemi ile soğuk iskeminin puberte sonrası etkisi araştırmıştır. Bu çalışmada puberte sonrası ölçülen serum testosteron düzeyleri ve sperm sayıları, soğuk ve sıcak iskemi gruplarında Sham grubuna benzer bulunmuştur. Bu çalışmada histopatolojik olarak Cosentino histoloji dereceleri ile değerlendirme yapılmış ve soğuk iskemi uygulananlarda sıcak iskemiye göre daha fazla doku hasarı oluştuğu bildirilmiştir (6). Bizim çalışmamızda ise histopatolojik olarak fertilite göstergesi olan Johnsen testiküler biyopsi skoru kullanılmış ve 30dk sıcak iskemi uygulanan ratlarda, 30dk soğuk iskemi uygulanan ratlara göre skorlar belirgin olarak düşük bulunmuştur. Bu sonuçlara göre prepubertal testis koruyucu cerrahi sırasında 30dk'lık iskemi süresinde bile soğuk iskemi uygulamasının postpubertal fertilite üzerinde olumlu etkisi olduğu sonucuna ulaşılmıştır.

Almodhen ve ark., prepubertal rat çalışmasında testis torsiyonu modeli oluşturmuş, 30 ve 60 dakikalık sıcak ve soğuk iskemi karşılaştırılmış, kontrol grubu olarak karşı testis kullanılmıştır. Sıcak ve soğuk iskemi uygulanan ratlarda puberte sonrası testis uzunluğu, seminifer tübüler çap ve germinal hücre tabakaları karşılaştırılmış, 30 dakika soğuk uygulanan grubun sıcak iskemi grubuna göre

seminifer tübüler çap ve germinal hücre tabakalarının hasarının azaldığı ancak 60 dakika soğuk iskemi uygulananlarda hasarın daha fazla olduğu görülmüştür (4). Bizim çalışmamızda ise 30, 60 ve 90dk süreyle iskemi uygulanan testis fertilite skorları soğuk iskemi gruplarında sıcak iskemi gruplarına göre daha yüksek bulunmuştur. Aynı zamanda çalışmamızda iskemi süresi uzadıkça, sıcak iskemi grubunda testiste atrofi artarken, soğuk iskemi grubunda testis boyutunun değişmediği gösterilmiştir.

Miller ve ark. erişkin rat modelinde testis torsiyonunun farklı sıcak iskemi süreleri üzerinde soğuk iskeminin koruyucu etkisini araştırmıştır. Bu çalışmada bir gruba 2,4 ve 6 saatlik sıcak iskemi uygulanmış ve diğer gruba ise 30 dakika sıcak iskemiden sonra bütün rat testislerine soğuk uygulanmıştır. 2 hafta sonraki histopatolojik incelemede her iki grupta 2 saatlik soğuk ve sıcak iskemi arasında ortalama germ hücre tabakası sayısında fark bulunmamakla birlikte, 4. saatte soğuk iskemi lehine anlamlı bir fark bulunmuştur. Sonuç olarak soğuk uygulanan iskemik testislerin seminifer tübüllerinin korunduğu gösterilmiştir (69). Çalışmamızda, bu çalışmadan farklı olarak prepubertal rat modelinde çalışılmış, ratlar deney sonrası yetişkin çağa ulaşılıncaya kadar beklenmiş ve sonrasında histopatolojik hasar ve fertilite kriterleri açısından testisler incelenmiştir. Benzer şekilde çalışmamızda da soğuk iskeminin histopatolojik hasar açısından koruyucu olduğu, fakat bu koruyuculuğun süreden bağımsız olduğu saptanmıştır.

Haj ve ark., yetişkin ratlardaki spermatik kord torsiyon modelinde skrotal soğutmanın erken dönem ve iki hafta sonrasındaki geç dönemli etkisini araştırmıştır. Rat testislerine 1080° torsiyon uygulanmış ve 4 ve 8 saatlik torsiyon sürelerinde eksternal skrotal soğutma işleminin etkileri değerlendirilmiştir. Bu çalışmada eksternal skrotal soğutmanın, torsiyone rat testislerinin canlılığının korunmasında etkili olduğu bulunmuştur. İskemi-reperfüzyon hasarı, dışarıdan soğutma ile azaltılsa da, torsiyon süresi 4 saatten uzunsa karşı testisteki benzer yaralanmanın eşlik edebileceği gösterilmiştir (88). Çalışmamızda da benzer şekilde soğuk uygulamanın hem erken hem de geç dönem doku hasarını azalttığı, iskemik testiste atrofi gelişimini engellediği ve postpubertal fertilite skorlarını iyileştirdiği gösterilmiştir. Bununla birlikte soğuk iskemi uygulamasında karşı testis boyut ve histopatolojik

görünüm olarak normal olmakla birlikte, skorlamasının kontrol gruplarına göre düşük olduğu tespit edilmiştir.

Testis torsiyonu gibi tek taraflı testisi iskemiye uğratan durumlarda karşı testiste hasarın oluşup oluşmadığı konusunda birçok çalışma mevcuttur ve bu sorun hala tartışma konusudur (100). Testisin tek taraflı iskemiye uğraması sonucu kan akımının azaldığı ve bunun sonucunda ortaya çıkan serbest oksijen radikallerinin aşırı üretiminin, iskemiye maruz kalmayan karşı taraf testiste de hasar oluşturduğu iddia edilmiştir (101). Tanyel ve ark. tek taraflı testisin internal spermatik arterdeki kan akımının kesintiye uğramasıyla afferent uyarı oluşarak karşı testisin kan akımında refleksif olarak azalmaya neden olup, böylece karşı testisin spermatogenik hasarlanmasına yol açtığını bildirmiştir (101). Testis hasarının derecesi; sadece kan akımının azaldığı iskemi süresine değil reperfüzyon olarak bilinen kademeli kan akımının artışı süresine de bağlıdır. Saba ve ark. çalışmasında reperfüzyon süresinin hem iskemiye maruz kalan testiste hem de karşı testiste hasarlanma derecesini belirlediğini göstermiştir (102).

Buna karşı çıkarak tek taraflı iskemiye maruz kalan testisin karşı taraftaki testisi etkilemeyeceğini savunan görüşler de mevcuttur. Turner ve ark., 0 ila 4 saat arasında olan tek taraflı testis torsiyonlarında, detorsiyon sonrası tekrar kan akımının olmasının 7, 30 ve 60 gün sonra karşı testisteki etkilerini değerlendirmişlerdir. 1, 2 ve 4 saatlik torsiyon sonrası, etkilenen testisin fonksiyonlarının bozulmasına rağmen karşı taraf testislerin etkilenmediği görülmüş, uzun dönem testislerin torsiyone kalmasına rağmen orşiektomi yapılmaması gerektiğini savunmuşlardır (104).

Becker ile Turner ve ark. çalışmalarında prepubertal dönemdeki ratları tek taraflı 1, 2 ve 4 saatlik, 360˚ ve 720˚ testis torsiyonu oluşturarak, detorsiyondan 30 ve 60 gün sonra ipsilateral ve kontralateral testisleri, testis ağırlığı, testosteron konsantrasyonu, günlük sperm üretimi açısından incelenmişlerdir. İpsilateral oluşan torsiyonun kontralateral testisin ne prepubertal ne de erişkin dönemde testis hasarına yol açmadığı, karşı taraf testisin torsiyona bağlı iskemiden etkilenmediği gösterilmiştir (105).

Çalışmamızda, iskemiden karşı testisin etkilenip etkilenmediğini değerlendirmek amacıyla, karşı taraf testisin de fertiliteyi değerlendiren Johnsen

testiküler biyopsi skoru değerlendirilmiştir. Sıcak iskemi uygulanan ratların kontralateral testislerine ait skorlar, kontrol-biyopsi grubuna benzer bulundu. Bu durum 90dk'ya kadar uygulanan sıcak iskeminin karşı taraf testiste histopatolojik bir hasara neden olmadığını ve karşı taraf testis için fertilite skorlarını etkilemediğini düşündürmüştür. Bunun aksine soğuk iskemi uygulanan ratların karşı taraf testislerine ait skorlar kontrol-biyopsi grubundaki ratlara göre daha düşük bulunmuştur. Bununla birlikte her iki testis birlikte değerlendirildiğinde, soğuk iskemi grubunda hem iskemi tarafındaki testiste atrofinin olmaması hem de fertilite skorlarının bu testiste sıcak iskemi grubuna göre daha yüksek olması nedeniyle soğuk iskeminin fertiliteyi koruyucu etkisi olduğu düşünülmüştür.

Çalışmamızda, literatürde bildirilen diğer çalışmalardan farklı olarak çocuk yaş grubundaki prepubertal testis tümörlerine benzer şekilde, 6 haftalık prepubertal rat modelli seçilip testis tümörüne yönelik testis koruyucu cerrahi süreleri dikkate alınarak 30, 60 ve 90 dakikalık sıcak-soğuk iskemi periyotları oluşturulmuştur. Ratlar postpubertal çağa kadar takip edildikten sonra ve prepubertal uygulanan iskeminin postpubertal fertilite üzerine etkilerini değerlendirmek amacıyla spermatogenez indeksi olan Johnsen skorlama sistemini kullanarak farklı sürelerde uygulanan sıcak ve soğuk iskeminin postpubertal dönemdeki geç etkileri araştırılmıştır. Sonuçlarımız, prepubertal testis koruyucu cerrahi sırasında soğuk iskemi uygulanmasının testis atrofisi ve fertilite üzerinde koruyucu etkisi olduğunu desteklemektedir.

Literatürde genellikle testis iskemi çalışmaları yetişkin ratlar üzerinde yapılmakta olup, prepubertal dönemdeki etkilenmenin gelecekteki fertilite üzerine etkilerini değerlendiren oldukça az sayıda çalışma mevcuttur. Çalışmamız prepubertal testis koruyucu cerrahide, farklı sürelerinde testise sıcak ve soğuk iskemi uygulanmasının postpubertal etkilerini araştıran ilk çalışmadır. Hayvan deneyi olması, gerçek testis tümörlü hastalar üzerinde uygulanamamış olması ve gruplardaki rat sayıları nedeniyle kısıtlılıkları mevcuttur. İleride planlanabilecek daha geniş ve detaylı çalışmalarla bulgularımızın desteklenmesi gerekmektedir.

6. SONUÇ

1. İskemiye bağlı oksidatif hasarın biyokimyasal göstergesi olarak, serumda SOD aktivitesi iskemi gruplarında, kontrol gruplarına göre belirgin olarak düşük bulundu. GPx aktivitesinin de iskemi gruplarında kontrol gruplarına göre daha düşük olduğu görüldü.
2. Deney sonunda tüm ratlarda ağırlık artışı gözlendi, tüm gruplar karşılaştırıldığında 4. hafta rat ağırlıkları açısından istatistiksel bir fark bulunmadı. Testise iskemi uygulanmasının ve farklı sürelerde uygulanan anestezi ile cerrahi stresin ratların normal gelişimine engel olmadığı sonucuna varıldı.
3. Deney sonunda sıcak iskemi uygulanan gruplardaki ratların sağ testis boyutu, kontrol-biyopsi ve soğuk iskemi gruplarındaki ratlara göre sayısal olarak daha küçük olmakla birlikte, aradaki fark istatistiksel olarak anlamlı değildi. Kontrol-biyopsi, sıcak ve soğuk iskemi uygulanan ratların postpubertal sol testis boyutları benzer bulundu.
4. 30 dk iskemi sürelerinde postpubertal sağ testis boyutu açısından sıcak ve soğuk iskemi grupları arasında fark yoktu.
5. 60 dk soğuk iskemi grubunda postpubertal sağ testis boyutu, 60 dk sıcak iskemi grubuna göre daha büyüktü.
6. 90 dk soğuk iskemi grubunda postpubertal sağ testis boyutu 90 dk sıcak iskemi grubuna göre sayısal olarak daha büyük olmakla birlikte, istatistiksel anlamlılığa ulaşılamamıştı.
7. 30 dakikayı geçen sıcak iskemi sürelerinde postpubertal dönemde testis boyutunun atrofiye bağlı küçüldüğü bulundu.
8. 30 dakikayı geçen soğuk iskemi sürelerinde postpubertal testis boyunun değişmediği görüldü.
9. Sıcak iskeminin soğuk iskemiye göre testis büyümesinde olumsuz etkisinin daha fazla olduğu tespit edildi.
10. Sıcak ve soğuk iskemi uygulanan ratların 4. hafta sol testis boyutları benzer bulundu. Sağ testisin soğuk ve sıcak iskemiden testis boyutu

açısından olumsuz etkilenmesine rağmen kontralateral taraftaki sol testisin makroskopik olarak iskemiden etkilenmediği saptandı.

11. Histopatolojik olarak Sham grubu (G1) ve kontrol soğuk uygulama (G2) gruplarında her iki testisin seminifer tübüllerinde spermatogenik seriye ait hücreler ile interstisiyel dokudaki Leydig hücreleri normal yapıdaydı. Kontrol biyopsi grubunda (G3) sağ testisde az sayıdaki seminifer tübül içerisinde spermatogenik hücrelerde düzensizlik dışında patoloji saptanmadı.
12. Sıcak iskemi gruplarında sağ testiste atrofi, tübüler dejenerasyon ve nekroz belirgindi. Soğuk iskemi gruplarında ise sağ testiste atrofi izlenmezken tübüler dejenerasyon ve az sayıda nekroz izlendi. İskemi gruplarının sol testisleri histolojik olarak normal görünümdeydi.
13. Postpubertal testiste fertiliteyi değerlendiren Johnsen testiküler biyopsi skorları kontrol gruplarında iskemi gruplarından yüksek bulundu.
14. 30dk, 60dk ve 90dk sıcak ve soğuk iskemi grupları karşılaştırıldığında, sıcak iskemi gruplarında sağ testis Johnsen testiküler biyopsi skorları, soğuk iskemi gruplarına göre daha düşüktü.
15. Sıcak ve soğuk iskemi gruplarında, iskemi süresi uzadıkça sağ testis skorlarının giderek düştüğü görüldü. Testiste atrofiyle birlikte, fertilite skorlarının azalması sıcak iskemi gruplarında daha belirgindi.
16. Kontrol-biyopsi grubuna göre soğuk iskemi grubunun sol testis skorları düşük bulundu.
17. 30dk ve 90dk sıcak ve soğuk iskemi gruplarında sol testis skorları benzerken, 60dk soğuk iskemi grubunda sol testis skoru 60dk sıcak iskemi grubuna göre düşük bulundu.
18. Bu sonuçlar, testis koruyucu cerrahi sırasında uygulanan iskemi sürecinde, testisi soğukta bekletmenin, iskemi altındaki testiste gelişecek oksidatif hasarı azaltabileceğini göstermektedir.
19. Çalışmamız, prepubertal testis koruyucu cerrahi sırasında uygulanan soğuk iskeminin testiste atrofi gelişimini önlediğini ve postpubertal fertilite üzerinde olumlu etkileri olduğunu göstermiştir.

20. Çocukluk çağı testis tümörlerinde orşiyektomiye alternatif olarak uygulanan testis koruyucu cerrahi modelinde soğuk iskeminin geç dönemli pubertal yaşlarda testis üzerine makroskopik ve histopatolojik olarak koruyucu etkisinin olabileceği gösterilmiştir.

7. KAYNAKLAR

1) Ceccanti S, Pecorella I, Schiavetti A, Andreoli G, Ciardi A, Cozzi DA. Zero-ischemia testis-sparing surgery for probably benign pediatric testicular tumors. Pediatr Surg Int. 2021;37(5):673-676.

2) Halazun KJ, Al-Mukhtar A, Aldouri A, Willis S, Ahmad N. Warm ischemia in transplantation: search for a consensus definition. Transplant Proc. 2007;39(5):1329-1331.,

3) Göktaş S, Zorba OÜ. Testis tümörlerinde organ koruyucu cerrahi. Eylül 2009 Sayı 3.

4) Almodhen F, He X, Loutochin O, Jednak R, Capolicchio JP, El-Sherbiny MT. Protective role of hypothermia on ischemia of prepubertal rodent testicle. Urology. 2011; 77:762 e8–762 e12.

5) Cosentino MJ, Nishida M, Rabinowitz R, Cockett AT. Histological changes occurring in the contralateral testes of prepubertal rats subjected to various durations of unilateral spermatic cord torsion. J Urol. 1985; 133:906–911.

6) McNamara ER, Madden-Fuentes RJ, Routh JC, et al. Evaluation of cold ischemia for preservation of testicular function during partial orchiectomy in the rat model. J Pediatr Urol. 2014;10(4):593-597.

7) Titi-Lartey OA, Khan YS. Embryology, Testicle. [Updated 2021 Apr 29]. In: StatPearls [Internet]. Treasure Island (FL): StatPearls Publishing; 2021

8) Tsili AC, Sofikitis N, Stiliara E, Argyropoulou MI. MRI of testicular malignancies. Abdom Radiol (NY). 2019 Mar;44(3):1070-1082.

9) Mäkelä JA, Koskenniemi JJ, Virtanen HE, Toppari J. Testis Development. Endocr Rev. 2019 Aug 01;40(4):857-905.

10) Yang Y, Workman S, Wilson M. The molecular pathways underlying early gonadal development. J Mol Endocrinol. 2018 Jul 24

11) Avellar MCW, Ribeiro CM, Dias-da-Silva MR, Silva EJR. In search of new paradigms for epididymal health and disease: innate immunity, inflammatory mediators, and steroid hormones. Andrology. 2019 Sep;7(5):690-702.

12) Acién P. Embryological observations on the female genital tract. Hum Reprod. 1992 Apr;7(4):437-45.

13) Gropp A, Ohno S. The presence of a common embryonic blastema for ovarian and testicular parenchymal (follicular, interstitial and tubular) cells in cattle Bos taurus. Z Zellforsch Mikrosk Anat. 1966;74(4):505-28.

14) Gill ME, Hu YC, Lin Y, Page DC. Licensing of gametogenesis, dependent on RNA binding protein DAZL, as a gateway to sexual differentiation of fetal germ cells. Proc Natl Acad Sci U S A. 2011 May 03;108(18):7443-8.

15) Hoare BS, Khan YS. StatPearls [Internet]. StatPearls Publishing; Treasure Island (FL): Jul 31, 2020. Anatomy, Abdomen and Pelvis, Female Internal Genitals.

16) Sinclair AH, Berta P, Palmer MS, Hawkins JR, Griffiths BL, Smith MJ, Foster JW, Frischauf AM, Lovell-Badge R, Goodfellow PN. A gene from the human sex-determining region encodes a protein with homology to a conserved DNA-binding motif. Nature. 1990 Jul 19;346(6281):240-4.

17) Gubbay J, Collignon J, Koopman P, Capel B, Economou A, Münsterberg A, Vivian N, Goodfellow P, Lovell-Badge R. A gene mapping to the sex-determining region of the mouse Y chromosome is a member of a novel family of embryonically expressed genes. Nature. 1990 Jul 19;346(6281):245-50.

18) Albrecht KH, Eicher EM. Evidence that Sry is expressed in pre-Sertoli cells and Sertoli and granulosa cells have a common precursor. Dev Biol. 2001 Dec 01;240(1):92-107.

19) Sekido R, Lovell-Badge R. Sex determination involves synergistic action of SRY and SF1 on a specific Sox9 enhancer. Nature. 2008 Jun 12;453(7197):930-4.

20) Warr N, Greenfield A. The molecular and cellular basis of gonadal sex reversal in mice and humans. Wiley Interdiscip Rev Dev Biol. 2012 Jul-Aug;1(4):559-77.

21) Larney C, Bailey TL, Koopman P. Switching on sex: transcriptional regulation of the testis-determining gene Sry. Development. 2014 Jun;141(11):2195-205.

22) Ross, M.H., Kaye, G.I. and Pawlina, W., 2011, Histology A Text and Atlas, Lippincott Williams &Wilkins, 4. Edition, Philedelphia.

23) Çolak E. Testiste Oluşturulan İskemi / Reperfüzyon Hasarı Üzerine Astaksantin'in Koruyucu Etkisi Eskişehir Osmangazi Üniversitesi Sağlık Bilimleri Enstitüsü Histoloji Embriyoloji Anabilim Dalı. Yüksek Lisans Tezi Mart 2014

24) Junqueira, L.C. ve Carneiro, J., 2009, Temel Histoloji, (Çev: Solakoğlu S. ve Aytekin Y.) Nobel Tıp Kitabevleri, onyedinci baskı, 418-428 s.

25) Arıncı K, Elhan A. Anatomi 1. 2020 7. Baskı. Güneş Tıp Kitabevleri Ankara.

26) Ilacqua A., Francomano D., Aversa A. (2018) The Physiology of the Testis. In: Belfiore A., LeRoith D. (eds) Principles of Endocrinology and Hormone Action. Endocrinology. Springer, Cham.

27) Ovalle, W.K., Nahirney, P.C., Netter, F.H. ve Chovan, J., 2009, Netter Temel Histoloji, (Çev: Müftüoğlu, S., Kaymaz, F. ve Atilla, P.), Güneş Tıp Kitabevleri, 486 s.

28) Holcomb, George W., J. Patrick Murphy, and Shawn D. St Peter. Holcomb and Ashcraft's pediatric surgery E-Book. Elsevier Health Sciences, 2019.

29)Gaddam SJ, Chesnut GT. Testicle Cancer. [Updated 2021 Jul 25]. In: StatPearls [Internet]. Treasure Island (FL): StatPearls Publishing; 2021.

30) Grasso C, Zugna D, Fiano V, Robles Rodriguez N, Maule M, Gillio-Tos A, Ciuffreda L, Lista P, Segnan N, Merletti F, Richiardi L. Subfertility and Risk of Testicular Cancer in the EPSAM Case-Control Study. PLoS One. 2016;11(12):e0169174.

31) Ferguson L, Agoulnik AI. Testicular cancer and cryptorchidism. Front Endocrinol (Lausanne). 2013;4:32.

32) Leslie SW, Sajjad H, Villanueva CA. StatPearls [Internet]. StatPearls Publishing; Treasure Island (FL): Aug 12, 2021. Cryptorchidism

33) Del Risco Kollerud R, Ruud E, Haugnes HS, Cannon-Albright LA, Thoresen M, Nafstad P, Vlatkovic L, Blaasaas KG, Næss Ø, Claussen B. Family history of cancer and risk of paediatric and young adult's testicular cancer: A Norwegian cohort study. Br J Cancer. 2019 May;120(10):1007-1014

34) Garolla A, Vitagliano A, Muscianisi F, Valente U, Ghezzi M, Andrisani A, Ambrosini G, Foresta C. Role of Viral Infections in Testicular Cancer Etiology: Evidence From a Systematic Review and Meta-Analysis. Front Endocrinol (Lausanne). 2019;10:355.

35) Coupland CA, Chilvers CE, Davey G, Pike MC, Oliver RT, Forman D. Risk factors for testicular germ cell tumours by histological tumour type. United Kingdom Testicular Cancer Study Group. Br J Cancer. 1999 Aug;80(11):1859-63.

36) Depue RH, Pike MC, Henderson BE. Estrogen exposure during gestation and risk of testicular cancer. J Natl Cancer Inst. 1983 Dec;71(6):1151-5.

37) Bosl GJ, Vogelzang NJ,Goldman A,Fraley EE,Lange PH,Levitt SH,Kennedy BJ, Impact of delay in diagnosis on clinical stage of testicular cancer. Lancet (London, England). 1981 Oct 31;

38) Weinstein MH, Hirsch MS. Anatomy and pathology of testicular tumors. https://www-uptodate-com/contents/anatomy-and-pathology-of-testicular-tumors.

39) Ulbright TM, Amin MB, Young RH. Tumors of the testis, adenexa, spermatic cord, and scr otum. In: Atlas of Tumor Pathology, 3rd ed, Rosai J, Sobin LH (Eds), Armed Forces Institut e of Pathology, Washington, DC 1999.

40) Krag Jacobsen G, Barlebo H, Olsen J, et al. Testicular germ cell tumours in Denmark 1976-1980. Pathology of 1058 consecutive cases. Acta Radiol Oncol 1984; 23:239.

41) Howitt BE, Berney DM. Tumors of the Testis: Morphologic Features and Molecular Alterations. Surg Pathol Clin 2015; 8:687.

42) Carrière P, Baade P, Fritschi L. Population based incidence and age distribution of spermatocytic seminoma. J Urol 2007; 178:125.

43) Talerman A, Haije WG, Baggerman L. Serum alphafetoprotein (AFP) in patients with germ cell tumors of the gonads and extragonadal sites: correlation between endodermal sinus (yolk sac) tumor and raised serum AFP. Cancer 1980; 46:380.

44) Cheville JC, Sebo TJ, Lager DJ, et al. Leydig cell tumor of the testis: a clinicopathologic, DNA content, and MIB-1 comparison of nonmetastasizing and metastasizing tumors. Am J Surg Pathol 1998; 22:1361.

45) Brimo F, Srigley JR, Ryan CJ, et al. Testis. In: AJCC Cancer Staging Manual, 8th ed, Amin MB (Ed), Springer, New York 2017. p.727.

46) Husband JE, Koh DM. Multimodality imaging of testicular tumours. Cancer Imaging 2004; 4(Spec No B):S101-S107.

47) Kreydin EI, Barrisford GW, Feldman AS, Preston MA. Testicular cancer: what the radiologist needs to know. AJR Am J Roentgenol 2013;200:1215-1225.

48) Coursey Moreno C, Small WC, Camacho JC, et al. Testicular tumors: what radiologists need to know--differential diagnosis, staging, and management. Radiographics 2015;35:400-415.

49) Voyvoda, N., Voyvoda, B., & Çamurdan, Ö. (2017). Testis Kanserinde Tany, Evreleme ve Takipte Goruntülemenin Rolu/Testis Kanseri Tanı, Evreleme ve Takibinde Görüntülemenin Rolü. Üroonkoloji Bülteni, 16 (2), 51+

50) Carver, B. S., and Sheinfeld, J. (2005) Germ cell tumors of the testis, Ann Surg Oncol 12, 871-880.

51) Shabbir, M., and Morgan, R. J. (2004) Testicular cancer, J R Soc Promot Health 124, 217-218.

52) European Association of Urology. Guidelines. Testicular cancer. 2015. https: //uroweb.org/guideline/testicular-cancer. Accessed September 30, 2016.

53) Groll RJ, Warde P, Jewett MA. A comprehensive systematic review of testicular germ cell tumor surveillance. Crit Rev Oncol Hematol. 2007; 64(3): 182-197.

54) Aparicio J, Maroto P, García del Muro X, et al. Prognostic factors for relapse in stage I seminoma: a new nomogram derived from three consecutive, risk-adapted studies

55) Tandstad T, Ståhl O, Håkansson U, et al.; SWENOTECA. One course of adjuvant BEP in clinical stage I nonseminoma mature and expanded results from the SWENOTECA group. Ann Oncol. 2014; 25(11): 2167-2172.

56) Lerner SE, Mann BS, Blute ML, Richardson RL, Zincke H. Primary che¬motherapy for clinical stage II nonseminomatous germ cell testicular tumors: selection criteria and long-term results. Mayo Clin Proc. 1995; 70(9): 821-828.

57) Vaz RM, Bordenali G, Bibancos M. Testicular Cancer-Surgical Treatment. Front Endocrinol (Lausanne). 2019;10:308. Published 2019 May 15.

58) Albers P, Albrecht W, Algaba F, Bokemeyer C, Cohn-Ce¬dermark G, Fizazi K, et al. Oldenburg. European Association of Urology guidelines on priapism (2018 Update); [Internet]. from: https://uroweb.org/wp-content/uploads/Pria¬pism-2018-pocket.pdf

59) Giannarini G, Dieckmann KP, Albers P, Heidenreich A, Pizzocaro G. Organ-sparing surgery for adult testicular tumours: a systematic review of the literature. Eur Urol. 2010; 57: 780-790.

60) Bandak M, Aksglaede L, Juul A, Rørth M, Daugaard G. The pituitary-Leydig cell axis before and after orchiec¬tomy in patients with stage Itesticular cancer. Eur J Cancer 2011;47:2585–91.

61) Richie JP. Simultaneous bilateral tumors with unorthodox management. World J Urol. 1984; 2: 74–5.

62) Hopps CV, Goldstein M. Ultrasound guided needle localization and microsurgical exploration for incidental nonpalpable testicular tumors. J Urol. 2002; 168: 1084-7

63) Heidenreich A, Bonfig R, Derschum W, von Vietsch H, Wilbert DM. A conservative approach to bilateral testicular germ cell tumors. J Urol. 1995; 153: 10-3.

64) Göktaş S, Zorba OÜ. Testis tümörlerinde organ koruyucu cerrahi. Eylül 2009 Sayı 3.

65) Carmignani L, Gadda F, Gazzano G, Nerva F, Mancini M, Ferruti M, Bulfamante G, Bosari S, Coggi G, Rocco F, Colpi GM. High incidence of benign testicular neoplasms diagnosed by ultrasound. J Urol. 2003 Nov;170(5):1783-6.

66) Elert A, Olbert P, Hegele A, Barth P, Hofmann R, Heidenreich A. Accuracy of frozen section examination of testicular tumors of uncertain origin. Eur Urol. 2002; 41: 290-3.

67) Steiner H, Holtl L, Maneschg C, Berger AP, Rogatsch H, Bartsch G. Frozen section analysis-guided organ-sparing approach in testicular tumors: Technique, feasibility, and long-term results. Urology 2003; 62: 508-13.

68) Albers P, Albrecht W, Algaba F, et al. EAU Guidelines on Testicular Cancer. European Association of Urology 2017:13-14.

69) Miller DC, Peron SE, Keck RW, Kropp KA. Effects of hypothermia on testicular ischemia. J Urol. 1990;143:1046–8.

70) Leonhartsberger N, Gozzi C, Akkad T, Springer-Stoehr B, Bartsch G, Steiner H. Organ-sparing surgery does not lead to greater antisperm antibody levels than orchidectomy. BJU Int. 2007;100:371–4.

71) Guyton, A.C. and Hall, J.E., 1996, Textbook of medical physiology, Harcourt Brace, 9th ed.

72) Kumar V CR, Robbins SL.. Temel patoloji. 6 Baskı. İstanbul, Nobel Tıp Kitabevi 2000: 3-24.

73) Krarup T. The testes after torsion. British journal of urology, 1978, 50: 43-46.

74) Çolak E. Testiste Oluşturulan İskemi / Reperfüzyon Hasarı Üzerine Astaksantin'in Koruyucu Etkisi Eskişehir Osmangazi Üniversitesi Sağlık Bilimleri Enstitüsü Histoloji Embriyoloji Anabilim Dalı. Yüksek Lisans Tezi Mart 2014

75) Unsal A, Devrim E, Guven C, Eroglu M, Durak I, Bozoklu A, Balbay MD. Propofol attenuates reperfusion injury after testicular torsion and detorsion. World journal of urology, 2004, 22: 461-465.

76) Al-Maghrebi M, Kehinde EO, Anim JT. Long term testicular ischemiareperfusion injury-induced apoptosis: involvement of survivin down-regulation. Biochemical and biophysical research communications, 2010, 395: 342-347. 79

77) Grace PA. Ischaemia-reperfusion injury. The British journal of surgery, 1994, 81: 637-647.

78) Becker EJ, Jr., Turner TT. Endocrine and exocrine effects of testicular torsion in the prepubertal and adult rat. Journal of andrology, 1995, 16: 342-351.

79) Akgur FM, Kilinc K, Aktug T. Reperfusion injury after detorsion of unilateral testicular torsion. Urological research, 1993, 21: 395-399.

80) Ün H. Sıçan Testisinde Oluşturulmuş İskemi/Reperfüzyon Hasarında Bir Renin İnhibitörü Olan Aliskiren'in Etkisinin Araştırılması Atatürk Üniversitesi Sağlık Bilimleri Enstitüsü 2014.

81) Gündisch S, Hauck S, Sarioglu H, et al. Variability of protein and phosphoprotein levels in clinical tissue specimens during the preanalytical phase. J Proteome Res 2012;11:5748–5762.

82) Schlomm T, Nakel E, Lubke A, et al. Marked gene transcript level alterations occur early during radical prostatectomy. Eur Urol 2008;53:333–344.

83) Seow YY, Alkari B, Dyer P, Riad H. Cold ischemia time, surgeon, time of day, and surgical complications. Transplantation. 2004;77(9):1386-9.

84) McNamara ER, Madden-Fuentes RJ, Routh JC, et al. Evaluation of cold ischemia for preservation of testicular function during partial orchiectomy in the rat model. J Pediatr Urol. 2014;10(4):593-597.

85) Almodhen F, He X, Loutochin O, Jednak R, Capolicchio JP, El-Sherbiny MT. Protective role of hypothermia on ischemia of prepubertal rodent testicle. Urology. 2011; 77:762 e8–762 e12.

86) Wang Y. Epididymal sperm count. Curr Protoc Toxicol. 2003 Feb.Chapter 16(Unit16):6.

87) Cosentino MJ, Nishida M, Rabinowitz R, Cockett AT. Histological changes occurring in the contralateral testes of prepubertal rats subjected to various durations of unilateral spermatic cord torsion. J Urol. 1985; 133:906–911.

88) Haj M, Shasha SM, Loberant N, Farhadian H. Effect of external scrotal cooling on the viability of the testis with torsion in rats. Eur Surg Res. 2007; 39(3):160–169.

89) Popovic, V. and Popovic, P.: Protective effects of hypothermia,organ preservation, and effect of drugs. In: Hypothermia InBiology and In Medicine. New York: Grune & Stratton, chapt. 7,pp. 214-215, 1974.

90) Semb, G., Krog, J. and Johansen, K.: Renal metabolism and blood flow during local hypothermia, studied by means of renal perfusion in situ. ACTA Chir. Scand., 253:196, 1960.

91) Woo LL, Ross JH (2016) The role of testis-sparing surgery in children and adolescents with testicular tumors. Urol Oncol 34:76–83. https://doi.org/10.1016/j.urolo nc.2015.05.019

92) Ahmed HU, Arya M, Muneer A, Mushtaq I, Sebire NJ (2010) Testicular and paratesticular tumours in the prepubertal population. Lancet Oncol 11:476–483. https://doi.org/10.1016/S1470-2045(10)70012 -7

93) Renedo DE, Trainer TD. Intratubular germ cell neoplasia (ITGCN) with p53 and PCNA expression and adjacent mature teratoma in an infant testis. Am J Surg Pathol. 1994; 18:947-52.

94) Power RE, Scanlon R, Kay EW, et al. Long-term protective effects of hypothermia on reperfusion injury post-testicular torsion. Scand J Urol Nephrol. 2003;37:456-460.

95) Qian, H. J., et al. "Cold ischemia time influences spermatogenesis in a testicular ischemia/reperfusion injury model." Transplantation proceedings. Vol. 42. No. 5. Elsevier, 2010.

96) Serrano E, Diaz J, Acosta F: Relationship between cold ischemia time and lipid peroxidation in liver transplantation.Transplant Proc 32:2648, 2000

97) Zazpe C, Balén EM, Ferrer JV: Influence of cold ischemia time on oxidative stress after experimental pancreas transplantation.Transplant Proc 31:2559, 1999

98) Başaklar, A. Can. "Bebek ve çocukların cerrahi ve ürolojik hastalıkları." *Baskı, Ankara, Palme Yayıncılık* (2006).

99) Balcı O, Karaman A, Sahin G, Karaman I, et al. Testicular tumors in children: single-center experience. Turkish J Pediatr Dis 2015;3:167-70

100) Gürdal, M., et al. "Torsiyone rat testisinde gelişen iskemi-reperfüzyon hasarında pentoksifilinin antioksidan etkisi." Türk Üroloji Dergisi/Turkish Journal of Urology 28.3 (2002): 260-263.

101) Tanyel FC, Buyukpamukcu N, Hicsonmez A. Contralateral testicular blood flow during unilateral testicular torsion. *Br J Urol*, 1989, 63: 522-524.

102) Saba M, Morales CR, De Lamirande E, Gagnon C. Morphological and biochemical changes following acute unilateral testicular torsion in prepubertal rats. *J Urol*, 1997, 157: 1149-1154.

103) Cosentino MJ, Nishida M, Rabinowitz R, Cockett AT. Histological changes occurring in the contralateral testes of prepubertal rats subjected to various durations of unilateral spermatic cord torsion. J Urol, 1985, 133: 906-911.

104) Turner TT. Acute experimental testicular torsion. No effect on the contralateral testis. J Androl, 1985, 6: 65-72.

105) BECKER JR, ELMORE J., and TERRY T. TURNER. "Endocrine and exocrine effects of testicular torsion in the prepubertal and adult rat." Journal of andrology 16.4 (1995): 342-351.

106) Kabay S, Ozden H, Guven G, Burukoglu D, Ustuner MC, Topal F, Gunes HV, Ustuner D, Ozbayer C. Protective effects of the nuclear factor kappa B inhibitor pyrrolidine dithiocarbamate on experimental testicular torsion and detorsion injury. *Korean J Physiol Pharmacol*, 2014, 18: 321-326.

107) Visser AJ, Heyns CF. Testicular function after torsion of the spermatic cord. BJU Int, 2003, 92: 200-203.

108) Roosen-Runge, Edward C. "Quantitative investigations on human testicular biopsies: I. Normal testis." Fertility and Sterility 7.3 (1956): 251-261.

109) Mancini, Roberto E., et al. "Cryptorchid and scrotal human testes. I. Cytological, cytochemical and quantitative studies." The Journal of Clinical Endocrinology & Metabolism 25.7 (1965): 927-942.

110) Clermont, Yves. "The cycle of the seminiferous epithelium in man." American Journal of Anatomy 112.1 (1963): 35-51.

111) Steinberger, E., and D. Y. Tjioe. "A method for quantitative analysis of human seminiferous epithelium." Fertility and Sterility 19.6 (1968): 960-970.

112) Johnsen SG. Testicular biopsy score count- a method for registration of spermatogenesis in human normal values and results in 335 hypogonadal males. Hormones 1970; 1:2-25

113) Özgüner M, Şenol A, Ural M, İşler M. Deneysel hipertiroidinin erişkin sıçan testis dokusunda oluşturduğu histolojik değişiklikler. SDÜ Tıp Fak. Derg. 2004;11(3):1-6