T.C.
SAĞLIK BİLİMLERİ ÜNİVERSİTESİ
HAMİDİYE SAĞLIK BİLİMLERİ ENSTİTÜSÜ

HIZLI MAKSİLLER GENİŞLETME SIRASINDA DÜŞÜK YOĞUNLUKTA KESİKLİ ULTRASON VE DÜŞÜK SEVİYELİ LAZER TEDAVİSİNİN MİDPALATAL SUTUR ÜZERİNE ETKİLERİNİN DEĞERLENDİRİLMESİ

ESRA ERKAN

TEZ DANIŞMANI
PROF. DR. ŞENİZ KARAÇAY

ORTODONTİ ANA BİLİM DALI
ORTODONTİ DOKTORA PROGRAMI

DOKTORA TEZİ
EYLÜL/2022

İTHAF

“Her zaman beni destekleyen aileme ithaf ediyorum.”

TEŞEKKÜR

Ortodonti doktora eğitimim boyunca desteklerini hiçbir zaman esirgemeyen, tezimin her aşamasında bilgi ve tecrübesiyle ışık tutan, öğrencisi olmaktan her zaman gurur duyduğum sayın danışman hocam Prof. Dr. Şeniz Karaçay'a,

Doktora öğrenciliğim boyunca akademik bilgi ve klinik tecrübelerini paylaşan değerli hocalarım Doç. Dr. Ersin Yıldırım ve Dr. Öğr. Üyesi Derya Dursun'a

Tez çalışmamın hayvan deneyi aşamasındaki bilimsel katkılarından ve yardımlarından dolayı Uzm. Vet. Hekim Cumaali Demirtaş, Vet. Hekim Ali Fuat Kaplan, Vet. Tek. Sami Dağlar ve Dt. Zeynep Balat'a,

Tez çalışmamın histolojik ve histomorfometrik değerlendirmelerini gerçekleştiren Dr. Öğr. Üyesi Esra Çikler ve yüksek lisans öğrencisi İlayda Polat'a,

Doktora hayatımın ve tez çalışmamın her aşamasında maddi-manevi yardımlarını esirgemeyen arkadaşlarıma, eğitim hayatım boyunca bugünlere gelmemde en büyük emeğe sahip olan sevgili annem, babam ve eşim Dt. Kadir Erkan'a,

Bu projeye verdiği maddi destekten dolayı Sağlık Bilimleri Üniversitesi Bilimsel Araştırma Projeleri Birimi'ne,

Tüm içtenliğimle teşekkür ederim.

Bu araştırma Sağlık Bilimleri Üniversitesi Bilimsel Araştırma Projeleri Birimi tarafından 2021/008 numaralı Bilimsel Araştırma Projesi ile desteklenmiştir.

İÇİNDEKİLER

İTHAF iv
TEŞEKKÜR v
İÇİNDEKİLER vi
TABLOLAR LİSTESİ ix
ŞEKİLLER LİSTESİ x
SİMGELER VE KISALTMALAR xii
ÖZET xiv
ABSTRACT xvi
1. GİRİŞ VE AMAÇ 1
2. GENEL BİLGİLER 2
2.1. HIZLI MAKSİLLER EKSPANSİYON 2
2.1.1. Hızlı Maksiller Ekspansiyonun Tarihçesi 2
2.1.2. Prenatal Dönemde Midpalatal Suturun Gelişimi 3
2.1.3. Postnatal Dönemde Midpalatal Suturun Ossifikasyonu ve Morfolojisi 3
2.1.4. Hızlı Maksiller Ekspansiyon Sonrası Midpalatal Suturda Meydana Gelen Değişimler 4
2.1.5. Hızlı Maksiller Ekspansiyon Sonrası Retansiyon ve Relaps 6
2.1.6. Hızlı Maksiller Ekspansiyon Sırasında ve Sonrasında Sutural Kemik Rejenerasyonunu Hızlandırma Yöntemleri 7
2.1.7. Ratlarda Hızlı Maksiller Ekspansiyon 9
2.2. DÜŞÜK SEVİYELİ LAZER TEDAVİSİ 10
2.2.1. Lazer Tanımı 10
2.2.1.1. Işık 10
2.2.1.2. Uyarılmış emisyon 11
2.2.1.3. Amplifikasyon 11
2.2.1.4. Radyasyon 12
2.2.2. Lazerin Tarihçesi 12
2.2.3. Lazerin Bileşenleri 13
2.2.3.1. Optik kavite 14
2.2.3.2. Soğutucu sistem 14
2.2.3.3. Enerji kaynağı 14
2.2.4. Lazer Terminolojisi 14

2.2.4.1. Enerji 14
2.2.4.2. Güç 14
2.2.4.3. Atım genişliği 15
2.2.4.2. Atım frekansı 15
2.2.4.5 Ortalama güç 15
2.2.4.6. Yoğunluk 15
2.2.5. Lazer-Doku Etkileşimi 15
2.2.6. Düşük Seviyeli Lazer Tedavisi 17
2.2.6.1. DSLT'nin hücresel etki mekanizması 17
2.2.6.2. Ortodontide düşük seviyeli lazer tedavisinin kullanım alanları 19
2.3. DÜŞÜK YOĞUNLUKLU KESİKLİ ULTRASON UYGULAMASI 24
2.3.1. Ultrasonun Tanımı 24
2.3.2. Ultrason Biliminin Gelişimi ve Tarihçesi 24
2.3.3. Ultrason Parametreleri ve Temel Terimler 25
2.3.3.1. Frekans 25
2.3.3.2. Dalga boyu 26
2.3.3.4. Hız 26
2.3.3.5. Işın düzensizlik oranı 26
2.3.3.6. Darbe tekrarlama frekansı 26
2.2.3.7. Darbe genişliği 27
2.3.3.8. Darbe tekrarlama periyodu 27
2.3.3.9. Görev faktörü 27
2.3.3.10. Etkili ışınlama alanı 27
2.3.3.11. Yoğunluk 28
2.3.3.12. Güç 30
2.3.3.13. Ultrasonik bağlama maddesi 30
2.3.4. Ultrasonun Dokular Üzerindeki Etkileri 30
2.3.4.1: Termal etkiler 30
2.3.4.2. Non-termal etkiler 31
2.3.5. Düşük Yoğunluklu Kesikli Ultrason 32
2.3.5.1. Ortodontide düşük yoğunluklu kesikli ultrasonun kullanım alanları 32
2.4. DYKU VE DSLT'NİN ETKİLERİNİN KARŞILAŞTIRILMASI 36
2.4.1. Hücre Çalışmaları 36
2.4.2. Hayvan Çalışmaları 37
2.5. KEMİK YAPIMI BİYOBELİRTEÇLERİ 38
2.5.1. Osteopontin (OPN) 38

2.5.2. Kemik Morfogenetik Protein-2 (BMP-2) 39
2.5.3. Vasküler Endotelyal Büyüme Faktörü (VEGF) 40
3. GEREÇ VE YÖNTEM 41
3.1. GEREÇ 41
3.1.1. Çalışmada Kullanılan Deney Hayvanlarına Ait Bilgiler 41
3.1.2. Çalışmada Kullanılan Malzemeler 41
3.2. YÖNTEM 44
3.2.1 Çalışma Gruplarının Oluşturulması 45
3.2.2 Ekspansiyon Apareylerinin Yerleştirilmesi 45
3.2.3 DSLT Uygulaması 48
3.2.4. DYKU Uygulaması 49
3.2.5. DSLT ve DYKU'un Birlikte Uygulanması 50
3.2.6. Oklüzal Radyografilerin Alınması 50
3.2.7. Deney Hayvanlarının Sakrifikasyonu ve Örneklerin Alınması 51
3.2.8. Histolojik Kesitlerin Hazırlanması ve Işık Mikroskobisi 52
3.2.9. Histokimyasal Yöntem (Hematoksilen-Eozin Boyama) 52
3.2.10. İmmünohistokimyasal Yöntem (anti-VEGF, anti-OPN, anti-BMP-2) 53
3.2.11. Histolojik Değerlendirmeler 54
3.2.12. İstatistiksel Analiz 55
4. BULGULAR 56
4.1. KLİNİK BULGULAR 56
4.1.1. Deney Hayvanlarının Vücut Ağırlığı Değişimi 56
4.1.2. Dental Ekspansiyon Miktarı 57
4.2. HİSTOLOJİK GÖZLEM BULGULARI VE HİSTOMORFOMETRİK BULGULAR 59
4.2.1. Histolojik Gözlem Bulguları 59
4.2.2. Osteoblast, Kapiller ve Osteoklast Sayıları 61
4.2.3. Sutur Genişliği ve Yeni Oluşan Kemik Alanı 64
4.3. İMMÜNOHİSTOKİMYASAL BULGULAR 66
5. TARTIŞMA 77
5.1. AMAÇ, GEREÇ VE YÖNTEMİN TARTIŞILMASI 77
5.2. BULGULARIN TARTIŞILMASI 83
6. SONUÇLAR VE ÖNERİLER 96
KAYNAKLAR 97
EK 105

TABLOLAR LİSTESİ

Tablo 3.1: Çalışmada kullanılan hayvanlara ait bilgiler 41

Tablo 3.2: Çalışmada kullanılan malzemeler 42

Tablo 3.3: Çalışmada kullanılan anestezik solüsyonlar 44

Tablo 3.4: Çalışma gruplarına göre denek sayıları ve yapılan uygulamalar 45

Tablo 3.5: Çalışmada kullanılan lazer parametreleri 48

Tablo 3.6: Çalışmada kullanılan ultrason parametreleri 49

Tablo 3.7: Primer antikorlar ile çalışılan dilüsyon oranları 53

Tablo 4.1: Grupların çalışma başlangıcı (T0)-çalışma sonu (T1) vücut ağırlıkları ve vücut ağırlığı değişim miktarları 56

Tablo 4.2: Çalışma sonu dental ekspansiyon miktarları 58

Tablo 4.3: Grupların osteoblast, kapiller ve osteoklast sayısı ortalamaları 61

Tablo 4.4: Osteoblast sayılarının gruplar arası karşılaştırmaları 61

Tablo 4.5: Grupların sutur genişliği ve yeni oluşan kemik alanları 64

Tablo 4.6: Sutur genişliği ve yeni oluşan kemik alanı için gruplar arası karşılaştırmalar 64

Tablo 4.7: DSLT grubu; BMP-2, VEGF ve OPN antikorları için genel boyanma şiddeti ve hücresesel immünoreaktivite skorlaması 66

Tablo 4.8: DYKU grubu; BMP-2, VEGF ve OPN antikorları için genel boyanma şiddeti ve hücresesel immünoreaktivite skorlaması 66

Tablo 4.9: Kombinasyon grubu; BMP-2, VEGF ve OPN antikorları için genel boyanma şiddeti ve hücresesel immünoreaktivite skorlaması 67

Tablo 4.10: Kontrol grubu; BMP-2, VEGF ve OPN antikorları için genel boyanma şiddeti ve hücresesel immünoreaktivite skorlaması 67

Tablo 4.11: BMP-2, VEGF ve OPN antikorları ile genel boyanma şiddeti ve hücresel immünoreaktivite skorlarının yüzdelik dağılımları 68

Tablo 4.12: BMP-2, VEGF ve OPN antikorlarına ilişkin genel boyanma ve hücresel immünoreaktivite skorlarının gruplar arası karşılaştırması 68

ŞEKİLLER LİSTESİ

Şekil 2.1: Dalga boyu ve dalga genliği 11

Şekil 2.2: Günümüzde mevcut dental lazerlerin elektromanyetik spektrumda sıralanması 12

Şekil 2.3: Lazer enerjisinin dokuyla etkileşimi 15

Şekil 2.4: Bir transdüserden yayılan ses hüzmesinin şekli 28

Şekil 3.1: Çalışmada kullanılan anestezik solüsyonlar 44

Şekil 3.2: 0,014 inç kalınlığında paslanmaz çelik telden üretilen ekspansiyon apareyi 46

Şekil 3.3: Uygulanan ekspansiyon apareyinin ağız içi görüntüsü 47

Şekil 3.4: Ekspansiyon sonrası apareyin ağız içi görüntüsü 47

Şekil 3.5: Kumpas ile maksiller keserler arası mesafesinin ölçülmesi 47

Şekil 3.6: Biyostimülasyon başlığı ile lazer uygulaması 48

Şekil 3.7: Ekstraoral DYKU uygulaması 49

Şekil 3.8: Taşınabilir X-ray cihazı ile oklüzal radyografilerin alınması 50

Şekil 3.9: Sakrifikasyon sonrası DYKU ve DSLT uygulanan gruptan alınan maksilla örneğinde interpremaksiller suturun açılmış halinin radyografik görüntüsü 51

Şekil 3.10: Diseksiyon sonrası apareyle birlikte maksillanın görüntüsü 51

Şekil 4.1: Çalışma başlangıcı ve çalışma sonunda vücut ağırlığı dağılım grafiği…..…….57

Şekil 4.2: Çalışma sonu dental ekspansiyon miktarları dağılım grafiği 58

Şekil 4.3: Midpalatal suturun genel morfolojisi. 60

Şekil 4.4: Osteoblast sayılarının dağılımını gösteren grafik 62

Şekil 4.5: Kapiller sayılarının dağılımını gösteren grafik 63

Şekil 4.6: Osteoklast sayılarının dağılımını gösteren grafik 63

Şekil 4.7: Sutur genişliği miktarının dağılımını gösteren grafik 65

Şekil 4.8: Sutural bağ dokusu etrafında yeni oluşan kemik alanlarının dağılımını gösteren grafik 65

Şekil 4.9: Kemik yapım alanında anti-OPN immünohistokimyası 70

Şekil 4.10: Kemik yapım alanında anti-BMP-2 immünohistokimyası 74

ekil 4.11: Kemik yapım alanında anti-VEGF immünohistokimyası 72

Şekil 4.12: BMP-2 antikoru için genel boyanma şiddeti ve hücresel immünoreaktivite skorlarının dağılımları 75

Şekil 4.13: VEGF antikoru için genel boyanma şiddeti ve hücresel immünoreaktivite skorlarının dağılımları 76

Şekil 4.14: OPN antikoru için genel boyanma şiddeti ve hücresel immünoreaktivite skorlarının dağılımı 76

SİMGELER VE KISALTMALAR

AlGaAs : Alüminyum Galyum Arsenit
ALP : Alkalen Fosfataz
ATP : Adenozin Trifosfat
BMP-2 : Kemik Morfogenetik Protein-2
BNR : Işın Düzensizlik Oranı
BT : Bilgisayarlı Tomografi
CCO : Sitokrom C Oksidaz
COX-2 : Siklooksijenaz-2
DSLT : Düşük Seviyeli Lazer Tedavisi
DYKU : Düşük Yoğunluklu Kesikli Ultrason
EYB : Etkili Yayma Bölgesi
FDA : Amerikan Gıda ve İlaç İdaresi
H&E : Hematoksilen-Eozin
HYRAX : Hygenic Appliance for Rapid Expansion
InGaAsP : İndiyum Galyum Arsenit Fosfat
IPA : Pulse Average Intensity
ITA : Temporal Average Intensity
LED : Light Emitting Diode
NELL-1 : Nöral Epidermal Büyüme Faktörü Benzeri Protein-1
OPG : Osteoprotegerin
OPN : Osteopontin
PGE2 : Prostaglandin E2
PIGF : Plasental Büyüme Faktörü
RANK : Reseptör Aktivatör Nükleer Kappa-B
RANKL : Reseptör Aktivatör Nükleer Kappa-B Ligand
RME : Hızlı Maksiller Ekspansiyon
Runx-2 : Runt ile İlişkili Transkripsiyon Faktörü 2
ROT : Reaktif Oksijen Türleri
RT-PCR : Gerçek Zamanlı Polimeraz Zincir Reaksiyonu
SIBLING : Small Integrin-Binding N-Ligand Glycoprotein

SONAR **:** Sound Navigation and Ranging

TGF-β **:** Dönüştürücü Büyüme Faktörü-Beta

TME **:** Temporomandibular Eklem

VEGF **:** Vasküler Endotelyal Büyüme Faktörü

HIZLI MAKSİLLER GENİŞLETME SIRASINDA DÜŞÜK YOĞUNLUKTA KESİKLİ ULTRASON VE DÜŞÜK SEVİYELİ LAZER TEDAVİSİNİN MİDPALATAL SUTUR ÜZERİNE ETKİLERİNİN DEĞERLENDİRİLMESİ

ÖZET

Amaç: Araştırmamızda ratlarda midpalatal ekspansiyon sırasında Düşük Yoğunlukta Kesikli Ultrason (DYKU), Düşük Seviyeli Lazer Tedavisi (DSLT) ve her iki yöntemi birlikte uygulayarak sutural kemik rejenerasyonu üzerine etkilerini histomorfometrik ve immünohistokimyasal olarak değerlendirmeyi ve karşılaştırmayı amaçladık.

Gereç ve Yöntem: 28 adet Sprague-Dawley cinsi rat randomize olarak dört eşit gruba ayrıldı: DSLT grubu, DYKU grubu, kombinasyon grubu ve kontrol grubu. Tüm deneklere 11 gün boyunca Hızlı Maksiller Genişletme (RME) apareyi uygulandı. Dört günde bir (0., 4., 8. günler) olacak şekilde DSLT grubuna DSLT, DYKU grubuna DYKU, kombinasyon grubuna DSLT ve DYKU eşit dozlarda (30J/cm^2/günlük) uygulandı. 11. gün tüm denekler sakrifiye edildi. Histomorfometrik değerlendirme amacıyla osteoblast, kapiller, osteoklast sayımları yapıldı; sutur genişlikleri ve yeni oluşan kemik alanları ölçüldü. İmmünohistokimyasal boyama sonucu BMP-2, VEGF, OPN immünoreaktiviteleri genel ve hücresel olarak değerlendirildi.

Bulgular: Kombinasyon grubunun osteoblast sayısı, kontrol grubuna kıyasla anlamlı şekilde yüksek bulundu ($p<0,05$). DSLT ve DYKU'un kombine uygulanması BMP-2 genel immünoreaktivitesini ve hücresel VEGF immünoreaktivitesini tüm gruplara göre; hücresel OPN immünoreaktivitesini kontrol grubuna göre daha fazla arttırmaktadır ($p<0,05$). DYKU grubunun yeni oluşan kemik alanı ve sutur genişliği DSLT grubuna göre anlamlı şekilde daha yüksektir (sırasıyla $p<0,05$ ve $p<0,001$).

Sonuç: RME sırasında sutural kemik oluşumunun arttırılmasında DYKU'un, DSLT'ne göre daha etkili bir destekleyici tedavi yöntemi olduğu tespit edilmiştir. DSLT ve DYKU'un kombine olarak kullanılması sinerjik etki oluşturmakta, hücresel aktivasyonu ayrı ayrı yapılan uygulamalara göre daha fazla arttırarak sutural kemik rejenerasyonunu hızlandırmaktadır.

Anahtar Kelimeler: Düşük Seviyeli Lazer Tedavisi, Düşük Yoğunluklu Kesikli Ultrason, Maksiller Ekspansiyon, Ratlar

EVALUATION OF THE EFFECTS OF LOW INTENSITY PULSED ULTRASOUND AND LOW LEVEL LASER THERAPY ON MIDPALATAL SUTURE DURING RAPID MAXILLARY EXPANSION

ABSTRACT

Aim: To evaluate and compare the effects of Low-Level Laser Therapy (LLLT), Low Intensity Pulsed Ultrasound (LIPUS) and their combination on sutural bone regeneration histomorphometrically and immünohistochemically during midpalatal expansion of rats.

Materials And Methods: 28 Sprague-Dawley rats were randomly divided into four equal groups: LLLT group, LIPUS group, combination group and control group. Rapid Maxillary Expansion (RME) procedure was applied to all groups for 11 days. LLLT group received LLLT therapy, LIPUS group received LIPUS therapy and combination group received both in equal doses (30 J/cm^2) every four days (days 0, 4, 8). On the 11th day, all subjects were sacrificed. Osteoblast, capillary, osteoclast numbers were counted and suture widths, newly formed bone areas were measured histomorphometrically. General and cellular BMP-2, VEGF, OPN immünoreactivities were evaluated after immünohistochemical staining.

Results: Number of osteoblasts was significantly higher in the combination group than in the control group ($p<0,05$). Combination group showed the highest general BMP-2 and cellular VEGF immünoreactivity among all groups and increased cellular OPN immünoreactivity more than the control group ($p<0,05$). The amount of new bone formation and suture width were significantly higher in LIPUS group than LLLT group ($p<0,05$ and $p<0,01$ respectively).

Conclusion: LIPUS is a more effective adjuvant treatment than LLLT in increasing sutural bone formation during RME. Combination of LIPUS and LLLT creates a synergistic effect and accelerates sutural bone regeneration by enhancing cellular activation more than separate applications of LIPUS and LLLT.

Key Words: Low-Level Laser Therapy, Low Intensity Pulsed Ultrasound, Maxillary Expansion, Rats

1. GİRİŞ VE AMAÇ

Uzun ortodontik tedavi süreleri her zaman hastaların ve ortodontistlerin majör kaygılarından biri olmuştur. Maksiller darlık olgularında "Hızlı Maksiller Genişletme" (Rapid Maksiller Ekspansiyon, RME) sonrası midpalatal suturda kemik rejenerasyonunu hızlandırmak ve retansiyon süresini azaltmak için çeşitli araştırmalar yapılmıştır. Günümüzde düşük seviyeli lazer tedavisi (DSLT) bu amaçla klinik olarak kullanılmaktadır. Non-invaziv bir yöntem olması, yan etkilerinin bulunmaması, uygulama süresinin kısa ve kolay olması bu yöntemin diğer farmakolojik ve cerrahi yöntemlere göre avantajlarıdır. Düşük yoğunlukta kesikli ultrasonun (DYKU) hızlı maksiller ekspansiyon ve retansiyon sırasında kullanımının sonuçları ise henüz geniş kapsamlı olarak araştırılmamış bir konudur. Özellikle ekspansiyon safhasında yapılacak uygulamanın etkileri bilinmemektedir. Yapılan literatür araştırmasında DYKU ve DSLT'nin sutural rejenerasyona etkilerini karşılaştıran bir çalışma tespit edilememiştir. Sutural rejenerasyonu biyostimüle etmek amacıyla DYKU ve DSLT'nin birlikte kullanımının sonuçları da henüz incelenmemiştir.

Çalışmamızın amacı DYKU, DSLT ve kombinasyonunun hızlı maksiller genişletme sırasında midpalatal sutur üzerine etkilerini histomorfometrik olarak osteoblast, osteoklast, kapiller sayıları, sutur genişliği ve yeni kemik oluşumu miktarı bakımından karşılaştırarak değerlendirmek ve hangi yöntemin daha olumlu sonuçlar ortaya çıkardığını belirlemektir. Aynı zamanda DYKU stimülasyonunun altında yatan mekanizmalar halen belirgin değildir. İmmünohistokimyasal boyama belirli antikorlar aracılığıyla osteoblastik ve kapiller aktiviteyi göstermek için kullanılabilmektedir. Biz de bu amaçla BMP-2, VEGF ve OPN immünoreaktivitelerini ölçmeyi amaçladık.

Bu tez çalışması ile hızlı maksiller genişletme sırasında DYKU ve DSLT'nin;

- Midpalatal sutur bölgesindeki osteoklast, osteoblast ve kapiller sayıları ile sutur genişliği ve yeni kemik oluşum miktarlarına etkilerinin karşılaştırılması,

DYKU ve DSLT'nin birlikte uygulanmasının;

- Midpalatal bölgede kemik rejenerasyonu açısından sinerjik etki meydana getirip getirmeyeceğinin incelenmesini hedeflemektedir.

2. GENEL BİLGİLER

2.1. HIZLI MAKSİLLER EKSPANSİYON

2.1.1. Hızlı Maksiller Ekspansiyonun Tarihçesi

Maksiller ekspansiyon, transversal maksiller yetersizliklerin tedavisinde yüzyılı aşkın süredir uygulanmaktadır. RME, ilk kez 1860'ta Amerika'da Emerson C. Angell tarafından uygulanmıştır (1). Angell, 14 yaşındaki bir kız çocuğa maksiller premolarlar arasına çift yönlü bir vida yerleştirerek, vidanın günde 2 kez çevrilmesiyle 2 haftada ¼ inç genişletme elde etmiştir. Henüz X-ışını icat edilmediğinden bulgular radyografi ile desteklenememiştir. Araştırmacının maksiller kemiklerin birbirinden ayrıldığına kanıt olarak sunduğu klinik bulgular ise keser dişler arasında diastema oluşması ve daha önce çapraz kapanışta olan sol yan keser dişin tamamen öne hareket etmesidir. Vidayı ilk tanıtan ve apareyi ilk dizayn eden kişi Angell olduğundan, günümüzde RME'nin babası olarak da anılır (2). Ancak dönemin Amerikan Dişhekimleri Birliği başkanı olan John H. McQuillen, sağ ve sol maksilla ile artikülasyon yaptığı diğer yüz kemiklerinin anatomik ilişkisi göz önüne alındığında bu yöntemin imkansız olduğunu belirterek Angell'in prosedürüne karşı çıkmış ve Angell'ın bulgularını şüpheli olarak değerlendirmiştir (3). Bu sebeple röntgen bulununcaya kadar yönteme şüpheyle yaklaşılmış ve reddedilmiştir.

Landsberger (4), 1908'de RME'nin iskeletsel etkisini ve midpalatal suturdaki açılmayı oklüzal radyografiler ile ilk kez göstermiştir. Tekniğin asıl popülerleşmesi ise 1961'de Andrew Haas'ın (5) kendi adını verdiği diş-doku destekli ekspansiyon apareyini önce domuzlar sonrasında insanlar üzerinde uygulayarak elde ettiği klinik ve radyolojik bulguları paylaşmasıyla gerçekleşmiştir. Bu apareyde, üst daimi birinci premolar (veya süt 1. molar) ve daimi birinci molarlara yerleştirilen bantlar, barlar ve teller aracılığıyla palatinal bölgeye yerleştirilen akrilik kaideye bağlanmakta ve akrilik kaidenin ortasında bir vida yer almaktadır. Akrilik kaide vasıtasıyla ekspansiyon kuvvetinin sadece dişlere değil, aynı zamanda alveolar kemik ile sert ve yumuşak palatal dokulara da etki etmesi

amaçlanmıştır. Haas, açılan suturda kemik oluşumunu sağlamak için apareyi yaklaşık 3 ay boyunca ağızda tutmuştur.

Biederman (6), 1968'de maksiller genişletme aygıtı olarak diğer aygıtlardan daha hijyenik olduğunu düşündüğü diş destekli "Hygenic Appliance for Rapid Expansion (HYRAX)" aygıtını tanıtmıştır. Bu aygıtta palatal bölgede akrilik yer almadığından temizlenmesi daha kolaydır ve dokularda irritasyona neden olmamaktadır. Maksiller 1. premolar ve molarlarda bantlar ve bu bantlara bağlanan paslanmaz çelik sert teller ile damak bölgesindeki çift yönlü vidadan oluşmaktadır. Biederman (7) daha sonra HYRAX apareyini Sınıf III hastaların tedavisinde kullandığında şaşırtıcı şekilde posterior çapraz kapanışla birlikte anterior çapraz kapanışın da düzeldiğini gözlemlemiştir. Bunu RME uygulamasıyla A noktasının ileri hareketi ile açıklamıştır. Zamanında şüpheyle yaklaşılan bu teknik günümüzde güvenilir ve yaygın olarak kullanılan bir ortodontik tedavi yöntemi haline gelmiştir.

2.1.2. Prenatal Dönemde Midpalatal Suturun Gelişimi

Midpalatal sutur; interpremaksiller, intermaksiller ve interpalatinal olmak üzere üç kısımdan oluşur. İnsanda midpalatal suturun interpremaksiller kısmı (primer damak bölgesi), embriyolojik dönemde premaksiller kemikleşme merkezlerinin ortaya çıkmasından hemen sonra, yaklaşık olarak 45. günde mezenkim yoğunlaşmasıyla gelişir. Midpalatal suturun maksiller ve palatal kısımlarını içeren sekonder damak bölgesi ise bu dönemde henüz tam gelişmemiştir. Embriyonik palatal proseslerin füzyonundan 5 hafta sonra, maksiller kemiklerin horizontal prosesleri ileride sutural kaynaşmanın meydana geleceği orta hatta doğru uzanmaktadır. Sutural oluşumun ilk belirtisi 10. haftada lif demetlerinin orta hat üzerinde vomerin periostu yakınında gelişmesidir. 12. haftada ise kesin bir maksiller sutur oluşumu görülmektedir (8).

2.1.3. Postnatal Dönemde Midpalatal Suturun Ossifikasyonu ve Morfolojisi

İnsan ve hayvanlarda midpalatal suturun morfoloji ve maturasyonu; histolojik çalışmalar, oklüzal radyografiler, mikrobilgisayarlı tomografi ve bilgisayarlı tomografi ile araştırılmaktadır.

Melsen (9) kadavralar üzerinde postnatal büyüme süresince suturun morfolojisinin nasıl değiştiğini araştırmıştır. Yenidoğanda frontal kesitte midpalatal sutur "Y" şeklinde, düz ve kısadır. Y şeklinin üst tarafında vomer, sağ ve sol taraflarında ise

maksillanın iki yarısı yer almaktadır. Çocukluk çağında sutur kıvrımlı şekil almakta, adölesan çağda ise kıvrımlar ve interdijitasyon artmaktadır. 13-15 yaşlarından sonra ise sutural büyüme son bulmaktadır.

Caprioglio ve ark. (10) insanda midpalatal sutur histolojisini biyopsi materyali kullanarak incelemişlerdir. Çocukluk döneminde midpalatal sutur genişliği bölgeye göre 194.2 μm-470.1 μm arasında değişmekte olup sutur interdijitasyonlar ile karakterizedir. Suturun kemik marjinlerinde remodelling görülmektedir ve kemik farklı maturasyon aşamaları sergilemektedir. Bazı bölgelerde küçük osteosit lakünalarıyla olgun kemik görülürken diğer bölgelerde geniş osteosit lakünalarıyla yeni oluşan kemik görülmektedir. Suturun orta kısmındaki bağ dokuda, suturun uzun aksına paralel olarak kollajen fibriller yer almaktadır.

Midpalatal suturun kemikleşmesi, sutur kenarları boyunca kemik spikülleri ve sutur boşluğunda kemik adacıkları oluşumuyla başlar. Spikül oluşumu sutur boyunca birçok bölgede meydana gelir ve maturasyonla birlikte artar. Spiküllerin birçok bölgede birbiriyle birleşmesiyle interdijitasyon artar ve ilk olarak suturun posteriorunda kaynaşma gerçekleşir. Sutur kenarlarında kortikal kemiğin rezorbe olup, kansellöz kemiğin oluşumuyla ossifikasyon posteriordan anteriora doğru ilerler. Sutural kaynaşmanın başlangıcı ve ilerlemesi yaşa ve cinsiyete bağlı olarak değişim gösterir (11). Persson ve Thialender (12) kaynaşmanın 15-19 yaşları arasında gerçekleştiğini gözlemlemişlerdir. Diğer yandan 27, 32, 54 hatta 71 yaşlarında bile sutural kaynaşma belirtisi görülmeyen vakalar mevcuttur (11).

2.1.4. Hızlı Maksiller Ekspansiyon Sonrası Midpalatal Suturda Meydana Gelen Değişimler

Cleall ve ark. (13) maymunlarda 2 haftalık ekspansiyon sonrası midpalatal suturda henüz organize olmamış, vaskülarize ve orta derecede kronik enflamasyon gösteren fibröz bağ dokusu ile düzensiz kemik spikülleriyle dolu bir kemik defekti meydana geldiğini ve tüm bu doku hasarı belirtilerine rağmen hem osteoklastik hem de reparatif hücresel yanıtın birlikte görüldüğünü göstermiştir. Hücresel aktivite normalin çok üstündedir. 3 aylık ekspansiyon ve 3 aylık retansiyondan sonra hala suturdaki mineralizasyonun normalden düşük olduğu, retansiyon apareyinin çıkarılmasını takip eden 3 aylık postretansiyon döneminden sonra ise midpalatal suturun tekrardan organize olarak normal histolojik yapısına döndüğü belirtilmiştir.

Ekström ve ark. (14) 10 yaşındaki erkek çocukta ekspansiyon sonrası midpalatal suturun anterior bölgesindeki mineralizasyon miktarını farklı zamanlarda ölçmüşler, ekspanse olmuş midpalatal suturdaki mineralizasyonun büyük oranda retansiyonun ilk ayında gerçekleştiğini daha sonra yavaşlayarak devam ettiğini tespit etmişlerdir. Sutura komşu kemikteki mineralizasyon seviyesi ise başlangıçta hızla düşmekte, sonrasında başlangıç seviyesine dönmektedir. 3 ay sonra tüm bölgelerdeki mineralizasyon seviyesinin aynı olduğunu bildirmişlerdir.

İnsanda RME sonrası midpalatal suturdaki histolojik değişimleri inceleyen ilk araştırma 1972'de Melsen tarafından yapılmıştır (15). Kontrol grubu olarak kadavra materyalinin kullanıldığı bu çalışmada; ekspansiyondan sonra 3. ve 4. haftalarda kemik yüzeylerinde yoğun osteoblastik aktivite ile enflamasyon görülmüş, 5-6 ay sonra kemikleşmenin hala devam ettiği ve sutur boyunca kemik adacıklarının ortaya çıktığı tespit edilmiştir. Ekspansiyondan 1 yıl sonra sutur marjinlerinde kemik köprülerinin oluşmasıyla suturun tamamen kalsifiye olduğu izlenmiştir. Kontrol grubu olarak canlı örneğin incelendiği ilk çalışma, 2017'de Caprioglio ve ark. (10) tarafından yapılmıştır. Bu çalışmada mesiodense sahip, yaş ortalaması 8 olan 3 çocuk yer almıştır. Çalışma grubundaki maksiller darlığa sahip iki çocuğa RME apareyi uygulanırken kontrol grubunda yer alan çocuk transversal olarak normal maksiller boyutlara sahip olduğu için RME uygulanmamıştır. Çalışma grubundaki ilk çocuktan RME'den 1 hafta sonra, ikinci çocuktan 1 ay sonra olmak üzere tüm çocuklardan mesiodensin cerrahi çekimi sırasında midpalatal suturdan biyopsi alınmıştır. Histolojik değerlendirme sonuçlarına göre RME'den 1 hafta sonra sutur boşluğunda mineralizasyonu devam eden osteoid matriksle çevrili, yeni oluşan trabeküler kemik görüldüğü, oluşan kemik trabeküllerinin suturun uzun aksına dik ve birbirine paralel olduğu ve bağ dokusunun stromal hücreler tarafından doldurulduğu bildirilmiştir. Bazı bölgelerde yeni oluşan kemik spiküllerinin kan damarlarına yakın olduğu gözlemlenmiştir. Histomorfometri ile yeni oluşan kemik alanının %14, yumuşak dokuların %86 olduğu gösterilmiştir. Ekspansiyondan 1 ay sonra oldukça artarak birbirlerine yaklaşan yeni kemik trabeküllerinin bazı bölgelerde kaynaşmakta olduğu ve yoğun osteoblastik aktiviteyle birlikte halen yeni kemik formasyonunun sürdüğünü gösteren osteoid matriks görüldüğü rapor edilmiştir. Sutural kemik marjinlerinde sıralanan osteoblastların aktif olarak osteoid matriks ürettiği, trabeküler kemik yakınlarındaki kemik iliği boşluklarında çeşitli küçüklü büyüklü kan damarları, stromal hücreler ve lenfositlerin mevcut olduğu, kollajen fibriller zayıf

organize olduğundan kemik dokunun henüz olgunlaşmadığı belirtilmiş, sadece sınırlı miktardaki kemik trabekülünde kollajen fibrillerin paralel dizilerek iyi organize olduğu, 7. günle kıyaslandığında kemik dokudaki fibröz komponentin daha az olduğu tespit edilmiştir.

Guiliani ve ark. (16) insanlarda RME'den sonra suturun morfolojisinde meydana gelen değişimleri ilk kez üç boyutlu olarak araştırmışlardır. RME'den 7 ve 30 gün sonra mesiodensin çekimi sırasında midpalatal suturdan biyopsi alarak sinkrotron radyasyon mikrotomografi ile inceleme yapmışlardır. 7 gün sonra sutur boşluğundaki kemik trabekülleri arasında bağlantının çok sınırlı olduğunu, 30. günde bağlantıların arttığını tespit etmişler, 7. günden 30. güne trabekül kalınlıkları hafifçe artarken trabekül sayısının anlamlı olarak arttığını ifade etmişlerdir. Üç boyutlu araştırma sonuçları, daha önceki Capriogligo ve ark.nın (10) iki boyutlu mikroskobik çalışmalarının aksine yeni trabeküllerin birbirine paralel olmadıklarını ve suturun uzun aksına dik olarak yönelmediklerini göstermiştir. 7 ve 30 gün sonra kemik trabeküllerinin yönden bağımsız yani izotropik oldukları ve birbirleriyle güçlü çapraz bağlar kurdukları belirtilmiştir.

2.1.5. Hızlı Maksiller Ekspansiyon Sonrası Retansiyon ve Relaps

Hızlı maksiller genişletmenin en önemli dezavantajlarından biri ekspansiyon sonrası relapsı önleyebilmek ve genişletilmiş suturda yeni kemik oluşumunu sağlamak için uzun retansiyon periyoduna ihtiyaç duyulmasıdır. Uzun retansiyon süresinde banded veya bonded RME apareyinin ağızda bırakılması mine hipokalsifikasyonu, periodontitis ve dental çürükler gibi komplikasyonlara neden olabilmektedir (17,18).

Lione ve ark. (19) maksiller ekspansiyonun aktif fazından hemen sonra midpalatal suturdaki yoğunluğun azaldığını, 6 aylık retansiyondan sonra tekrar arttığını ve başlangıç seviyesine ulaştığını düşük doz Bilgisayarlı Tomografi (BT) ile göstermişlerdir. Transversal palatal suturdaki yoğunluk ise aynı şekilde aktif ekspansiyondan hemen sonra azalıp, 6 ay sonra artmakta fakat başlangıç seviyesine ulaşmamaktadır.

Da Silva Filho ve ark. (20) 5-10 yaşlarındanki çocuklarda Haas apareyinin sutural etkisini BT ile değerlendirmişlerdir. Suturun yaklaşık 8-9 aylık retansiyon fazından sonra tamamen ossifiye olduğunu bildirmişlerdir. Yine de bu konudaki radyografik incelemeler, gerçek hücresel aktiviteyi göstermeyip sadece mineralize dokunun varlığı ya da yokluğu

hakkında bilgi verdiğinden sınırlı veri sağlamaktadır. Bu nedenle hayvanlar üzerinde morfolojik ve histolojik çalışmalar da yapılmaktadır.

Kiki ve Erdem (21) tavşanlarda yapmış oldukları çalışmada 2 haftalık RME uygulamasından sonra apareyleri çıkartarak maksiller genişlikteki 4 haftalık relaps miktarını incelemişlerdir. Ekspansiyon ile tavşanların maksiller genişliklerinde ortalama 1,94 mm artış olduğunu ancak 4 hafta sonra bu artışın %79,27'sinin geriye döndüğünü rapor etmişlerdir.

Gurel ve ark. (22) yaptıkları klinik bir çalışmada RME sonrası artan intermolar, interpremolar ve interkanin genişliklerde sabit tedavi ve 2 yıllık takip periyodu sonrasında sırasıyla %17, %19 ve %37 oranında relaps meydana geldiğini bildirmişlerdir.

2.1.6. Hızlı Maksiller Ekspansiyon Sırasında ve Sonrasında Sutural Kemik Rejenerasyonunu Hızlandırma Yöntemleri

Ekpansiyon sonrası erken dönemde relaps meydana gelmesinin temel nedenlerinden biri midpalatal suturda hızlı ve yetersiz kemik rejenerasyonudur. Bu nedenle araştırmacılar ekspansiyon sırasında ve sonrasında midpalatal suturda rejenerasyon kapasitesini arttırarak yeni kemik oluşumunu hızlandırmak, relapsı azaltmak ve retansiyon zamanını kısaltmak için birçok yöntem üzerinde çalışmışlardır.

Midpalatal suturda ekspansiyon ve distraksiyon ile yeni kemik oluşumunu stimüle etmek için çeşitli farmakolojik ajanlar kullanılmıştır. Uysal ve ark. (23) 50-60 günlük ratlarda interpremaksiller sutura 50 gr kuvvet ile 5 gün ekspansiyon ve sonrasında 10 gün retansiyon uygulayarak ekspansiyonun birinci gününde sutura tek seferlik farklı dozlardaki (2-10-50 mg/kg) E-vitamini enjeksiyonunun sutur üzerine etkisini histomorfometrik olarak incelemişlerdir. E vitamininin dozdan bağımsız olarak sutural kemik oluşumunu uyardığını ve hızlandırdığını rapor etmişlerdir. Uysal ve ark. (24) bir diğer çalışmalarında da ilk günün sonunda uygulanan tek dozluk resveratrol enjeksiyonunun kemik oluşumunu uyararak retansiyon süresini kısaltabileceğini bildirmişlerdir. Benzer olarak ratlarda premaksiller sutura topikal ozon enjeksiyonunun suturdaki vaskülariteyi, yeni kemik oluşumunu, osteoblast ve osteoklast sayılarını arttırdığı gösterilmiş, ozon terapisinin sutural kemik rejenerasyonunun arttırılmasında faydalı olabileceği belirtilmiştir (25). Öte yandan askorbik asit (C vitamini)

uygulamasının ekspanse suturda osteogenez üzerinde başlangıçta olumlu etkileri olduğu fakat sonrasında bu etkinin olumsuza döndüğü belirtilmiştir (26).

Kara ve ark. (27) ratlarda ekspansiyon öncesinde, sırasında ve retansiyon döneminde orogastrik yolla sistemik timokinon (çörek otu yağı) uygulamasının yeni kemik formasyonu, kapiller sayısı ile osteoblast, osteoklast ve enflamatuar hücre sayılarını arttırdığını tespit etmişlerdir. Araştırmacılar timokinonun RME sırasında yeni kemik formasyonunun hızlandırılmasında ve RME sonrası relapsın önlenmesinde faydalı olabileceğini ifade etmişlerdir. Ekspansiyon ve retansiyon sırasında normal beslenmeye arı sütü eklenmesinin de ekspanse suturda yeni kemik oluşumu, osteoklast, osteoblast ve kapiller sayılarını arttırdığı ve bu stimülasyonun, ekspansiyon öncesi arı sütünün uzun süre takviyesiyle daha fazla arttığı rapor edilmiştir (28). Halıcıoğlu ve ark. (29) da ratlara ekspansiyon ve retansiyon fazında orogastrik yolla sistemik olarak sarı kantaron (H.perforatum) ekstraktı verilmesiyle premaksiller sutur sahasında osteoklast, osteoblast, kapiller sayısı ile inflamatuar hücre yoğunluğu ve yeni kemik oluşumunun arttığını, ekspansiyon öncesi uzun süreli kullanımla ise bu stimülasyonun daha da hızlandığını göstermişlerdir. Benzer şekilde 5 günlük ekspansiyon sonrası ratlara orogastrik yolla üzüm çekirdeği ekstresi (30), ve propolis (31) verilerek sutural alanda yeni kemik oluşumunun arttığı bildirilmiştir.

Zhao ve ark. (32) ratlarda ekspansiyon ile birlikte oral yolla günlük osthol uygulamasının suturdaki kemik formasyonu üzerine etkilerini alkalen fosfataz (ALP) ve nöral epidermal büyüme faktörü benzeri protein-1 (NELL-1) ekspresyonları vasıtasıyla incelemişlerdir. Sonuç olarak osthol uygulanan grupta kemik hacmi ile ALP ve NELL-1 ekspresyonlarının arttığını tespit ederek midpalatal sutur ekspansiyonu sırasında kemik oluşumunun hızlandırılması için osthol kullanımını önermişlerdir. Ratlarda ekspansiyon sırasında osteoporoz tedavisinde kullanılan stronsiyum ranelatın da orogastrik yolla ve günlük olarak uygulanması ile kemik oluşumunu arttırdığı ve relapsı önleyebileceği bildirilmiştir (33).

Çamili (34), RME sonrası retansiyon döneminde sistemik teriparatid uygulamasıyla osteoblastlarda immünoreaktivitenin ve yeni oluşan sutural kemik dokunun arttığını tespit etmiş, teriparatidin RME sonrası elde edilen durumun devamlılığını sağlamak amacıyla kullanılabileceğini bildirmiştir. Ekspansiyon ve retansiyon döneminde shilajitin sistemik kullanımının midpalatal suturda kemik

remodellingini hızlandırarak RME tedavisinden sonra nüksün önlenmesinde ve retansiyon süresinin kısaltılmasında faydalı olabileceği bildirilmiştir (35).

Ratlara ekspansiyon sırasında intragastrik enjeksiyon ile günlük olarak sistemik simvastatin uygulamasıyla suturdaki kapiller ve kemik rejenerasyonunun arttığı, kemik morfogenetik protein-2 (BMP-2) ekspresyonunun daha fazla gerçekleştiği gösterilmiştir. Böylelikle simvastatinin retansiyon süresini azaltarak relapsı önleyebileceği belirtilmiştir (36). Tüm bu farmakolojik ajan uygulamalarına ek olarak mekanik (37) ve elektriksel (38) uyaranların kullanımıyla veya periostal stimülasyon tedavisiyle (39) ortopedik olarak ekspanse edilen suturda yeni kemik oluşumunun stimüle edilebileceği bildirilmiştir. Tüm bu uygulamalar hayvan çalışmaları olup henüz klinik etkileri bilinmemektedir.

Hızlı maksiller ekspansiyon sırasında düşük yoğunlukta kesikli ultrason (DYKU) ve düşük enerji seviyeli lazer tedavisinin (DSLT) de midpalatal suturda kemik rejenerasyonunu hızlandırarak retansiyon süresini kısaltmak amacıyla kullanılması önerilmektedir (40–46).

2.1.7. Ratlarda Hızlı Maksiller Ekspansiyon

Ratlarda premaksiller suturda ekspansiyon çalışması, ilk kez 1959'da Burstone ve Schafer (47) tarafından gerçekleştirilmiştir. Sonuç olarak 2 aylık genç ratlarda normalde yaklaşık 20-60 μm kalınlığında olan interpremaksiller suturun, keser dişler arasına lastik takozlar ile ekspansif kuvvet uygulanmasından 5 gün sonra ortalama 377±104 μm açıldığı gösterilmiştir. Bu çalışmada da açıkça belirtildiği üzere ekspansiyon çalışmalarının ratlar üzerinde uygulanmasının nedenleri;

- Ratlarda premaksiller sutur nerdeyse hayat boyunca açık kalmaktadır. Bu yüzden postpubertal hayvanlarda da ekspansiyon uygulaması mümkündür.
- Maksiller keserler sutura çok yakın konumlandığından kuvvet uygulamaya müsait bir taban oluşturmaktadır.
- Maksiller keserler histolojik kesitlerin alınmasında ana rehber görevi görmektedir.

Kanekawa ve Shimuzu (48) ratların yaşına bağlı olarak, maksiller ekspansiyon sırasında midpalatal suturdaki kemik rejenerasyonunu araştırmışlardır. Çalışmada 6, 15, 24 ve 52 haftalık ratlara ekspansiyon uygulayarak her birini kendi kontrol gruplarıyla ve birbirleriyle karşılaştırmışlardır. 15 ve 24 haftalık ratlarda sutural açılma ve kemik oluşumu kapasitesinin 6 haftalık gelişmekte olan ratlarla benzer olduğunu ancak 24 haftalık ratlarda kemik matriksi mineralizasyonunun azaldığını, 52 haftalık ratlarda midpalatal suturun iskeletsel rijidite nedeniyle daha az açıldığını ve daha az sutural kemik oluşumu meydana geldiğini bildirmişlerdir. Midpalatal suturun pubertal atılım sonrası olgunlaşmış ratlarda da ekspanse edilebileceğini ancak mineralize kemiğin rejenerasyonu için daha fazla zamana ihtiyaç olduğunu vurgulamışlardır.

2.2. DÜŞÜK SEVİYELİ LAZER TEDAVİSİ

2.2.1. Lazer Tanımı

İngilizcede "Laser" kelimesi, açılımı "Light Amplification by Stimulated Emission of Radiation" olan bir kısaltmadır. Türkçede ise "Uyarılmış Radyasyon Emisyonu Tarafından Işık Amplifikasyonu" anlamına gelmektedir. Amerikalı Fizikçi Gordon Gould tarafından isimlendirilmiştir (49,50). Bu kısaltmayı oluşturan kelimeler, lazerin temel prensipleri hakkında bilgi vermektedir.

2.2.1.1. Işık: Hem dalga hem partikül gibi davranan elektromanyetik bir enerji formudur. Bu enerjinin temel ünitesi foton olarak isimlendirilir. Lazer ışığını normal ışıktan ayıran belirgin farklar vardır. Normal ışık, elektromanyetik spektrumun görünür kısmındaki birçok rengin (mor, mavi, yeşil, sarı, turuncu ve kırmızı) karışımı olan beyaz renkte görülür. Lazer enerjisi ise tek renktedir ve bu özelliği monokromatiklik olarak adlandırılır. Lazer ışığı koherenttir; tüm dalgalar uzaysal ve zamansal olarak aynı fazdadır. Lazer ışığının kolimasyon özelliği vardır. Tüm ışınlar birbirine paraleldir, uzun mesafelerde bile dağılmazlar (50).

Işık hızında hareket eden foton dalgaları, dalga genliği ve dalga boyu olmak üzere iki önemli özelliğe sahiptir. Dalga genliği (genlik, amplitüd), bir dalganın tepesinden 0 noktasına olan vertikal uzaklıktır. Dalganın yoğunluğunun göstergesidir. Dalga boyu ise bir dalganın tekrarlayan birimleri arasındaki horizontal mesafedir (Şekil 2.1). Yunanca λ

harfi ile gösterilir. Dental lazerlerin dalga boyu mikron (10^{-6} m) veya nanometre (10^{-9}m) boyutlarındadır. Dalganın fiziksel boyutları dokularla etkileşimi açısından önemlidir (50).

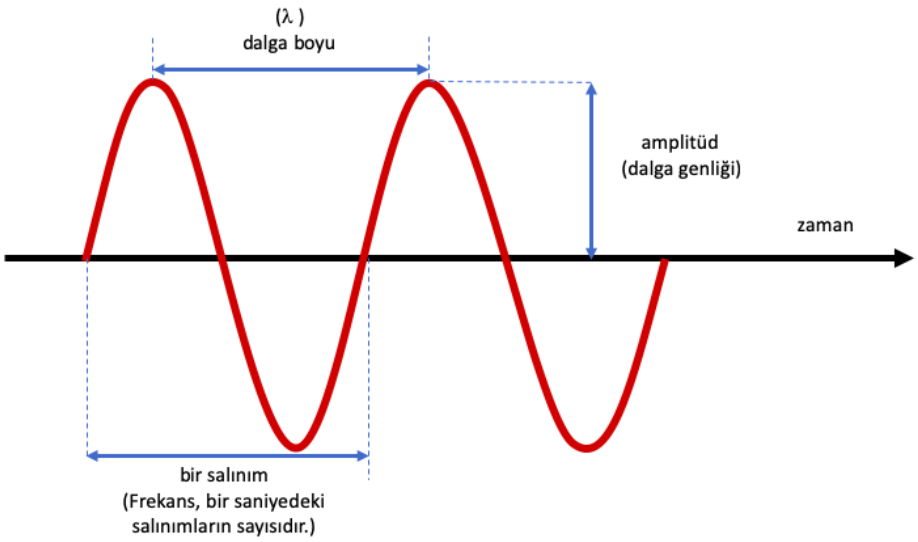

Şekil 2.1: Dalga boyu ve dalga genliği

2.2.1.2. Uyarılmış emisyon: Enerjinin en küçük birimi olan kuantumun, bir atom veya molekülün elektronları tarafından absorbe edilmesi sonucu kısa bir uyarılma meydana gelir. Temel enerji düzeylerinde kararlı halde olan atomlar, uyarıldıkları zaman üst enerji seviyesine geçerler. Üst enerji seviyesine geçen atomlar kararsız hale gelir ve yeniden kararlı hale yani temel enerji seviyesine geri dönmek isterler. 10^{-8} saniyede alt enerji seviyesine geri dönerken kuantum salınımı yaparlar. Bu yayılan enerji foton olarak tanımlanır ve bu olaya "kendiliğinden emisyon" denir. Uyarılmış bir atom, aynı uyarma enerji seviyesine sahip ikinci bir foton tarafından uyarılırsa aynı dalga boyu ve aynı fazda iki kuantum salınımı gerçekleşir. Bu olay ise "uyarılmış emisyon" olarak isimlendirilir (50,51).

2.2.1.3. Amplifikasyon: Eğer uyarılmış emisyon süreci devam ederse daha fazla atom uyarılarak aynı fotonlardan yayınlanır. Böylelikle stimülasyon dalgası daha fazla yayılır. Bu noktada, aktif ortamdaki atomların çoğunluğu dinlenme durumundan üst enerji seviyesine geçmiştir. Lazer sistemlerinde bir pompalama mekanizması bu uyarılmayı devam ettirmek için gerekli olan sürekli enerji desteğini sağlar. Fotonlar uyarılmış emisyonu arttırmak için aktif ortam içerisine geri yansıtılır. Aktif ortam boyunca başarılı olan geçişler gücü arttırır ve sonuç olarak foton ışınını kolime eder (50).

2.2.1.4. Radyasyon: Yukarıda anlatılan şekilde üretilen lazer enerjisi, özel bir elektromanyetik enerji biçiminde yayılır. Elektromanyetik spektrum, gamma ışınlarından radyo dalgalarına tüm elektromanyetik radyasyonların dalga boylarının sıralanmasıdır. Yaklaşık 350 nm'nin altındaki çok küçük dalga boyları iyonize olarak isimlendirilir. İyonize radyasyon biyolojik dokulara derinlemesine penetre olarak, yüklü atom ve moleküller üretir ve hücre DNA'larında mutajenik etkiye sahiptir. 350 nm'den büyük dalga boyları etkileşime girdiği dokularda uyarılmaya ve ısınmaya sebep olur. İyonize ve noniyonize dalga boylarının ayrıldığı bölge, ultraviyole ve gözle görülür viyole ışığın ayrım bölgesi olarak kabul edilir. Tüm dental lazerlerin dalga boyları 350 nm'nin üzerindedir ve noniyonize olarak sınıflandırılır (Şekil 2.2) (50).

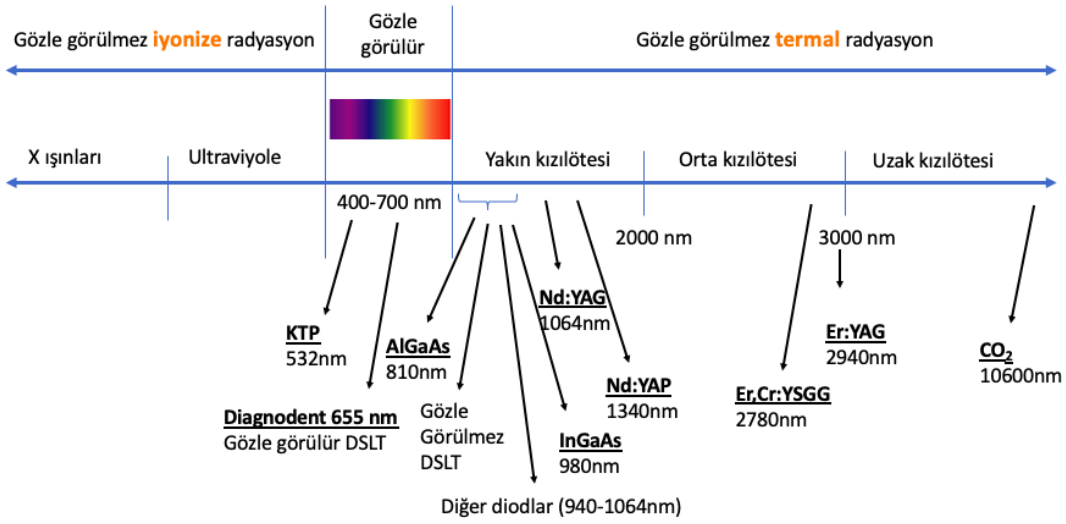

Şekil 2.2: Günümüzde mevcut dental lazerlerin elektromanyetik spektrumda sıralanması (50)

2.2.2. Lazerin Tarihçesi

Einstein'ın 1917'de yayınlanan "Işınımın (radyasyonun) kuantum kuramı" makalesinin, amplifiye ışığın kavramsal temelini oluşturduğu kabul edilmektedir (52). Çalışan ve patentlenen ilk lazer 1960'ta Amerikalı Fizikçi Thedore Maiman tarafından üretilmiş ve yayınlanmıştır (53). Bu ilk lazer, 4 cm uzunluğunda ve 0,5 cm çapında, uç kısımları cilalanmış, düz ve birbirine paralel olan yakut kristal bir çubuk içermektedir. Bir uç tamamen, diğer uç ise kısmen gümüşle kaplanmıştır. Elektronik bir flaş tüpü bu yakut çubuğun etrafına sarılmıştır. Yakut, krom atomlarının bazı alüminyum atomlarının yerini aldığı kırmızı renkte kristal bir alüminyum oksit formudur. Flaş ışığı, krom

atomlarındaki elektronları üst enerji seviyelerine çıkarır ve elektronlar normal alt enerji seviyelerine döndüklerinde karakteristik yakut kırmızısı ışığı yayarlar. Aynalar bu ışığı kristalin içerisinde yansıtır ve diğer uyarılmış krom atomlarını uyarırlar (53). Bu ilk lazer 1961'de "Yakut Lazer Sistemleri" olarak patentlenmiştir (54). Diğer yandan Amerikalı fizikçi Gordon Gould da lazerin isim babası ve diğer mucidi olarak kabul edilmektedir çünkü Gould'a 1959'da kendi geliştirdiği lazer cihazı için patent verilmemiş ve mahkemelerle 28 yıllık mücadelesi sonrası 1977'de patent almıştır (49).

Yakut lazer medikal alanda ilk kez 1961'de Dr. Charles J. Camphell tarafından retinal tümör tedavisinde, 1963'te Dr. Leon Goldman tarafından deri lezyonlarının tedavisinde kullanılmıştır (55). Çalışmalarına 1960'ta başlayan Goldman lazerin tıp alanında kullanımının öncüsü olarak anılır. McGuff ve ark. (56) ise lazeri 1963'te ilk kez kardiyovasküler cerrahide aterosklerotik plakların ablazyonu amacıyla kullanmıştır. McGuff ve ark. (57), aynı zamanda 1964'te malign melanomun tedavisindeki erken sonuçları paylaşmış ve bu sonuçlar Macar fizikçi ve cerrah Endre Mester'in ilgisini çekmiştir. 1967'de McGuff'un deneyini tekrarlamak isteyen Mester, farelerde deri altına tümör hücreleri yerleştirmiş ve tümörü tedavi etmek için yakut lazer uygulamıştır. Mester, şaşırtıcı şekilde lazerin tümör hücrelerine etki etmediğini ancak tümör hücrelerinin yerleştirilmesi için yapılan deri insizyonlarının ışık uygulanan grupta daha hızlı iyileştiğini ve bu bölgede tüylerin daha hızlı uzadığını gözlemlemiştir. Bu durum deneyde kullanılan lazerin gücünün planlanandan daha düşük olmasından kaynaklanmaktaydı. Beklenmedik bu sonuç üzerine Mester, deri lezyonlarının düşük doz lazer tedavisiyle daha hızlı iyileştiğini ortaya koyan başka çalışmalar gerçekleştirmiş ve lazerin biyostimülasyon etkisini ilk kez tanımlamıştır. Böylelikle yakut lazerin keşfinden yalnızca birkaç yıl sonra monokromatik ışık terapisinin önü açılmıştır (58). Yine de moleküler ve hücresel mekanizmaları yıllarca karakutu olarak görülen, çeşitli araştırmacılarca kuşkuyla bakılan ve reddedilen düşük seviyeli lazer; hücre çalışmalarındaki ilerlemelerle beraber çok yol kat etmiştir. Günümüzde ise tıp ve diş hekimliği alanında birçok farklı hastalık ve durumda düşük seviyeli lazerden faydalanılmaktadır.

2.2.3. Lazerin Bileşenleri

Lazer, içerisinde aktif ortam bulunan optik kavite, enerji kaynağı ve soğutucu sistemden oluşur.

2.2.3.1. Optik kavite: Cihazın merkezinde yer alır. Optik kavite, aktif ortam ve aktif ortamın her iki tarafına yerleştirilen iki paralel aynadan oluşur. Aktif ortam (lazer ortamı) gaz, sıvı ya da katı kristal çubuk halindeki kimyasal element, molekül veya bileşiklerden meydana gelir. Aynı zamanda katı haldeki yarı iletken metaller (galyum, alüminyum, arsenit, indiyum) de kullanılabilir. Dental lazerlerde kullanılan gaz halindeki temel aktif ortam CO_2'tir. Katı çubuklar ise garnet kristalinden elde edilir. Garnet kristali genellikle itriyum, alüminyum, skandiyum ve galyumun çeşitli kombinasyonlarından üretilir ve buna krom, neodimyum, holmiyum veya erbiyum gibi elementler eklenebilir. Lazerler genellikle bu aktif ortamdaki materyale göre isimlendirilir. Bu materyaller uyarıldıklarında spesifik dalga boylarında ışıma yaparlar. Bir lazerde dalga boyunu belirleyen ana faktör aktif ortamdır (50,59). Spontan emisyonla üretilen ışık, daha fazla foton salınımını uyarmak için aynalar ile ortama geri yansıtılır. Böylelikle uyarılmış emisyon ve amplifikasyon meydana gelir. Aynalar ışığı kolime ederler.

Bir ayna tamamen gümüş kaplıdır bu nedenle %100 yansıtıcıdır. Karşısındaki diğer ayna ise parsiyel olarak gümüş kaplıdır ve parsiyel yansıtıcıdır (%1-10'dan daha az). Böylelikle bir miktar ışığın optik kaviteden ayrılmasına izin verir. Bu aynadan sızan ışık, lazer ışınını oluşturur (60).

2.2.3.2. Soğutucu sistem: Aynaya dik olarak gelen ışınlar aktif ortama geri dönerken diğer ışınlar ortamdan ayrılır ve bir miktar enerji ısıya dönüşür. Bu nedenle soğutucu sistem gereklidir.

2.2.3.3. Enerji kaynağı: Dış bir kaynaktan lazer ortamına enerji transfer eder. Elektrik akımı veya bir flaş lambasının ışığı olabilir. Başka bir lazer de bu amaçla kullanılabilir (50).

2.2.4. Lazer Terminolojisi

2.2.4.1. Enerji: Bir sistemin iş yapma kapasitesidir. Birimi Joule (J) veya miliJoule (mJ)'dür.

2.2.4.2. Güç: Belirli bir zamanda (saniye) yapılan iştir. Watt (W) veya miliWatt (mW) ile ölçülür.

Enerji, güç ve zaman arasındaki ilişki aşağıdaki şekildedir:

Enerji (J)= Güç (W) x Zaman (saniye)

2.2.4.3. Atım genişliği (Puls genişliği, Puls süresi): Lazerler kesikli modda çalışmadıkça, bir saniyede çok sayıda enerji pulsu üretir. Bir pulsun ne kadar zamanda gerçekleştiğini gösterir.

2.2.4.2. Atım frekansı (Puls frekansı): Bir saniyedeki atım sayısıdır. Hertz (Hz) ile ifade edilir.

2.2.4.5 Ortalama güç: Eğer lazer sürekli modda çalışıyorsa ortalama güç çıkış gücüne eşittir. Lazer kesikli modda çalışıyorsa çıkış gücü, lazerin çalıştığı zaman yüzdesi ile çarpılarak ortalama güç hesaplanır. Örneğin lazer 0,5 saniye çalışıyor 0,5 saniye duruyor ve çıkış gücü 2 W ise ortalama güç 1 W'tır.

2.2.4.6. Yoğunluk: Güç yoğunluğu cm^2'ye düşen Watt iken, enerji yoğunluğu cm^2'ye düşen Joule'dür (50).

2.2.5. Lazer-Doku Etkileşimi

Lazer enerjisi dokuyla dört şekilde etkileşime girer. İlk olarak gelen ışının bir kısmı dokuyla etkileşime girmeden yüzeyden yansıtılabilir. İkincisi ışığın bir kısmı doku boyunca etkilenmeden iletilebilir. Üçüncüsü ışığın bir kısmı dokunun bir bileşeni tarafından absorbe edilebilir. Dördüncüsü ise kalan ışık dokuya penetre olarak fark edilebilir bir etki oluşturmadan saçılabilir (Şekil 2.3) (61).

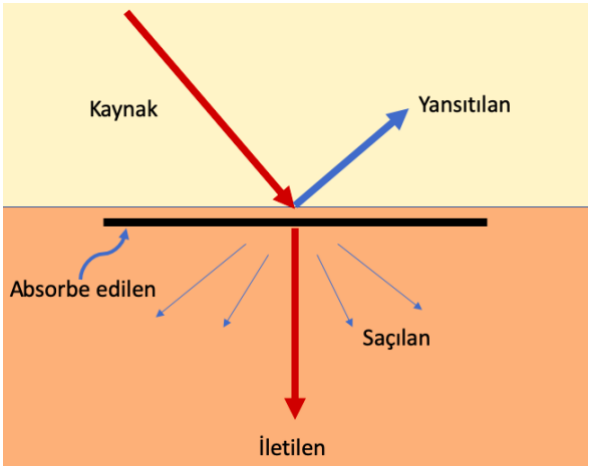

Şekil 2.3: Lazer enerjisinin dokuyla etkileşimi (60)

Absorbsiyon dokudaki termal etkiden sorumludur. Işık enerjisinin ısı enerjisine dönüşümü olarak düşünülebilir. Dalga boyu, absorbsiyondaki temel belirleyici faktördür

(61). Dalga boyuna dokulardaki hedef kromoforlara göre karar verilir. Her dalga boyunun endojen kromoforlarımızda (melanin, hemoglobin, oksihemoglobin ve su) kendine has emilim karakteristikleri vardır. Absorbsiyon ve saçılma, ışık-doku etkileşimindeki iki önemli prensiptir. Absorbsiyon, hedeflenen tedavi etkisi için kritiktir. Daha fazla absorbsiyon daha az saçılım oldukça, hedef dokuyu ısıtarak istenilen sıcaklığı ve etkiyi sağlamak için daha az enerji gerekecektir. Aynı zamanda emilim arttıkça penetrasyon daha yüzeysel olacaktır. Genellikle kısa dalga boyları (200-600 nm) dokularda daha yüzeysel penetrasyona, uzun dalga boyları (650-1200 nm) daha derin penetrasyona sahiptir (62).

Işık enerjisi doku tarafından absorbe edildiğinde dört farklı etki ortaya çıkar (60).

- **Fotokimyasal etki**: Hücrede normal olarak meydana gelen biyokimyasal ve moleküler işleyişi stimülasyon etkisidir. Biyostimülasyon olarak da tanımlanır (60). Bir foton, moleküler kromofor tarafından absorbe edildiğinde ve molekül uyarıldığında lazer enerjisi kimyasal enerjiye dönüşür (63).
- **Fotomekanik etki**: Lazer dokularda basınca neden olur ve bu etkiye fotomekanik etki denir. Baskı altında dokular geri dönüşümlü veya geri dönüşümsüz olarak deforme olabilir. Dokunun parçalanması veya diş minesinin çatlaması gibi makroskobik düzeyde veya hücresel yıkım gibi mikroskobik düzeyde gerçekleşebilir (63).
- **Fototermal etki**: Absorbe edilen ışığın hedef dokuda koagülasyon ve yıkıma neden olan ısı enerjisine çevrilmesidir (64). Lazerin dokuda biriktirdiği ısı, termal yaralanmaya veya kurumaya (desikasyon) neden olabilir. Isınan dokularda hipertermi ve koagülasyon meydana gelmesine termal yaralanma (termal denatürasyon) denir. Kuruma ise suyun buharlaşması sonucu gerçekleşir. Su buharlaşarak, buhar lazer enerjisinin ortaya çıkardığı ısıyı emer ve ısıyı lazere maruz kalan bölgeden daha uzak bölgelere taşır. 1 W gücün üzerinde, lazer buharlaşmayı tetikler. Buharlaşma, lazer dozu açısından önemli bir faktördür (63).
- **Fotoelektriksel etki**: Elektrik yüklü iyonların oluşumu yoluyla dokuların uzaklaştırıldığı fotoplazmolizi içerir (60).

Yüksek enerji seviyeli lazerler fotoablazyon, fototermal ve fotomekanik etkileri nedeniyle kullanılırken düşük seviyeli lazerler dokular üzerindeki fotokimyasal etkileri nedeniyle kullanılırlar (65). Genel olarak düşük yoğunluklu ve uzun süreli lazer ışığı daha az tahrip edici olup, etkileri hücresel-moleküler seviyededir (63).

2.2.6. Düşük Seviyeli Lazer Tedavisi

Düşük enerji seviyeli lazerler, fototerapi işlemleri için geliştirilmiş cihazlardır. Bu cihazlar kullanılarak gerçekleştirilen tedavilere düşük seviyeli lazer tedavisi (DSLT) denilmektedir. Literatürde genellikle "Low Level Laser Therapy" (LLLT) adı altında yer almaktadır. Bu terapi uygun dozlarda biyolojik prosesi hızlandırdığı gibi yüksek dozlarda aynı prosesi baskılayabilir (biyomodülasyon). Bu nedenle DSLT aynı zamanda foto-biyomodülasyon olarak da bilinmektedir. DSLT, biyomodülasyon etkisini elektromanyetik dalgalarla hücre mitokondrileri ile enerji siklusunu stimüle ederek ve hücre metabolik aktivitelerini uyararak ortaya çıkarır (66). Düşük seviyeli lazerler, yüzey ısısında çok az değişime neden olurlar. Termal olmadığından dolayı yüksek enerjili lazerlerin neden olduğu doku hasarına neden olmazlar (67). Genellikle herhangi bir yan etkiye neden olmadıklarından güvenli bir terapötik yöntemdir. Ağrı kesici ve antienflamatuar etkileri de bulunmaktadır (68,69).

DSLT, insan veya hayvanlardaki çeşitli patolojileri tedavi etmek için, lazer veya "Light Emitting Diode" (LED) sistemiyle elde edilen gözle görülür (genellikle kızıl) veya yakın-kızılötesi ışık kullanır. Işık genellikle 600-1000 nm arasında dar bir dalga boyu spektrumuna sahiptir. Enerji yoğunluğu genellikle 1-20 J/cm^2 arasındayken, güç yoğunluğu gerçek ışık kaynağı ve spot büyüklüğüne bağlı değişkenlik göstererek biyostimülasyon ve iyileşme için 5-50 mW/cm^2 aralığındadır (65).

2.2.6.1. DSLT'nin hücresel etki mekanizması: Fotokimyanın ilk yasasına göre ışık fotonları dokulardaki kromoforlar (fotoreseptörler) tarafından absorbe edilir (70). Işığın etkili doku penetrasyonu ve kromoforlar tarafından spesifik dalga boyundaki ışığın absorbsiyonu, ışık tedavisindeki iki ana parametre olarak kabul edilir. Dokularda, ışığın etkili penetrasyonunun gerçekleştiği optik pencere yaklaşık 650-1200 nm aralığındadır. Bu nedenle insanlar ve hayvanlar üzerinde DSLT uygulamasında kızıl ve yakın kızılötesi ışık (600-1100 nm) kullanılmaktadır (71).

Fototerapi hücrelerde fotobiyolojik prosesleri tetikleme yeteneğiyle karakterizedir. Işığın kromoforlar tarafından emilimi, hücrede var olan regülasyon mekanizmalarını tetikler. Transkripsiyon faktörlerini aktive eden reaktif oksijen türlerinin (ROT) üretimine neden olur. Mitokondriler, DSLT'nin hücresel etki mekanizmasında önemli rol oynamaktadır (72). DSLT'nin izole mitokondriler üzerinde; oksijen tüketimini ve mitokondriyal membran potansiyelini arttırarak adenozin trifosfat (ATP) sentezini güçlendirdiği (73), RNA ve protein sentezini arttırdığı (74) gösterilmiştir.

İç mitokondriyal membranda yer alan sitokrom c oksidaz (CCO) memeli hücrelerinde monokromatik kızıl veya yakın-kızılötesi ışık için primer kromofordur. Kompleks 4 olarak da isimlendirilen CCO, iç mitokondriyal membranda yer alan, 14 protein alt-ünitesinden meydana gelen bir hücresel solunum zinciri elemanıdır (75). Elektron taşıma zincirinde son enzim olarak işlev görür ve elektron transferini sağlar. CCO, indirgenmiş sitokrom c deki elektronları alarak oksijen molekülüne transfer eder. Oksijen molekülünün, dört elektron alarak ortamdaki protonlarla birleşmesiyle iki su molekülü oluşur. Meydana gelen tepkime aşağıdaki şekildedir:

$$4\ Fe^{2+}\text{-sitokrom c} + 8\ H^{+} + O_2 = 4\ Fe^{3+}\text{-sitokrom c} + 2\ H_2O + 4\ H^{+}$$

Açığa çıkan protonlar mitokondri matriksinin dışına, zarlar arası boşluğa pompalanır. Bundan dolayı elektrokimyasal gradient (pH gradienti, hidrojen derişimi farkı) oluşur. Protonlar zarlar arası boşluktan matrikse pompalanırken ATP sentezi meydana gelir (76). Nitrik oksit molekülü, CCO'ın çift çekirdekli merkezinde yer alan hem-a3 (sitokrom a3) ve CU_B (bakır bağlama bölgesi B) arasında kovalent bağlanarak CCO'ı inhibe etmektedir. Kızıl veya kızılötesi ışığın absorbsiyonu ile nitrik oksit ayrışarak CCO aktivitesini arttırmaktadır (77).

Fotobiyomodülasyon, mitokondriyal membran potansiyelini arttırarak elektron transportuna yol açmaktadır. Artmış mitokondriyal membran potansiyelinin ise ROT üretimini arttırdığına inanılmaktadır. Mitokondriler çoğu memeli hücresinde ROT için önemli bir kaynaktır. Mitokondriyal ROT, redox sinyali (oksidasyon-redüksiyon, e-transferi) olarak rol oynayarak mitokondri, sitozol ve çekirdekteki bir dizi fonksiyonun aktivitesini tersine çevirebilir. ROT; hidroksil radikali, hidrojen peroksit, organik peroksitler gibi serbest radikaller ve süperoksit gibi oksijen iyonları içerir. ROT; protein, nükleik asit ve doymamış yağlar gibi biyolojik moleküllere karşı yüksek derece reaktiftir. Ayrıca mitokondriden çekirdeğe sinyal iletiminde rol alırlar (65). Mitokondrilerce kızıl

ve yakın kızılötesi ışığın emilimiyle ROT üretimi tespit edilmiştir (78). Fotobiyomodülasyona cevap olarak ortaya çıkan bazı sekonder medyatörler (ROT, NO, cAMP), transkripsiyon faktörleri ve sinyal yolaklarını aktive edebilirler. Osteogenezle ilişkili birçok transkripsiyon faktörünün ışık ile aktive olduğu bildirilmiştir (76).

2.2.6.2. Ortodontide düşük seviyeli lazer tedavisinin kullanım alanları:

2.2.6.2.a. Ortodontik ağrının azaltılması: Hastalar özellikle ortodontik tedavinin erken safhalarında ağrıdan şikayetçi olmaktadırlar. Ortodontik tedavide ağrı; iskemi, enflamasyon ve periodontal dokularda ödeme neden olan kompresyon kuvvetlerinin sonucu olarak ortaya çıkmaktadır. DSLT son yıllarda analjezik ve antienflamatuar özelliklerinden dolayı ağrının giderilmesinde kullanılan non-farmakolojik bir yöntemdir. Siklooksijenaz-2'yi (COX-2) inhibe ederek prostaglandin E2 (PGE2) seviyelerini azaltır ve kan akımını arttırır (79).

Farias ve ark. (80), 18-40 yaş aralığındaki 28 hastayı deney ve plasebo olmak üzerine iki gruba ayırarak her iki grupta da sağ ve sol maksiller 1. molarların mesial ve distallerine elastik separatör yerleştirmişlerdir. Deney grubunda sağ maksiller 1. moların mesial ve distalindeki interdental papilla ve apeks yakınına 15 saniye süreyle Alüminyum Galyum Arsenit (AlGaAs) diod lazer (810 nm, 100 mW, 2 J/cm^2) uygulayarak 5 dk, 1 gün ve 5 gün sonra ağrı değerlendirmesi yapmışlardır. Sonuç olarak deney grubunda plasebo grubuna göre tüm zaman aralıklarında ağrı ve rahatsızlık hissinde anlamlı azalma tespit ederek DSLT'nin ortodontik tedavinin erken aşamalarında ağrı kontrolünde kullanılabileceğini belirtmişlerdir.

Alam (81), konvansiyonel ve kapaklı braket sistemlerinde DSLT'nin (940 nm, AlGaAs diod lazer) ağrıya etkisini araştırmışlar, kapaklı braketlerin konvansiyonel braketlere göre daha iyi ağrı kontrolüne sahip olduğunu, en iyi sonucun ise DSLT ve kapaklı braketlerin birlikte kullanılmasıyla alındığını ortaya çıkarmışlardır.

Deshpande ve ark. (82) ilk ark teli uygulamasından hemen sonra DSLT uygulamışlardır. DSLT grubundaki ağrı skorlarını tüm zaman aralıklarında (1, 24, 48, 72 saat sonra) kontrol ve plasebo gruplarından düşük bulmalarına rağmen bu fark sadece 72 saat sonra istatistiksel olarak anlamlıdır. Turhani ve ark. (69) da sabit ortodontik tedaviye başlanan hastalarda ilk ark teli yerleştirilmesini takiben her dişe tek seferlik uygulanan DSLT'nin 6 ve 30 saat sonrasındaki ağrıyı anlamlı olarak azalttığını rapor etmişlerdir.

Diğer taraftan Hasan ve ark. (83) DSLT'nin ilk ark telinin yerleştirilmesini takiben (1, 6, 24, 48, 72 saat sonra) ağrının azaltılmasında etkisiz olduğunu bildirmişlerdir.

Çekim boşluğuna kanin retraksiyonu sırasında tek doz DSLT uygulamasının (980 nm diod lazer, 25 W/cm^2, 600 J, 30 sn, arktaki her dişin labial ve palatinaline) aktivasyondan 24 saat sonraki ağrının hafifletilmesinde etkili olduğu bildirilmiştir. Ayrıca aktivasyondan 7 gün sonra DSLT uygulanan grupta ağrı semptomu bulunmazken plasebo grubu orta şiddette ağrı bildirmektedir. Bu fark istatistiksel olarak anlamlı bulunmasa da klinik olarak anlamlıdır (84). Shayegh ve ark.'nın (85) bulguları da benzerdir. Kanin retraksiyonu yapılan 30 hastada, ilk retraksiyon kuvvetinin uygulanmasından hemen sonra tek tarafa DSLT uygularken diğer tarafa plasebo uygulama yapmışlar ve 1, 4, 7 gün sonra "Vizüel Analog Skala" ile ağrıyı değerlendirmişlerdir. 1 ve 4 gün sonra ağrının plasebo tarafa göre anlamlı olarak azaldığını, 7. günde ise anlamlı fark bulunmadığını bildirmişlerdir. Başka bir araştırmada ise segmental kanin distalizasyonu sırasında lazer uygulamasıyla ağrı algısında değişim olmadığı bildirilmektedir (86).

2.6.2.2.b. Ortodontik diş hareketinin hızlandırılması: Ortodontik diş hareketi, uygulanan mekanik kuvvete cevap olarak periodontal doku remodellingi sonucu oluşur. Nekroz ve kök rezorbsiyonunu önlemek amacıyla hafif kuvvetler uygulanması önerilmektedir ve bu durum tedavi süresini uzatır. Uzayan ortodontik tedavi süreleri çürük ve kök rezorbsiyonu riskini arttırarak, hasta kooperasyonunu azaltır. Son yıllarda DSLT noninvaziv oluşu, kullanım kolaylığı ve lokalize uygulanabilmesi nedeniyle ortodontik diş hareketinin hızlandırılmasında popülerlik kazanmıştır (87).

Kawasaki ve Shimuzi, (88) DSLT'nin ortodontik diş hareketine etkisini 2000 yılında ilk kez araştırmışlardır. Ortodontik diş hareketi meydana getirmek için ratların molar ve keser dişleri arasına 10 gr kuvvet uygulayan niti-spiral yaylar yerleştirmişlerdir. 0-12 günleri arasında (toplam 13 gün), günde 1 defa, moların hareket edeceği bölgenin bukkal-mesial ve palatal bölgesine toplam 9 dakika, toplam 54 J enerjiye sahip, 830 nm dalga boyunda GaAlAs diod lazer uygulamışlardır. Sonuç olarak; lazer grubundaki diş hareketi miktarının 12. günün sonunda kontrol grubunun 1,3 katına ulaştığını tespit etmişlerdir. Yapılan histomorfometrik analizde periodontal ligametteki gerilim bölgesinde yeni oluşan mineralize kemik miktarının kontrol grubunun 1,75 katı olduğu ve basınç bölgesindeki osteoklast sayısının da daha fazla arttığı görülmüştür.

Suzuki ve ark. (89) da ratlar üzerinde mikro-BT ile yaptıkları çalışmada DSLT'nin ortodontik diş hareketini 3 haftada %23 arttırdığını tespit etmişlerdir. Ratlarda alveolar dekortikasyon ve DSLT'nin ortodontik diş hareketi sırasında etkilerini karşılaştırılmıştır. DSLT grubunda diş hareketi miktarı ile reseptör aktivatör kappa-B ligand (RANKL), osteoprotegerin (OPG) ekspresyonlarının kontrol grubundan yüksek fakat alveolar dekortikasyon grubundan düşük olduğu, osteoklast sayılarının ise kontrol grubuna göre arttığı fakat DSLT-alveolar dekortikasyon arasında farklılık bulunmadığı ortaya çıkarılmıştır (90).

Cruz ve ark. (91) DSLT'nin insanlarda ortodontik diş hareketinin hızlandırılması üzerine etkisini ilk kez araştırmışlardır. DSLT ile kanin retraksiyonunun %34 daha hızlı gerçekleştiğini göstermişlerdir. Da Silva Sousa ve ark.'ın (92) bulguları da bu sonucu desteklemektedir. Isola ve ark. (87) üst birinci premolar çekimli hastalarda kanin distalizasyonu aşamasında tek tarafa DSLT uygulamışlar ve DSLT'nin diş hareketini hızlandırdığını ve ağrıyı azalttığını tespit etmişlerdir. Diğer taraftan Limpanichkul ve ark. (93) sabit ortodontik tedavi ile üst birinci premolar çekim boşluklarının kapatılması sırasında 3 gün boyunca DSLT uygulanmasının diş hareketi hızını değiştirmediğini rapor etmişlerdir. Dalaie ve ark. (86), da benzer şekilde birinci premolar çekimli hastalarda segmental ark ile kanin distalizasyonu sırasında ortodontik diş hareketi hızı ve ağrı bakımından lazer (880nm Ga-Al-As, 5 J/cm^2, kanin bölgesinde 8 nokta x10 saniye) ve kontrol grupları arasında farklılık bulunmadığını bildirmişlerdir.

2.2.6.2.c. Ortodontik kuvvetle tetiklenen kök rezorbsiyonunun azaltılması ve önlenmesi: Ortodontik diş hareketi, mekanik dış kuvvetlere cevap olarak periodontal dokuların fizyolojik adaptasyonu sonucu ortaya çıkar. Nimeri ve ark. (94) yaptıkları klinik çalımada Orthopulse (Biolux Research Ltd, Vancouver, BC, Kanada) fotobiyomodülasyon cihazı ile uyguladıkları DSLT'nin ortodontik diş hareketi hızını arttırdığını ve daha hızlı gerçekleşen kök hareketinin ortodontik kuvvetle tetiklenen normal kök rezorbsiyonundan daha fazla rezorbsiyona sebep olmadığı bildirmiştir. Yassin ve ark. (95) ratlarda kök rezorbsiyonunu tetikleyecek ağır ortodontik kuvvetler uygulamışlar, histomorfometrik ve histolojik inceleme sonucu ağır kuvvetle birlikte DSLT (980 nm, GaAlAs diod lazer ile) uygulanan grupta kontrol grubuna göre kök rezorbsiyonunun azaldığını, basınç sahasında bile çok sayıda genişlemiş kılcal damara rastlandığını, neredeyse rezorbsiyon kraterlerinin tümünün reperatif sement tabakası ile

kaplandığını tespit etmişlerdir. Buna karşılık kontrol grubunda, dentine varan derinlikte daha geniş kök rezorpsiyon sahaları ve kök rezorbsiyon aktivitesinin devam ettiğini gösteren odontoklastlar görüldüğünü belirtmişlerdir.

Ng ve ark. (96) DSLT'nin ortodontik kuvvetle tetiklenen enflamatuar kök rezorbsiyonu üzerine klinik etkilerini ilk kez mikro-BT kullanarak incelemişlerdir. DSLT ile birlikte bukkal tipping kuvveti uygulanan daimi birinci premolarların çekimi sonrasında Mikro-BT ile yapılan incelemede, DSLT'nin kök rezorbsiyonunun plasebo grubuna göre istatistiksel olarak anlamlı şekilde %23 azalttığını ortaya koymuşlardır. Kesikli yapılan uygulamanın ise sürekli uygulamaya göre kök rezorbsiyonunu %5 daha fazla azalttığını ancak bu sonucun istatistiksel olarak anlamlı olmadığını bildirmişlerdir.

2.2.6.2.d. Mandibular kondiller büyümenin arttırılması: DSLT'nin iskeletsel sınıf II hastalarda uygulanan fonksiyonel tedavilerde, tedavi süresinin kısaltarak, relaps problemlerini çözebileceği düşünülmektedir (97,98). Tavşanlarda akrilik eğim düzlemler ile mandibular ilerletme sırasında tempromandibular eklem (TME) bölgesine 3 hafta boyunca her gün uygulanan DSLT'nin, kartilaj kalınlığı ve fibröz dokuda artış gözlenmeksizin kondil bölgedesinde kemik formasyonunu arttırdığı bulunmuştur (98). Okşayan ve ark. (97) 8 haftalık ratlarda mandibular ilerletme apareyi ile birlikte farklı dozlarda (8 J/cm2 ve 10 J/cm2) uygulanan DSLT'nin kondiller büyüme üzerine etkisini, tedavi başında ve sonunda alınan sefalometrik radyografiler üzerinde araştırmışlardır. DSLT'nin mandibular büyümenin arttırılması üzerinde anlamlı etkiye sahip olduğu ve 8 J/cm^2'lik dozun mandibular boyutlarda en fazla artışa yol açtığı sonucuna ulaşmışlardır. Seifi ve ark. (99) ratlarda mandibular ilerletme yapılmaksızın kondil bölgeye uygulanan tek veya çift taraflı lazer ışımasının, kondiller bölgede kemik remodellingini gösteren osteoklast ve osteoblast aktivitesini ve mandibular uzunluğu arttırdığını, böylelikle DSLT'nin sınıf II maloklüzyonların ortodontik tedavisinde faydalı olabileceğini bildirmişlerdir.

2.2.6.2.e. Hızlı maksiller genişletme sırasında kemik rejenerasyonunun hızlandırılması: Saito ve Shimuzi'nin (42) ratlar üzerinde yaptığı çalışmada lazer ışınlamasının midpalatal sutur bölgesinde yeni mineralize kemik oluşumunu yaklaşık %35 arttırdığı ve ışınlamanın erken dönemde yapılmasının daha etkili olduğu gösterilmiştir. Ratlar üzerinde yapılan başka bir çalışmada da benzer şekilde DSLT'nin RME sonrası midpalatal suturda osteoklast sayısını ve rezorbsiyonu arttırarak iyileşme

sürecini hızlandırdığı, böylelikle kemik rejenerasyonunu stimüle ettiği bildirilmiştir. Bu çalışmada DSLT uygulamasının osteoblast sayısı üzerine etkisi bulunmamıştır (46).

Ekizer ve ark. (40) 10'ar rattan oluşan kontrol ve çalışma gruplarında maksiller keser dişlere 50 gr kuvvet uygulayan spiral yay yerleştirmişlerdir. Çalışma grubuna 5 gün ekspansiyon, 10 gün retansiyon periyodu boyunca (toplam 15 gün), günde 20 dk, 618 nm dalga boyunda ve 20 mW/cm^2 çıkış gücüne sahip LED cihazı ile fotobiyomodülasyon uygulamışlardır. Histomorfometrik değerlendirme sonucu çalışma grubunda osteoblast, osteoklast, damar sayısı ve yeni oluşan kemik miktarını anlamlı olarak fazla bulmuşlardır.

Literatürde DSLT için uygulanması gereken optimum doz ve uygulama zamanı tartışmalıdır. Taş Deynek ve Ramoğlu (43), ratlarda 940 nm dalga boyundaki İndiyum Galyum Arsenit Fosfat (InGaAsP) diod lazeri 1 ve 3 haftalık retansiyon dönemlerinde haftada 2 kez, günde 3, 7 ve 10 dk süreyle, farklı dozlarda (18J/cm^2, 42 J/cm^2,60 J/cm^2), midpalatal sutura paralel olarak uygulamışlardır. Bu çalışmada kemik iyileşmesi sırasında osteoblast, osteosit ve yeni oluşan kemik bakımından düşük doz DSLT'nin en olumlu; bağ dokusu ve enflamasyon bölgesi alanı bakımından yüksek doz DSLT'nin en olumsuz etkilere sahip olduğu gösterilmiştir. Düşük doz DSLT'nin ekspansiyon sırasında kemik iyileşmesini biyostimüle ederek, genişletme aygıtının retansiyon periyodunu kısaltabileceği belirtilmiştir.

Farklı dozların benzer etkiler meydana getirdiğini gösteren çalışmalar da mevcuttur. Saito ve Shimuzi (42), 830 nm dalga boyundaki GaAlAs diod lazeri ratlarda 7 günlük ekspansiyon boyunca farklı dozlarda (18-60 J/cm^2) ve farklı zamanlarda uygulamışlardır. Dozdan bağımsız olarak yeni oluşan mineralize kemik alanının arttığını, yeni kemik oluşumu miktarı bakımından ekspansiyondan hemen sonra ışınlamaya başlanmasının daha etkili olduğu göstermişlerdir. Geç dönem lazer uygulamasının ise kemik rejenerasyon aktivitesinin devamlılığı için gerekli olduğu ve uygulamaya devam edilmezse rejeneratif aktivitenin durabileceğini öne sürmüşlerdir.

Rosa ve ark. (44) ratlara ekspansiyon sırasında 780 nm dalga boyunda, haftada 3 gün, günde 257 sn, 18 J/cm^2 dozunda diod lazer uygulamışlardır. Araştırma sonuçları 2 hafta süren lazer uygulamasının 1 haftalık uygulamaya göre osteoblastik aktiviteyi daha fazla stimüle ederek kemik oluşumu ve mineralizasyonunu arttırdığını göstermiştir.

Klinik çalışmalar da DSLT'nin sutural rejenerasyon üzerindeki etkilerini desteklemektedir. Cerrahi destekli hızlı üst çene genişletmesi sırasında DSLT

uygulamasının anterior midpalatal suturda kemik rejenerasyonunu hızlandırarak kemik densitesini arttırdığı dijital periapikal radyografiler ile gösterilmiştir (100). Başka bir klinik çalışmada da RME sırasında DSLT'nin suturda kemik rejenerasyonunu hızlandırdığı ortaya çıkarılmıştır. Midpalatal suturda kontrol grubunda 3 ay sonunda elde edilen kemik yoğunluğuna lazer grubunda 1,5 ay sonra ulaşıldığı tespit edilmiş ve lazer uygulamasının retansiyon süresini kısaltabileceği öne sürülmüştür (45).

2.3. DÜŞÜK YOĞUNLUKLU KESİKLİ ULTRASON UYGULAMASI

2.3.1. Ultrasonun Tanımı

Ses, bir noktadan diğerine enerji taşıyan mekanik bir dalgadır. Ses dalgası bir ortamdan geçerken enerji, komşu partiküllerin net yer değiştirme olmadan salınım yaparak çarpışmaları yoluyla yayılır (101). İnsan kulağı 20 Hz ile 20 kHz frekansları arasındaki sesleri duyabilmektedir. Ultrason, insan kulağının duyabileceği frekansların üzerindeki (20 kHz) akustik basınç dalgalarıdır (102) .Ultrason dalgası biyolojik dokular boyunca aktarılır ve bunun sonucunda farklı metabolik aktivitelere yol açar. Tıpta diagnostik, terapötik ve operatif olarak kullanılır. Terapötik ve operatif ultrason genellikle 1-3 W/cm^2 aralığındaki yüksek yoğunlukları kullanır ve canlı dokularda oldukça yüksek ısı açığa çıkarır. Terapötik ultrasonun diğer tipi ise, 30-150 mW/cm^2 aralığındaki düşük yoğunluklu ultrasondur. Terapötik ultrason temel olarak spor hekimliği ve miyofonksiyonel tedavide eklem sertliğinin, kas ağrısının ve spazmların azaltılmasında; kas hareketliliğinin arttırılmasında sıklıkla kullanılır (103).

2.3.2. Ultrason Biliminin Gelişimi ve Tarihçesi

1880'de ilk defa Fransa'da Curie kardeşler kuartz parçalarının, alternatif elektrik akımı alanına yerleştirildiklerinde titreşerek yüksek frekanslı ses dalgaları yaydığını keşfetmişlerdir (104). Bundan sonra endüstri ve tıp alanında akustik bilimi ilerleme göstermiş ve 1950lerde tıp alanında diagnostik ultrason gelişmeye başlamıştır (105).

Curie kardeşlerin keşfinin pratik uygulaması çok daha sonra gerçekleşmiştir. I. Dünya Savaşı sırasında Fransız hükümetinin görevlendirmesiyle Curie kardeşlerin öğrencisi olan Fransız fizikçi Prof. Paul Langevin ve ekibi, ses dalgalarının Alman denizaltılarının tespitinde kullanılması ihtimalini araştırmaya başlamışlardır. Langevin ve

ark.'nın çalışmaları başarısız olmuş ancak bulguları II. Dünya Savaşı sırasında Amerikan donanması tarafından SONAR (Sound Navigation and Ranging) sisteminin bulunmasına öncülük etmiştir. Yüksek yoğunluklu ultrasonun yıkıcı etkilerini ilk kez Langevin fark ederek, notlarında ultrasona maruz kalan suya temas eden kişilerin ellerinde ağrılar meydana geldiğini ve suda yaşayan küçük balıkların öldüğünü belirtmiştir (105). 1917'de Amerikan Prof. RW Wood, çalışmalarından etkilendiği Langevin'i ziyaret etmiştir. Sonrasında Wood ve Loomis ultrasonun biyofiziksel etkilerini araştırmaya başlayarak ultrasonun biyolojik sistemlerde kalıcı değişimler meydana getirdiğini 1927'de ilk kez onaylamışlardır. Paramedyum gibi küçük tek hücreli organizmaların orta yoğunlukta kısa süreli uygulamalar sonucu hareketsiz hale gelip sonrasında iyileştiğini, uzun süreli uygulamalar sonucu ise öldüklerini gözlemlemişlerdir. Farelerin de benzer şekilde 20 dk uygulamadan sonra zorlukla hareket ettiklerini ancak sonrasında hemen iyileştiklerini belirtmişlerdir. Buz uygulamasıyla sıcaklık artışına karşı korudukları küçük balık ve kurbağaların 1-2 dk'lık uygulamalardan sonra internal ısınmadan dolayı ölmesini ise açıklayamamışlardır (106). Bu çalışma terapötik ultrason çalışmalarının başlangıcı olmuştur. Ultrason, hayvan dokularındaki yıkıcı ve termal etkilerinden dolayı tıp alanında ilk kez terapötik amaçla kullanılmaya başlanmıştır.

1942'de Avustralyalı Nörolog Thedore Dussik ve kardeşi Fizikçi Friederich Dussik ultrasonu medikal alanda diagnoz amacıyla ilk kez beyin görüntülemesinde kullanmıştır. Bu ilk deneme beyni görüntüleyebilmesine rağmen artefaktlar nedeniyle başarısızdır. Dussik kardeşler, 1947'de intrakraniyal tümörlerin teşhisinde yeterli bilgi sağlayabilen ilk ultrasonik ekipmanı üretmişlerdir (107).

2.3.3. Ultrason Parametreleri ve Temel Terimler

Kullanılacak ultrason cihazının anlaşılarak, doğru ve amacına uygun bir uygulama yapılabilmesi için ultrasonla ilgili parametreler ve terimlerin çok iyi bilinmesi gerekir.

2.3.3.1. Frekans (F): Ses dalgasının frekansı, birim zamandaki (saniyedeki) salınım sayısıdır. Birimi Hertz'dir (Hz). Ultrason 20 kHz'in üzerindeki ses dalgalarıdır. Medikal görüntülemede kullanılan frekanslar çok daha yüksektir ve genellikle 2-10 MHz arasındadır (101). Günümüzde terapötik ultrason cihazları tipik olarak 1 veya 3 MHz frekans seçeneklerini sunarken, düşük yoğunluklu kesikli ultrason (DYKU) için 1.5 MHz frekansı yaygın olarak kullanılır (108).

Frekans tedavi edilecek dokunun derinliğine göre seçilmelidir. Yumuşak doku miktarı az ve kemik deri yüzeyine yakınsa düşük yoğunluk ve yüksek frekansların kullanımı uygundur (109). 1 MHz frekanslı ultrason primer olarak 3-5 cm derinliğindeki dokularca absorbe edilir. 3 MHz frekans ise 1-2 cm derinliğindeki daha yüzeysel lezyonlarda önerilir (110).

2.3.3.2. Dalga boyu (λ): Sesin bir döngüde kat ettiği mesafedir. Frekans ile ters orantılıdır. Frekans yükseldikçe dalga boyu kısalır. Kısa dalga boyu daha yüzeysel dokulara, uzun dalga boyu daha derin dokulara penetre olur (111).

2.3.3.4. Hız (V): Ses dalgasının ortamdan geçerken birim zamandaki hızıdır. Havadaki ses dalgasının ortamdan geçerken birim zamandaki hızıdır. Havadaki hızı yaklaşık 350 m/s'dir. Daha yoğun ortamlarda daha hızlı yayılır (111). Hız, frekans ve dalga boyu arasındaki ilişki (V=F.λ) şeklindedir.

2.3.3.5. Işın düzensizlik oranı (Beam Nouniformity Ratio=BNR): Sayısal olarak pik yoğunluğun ortalama yoğunluğa oranıdır. Ultrason transdüseri, tekdüze olmayan, farklı yoğunluklara sahip dalgalar üretmektedir. Çoğu transdüser için BNR 4-6 arasındadır. Pik yoğunluğun ortalama yoğunluktan 4-6 kat daha büyük olduğunu gösterir. 8,0 ve daha büyük BNR değerine sahip cihazların kullanımı uygun değildir. Ultrasonun doğası gereği teorik olarak en uygun BNR değeri 4,0 civarı olarak düşünülür. Bu oranın düşük olması enerji dağılımının nispeten homojen olduğunu gösterir ve ultrason uygulaması yapılan alanlarda minimum doku hasarı riski olduğu anlamına gelir (109).

2.3.3.6. Darbe tekrarlama frekansı (Pulse repetition frequency=Pulse frequency): Kesikli ultrason için geçerli bir terimdir. Bir saniyede cihazda kaç çalışma-durma döngüsünün gerçekleştiğini gösterir. Belirlenen bir zaman periyodunda (saniye) transdüserden yayılan ultrason darbesi (atım) sayısıdır. Cihazın frekansı ile karıştırılmaması gerekir. Bazı ultrason cihazları tarafından sunulan frekans özelliği birçok terapist için kafa karışıklığına neden olmaktadır. Görev faktörü %20 iken atım frekansını değiştirmek için başka bir seçenek mevcuttur. Tipik olarak görev faktörü %20 ise cihaz 2 ms çalışmakta, 8 ms kapanmaktadır. Bir döngüyü tamamlamak için 10 ms (darbe tekrarlama periyodu) gereklidir ve bir saniyede bu şekilde 100 döngü gerçekleşir ve cihaz 100 Hz ultrason ilettiğini iddia eder. Eğer atım süresi, yine %20 görev faktöründeyken 2 ms'den 4 ms'ye çıkarsa cihaz 4 ms çalışacak 16 ms kapanacaktır. Bir döngü 20 ms sürecek ve böylelikle her saniyede 50 döngü gerçekleşecektir. Hangi durumun daha üstün

olduğunu gösteren klinik bulgu bulunmamaktadır. Çoğu cihazda 2 ms atım zamanı mevcuttur ve saniyede 100 atım (100 Hz) ultrason enerjisi iletilmektedir (112).

2.2.3.7. Darbe genişliği (Pulse width=Pulse duration): Kesikli ultrasonda bir ultrason darbesinin başlangıcından bitimine kadar geçen süredir (113).

2.3.3.8. Darbe tekrarlama periyodu (Pulse repetition period=pulse repetition time): Sadece kesikli ultrason için geçerli olan bir diğer terim de darbe tekrarlama periyodudur. Bir ultrason darbesinin başlangıcından diğerinin başlangıcına kadar geçen süredir. Örneğin yaygın olarak kullanılan bir DYKU cihazının (Exogen, Smith and Nephew, Inc., Memphins, TN, USA) darbe genişliği 200 µs, görev faktörü %20 olduğundan darbe tekrarlama periyodu 1000µs=1 ms'dir. Saniyede 1000 Hz=1kHz ultrason iletildiğinden darbe tekrarlama frekansı 1 kHz'dir. Yani saniyede 1000 defa atım yapılır. Cihazın frekansı ise 1,5 MHz'dir (113).

2.3.3.9. Görev faktörü (Duty cycle): Ultrason kesikli veya sürekli dalga modunda kullanılabilir. Kesikli dalga modunda cihaz belirli bir zaman çalışıp belirli bir zaman süresince kapanmaktadır. Bu oran görev faktörü olarak adlandırılır ve cihazın çalıştığı sürenin, toplam süreye yani çalıştığı ve kapandığı sürenin toplamına oranıdır. Oran olarak ya da yüzde cinsinden ifade edilir. Tipik olarak 1:1 ve 1:4 görev faktörleri kullanılır. 1:4 görev faktörü %25 görev faktörü ile eşdeğerdir. 1:4 görev faktöründe kullanılan bir cihaz, bir birim zaman çalışırken 3 birim zamanda kapanmaktadır. Sürekli ultrason dalgası %100 görev faktörüne sahiptir. Doz hesaplamalarında önemlidir. Görev faktörü hesaplanırken en sık yapılan hatalardan biri cihazın çalıştığı sürenin toplam süre yerine yalnızca kapandığı süreye oranlanmasıdır (111). Kesikli ultrason, termal etkileri en aza indirir (114).

2.3.3.10. Etkili ışınlama alanı (EIA): Ultrasonik transdüserler, elektrik akımını mekanik enerjiye dönüştürerek ses dalgalarını ortaya çıkarırlar. Kuartz gibi kristaller elektrik enerjisi verildiğinde titreşerek ses oluşturur. Bu enerji çevirici maddelere transdüser denir. Ultrason cihazlarında transdüser olarak seramik diskler kullanılır. Transdüseri taşıyan başlık prob olarak isimlendirilir. Etkili ışınlama alanı, enerji yayan transdüser alanı olarak tanımlanır. Doğrudan içinde transdüser bulunan kristalin boyutunu gösterir. Probun boyutuna eşit değildir ve her zaman prob alanından daha küçüktür (114). Johns ve ark. (115) farklı ultrason cihazlarının EIA ve prob alanlarını karşılaştırmış, EIA'nın prob alanlarından %15-55 oranında daha küçük

olduğunu tespit etmiştir. Tedavi alanına uygun boyutta prob seçilmesi önemlidir ama ultrason dalgalarını yayan alanı belirleyen asıl faktör EIA'dır. Bu yüzden tedavi bölgesi EIA'nin 2-4 katından daha geniş olmamalıdır.

2.3.3.11. Yoğunluk: Bir ses hüzmesinin yoğunluğu her saniyede, ses hüzmesine doğru açılarla konumlandırılmış materyalin birim alanına (cm^2) akan enerji (güç) miktarı olarak tanımlanır. Yoğunluk, mW/cm2 veya W/cm2 olarak ölçülür. Ses hüzmesinin belirli bir zaman periyodundaki yoğunluk ölçümü transdüserin çalıştığı ve durduğu zamanın uzunluğuna bağlı olarak değişmektedir. Bu varyasyon temporal varyasyon olarak bilinir. İkinci yoğunluk varyasyonu uzaysal (spatial) varyasyondur. Uzaysal varyasyon ses hüzmesinin şekil ve büyüklüğünden etkilenir (116).

Yoğunluk arttıkça sıcaklık daha hızlı ve fazla yükselir. Doku penetrasyon derinliği ise yoğunluktan çok fazla etkilenmez. Sıcaklığı 2^oC arttırmak için, 1-2 W/cm^2 yoğunlukta 5-10 dk sürekli ultrason dalgası gereklidir (109).

Yoğunluk ultrasonun biyoetkileri ve güvenilirliği açısından önemlidir. Ultrason hüzmesinin merkezinde en yüksektir ve çevresinde azalmaktadır. Kesikli ultrasonda zamana bağlı değişmektedir. Atımlar arasında sıfırdır. Dünya Sağlık Örgütü, terapötik ultrasonun ortalama çıkış yoğunluğunu 3 W/cm^2 ile sınırlandırmıştır (114).

2.3.3.11.a. Uzaysal varyasyonlar: Ses hüzmesinin şekli ve büyüklüğü, uzunluğu boyunca aynı değildir ve 3 farklı bölgeye ayrılır. Birincisi transdüser yüzeyine en yakın bölgedir ve yakın alan olarak adlandırılır. Transdüser kristalinden, ses hüzmesinin daraldığı bölgeye kadardır. Şekli ve boyutları transdüser çapı ve frekansına bağlıdır. Yakın alanın sonundaki ses hüzmesinin en dar kısmı odak bölgesi olarak bilinir. En küçük hüzme alanı olduğundan en yüksek yoğunluk değeri ölçülür (116). Transdüserden uzak kalan kesim ise uzak alan olarak adlandırılır (Şekil 2.4).

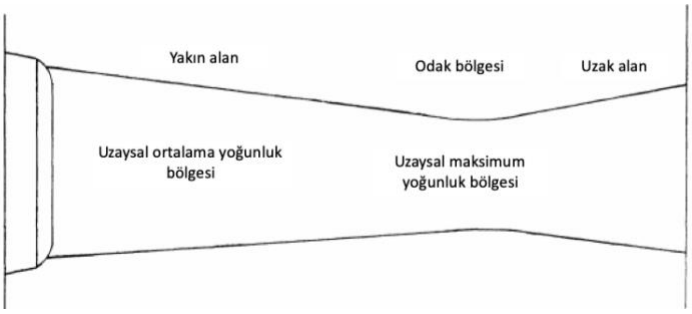

Şekil 2.4: Bir transdüserden yayılan ses hüzmesinin şekli (102)

- *Spatial peak intensity:* Bir atımın uzaysal olarak en yüksek yoğunluğudur. Odak bölgesinde ölçülen yoğunluktur. Güç sabit iken ses hüzmesi daraldığından daha yüksek yoğunluk ölçülmektedir (116).
- *Spatial average intensity:* Odak bölgesinden transdüser yüzeyine kadar tüm hüzme alanı boyunca ölçülen ortalama yoğunluktur (116). Tedavide kullanılan gücün (W), EIA'na (cm^2) bölünmesi ile hesaplanır. 5 cm^2 EIA'na sahip bir cihaz kullanılırken çıkış gücü 5 W'a ayarlanmış ise dijital ekranda gösterilen SAI değeri 1 W/cm^2 olacaktır (115). SAI, klinisyen tarafından ayarlanabilir.

2.3.3.11.b: Temporal varyasyonlar:

- *Pulse average intensity (IPA):* Atım sırasındaki ortalama yoğunluktur (117).
- *Temporal peak intensity:* Bir atımda anlık görülen en yüksek yoğunluktur.
- *Temporal average intensity (ITA):* Atımlar arasındaki ölü zamanları da kapsar. En düşük yoğunluk değeridir. Bir atım periyodundaki ortalama yoğunluğun ölçümüdür (116).

ITA =görev faktörü x IPA (116)

Uzaysal ve temporal varyasyonlar düşünüldüğünde 6 farklı kombinasyon mümkündür.

Spatial peak temporal peak intensity (I_{SPTP}): Bir atımda görülebilecek maksimum yoğunluktur. Ses hüzmesinin odak bölgesinden ölçülür (116).

Spatial peak pulse average intensity (I_{SPPA}): Tüm atım süresinde ses hüzmesinin odak bölgesinden ölçülen ortalama yoğunluktur (116).

Spatial peak temporal average intensity (I_{SPTA}): Bir tam atım periyodunda ses hüzmesinin odak noktasından ölçülen ortalama yoğunluktur (116).

$I_{SPTA}=I_{SPPA}$ x görev faktörü

Spatial average temporal peak intensity (I_{SATP}): Ses hüzmesinin ortalama alanında ölçülen bir atımda görülebilecek maksimum yoğunluktur (116). Klinik ultrason ünitesi, kesikli ultrason uygulanırken genellikle SATP yoğunluğunu ve görev faktörünü gösterir (114).

Spatial average pulse average intensity (I_{SAPA}): Tüm atım süresinde ses hüzmesinin ortalama alanında ölçülen ortalama yoğunluktur (116).

Spatial Average Temporal Average Intensity (I_{SATA}): Bir tam atım periyodunda ses hüzmesinin ortalama alanında ölçülen ortalama yoğunluktur (116). Atımın olduğu ve durduğu zamanların ortalamasındaki uzaysal ortalama ultrason yoğunluğudur. Dokulara dağıtılan toplam enerjinin ölçümüdür. Genellikle klinik olmayan ultrason çalışmalarında kullanılır (114).

$I_{SATA} = I_{SATP}$ x görev faktörü

2.3.3.12. Güç: Ses hüzmesi boyunca transfer edilen güç miktarıdır.

2.3.3.13. Ultrasonik bağlama maddesi (Kaplin jel): Ultrason dalgasının biyolojik dokulara doğru şekilde ulaşması için transdüser ve deri arasındaki hava tabakasını ortadan kaldırmak şarttır. Çünkü hava ultrason dalgasının neredeyse tamamını yansıtmaktadır. Bu sorun, bağlama maddesi kullanılarak aşılmaktadır. Bağlama ajanlarının düşük absorbsiyon katsayısına sahip olması, akustik empedansının tedavi edilen dokulara benzer ya da daha yüksek olması, düşük maliyetli olması gibi belirli özellikleri olmak zorundadır. Direkt kontakt tekniğinde en sık kullanılan bağlama ajanı jel, petrol yağı ve beyaz vazelindir (118).

2.3.4. Ultrasonun Dokular Üzerindeki Etkileri

Ultrasonik ses dalgalarının dokular üzerindeki etkileri termal ve non-termal olarak ikiye ayrılır.

2.3.4.1: Termal etkiler: Doku tarafından absorbe edilen ultrason enerjisinin bir kısmı ısı enerjisine dönüştürülür. Isınmanın miktarı; ultrasonun frekansı, yoğunluğu (dozu), uygulama süresi ve uygulandığı doku tipine bağlıdır (119). 3 MHz frekans doku ısısını 1 MHz frekanstan daha hızlı arttırmaktadır (120). Ultrason absorbsiyonu ile dokudaki protein miktarı arasında da doğrudan ilişki vardır. Protein konsantrasyonu arttıkça, absorbsiyon artar. Kollajen, fibrin, elastin gibi ekstraselüler yapı proteinleri sıcaklık artışından sorumludur. Bu nedenle kemik doku ultrasonu kana göre 75 kat fazla absorbe eder (121). Canlı dokularda sıcaklık arttıkça bölgedeki normal kan akışı ısıyı dağıtarak yok eder. Biyolojik olarak termal etkinin ortaya çıkması için dokunun 40-45°C arasında en az 5 dk ısıtılması gerekir (119). Kontrollü ısıtma ağrının hafifletilmesi, lokal kan akışının ve doku esnekliğinin arttırılması, eklem sertliğinin ve kas spazmının

azaltılması gibi istenilen etkilere neden olur. Dokulardaki ısınmanın terapötik etkisi kanıtlanmış olsa da terapötik ultrason dozları genellikle yeterli ısı değişimi oluşturmada etkisizdir (122). Aşırı termal etkiler özellikle yüksek yoğunluklu ultrasonda görülür ve doku hasarına neden olabilir (110).

2.3.4.2. Non-termal etkiler: Ultrasonun biyoetkilerini ortaya çıkardığı düşük yoğunluklarda anlamlı sıcaklık değişimi görülmemektedir. Dokunun enerji absorbsiyonu sıcaklık artışı ile sonuçlanacağından tamamen non-termal mekanizmalardan bahsetmek doğru değildir. Non-termal terimi ile dokuda termal akümülasyonun görülmediği mikrotermal etkiden bahsedilir. Non-termal etkiye yol açtığı düşünülen fiziksel mekanizmalar kavitasyon ve akustik akımdır (122).

Ultrason enerjisi ortam boyunca yayılırken ses dalgalarının karakteristik sıkışma ve gevşeme fazları, doku sıvısında kollaps olan ve genişleyen içi gaz veya buhar ile dolu mikroskobik kabarcıkların oluşumuna neden olur. Bu olaya kavitasyon denir (123). Gevşeme fazında negatif basınç etkisiyle sıvı molekülleri arasındaki bağın kopması ile oluşan bu kabarcıklar, sıkışma fazında sıvı içerisinde yayılır veya birleşerek büyürler. Yüksek yoğunluklu ultrasonda basınçtaki hızlı değişimler nedeniyle mikroskobik gaz kabarcıkları hızlıca genişleyip kollaps olur. Bunun sonucunda çevredeki sıvının, büyüyerek kritik boyuta ulaşmış olan kabarcığın içerisine girmesiyle mikropatlama gerçekleşir. Bu patlama sonucu büyük bir ısı enerjisi açığa çıkar ve hücrede büyük çapta hasar meydana gelir. Terapötik ultrason dozlarında ise mikropatlama meydana gelmezken bu baloncukların ileri geri hareketi nedeniyle hücre membranının iyon geçirgenliği artar (119).

Akustik akım (mikroakım), ses dalgalarının uyguladığı fiziksel kuvvetler sonucu iyon ve küçük moleküllerin yer değiştirmesi olarak tanımlanır. Hücreiçi organeller ve moleküller farklı ağırlıklarına sahiptir. Bu yapıların bazıları sabitken çoğu, sabit yapıların etrafında serbestçe yüzerler. Ses dalgası tarafından üretilen mekanik baskı, hücre membranları boyunca tek yönlü sıvı hareketine yol açar (123).

Dengeli kavitasyon ve akustik akımın kombine etkisi ile hücre membranı uyarılır ve hücresel aktivite artar. Fibroblast aktivitesinin stimülasyonu, protein sentezinde artış, kan akışında artış, doku rejenerasyonu ve kemik iyileşmesi meydana gelir. Bu non-termal etkiler terapötik etkide temel rol oynar (110).

2.3.5. Düşük Yoğunluklu Kesikli Ultrason

Tıp alanında ultrason dalga şekline göre kesikli ve sürekli; uygulanma temeline göre diagnostik, operatif ve terapötik olarak sınıflandırılır (103). Terapötik ultrason ise yüksek yoğunluklu (High Intensity Focused Ultrasound) ve düşük yoğunluklu (Low Intensity Pulsed Ultrasound) olarak ikiye ayrılmaktadır (108).

Terapötik ultrason 0.75-3 MHz arası frekansa sahiptir. Çoğu cihaz 1 veya 3 MHz frekansa ayarlıdır. DYKU; akustik basınç dalgalarıyla canlı dokular boyunca iletilen, hücresel ve moleküler seviyede biyokimyasal değişimlere neden olan bir mekanik enerji türüdür. 30-100 mW/cm^2 yoğunluğa sahiptir. Yumuşak ve sert doku iyileşmesini uyaran terapötik etkileri nedeniyle Amerikan Gıda ve İlaç İdaresi (FDA) tarafından bir tedavi şekli olarak onaylanmıştır (103).

DYKU'un biyostimülasyon etkisinin mikroakım sinyalleri ve mekanik stresin tetiklenmesi ile ortaya çıktığı rapor edilmiştir. Bu sinyallerin doğrudan hücre membranlarını, hücre iskeleti yapıları ve fokal adezyon moleküllerini uyararak sinyal iletimini takiben gen transkripsiyonuna neden olduğu bildirilmiştir (124).

2.3.5.1. Ortodontide düşük yoğunluklu kesikli ultrasonun kullanım alanları: Ortodonti alanında DYKU'un; ortodontik kök rezorbsiyonu riskinin azaltılması, ortodontik diş hareketi hızının arttırılması, mandibular kondiller büyümenin arttırılması ve RME sırasında sutural kemik rejenerasyonunun hızlandırılmasında kullanılabileceği gösterilmiştir.

2.3.5.1.a. Ortodontik diş hareketinin hızlandırılması: DYKU stimülasyonu ile, ortodontik diş hareketi sırasında meydana gelen doku reaksiyonlarında farklılık gözlenmemektedir (125,126). Bununla birlikte çeşitli araştırmalarda DYKU stimülasyonuyla doku reaksiyonlarının artmasına bağlı olarak ortodontik diş hareketinin hızlandığı gösterilmiştir (125,127,128).

Geçgelen Cesur ve ark. (127), ratlarda farklı dozlarda DYKU uygulamasının ortodontik diş hareketi üzerine etkilerini karşılaştırmışlardır. Maksiller keser dişler arasına 20 gr kuvvet uygulayan spiral yay yerleştirerek, 14 gün boyunca 16 J/cm^2 ve 48 J/cm^2 olmak üzere iki farklı dozu günde 32 sn uygulamışlardır. Sonuç olarak DYKU gruplarında diş hareketi miktarı kontrol grubuna göre %25 artarken, dozlar arasında diş hareketi miktarı ve yeni kemik oluşumu bakımından anlamlı fark bulunmadığı ; RANKL,

OPG, dönüştürücü büyüme faktörü-beta (TGF-β) ve vasküler endotelyal büyüme faktörü (VEGF) ekspresyonlarının ultrason uygulamasıyla ve dozun artışıyla birlikte arttığı; osteoblast, osteoklast, inflamatuar hücre sayıları, kapiller yoğunluk yüksek dozda daha fazla artmış olsa da bu artışın istatistiksel olarak anlamlı olmadığı bildirilmiştir.

Xue ve ark.'ı (125) ortodontik diş hareketi sırasında DYKU'un BMP-2, Runx-2 (Runt ile İlişkili Transkripsiyon Faktörü 2), HGF ve RANKL ekspresyonlarına etkisini ratlar üzerinde incelemişlerdir. Çalışma ve kontrol olmak üzere her iki gruba da tek taraflı ortodontik diş hareketi uygulandıktan sonra çalışma grubuna her gün, günde 20 dk DYKU uygulaması yapılmıştır. İmmünohistokimyasal boyama ile periodonsiyumdaki BMP-2 pozitif hücrelerin sayımı yapılmış, gerçek zamanlı polimeraz zincir reaksiyonu (RT-PCR) ve Western Blot yöntemiyle RANKL, BMP-2, HGF, Runx-2 ekspresyonlarına bakılmıştır. Sonuç olarak 5, 7 ve 14. günlerde DYKU'un ortodontik diş hareketini anlamlı olarak arttırdığı, 14. gün sonundaki diş hareketinin %45 daha fazla olduğu bulunmuştur. Elde edilen veriler doğrultusunda DYKU'un ortodontik diş hareketi miktarını, HGF/Runx-2/BMP-2 sinyal yolağı ve RANKL gen ekspresyonunu aktive ederek arttırdığı sonucuna ulaşmışlardır. DYKU'un ortodontik diş hareketini hızlandırarak ortodontik tedavi süresini kısaltmada güvenli ve noninvaziv destekleyici bir tedavi yöntemi olabileceği öne sürülmüştür.

El-Bialy ve ark. (128) 31 hasta üzerinde bölünmüş ağız olarak dizayn ettikleri randomize kontrollü klinik çalışmalarında DYKU'un (1.5 MHz frekans, 1 kHz darbe tekrarlama frekansı, 30 mW/cm^2 ortalama yoğunluk, günde 20 dk, 6 aya kadar) çekim boşluklarının kapatılması sırasında ortodontik diş hareketi hızı ve ortodontik kuvvetle tetiklenen kök rezorbsiyonu üzerine etkilerini tedavi öncesi ve sonrasında alınan CBCT'ler ile inceleyerek; DYKU'un anlamlı olarak ortodontik diş hareketi hızını %29 arttırdığını ve ortodontik kök rezorbsiyonunu azalttığını tespit etmişlerdir.

2.3.5.1.b. Ortodontik kuvvetle tetiklenen kök rezorbsiyonunun azaltılması ve önlenmesi: Dahhas ve ark. (129) ovariyektomi yaptıkları osteoporötik ratlarda, DYKU'un ortodontik kuvvetle tetiklenen enflamatuar kök rezorbsiyonu ve ortodontik diş hareketi üzerine etkilerini değerlendirmişlerdir. Ratlar ovariyektomi yapılan ve yapılmayan iki gruba ayrıldıktan sonra üç alt gruba ayrılmıştır. Bunlar hiçbir tedavi uygulanmayan grup, sadece diş hareketi uygulanan grup, diş hareketi ve DYKU uygulanan gruptur. Maksiller keser ve molar dişler arasına Ni-Ti kapalı yaylar uygulayarak ortodontik diş hareketi

gerçekleştirdikleri çalışmada, 28 gün boyunca günde 20 dk DYKU (1.5 MHz, 1 kHz, 200 μs) uygulaması yapmışlar, diseke edilen maksillaları mikro-BT ile değerlendirmişlerdir. Ovariyektominin ortodontik kuvvet uygulanması ile tetiklenen kök rezorbsiyonunu arttırdığı, DYKU'un ovariyektomi yapılan osteoporötik ratlarda kök rezorbsiyonunu azalttığı bulunmuştur. Bu sonucu DYKU'un, OPG ve RANKL salınımını uyararak rezorbsiyon prosesini düzenleyen sementoblastlar üzerinde etkili olduğuna bağlayarak, DYKU'un postmenopozal osteoporoza sahip kadınlarda ortodontik tedavi sırasında kullanılmasının kök rezorbsiyonu açısından faydalı olabileceği öne sürmüşlerdir.

Daghreer ve ark. (130) da 10 köpek üzerinde Ni-Ti kapalı yaylar ile ortodontik diş hareketi meydana getirerek yaptıkları çalışmada, 4 hafta boyunca günde 20 dk DYKU uygulamasının kök rezorbsiyonunun şiddeti ve dağılımını azaltığını göstermişlerdir. DYKU uygulaması noninvaziv ve klinik olarak uygun bir yöntem olduğundan ortodontik tetiklenen kök rezorbsiyonunun tedavisinde potansiyel bir çözüm olabileceği ve bu yöntemin yüksek riskli hastalarda enflamatuar kök rezorbsiyonunu önlemek için kullanılabileceği belirtilmiştir.

2.3.5.1.c. Mandibular kondiller büyümenin arttırılması: Oyonarte ve ark. (131) 20 günlük ratlarda TME bölgesine tek taraflı, 10 ve 20 dk uygulanan DYKU'un kondil büyümesi üzerine etkilerini histolojik ve histomorfometrik olarak incelemişlerdir. Sonuç olarak 20 dk'lık uygulamanın 10 dk'lık uygulamadan daha etkili olduğunu fakat kartilaj tabakası kalınlığının DYKU uygulamasından etkilenmediğini bildirmişlerdir. Sasaki ve ark. (132) 8 haftalık ratlarda mandibular ilerletme ile birlikte uygulanan DYKU'un kondiller kemiğin hacmini arttırdığını ve mandibular büyümeyi arttırdığını rapor etmişlerdir.

Hadaegh ve ark. (133) 120 günlük genç erişkin ratlarda TME bölgesine 20 dk bilateral, 4 haftalık DYKU uygulamasının mandibular kondilde kondrogenez ve osteogenezi uyardığını, endokondral kemik oluşumu ve subkondral trabeküler kemik remodellingini arttırdığını tespit etmişlerdir. Genç erişkinlerde fonksiyonel apareyler ile birlikte uygulanan DYKU'un mandibular kondil büyümesini arttırmaktan ziyade kondilin rezidüel büyüme potansiyelini hızlandırarak tedavi süresini azaltıp daha stabil sonuçlar sağlayabileceğini ifade etmişlerdir.

Maurya ve ark. (134) 12-16 yaşları arasında iskeletsel sınıf II maloklüzyona sahip 40 hastaya forsus apareyi ile uygulanan sabit fonksiyonel tedavisi sırasında uygulanan DYKU'un (ilk 10 gün günde 1 kere, sonrasında mandibular büyüme tamamlanıncaya kadar haftada 3 kere) etkisini dental volumetrik tomografi (DVT) ile üç boyutlu olarak incelemişlerdir. DYKU'un TME kompleksi remodellingini geliştirerek kondil başı ve glenoid fossada anlamlı değişimler meydana getirdiğini bildirerek büyüme döneminde iskeletsel sınıf II maloklüzyonun tedavi sonuçlarını güçlendirmede yardımcı bir terapi olabileceğini öne sürmüşlerdir.

2.3.5.1.d. Hızlı maksiller genişletme sırasında kemik rejenerasyonunun hızlandırılması: DYKU'un RME üzerine etkilerini gösteren çalışmalar kısıtlıdır. 2014 yılında Toy ve ark. (41) DYKU uygulamasının midpalatal ekspansiyon sonrası yeni kemik depozisyonuna etkisini ilk kez incelemişlerdir. Ratlar üzerinde yaptıkları çalışmada, 50 gr kuvvet uygulayan ekspansiyon yayını maksiller keser dişlere yerleştirmişler ve 5 günlük ekpansiyondan sonra yayı pasif olarak uygulamışlardır. Ekspansiyon periyodundan sonraki 7 günlük retansiyon periyodu boyunca, günde 20 dk süreyle, dalga genişliği 200 mikrosaniye, frekansı 1.5 MHz, tekrarlama frekansı 1 kHz, yoğunluğu 30 mW/cm^2 olan DYKU uygulanmıştır. Kontrol grubuna ise retansiyon döneminde plasebo DYKU uygulanmıştır. Cihazın transdüseri ekstraoral olarak ratın burnu üzerine sabitlenmiştir. Deney başlangıcı ve sonunda dental ekspansiyon miktarı, İmmünohistokimyasal boyama ile VEGF, TGF-β, osteokalsin ve osteonektin aktiviteleri, histomorfometrik analiz ile mineralize ve fibrötik bölge alanları, histolojik olarak osteoblast sayıları ve kan damarı hacimleri değerlendirilmiştir. Sonuç olarak DYKU ve kontrol grubu arasında dental ekspansiyon bakımından farklılık görülmemiştir. DYKU grubunda kontrol grubuna göre osteoblast sayısı, damar boyutları ve mineralize doku alanı artıp, bağ dokusu alanı azalmasına rağmen bu sonuç istatistiksel olarak anlamlı bulunmamıştır. DYKU uygulaması ile mineralize dokudaki osteokalsin, VEGF, TGF-β; fibröz dokudaki VEGF aktivitesinde anlamlı artış meydana gelmiştir. Bu bulgular doğrultusunda DYKU'un mineralize dokudaki osteoblastik aktiviteyi arttırdığı ve DYKU'un sutural kemik oluşumunu arttırmak için yararlı bir yaklaşım olabileceği bildirilmektedir. Yaptığımız litratür araştırmasına göre Toy ve arkadaşlarının yapmış oldukları bu çalışma DYKU uygulamasının ekspansiyon sonrasındaki sutural etkisini inceleyen tek çalışma olup DYKU'un ekspansiyon başlar başlamaz erken safhalarda uygulanması üzerine literatürde veri bulunmamaktadır.

2.4. DYKU VE DSLT'NİN ETKİLERİNİN KARŞILAŞTIRILMASI

2.4.1. Hücre Kültürü Çalışmaları

DSLT ve DYKU'un her ikisinin de osteoblastlar, osteositler gibi kemik hücreleri üzerinde *in vitro* biyostimülasyon etkileri biliniyor olsa da bu etkilerin karşılaştırıldığı araştırmalar kısıtlıdır ve literatürde hangi yöntemin hücresel etkilerinin diğerinden daha üstün olduğu konusunda kesin bir kanı bulunmamaktadır.

Coşkun ve ark. (135) osteoblast ve fibroblast hücre kültürlerinde DYKU ve DSLT'nin etkilerini optimum işlem parametrelerinin kararlaştırılması için karşılaştırmışlardır. DYKU uygularken cihazın 6 farklı atım modu (%10, %20, %30, %40, %50, %100), 2 farklı frekansı (1-3 MHz) ve 3 farklı uygulama süresini (1, 3, 5 dk) incelemişlerdir. DSLT ise 820 nm dalga boyunda, 5 farklı güç (50, 100, 200, 300, 400 mW) ve 3 farklı enerji (4, 8, 16 J) seçeneği ile uygulanmıştır. DYKU'un hücre proliferasyonunun arttırılmasında yalnızca %10 atım modunda 24 saat boyunca etkili olduğu, proliferasyonun 24 saat sonra azaldığı bulunmuştur. %10 atım modunda optimum uygulama süresi osteoblastlarda 1 dk bulunurken, fibroblastlarda farklı sürelerde hücre canlılığı bakımından anlamlı fark bulunmamıştır. Araştırmaya göre DYKU 48 saat sonrasında hücre canlılığını bozarken, DSLT hücre canlılığını çalışma boyunca etkilememiştir. Yine de hücre kültürü çalışmaları ve *in vivo* uygulamalardaki doku cevabının farklılık gösterebileceği düşünülmektedir. Kültür koşullarında lokal ısı dağılamadığından hücre hasarına neden olabilirken, *in vivo* koşullarda ısının ekstraselüler matriks üzerinde dağılmasıyla osteoblast hücrelerinin indüklenmesi için faydalı sonuçlar ortaya çıkabileceğini belirtmişlerdir.

Oliveria ve ark. (136) farklı dozlardaki DYKU (0.2 W/cm^2, görev faktörü %10, 0.2 W/cm^2, görev faktörü %10; 0.2 W/cm^2, görev faktörü %20; 0.6 W/cm^2, görev faktörü %20) ve DSLT'nin (6 J/cm^2, 50 J/cm^2) etkilerini fibroblast hücre kültüründe incelemişlerdir. Sonuç olarak DSLT'nin fibroblastik aktivitenin artmasında daha etkili olduğunu ve düşük doz DSLT'nin, yüksek doz DSLT ile kıyaslandığında daha fazla hücresel büyüme hızının daha yüksek olduğunu bildirmişlerdir.

2.4.2. Hayvan Çalışmaları

Literatürde DSLT ve DYKU'un ortodontik diş hareketi ve alveol kemiğindeki histolojik etkilerinin karşılaştırıldığı sınırlı sayıda çalışma bulunmaktadır. 2006 yılında Lirani-Galvao ve ark. (137) DYKU ve DSLT'nin kemik tamiri üzerindeki etkisini *in vivo* olarak ilk kez karşılaştırmışlardır. Araştırmacılar rat tibasında yaptıkları kemik osteotomisi sonrasında birinci gruba DSLT (780 nm GaAlAs lazer, 30 mW, 112.5 J/cm^2, 2.5 dk), ikinci gruba DYKU (1.5 MHz, 1:4 atım modu, 30 mW/cm^2) uygulamışlardır. Üçüncü grup pozitif kontrol grubudur. DSLT ve DYKU uygulamalarına osteotomiden 3 gün sonra başlayarak haftada 5 kez toplam 12 defa uygulama yapmışlar ve 20. günün sonunda histomorfometrik değerlendirmede; DSLT grubunda osteoblast sayısı, yüzeyi ve osteoid hacminde, DYKU grubunda osteoklast ve erozyona uğramış kemik yüzeylerinde anlamlı artış saptamışlardır. Bu bulgular doğrultusunda osteotomi bölgesindeki kemik tamirinde DSLT'nin kemik yapımını hızlandırarak, DYKU'un ise kemik rezorbsiyonunu arttırarak etki ettiği sonucuna varmışlardır. Daha sonra ratlarda, yapay kemik defekti iyileşmesi üzerine DSLT ve DYKU etkilerini inceleyen başka çalışmalar yapılmıştır (137,138). Bir araştırmada her ikisinin de kemik iyileşmesini benzer olarak hızlandırdığı gösterilirken (137) diğer bir araştırmada yeni kemik dokusu oluşumu üzerinde DSLT'nin olumlu etki gösterdiği ancak DYKU'un anlamlı etkisi olmadığı bildirilmiştir (138).

Babuccu ve ark. (139) ratlarda parsiyel tibial kemik osteotomisi yaparak DSLT, DYKU ve DSLT-DYKU kombinasyonunun kemik tamiri üzerine etkilerini 14. ve 21. günlerde kontrol grubuyla ve birbirleriyle karşılaştırmışlardır. DSLT (Doris Duo CTL 1106MX, GaAlAs diod lazer, 820 nm, 0.5 W, 16 J/cm^2) ve DYKU'u (Intelect 340 Combo, 1 MHz, 1:4 atım modu, yoğunluğu 0.5 W, 16 J/cm^2) cerrahinin uygulandığı günden itibaren 2 günde 1 uygulamışlardır. Kombinasyon grubundaki vaskülarizasyon ve yeni kemik oluşumunun diğer gruplara göre daha yüksek, enflamasyonun daha düşük olduğunu göstermişlerdir.

Ratlarda ortodontik diş hareketi oluşturarak yapılan bir çalışmada DYKU ve DSLT'nin ortodontik tetiklenen kök rezorbsiyonu üzerinde benzer engelleyici ve tamir edici etkilerinin olduğu, her ikisinde de OPG ekspresyonunun arttığı RANKL ve Cox-2 ekspresyonunun azaldığı görülmüştür (140). Alazzawi ve ark. (141) da ratlarda aynı şekilde ortodontik diş hareketi meydana getirerek DYKU, DSLT ve kombinasyonunun diş hareketi miktarı, interseptal kemik miktarı, RANK (Reseptör Aktivatör Nükleer

Kappa-B), RANKL, OPG ve Runx-2 gen ekspresyonları değerlendirmişlerdir. Sonuç olarak kombinasyon grubunun; diş hareketi miktarı, kemik gen ekpresyon seviyeleri ve histolojik kemik oluşumu üzerinde en iyi stimülasyon etkisine sahip olduğunu, en az diş hareketinin DYKU uygulamasında meydana geldiğini bildirmişlerdir.

2.5. KEMİK YAPIMI BİYOBELİRTEÇLERİ

2.5.1. Osteopontin (OPN)

Sialik asit bakımından zengin fosforlanmış bir glikoproteindir. İnsanlarda 4. kromozomda Spp1 geni ile kodlanır. SIBLING (Small Integrin-Binding N-Ligand Glycoprotein) ailesinin bir üyesidir. Kemik dokuda salınımı yüksektir. Osteoblast, osteosit, osteoklast, odontoblast gibi çeşitli hücrelerden sentezlenir. Ekstraselüler matriksin remodellingi için osteoblastların adezyonunu tetiklediği düşünülür. Çok sayıda fonksiyonu bulunmaktadır. Çeşitli organlarda matriks içinde, dışında veya plazmada bulunabilmesi hem yapısal bir molekül ve hem de hormon ve sitokin gibi hareket edebildiğini gösterir. Kemik matriksindeki proteinlerin %90'ı tip I kollajen, %10'u ise kollajen olmayan proteinlerdir. Osteopontin (OPN) kemik matriksinde en çok bulunan kollajen olmayan proteinlerden biridir (142).

OPN ekspresyonu çeşitli sitokinler, hormonlar ve büyüme faktörleri ile tetiklenir. Aynı zamanda mekanik streslere cevap olarak da artar. Bu nedenle OPN mekanik stresler altında kemik remodellinginde çok önemli bir rol oynamaktadır (143). Morinobu ve ark. (144) farelerin sagittal suturuna ortodontik yaylar aracılığıyla ekspansif kuvvetler uyguladıklarında parietal kemiklerin iç kenarlarında yeni oluşan kemik matriksinde çok miktarda OPN proteini birikimi tespit etmişlerdir. Aynı zamanda yeni oluşan kemikteki osteoblast ve osteositlerde intraselüler olarak da OPN gözlemlemişlerdir. OPN geni çıkartılan farelerde ise mekanik stres altında sutural kemik oluşumu azalmaktadır. Bu bulguları OPN proteininin ekspansiyon uygulanan suturda osteoblastlar tarafından üretilmesi ve yeni oluşturulan matrikste birikmesi ile açıklamışlardır.

Ohashi ve ark.ı (145) ratlarda ortodontik diş hareketi sırasında DSLT ile gerilim sahasında OPN ekpresyonunun arttığını göstermişlerdir.

Sena ve ark. (146) osteoblast hücrelerine DYKU uygulaması sonrası, ilk 1 saat içerisinde OPN seviyesinin azaldığını, 3. saatte 2,5 kat artarak, 6 saat sonra kontrol seviyesine düştüğünü tespit etmişlerdir.

2.5.2. Kemik Morfogenetik Protein-2 (BMP-2)

Kemik morfogenetik protein (BMP), TGF-ß süper ailesinin bir üyesidir. Büyük ölçüde osteoblastlar tarafından sentezlenir ve salgılanır. Çok fonksiyonlu asidik polipeptittir. Günümüzde yaklaşık 20 alt tipi tanımlanmıştır. Bunlar arasında kemik morfogenetik protein-2 (BMP-2) osteogenezde önemli bir düzenleyici faktördür. BMP-2; 396 aminoasit içeren, polipeptit bir büyüme faktörüdür. Fonksiyonu farklılaşmamış mezenkimal hücrelerin kıkırdak ve kemik dokuya dönüşmesini sağlamaktır (147).

BMP-2 mezenkimal kök hücrelerinin osteoblastlara farklılaşmasını sağlar. Osteoblast ve prekürsörlerinin farklılaşması ve proliferasyonunu tetikleyerek kartilaj ve kemik oluşumunu arttırır. Ek olarak OPG sekresyonunu uyararak osteoklastların maturasyonu ve farklılaşmasını engeller. BMP-2'nin intramembranöz kemikleşme ile kemik formasyonunu arttırdığı rapor edilmiştir (148).

Suzuki ve ark. (149) rat osteoblast hücrelerine günlük DYKU uygulamasının BMP-2 ekspresyonuna etkisini ilk kez araştırmışlardır. BMP-2 ekspresyonunun 5-14. günler arasında arttığını ve 7. günde zirve yaptığını göstermişlerdir. Xue ve ark. (125) ratlarda ortodontik diş hareketi sırasında DYKU uygulamasının Runx-2 regülasyonu yoluyla, BMP-2 ekspresyonunu arttırdığını ortaya çıkarmışlardır.

Hızlı maksiller ekspansiyonla birlikte çeşitli farmakolojik ajanların uygulanması midpalatal suturda BMP-2 salınımını arttırarak, damarlanmayı ve kemik rejenerasyonunu arttırmaktadır (33, 36). Zhao ve ark. (33) ratlarda RME ile birlikte stronsiyum ranelat uygulamasının BMP-2 ekspresyonunu arttırarak ekspanse midpalatal suturda yeni kemik formasyonunu arttırdığını tespit etmişlerdir. Bir diğer çalışmada da ratlarda RME ile birlikte simvastatin uygulamasının 3, 7, 14. günlerde midpalatal suturdaki kondrosit, fibroblast, osteoblast ve bazı vasküler endotelyal hücrelerde BMP-2 ekspresyonunu anlamlı olarak arttırdığı ortaya çıkarılmıştır. Aynı zamanda herhangi bir uygulama yapılmayan kontrol grubunda midpalatal suturdaki BMP-2 ekspresyonunun çok düşük olduğunu, ekspansiyonla birlikte BMP-2 ekspresyonunun arttığını fakat bu artışın yalnızca 3. günde anlamlı olduğunu bildirmişlerdir (36).

2.5.3. Vasküler Endotelyal Büyüme Faktörü (VEGF)

VEGF, 6 üyesi bulunan homodimerik proteinler ailesindendir. Bunlar VEGF-A (VEGF), VEGF-B, VEGF-C, VEGF-D, VEGF-E ve plasental büyüme faktörüdür (PIGF). VEGF en yaygın bulunan şeklidir (150). Endotelyal hücreler ve osteoblastlar tarafından salgılanır. Var olan vasküler yapılardan yeni damarların gelişimini regüle eder. Kemik anjiyogenezi ve kemik gelişiminde gerekli bir sitokindir (151,152).

Anjiyogenez, osteogenezde önemli rol oynadığından dolayı VEGF, iskeletsel gelişim ile postnatal kemik tamiri ve rejenerasyonunu etkilemektedir. VEGF; enflamasyon fazı, endokondral kemikleşme, intramembranöz kemikleşme gibi kemik tamirinin farklı aşamalarında işlev görür (150).

Distraksiyon osteogenezinin başarılı olması için de osteoid oluşumuna ek olarak revaskülarizasyon gerekmektedir (153). Aktif distraksiyon sırasındaki VEGF ekspresyonu öncelikli olarak distraksiyon bölgesindeki osteoblastik hücrelerden mekanik kuvvetlere cevap olarak gerçekleşmektedir. İkincil olarak osteoblastik hücrelerden salgılanan VEGF'ler komşu endotel hücrelerindeki reseptörlere bağlanır ve yeni kan damarlarının oluşumunu arttırarak kan damarlarından BMP-2, BMP-4 gibi osteojenik faktörlerin salınımını başlatır (150).

Toy ve ark. (41), RME uygulanan ratlarda DYKU uygulaması ile mineralize dokudaki osteokalsin, VEGF, TGF-β; fibröz dokudaki VEGF aktivitesinde artış meydana geldiğini tespit etmişlerdir. Çamili (34), yapmış olduğu tez çalışmasında, RME sonrası retansiyon döneminde teriparatid uygulamasıyla suturdaki VEGF, osteokalsin ve osteonektin immünoreaktivitelerinin arttığını tespit etmiştir.

Ortodontik diş hareketi uygulanan ratlarda 3, 7 ve 14. günlerde periodontal ligamentin basınç ve gerilim sahalarında VEGF immünoreaktivitesi değerlendirilmiştir. Her iki bölgede de tüm zaman aralıklarında VEGF ekspresyonunun kontrol grubundan anlamlı olarak daha yüksek olduğu, gerilim sahasında VEGF ekspresyonunun 7. günde arttığı basınç sahasında ise 3. günde en yüksek değere ulaştığı bildirilmiştir (154).

3. GEREÇ VE YÖNTEM

Bu araştırma Sağlık Bilimleri Üniversitesi Bilimsel Araştırma Projeleri Birimi tarafından 2021/008 numaralı Bilimsel Araştırma Projesi ile desteklenmiştir.

3.1. GEREÇ

3.1.1. Çalışmada Kullanılan Deney Hayvanlarına Ait Bilgiler

Bu çalışma için Sağlık Bilimleri Üniversitesi, Hamidiye Hayvan Deneyleri Yerel Etik Kurulu'ndan onay alındı (Tarih 25.06.2020, Sayı 46418926-605.02) (EK-1).

Çalışmada Sağlık Bilimleri Üniversitesi, Deney Hayvanları Üretim ve Araştırma Laboratuvarı'nda üretilen, 9-10 haftalık, ağırlıkları 100-160 gr arasında değişen (ortalama 138 gr) 35 adet, Sprague Dawley cinsi, dişi rat kullanıldı (Tablo 3.1). Ratların, veteriner hekim tarafından kontrol edilerek sağlık durumlarının normal olduğu onaylandı. Deney hayvanları çalışma sonuna kadar floresan aydınlatma altında (12 saat aydınlık, 12 saat karanlık döngüde), 23°C oda ısısında, gruplar halinde ayrı plastik kafeslerde tutularak standart pelet formundaki yem ve su ile beslendi. Tüm çalışma süresince hayvanların istedikleri kadar yem ve su almalarına izin verildi.

Tablo 3.1: Çalışmada kullanılan hayvanlara ait bilgiler

Türü	Cinsi	Cinsiyeti	Yaşı	Ortalama ağırlık	Sayısı
Rat	Sprague Dawley	Dişi	9-10 haftalık	138 gr	35

3.1.2. Çalışmada Kullanılan Malzemeler

Hayvan deneyi aşamasında kullanılan malzemeler ve anestezik solüsyonlar Tablo 3.2 ve Tablo 3.3'te sunulmaktadır. Anestezik solüsyonlar Şekil 3.1'de gösterilmektedir.

Tablo 3.2: Çalışmada kullanılan malzemeler

Kullanılan Malzemeler	Ticari İsmi	Üretim Yeri
Led Işın Cihazı	I-Led, Guilin Woodpecker Medical Instrument Co. Ltd.	Guangxi, P.R. China
0,014 inç paslanmaz çelik ortodontik tel	Tru-chrome S.S. Orthodontic Wire 0.014 inch (0.356 mm), Rocky Mountain Orthodontics	Colorado, A.B.D.
Ligatür teli	0.010 inch (0.254 mm) S.S. preformed ligature wire, Rocky Mountain Orthodontics	Colorado, A.B.D.
Bird Beak Pens	Bird Beak Pensi, Task INC.	Tokyo, Japonya
Kesici Pens	Ligatür kesici uzun sap, MEFA, Onur Diş Deposu Tıbbi Gereçler San. ve Tic. Ltd. Şti.	İstanbul, Türkiye
Weingart pens	Weingart, MEFA, Onur Diş Deposu Tıbbi Gereçler San. ve Tic. Ltd. Şti.	İstanbul, Türkiye
Portegü	Portegü, MEFA, Onur Diş Deposu Tıbbi Gereçler San. ve Tic. Ltd. Şti.	İstanbul, Türkiye
Işıkla Sertleşen Cam İyonomer Liner	Light Curing Compomer Liner, i-Liner, i-dental	Siauliai, Litvanya
Kumpas	MEFA, Onur Diş Deposu Tıbbi Gereçler San. ve Tic. Ltd. Şti.	İstanbul, Türkiye
Laboratuvar Mikromotoru	Marathon-3, Saeyang Microtech, Korea Cord Co. LTD	Kore

Tablo 3.2 (devam)

Piyasemen için paslanmaz çelik disk	Interproximal Stripping-Double Sided Mesh Diamond Disc with Mandrel (0,20 mm), Otto Leibinger GmbH	Darmstadt, Almanya
Kuvvet ölçer	Tensiometro De 25 gr-250gr, Morelli Ortodontia	Sorocaba, Brezilya
Taşınabilir X-ray cihazı	Rextar X, Posdion Co. Ltd.	Seul, Güney Kore
Ayna, sond, presel	MEFA, Onur Diş Deposu Tıbbi Gereçler San. ve Tic. Ltd. Şti.	İstanbul, Türkiye
Steril 1 ml'lik insülin enjektörü (1 Cc)	1 ml tek kullanımlık steril şırınga, Setecoject, Set Medikal San. ve Tic. A.Ş.	İstanbul, Türkiye
Dental Lazer Cihazı	Solase-976, Lazon Medical Laser Co., LTD	Liaoning, Çin Halk Cumhuriyeti
Terapötik Ultrason Cihazı	4710 Premium, BTL Industries Ltd.	Hertfordshire, İngiltere
Terapötik ultrason cihazı başlığı	Ultrasound Applicator-1 cm^2, BTL Industries Ltd.	Hertfordshire, İngiltere
Ultrason jeli	Ultrasound SWT Gel, BTL Industries Ltd.	Hertfordshire, İngiltere
Kendinden banyolu röntgen filmi	Kendinden Banyolu Röntgen Filmi, Dentalfilm, Ergonom-x	Settimo Torinese, İtalya
Piyasemen	Straight Handpiece, Prima Dental	Çin Halk Cumhuriyeti
Klemp	MEFA, Onur Diş Deposu Tıbbi Gereçler San. ve Tic. Ltd. Şti.	İstanbul, Türkiye

Tablo 3.2 (devam)

Cerrahi makas	Tesssier, MF 295, MEFA, Onur Diş Deposu Tıbbi Gereçler San. ve Tic. Ltd. Şti.	İstanbul, Türkiye
Elektronik tartı	SF-400 Hassas Terazi, K-Pax	Çin Halk Cumhuriyeti

Tablo 3.3: Çalışmada kullanılan anestezik solüsyonlar

Farmakolojik ismi	Ticari İsmi	Üretim Yeri
Ksilazin Hidroklorür	Xylazinbio %2, Bioveta A. S.	South Moravian, Çek Cumhuriyeti
Ketamin Hidroklorür	Ketasol %10, Richter Pharma AG	Wels, Avusturya



Şekil 3.1: Çalışmada kullanılan anestezik solüsyonlar

3.2. YÖNTEM

Çalışmamızın hayvan deneyi aşaması Avrupa Konseyi'nin önerdiği standartlara (European Convention for the Protection of Vertebrate Animals Used for Experimental and Other Scientific Purposes) (ETS 123) uygun olarak gerçekleştirilmiştir.

3.2.1 Çalışma Gruplarının Oluşturulması

Ratlar, rastgele seçilerek her bir grupta 7 rat olacak şekilde 5 ayrı kafese yerleştirildi ve 5 farklı deney grubu oluşturuldu. İlk üç grup çalışma grubu olup, dördüncü grup pozitif kontrol grubu, beşinci grup negatif kontrol grubu olarak belirlendi. Lazer (DSLT) grubuna RME + DSLT uygulaması, ultrason (DYKU) grubuna RME + DYKU uygulaması, kombinasyon grubuna RME + DSLT + DYKU kombinasyonu uygulandı. Pozitif kontrol grubuna yalnızca RME uygulanırken, negatif kontrol grubuna herhangi bir uygulama yapılmadı (Tablo 3.4).

Tablo 3.4: Çalışma gruplarına göre denek sayıları ve yapılan uygulamalar

Çalışma Grupları	Denek Sayısı	Uygulama
Lazer (DSLT) grubu	7	RME + DSLT
Ultrason (DYKU) grubu	7	RME + DYKU
Kombinasyon (DSLT+DYKU) grubu	7	RME + DSLT + DYKU
Pozitif kontrol grubu	7	RME
Negatif kontrol grubu	7	YOK

3.2.2 Ekspansiyon Apareylerinin Yerleştirilmesi

0,014 inç kalınlığında paslanmaz çelik ortodontik telden 3 adet spiral yay içeren apareyler üretildi (Şekil 3.2). Açık olarak hazırlanan yaylar, keser dişlerin distal yüzeyleri arasındaki mesafe kadar kapatıldıklarında, ortodontik kuvvet ölçer ile 100 gr kuvvet uygulayacak şekilde ayarlandı. Ratlar, ağırlık ölçümleri yapıldıktan sonra intraperitonal olarak ketamin (Ketasol %10, Richter Pharma AG, Wels, Avusturya) (1 ml'de 100 mg ketamin hidroklorür içerir.) ve ksilazin (Xylazinbio %2, Bioveta A. S. South Moravian, Çek Cumhuriyeti) (1 ml'si 20 mg ksilazine eşdeğer 23,3 mg ksilazin hidroklorür içerir.) enjeksiyonu (90 mg/kg ketamin, 10 mg/kg ksilazin) ile genel anestezi altına alındı. Enjeksiyonlar, steril 1 ml/cc'lik insülin enjektörü ile yapıldı.

Ağrı kontrolü yapıldıktan sonra ratların yanakları klemp yardımıyla, dil ve mandibular keser dişler ise uzun ligatür teli kullanılarak ekarte edildi. Mekanik retansiyon sağlamak amacıyla piyasemen ve paslanmaz çelik disk kullanılarak, keser dişlerin distal

yüzeylerine dişeti papili seviyesinde sığ oluklar hazırlandı. Spiral yaylar, 0,010 inçlik paslanmaz çelik ligatür telleri ile keser dişlere bağlanarak sabitlendi ve üzeri akışkan cam iyonomer rezin ile kapatıldı (Şekil 3.3 ve Şekil 3.4). Apareylerin yerleştirilmesi sırasında dişlerde kırılma ya da pulpanın açığa çıkması benzeri komplikasyonlar gelişmedi. Deney periyodu boyunca aparey aktivasyonu yapılmadı. Apareylerin takibi yapılarak apareyi çıkan 5 hayvana aynı gün apareyi yeniden uygulandı. Maksiller keser dişlerin mesial kenarları arasındaki mesafe başlangıçta "0" mm olarak kabul edilerek çalışma sonunda (11. gün) kumpas ile ölçüm yapıldı (Şekil 3.5).

Çalışmanın ilk günü DSLT grubu ve pozitif kontrol grubundaki toplam 14 deneğe aparey yerleştirilmek üzere genel anestezi uygulandı. DSLT grubundan 1 adet, pozitif kontrol grubundan 5 adet olmak üzere 6 denek genel anestezi sonrası kardiyak arrest gelişmesi sonucu kaybedildi. Veteriner hekimlerimiz tarafından bu durumun; hayvanların dişi ve 9 haftalık olmalarından dolayı düşük vücut ağırlığına sahip olmaları sebebiyle anestezi toleranslarının düşük olması ve stres kaynaklı olabileceği bilgisi verildi. 4. gün DSLT grubundan 1 adet denek daha kafeste ölü bulundu. İstatistiksel sonuçlarımızın etkilenmemesi için grup içi denek sayılarını azaltarak denek sayımızı dengelemek yerine, negatif kontrol grubumuzun çalışmadan çıkarılmasına ve her gruptaki denek sayısının 7 olacak şekilde yeniden düzenlenmesine karar verildi. Deney hayvanlarının bir miktar daha büyüyebilmesi ve hayvan kaybının önüne geçilebilmesi için 1 hafta beklendi. 1 hafta sonra deney hayvanları 10 haftalık olduklarında DSLT grubundan 2 adet, DYKU grubundan 7 adet, DSLT+DYKU grubundan 7 adet, pozitif kontrol grubundan 5 adet olmak üzere toplam 21 deneğe daha aparey yerleştirildi. Çalışmanın bundan sonraki kısmında herhangi bir denek kaybı yaşanmadı.



Şekil 3.2: 0,014 inç kalınlığında paslanmaz çelik telden üretilen ekspansiyon apareyi



Şekil 3.3: Uygulanan ekspansiyon apareyinin ağız içi görüntüsü



Şekil 3.4: Ekspansiyon sonrası apareyin ağız içi görüntüsü

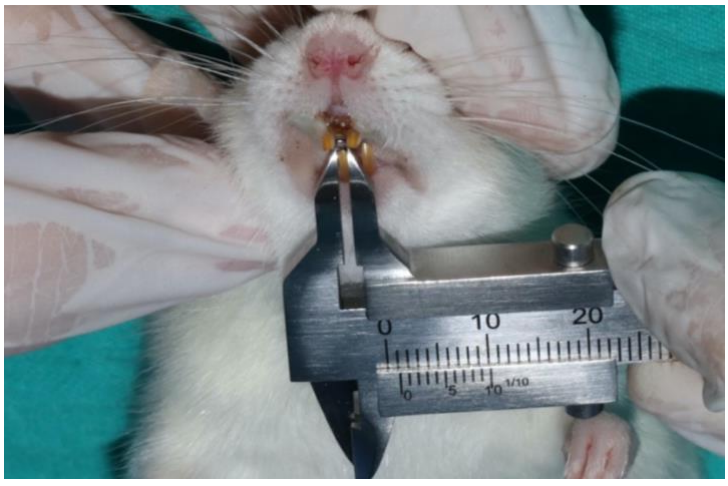

Şekil 3.5: Kumpas ile maksiller keserler arası mesafesinin ölçülmesi

3.2.3 DSLT Uygulaması

Ekspansiyon apareyi yerleştirildikten sonra 976 nm dalga boyuna sahip AlGaAs dental diod lazer (Solase-976, Lazon Medical Laser Co. Ltd. Liaoning, Çin Halk Cumhuriyeti), biyostimülasyon başlığı ile maksiller keserlerin hemen arkasındaki bölgeden ekspansiyon apareyi üzerinden palatal mukozaya uygulandı (Şekil 3.6). Lazer ışınlaması 0., 4. ve 8. günlerde olmak üzere toplam 3 kez gerçekleştirildi. Uygulanan enerji yoğunluğu günlük 30 J, uygulama süresi 60 sn olarak ayarlandı. Premaksiller bölge yaklaşık olarak 1 cm^2 olduğundan uygulanan doz 30 J/cm^2 olarak hesaplandı. Hayvanın başının sabitlenebilmesi için her ışınlama öncesi genel anestezi uygulandı. Çalışmada kullanılan lazer cihazı parametreleri Tablo 3.5'te verilmiştir.

Tablo 3.5: Çalışmada kullanılan lazer parametreleri

Aktif Ortam	AlGaAs
Dalga boyu	976 nm
Dalga türü	Sürekli
Çıkış gücü	0,5 W
Işınlama süresi	60 saniye
Enerji (günlük)	30 J
Işınlama dozu	30 J/cm^2
Işınlama günleri	0., 4., 8. günler



Şekil 3.6: Biyostimülasyon başlığı ile lazer uygulaması

3.2.4. DYKU Uygulaması

DYKU tedavisi genel anestezi altında 1 cm^2'lik transdüser ve terapötik ultrason cihazı (4710-Premium, BTL Industries Ltd., Hertfordshire, İngiltere) kullanılarak gerçekleştirildi. Ratın burnu kaplin jel ile kaplandıktan sonra transdüser ekstraoral olarak burnun üzerinden premaksiller sutura dik şekilde uygulandı (Şekil 3.7). Ekspansiyon apareyinin yerleştirilmesinin hemen ardından (0. gün), 4. ve 8. günlerde olmak üzere toplam 3 kez, günlük 10 dk uygulama yapıldı. Çalışmada kullanılan ultrason cihazı parametreleri Tablo 3.6'da verilmiştir.

Tablo 3.6: Çalışmada kullanılan ultrason parametreleri

Yoğunluk (I_{SATP})	200 mW/cm^2
Yoğunluk (I_{SATA})	50 mW/cm^2
Görev faktörü	%25
Süre	10 dk
Çıkış gücü	0,1 W
Atım frekansı	100 Hz
Frekans	3 MHz
Enerji (günlük)	30 J
Doz (günlük)	30 J/cm^2
Uygulama günleri	0., 4., 8. günler



Şekil 3.7: Ekstraoral DYKU uygulaması

3.2.5. DSLT ve DYKU'un Birlikte Uygulanması

Genel anestezi altında önce DSLT sonra DYKU uygulandı. Ekspansiyon apareyinin yerleştirilmesinin hemen ardından (0. gün), 4. ve 8. günlerde olmak üzere toplam 3 kez uygulama yapıldı.

3.2.6. Oklüzal Radyografilerin Alınması

Oklüzal radyografiler 4. gün ve 11. gün sakrifikasyondan hemen sonra taşınabilir X-ray cihazı (Rextar X, Posdion Co. Ltd., Seul, Güney Kore) ve kendinden banyolu periapikal röntgen filmleri (Dentafilm, Ergonom-x, Settimo Torinese, İtalya) ile alındı (Şekil 3.8). 4. gün alınan oklüzal radyografiler ile premaksiller suturun açılıp açılmadığı kontrol edildi. 11. günde açık haldeki interpremaksiller suturun radyolojik görüntüsü Şekil 3.9'da gösterilmektedir.



Şekil 3.8: Taşınabilir X-ray cihazı ile oklüzal radyografilerin alınması

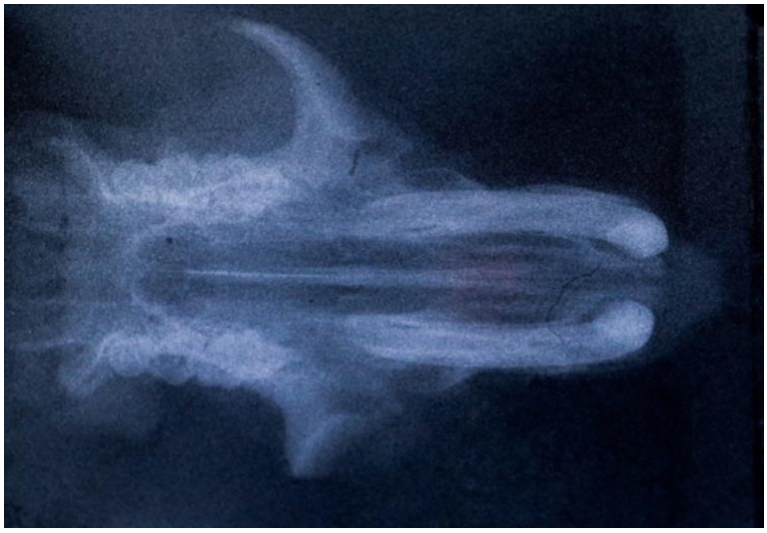

Şekil 3.9: Sakrifikasyon sonrası DYKU ve DSLT uygulanan gruptan alınan maksilla örneğinde interpremaksiller suturun açılmış halinin radyografik görüntüsü

3.2.7. Deney Hayvanlarının Sakrifikasyonu ve Örneklerin Alınması

Çalışmamızın son gününde (11.gün) tüm denekler intraperitonal yüksek doz anestezik solüsyon (ketamin ve ksilazin) enjeksiyonu ile sakrifiye edildi. Deneklerin maksillaları cerrahi makas, periost elevatörü ve bistüri kullanılarak çıkarıldı (Şekil 3.10). Apareyler, weingart pens ve portegü kullanılarak keser dişlerden uzaklaştırıldı. Hazırlanan örnekler, %10'luk nötral formaldehit solüsyonu içeren kaplara ayrı ayrı yerleştirildi.



Şekil 3.10: Diseksiyon sonrası apareyle birlikte maksillanın görüntüsü

3.2.8. Histolojik Kesitlerin Hazırlanması ve Işık Mikroskobisi

Örnekler nötral tamponlu %10'luk formaldehit solüsyonunda 24 saat bekletilerek fikse edildi. Fiksasyon aşamasının ardından dokuda bulunan kalsiyum tuzlarının çöktürülmesi için distile su ile hazırlanmış %10'luk formik asit solüsyonu içerisine alınarak 3 hafta süreyle dokuların dekalsifikasyonu sağlandı. Dekalsifikasyonu takiben kesici dişler primer rehber olarak kullanılarak, premaksilla sagittal düzleme dik biçimde kesilerek diseke edildi. Birinci kesi kesici kuronları boyunca uzanan alveolar krestten sagittal düzleme dik olarak, ikinci kesi ise bunun 4 mm apikalinden yapıldı. Sonrasında dokular %70'ten başlanarak sırasıyla %80, %96 ve %100 oranında yükselen etil alkol serilerinden geçirilip dehidrate edildiler. Daha sonra dokular ksilen içerisinde saydamlaştırma işlemine tabi tutularak doku takibi aşaması tamamlandı. Takip aşaması tamamlanan dokular 24 saat 60°C sıcaklığında sıvı parafin içerisinde bekletildi. Daha sonra dokular, gömme küvetlerinde parafin ile kaplanarak bloklandılar. Histolojik boyamalar için hazırlanan parafin bloklardan mikrotom cihazı (Microm HM325, Thermo Fisher Scientific, Waltham, Amerika Birleşik Devletleri) ile 4-5 µm kalınlığında kesitler alındı. İmmünohistokimya yapılacak kesitler düz rodajlı lamlara alındılar. Kesitlere anti-VEGF (GTX22992, GeneTex Inc., Kaliforniya, Amerika Birleşik Devletleri), anti-OPN (ab216402, Abcam plc., Cambridge, Birleşik Krallık), anti-BMP-2 (GTX64355, GeneTex Inc., Kaliforniya, Amerika Birleşik Devletleri) immünohistokimyası ve hematoksilen-eozin (H&E) boyamaları yapıldıktan sonra sonuçlar ışık mikroskobunda (Primo Star, Zeiss, Oberkochen, Almanya) incelendi ve fotoğrafları çekildi.

3.2.9. Histokimyasal Yöntem (Hematoksilen-Eozin Boyama)

Kesitler ksilen ile deparafinize edildikten sonra sırasıyla %100, %96, %80 ve %70 oranında inen alkol serilerinden geçirilerek rehidratasyon işlemi yapıldı. Ardından distile su ile yıkandı. Genel doku morfolojisinin incelenmesi için H&E boyaması yapıldı. Kesitler hematoksilen ile 3 dk boyandıktan sonra musluk suyu altında mordanlama yapıldı. Daha sonra kesitler 5 dk eozin boyasında bekletildi ve distile su ile yıkandı. Boyama işlemi tamamlanan kesitler dehidrate edilmek üzere sırasıyla %70, %80, %96 ve %100 oranında yükselen alkol serilerinde bekletildiler. Kesitler, ksilende saydamlaştırıldıktan sonra entellan kullanılarak lamelle kapatıldılar.

3.2.10. İmmünohistokimyasal Yöntem (anti-VEGF, anti-OPN, anti-BMP-2)

Parafin doku bloklarından mikrotom ile 4-5 µm kalınlığında alınan kesitler pozitif şarjlı lamlara alındı. Rehidratasyon aşaması için sırasıyla %100, %96, %80 ve %70'lik inen alkol serilerinden geçirildi. Rehidratasyonun ardından kesitler distile su içerisinde 10 dk yıkandılar. Antijenik bölgelerin açığa çıkarılması için sitrat tamponu (pH 6.0) içerisine alınan kesitler 200 W, 20 dk mikrodalga fırın içerisinde ve daha sonra 30 dk oda sıcaklığında bekletildiler. Soğuyan kesitlerde %3'lük hidrojen peroksit solüsyonu kullanılarak, dokudaki endojen peroksidaz aktivasyonunun inhibisyonu sağlandı. PBS (Phosphate Buffered Saline; PD0435, Bio Basic Inc., Markham, Kanada) ile yıkanan kesitler, spesifik olmayan bölgeleri bloke etmek için protein bloklama solüsyonunda 10 dk bekletildi. Ardından lamlara primer antikorlar (anti-VEGF, anti- BMP-2, anti-OPN) damlatılarak kesitler, 4ºC'de 24 saat inkübasyona bırakıldı. Çalışmada kullanılan primer antikor dilüsyonları Tablo 3.7'de verilmiştir.

Tablo 3.7: Primer antikorlar ile çalışılan dilüsyon oranları

Primer Antikor	Dilüsyon Oranı
BMP-2	1:750
VEGF	1:500
OPN	1:50

Primer antikor inkübasyonu sonrasında kesitler PBS ile yıkanarak sekonder antikor ve 3,3' diaminobenzidine (DAB) kromojen (ab236466, Abcam plc., Cambridge, Birleşik Krallık) uygulaması ile renklendirildi. DAB sonrası hematoksilen (400.Z.A.CB6605.0500, ZAG Kimya, İstanbul, Türkiye) ile zıt boyama yapılan dokular artan alkol serilerinden geçirilerek şeffaflama aşaması için ksilene alındı. Ksilenden çıkarılan kesitler entellan (M107961.0100, Merck KGaA, Darmstadt, Almanya) ile kapatıldı.

Her işaretleme için rastgele seçilen bir gruptan yine rastgele seçilen bir preparata negatif immünohistokimya yapılarak anti-BMP-2, anti-OPN ve anti-VEGF işaretlemelerinin yalancı pozitiflik kontrolü yapıldı.

3.2.11. Histolojik Değerlendirmeler

Hematoksilen-eozin boyaması ve immünohistokimyasal boyama yapılan preparatlar ışık mikroskobunda (Primo Star, Zeiss, Oberkochen, Almanya) incelenerek fotoğraf alındı. Hematoksilen-eozin ile boyanan preparatlarda 40x mikroskop büyütmesinde fotoğraflar alınarak genel morfoloji incelendi. Aynı zamanda bu preparatlar üzerinde histomorfometrik ölçümler gerçekleştirildi. Işık mikroskobunda tüm deney grupları için her bir denekten rastgele seçilen 3 preparat üzerinde 100x mikroskop büyütmesinde rastgele belirlenen 3 alandan (toplam 9 alan) 400x büyütme altında osteoblast, osteoklast ve kapiller yapılarının sayımları yapıldı. Her bir denekten aynı seviyeden alınan kesitler üzerinde 100x mikroskop büyütmesi altında premaksiller suturun en anterior bölgesinden palatal kemikler arasındaki mesafe ölçülerek sutur genişlikleri belirlendi. 100x büyütme altında alınan fotoğraflar üzerinde Kameram Gen III (Argenit Ltd, İstanbul, Türkiye) yazılımı ile suturun anteriordan başlayarak ortalama 1500 µm uzunluğundaki mesafede sağ ve sol taraflardaki yeni kemikleşme alanları sınırları çizilerek toplam alan hesaplandı.

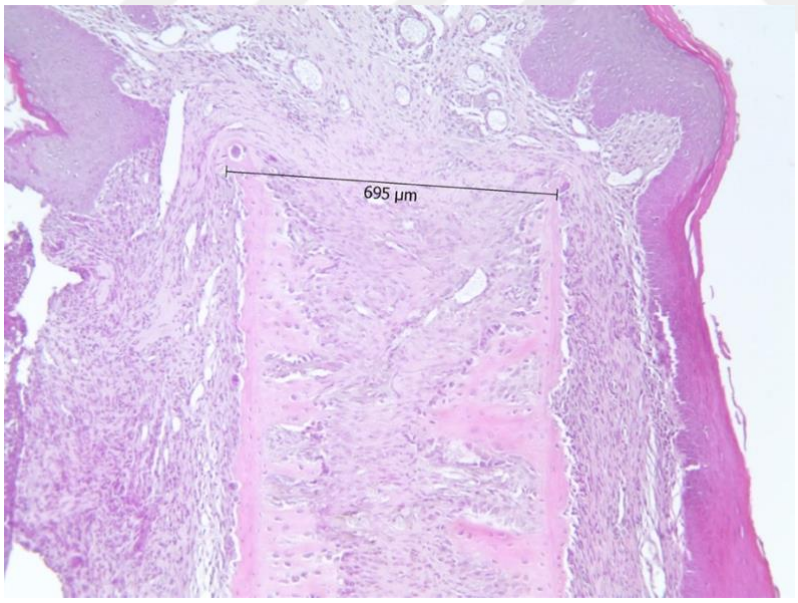

Şekil 3.11: Sutur genişliğinin ölçülmesi

İmmünohistokimyasal değerlendirmeler preparatın boyanma şiddetine göre genel ve bölgesel (hücresel) olarak yapıldı. Anti-VEGF, anti-OPN, anti-BMP-2 immün işaretlemeleri yapılan preparatlar immünitenin genel şiddetine göre 40x mikroskop

büyütmesinde zayıf (+), orta (++) ve yoğun (+++) olmak üzere değerlendirildi. Hücresel immünoreaktivite değerlendirmeleri (immünoreaktif hücre sayıları ve immünoreaktivitenin şiddeti) her bir denekten rastgele seçilen 3 alanın 200x büyütme altında incelenmesi ve pozitif boyanan hücre sayılarının 1-10= + (hafif), 11-20= ++ (orta), >20= +++ (yüksek) şeklinde belirlenmesiyle semikantitatif olarak yapıldı. Tüm değerlendirmeler klinik prosedürlere kör, tek bir araştırmacı tarafından yapıldı.

3.2.12. İstatistiksel Analiz

Bu çalışmada istatistiksel analizler NCSS (Number Cruncher Statistical System) 2007 Statistical Software (NCSS Llc, Utah, Amerika Birleşik Devletleri) paket programı ile yapıldı. Verilerin değerlendirilmesinde tanımlayıcı istatistiksel metotların (ortalama, standart sapma) yanı sıra Shapiro-Wilk normallik testi ile değişkenlerin dağılımına bakılarak, normal dağılım gösteren değişkenlerin zaman karşılaştırmalarında eşlendirilmiş t testi, gruplar arası karşılaştırmalarında tek yönlü varyans analizi, alt grup karşılaştırmalarında Tukey çoklu karşılaştırma testi, normal dağılım göstermeyen değişkenlerin gruplar arası karşılaştırmalarında Kruskal Wallis testi, nitel verilerin karşılaştırmalarında Ki-kare testi kullanıldı. Sonuçlar, $p<0,05$ anlamlılık düzeyinde değerlendirildi.

4. BULGULAR

4.1. KLİNİK BULGULAR

Çalışmamıza toplamda 35 adet Sprague Dawley cinsi rat ile başlandı. 6 adet rat genel anestezi sonrası kardiyak arrest gelişmesi sonucu kaybedildi, çalışmanın 4. gününde 1 adet rat kafeste ölü olarak bulundu. Negatif kontrol grubunun çalışmadan çıkarılarak grup içi sayıların yeniden düzenlenmesiyle her grupta 7'şer rat olacak şekilde toplamda 28 adet rat ile çalışma tamamlandı.

Ekspansiyon süresi boyunca deney hayvanlarımızın genişletme apareylerini iyi tolere ettikleri gözlemlendi. Apareyin yerleştirilmesi sırasında veya sonrasında dişlerde kırılma, dehisens, mukozal enfeksiyon benzeri herhangi bir-komplikasyon gerçekleşmedi. Apareyi düşen 5 deneğin apareyi aynı gün yenilendi. Sutural açılma, tüm deneklerde oklüzal radyografiler ve klinik olarak keser dişler arasında diastema açılması ile kanıtlandı.

4.1.1. Deney Hayvanlarının Vücut Ağırlığı Değişimi

Ratların çalışma öncesi ve çalışma sonrası vücut ağırlıkları gruplar arasında tek yönlü varyans analizi ile, grup içinde ise eşlendirilmiş t testi ile karşılaştırılmıştır. Çalışma öncesi ve çalışma sonrası vücut ağırlıkları arasındaki farkların gruplar arası karşılaştırması için Kruskal Wallis testi kullanılmıştır (Tablo 4.1).

Tablo 4.1: Grupların çalışma başlangıcı (T0) ve çalışma sonu (T1) vücut ağırlıkları ve vücut ağırlığı değişim miktarlarının karşılaştırılması

	DSLT	**DYKU**	**Kombinasyon**	**Kontrol**	**p**
T0*	130,71±16,87	143,86±5,55	129,57±11,72	132,43±16,49	0,199
T1*	121,14±21,72	121±8,04	108,86±15,63	111,86±33,94	0,636
p‡	0,219	0,880	0,325	**0,016**	
Değişim farkı⁑	9,57±33,86	22,86±10,09	20,71±23,28	20,57±21,76	0,723

*Tek Yönlü Varyans Analizi, ‡Eşlendirilmiş T Testi, ⁑Kruskal Wallis Testi

Çalışma sonunda tüm grupların vücut ağırlığı ortalamalarında bir miktar azalma meydana gelmiş olsa da bu azalma DSLT (p=0,219), DYKU (p=0,880) ve kombinasyon (DSLT+DYKU) grubunda (p=0,325) istatistiksel olarak anlamlı değildir (p>0,05). Kontrol grubunun ise çalışma sonu vücut ağırlığı ortalaması, çalışma başlangıcı vücut ağırlığı ortalamasından istatistiksel olarak anlamlı şekilde düşük bulunmuştur (p=0,016; p<0,05) (Tablo 4.1).

Çalışma başlangıcı ve çalışma sonu vücut ağırlığı değişim miktarları bakımından gruplar arasında anlamlı farklılık bulunmamaktadır (p=0,723; p>0,05). Vücut ağırlığı dağılımına yönelik grafik Şekil 4.1'de sunulmuştur.

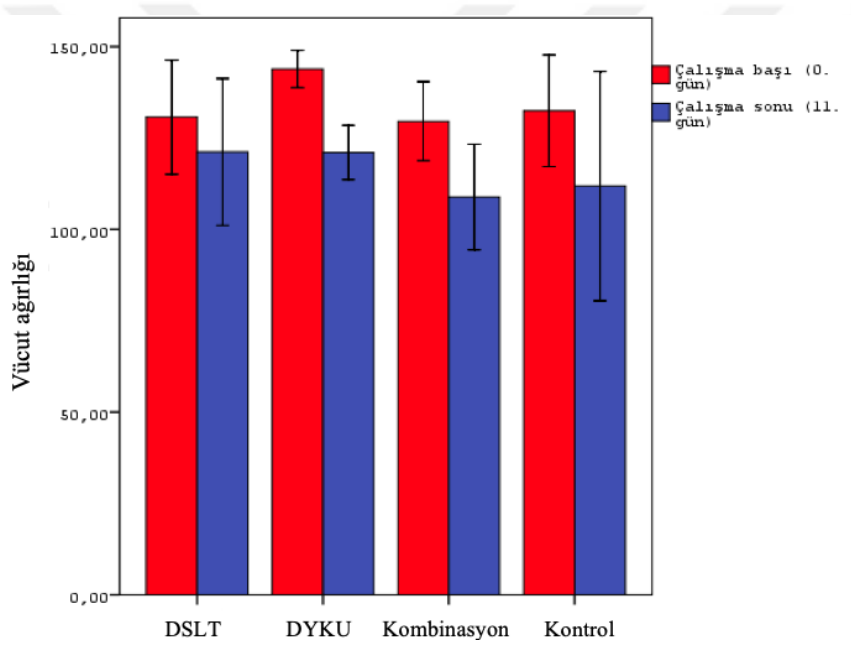

Şekil 4.1: Çalışma başlangıcı ve çalışma sonunda vücut ağırlığı dağılım grafiği

4.1.2. Dental Ekspansiyon Miktarı

Çalışmanın son günü (11. gün) ratların maksiller keser dişleri arasında oluşmuş olan diastema miktarlarının kumpas ile ölçülmesiyle belirlenmiş olan dental ekspansiyon miktarları, gruplar arasında Tek Yönlü Varyans Analizi ile karşılaştırılmıştır (Tablo 4.2).

Tablo 4.2: Çalışma sonu dental ekspansiyon miktarları

	DSLT	DYKU	Kombinasyon	Kontrol	p
Ekspansiyon miktarı*	1,54±0,62	1,83±0,32	1,69±0,34	2,03±0,58	0,305

*Tek Yönlü Varyans Analizi

Çalışma sonunda ölçülen dental ekspansiyon miktarları arasında gruplar arasında anlamlı farklılık bulunmamıştır (p=0,305; p>0,05). Kontrol grubu, 2,03±0,58 mm ile en yüksek dental ekspansiyon miktarı ortalamasına sahip iken bunu sırasıyla DYKU grubu (1,83±0,32 mm) ve kombinasyon grubu (1,69±0,34 mm) takip etmektedir. DSLT grubu ise 1,54±0,62 mm ile en düşük dental ekspansiyon miktarı ortalamasına sahiptir (Tablo 4.2). Grupların çalışma sonu dental ekspansiyon ortalaması dağılımları Şekil 4.2'de gösterilmiştir.

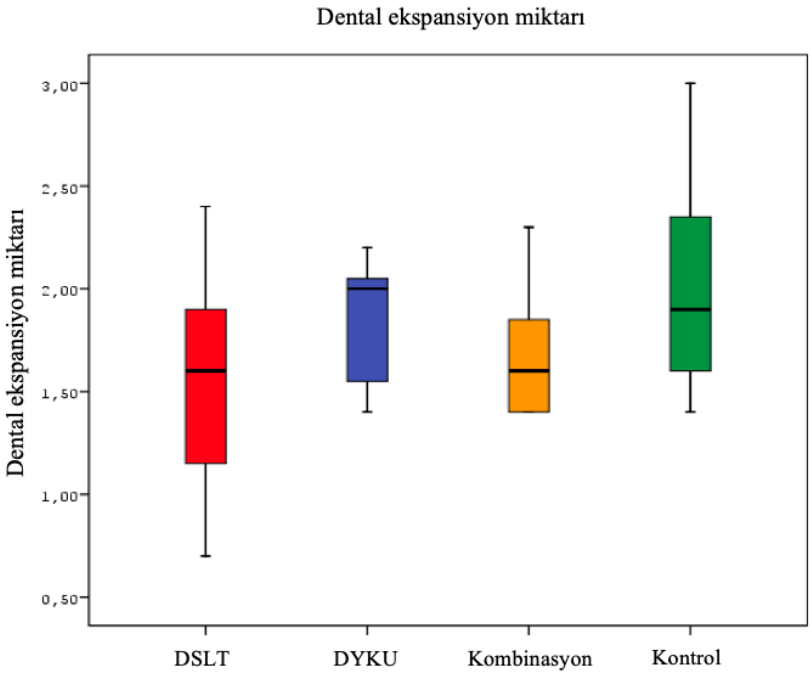

Şekil 4.2: Çalışma sonu dental ekspansiyon miktarları dağılım grafiği

4.2. HİSTOLOJİK GÖZLEM BULGULARI VE HİSTOMORFOMETRİK BULGULAR

4.2.1. Histolojik Gözlem Bulguları

Genel morfolojiyi ortaya koymak üzere H&E ile boyanan kesitler 100x ve 400x'lik mikroskop büyütmesinde histolojik olarak incelendiğinde DSLT grubunda midpalatal sutur genişliğinin diğer gruplara göre daha az olduğu, buna paralel olarak yeni kemikleşme alanlarının bitişiğindeki osteoblastların da sayıca az olduğu ancak düzenli yerleşime yöneldikleri görülmüştür (Şekil 4.3 A, B). DYKU ve kombinasyon grubunda ise DSLT grubuna kıyasla histolojik olarak midpalatal sutur genişliğinin arttığı ve yeni kemikleşme alanlarının oluştuğu, bu alanlara bitişik osteoblast sayısında artış olduğu ve düzenli yerleşim gösterdikleri görülmüştür (Şekil 4.3 C-F). Kontrol grubunda ise midpalatal suturdaki histolojik genişlemenin ve yeni kemikleşme alanlarının diğer gruplara göre çok az olduğu gözlenmiştir (Şekil 4.3 G). Bu grupta osteoblastlar henüz düzenli yerleşim göstermemektedir (Şekil 4.3 H).

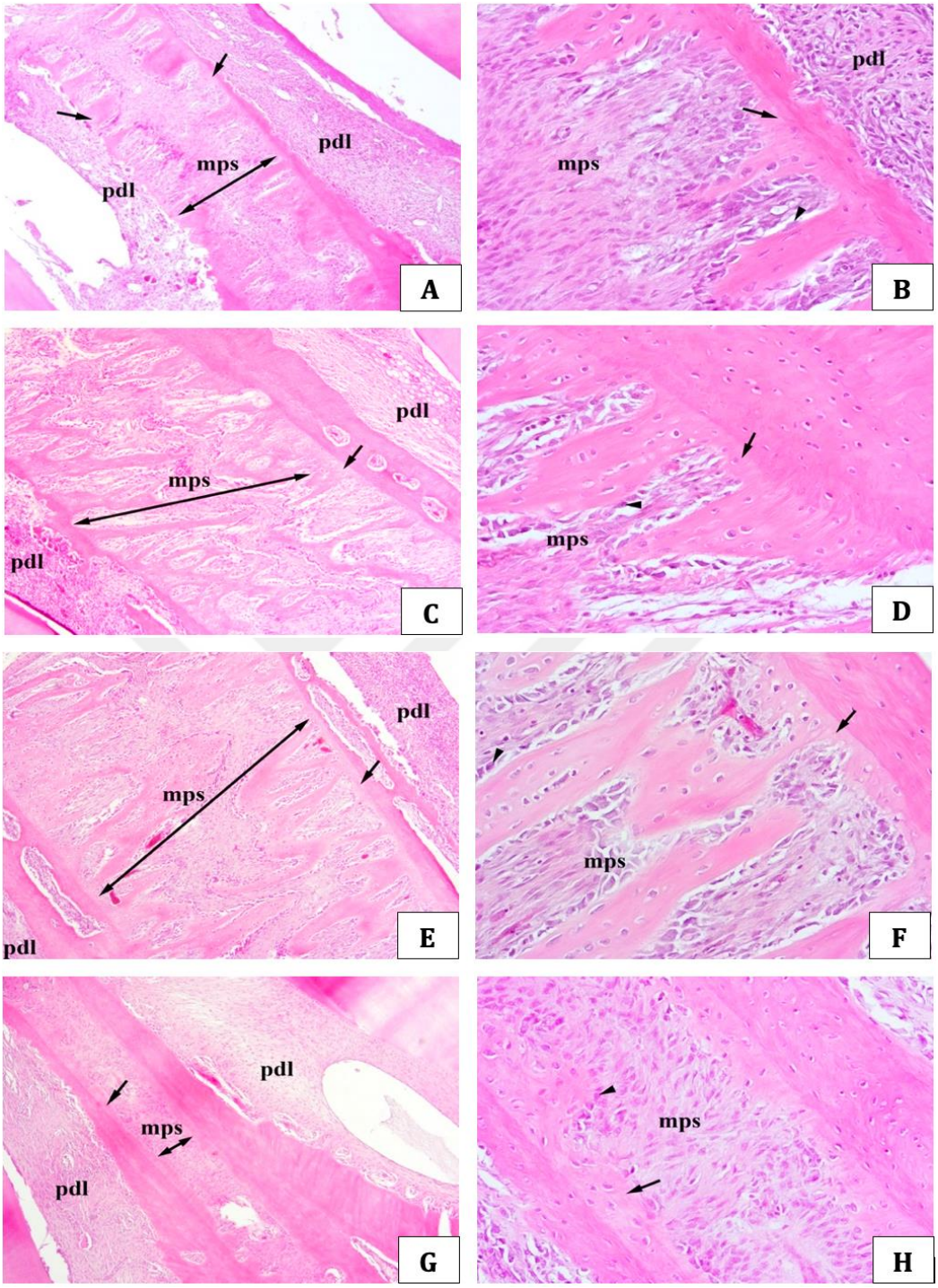

Şekil 4.3: Midpalatal suturun genel morfolojisi

Not-1: **(A, B) DSLT grubu:** Midpalatal sutur, yeni kemikleşme bölgeleri (ok), bu bölgelere komşu düzenli yerleşim gösteren osteoblastlar (ok başı) ve sementum bitişiğinde (ok) periodontal ligament. **(C, D) DYKU grubu:** Genişlemiş midpalatal sutur, yeni kemikleşme bölgeleri (ok), bu bölgelere komşu sayıca artmış osteoblastlar (ok başı) ve sementum bitişiğinde (ok) periodontal ligament. **(E, F) Kombinasyon grubu:** Genişlemiş midpalatal sutur, yeni kemikleşme bölgeleri (ok), bu bölgelere komşu sayıca artmış osteoblastlar (ok başı) ve sementum bitişiğinde (ok) periodontal ligament. **(G, H) Kontrol grubu:** Oldukça dar midpalatal sutur, az miktarda kemikleşme bölgeleri (ok), bu bölgelere komşu düzensiz yerleşimli osteoblastlar (ok başı) ve sementum bitişiğinde (ok) periodontal ligament.

Not-2: H&E boyama, A, C, E ve G; 100x mikroskop büyütmesi, B, D, F ve H; 400x mikroskop büyütmesi (pdl: periodontal ligament, mps: midpalatal sutur, km: kemik matriks).

4.2.2. Osteoblast, Kapiller ve Osteoklast Sayıları

Grupların osteoblast, kapiller ve osteoklast sayılarının Tek Yönlü Varyans Analizi ve Kruskal Wallis testi ile gruplar arası karşılaştırmaları Tablo 4.3'te, osteoblast sayısının Tukey Çoklu Karşılaştırma Testi ile gruplar arasındaki karşılaştırmaları ise Tablo 4.4'te sunulmuştur.

Tablo 4.3: Grupların osteoblast, kapiller ve osteoklast sayısı ortalamaları

	DSLT	DYKU	Kombinasyon	Kontrol	p
Osteoblast*	18,06±2,23	21,08±2,44	22,33±5,83	16,21±3,24	**0,02**
Kapiller*	0,841±0,734	0,667±0,476	0,988±0,533	0,234±0,274	0,071
Osteoklast‡	0,016±0,042	0,016±0,042	0,063±0,108	0,016±0,042	0,765

*Tek Yönlü Varyans Analizi ‡Kruskal Wallis Testi

Tablo 4.4: Osteoblast sayılarının gruplar arası karşılaştırmaları

	Osteoblast*
DSLT / DYKU	0,444
DSLT / Kombinasyon	0,168
DSLT / Kontrol	0,787
DYKU / Kombinasyon	0,922
DYKU / Kontrol	0,094
Kombinasyon / Kontrol	**0,025**

*Tukey Çoklu Karşılaştırma Testi

Çalışmamızda kombinasyon grubunun en yüksek osteoblast sayısı ortalamasına (22,33±5,83) sahip olduğu, bunu sırasıyla DYKU (21,08±2,44) ve DSLT (18,06±2,23) gruplarının takip ettiği görülmüştür. Kontrol grubunda ise en düşük osteoblast sayısı ortalaması (16,21±3,24) tespit edilmiştir. Grupların osteoblast sayısı ortalamaları karşılaştırıldığında istatistiksel olarak anlamlı fark bulunmuştur ($p=0,02$; $p<0,05$) (Tablo 4.3). Tukey Çoklu Karşılaştırma Testi sonuçlarına göre kombinasyon grubunun osteoblast sayısı kontrol grubundan istatistiksel olarak anlamlı şekilde daha yüksek bulunmuştur ($p=0,025$; $p<0,05$). Osteoblast sayısı bakımından diğer gruplar arasında anlamlı farklılık gözlenmemiştir ($p>0,05$) (Tablo 4.4).

Kombinasyon grubunda, kapiller ve osteoklast sayısı ortalamaları da diğer gruplara göre yüksek bulunmuşsa da, gruplar arasında istatistiksel olarak anlamlı

farklılığa rastlanmamıştır (sırasıyla p=0,071, p=0,765; p>0,05) (Tablo 4.3). Osteoblast, kapiller ve osteoklast sayılarının dağılımlarını gösteren grafikler sırasıyla Şekil 4.4, Şekil 4.5 ve Şekil 4.6'da verilmiştir.

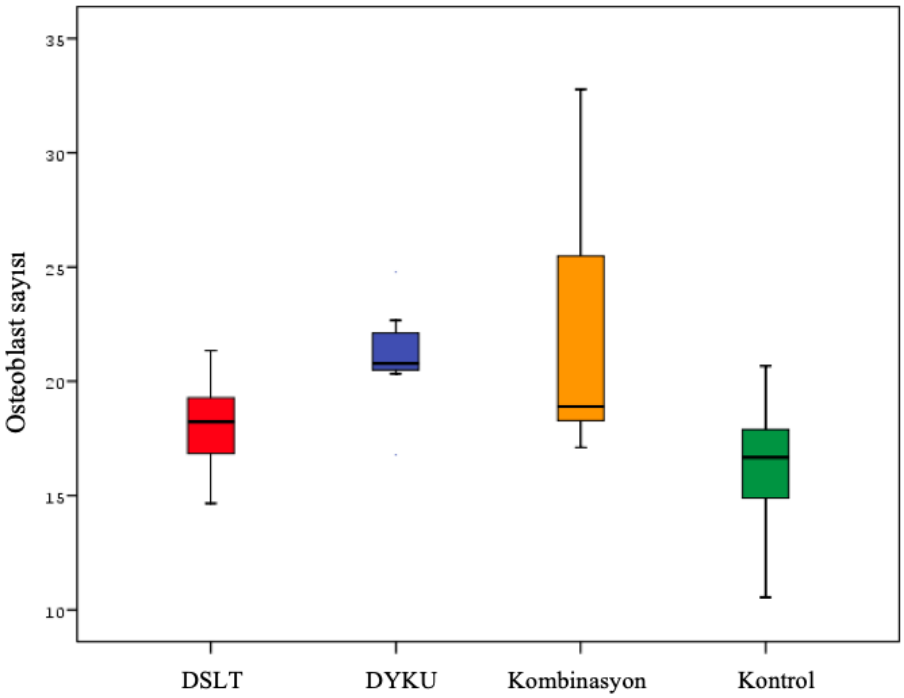

Şekil 4.4: Osteoblast sayılarının dağılımını gösteren grafik

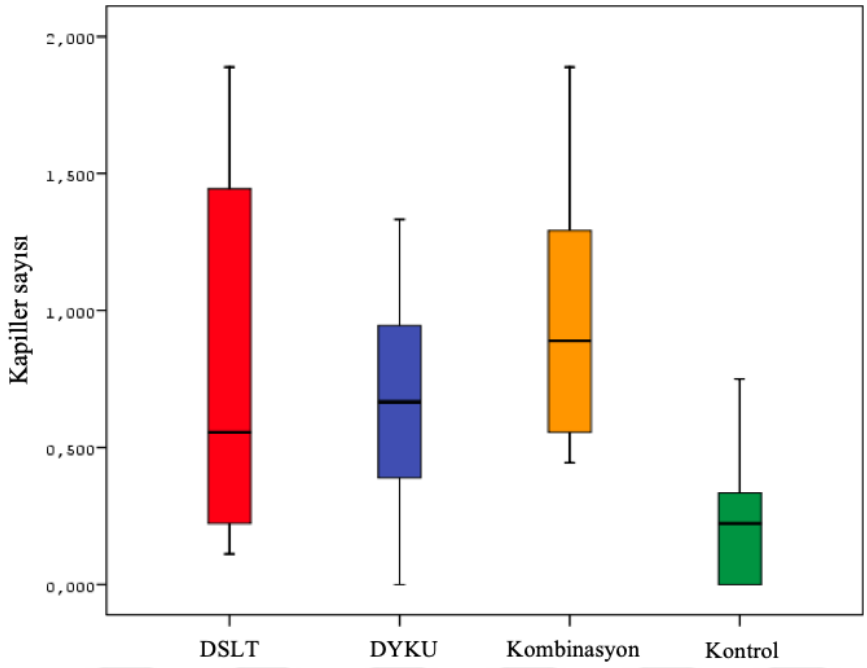

Şekil 4.5: Kapiller sayılarının dağılımını gösteren grafik

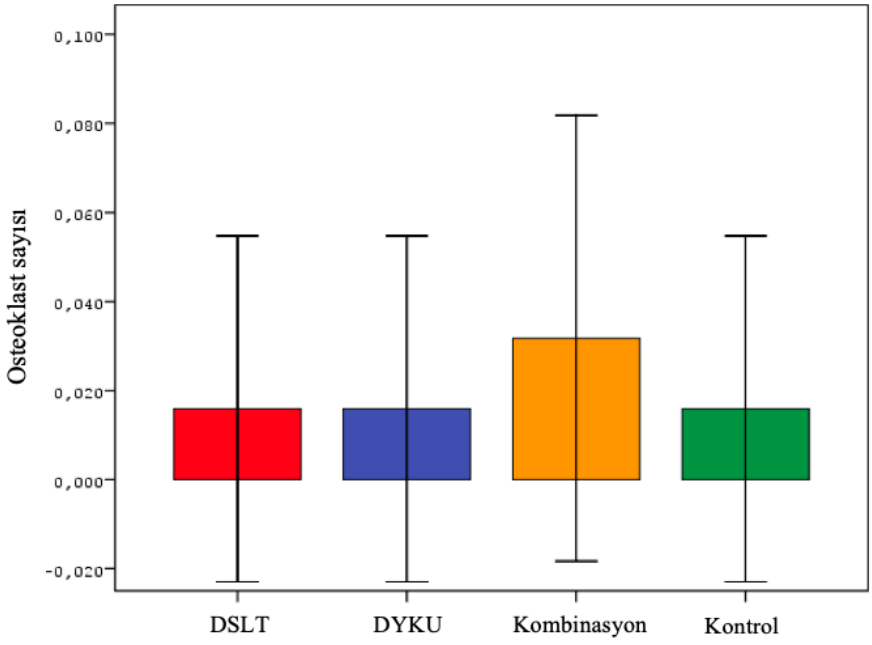

Şekil 4.6: Osteoklast sayılarının dağılımını gösteren grafik

4.2.3. Sutur Genişliği ve Yeni Oluşan Kemik Alanı

Histolojik kesitlerde ölçülen sutur genişliği ve suturun sağ ve sol taraflarındaki yeni kemikleşme alanları gruplar arasında Tek Yönlü Varyans Analizi ile (Tablo 4.5) ve Tukey Çoklu Karşılaştırma testi ile (Tablo 4.6) karşılaştırılmıştır.

Tablo 4.5: Grupların sutur genişliği ve yeni oluşan kemik alanları

	DSLT	DYKU	Kombinasyon	Kontrol	p
Sutur genişliği (µm)*	748,86±147,11	1262,71±175,31	785,71±110,27	500,14±157,5	**0,0001**
Yeni kemik alanı (μm^2) *	459152,14±197901,96	726396,57±69415,55	547663,71±103047,08	487069±276129,57	**0,046**

*Tek Yönlü Varyans Analizi

Tablo 4.6: Sutur genişliği ve yeni oluşan kemik alanı için gruplar arası karşılaştırmalar

	Sutur genişliği (µm)*	Yeni kemik alanı (μm^2)*
DSLT / DYKU	**0,0001**	**0,049**
DSLT / Kombinasyon	0,967	0,797
DSLT / Kontrol	**0,023**	0,991
DYKU / Kombinasyon	**0,0001**	0,276
DYKU / Kontrol	**0,0001**	0,09
Kombinasyon / Kontrol	**0,008**	0,922

*Tukey Çoklu Karşılaştırma Testi

Gruplar arasında sutur genişlikleri karşılaştırıldığında tüm grupların sutur genişliklerinin kontrol grubuna göre istatistiksel olarak anlamlı şekilde daha yüksek olduğu ($p<0,05$) ve DYKU grubunun diğer gruplara göre anlamlı şekilde en yüksek sutur genişliğine sahip olduğu tespit edilmiştir. DSLT ve kombinasyon grubunun sutur genişliği arasında anlamlı farklılık bulunmamıştır ($p=0,967$; $p>0,05$) (Tablo 4.5 ve Tablo 4.6).

Yeni oluşan kemik alanları değerlendirildiğinde, en yüksek yeni kemik alanı miktarının 726396,57±69415,55 μm^2 ile DYKU grubuna ait olduğu görülmüştür. Bunu sırasıyla kombinasyon (547663,71±103047,08 μm^2), kontrol (487069±276129,57 μm^2) ve DSLT (459152,14±197901,96 μm^2) grupları takip etmektedir (Tablo 4.5). Yeni oluşan

kemik alanları gruplar arası karşılaştırıldığında; DYKU grubunun yeni kemik alanı ortalaması DSLT grubundan anlamlı olarak daha yüksek bulunmuştur (p=0,049; p<0,05). Diğer gruplar arasında istatistiksel olarak anlamlı farklılık tespit edilmemiştir (p>0,05) (Tablo 4.6). Sutur genişliği ve yeni oluşan kemik alanları dağılım grafikleri Şekil 4.7 ve Şekil 4.8'de gösterilmiştir.

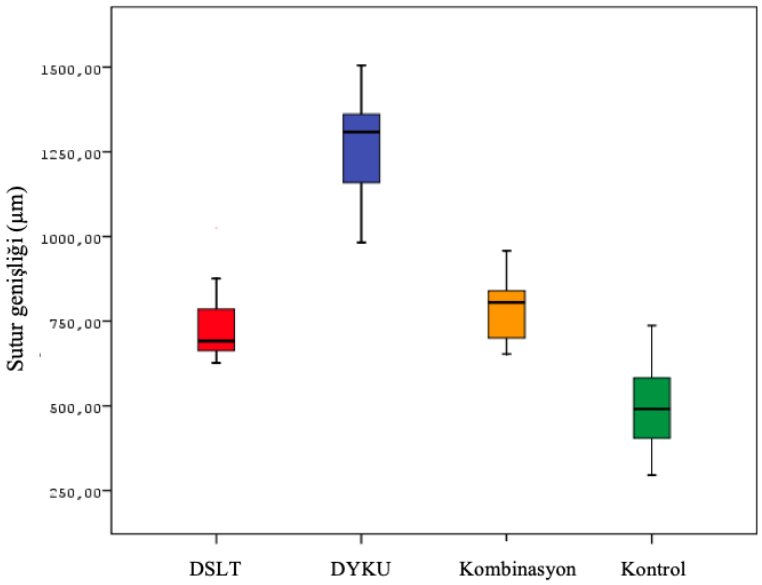

Şekil 4.7: Sutur genişliği miktarının dağılımını gösteren grafik

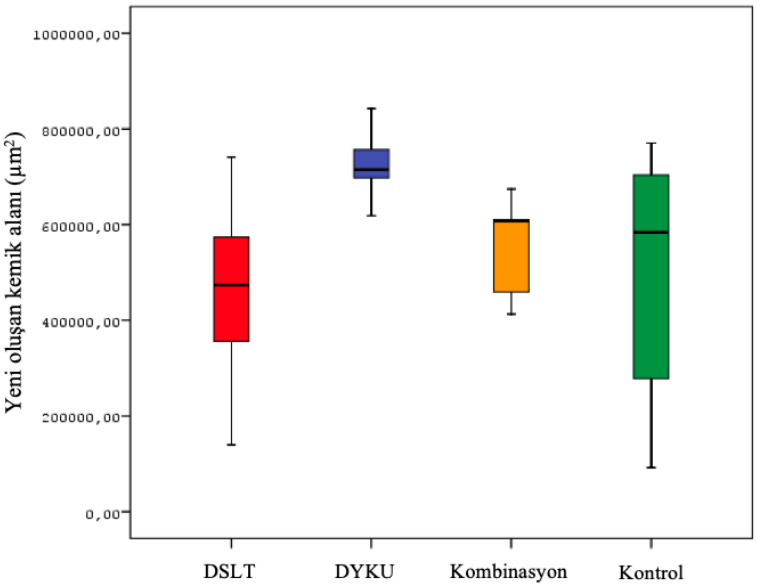

Şekil 4.8: Sutural bağ dokusu etrafında yeni oluşan kemik alanlarının dağılımını gösteren grafik

4.3. İMMÜNOHİSTOKİMYASAL BULGULAR

İmmünohistokimyasal yöntem ile boyanan kesitlerden elde edilen bulguların skorlamaları Tablo 4.7, 4.8, 4.9. ve 4.10'da sunulmuştur. Bu skorlamaların yüzdelik dağılımları ve Ki Kare testi ile gruplar arası karşılaştırmaları Tablo 4.11'de, Tukey Çoklu Karşılaştırma Testi ile gruplar arası karşılaştırmaları Tablo 4.12'de gösterilmiştir.

Tablo 4.7: DSLT grubu; BMP-2, VEGF ve OPN antikorları için genel boyanma şiddeti ve hücresesel immünoreaktivite skorlaması

DSLT	**BMP-2**		**VEGF**		**OPN**	
	Genel	Hücresel	Genel	Hücresel	Genel	Hücresel
1	++	++	+	+	+	+
2	+	+	++	++	++	++
3	+	+	+	+	++	++
4	++	+	++	+	++	++
5	+	+	+	+	+	+
6	++	++	++	++	++	++
7	+	+	+	+	+++	++

Tablo 4.8: DYKU grubu; BMP-2, VEGF ve OPN antikorları için genel boyanma şiddeti ve hücresesel immünoreaktivite skorlaması

DYKU	**BMP-2**		**VEGF**		**OPN**	
	Genel	Hücresel	Genel	Hücresel	Genel	Hücresel
1	+	+	++	++	+	+
2	+	+	+++	+++	++	++
3	++	++	++	++	++	++
4	+	+	++	++	++	++
5	+	+	++	++	+	++
6	+	+	+++	++	++	++
7	+	+	++	++	++	++

Tablo 4.9: Kombinasyon grubu; BMP-2, VEGF ve OPN antikorları için genel boyanma şiddeti ve hücresesel immünoreaktivite skorlaması

Kombinasyon	BMP-2		VEGF		OPN	
	Genel	Hücresel	Genel	Hücresel	Genel	Hücresel
1	+++	+++	+++	+++	++	++
2	+++	+++	+++	+++	++	++
3	+++	++	++	+++	++	++
4	++	++	++	+	+++	+++
5	++	+	+++	+++	++	++
6	+++	+++	+++	+++	+++	+++
7	++	+	++	+	+++	+++

Tablo 4.10: Kontrol grubu; BMP-2, VEGF ve OPN antikorları için genel boyanma şiddeti ve hücresesel immünoreaktivite skorlaması

Kontrol	BMP-2		VEGF		OPN	
	Genel	Hücresel	Genel	Hücresel	Genel	Hücresel
1	++	+	++	++	+	+
2	+	+	+++	+++	++	++
3	+	+	++	++	+	+
4	+	+	+	+	+	+
5	++	+	++	++	+++	++
6	+	+	+	+	+	+
7	+	+	+	+	+	+

Tablo 4.11: BMP-2, VEGF ve OPN antikorları ile genel boyanma şiddeti ve hücresel immünoreaktivite skorlarının yüzdelik dağılımları ve gruplar arası karşılaştırmaları

			DSLT		DYKU		Kombinasyon		Kontrol		p
BMP-2 *	Genel şiddeti	(+)	4	57,14%	6	85,71%	0	0,00%	5	71,43%	**0,005**
		(++)	3	42,86%	1	14,29%	3	42,86%	2	28,57%	
		(+++)	0	0,00%	0	0,00%	4	57,14%	0	0,00%	
	Hücresel immünoreaktivite	(+)	5	71,43%	6	85,71%	2	28,57%	7	100,00%	**0,03**
		(++)	2	28,57%	1	14,29%	2	28,57%	0	0,00%	
		(+++)	0	0,00%	0	0,00%	3	42,86%	0	0,00%	
VEGF *	Genel şiddeti	(+)	4	57,14%	0	0,00%	0	0,00%	3	42,86%	**0,041**
		(++)	3	42,86%	5	71,43%	3	42,86%	3	42,86%	
		(+++)	0	0,00%	2	28,57%	4	57,14%	1	14,29%	
	Hücresel immünoreaktivite	(+)	5	71,43%	0	0,00%	2	28,57%	3	42,86%	**0,002**
		(++)	2	28,57%	6	85,71%	0	0,00%	3	42,86%	
		(+++)	0	0,00%	1	14,29%	5	71,43%	1	14,29%	
OPN*	Genel şiddeti	(+)	2	28,57%	2	28,57%	0	0,00%	5	71,43%	0,061
		(++)	4	57,14%	5	71,43%	4	57,14%	1	14,29%	
		(+++)	1	14,29%	0	0,00%	3	42,86%	1	14,29%	
	Hücresel immünoreaktivite	(+)	2	28,57%	1	14,29%	0	0,00%	5	71,43%	**0,006**
		(++)	5	71,43%	6	85,71%	4	57,14%	2	28,57%	
		(+++)	0	0,00%	0	0,00%	3	42,86%	0	0,00%	

*Ki Kare testi

Tablo 4.12: BMP-2, VEGF ve OPN antikorlarına ilişkin genel boyanma ve hücresel immünoreaktivite skorlarının gruplar arası karşılaştırması

	BMP-2*		VEGF*		OPN*
	Genel şiddeti	Hücresel immünoreaktivite	Genel şiddeti	Hücresel immünoreaktivite	Hücresel immünoreaktivite
DSLT / DYKU	0,236	0,515	**0,038**	**0,018**	0,515
DSLT / Kombinasyon	**0,018**	0,117	**0,018**	**0,016**	0,077
DSLT / Kontrol	0,577	0,127	0,564	0,427	0,108
DYKU / Kombinasyon	**0,004**	0,069	0,280	**0,004**	0,118
DYKU / Kontrol	0,515	0,299	0,147	0,135	**0,031**
Kombinasyon / Kontrol	**0,01**	**0,021**	0,091	**0,043**	**0,013**

*Tukey Çoklu Karşılaştırma Testi

BMP-2 genel boyanma şiddetleri karşılaştırıldığında kombinasyon grubunun genel şiddeti; DSLT, DYKU ve kontrol gruplarından istatistiksel olarak anlamlı derecede yüksek bulunmuştur (sırasıyla p=0,018, p=0,004, p=0,01; p<0,05) BMP-2 genel boyanma şiddeti açısından diğer gruplar arasında anlamlı farklılık gözlenmemiştir (p>0,05). BMP-2 bakımından hücresel immünoreaktiviteler karşılaştırıldığında kombinasyon grubunun hücresel BMP-2 immünoreaktivitesinin kontrol grubundan anlamlı olarak daha yüksek

olduğu tespit edilmiştir ($p=0,021$; $p<0,05$). Hücresel BMP-2 immünoreaktivitesi bakımından diğer gruplar arasında anlamlı farklılık bulunmamaktadır ($p>0,05$) (Tablo 4.11 ve Tablo 4.12).

Anti-BMP-2 immünoişaretlemesi açısından incelendiğinde DSLT grubuna ait midpalatal suturda çok zayıf işaretlenme görülmüş, kemik matriksinde hafif-orta şiddetteki işaretlemeyle paralel olarak osteoblastlardaki işaretlenmenin de zayıf olduğu tespit edilmiştir (Şekil 4.9 A). DYKU ve kombinasyon gruplarında midpalatal suturdaki genişlemeye paralel olarak anti-BMP-2 immünopozitif işaretlenmenin de arttığı gözlenmiştir (Şekil 4.9 C, D ve E, F). Kontrol grubunda hem midpalatal sutur genişliği oldukça dar hem de hücre sayısı ve aktivitesi düşüktür (Şekil 4.9 G ve H). Anti BMP-2, işaretlemesi için rastgele seçilen bir gruptan yine rastgele seçilen bir preparata negatif immünohistokimya yapılarak anti-BMP-2 işaretlemesinin yalancı pozitiflik göstermediği kanıtlanmıştır (Şekil 4.9 B)

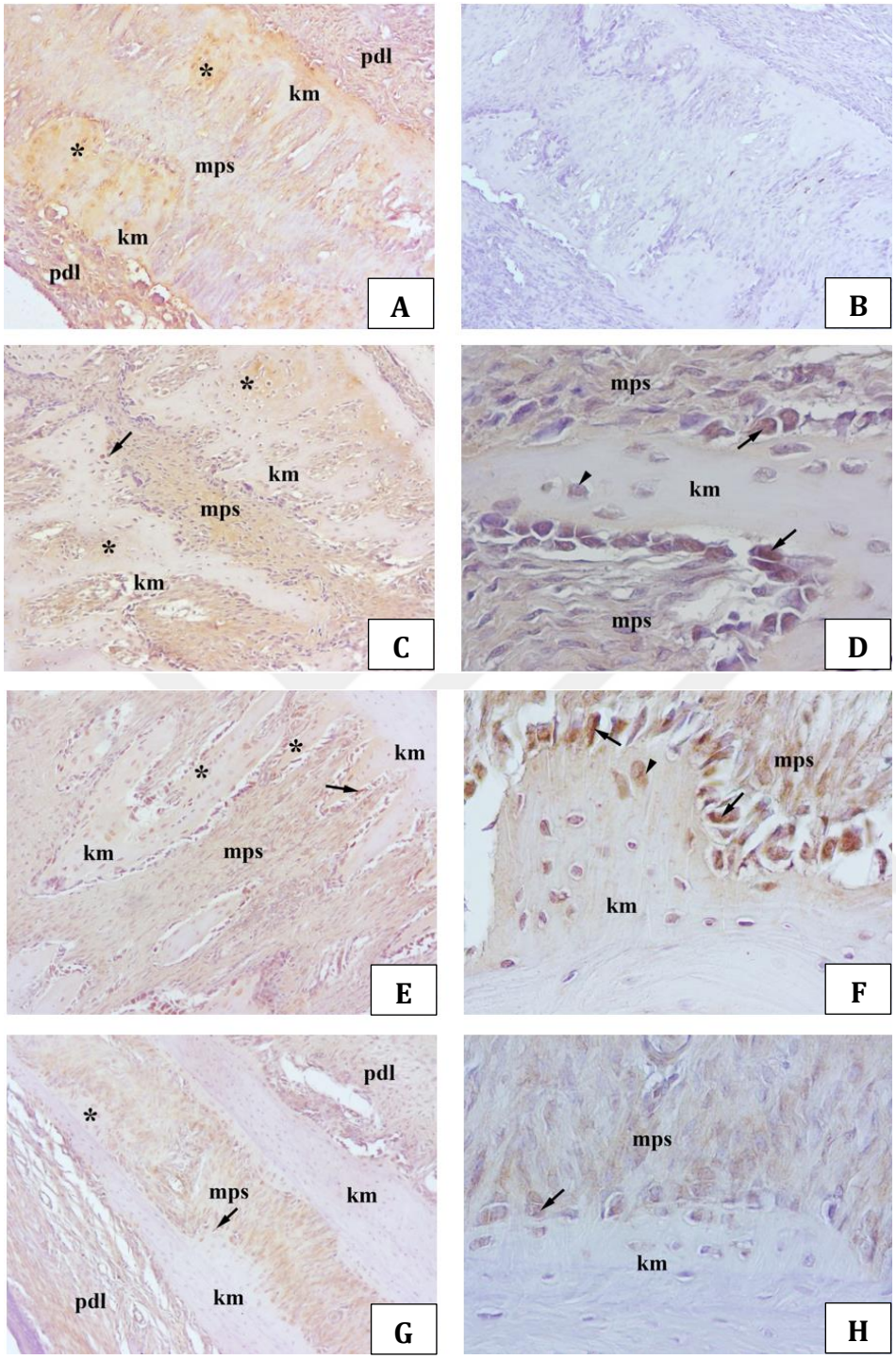

Şekil 4.9: Kemik yapım alanında anti-BMP-2 immünohistokimyası

Not-1: **(A) DSLT grubu:** Midpalatal sutur çevresinde yeni kemikleşme bölgelerinde immünopozitif alanlar (*) **(B)** Negatif immünohistokimya **(C, D) DYKU grubu:** Midpalatal sutur çevresinde yeni kemikleşme bölgelerinde immünopozitif alanlar (*) ve bu alanların yakınında immünopozitif osteoblastlar (ok) ile kemik matriks içerisindeki immünopozitif osteositler (ok başı) **(E, F) Kombinasyon grubu:** Midpalatal sutur çevresinde yeni kemikleşme bölgelerinde immünopozitif alanlar (*) ve bu alanların yakınında şiddetli immünopozitif osteoblastlar (ok) ile kemik matriks içerisindeki şiddetli immünopozitif osteositler (ok başı) **(G, H) Kontrol grubu:** Midpalatal sutur çevresinde yeni kemikleşme bölgelerinde immünopozitif alanlar (*) ve bu alanların yakınında zayıf immünopozitif osteoblastlar (ok)

Not-2: A, C, E ve G 100x mikroskop büyütmesi; D, F ve H 400x mikroskop büyütmesi; B 200x mikroskop büyütmesi (pdl: periodontal ligament, mps: midpalatal sutur, km: kemik matriks).

VEGF immünoişaretlemesine göre DSLT grubunun VEGF genel boyanma şiddeti, DYKU ve kombinasyon grubundan anlamlı olarak daha düşük bulunmuş (sırasıyla $p=0,038$, $p=0,018$; $p<0,05$), diğer gruplar arasında istatistiksel olarak anlamlı farklılık gözlenmemiştir ($p>0,05$). VEGF hücresel immünoreaktivite skorları istatistiksel olarak incelendiğinde kombinasyon grubunun immünoreaktivitesi tüm gruplardan anlamlı derecede yüksek bulunmuştur (sırasıyla $p=0,016$; $p=0,004$; $p=0,043$; $p<0,05$). DYKU grubunun hücresel VEGF immünoreaktivitesinin DSLT grubundan anlamlı olarak yüksek olduğu saptanmış ($p=0,018$; $p<0,05$) ve diğer gruplar arasında istatistiksel olarak anlamlı farklılık gözlenmemiştir (Tablo 4.11 ve Tablo 4.12).

Anti-VEGF immünohistokimyası açısından kıyaslandığında genel işaretlenme açısından gruplar benzerlik göstermekle birlikte hücresel bazda incelendiğinde en şiddetli işaretlenmenin kombinasyon grubunda olduğu görülmüştür (Şekil 4.10 E ve F). DSLT grubunda osteositler VEGF ekspresyonu yaparken osteoblastlar bu açıdan yetersiz kalmıştır (Şekil 4.10 A). DYKU grubunda kemikleşmenin artmasına paralel olarak osteosit ve osteoblastlardaki immünoreaktivitenin yaygın ve şiddetli olduğu görülmüştür (Şekil 4.10 C ve D). Kontrol grubunda düşük kemikleşme oranı ve az sayıdaki osteoblastlar nedeniyle genel VEGF ekspresyonu düşük görünmekle birlikte hücresel bazda immünoreaktivitenin şiddetli olduğu görülmüştür (Şekil 4.10 G ve H). Anti-VEGF işaretlemesi için rastgele seçilen bir gruptan yine rastgele seçilen bir preparata negatif immünohistokimya yapılarak anti-VEGF işaretlemesinin yalancı pozitiflik göstermediği kanıtlanmıştır (Şekil 4.10 B).

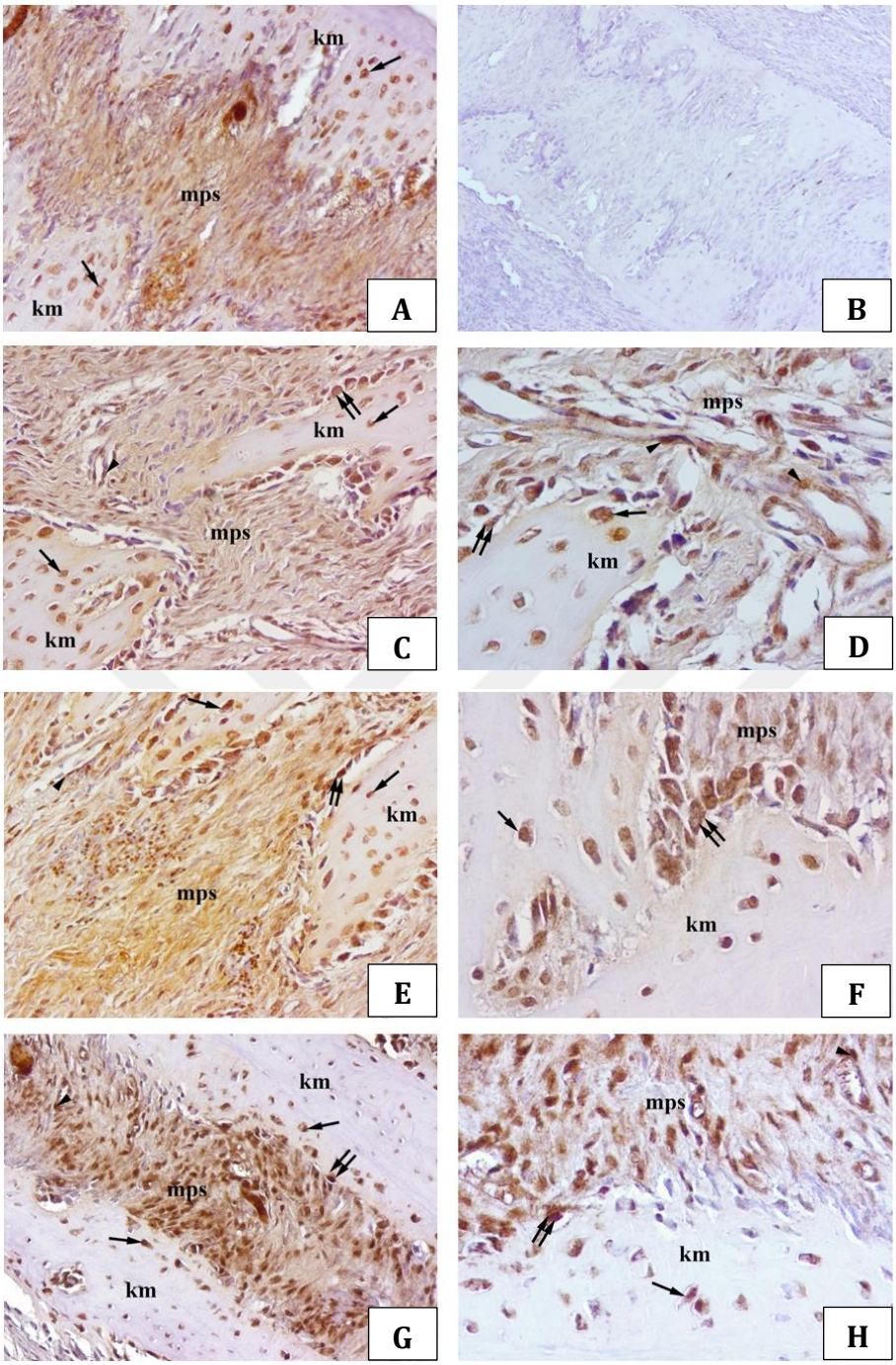

Şekil 4.10: Kemik yapım alanında anti-VEGF immünohistokimyası

Not-1: **(A) DSLT grubu:** Midpalatal suturda yoğun şiddette immünopozitif alanlar ve kemik matriks içerisinde immünopozitif osteositler (ok) **(B)** Negatif immünohistokimya **(C, D) DYKU grubu:** Midpalatal suturda yoğun şiddette immünopozitif alanlar, bu alanların komşuluğunda şiddetli immünopozitif osteoblastlar (çift ok), kemik matriks içerisindeki şiddetli immünopozitif osteositler (ok) ile midpalatal sutur içerisinde immünopozitif kan damarları (ok başı) **(E, F) Kombinasyon grubu:** Midpalatal suturda yoğun şiddette immünopozitif alanlar, bu alanların komşuluğunda şiddetli immünopozitif osteoblastlar (çift ok), kemik matriks içerisindeki şiddetli immünopozitif osteositler (ok) **(G, H) Kontrol grubu:** Midpalatal suturda yoğun şiddette immünopozitif alanlar, bu alanların komşuluğunda çok az sayıda immünopozitif osteoblastlar (çift ok), kemik matriks içerisindeki az sayıda şiddetli immünopozitif osteositler (ok) ile midpalatal sutur içerisinde immünopozitif kan damarları (ok başı)

Not-2: A, C, E ve G 200x mikroskop büyütmesi; D, F ve H 400x mikroskop büyütmesi; B 200x mikroskop büyütmesi (pdl: periodontal ligament, mps: midpalatal sutur, km: kemik matriks).

OPN genel boyanma şiddeti dağılımları arasında gruplar arası istatistiksel olarak anlamlı farklılık gözlenmemiştir ($p>0,05$) (Tablo 4.11). Hücresel immünoreaktivite dağılımları incelendiğinde DYKU ve kombinasyon gruplarının hücresel OPN immünoreaktivite şiddetleri kontrol grubuna göre anlamlı şekilde daha yüksek bulunmuştur (sırasıyla $p=0,031$, $p=0,013$; $p<0,05$). Hücresel immünoreaktivite bakımından diğer gruplar arasında anlamlı farklılık gözlenmemiştir ($p>0,05$) (Tablo 4.11 ve Tablo 4.12).

Anti-OPN immünoişaretlemesine göre DSLT grubunda genel immünoreaktivite diğer çalışma gruplarına göre düşük bulunmuştur. Hücresel temelde bakıldığında bu grupta immünoreaktivite gösteren hücrelerin osteositler olduğu görülmüştür (Şekil 4.11 A). Kombinasyon grubunda genel ve hücresel işaretlenmenin DYKU grubuna göre daha yoğun şiddette olduğu görülmüştür (Şekil 4.11 C-F). Kontrol grubunda midpalatal sutur dar, yeni kemik alanları diğer gruplara göre çok azdır. Bununla ilişkili olarak hücre sayısı azdır; ancak aktif osteoblast ve osteositlerdeki işaretlenme şiddetlidir (Şekil 4.11 G, H). Anti OPN işaretlemesi için rastgele seçilen bir gruptan yine rastgele seçilen bir preparata negatif immünohistokimya yapılarak anti-OPN işaretlemesinin yalancı pozitiflik göstermediği kanıtlanmıştır (Şekil 4.11 B).

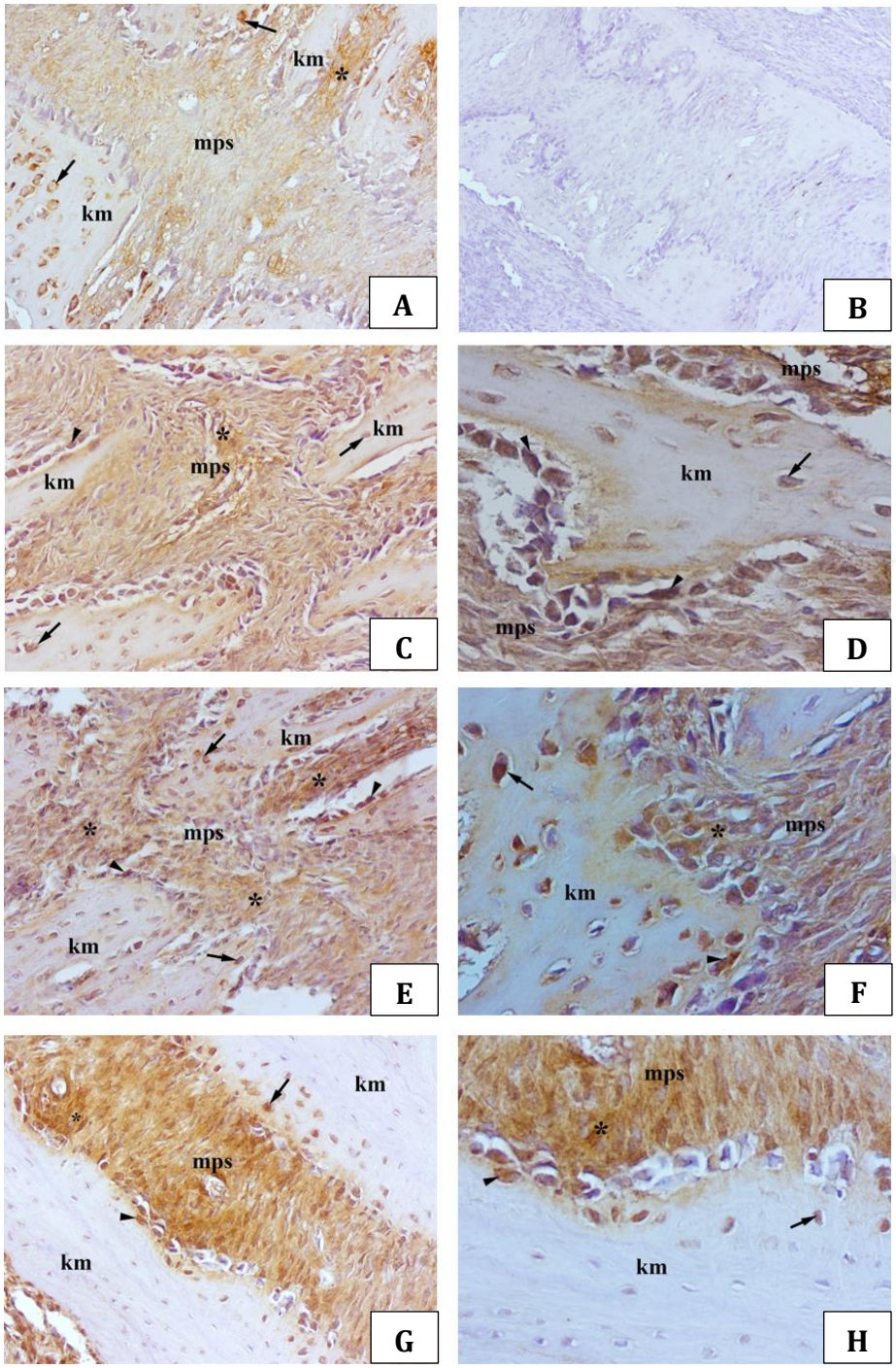

Şekil 4.11: Kemik yapım alanında anti-OPN immünohistokimyası

Not-1: **(A) DSLT grubu:** Midpalatal suturda orta şiddette immünopozitif alanlar (*) ve kemik matriks içerisinde immünopozitif osteositler (ok) **(B)** Negatif immünohistokimya **(C, D) DYKU grubu:** Midpalatal suturda yoğun şiddette immünopozitif alanlar (*), bu alanların komşuluğunda şiddetli immünopozitif osteoblastlar (ok başı) ile kemik matriks içerisindeki şiddetli immünopozitif osteositler (ok) **(E, F) Kombinasyon grubu:** Midpalatal suturda yoğun şiddette immünopozitif alanlar (*), bu alanların komşuluğunda şiddetli immünopozitif osteoblastlar (ok başı) ile kemik matriks içerisindeki şiddetli immünopozitif osteositler (ok) **(G, H) Kontrol grubu:** Midpalatal suturda orta şiddette immünopozitif alanlar (*), bu alanların komşuluğunda şiddetli çok az sayıda immünopozitif osteoblastlar (ok başı) ile kemik matriks içerisindeki az sayıda immünopozitif osteositler (ok)

Not: A, C, E ve G 200x mikroskop büyütmesi; D, F ve H 400x mikroskop büyütmesi; B 200x mikroskop büyütmesi (pdl: periodontal ligament, mps: midpalatal sutur, km: kemik matriks).

Tüm gruplarda yeni kemikleşme alanları oluşmuş, hücresel uyarılma gerçekleşmiştir. Genel morfolojik inceleme ve immünohistokimya gözlemlerimize göre DYKU ve kombinasyon grupları genel olarak birbirine yakın sonuçlar vermekle birlikte kombinasyon grubunda hücresel yapılanma daha fazladır. Kontrol grubunda kemikleşme süreci daha yavaş gerçekleşmektedir.

BMP-2, VEGF ve OPN için genel boyanma şiddeti ve hücresel immünoreaktivite skorlarının dağılımına ilişkin grafikler sırasıyla Şekil 4.12, Şekil 4.13 ve Şekil 4.14'te sunulmuştur.

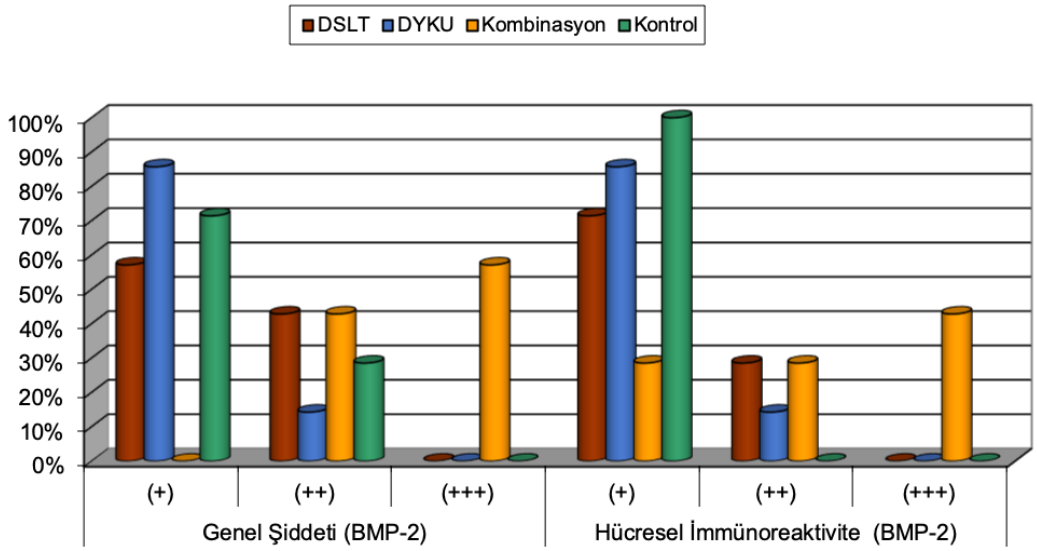

Şekil 4.12: BMP-2 antikoru için genel boyanma şiddeti ve hücresel immünoreaktivite skorlarının dağılımları

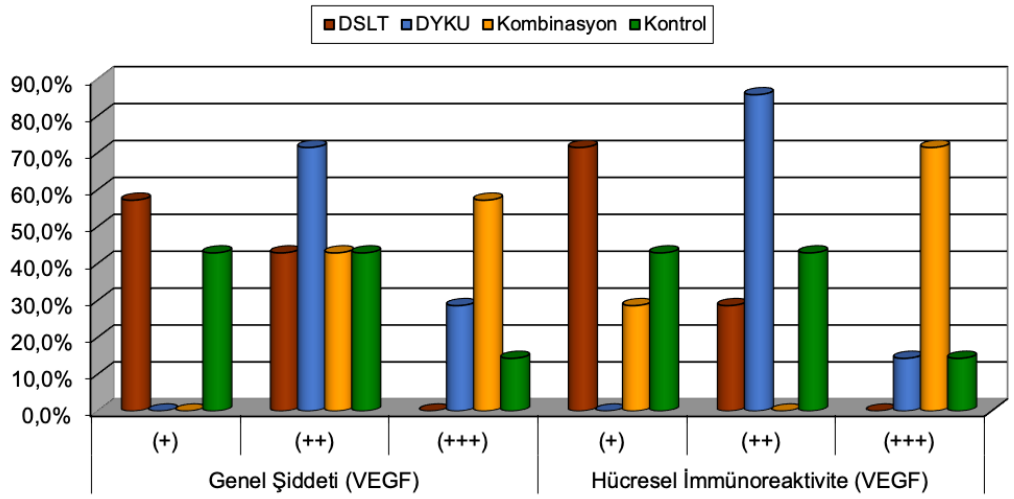

Şekil 4.13: VEGF antikoru için genel boyanma şiddeti ve hücresel immünoreaktivite skorlarının dağılımları

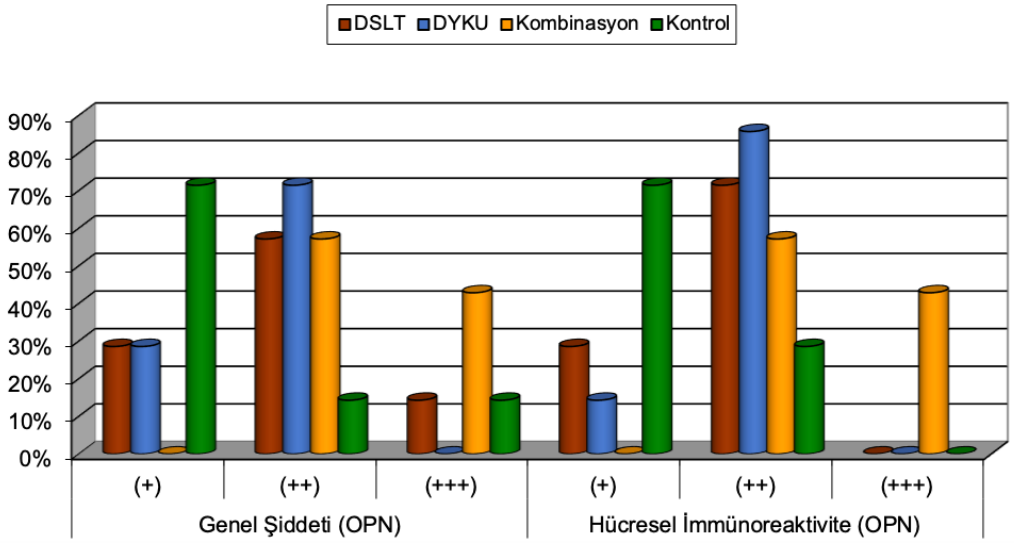

Şekil 4.14: OPN antikoru için genel boyanma şiddeti ve hücresel immünoreaktivite skorlarının dağılımı

5. TARTIŞMA

5.1. AMAÇ, GEREÇ VE YÖNTEMİN TARTIŞILMASI

Distraksiyon osteogenezi ve midpalatal ekpansiyon sırasında ve sonrasında; sutural kemik rejenerasyonunun hızlandırılması, kemik oluşumunun arttırılması ve uzun retansiyon süresinin kısaltılması için çeşitli farmakolojik ajanların (32–34,36) ve antioksidan bileşiklerin (23–30,35) uygulamalarını içeren çok sayıda çalışma yapılmıştır. İn vivo hayvan çalışmalarında, bu ajanların lokal veya sistemik olarak uygulandığı görülmektedir. Lokal uygulamalar, interpremaksiller sutura enjeksiyon yoluyla yapılmaktadır (23–25). Sistemik uygulamalar ise kullanılan ajanın suda çözdürülmesiyle oral yolla (26,32,33), orogastrik gavaj (27–31,35) ile, intragastrik (36) veya subkutan enjeksiyon (34) ile gerçekleştirilmektedir. Osteoporöz tedavisinde kullanılan stronsiyum ranelat (33), osthol (32) ve teriparatid (34) ile yüksek kolesterol tedavisinde kullanılan simvastatin (36) gibi ajanların, midpalatal kemik rejenerasyonunda olumlu etkiye sahip olduğu gösterilse de sistemik ve uzun süreli uygulamaların ortaya çıkarabileceği yan etkiler bakımından riskli olabileceğini düşünmekteyiz. Lokal enjeksiyonların ise uygulama güçlüğünü göz önüne alırsak klinik pratiğinde uygulanabilirliği düşüktür. Son yıllarda DSLT ve DYKU gibi non-invaziv tekniklerin de ortodontik diş hareketinin hızlandırılması (87–89,125–128), ortodontik ağrının (80–82) ve ortodontik kuvvetle tetiklenen kök rezorbsiyonunun azaltılmasının (94,95,129,130) yanı sıra midpalatal suturda kemik rejenerasyonunun hızlandırılması (40–46) amacıyla kullanıldığı araştırmaların sayısı artmaktadır.

DSLT ve DYKU uygulamaları; diğer tedavi yöntemlerine göre herhangi bir yan etkiye neden olmaması, noninvaziv olması ve kolay uygulanabilirliği bakımından daha avantajlı olduğu için klinik pratiğinde kullanılabilme imkânı da daha yüksektir. Ayrıca literatürde alveol kemiği (141) ve tibia (139) gibi farklı bölgelerde DSLT ve DYKU'un kemik oluşumunu hızlandırmak için kombine kullanıldığı görülmektedir. Ancak yapılan literatür taramasında kombine uygulamanın midpalatal sutur üzerinde kemik oluşumuna etkisini değerlendiren herhangi bir araştırmaya rastlanmamıştır. Bu nedenle çalışmamızda RME esnasında sutura DSLT ve DYKU'u ayrı ayrı uygulamanın yanı sıra

kombine şekilde uygulayarak, ekspanse suturdaki hücresel aktivite ile kemik oluşumuna etkisini karşılaştırmayı hedefledik.

Sutural kemik oluşumunu inceleyen araştırmalarda Uysal ve ark. (23,24) Aksakallı ve ark. (30), Ekizer ve ark. (40), Aras ve ark. (40,46,155), Kara ve ark. (27) ile Tas Deynek ve Ramoğlu (43) histomorfometrik yöntemi; Farhadian ve ark. (26), Toy ve ark. (41) immünohistokimyasal yöntemi; Zhao ve ark. (32,33,36) ile Buyuk ve ark. (25) ise immünohistokimyasal yöntem ve mikro-BT analizini birlikte kullanmışlardır. Çalışmamızda RME sırasında midpalatal sutur alanında kemik rejenerasyonunun hızlandırılarak retansiyon süresinin kısaltılması amaçlanmış olup, RME ile birlikte DSLT, DYKU ve kombine uygulama gerçekleştirilerek, etkileri histomorfometrik ve immünohistokimyasal yöntem ile incelenmiştir. Çalışmamız ekspansiyon ile birlikte eşit dozlarda uygulanan DSLT, DYKU ve kombinasyonunun midpalatal sutur üzerinde etkilerini karşılaştıran ilk çalışmadır.

Literatürde RME sırasında ve sonrasında meydana gelen değişimlerin histolojik olarak incelenmesi amacıyla tavşanlar (21), maymunlar (156), kediler (157,158), köpekler (159), domuzlar (160) ve ratlardan (23–30,32,33,35–38,41–44,46,92,161,162) alınan histolojik kesitlerin veya çocuklardan alınan biyopsilerin (10,15,16) kullanıldığı görülmektedir. İn vivo çalışmamızın kolay ve hızlı üreyebilen, barınma ve beslenme maliyeti düşük olan, histolojik preparatları kolay hazırlanabilen ve bu nedenle literatürde maksiller ekspansiyon amacıyla yaygın olarak kullanılan en küçük hayvan modeli olan ratlar üzerinde gerçekleştirilmesi tercih edilmiştir. Metabolik farklılıkların önüne geçmek ve çalışmayı standardize hale getirmek için tüm hayvanlar aynı yaş aralığı ve aynı cinsiyette seçilmiştir.

Çalışmada kullanılan hayvan yaşı, ağırlığı ve gelişim dönemi çalışma sonuçlarını doğrudan etkilemektedir. Zhao ve ark. (32,33,36) ratlarda istenilen ortopedik etkinin pubertal büyüme öncesinde veya sırasında alınabileceğini, pubertal büyüme döneminden sonra ise palatal ekspansiyon gerçekleştirilmesinin güç olduğunu söyleyerek çalışmalarında 6 haftalık ratlar kullanmıştır. Kanekawa ve Shimuzi (48) ise 15 haftalık genç erişkin ratlarda, 6 haftalık gelişmekte olan ratlara göre ekspansiyonla tetiklenen yeni mineralize kemik oluşumunun ve sutural açılma miktarının benzer olduğunu bildirmişlerdir. Bu sonuç, ratların pubertal atılım sonrasında da halen gelişmekte olan ratlarla aynı kemik oluşumu potansiyeline sahip olduğunu göstermektedir. Buna

dayanarak çalışmamızda manipülasyon güçlüğü yaşamamak için çok küçük çene-diş yapısı ve düşük vücut ağırlığına sahip olan 6 haftalık ratlar yerine daha büyük yaştaki ratlar tercih edilmiştir. Ratların yaşlanma ve yaşlanmayla ilişkili biyolojik aktiviteleri insanlardan farklıdır. Dişi ratların ortalama postnatal 8-9. haftalarda, puberte dönemi sonlanarak seksüel olgunluğa eriştiği bilinmektedir (163,164). Pubertal atılım sırasında 3-4 rat günü 1 insan yılına, sonrasında ise 10-17 rat gününün 1 insan yılına denk olduğu kabul edilmektedir (165). Çalışmamız insanda kız bireylerde 12-14 yaş civarına denk gelen, adölesan dönemdeki 9-10 (63-70 günlük) haftalık 100-160 gr ağırlığındaki Sprague Dawley cinsi dişi ratlar üzerinde yürütülmüştür. Bu yaş aralığı ortodonti klinik pratiğinde RME ile tedavi edilen hastalarınkine benzerdir.

Literatürde ratlara uygulanan ekspansiyon çalışmaları, maksiller keser dişler arasında veya maksiller molar dişler arasında ağır ortopedik kuvvet uygulanmasıyla gerçekleştirilmektedir. Çalışmamızda kullanılan aparey, Aras ve ark.'nın (46) kullandığına benzer olarak 3 spiral yay içerecek şekilde tasarlanmıştır. Ancak Aras ve ark.'nın uyguladığından (30 gr) daha yüksek miktarda kuvvet uygulamayı planladığımız için aparey bükümü, 70 gr kuvvet uygulayan Taş Deynek ve Ramoğlu'na (43) benzer şekilde 0,012" yerine 0,014"lik paslanmaz çelik telden yapılmıştır. Literatür kapsamlı olarak incelendiğinde ratlarda RME sırasında uygulanan kuvvet miktarının çeşitlilik gösterdiği görülmektedir. Maksiller keser dişler arasında uygulama yapan araştırmacılar 30 gr (24,28–31,46), 50 gr (23,25,40,41,166), 70 gr (43) ve 100 gr'lık (26,126) kuvvetler ile çalışmışlardır. Takahashi ve ark. (167) 4 haftalık ratlarda maksiller sağ ve sol molar dişler arasında 10-20 gr kuvvet uygularken, Zhao ve ark. (32,33,36) 100 gr kuvvet uygulamışlardır. Zahrowski ve Turley (168) 12 haftalık ratlarda premaksiller ekspansiyon sırasında 100 gr'a kadar olan kuvvetlerde kuvvet arttıkça osteoprogenitör hücrelerin arttığını, daha yüksek kuvvetlerde ise hücre sayısının ve kemik oluşumunun azaldığını ve durduğunu bildirmişlerdir. Düşük veya yüksek kuvvvetlerin yetersiz sutural kemik üretimiyle sonuçlanabileceğini belirterek, erken dönemde maksimum sutural kemik oluşumunu sağlayacak ekspansiyon kuvvetini 100 gr olarak belirlemişlerdir. Bu nedenle literatürde daha düşük miktardaki kuvvetlerin de tercih edilmesine rağmen çalışmamızda Zahrowski ve Turley'in araştırma sonuçları göz önüne alınarak maksiller keser dişler arasında 100 gr'lık kuvvet uygulanmıştır.

Literatürde ekspansiyon yayının maksiller keser dişlerin dişeti kenarına yakın bukkopalatinal yönde delikler açılarak yerleştirildiği araştırmalar mevuttur (23–25,28,29,40). Bu yöntemin kullanıldığı bazı araştırmalarda uygulama esnasında dişlerde kırılma meydana gelerek hayvan kayıplarının gerçekleştiği görülmektedir (25,169). Literatürde ekspansiyon yayının mekanik tutuculuğunu sağlamak için uygulanan bir diğer yöntem de keser dişlerin distal veya labial yüzeylerinde retansiyon olukları hazırlanmasıdır (27,30,43,46,155). Çalışmamızda da dişlerde kırılma ve pulpal hasar meydana gelme riskine karşın retansiyon olukları açılması tercih edilmiştir.

İnterpremaksiller suturun ekspansiyonu deney hayvanlarımız tarafından iyi tolere edilmiştir. Çalışma sırasında hayvanların elleriyle apareye müdahale ederek çıkarmalarını önlemek amacıyla apareyler literatürdeki bazı araştırmaların (23–26,28) aksine ekspansiyon yayı palatal bölgeye bakacak şekilde (27,30,31,35,43,46,155,166) uygulanmıştır. Buna rağmen bazı hayvanların apareyleri çıkmış ve aynı gün yenilenmiştir.

Literatürde midpalatal bölgede kemik rejenerasyonunun hızlandırılması için kullanılan DSLT'nin dozu, uygulama sayısı, sıklığı ve döneminde farklılıklar bulunmaktadır. Taş Deynek ve Ramoğlu (43) ratlarda retansiyon döneminde premaksiller sutura uygulanan DSLT'nin ışınlama süresini değiştirerek 3 farklı dozdaki (3 dk, 18 J/cm^2; 7 dk, 42 J/cm^2; 10 dk, 60 J/cm^2) biyostimülasyon etkisini araştırmışlar, düşük doz (3 dk, 18 J/cm^2) DSLT'nin osteoblast sayısı ve yeni oluşan kemik alanında diğer dozlara göre anlamlı artışa sebep olduğunu rapor etmişlerdir. Farklı dozların benzer etkiler meydana getirdiğini gösteren çalışmalar da mevcuttur. Saito ve Shimuzi (42), düşük seviyeli lazeri ratlarda 7 günlük ekspansiyon boyunca farklı dozlarda (günlük 3 dk, 18J; 10 dk, 60 J) ve farklı zamanlarda uygulamışlardır. Dozdan bağımsız olarak yeni oluşan mineralize kemik alanının anlamlı olarak arttığını, yeni kemik oluşumu miktarı ve mineral apozisyonu bakımından ekspansiyondan hemen sonra ışınlamaya başlanmasının geç dönem ışınlamaya göre daha etkili olduğunu göstermişlerdir. Geç dönem lazer uygulamasının ise kemik rejenerasyon aktivitesinin devamlılığı için gerekli olduğunu ve uygulamaya devam edilmezse rejeneratif aktivitenin durabileceğini ileri sürmüşlerdir. Rosa ve ark. (44) ratlara ekspansiyon sırasında, haftada 3 gün, günde 257 sn, 18 J/cm^2 dozunda diod lazer uygulamışlar; 2 hafta süren lazer uygulamasının 1 haftalık

uygulamaya göre osteoblastik aktiviteyi daha fazla stimüle ederek kemik oluşumu ve mineralizasyonunu arttırdığını göstermiştir.

DSLT ve DYKU'un periodontal dokular ve tibial kemik defektlerinde etkilerinin karşılaştırıldığı çalışmalarda uygulanan DSLT dozları 12-120 J/cm^2 arasında değişmektedir (137–141,170). Kullanılan cihazın çıkış gücü, uygulama süresi, uygulama sayısına bağlı olarak değişen toplam doz gibi parametrelerdeki farklılıklardan dolayı eşit dozlarda uygulama yapılan araştırmalar arasında dahi karşılaştırma yapmak ve optimum dozu belirlemek zordur. Yine de yukarıdaki literatür bilgilerinin ışığında çalışmada kullanacağımız DSLT dozu düşük-orta seviyeli olarak 30 J belirlenmiştir. Bu amaçla çalışmada kullandığımız lazer cihazının çıkış gücü 500 mW, uygulama süresi 60 sn olarak ayarlanmıştır. Uygulamaya ekspansiyondan hemen sonra erken dönemde başlanarak, ışınlamaya retansiyon döneminde de devam edilmiş toplam 3 doz ve toplam 90 J'luk lazer ışını uygulanmıştır.

Literatür incelendiğinde RME sırasında DYKU uygulayan tek çalışma bulunduğu ve bu çalışmada 30 mW/cm^2 yoğunluğunda, 36 J/cm^2'lik doz kullanılarak 7 günlük retansiyon dönemi boyunca her gün uygulama yapıldığı görülmektedir (41). Çalışmamız ekspansiyonun başlangıcından itibaren premaksiller sutura terapötik ultrason uygulamasının ve terapötik lazer ile ultrason kombinasyonunun etkilerini değerlendiren ilk çalışmadır.

Literatürde terapötik lazer ve ultrasonun etkilerinin karşılaştırıldığı araştırmaları incelediğimizde genel olarak birbirinden farklı dozajlarda uygulandıklarını ve ultrason dozunun genel olarak 36 J/cm^2 olduğunu görmekteyiz. Çünkü çoğu araştırmada çıkış gücü ve görev faktörü ayarları değiştirilemeyen "Exogen" markalı DYKU cihazı kullanılmakta olup, bu da araştırmacıyı 30 mW/cm^2 yoğunluğunda uygulama yapmaya zorlamaktadır. Aynı zamanda cihazın kemik iyileşmesini stimüle etmek için kullanılan yaygın uygulama süresi olan 20 dk'nın tercih edilmesiyle de birçok araştırmada 36 J/cm^2'lik (30 mW/cm^2 x 20 dk x 60 sn=36000 mJ/cm^2=36 J/cm^2) dozun uygulandığı görülmektedir (137,138,141,170). Günümüzde üretilen DYKU cihazlarında, cihazın çıkış gücü ve görev faktörünün değiştirilebilmesiyle tek bir yoğunluğa bağımlı kalmadan daha geniş bir doz skalasında uygulama yapılabilmektedir. Bu nedenle çalışmamızda bu parametrelerde değişiklik yapılmasına olanak sağlayan bir cihaz tercih edilerek; cihazımızı I_{SATP}=200 mW/cm^2, görev faktörü=%25, uygulama süresi=10 dk

olarak ayarlanmıştır. Böylece I_{SATA}=50 mW/cm^2 yoğunlukta, 30 J/cm^2 (50mW/cm^2 x 10 dk x 60 sn) dozda uygulama yapılmıştır. Aynı zamanda çalışmamızda eşit dozlarda uygulama yapan Babuccu ve ark.'nın (139) çalışmasını temel alınarak eşit dozlardaki DSLT ve DYKU'un sutural kemik rejenerasyonuna etkisini incelemek amaçlanmıştır. Toplam dozların da aynı olması amacıyla DYKU uygulamasına ekspansiyondan hemen sonra başlanarak 4 günde 1 uygulama olacak şekilde toplam 3 uygulama yapılmıştır.

Çalışmamızda DSLT ve DYKU genel anestezi altında uygulandığından ve düşük vücut ağırlığına sahip deney hayvanlarımızın anestezi toleransları düşük olduğundan bir sonraki uygulamadan önce anestezinin vücuttan atılabilmesi için beklenmiş ve bu nedenle literatürdeki 3 günde 1 (171), günaşırı (44) veya günlük (40–42,46,155) uygulamalar yerine 4 günde 1 uygulama tercih edilmiştir. Taş Deynek ve Ramoğlu (43) da bizim çalışmamızdaki gibi genel anestezi altında uygulama yaparak haftada 2 seanslık DSLT uygulamasını tercih etmişlerdir.

DYKU'un doku penetrasyon derinliği frekansa bağlı olarak değişmektedir. Bu nedenle ultrason frekansının tedavi edilecek dokunun derinliğine göre seçilmesi önemlidir. 1 MHz frekanslı ultrason 3-5 cm derinliğindeki dokulara penetre olduğundan derin dokularda ve deri altı yağ tabakasının kalın olduğu durumlarda tercih edilmekte, 3 MHz frekans ise 1-2 cm derinliğindeki daha yüzeysel lezyonlarda önerilmektedir (110). Çalışmamızda kullandığımız terapötik ultrason cihazı 1 MHz ve 3 MHz'lik frekans özelliği sunmaktadır. Ultrason ekstraoral olarak uygulanmasına rağmen midpalatal sutur bölgesinin uygulama sahasına yakınlığı (~1 cm) nedeniyle 3 MHz frekans tercih edilmiştir. Çalışma sahasında ultrason probunun sabitlenmeden elle tutulması nedeniyle, penetrasyonun pozisyon ve açı değişikliklerinden etkilenmesi ve farklılık göstermesi de olasıdır.

Lazer ışığının dokulardaki absorbsiyonu ve tedavide hedeflenen etkisinin elde edilmesi için temel faktör uygun dalga boyu seçimidir (61). İnsanlar ve hayvanlarda DSLT uygulamalarında, dokularda ışığın etkili penetrasyonu için 600-1100 nm aralığındaki dalga boyları kullanılmaktadır (71). Çalışmamızda kullandığımız dental diyot lazer cihazı 976±10 nm'lik dalga boyuna sahiptir ve elektromanyetik spektrumda gözle görülmeyen yakın kızılötesi ışık bölgesinde yer almaktadır.

5.2. BULGULARIN TARTIŞILMASI

Çalışmamızın başlangıcı (0. gün) ve sonunda (11. gün) tüm ratların vücut ağırlıkları ölçülerek kontrol edilmiştir. 0-11. günler arasında tüm gruplarda vücut ağırlığı ortalamasında azalma görülmüştür. RME apareyinin uygulanmasından sonra özellikle ilk günlerde farklı seviyelerde ağrının meydana geldiği bilinmektedir (172). Bu nedenle vücut ağırlığındaki bu düşüşün uygulanan ortopedik kuvvetin neden olabileceği ağrı ile keser dişlerde meydana gelen diastema sonucu ortaya çıkan yeme güçlüğünden ve apareye adaptasyon sürecinden kaynakladığı kanaatindeyiz. Bununla birlikte deneklerin başlangıca göre vücut ağırlıklarındaki değişim yalnızca kontrol grubunda istatistiksel olarak anlamlı bulunmuştur. Uyguladığımız DSLT ve DYKU'un aynı zamanda ortodontik ağrının azaltılmasında etkili oldukları literatürde gösterilmektedir (69,79–82,173). Bu sebeple DSLT ve DYKU uygulanan gruplarda deneklerin RME sırasında daha az ağrı hissetmeleri dolayısıyla daha rahat beslenebildiklerini ve kilo kaybının bu gruplarda anlamlı çıkmadığını; kontrol grubundaki deneklerde ise ağrının daha şiddetli hissedilmesinden dolayı daha zor beslendiklerini ve başlangıca göre vücut ağırlığındaki düşüşün istatistiksel olarak anlamlı çıktığını düşünmekteyiz. Bununla birlikte vücut ağırlığı değişim miktarları arasında gruplar arasında istatistiksel olarak anlamlı farklılık gözlenmemiştir.

Çalışmamızın son gününde maksiller keser dişler arasındaki diastema miktarı, insizal kenarların mesial uçları arasından kumpas yardımıyla ölçülmüştür. Başlangıçta keserlerin insizal kenarları birbiriyle sıkı bir kontakt ilişkisine sahip olduğundan başlangıç mesafesi "0" mm olarak kabul edilmiş ve çalışma sonunda elde edilen ölçümler, dental ekspansiyon miktarı olarak belirlenmiştir. Yapılan istatistiksel analize göre 11. gündeki dental ekspansiyon miktarı; DSLT, DYKU ve kombinasyon gruplarında kontrol grubuna ve birbirlerine göre istatistiksel olarak anlamlı farklılık göstermemektedir. Toy ve ark. (41) da ratlarda RME sırasında DYKU uygulamasının dental ekspansiyon miktarında anlamlı değişim meydana getirmeyerek dental ekspansiyon miktarının kontrol grubu ile benzer olduğunu belirtmişlerdir.

Histomorfometrik değerlendirme, RME sırasında sutural kemik remodellinginin nicel değerlendirilmesinde yaygın olarak kullanılan bir yöntemdir. Çalışmamızda histomorfometrik değerlendirme amacıyla osteoblast, osteoklast ve kapiller sayıları ile sutur bağ dokusu etrafında yeni oluşan kemik alanları ve sutur genişliği ölçülmüştür.

Bulgularımız kombine uygulamanın, premaksiller sutur bölgesindeki osteoblast sayısını kontrol grubuna göre anlamlı derecede arttırdığını göstermektedir. Ayrı ayrı yapılan DSLT ve DYKU uygulamaları da osteoblast sayısını kontrol grubuna göre arttırırken bu sonuç istatistiksel olarak anlamlı bulunmamıştır. Çalışmamızdan elde edilen verilere göre RME sırasında DSLT, DYKU ve her ikisinin kombine uygulanması premaksiller suturda osteoklast sayısında istatistiksel olarak anlamlı değişime neden olmamaktadır. Kapiller sayısında tüm çalışma gruplarımızda kontrol grubuna göre artış görülmekle beraber bu artış istatistiksel olarak anlamlı değildir. Toy ve ark. (41) bulgularımıza paralel olarak RME sırasında DYKU uygulamasının kapillerin genişliklerini arttırdığını ancak bunun istatistiksel olarak anlamlı olmadığını belirtmişlerdir. Ekizer ve ark. (40) ratlarda RME sırasında LED ile fotobiyomodülasyon uygulamasıyla 15. günde premaksiller sutur bölgesinde osteoblast sayısının kontrol grubuna göre 1,59 katına, osteoklast sayısının 1,43 katına, damar sayısının ise 1,67 katına çıktığını bildirmişlerdir. Çalışma sonuçlarımızdaki bu farklılık Ekizer ve ark.'nın fotobiyomodülasyon tedavisinde lazer yerine LED kullanmasından kaynaklı olabilir.

Aras ve ark. (155) ratlarda ovariyektomi ile menopoz sonrası osteoporöz gelişimini taklit ettikleri araştırmalarında ekspanse premaksiller sutura DSLT uygulanan grupta osteoblast sayısının ekspansiyon sonrası 7. günde kontrol grubuna göre anlamlı derecede yüksek olduğunu, retansiyon sonrası 17. günde ise osteoblast sayılarında anlamlı farklılık bulunmadığını tespit etmişlerdir. DSLT grubunda osteoklast sayısının ise 7. ve 17. günlerde kontrol grubuna göre anlamlı şekilde daha düşük olduğunu ve kapiller sayısında anlamlı farklılık bulunmadığını belirtmişlerdir. Bu araştırmada bizim çalışmamızdan farklı olarak ovariyektomi sonrası osteoporöz gelişimi ile osteoklastogenezin tetiklenmiş olması nedeniyle bizim çalışmamıza oranla daha fazla miktarda osteoklast tespit etmiş olabilecekleri kanaatindeyiz. Aras ve ark. (46) başka bir çalışmalarında ise RME sonrası 7. ve 17. günlerde osteoblast ve kapiller sayılarında DSLT ve kontrol grupları arasında anlamlı farklılık olmadığını, osteoklast sayısının ise yalnızca 7. günde DSLT grubunda kontrol grubuna göre anlamlı şekilde yüksek olduğunu bildirmişlerdir. DSLT'nin 17. günde osteoblast, osteoklast ve kapiller sayısında anlamlı değişim meydana getirmemesine ilişkin elde ettikleri bulgular, çalışmamız bulgularıyla da uyumludur. Tas Deynek ve Ramoğlu (43) düşük doz (18 J/cm^2) DSLT'nin osteoblast sayısını arttırırken, 42 J/cm^2 ve 60 J/cm^2'lik orta ve yüksek doz DSLT'nin osteoblast sayısına etki etmediğini göstermişlerdir. Aynı çalışmada ekspansiyondan 2 hafta sonra

DSLT'nin tüm dozlarda damar sayısı üzerine etkisinin benzer olduğunu; 4 hafta sonra düşük dozun damar sayısını anlamlı şekilde en fazla arttırdığını, orta dozun ise damar sayısının kontrol grubundan anlamlı olarak düşük olduğunu bildirmişlerdir. Taş Deynek ve Ramoğlu'nun elde ettiği bu sonuçlar dozlar ve çalışma süreleri arasındaki farklılığın osteoblast ve kapiller sayılarını etkileyebileceğini göstermektedir. Bizim çalışmamızda uyguladığımız DSLT dozu düşük-orta seviye arasındadır ve 11. gündeki osteoblast ve kapiller sayısı üzerine etkisinin kontrol grubu ile benzer olduğu tespit edilmiştir. Bu bulgularımız Tas Deynek ve Ramoğlu'nun düşük ve orta dozdaki DSLT'nin 2 haftalık erken dönemde vaskülarizasyonu etkilemediği yönündeki bulguları ile uyumludur. Silva ve ark. ise (174), RME ve DSLT uyguladıkları ratların premaksiller suturundan 1. 2. ve 7. günlerde elde ettikleri osteoblastik hücreler ile gerçekleştirdikleri hücre kültürü çalışmalarında hücre proliferasyon hızının ilk günlerde kontrol grubuna göre anlamlı şekilde artarken 1 hafta sonra azaldığını, tüm zaman aralıklarında ALP, Runx-2, osteokalsin, kemik sialoprotein ve tip-I kollajen gibi osteojenik gen ekspresyonlarının ve matriks mineralizasyonunun arttığını bildirmişlerdir.

Burstone ve Schafer (47) 2 aylık genç ratlarda normal interpremaksiller sutur genişliğinin 20-60 µm olduğunu ve maksiller keserlere 5 günlük ekspansif kuvvet uygulanmasının ardından ortalama 377±104 µm açılma meydana geldiğini bildirmişlerdir. Benzer olarak 50-60 günlük ratlarda 5 günlük ekspansiyon sonrası interpremaksiller bölgede sutural genişliği Aksakallı ve ark. (30) 338,32-390,68 µm, Ekizer ve ark. (40) 310,91-386,21 µm, Uysal ve ark. (24) ise 312,26-386,21 µm arasında ölçmüşlerdir. Wu ve ark. (175) mikro-BT ile yaptıkları çalışmada 5 haftalık ratlarda 7 günlük ekspansiyon sonrası palatal kemiklerin frontal marjinleri arasındaki mesafeyi yaklaşık 1,6 mm olarak ölçmüşlerdir. Daha önce histolojik olarak ölçüm yapılan çalışmalarda referans noktaları ve ölçüm sahası belirtilmediğinden biz de çalışmamızda Wu ve ark.'nın mikro-BT çalışmasını referans alarak histolojik olarak suturun en anterior kısmından palatal kemiklerin frontal marjinleri arasındaki mesafeyi ölçtük. Çalışmamızda tüm gruplarda interpremaksiller suturun ayrılması başarıyla gerçekleşmiş olup ölçülen sutur genişlikleri, 296-1505 µm arasında değişmektedir. Sutur genişliği miktarımız lazer grubunda 748,86±147,11 µm, ultrason grubunda 1262,71±175,31 µm, kombinasyon grubunda 785,71±110,27 µm ve kontrol grubunda 500,14±157,5 µm olup daha önceki histolojik ölçüm yapılan çalışmalardan (24,30,40) yüksek, Wu ve ark.nın

(175) mikro-BT ölçümünden ise daha düşüktür. Bu durumun ölçümde kullanılan referans noktalar, çalışmalarda kullanılan hayvanların cinsiyet ile yaşlarındaki farklılıklarından ve çalışmamızda en geniş açıklık miktarına sahip bölge olan suturun en anterior kısmından ölçüm yapmamızdan kaynaklı olabileceğini düşünmekteyiz. Çalışma sonuçlarımız DYKU uygulanan grubun istatistiksel olarak anlamlı şekilde en yüksek, kontrol grubunun en düşük sutur genişliğine sahip olduğunu, DSLT uygulanan ve kombine uygulama yapılan grubun sutur genişliklerinin ise benzer olduğunu göstermektedir. Ekizer ve ark. (40) bizim bulgularımızdan farklı olarak RME sırasında LED ile fotobiyomodülasyon uygulanan çalışma grubunda sutur genişliğinin, kontrol grubuna göre benzer olduğunu belirtmişlerdir. Saito ve Shimizu (42) da ekspansiyon sırasında farklı zaman ve dozlardaki DSLT uygulamasının, sutur genişliğini yalnızca RME uygulanan konrol grubuna göre daha fazla arttırdığını belirtmişlerdir. Literatürde DSLT, DYKU ve kombinasyonunun sutural açılma miktarı üzerine etkisinin karşılaştırıldığı herhangi bir araştırma bulunmamaktadır.

Çalışma sonuçlarımıza göre DYKU uygulaması, yeni oluşan kemik alanını DSLT uygulamasına göre anlamlı şekilde arttırmaktadır. Bizim çalışmamızda DSLT grubunun kontrol grubuna göre anlamlı etkisi olmadığı bulunurken, başka bir çalışma LED ile fotobiyomodülasyon tedavisinin premaksiller sutur bölgesinde yeni oluşan kemik alanını 1,48 katına çıkardığını göstermektedir (40). Bu sonuçlardaki farklılığın her iki çalışmada da fotobiyomodülasyon uygulanmasına rağmen LED ve lazer ışığının karakteristik özelliklerinin farklı olmasından kaynaklanabileceğini düşünmekteyiz.

Çalışmalar arasındaki uygulama sıklığı, uygulama periyodunun uzunluğu, günlük ve toplam doz gibi DSLT parametrelerindeki farklılıklar DSLT'nin kemik rejenerasyonu üzerindeki etkisini değiştirebilmektedir. Saito ve Shimizu (42) RME sırasında her gün 1 hafta boyunca günlük 18 J ve 60 J dozlarda uygulanan DSLT'nin yeni oluşan kemik alanını kontrol grubuna göre anlamlı şekilde arttırdığını göstermişlerdir. Taş Deynek ve Ramoğlu (43), retansiyon döneminde haftada 2 kez, farklı dozlarda DSLT uyguladıklarında 1 ve 3 hafta sonrasında yalnızca düşük doz (18 J/cm^2) uygulanan grupta premaksiller sutur etrafında yeni oluşan kemik alanının orta doz (42 J/cm^2), yüksek doz (60 J/cm^2) ve kontrol gruplarına göre anlamlı şekilde arttığını bildirmişlerdir. Bu çalışma doz yükseldikçe DSLT'nin yeni oluşan kemik alanı üzerine etkisinin kontrol seviyesine düştüğünü göstermektedir. Bizim çalışmamızda kullanılan 30 J/cm^2'lik DSLT dozu

düşük-orta seviye arasında yer almaktadır ve yeni oluşan kemik alanına etkisi kontrol grubununkine benzerdir. DSLT'nin yeni oluşan kemik alanı üzerine anlamlı etki etmediği yönündeki bu bulgumuz Taş Deynek ve Ramoğlu'nun uyguladığı orta ve yüksek seviyedeki dozların etkisi ile benzer olduğundan uyguladığımız DSLT dozunun sutural yeni kemik alanlarının oluşumunu stimüle etmek için yüksek gelmiş olabileceğini düşünmekteyiz.

DSLT, DYKU ve kombinasyon grupları karşılaştırıldığında sutur genişliği miktarındaki artışın yeni oluşan kemik alanlarındaki artış ile paralel seyretmesi, sutur genişliğindeki artışın yeni kemikleşme alanlarının oluşumunu tetiklediğini düşündürmektedir. Aynı zamanda DYKU ve kombinasyon grubundaki osteoblastların, istatistiksel olarak anlamlı olmasa da lazer grubuna göre sayıca artışı premaksiller suturdaki genişleme ile paralellik göstermektedir. Kontrol grubunda premaksiller suturda diğer gruplara göre daha az genişleme görülmesi ile osteoblastik aktivitenin ve yeni kemikleşme alanların azlığı da paralellik göstermektedir. Ayrıca kontrol grubunda osteoblastların henüz düzenli bir yerleşim göstermemeleri de aktif kemik oluşumunun düşük seyrettiği yönündeki görüşümüzü desteklemektedir.

BMP-2 osteogenezde önemli bir düzenleyici faktördür. Fonksiyonu farklılaşmamış mezenkimal hücrelerin kıkırdak ve kemik dokuya dönüşmesini sağlamaktır. BMP-2 mezenkimal kök hücrelerinin osteoblastlara farklılaşmasını sağlar. Osteoblast ve prekürsörlerinin farklılaşması ile proliferasyonunu tetikleyerek kartilaj ve kemik oluşumunu arttırır (147). Kemik menşeili mezenkimal kök hücrelerinde OPN, ALP, Tip-I kollajen, osteokalsin gibi osteojenik genlerin aktivasyonu ve ekspresyonunu düzenleyerek osteojenik farklılaşmayı kolaylaştırmaktadır (176). Ek olarak OPG sekresyonunu uyararak osteoklastların maturasyonu ve farklılaşmasını engeller. BMP-2'nin intramembranöz kemikleşme ile kemik formasyonunu arttırdığı rapor edilmiştir (148).

İn vitro bir çalışmada fare osteoblast benzeri hücrelerine uygulanan düşük seviyeli lazerin, 6, 9, 12. saatlerde kemik morfogenetik proteinlerin (BMP-2, BMP-4, BMP-6, BMP-7) ve transkripsiyon faktörlerinin ekspresyonunu arttırdığı bildirilmiştir (177). Benzer şekilde başka bir araştırmada 0, 24, ve 48. saatte DSLT uygulanan hipoksik insan osteoblast hücre kültüründe BMP-2 ekspresyonunun kontrol grubuna göre 24 ve 48. saatlerde arttığı, 72. saatte ise kontrol grubunun 2,8 katına çıktığı ve maksimum

seviyesine ulaştığı gösterilmiştir. Araştırmacılar DSLT'nin BMP-2, osteokalsin ve TGF-ß1 ekspresyonlarını arttırarak osteoblast farklılaşması ve proliferasyonunu uyardığını belirtmişlerdir (178). İn vivo bir araştırmada ise günlük 54 J'luk DSLT uygulamasının ortodontik mini-implant yerleştirilen rat tibiasında, implantasyondan 1 gün sonra implant çevresindeki hücrelerde BMP-2 ekspresyonunu kontrol grubunun yaklaşık 2 katına çıkardığı, 3, 5, 7. günlerde ise, BMP-2 ekspresyonundaki artışın istatistiksel olarak anlamlı olmadığı bildirilmiştir (179).

Literatürde sutural kemik oluşumunu hızlandırmak için uygulanan çeşitli farmakolojik ajanların da midpalatal sutur bölgesinde BMP-2 ekspresyonunu arttırdığını gösteren hayvan çalışmaları mevcuttur (33,36). Zhao ve ark. (33) ekspansiyon ile birlikte stronsiyum ranelat uygulanmasıyla BMP-2 yoğunluğunun 4, 7, ve 10. günlerde, yalnızca ekspansiyon uygulanan pozitif kontrol ve herhangi bir uygulama yapılmayan negatif kontrol gruplarına göre anlamlı şekilde arttığını göstermişlerdir. Negatif kontrol grubunda çok az miktarda immünoreaktivite gözlemlerken, pozitif kontrol ve deney grubundaki BMP-2 ekspresyonunu; osteoblastlarda, kondrositlerde, kan damarlarının endotel hücrelerinde ve sutural bağ dokusunun fibroblastlarında saptamışlardır. Midpalatal ekspansiyon sırasında simvastatinin etkilerinin incelendiği bir diğer çalışmada da; simvastatin uygulaması ile 3, 7, 14. günlerde midpalatal suturdaki kondrosit, fibroblast, osteoblast ve bazı vasküler endotelyal hücrelerde BMP-2 ekpresyonunun, yalnızca ekspansiyon uygulanan gruba göre anlamlı şekilde arttığını bildirmişlerdir (36). Liu ve ark. (180) kersetin uygulamasının 14. günde midpalatal suturda osteoblast sayısı ve BMP-2 ekspresyonunu arttırdığını bildirerek ekspansiyon esnasında kemik depozisyonu, kalsifikasyonu ve yeni kemik oluşumunu hızlandırabileceğini ileri sürmüşlerdir.

Suzuki ve ark. (149) rat osteoblast hücrelerine günlük DYKU uygulandığında BMP-2 ekspresyonunun artarak 7. günde zirve yaptığını ve 5-14. günler arasında kontrol grubuna göre anlamlı şekilde daha fazla olduğunu göstermişlerdir. Xue ve ark. (125) ratlarda ortodontik diş hareketi sırasında günlük DYKU uygulamasının Runx-2 regülasyonu yoluyla, BMP-2 gen ekspresyonunu arttırdığını ortaya çıkarmışlar ve aynı zamanda BMP-2 immünoreaktivitesini periodonsiyumun gerilim sahasındaki alveol kemiği yüzeyinde gözlemlemişlerdir. Yamaji ve ark. (171) ratlarda palatal subperiostal bölgeye BMP-2 preparatı yerleştirdikten sonra 3 hafta boyunca, 3 günde 1 DYKU

uygulaması yapmaları sonucunda BMP-2'nin bölgesel kemik kalınlığını arttırdığını fakat bu artışın istatistiksel olarak anlamlı olmadığını bildirmişlerdir.

Çalışmamızdan elde ettiğimiz immünohistokimyasal bulgular, DSLT+DYKU kombinasyonunun, premaksiller sutur bölgesinde BMP-2 genel şiddetini tüm diğer gruplara göre; hücresel BMP-2 immünoreaktivitesini ise kontrol grubuna göre anlamlı şekilde arttırdığını göstermektedir. Bu sonuç kombinasyon grubundaki osteoblast sayısındaki artış ile de paralellik göstermektedir. BMP-2 ekspresyonu osteoblastlar tarafından gerçekleştirildiği için sutur alanında osteoblast sayısındaki artışa bağlı olarak BMP-2 ekspresyonunda artış meydana geldiğini düşünmekteyiz. Bulgularımız DYKU ve DSLT'nin ayrı ayrı yapılan uygulamalarının ise BMP-2 genel ve hücresel immünoreaktivitesini anlamlı ölçüde değiştirmediğini ortaya koymaktadır.

Histolojik olarak değerlendirdiğimizde anti-BMP-2 immünoişaretlemelerinin hem yeni oluşan kemik matriksinde hem premaksiller suturda görülmelerinin nedeninin yumuşak dokudaki mezenkimal hücrelerin osteoblasta dönüşme sürecinde olmalarından kaynaklandığı görüşündeyiz. Nitekim kombinasyon grubunda osteoblastların sayıca arttıkları ve anti-BMP-2 pozitif reaksiyon verdikleri görülmektedir. Kombinasyon grubu osteoblastik aktivite açısından değerlendirildiğinde yüksek silindirik morfolojiye sahip aktif osteoblastların daha yoğun BMP-2 reaksiyonu gösterdikleri görülmüştür. Hücresel aktivitenin artmış olması uygulanan kombine tedavi yönteminin hücresel aktiviteyi hızlandırıcı yönde etki ettiğini düşündürmektedir. Kontrol grubunda ise hücre sayısı ve aktivitesinin düşük olduğu gözlemlenmiştir.

RME uygulandıktan sonra palatal suturda yara iyileşme prosesindekine benzer çeşitli doku reaksiyonları başlamaktadır. Mekanik stres altındaki palatal sutur dokusunun iyileşmesinde anjiyogenez anahtar role sahiptir ve VEGF ile FGF-2'yi (Fibroblast Büyüme Faktörü-2) içeren anjiyogenik büyüme faktörlerinin salınımı, meydana gelen bu doku reaksiyonlarından biridir (181). Yaralanmış doku hücreleri, anjiyogenik büyüme faktörlerini salgılayarak anjiyogenezi stimüle eder ve bu sayede reparatif kemik oluşumuna öncülük eder. VEGF, kapiller oluşumunu teşvik ederek, enflamatuar prosesin şiddet ve boyutunun artmasını sağlar. Böylece daha fazla enflamatuar hücre, besin ve oksijen enflamasyon bölgesine taşınır (182).

İnsan endotel hücre kültüründe 630 nm dalga boyunda 8 J/cm^2 dozunda 2 kez uygulanan DSLT'nin VEGF ekspresyonunda kontrol grubuna göre istatistiksel olarak

anlamlı şekilde yaklaşık %30 artışa neden olduğu gösterilmiştir. 808 nm dalga boyunda ise 2, 4, 8 J/cm^2'lik dozlarda VEGF ekspresyonu artmakla birlikte bu farkın anlamlı olmadığı belirtilmiştir (183).

Derringer ve Linden (184) mekanik stresin VEGF üretimini tetiklediğini bildirmiştir. Ratlarda ortodontik diş hareketi uygulanarak 3, 7 ve 14. günlerde periodontal ligamentin basınç ve gerilim sahalarında VEGF immünoreaktivitesini değerlendiren bir çalışmada her iki bölgede de tüm zaman aralıklarında VEGF ekspresyonunun anlamlı olarak kontrol grubundan daha yüksek olduğu, gerilim sahasında VEGF ekspresyonunun 7. günde arttığı, basınç sahasında ise 3. günde en yüksek değerine ulaştığı bildirilmiştir (154).

Stuani ve ark. (181) VEGF ekspresyonunun RME sonrası palatal sutur dokusunda erken dönemde (1. günde) arttığını, 7. güne doğru ise azaldığı fakat halen kontrol seviyesinin üzerinde seyrettiğini rapor etmişlerdir. Araştırmacılara göre RME prosedüründen sonra anjiyogenik büyüme faktörlerinin salınımı her safhada (0-7.günler) gerçekleşerek büyüme faktörleri sürekli yenilenmektedir ancak en yüksek ekspresyon düzeyi özellikle başlangıç periyodunda çok erken safhalarda görülmektedir.

Literatürde RME ile birlikte uygulanan destekleyici tedavilerin de palatal suturda VEGF immünoreaktivitesini arttırdığı gösterilmiştir. Çamili (34), RME sonrası retansiyon döneminde teriparatid uygulamasıyla suturdaki VEGF immünoreaktivitesinin arttığını bildirmiştir. Toy ve ark. (41) ise, RME uygulanan ratlarda retansiyon döneminde DYKU uygulaması ile mineralize ve fibröz dokudaki VEGF aktivitesinde anlamlı bir artış meydana geldiğini tespit etmişlerdir. RME ile birlikte uygulanan DSLT tedavisinin palatal suturda VEGF ekspresyonunu nasıl tetiklediği daha önce incelenmemiştir.

Araştırmamızın immünohistokimyasal incelemesinde, DYKU ve DSLT+DYKU kombinasyonunun genel ve hücresel VEGF immünoreaktivitesini DSLT uygulamasına göre anlamlı şekilde arttırdığı bulunmuştur. Premaksiller sutur alanındaki VEGF ekspresyonu damarların yoğun olduğu bağ dokusunda, yeni oluşan kemik matriksindeki osteositlerde ve osteoblastlarda görülmektedir. DSLT+DYKU kombinasyonunda hücresel VEGF immünoreaktivitesinin diğer tüm gruplardan anlamlı şekilde yüksek olması kemikleşmenin bu grupta daha hızlı ve fazla olduğunu düşündürmektedir. DYKU grubundaki genel VEGF ekspresyonunun kombinasyon grubuna göre düşük kalmasının ise osteoblast sayısı ile ilişkili olduğunu düşünmekteyiz. DSLT grubunda osteositler

VEGF ekspresyonu yaparken, osteoblastlar bu açıdan yetersiz kalmıştır. Sonuç olarak DSLT grubunun VEGF ekspresyonuna etkisi DYKU ve kombinasyon grubundan anlamlı olarak daha düşüktür ve kontrol grubu ile benzerdir. Çalışmamızdan elde ettiğimiz bulgular doğrultusunda DYKU uygulamasının VEGF ekspresyonunu kontrol grubuna göre arttırdığı görülmektedir bu yönden bulgularımız Toy ve ark. (41) ile de uyumludur ancak Toy ve ark.'nın aksine bizim çalışmamızda bu artış istatistiksel olarak anlamlı bulunmamıştır. Bu durum denek sayımızın Toy ve ark.'na göre daha düşük olmasından kaynaklı olabilir.

OPN mekanik stresler altında kemik remodellinginde çok önemli bir rol oynamaktadır (143). Morinobu ve ark. (144) farelerin sagittal sutüruna ortodontik yaylar aracılığıyla ekspansif kuvvetler uyguladıklarında parietal kemiklerin iç kenarlarında yeni oluşan kemik matriksinde çok miktarda OPN proteini birikimi tespit etmişlerdir. Aynı zamanda yeni oluşan kemikteki osteoblast ve osteositlerde intraselüler olarak da OPN gözlemlemişlerdir. OPN geni çıkartılan farelerde ise mekanik stres altında sutural kemik oluşumunun azaldığını bildirmişlerdir. Araştırmacılar elde ettikleri bu bulguları OPN proteininin ekspansiyon uygulanan suturda osteoblastlar tarafından üretilmesi ve yeni oluşturulan matrikste birikmesi ile açıklamışlardır. Aynı zamanda uzun kemiklerde distraksiyon osteogenezi sırasında da OPN ekspresyonu bildirilmiştir (185,186). Sato ve ark. (185) distraksiyon öncesi latent fazda osteotomi sahasında in situ hibridizasyon yöntemi ile osteoblastlarda, multinükleer osteoklastlarda ve hipertrofik kondrositlerde OPN mRNA ekspresyonu tespit etmişlerdir. Distraksiyon fazında ise Northern Blot analizi ile OPN ekspresyonunda anlamlı artış olduğunu, distraksiyon tamamlandıktan sonra azalma meydana geldiğini göstererek OPN ekspresyonundaki bu artışın distraksiyon dönemindeki mekanik gerilim kuvvetinden kaynaklandığı sonucuna ulaşmışlardır. Perrien ve ark. (186) ratlarda 14 günlük tibial distraksiyon sonrası OPN ekspresyonunu immünohistokimyasal olarak inceleyerek intramembranöz kemikleşme sırasında OPN ekspresyonunun bifazik (iki evreli) olarak meydana geldiğini bildirmişlerdir. Birincil olarak çoğalmakta olan preosteoblastların (osteoblast progenitörleri) OPN eksprese ettiklerini, proliferasyon sonrası yeni kemiği çevreleyen preosteoblast/osteoblastlarda OPN ekspresyonu görülmediğini; ikincil olarak ise yeni gelişmekte olan kemik matriksinde olgun osteoblast ve osteositlerde OPN immünoreaktivitesi görüldüğünü belirtmişlerdir. Bu nedenle bifazik ekspresyonun OPN proteininin multifonksiyonel olduğunu gösterdiğini, erken ekspresyonun pre-osteoblastik

proliferasyon ve migrasyonu sağlarken geç ekspresyonun hidroksiapatit kristallerinin oluşumu ile yeni kemiğin maturasyonunu arttırdığını ileri sürmüşlerdir.

Ohashi ve ark. (145) ratlarda ortodontik diş hareketi sırasında DSLT uygulamaları sonucunda gerilim sahasında OPN ekpresyonunun arttığını göstermişlerdir. Sena ve ark. (146) osteoblast hücrelerine DYKU uygulaması sonrası, OPN seviyesinin ilk 1 saat içerisinde azaldığını, 3. saatte 2,5 kat artarak, 6 saat sonra kontrol seviyesine düştüğünü tespit etmişlerdir.

Literatür kapsamlı olarak incelendiğinde OPN ekspresyonunun midpalatal sutur üzerinde ekspansif kuvvet uygulanmasıyla nasıl tetiklendiğine dair herhangi bir çalışmaya rastlanmamıştır. Araştırmamızda sutur ve çevresindeki yeni kemik dokusunda OPN genel boyanma şiddeti bakımından gruplar arasında anlamlı farklılık gözlenmemekle birlikte, DYKU ve DSLT+DYKU kombinasyonu gruplarında hücresel OPN immünoreaktivitesinde kontrol grubuna göre anlamlı artış olduğu tespit edilmiştir. RME sırasında premaksiller suturda meydana gelen gerilim stresinin OPN ekpresyonunu tetiklediğini ancak 11. günde artık sutura etki eden aktif bir kuvvet bulunmadığından dolayı genel OPN immünoreaktivitesinin azalarak kontrol seviyesine indiğini düşünmekteyiz. DSLT grubu ile diğer çalışma ve kontrol grupları arasında OPN ekspresyonu bakımından anlamlı farklılık bulunmamasına rağmen; DSLT grubunun hücresel immünoreaktivitesi diğer çalışma gruplarından daha düşük, kontrol grubundan daha yüksektir.

OPN immünoişaretlemeleri histolojik olarak değerlendirildiğinde kemikleşmenin DYKU ve kombinasyon gruplarına göre daha yavaş olduğu kontrol grubunda, osteoblast sayısının azlığı ve var olan osteoblastların da az bir kısmında immünoreaktivite tespit edilmesi nedeniyle hücresel immünoreaktivite düşük bulunmuştur. Yine de aktif osteoblastlardaki immünoreaktivitenin şiddetli olduğu görülmüştür. Aynı zamanda kontrol grubunda osteositlerin OPN ekspresyonu yaparken osteoblastların bu açıdan sayıca zayıf kalması, yeni oluşan kemiğin çevresindeki osteoblastların henüz uyarılmadığı ve ekspresyona başlamadığı şeklinde yorumlanabilir. Bu durum Perrien ve ark.'nın (186) OPN ekspresyonunun bifazik olarak gerçekleştiği teorisi ile de uyuşmaktadır. DYKU ve kombinasyon grubunda, OPN bakımından immünopozitif hücre sayısı ve aktivitesinin kontrol grubuna göre anlamlı şekilde artmış olması da bu gruplarda yeni kemik matriksinde olgun osteoblast ve osteositlerin sayıca arttığını ve kemikleşme

sürecinin hızlanması sonucunda, ikincil OPN ekspresyonunun başladığını düşündürmektedir. Özellikle kombinasyon grubundaki osteoblast sayısının kontrol grubuna göre anlamlı şekilde artışı da bu sonucu desteklemektedir.

Literatürde DYKU ve DSLT'yi *in vivo* olarak karşılaştıran sınırlı sayıda araştırma mevcuttur. Ratlar üzerinde yapılan bazı çalışmalarda DSLT ve DYKU'un ortodontik diş hareketi sırasında periodontal dokular üzerindeki biyostimülasyon etkileri karşılaştırılmıştır (140,141). Fotobiyomodülasyon ve DYKU'un her ikisinin de osteoklast sayısı ve rezorbsiyon alanlarını azaltarak, ortodontik tetiklenen kök rezorbsiyonunun önlenmesi ve tamir edilmesi üzerinde benzer etkilerinin olduğu rapor edilmiştir (140). Alazzawi ve ark. (141), DSLT ve DYKU'un ortodontik diş hareketini hızlandırmadaki etkisinin erken dönemde (1. ve 2. hafta) birbirine benzer olduğunu ancak 3. haftada DSLT'nin DYKU'ya göre daha etkili olduğunu göstermişlerdir. Ayrıca 2. ve 3. haftada osteoklastik aktivite ve kemik rezorbsiyonunun erken belirteçleri olarak görülen RANK ve RANKL ekspresyonunda DSLT, osteoblastik aktiviteyi temsil eden OPG ve Runx-2 ekspresyonunda ise DYKU daha etkili bulunmuş; DSLT'nin osteoklastik, DYKU'un ise osteoblastik aktiviteyi daha fazla arttırdığı sonucuna varılmıştır.

In vivo rat çalışmalarında yapay olarak oluşturulan tibial kemik defektlerinde (138, 170) ve osteotomilerinde (137,139) DSLT ve DYKU'un kemik iyileşmesi üzerine etkileri karşılaştırılmıştır. Oluşturulan kemik defekti üzerine günaşırı uygulanan DSLT'nin 13. ve 25. günlerde yeni oluşan kemik dokusu alanını arttırdığı, DYKU uygulamasıyla da kontrol grubuna göre artış meydana geldiği ancak bu artışın istatistiksel olarak anlamlı olmadığı bildirilmiştir (138). Ancak Oliveira ve ark.'na (170) göre 2 hafta boyunca günaşırı yapılan uygulamada her iki yöntem de woven kemik dokusunu ve doku organizasyonunu arttırarak kemik defekttindeki iyileşme sürecini hızlandırmakta; kemiğin maksimum yükleme, enerji absorbsiyonu, kırılma dayanımı gibi biyomekanik özelliklerinde ise değişim meydana gelmemektedir. Lirani-Galvao ve ark. (137) ratlarda tibial kemik osteotomisi yapmışlar ve haftada 5 kez, toplam 12 kere DYKU (30 mW/cm^2=36 J/cm^2) ile DSLT (112,5 J/cm^2) uygulayarak etkilerini histomorfometrik olarak karşılaştırmışlardır. Sonuç olarak DSLT grubunda osteoblast sayısı, yüzeyi ve osteoid hacminde; DYKU grubunda ise osteoklast ve erozyona uğramış kemik yüzeylerinde anlamlı artış tespit etmişlerdir. Bu nedenle osteotomi sonrası kemik tamirinde DSLT'nin kemik yapımını, DYKU'un ise kemik rezorbsiyonunu hızlandırarak

etki ettiğini ileri sürmüşlerdir. Babuccu ve ark. (139) da benzer yöntemle ratlarda tibial kemik osteotomisi gerçekleştirerek günaşırı olarak eşit dozlarda (16 J/cm^2) DSLT ve DYKU uyguladıklarında 21. günde DYKU grubunda DSLT grubuna göre vaskülarizasyonun daha fazla, enflamasyonun daha az, yeni kemik oluşumuna etkilerinin ise birbirlerine ve kontrol grubuna benzer olduğunu bildirmişlerdir. Ayrıca kemiğin maksimum yükleme, eğilme deformasyonu, maksimum gerilme ve bükülme direnci gibi biyomekanik değerlerinin DYKU grubunda daha yüksek olduğunu göstermişlerdir. Yine de DSLT veya DYKU'un doz parametreleri, deney modelleri ve tedavi sürelerindeki farklılıklar nedeniyle araştırmalar arasında karşılaştırmalar yapmak zordur.

DSLT ve DYKU'un ekspanse edilmiş suturda kemik oluşumu üzerine terapötik etkileri daha önce karşılaştırılmamıştır. Çalışmamızdan elde ettiğimiz bulgular doğrultusunda DSLT ve DYKU gruplarını karşılaştırdığımızda 11. günde DYKU grubunun DSLT grubundan anlamlı şekilde daha fazla sutural açılma ve yeni kemik oluşumunu tetiklediği sonucuna ulaşmaktayız. DYKU grubunun osteoblast sayısı, DSLT grubunun ise kapiller sayısı daha yüksek bulunmasına rağmen bu farklar istatistiksel olarak anlamsızdır. Osteoklast sayısı ortalamaları her iki grubun aynıdır. İmmünohistokimyasal bulgularımız değerlendirildiğinde ise DYKU grubunun VEGF ekspresyonunun DSLT grubuna göre anlamlı şekilde daha yüksek olduğu görülmektedir. İmmünohistokimyasal gözlem bulgularımıza göre DYKU ve DSLT gruplarında kemik matriksindeki VEGF immünoreaktivitesinin osteoblastlardan ziyade osteositlerde görüldüğü tespit edilmiştir. Bu nedenle her iki grubun osteoblast ve kapiller sayıları birbirine benzer olmasına rağmen DYKU grubunun yeni oluşan kemik matriksindeki artışa bağlı olarak daha fazla miktarda yeni osteosit içerdiğini ve buna paralel olarak VEGF immünoreaktivitesinin artmış olabileceğini düşünmekteyiz. BMP-2 genel şiddeti ve hücresel immünoreaktivitesi bakımından DSLT grubu, hücresel OPN immünoreaktivitesi bakımından DYKU grubu daha yüksek skorlara sahip olsa da BMP-2 ve OPN bakımından her iki grup arasında istatistiksel olarak anlamlı farklılık tespit edilememiştir. Tüm bu bulguları göz önüne aldığımızda RME sırasında DYKU'un DSLT'ye göre sutural açılma ile yeni kemik oluşumunu daha fazla tetiklediğini ve yeni oluşan kemik sahasındaki osteositlerde VEGF ekspresyonuna neden olarak kemik rejenerasyonunun hızlandırılmasında daha başarılı olduğu sonucuna ulaşmaktayız.

Literatürde DSLT ve DYKU'un kombine olarak uygulandığı araştırmalar kısıtlıdır (139,141). Alazzawi ve ark.'nın (141) araştırma sonuçlarına göre; DSLT, DYKU ve kombinasyonu ile stimüle edilen ortodontik diş hareketinin 14. ve 21. günlerinde RANKL, RANK, OPG ve Runx-2 genlerinin ekpresyonlarında artış meydana gelmektedir ve en fazla artış DSLT ve DYKU'un kombine uygulanmasıyla ortaya çıkmaktadır. DYKU ve DSLT birlikte uygulandığında sinerjistik etki oluşturarak histolojik kemik oluşumu üzerinde en iyi etkiyi meydana getirmektedir. Babuccu ve ark. (139) da ratlarda osteotomi sonrası DSLT ve DYKU'un kombine olarak uygulandığında yeni kemik oluşumu ve bağ dokusu vaskülarizasyonuna olan etkisinin ayrı ayrı yapılan uygulamaya göre anlamlı şekilde daha fazla, enflamasyon yoğunluğunun ise daha düşük olduğunu göstermiştir. Bizim çalışmamızda da kombinasyon grubu, DSLT ve DYKU gruplarıyla karşılaştırıldığında en yüksek osteoblast, osteoklast ve kapiller sayılarına sahip olsa da bu fark istatistiksel olarak anlamsızdır. Kombinasyon grubunun sutur genişliği ile yeni kemik alanı DYKU grubundan anlamlı şekilde daha düşüktür ve DSLT grubuyla benzerdir.

İmmünohistokimyasal bulgular değerlendirildiğinde kombinasyon grubunun BMP-2, VEGF ve OPN ekspresyonları bakımından en yüksek skorlara sahip olduğu görülmektedir. Bu durum BMP-2 genel şiddeti ve hücresel VEGF immünoreaktivitesi bakımından tüm gruplara göre; hücresel BMP-2 ve OPN immünoreaktivitesi bakımından kontrol grubuna göre; VEGF genel şiddeti bakımından DSLT grubuna göre anlamlıdır. Tüm bu histomorfometrik ve immünohistokimyasal bulgularımızı göz önüne aldığımızda, DSLT ve DYKU kombine şekilde uygulandığında palatal sutur sahasındaki hücre sayısını arttırarak sayıca artan osteoblastlarda BMP-2; olgun osteoblast ve osteositlerde OPN, bağ dokusu hücreleri, endotel hücrelerin çeperlerinde, yeni kemik matriksindeki osteositlerde ve matriks çevresindeki osteoblastlarda VEGF gen ekspresyonlarını tetikleyerek anjiyogenez ve osteogenezi arttırabileceği sonucuna ulaşmaktayız. Bu açıdan çalışma sonuçlarımız Alazzawi ve ark. (141) ile Babuccu ve ark.nın (139) sonuçları ile uyumludur. Kombine tedavide zararlı etki meydana gelmemekte aksine sinerjik etki yaratarak lazer ve ultrasonun ayrı ayrı uygulanmasıyla karşılaştırıldığında, ortaya çıkan etkiyi güçlendirmektedir. Bu durum her iki yöntemin hücresel seviyede farklı etkilere sahip olmasıyla açıklanabilir.

6. SONUÇLAR VE ÖNERİLER

Ratlarda hızlı maksiller genişletme sırasında DSLT, DYKU ve kombime yapılan uygulamaların premaksiller sutur bölgesinde kemik rejenerasyonu üzerine etkilerinin incelendiği bu çalışmada, elde edilen immünohistokimyasal ve histomorfometrik bulguların değerlendirilmesiyle aşağıdaki sonuçlara ulaşılmıştır:

1) 100 gr kuvvet uygulanan ekspansiyon apareyi ile tüm deneklerde radyolojik ve histolojik olarak sutural açılma başarıyla gerçekleşmiştir.
2) DSLT, DYKU ve kombinasyon grubunun osteoblast, osteoklast ve kapiller sayısı üzerine etkileri benzerdir. Sutur genişliği ve yeni oluşan kemik alanı açısından DYKU grubu en olumlu etkiye sahiptir.
3) DYKU, yeni oluşan kemik alanı, sutur genişliği ve VEGF ekspresyonunu DSLT'ye göre anlamlı şekilde arttırmaktadır. BMP-2 ve OPN ekspresyon düzeyleri DSLT ile benzerdir.
4) DSLT ve DYKU kombine şekilde uygulandığında premaksiller suturda BMP-2, VEGF ve OPN ekspresyonlarını diğer gruplara göre daha fazla arttırarak anjiyogenez ve osteogenezi tetiklemektedir. Kombine uygulama biyoinhibisyona neden olmamakta, tam aksine sinerjik etki meydana getirerek DSLT ve DYKU'un etkilerini güçlendirmektedir.
5) RME sırasında sutural kemik rejenerasyonunun hızlandırılmasında lazer ve ultrasonun birlikte uygulanması en başarılı sonucu sağlamakla beraber bunu DYKU uygulaması takip etmektedir.
6) RME sırasında DYKU ve kombinasyon uygulamalarının daha hızlı hücresel aktivasyon sağlayarak kemik rejenerasyonunu hızlandıracağı ve retansiyon süresini kısaltabileceği kanısındayız. Yine de klinik pratiğinde uygulanabilmesi için daha ileri çalışmalara ihtiyaç vardır.

KAYNAKLAR

1. Angell, E. C. (1860). Treatment of irregularities of the permanent or adult teeth. *Dental Cosmos*, 1, 540-544.
2. Timms, D. J. (1999). The dawn of rapid maxillary expansion. *Angle Orthodontist*, 69, 247-250.
3. Mc Quillen, J. (1860). Review of dental literature and art: Separation of the superior maxilla in the correction of irregularity of the teeth. *Dental Cosmos*, 2, 170-173.
4. Landsberger, R. (1908). Das weiten des nasenbodens durch kieferdehnung. *Korrespbl Zahnärzte*, 37, 322-334.
5. Haas, A. (1961). Rapid expansion of the maxillary dental arch and nasal cavity by opening the midpalatal suture. *Angle Orthodontist*, 31, 73-90.
6. Biederman, W. (1968). A hygienic appliance for rapid expansion. *The Journal of Practical Orthodontics*, 2, 67-70.
7. Biederman, W. (1973). Rapid correction of class III malocclusion by midpalatal expansion. *American Journal of Orthodontics.* 63, 47-55.
8. Latham, R. A. (1971). The development, structure and growth pattern of the human mid-palatal suture. *Journal of Anatomy*, 108, 31-41.
9. Melsen, B. (1975). Palatal growth studied on human autopsy material. *American Journal of Orthodontics*, 68, 42-54.
10. Caprioglio, A., Fastuca, R. Zecca, P.A., Beretta, M., Mangano, C., Piattelli, A., Macchi, A., Iezzi, G. (2017). Cellular midpalatal suture changes after rapid maxillary expansion in growing subjects: A case report. *International Journal of Molecular Science*, 18, 1-14.
11. Angelieri, F., Cevidanes, L.H.S., Franchi, L., Gonçalves, J.R., Benavides, McNamara Jr, J.A. (29013). Midpalatal suture maturation: Classification method for individual assesment before rapid maxillary expansion. *American Journal of Orthodontics and. Dentofacial Orthopedics*, 144, 759-769.
12. Persson, M., Thilander, B. (1977). Palatal suture closure in man from 15 to 35 years of age. *American Journal of Orthodontics*, 72, 42-52.
13. Cleall, J.F., Bayne, D.I., Posen, J.M.,Subtenly, J.D. (1965). Expansion of the midpalatal suture in the monkey. *Angle Orthodontist*, 35, 23-35.
14. Ekström, C., Henrikson, C.O., Jensen, R. (1977). Mineralization in the midpalatal suture after orthodontic expansion. *American Journal of Orthodontist*, 71, 449-455.
15. Melsen, B. (1972). A histological study of the influence of sutural morphology and skeletal maturation on rapid palatal expansion in children. *Transactions of the European Orthodontic Society*, 499-507.
16. Giuliani, A., Mazzoni, S., Mangano, C., Zecca, P.A., Caprioglio, A., Vercellini, N., Raspanti, M., Mangano, F., Piattelli, A., Iezzi, G., Fastuca, R. (2018). Osteo-regeneration personalized for children by rapid maxillary expansion: An imaging study based on synchrotron radiation microtomography. *BMC Oral Health*, 18, 1-10.
17. Yağcı, A., Korkmaz, Y.N., Buyuk, S.K, Yağcı, F., Atilla, A.O. (2016) White spot lesion formation after treatment with full-coverage rapid maxillary expanders. *American Journal of Orthodontics and Dentofacial Orthopedics*, 149, 331-338.
18. Nemec, M., Mittinger, N., Berti, M., Liu, E., Jonke, E., Andrukhov, O., Raush-Fan, X. (2021). Salivary MRP-8/14 and the presence of periodontitis-associated bacteria in children with bonded maxillary expansion treatment. *Clinical Oral Investigations*, 25, 3767–3774.
19. Lione, R., Franchi, L., Fanucci, E., Laganá, G., Cozza, P. (2013). Three-dimensional densitometric analysis of maxillary sutural changes induced by rapid maxillary expansion. *Dentomaxillofacial Radiology*, 42, 1-6.
20. Da Silva Filho, O.G., Lara, T.S., Da Silva, H.C., Bertoz, F.A. (2006). Post expansion evaluation of the midpalatal suture in children submitted to rapid palatal expansion: A CT study. *The Journal of Pediatric Dentistry*, 31, 142-148.
21. Kiki, A., Erdem, A. (2006). Maxillary expansion and relapse in rabbits: an experimental study. *Atatürk Üniversitesi Diş Hekimliği Fakültesi Dergisi,* 16, 7-13.
22. Gurel, H.G., Memili, B., Erkan, M., Sukurica, Y. (2010). Long-term effects of rapid maxillary expansion followed by fixed appliances. *Angle Orthodontist*, 80, 5-9.
23. Uysal, T., Amasyali, M., Olmez, H., Karslioglu, Y., Gunhan, O. (2009). Stimulation of bone formation in the expanding inter-premaxillary suture by vitamin E, in rat. *Korean Journal of Orthodontics*, 39, 337-347.

24. Uysal, T., Gorgulu, S., Yagci, A., Karslioglu Y., Gunhan, O., Sagdic, D. (2011). Effect of resveratrol on bone formation in the expanded inter-premaxillary suture: Early bone changes. *Orthodontics and Craniofacial Research,* 14, 80-87.
25. Buyuk, S.K., Ramoglu, S.I., Sonmez, M.F. (2016) The effect of different concentrations of topical ozone administration on bone formation in orthopedically expanded suture in rats. *European Journal of Orthodontics,* 38, 281-285.
26. Farhadian, N., Miresmaeili A., Azar, R., Zargaran, M., Moghimbeigi, A., Soheilifar, S. (2015). Effect of dietary ascorbic Acid on osteogenesis of expanding midpalatal suture in rats. *Journal of Dentistry, Tehran University of Medical Sciences,* 12, 39-48.
27. Kara, M.I., Erciyas, K., Altan, A.B., Ozkut, M., Ay, S., Inan, S. (2012). Thymoquinone accelerates new bone formation in the rapid maxillary expansion procedure. *Archieves of Oral Biology,* 57, 357-363.
28. Ozan, F., Çörekçi, B., Toptaş, O., Halicioglu, K., Irgin, C., Yilmaz, F., Hezenci, Y. (2015). Effect of royal jelly on new bone formation in rapid maxillary expansion in rats. *Medicina Oral, Patologia Oral y Cirugia Bucal,* 20, 651-656.
29. Halicioglu, K., Çörekçi, B., Akkaş, İ., Irgin, C., Özan, F., Yilmaz, F., Türker, A. (2014). Effect of St John's wort on bone formation in the orthopaedically expanded premaxillary suture in rats: A histological study. *European Journal of Orthodontics,* 37, 164-169.
30. Aksakallı, S., Ezirganlı, Ş., Birlik, M., Kazancıoğlu, H.O., Aydın, M.Ş. (2020). Effect of grape seed extract on bone formation in the expanded inter-premaxillary suture. *Meandros Medical and Dental Journal,* 21, 34-40.
31. Altan, B.A., Kara, I.M., Nalcaci, R., Ozan, F., Erdogan, S.M., Ozkut, M.M., Inan, S. (2013). Systemic propolis stimulates new bone formation at the expanded suture A histomorphometric study. *Angle Orthodontist,* 83, 286-291.
32. Zhao, S.Y., Wang, X.X., Zhang, W.J., Yang, X.Y., Zhang, J. (2016). Effect of osthole on bone regeneration in the mid-palatal suture of rats during rapid maxillary expansion. *International Journal of Clinical and Experimental Medicine,* 9, 7548-7556.
33. Zhao, S., Wang, X., Li, N., Chen, Y., Su, Y., Zhang, J. (2015). Effects of strontium ranelate on bone formation in the mid-palatal suture after rapid maxillary expansion. *Drug Design, Development and Therapy,* 9, 2725–2734.
34. Çamili, Y. (2015). *Üst çene genişletmesi sonrası uygulanan teriparatidin midpalatal sutura üzerine etkilerinin histolojik ve immünohistokimyasal olarak incelenmesi* (Yayımlanmamış Doktora Tezi*).* İnönü Üniversitesi ve Selçuk Üniversitesi, Malatya.
35. Geçgelen Cesur, M., Öğrenim, G., Gülle, K., Şirin, F.B., Akpolat, M., Cesur, G. (2019). Does Shilajit have an effect on new bone remodellig in the rapid maxillary expansion treatment? A Biochemical, histopathological and immünohistochemical study. *Süleyman Demirel Üniversitesi Tıp Fakültesi Dergisi,* 26, 96-103.
36. Zhao, S., Yu, S., Zhu, D., Dai, L., Yang, P., Xing, X. (2020). Stimulatory effects of simvastatin on bone regeneration of the expanded suture in rats. *American Journal of Transational. Research,* 12, 1767-1778.
37. Uysal, T., Olmez, H., Amasyali, M., Karslioglu, Y., Yoldas, A., Gunhan, O. (2010). Response of the expanded inter-premaxillary suture to intermittent compression. Early bone changes. *Australian Orthodontic Journal,* 26, 49-55.
38. Uysal, T., Amasyali, M., Olmez, H., Karslioglu, Y., Gunhan, O. (2010) Stimulation of bone formation by direct electrical current in an orthopedically expanded suture in the rat. *Korean Journal of Orthodontics,* 40, 106-114.
39. Uysal, T., Amasyali, M., Enhos, S., Karslioglu, Y., Yilmaz, F., Gunhan, O. (2010). Effect of periosteal stimulation therapy on bone formation in orthopedically expanded suture in rats. *Orthodontics and Craniofacial Research,* 13, 89-95.
40. Ekizer, A., Uysal, T., Güray, E., Yüksel, Y. (2013) Light-emitting diode photobiomodulation: Effect on bone formation in orthopedically expanded suture in rats - Early bone changes. *Lasers in Medical Science,* 28, 1263-1270.
41. Toy, E., Ozturk, F., Altindis, S., Kozacioglu, S., Toy, H. (2014). Effects of low-intensity pulsed ultrasound on bone formation after the expansion of the inter-premaxillary suture in rats: a histologic and immunohistochemical study. *Australian Orthodontic Journal,* 30, 176-183.
42. Saito, S., Shimizu, N. (1997). Stimulatory effects of low-power laser irradiation on bone regeneration in midpalatal suture during expansion in the rat. *American Journal of Orthodontics and Dentofacial Orthopedics,* 111, 525-532.
43. Tas Deynek, G., Ramoglu, S.I. (2019) Effects of different settings for 940 nm diode laser on expanded suture in rats. *Angle Orthodontist,* 89, 446-454.
44. Rosa, C.B., Habib, F.A.L., de Araujo, T.M., dos Santos, J.N., T. Cangussu, M.C., Santos Barbosa,

A.F., de Castro, I.C.V., Barbosa Pinheiro, A.L. (2016). Laser and LED phototherapy on midpalatal suture after rapid maxilla expansion: Raman and histological analysis. *Lasers in Medical Science,* 32, 263-274.
45. Dindaroglu, F., Oncag, G., Olmez, S., Dogan, S., Gumrukcu Erturk, O. (2011). Düşük enerji seviyeli lazer uygulamasının hızlı üst çene genişletmesi sonrası midpalatal suturada kemik rejenerasyonu üzerine etkisi. *Turkish Journal of Orthodontics,* 24, 83-96.
46. Aras, M.H., Erkilic, S., Demir, T., Demirkol, M., Kaplan, D.S., Yolcu, U. (2015). Effects of low-level laser therapy on osteoblastic bone formation and relapse in an experimental rapid maxillary expansion model. *Nigerian Journal of Clinical Practice,* 18, 607–611.
47. Burstone, C.J., Shafer, W.G. (1959). Sutural expansion by controlled mechanical stress in the rat. *Journal of Dental Research,* 38, 534-540.
48. Kanekawa, M., Shimizu, N. (1998). Age-related changes on bone regeneration in midpalatal suture during maxillary expansion in the rat. *American Journal of Orthodontics and Dentofacial Orthopedics,* 114, 646–653.
49. Marshall, E. (1982). Gould advances inventor's claim on the laser. *Science,* 216, 392-395.
50. Coluzzi, D.J. (2004). Fundamentals of dental lasers: Science and instruments. *Dental Clinics of North America,* 48, 751-770.
51. Bohr, N. (1925). The theory of spectra and atomic constitution: Three essays. *Nature* 2894, 559–560.
52. Einstein, A. (1917). On the quantum theory of radiation, *The Old Quantum Theory,* 167-183.
53. Maiman, T.H. (1960). Stimulated optical radiation of ruby. *Nature,* 187, 493-494.
54. Maiman, T.H. (1967). Ruby laser systems. U.S. Patent No. 3,353,115.
55. Goldman, L., Blaney, D.J., Kindeş, D.J., Franke, E.K. (1963). Effect of the laser beam on the skin: Preliminary report. *Journal of Investigative Dermatology,* 40, 121-122.
56. Mcguff, P., Bushnell, D., Soroff, H., Deterling, R. (1963). Studies of the surgical applications of laser (light amplification by stimulated emission of radiation). *Surgical Forum,* 14, 143-145.
57. McGuff, P.E., Deterling, R.A., Gottlieb, L.S., Dariush Fahimi, H., Bushnell, D, Roeber, F. (1964). The laser treatment of experimental malignant tumours. *Canadian Medical Association Journal,* 91, 1089-1095.
58. Mester, E., Szende, B., Gärtner, P. (1968). The effect of laser beams on the growth of hair in mice. *Radiobiologia, Radiotherapia,* 9, 621-626.
59. Thomas, G., Isaacs, R. (2011). Basic principles of lasers. *Anaesthesia and Intensive Care Medicine,* 12, 574-577.
60. Ballal, N.V., Kundabala, M., Bhat, K.S. (2013). Lasers general principles: A review. *Clinical Dentistry Research Compendium*, 4, 133-148.
61. Dederich, D.N. (1993). Laser/tissue interaction: what happens to laser light when it strikes tissue? *Journal of American Dental Association,* 124, 57-61.
62. Farkas, J.P., Hoopman, J.E., Kenkel, J.M. (2013). Five parameters you must understand to master control of your laser/light-based devices. *Aesthetic Surgery Journal,* 33, 1059-1064.
63. Jacques, S.L. (1992). Laser-tissue interactions: Photochemical, photothermal, and photomechanical. *Surgical Clinics of North America,* 72, 531-558.
64. Thomsen, S. (1991). Pathologic analyses of photothermal and photomechanical effects of laser-tissue interactions. *Photochemistry and Photobiology,* 53, 825-835.
65. Huang, Y.Y., Sharma, S.K., Hamblin, M.R., Carroll, J. (2011). Biphasic dose response in low level light therapy - an update. *Dose-Response,* 9, 602-618.
66. Sun, G., Tunér, J. (2004). Low-level laser therapy in dentistry. *Dental Clinics of North America,* 48, 1061-1076.
67. Chung, H., Dai, T., Sharma, S.K., Huang, Y.Y., Carroll, J.D., Hamblin, M.R. (2013). The nuts and bolts of low level laser (light) therapy. *Annals of Biomedical Engineering*, 40, 516–533.
68. Lim, H.M., Lew, K.K.K., Tay, D.K.L. (1995). A clinical investigation of the efficacy of low level laser therapy in reducing orthodontic postadjustment pain. *American Journal of Orthodontics and Dentofacial Orthopedics*, 108, 614-622.
69. Turhani, D., Scheriau, M., Kapral, D., Benesch, T., Jonke, E., Bantleon, H.P. (2006). Pain relief by single low-level laser irradiation in orthodontic patients undergoing fixed appliance therapy. *American Journal of Orthodontics and Dentofacial Orthopedics*, 130, 371–377.
70. Sutherland, J.C. Biological effects of polychromatic light. *Photochemistry and Photobiology,* 76, 164.
71. Karu, T.I., Afanas'eva, N.I. (1995). Cytochrome c oxidase as the primary photoacceptor upon laser exposure of cultured cells to visible and near IR-range light. *Doklady Akademii Nauk,* 342, 693-695.
72. Karu, T. (1989). Laser biostimulation: a photobiological phenomenon. *Journal of Photochemistry and Photobioogy,* 3, 638-640.
73. Passarella, S., Casamassima, E., Molinari, S., Pastore, D., Quagliariello, E., Catalano, I.M., Cingolani, A. (1984). Increase of proton electrochemical potential and ATP synthesis in rat liver mitochondria

irradiated in vitro by helium-neon laser. *Federation of European Biochemical Societies Letters*, 175, 95-99.
74. Greco, M., Guida, G., Perlino, E., Marra, E., Quagliariello, E. (1989). Increase in RNA and protein synthesis by mitochondria irradiated with hellium-neon laser. *Biochemical and Biophyical Research Communications*, 163, 1428-1434.
75. Zong, S., Wu, M., Gu, J., Liu, T., Guo, R., Yang, M. (2018). Structure of the intact 14-subunit human cytochrome c oxidase. *Cell Research*, 28, 1026-1034.
76. Hamblin, M.R. (2018). Mechanisms and mitochondrial redox signaling in photobiomodulation. *Photochemistry and Photobiology*, 94, 199-212.
77. Lane, N. (2006). Cell biology: power games. *Nature*, 443, 901-903.
78. Chen, A.C.H., Arany, P.R., Huang, Y.Y., Tomkinson, E.M., Sharma, S.K., Kharkwal, G.B., Saleem, T., Mooney, D.,Yull, F.E., Blackwell, T.E., Hamblin, M.R. (2011). Low-level laser therapy activates NF-kB via generation of reactive oxygen species in mouse embryonic fibroblasts. *PLoS One*, 6, 1-8.
79. Sakurai, Y., Yamaguchi, M., Abiko, Y. (2000). Inhibitory effect of low-level laser irradiation on LPS-stimulated prostaglandin E2 production and cyclooxygenase-2 in human gingival fibroblasts. *European Journal of Oral Science*, 108, 29-34.
80. Farias, R.D., Closs,L.Q., Miguens, S.A.Q. (2016). Evaluation of the use of low-level laser therapy in pain control in orthodontic patients: A randomized split-mouth clinical trial. *Angle Orthodontist*, 86, 193-198.
81. Alam, M.K. (2019). Laser-assisted orthodontic tooth movement in saudi population: a prospective clinical intervention of low-level laser therapy in the 1st week of pain perception in four treatment modalities. *Pain Research and Management*, 2019, 1-11.
82. Deshpande, P., Patil, K., Mahima, V.G., Shivalinga, B.M., Suchetta, M., Ranjan, A. (2016). Low-level laser therapy for alleviation of pain from fixed orthodontic appliance therapy: A randomized controlled trial. *Journal of Advanced Clinical and Research Insights*, 3, 43-46.
83. Alsayed Hasan, M.M.A., Sultan, K., Ajaj, M., Voborná, I., Hamadah, O. (2020). Low-level laser therapy effectiveness in reducing initial orthodontic archwire placement pain in premolars extraction cases: A single-blind, placebo-controlled, randomized clinical trial. *BMC Oral Health*, 20, 1-9.
84. Prasad, S.M.V., Prasanna, T.R., Kumaran, V., Venkatachalam, N., Ramees, M., Abraham, E.A. (2019). Low-level laser therapy: A noninvasive method of relieving postactivation orthodontic pain: A randomized controlled clinical trial. *Journal of Pharmacy Bioallied Sciences*, 11, 228-231.
85. Shayegh, F.S., Eslami, G., Rasuli, S.R., Gafari, H.A., Shayegh, S.S., Hakimaneh., S.M.R. (2019). Effect of low-level laser therapy on orthodontic pain caused by canine retraction force. *Journal of Craniomaxillofacial Research*, 6, 107-112.
86. Dalaie, K., Hamedi, R., Kharazifard, M.J., Mahdian, M., Bayat, M. (2015) Effect of low-level laser therapy on orthodontic tooth movement: A clinical investigation. *Journal of Dentistry, Tehran University of Medical Sciences*, 12, 249-56.
87. Isola, G., Matarese, M., Briguglio, F., Grassia, V., Picciolo, G., Fiorillo, L., Matarese, G. (2019). Effectiveness of low-level laser therapy during tooth movement : A randomized clinical trial. *Materials*, 12, 1-12.
88. Kawasaki, K., Shimizu, N. (1999). Effect of low-energy laser irradiation on bone formation during experimental tooth movement in rats. *Journal of Japan Society Laser Surgery and Medicine*, 20, 215-222.
89. Suzuki, S.S., Garcez, A.S., Reese, P.O., Suzuki, H., Ribeiro, M.S. (2018). Effects of corticopuncture (CP) and low-level laser therapy (LLLT) on the rate of tooth movement and root resorption in rats using micro-CT evaluation. *Lasers in Medical Sciences*, 33, 811-821.
90. Cifter, M., Deniz, A., Celikel, G. (2019). Comparison of the efficiency of alveolar decortication and low level laser therapy on orthodontic tooth movement and alveolar metabolism in rats. *Journal of Dental Sciences*, 14, 401–407.
91. Cruz, D.R., Kohara, E.K., Ribeiro, M.S., Wetter, N.U. (2004). Effects of low-intensity laser therapy on the orthodontic movement velocity of human teeth : A preliminary study. *Lasers in Surgery and Medicine*, 35, 117-120.
92. da Silva Sousa, M.V., Scanavini, M.A., Kazuo, S.E., Velasco, L.G., Angelieri, F. (2011). Influence of low-level laser on the speed of orthodontic movement movement. *Photomedicine and Laser Surgery*, 29, 191-196.
93. Limpanichkul, W., Godfrey, K., Srisuk, N., Rattanayatikul, C. (2006). Effects of low-level laser therapy on the rate of orthodontic tooth movement. *Orthodontics and Craniofacial Research*, 9, 38-43.
94. Nimeri, G., Kau, C.H., Corona, R., Shelly, J. (2014). The effect of photobiomodulation on root resorption during orthodontic treatment. *Clinical, Cosmetic and Investigational Dentistry*, 6, 1-8.
95. Yassin, A.M., Shehata, F.I., Al-Sawa, A.A., S.karam, S. (2020). Effects of low-level laser therapy on

orthodontic induced inflammatory root resorption in rats. *Alexandria Dental Journal*, 45, 62-67.
96. Ng, D., K.Chan, A., K.Papadopolou, A., Dalci, O., Petocz, P., Darendeliler, M.A. (2018). The effect of low-level laser therapy on orthodontically induced root resorption: A pilot double blind randomized controlled trial. *European Journal of Orthodontics*, 25, 1-9.
97. Okşayan, R., Sökücü, O., Üçüncü, N. (2015). The effects of low-level laser therapy on condylar growth with a mandibular advancement appliance in rats. *Photomedicine and Laser Surgery*, 33, 252-257.
98. Abtahi, M., Poosti, M., Saghravanian, N., Sadeghi, K., Shafaee, H. (2012). The effect of low level laser on condylar growth during mandibular advancement in rabbits. *Head and Face Medicine*, 8, 1-5.
99. Seifi, M., Maghzi, A., Gutknecht, N., Mir, M., Asna-Ashari, M. (2010). The effect of 904 nm low level laser on condylar growth in rats. *Lasers in Medical Science*, 25, 61-65.
100. Angeletti, P., Pereira, D., Gomes, H.C., Hino, C.T., Ferreira, L.M. (2010). Effect of low-level laser therapy (GaAlAs) on bone regeneration in midpalatal anterior suture after surgically assisted. *Oral Surgery, Oral Medicine, Oral Pathology, Oral Radiology*, 109, 38-46.
101. Powles, A.E., Martin, D.J., Wells, I.T., Goodwin, C.R. (2018). Physics of ultrasound. *Anaesthesia and Intensive Care Medicine*, 19, 202-205.
102. Cameron, M.H. (2018). *Physical agents in rehabilitation: an evidence based approach to practice*, (5th Ed.). Amsterdam: Elsevier Inc.
103. El-bialy, T., Tanaka, E., Aizenbud, D. (2018). *Therapeutic Ultrasound in Dentistry*, Cham, Switzerland: Springer.
104. Duck, F. (2009). "The electrical expansion of quartz" by Jacques and Pierre Curie. *Ultrasound*, 17, 197-203.
105. Fyfe, M., Bullock, M. (1985). Therapeutic ultrasound: Some historical background and development in knowledge of its effect on healing. *Australian Journal of Physiotherapy*, 31, 220-224.
106. Wood, E.W., Loomis, A.L. (2009). The physical and biological effects of high- frequency sound-waves of great intensity. *Philosophical Magazine and Journal of Science*, 4, 37-41.
107. Shampo, M.A., Kyle, R.A., (1995). Karl Theodore Dussik-pioneer in ultrasound. *Mayo Clinic Proceedings*, 70, 1136.
108. Ter Haar, G. (2007). Therapeutic applications of ultrasound. *Progress of Biophysics and Molecular Biology*, 93, 111-129.
109. Levine, D., Watson, T. (2013). "Therapeutic Ultrasound" in *Canine Rehabilitation and Physical Therapy, (2nd Ed.)*. Amsterdam, Elsevier Inc., 328–341.
110. Speed, C.A. (2001) Therapeutic ultrasound in soft tissue lesions. *Rheumatology*, 40, 1331-1336.
111. Xin, Z., Lin, G., Lei, H., Lue, T.F., Guo, Y. (2016). Clinical applications of low-intensity pulsed ultrasound and its potential role in urology. *Translational Andrology and Urology*, 5, 255-266.
112. Watson, T. (2017). Therapeutic Ultrasound. 1-18.
113. Schortinghuis, J., Steganga, B., Raghoebar, G., de Bont, L. (2003). Ultrasound stimulation of m axillofacial bone healing. *Critical Reviews of Oral Biology and Medicine*, 14, 63-74.
114. Ter Haar, G. (1984). *Environmental health criteria 22; Ultrasound*.
115. Johns, L.D., Straub, S.J., Howard, S.M. (2007). Variability in effective radiating area and output power of new ultrasound transducers at 3 MHz. *Journal of Athletic Training*, 42, 22-28.
116. Barwick, C. (1994). Developing a working knowledge of ultrasound intensities. *Journal of Diagnostic Medical Sonography*, 10, 278-282.
117. Martin, K., Ramnarine, K. (2010). "Physics" in *Diagnostic Ultrasound: Physics and Equipment*, (2nd Ed)., Cambridge University Press, 4–22.
118. Casarotto, R.A., Adamowski, J.C., Fallopa, F., Bacanelli, F. (2004). Coupling agents in therapeutic ultrasound: acoustic and thermal behavior. *Archieves and Physical Medicine and Rehabilation*, 85, 162-165.
119. Johns, L.D. (2002). Nonthermal effects of therapeutic ultrasound: The frequency resonance hypothesis. *Journal of Athletic Training*, 37, 293-299.
120. Draper, D.O., Castel, J.C., Castel, D. (1995). Rate of temperature increase in human muscle during 1 MHz and 3 MHz continuous ultrasound. *Journal of Orthopaedic and Sports Physical Therapy*, 22, 142-150.
121. Kudryavtseva, G.V., Malenkov, G.V., Shishkin V.V., Shishkin, V.I, Kartunen, A.A, Yavaeva, T.N. (2018). The Physical aspects of the primary interaction of therapeutic ultrasound with biological tissue. *Biophysics*, 63, 967-974.
122. Watson, T. (2008). Ultrasound in contemporary physiotherapy practice. *Ultrasonics*, 48, 321-329.
123. Nyborg, W.L.M. (1988). *Physical mechanisms for biological effects of ultrasound*, BRH Technical Publications.
124. Khan, Y., Laurencin, C.T. (2008). Fracture repair with ultrasound: Clinical and cell-based evaluation.

Journal of Bone and Joint Surgery, 90**,** 138-144.
125. Xue, H., Zheng, J., Cui, Z., Bai, X., Li, G., Zhang, C., He, S., Li, W., A.Lajud, S., Duan, Y., Zhou, H. *(2013).* Low-intensity pulsed ultrasound accelerates tooth movement via activation of the bmp-2 signaling pathway. *PLoS One,* 8, 1-10.
126. Xue, H., Zheng, J., Yuching Chou, M., Zhou, H., Duan, Y. (2015). The effects of low-intensity pulsed ultrasound on the rate of orthodontic tooth movement. *Seminars in Orthodontics,* 21, 219-223.
127. Gecgelen Cesur, M., Onal, T., Bilgin, M.D., Sirin, F.B., Inan, S., Koken, E.C., Alkan, A., Cesur, G. (2019). Histological and biochemical investigation of the effects of low intensity pulsed ultrasound on orthodontic tooth movement. *Konuralp Tıp Dergisi,* 11, 119-125.
128. El-Bialy, T., Farouk, K., Carlyle, T., Wiltshire, W., Drummond, R., Dumore, T., Knowlton, K., Tompson, B. (2020). Effect of low intensity pulsed ultrasound (LIPUS) on tooth movement and root resorption: A prospective multi-center randomized controlled trial. *Journal of Clinical Medicine,* 9, 1-14.
129. Dahhas, F.Y., El-Bialy, T., Afify, A.R., Hassan, A.H. (2016). Effects of low-intensity pulsed ultrasound on orthodontic tooth movement and orthodontically induced inflammatory root resorption in ovariectomized osteoporotic rats. *Ultrasound in Medicine and Biology,* 42, 808-814.
130. Al-Daghreer, S., Doschak, M., Sloan, A.J., Major, P.W., Heo, G., Scurtescu, C., Tsui, Y.Y., El-Bialy, T. (2014). Effect of low-intensity pulsed ultrasound on orthodontically induced root resorption in beagle dogs. *Ultrasound in Medicine and Biology,* 40, 1187-1196.
131. Oyonarte, R., Zarate, M., Rodriguez, F. (2009). Low-intensity pulsed ultrasound stimulation of condylar growth in rats. *Angle Orthodontist,* 79, 964-970.
132. Sasaki, K., Motoyoshi, M., Horinuki, E., Arai, Y., Shimizu, N. (2016). Effect of low-intensity pulsed ultrasound (LIPUS) on mandibular condyle growth in rats analyzed with micro-CT. *Journal of Oral Science,* 58, 415-422.
133. Hadaegh, Y., Uludag, H, Dederich, D., El-Bialy, T.H. (2021). The effect of low intensity pulsed ultrasound on mandibular condylar growth in young adult rats. *Bone Reports,* 58, 415-422.
134. Maurya, R.K., Jayan, B., Singh, H., Sharma, P., Nakra, O. (2019). Effects of low-intensity pulsed ultrasound therapy on the temporomandibular joint complex in conjunction with a fixed functional appliance: A prospective 3-dimensional cone beam computed tomographic study. *Journal of Ultrasound Medicine,* 38, 1661-1676.
135. Coskun, M.E., Coskun, K.A., Tutar, Y. (2018). Determination of optimum operation parameters for low-intensity pulsed ultrasound and low-level laser based treatment to induce proliferation of osteoblast and fibroblast cells. *Photomedicine and Laser Surgery,* 36, 246-252.
136. De Oliveira, R.F., Oliveira, D.A.A., Wagner, M., Zangaro, R.A., Magini, M., Soares, C.P. (2008). Comparison between the effect of low-level laser therapy and low-intensity pulsed ultrasonic irradiation in vitro. *Photomedicine and Laser Surgery,* 26, 6-9.
137. Lirani-Galvão, A.P., Jorgetti, V., Lopes Da Silva, O. (2006). Comparative study of how low-level laser therapy and low-intensity pulsed ultrasound affect bone repair in rats. *Photomedicine and Laser Surgery,* 24, 735-740.
138. Fávaro-Pípi, E., Feitosa, S.M., Ribeiro, D.A., Bossini, P., Oliveira, P.,Parizotto, N.A., Renno, A.C.M. (2010). Comparative study of the effects of low-intensity pulsed ultrasound and low-level laser therapy on bone defects in tibias of rats. *Lasers in Medical Science,* 25, 727-732.
139. Babuccu, C., Keklikoğlu, N., Baydoğan, M., Kaynar, A. (2014). Cumulative effect of low-level laser therapy and low-intensity pulsed ultrasound on bone repair in rats. *International Journal of Oral and Maxillofacial Surgery,* 43, 769-776.
140. Gul Amuk, N., Kurt, G., Guray, E. (2018). Effects of photobiomodulation and ultrasound applications on orthodontically induced inflammatory root resorption; transcriptional alterations in OPG, RANKL, Cox-2: An experimental study in rats. *Photomedicine in Laser Surgery,* 36, 653-659.
141. Alazzawi, M.M.J., Husein, A., Alam, M.K., Hassan, R., Shaari, R., Ahmad, A., Salzihan, M.S. (2018). Effect of low level laser and low intensity pulsed ultrasound therapy on bone remodelling during orthodontic tooth movement in rats. *Journal of International Dental and Medical Research,* 12, 886-893.
142. Noda, M., Denhardt, D.T. (2008). "Osteopontin" in *Principles of Bone Biology*, (3rd Ed.). 351–366.
143. Singh, A., Gill, G., Kaur, H., Amhmed, M., Jakhu, H. (2018). Role of osteopontin in bone remodeling and orthodontic tooth movement: a review. *Progress in Orthodontics,* 19, 1-8.
144. Morinobu, M., Ishijima, M., Rittling, S.R., Tsuji, K., Yamamoto, H., Nifuji, A., Denhardt, D.T., Noda, M. (2003). Osteopontin expression in osteoblasts and osteocytes during bone formation under mechanical stress in the calvarial suture in vivo. *Journal of Bone and Mineral Research,* 18, 1706-1715.
145. Ohashi, M., Yamaguchi, M., Tanimoto, Y., Kasai, K. (2013). Low-energy laser irradiation induces the expression of osteopontin in tension side during orthodontic tooth movement. *Journal of Oral Tissue Engineering,* 11, 67-78.

146. Sena, K., Leven, R.M., Mazhar, K., Sumner, D.R., Virdi, A.S. (2005). Early gene response to low-intensity pulsed ultrasound in rat osteoblastic cells. *Ultrasound in Medicine and Biology*, 31, 703-708.
147. Date, T., Doiguchi, Y., Nobuta, M., Shindo, H. (2004). Bone morphogenetic protein-2 induces differentiation of multipotent C3H10T1/2 cells into osteoblasts, chondrocytes, and adipocytes in vivo and in vitro. *Journal of Orthopaedic Science*, 9, 503-508.
148. Stoeger, T., Proetzel, G., Welzel, H., Papadimitriou, A., Dony, C., Balling, R., Hofmann, C. (2002). In situ gene expression analysis during BMP2-induced ectopic bone formation in mice shows simultaneous endochondral and intramembranous ossification. *Growth Factors*, 20, 197-210.
149. Suzuki, A., Takayama, T., Suzuki, N., Sato, M., Fukuda, T., Ito, K. (2009). Daily low-intensity pulsed ultrasound-mediated osteogenic differentiation in rat osteoblasts. *Acta Biochimica et Biophysica Sinica*, 41, 108-115.
150. Hu, K., Olsen, B.R. (2017). The roles of vascular endothelial growth factor in bone repair and regeneration. *Bone*, 91, 30-38.
151. Ferrara, N. (1999). Molecular and biological properties of vascular endothelial growth factor. *Journal of Molecular Medicine*, 77, 527-543.
152. Yang, Y.Q., Tan, Y.Y., Wong, R., Wenden, A., Zhang, L.K, M.Rabie, A.B. (2012). The role of vascular endothelial growth factor in ossification. *International Journal of Oral Science*, 4, 64-68.
153. Bouletreau, P.J., Warren, S.M., Longaker, M.T. (2002). The molecular biology of distraction osteogenesis. *Journal of Cranio-Maxillofacial Surgery*, 30, 1–11.
154. Salomão, M.F.L., Reis, S.R., Vale, V.L.C., Machado, C., Meyer, R., Nascimento, I.L.O. (2014). Immunolocalization of FGF-2 and VEGF in rat periodontal ligament during experimental tooth movement. *Dental Press Journal of Orthodontics*, 19, 67-74.
155. Aras, M.H., Bozdag, Z., Demir, T., Oksayan, R., Yanik, S., Sokucu, O. (2015). Effects of low-level laser therapy on changes in inflammation and in the activity of osteoblasts in the expanded premaxillary suture in an ovariectomized rat model. *Photomedicine and Laser Surgery*, 33, 136-144.
156. Murray, J.M.G., Cleall, J.F. (1971). Early tissue response to rapid maxillary expansion in the midpalatal suture of the rhesus monkey. *Journal of Dental Research*, 50, 1654-1660.
157. Vardimon, A.D., Brosh, T., Spiegler, A., Lieberman, M., Pitaru, S. (1998). Rapid palatal expansion: Part 1. Mineralization pattern of the midpalatal suture in cats. *American Journal of Orthodontics and Dentofacial Orthopedics*, 113, 371–378.
158. Brin, I., Hirshfeld, Z., Shanfeld, J.L., Davidovitch, Z. (1981). Rapid palatal expansion in cats: Effect of age on sutural cyclic nucleotides. *American Journal of Orthodontics*, 79, 162-175.
159. Tong, F., Liu, F., Liu, J., Xiao, C., Liu, J., Wu, J. (2017). Effects of a magnetic palatal expansion appliance with reactivation system: An animal experiment. *American Journal of Orthodontics and Dentofacial Orthopedics*, 151, 132-142.
160. Fricke-Zecha, S., Gruber, R.M., Dullin, C., Zapf, A., Kramer, F.J, Kubein-Meesenburg, D., Hahn, W. (2012). Measurement of the midpalatal suture width: A comparison of flat-panel volume computed tomography to histomorphometric analysis in a porcine model. *Angle Orthodontist*, 82, 145-150.
161. Arnez, M.F.M., Ribeiro, L.S.N., Barretto, G.D., Monteiro, P.M., Ervolino, E., Stuani, M.B.S. (2017). RANK/RANKL/OPG expression in rapid maxillary expansion. *Brazillian Dental Journal*, 28, 296-300.
162. Ekizer, A, Türker, G., Uysal, T., Güray, E., Taşdemir, Z. (2016). Light emitting diode mediated photobiomodulation therapy improves orthodontic tooth movement and miniscrew stability: A randomized controlled clinical trial. *Lasers in Surgery and Medicine*, 48, 936-943.
163. Vidal, J.D. (2017). The impact of age on the female reproductive system. *Toxicologic Pathology*, 45, 206-215.
164. Laffan, S.B., Posobiec, L.M., Uhl, J.E., Vidal, J.D. (2018). Species comparison of postnatal development of the female reproductive system. *Birth Defects Research*, 110, 163-189.
165. Quinn, R. (2005). Comparing rat's to human's age: How old is my rat in people years? *Nutrition*, 21, 775-777.
166. Kamimoto, H., Kobayashi, Y., Moriyama, K. (2019). Relaxin 2 carried by magnetically directed liposomes accelerates rat midpalatal suture expansion and subsequent new bone formation. *Bone Reports*, 10, 1-10.
167. Takahashi, I., Mizoguchi, I., Nakamura, M., Sasano, Y., Saitoh, S., Kagayama, M., Mitani, H. (1996). Effects of expansive force on the differentiation of midpalatal suture cartilage in rats. *Bone*, 18, 341-348.
168. Zahrowski, J.J., Turley, P.K. (1992). Force magnitude effects upon osteoprogenitor cells during premaxillary expansion in rats. *Angle Orthodontist*, 62, 197-202.
169. Sadikoglu, T.B., Nalbantgil, D., Ulkur, F., Ulas, N. (2016). Effect of hyaluronic acid on bone formation in the expanded interpremaxillary suture in rats. *Orthodontics and Craniofacial Research*, 19, 154-161.
170. Oliveira, P., Sperandio, E., Fernandes, K., Pastor, F.A.C., Nonaka, K.O., Renno, A.C.M. (2011).

Comparison of the effects of low-level laser therapy and low-intensity pulsed ultrasound on the process of bone repair in the rat tibia. *Revista Brasileira de Ortopedia,* 15, 200-205.
171. Yamaji, K., Nishimura, M., Nishitani, Y., Izawa, S., Hoshika, T., Shiode, S. (2010). Effects of ultrasound on bone formation induced by BMP-2. *Journal of Oral Tissue,* 8, 47-51.
172. Geçgelen Cesur, M., Aksoy, A. (2018). Evaluation of perceived pain during the first week of rapid maxillary expansion treatment. *Meandros Medical and Dental Journal,* 19, 39-44.
173. Badiee, M., Tehranchi, A., Behnia, P., Khatibzadeh, K. (2021). Efficacy of low-intensity pulsed ultrasound for orthodontic pain control: A randomized clinical trial. *Frontiers in Dentistry,* 18, 1-7.
174. Da Silva, A.P.R.B., Petri, A.D., Crippa, G.E., Stuani, A.S., Stuani, A.S., Rosa, A.L., Stuani, M.B.S. (2012). Effect of low-level laser therapy after rapid maxillary expansion on proliferation and differentiation of osteoblastic cells. *Lasers in Medical Science,* 27, 777-783.
175. Wu, B.H., Kou, X.X., Zhang, C., Zhang, Y.M., Cui, Z. Wang, X.D., Liu, Y. Liu, D.W., Zhou, Y.H. (2017). Stretch force guides finger-like pattern of bone formation in suture. *PLoS One,* 12, 1-15.
176. Sun, J., Li, J., Li, C., Yu, Y. (2015). Role of bone morphogenetic protein-2 in osteogenic differentiation of mesenchymal stem cells. *Molecular Medicine Reports,* 12, 4230–4237.
177. Fujimoto, K., Kiyosaki, K., Mitsui, N., Mayahara, K., Omasa, S., Suzuki, N., Shimizu, N. (2010). Low-intensity laser irradiation stimulates mineralization via increased BMPs in MC3T3-E1 cells. *Lasers in Surgery and Medicine,* 42, 519-526.
178. Pyo, S.J., Song, W.W., Kim, I.R., Park, B.S., Kim, C.H., Shin, S.H., Chung, I.K., Kim, Y.D. (2013). Low-level laser therapy induces the expressions of BMP-2, osteocalcin, and TGF-β1 in hypoxic-cultured human osteoblasts. *Lasers in Medical Science,* 28, 543-550.
179. Omasa, S., Motoyoshi, M., Arai, Y., Ejima, K.I., Shimizu, N. (2012). Low-level laser therapy enhances the stability of orthodontic mini-implants via bone formation related to BMP-2 expression in a rat model. *Photomedicine and Laser Surgery,* 30, 255-261.
180. Liu, Q., Chen, F., Lu, C.Y., Li, J., Li, X.I., Zhang, J. (2020). Effect of quercetin on bone formation in the mid-palatal suture of rats during rapid maxillary expansion. *Shanghai Journal of Stomatology,* 29, 1-6.
181. Stuani, A.S., Silvano, P.R.A., Arnez, M.F.M, Mira, P.C.S., Gorita, M.C., Monteiro, P.M., Marsumoto, M.A.N., Hirata, M.H., de Menezes, L.M., Stuani, M.B.S. (2021). VEGF and FGF-2 released in palatal suture after rapid maxillary expansion (RME). *Brazillian Dental Journal,* 32, 98-103.
182. Chu, S.C., Chung, H.T., Yang, S.F., Huang, F.M., Su, Y.F., Hsieh, Y.S., Chang, Y.C. (2004). Induction of vascular endothelial growth factor gene expression by proinflammatory cytokines in human pulp and gingival fibroblasts. *Journal of Endodontics,* 30, 704-707.
183. Góralczyk, K., Szymańska, J., Linkowska, K., Ruszkowska-Ciastek, B., Gryko, L., Zając, A., Grzybowski, T., Rość, D. (2014). Effect of low level laser irradiation on VEGF gene expression in cultured endothelial cells. *Folia Medica Copernicana,* 2, 61–65.
184. Derringer, K.A., Linden, R.W.A. (2003). Angiogenic growth factors released in human dental pulp following orthodontic force. *Archieves of Oral Biology,* 48, 285-291.
185. Sato, M., Yasui, N., Nakase, T., Kawahata, H., Sugimoto, M., Hirota, S., Kitamura, Y., Nomura, S., Ochi, T. (1998). Expression of bone matrix proteins mRNA during distraction osteogenesis. *Journal of Bone and Mineral Research,* 13, 1221-1231.
186. Perrien, D.S., Brown, E.C., Aronson, J., Skinner, R.A., Montague, D.C., Badger, T.M., Lumpkin, C.K. (2002). Immunohistochemical study of osteopontin expression during distraction osteogenesis in the rat. *Journal of Histochemistry and Cytochemistry,* 50, 567-574.

EK

Etik Kurul Uygunluk Belgesi

Evrak Tarih ve Sayısı: 06/07/2020-E.21516

T.C.
SAĞLIK BİLİMLERİ ÜNİVERSİTESİ
Hamidiye Hayvan Deneyleri Yerel Etik Kurulu

* B E L 5 3 T R S V *

Sayı : 46418926-605.02
Konu : Etik Kurul Kararı (2020-03/05)

Sayın Prof. Dr. Şeniz KARAÇAY
(SBÜ Diş Hekimliği Fakültesi Ortodonti Ana Bilim Dalı Öğretim Üyesi)

Yürütücüsü olduğunuz **"Hızlı Maksiller Genişletme Sırasında, Düşük Yoğunlukta Kesikli Ultrason ve Düşük Seviyeli Lazer Tedavisinin Midpalatal Sutur Üzerine Etkilerinin Değerlendirilmesi"** başlıklı bilimsel çalışma önerisi, SBÜ Hamidiye Hayvan Deneyleri Yerel Etik Kurulu'nun 25.06.2020 tarih ve **2020-03/05** sayılı toplantısında görüşülerek, çalışmanın başvuru dosyasında belirtilen merkezlerde ve sunulan prosedürlere uygun olarak, 3 yıllık bir süre içerisinde gerçekleştirilmesinin etik açıdan **"uygun"** olduğuna karar verilmiştir.

Bilgilerinize rica ederim.

e-imzalıdır
Prof. Dr. Ülkan KILIÇ
HADYEK Başkanı

Adres:Mekteb-i Tıbbiye-i Şahane Kampüsü, Tıbbiye Cad. No:38 Selimiye
Telefon:0216 346 36 38 Faks0216 346 36 40
Elektronik Ağ:http://sbu.edu.tr
Bilgi için: Esra ALPTEKİN
Unvanı: Veri Giriş Personeli

Bu belge 5070 sayılı Elektronik İmza Kanununun 5. Maddesi gereğince güvenli elektronik imza ile imzalanmıştır.