T.C. SAĞLIK BİLİMLERİ ÜNİVERSİTESİ
ADANA TIP FAKÜLTESİ
ORTOPEDİ VE TRAVMATOLOJİ ANABİLİM DALI

MEDİAL AÇIK KAMA YÜKSEK TİBİAL OSTEOTOMİNİN PATELLOFEMORAL DİZİLİM ÜZERİNE ETKİSİ

Dr. Mustafa BULUT

TIPTA UZMANLIK TEZİ

ADANA-2022

T.C. SAĞLIK BİLİMLERİ ÜNİVERSİTESİ
ADANA TIP FAKÜLTESİ
ORTOPEDİ VE TRAVMATOLOJİ ANABİLİM DALI

MEDİAL AÇIK KAMA YÜKSEK TİBİAL OSTEOTOMİNİN PATELLOFEMORAL DİZİLİM ÜZERİNE ETKİSİ

UZMANLIK TEZİ

Dr. Mustafa BULUT

TEZ DANIŞMANI

Doç. Dr. Fırat SEYFETTİNOĞLU

ADANA-2022

TEŞEKKÜR

Uzmanlık eğitimim boyunca bilgi ve tecrübelerini benimle paylaşan değerli hocalarım;

Asistanlık eğitim sürecimde desteklerini esirgemeyen anabilim dalı başkanımız Prof. Dr. Ahmet KAPUKAYA başta olmak üzere;

Cömertçe aktardığı tecrübeleri için ve asistanlığım boyunca desteğini sonuna kadar hissettiğim Doç. Dr. Ahmet YILMAZ'a,

Tez sürecimde büyük katkıları olan, mesleğin inceliklerini öğrendiğim Doç. Dr. Fırat SEYFETTİNOĞLU'na;

Üzerimde büyük emekleri olan Doç. Dr. Hakan ÇİÇEK, Doç. Dr. Hasan Ulaş OĞUR, Doç. Dr. Osman ÇİLOĞLU, Doç. Dr. Evren KARAALİ, Doç. Dr. Özhan PAZARCI'ya, beraber çalışma fırsatı bulduğum bana büyük katkıları olan Doç. Dr. Ümit TUHANİOĞLU, Op. Dr. Mehmet BAYDAR, Op. Dr. Atilla ARIK, Op. Dr. Melih BAĞIR'a saygılarımı sunar, teşekkürü borç bilirim.

Birlikte çalışmış olduğum meslek hayatımdaki ilk bilgileri edinmemde katkıları olan Op. Dr. Emre FİDAN, Op. Dr. Hakan USLU, Op. Dr. Volkan Tolga TEKBAŞ, Op. Dr. Burak KAYA, Op. Dr. Ersin FİDAN, Op. Dr. Hüseyin ATEŞ'e,

Eş kıdemlilerim Dr. Mehmet İNCE, Dr. Hüseyin Mehmet GÜRBÜZ'e

Değerli ekip arkadaşlarım Dr. Oğuzhan ÇİÇEK, Dr. İsmail AKÇAY, Dr. Burak KEKLİKÇİOĞLU, Dr. Emre SÖNMEZ, Dr. Ahmetcan ÖZSOY, Dr. İbrahim Onur KURT, Dr. Talha TEPEOĞLU, Dr. İbrahim DOYURAN, Dr. Barış SARI, Dr. Bedirhan SARI, Dr. Selman Şahin TOZAN, Dr İsmail SOYLU, Dr. Abdulselam TARHAN, Dr. Yusuf BAĞRIYANIK'a,

Kliniğimizin ameliyathane, servis ve polikliniğinde çalışan hemşire arkadaşlarıma, sağlık memurları ve personellerine, klinik destek elemanlarına, sekreterlerimize,

Her zaman yanımda olan bana destek veren aileme teşekkürü borç bilirim.

Dr. Mustafa BULUT

İÇİNDEKİLER

TEŞEKKÜR I
İÇİNDEKİLER II
TABLOLAR LİSTESİ V
ŞEKİLLER LİSTESİ VI
KISALTMALAR LİSTESİ VII
ÖZET VIII
ABSTRACT IX
1. GİRİŞ ve AMAÇ 1
2. GENEL BİLGİLER 3
2.1. TARİHÇE 3
2.2. DİZ ANATOMİSİ 3
2.3. KEMİK YAPILAR 4
2.3.1. Tibia 4
2.3.2. Femur 5
2.3.3. Patella 7
2.3.4. Tibiofemoral Eklem 7
2.3.5. Patellofemoral Eklem 7
2.3.6. Eklem Kapsülü 8
2.3.7. Menisküsler 8
2.3.8. Eklem İçi Ligamentler 10
2.3.8.1. Ligamentum cruciatum anterior (ön çapraz bağ) 10
2.3.8.2. Ligamentum cruciatum posterior (arka çapraz bağ) 10
2.3.8.3. Lig.Transversum genus 10
2.3.8.4. Meniskofemoral bağlar 11
2.3.8.5. İç yan bağ iç yan bağ (medial kollateral ligaman) (MCL) 11
2.3.8.6. Dış yan bağ (lateral kollateral ligaman) (LCL) 11
2.3.9. Dizin Kanlanması ve İnnervasyonu 11
2.3.10. Dizin İnnervasyonu 12
2.4. DİZ EKLEMİNİN BİYOMEKANİĞİ 14
2.4.1. Patellofemoral Eklem 15

2.4.2. Tibiofemoral Eklem 15
2.4.3. Patellafemoral Kinematik 16
2.4.4. Alt Ektremitenin Fizyolojik Aksları 17
2.4.5. Eklem Yönelimi 19
2.4.6. Frontal Plan Malalignment Testi 19
2.5. OSTEOARTRİT VE ETYOLOJİSİ 20
2.5.1. Osteoartrit Etyolojik Faktörler 21
2.5.2. Osteoartrit Patofizyoloji 21
2.5.3. Tanı 23
2.5.4. Kellgren-Lawrence Osteoartrit Sınıflaması 23
2.6. YÜKSEK TİBİAL OSTEOTOMİ 24
2.6.1. YTO'da Endikasyonlar ve Kontraendikasyonlar 24
2.6.1.1. Hastaların seçim aşaması 24
2.6.1.2. Yaş 24
2.6.1.3. Vücut kitle indeksi (VKİ) 25
2.6.1.4. Eklem hareket açıklığı (EHA) 25
2.6.1.5. Osteoartritin evresi 25
2.6.1.6. Genel tıbbi durum 26
2.6.1.7. Ligamanların durumu 26
2.6.1.8. Deformitenin tipi 27
2.6.1.9. İnflamatuar artrit 28
2.6.1.10. İnstabilite 29
2.6.1.11. Sigara 29
2.7. KLİNİK MUAYENE 30
2.7.1. Unikompartmantal Osteoartrit 30
2.7.2. Diz İnstabilitesi 31
2.7.3. Kompleks Deformiteler 31
2.8. RADYOLOJİK DEĞERLENDİRMELER 31
2.8.1. Radyografik incelemeler 31
2.8.2. Manyetik Rezonans Görüntüleme (MRI) 33
2.8.3. Sintigrafi 34
2.8.4. Bilgisayarlı Tomografi (BT) 34

2.9. DÜZELTME MİKTARININ ÖLÇÜMÜ 34
2.9.1. Fujisawa Noktası 35
2.9.2. Noyes Noktası 36
2.9.3. Miniaci Yöntemi 36
2.9.4. Mekanik Aks Yöntemi 38
2.9.5. Converty Yöntemi 39
2.10. YTO'NUN KIKIRDAK BASINCINA ETKİSİ 39
2.11. OSTEOTOMİ ÖNCESİ ARTROSKOPİ UYGULAMASI 40
2.12. YÜKSEK TİBİAL OSTEOTOMİ UYGULAMA TEKNİKLERİ 40
2.12.1. Kapalı Kama Yüksek Tibial Osteotomi 40
2.12.2. Medial Açık Kama Yüksek Tibial Osteotomi (MAKO) 42
2.12.2.1. Monoplanar medial açık kama yüksek tibial osteotomi 44
2.12.2.2. Biplanar medial (iki planlı) açık kama yüksek tibial osteotomi 45
2.12.3. Kubbe (Dome) Osteotomisi 47
2.12.4. Açık Kama Yüksek Tibial Osteotomideki Hatalar, Tehlikeler ve Komplikasyonlar 48
3. MATERYAL ve METOD 49
3.1. AMELİYAT ÖNCESİ HAZIRLIK 50
3.2. CERRAHİ TEKNİK 51
3.3. AMELİYAT SONRASI TAKİP 55
3.4. KOMPLİKASYONLAR 57
3.5. İSTATİSTİKSEL DEĞERLENDİRME 58
4. BULGULAR 59
5. TARTIŞMA 68
6. SONUÇLAR ve ÖNERİLER 77
7. KAYNAKLAR 79
8. EKLER 87
EK 1. DİZ TOPLUMU SKORU (KSS) 87
EK 2. FONKSİYONEL-DİZ TOPLUMU SKORU (f-KSS) 88
EK 3.OXFORD DİZ SKORU (OKS) 89

TABLOLAR LİSTESİ

Tablo No **Sayfa No**

Tablo 1. Diz eklemi açıları fizyolojik referans değerleri 21
Tablo 2. İndeks ölçümleri 35
Tablo 3. Açık ve kapalı kama YTO endikasyonları 43
Tablo 4. Açık-Lateral kama YTO avantaj/dezavantajları 43
Tablo 5. Demografik verilerin incelenmesi 61
Tablo 6. Klinik skorların incelenmesi 61
Tablo 7. Radyolojik ölçümlerin incelenmesi 62
Tablo 8. Eklem hareket açıklığının incelenmesi 62
Tablo 9. Preop ve postop klinik skorlar arasındaki farklılıklar 63
Tablo 10. Preop ve postop radyolojik ölçümler arasındaki farklılıklar 64
Tablo 11. Preop ve postop eklem hareket açıklığı arasındaki farklılıklar 65
Tablo 12. Tegner Lysholm ve Kellgren-lawrence ile klinik skorlar arasındaki ilişki 65
Tablo 13. OKS, FKS, KSS ile radyolojik ölçümler arasındaki ilişki 67
Tablo 14. VKİ ve yaş bulguları ile klinik skorlar arasındaki ilişki 68
Tablo 15. Cinsiyet değişkeni ile klinik skorlar arasındaki ilişki 68

ŞEKİLLER LİSTESİ

Şekil No **Sayfa No**

Şekil 1. Diz eklemi yapıları ön ve arka görünüş 4
Şekil 2. Tibia proksimal eklem yüzü yapıları üstten görünüş 5
Şekil 3. Femur ön-arka görünümü, Patella ön-arka ve üstten görünümü 7
Şekil 4. Diz eklemi yapıları radyolojik görünüm 8
Şekil 5. Tibia plato yukardan görünümü, lateral ve medial menisküs yapıları 10
Şekil 6. Menisküs yırtıkları 10
Şekil 7. Dizin arteriyel anatomisi 13
Şekil 8. Dizin nöral yapıları 15
Şekil 9. Diz eklemi biyomekaniği 16
Şekil 10. Diz eklemi anlık hareket merkezleri 17
Şekil 11. Femoral kayma (roll-back) 18
Şekil 12. Q açısı ölçümü 19
Şekil 13. Alt ekstremitenin anatomik ve fizyolojik aksları 20
Şekil 14. Alt ekstremitenin fizyolojik açıları 21
Şekil 15. Posterior Tibial slope ölçümü 21
Şekil 16. Tibia mekanik aksları 22
Şekil 17. Kellgre-Lawrence osteoartrit sınıflaması 26
Şekil 18. Yto sonucu için metafizyal varusun önemi 30
Şekil 19. Pateller indeks ölçüm örnekleri 35
Şekil 20. Fujisawa skalası; etkilenen kompartmanda kalan kıkırdak dokusuna göre düzeltme miktarının belirlenmesi 37
Şekil 21. Fujisawa noktası 38
Şekil 22. a,c sanal basarak görüntü, lateral instabiliteye bağlı aşırı düzeltmeden kaçınılmasına yardımcı 39
Şekil 23. Düzeltme açısının belirlenmesi 40
Şekil 24. Mekanik aksa yöntemiyle deformitenin düzeltilme açısının hesaplanması 41
Şekil 25. Lateral kapalı kama YTO osteotomi hattı 44
Şekil 26. Medial açık kama yüksek tibial osteotomi (MAKO) 45
Şekil 27. Monoplanar medial açık kama YTO 47
Şekil 28. Retrotüberkül osteotomisi 48
Şekil 29. Tüberkül osteotomisi 48
Şekil 30. Dome (kubbe) osteotomisi 48
Şekil 31. YTO uygulanması 55
Şekil 32. Cilt insizyonu ve artroskopik muayene 55
Şekil 33. Sartoryal fasya 56
Şekil 34. YTO osteotomi uygulaması 56
Şekil 35. YTO Spacer (kamalı) plak uygulaması 57
Şekil 36. Kliniğimizde yapılmış olan monoplanar medial açık kama yüksek tibial osteotomi Postop 6. ay 58
Şekil 37. Kliniğimizde ameliyat edilmiş olan postoperatif 1,6,12 ay takipleri 59
Şekil 38. Medial YTO sonrası gelişen lateral korteks kırığı 59
Şekil 39. Preop ve postop klinik skorlar arasındaki farklılıklar 63
Şekil 40. Preop ve postop radyolojik ölçümler arasındaki farklılıklar 64
Şekil 41. Tegner lysholm skoru ile postop OKS skorları arasındaki ilişki 65
Şekil 42. Tegner lysholm skoru ile postop F-KSS skorları arasındaki ilişki 66
Şekil 43. Kellgren-lawrence skoru ile postop VAS skorları arasındaki ilişki 66
Şekil 44. f-KSS skoru ile postop eklem uyum açısı arasındaki ilişki 67
Şekil 45. KSS skoru ile postop MAD ölçümü arasındaki ilişki 68

KISALTMALAR LİSTESİ

AM : Anteromedial
BP : Blackburne-Peel İndeks
CDI : Caton-Deschamps İndeks
EHA : Eklem Hareket Açıklığı
f-KSS : Fonksiyonel Diz Topluluk Skoru
ISI : Insall Salvati İndeks
JCLA : Eklem Uyum Açısı
KDA : Kalça-Diz Ayak Bileği Açısı
KSS : Diz Topluluk Skoru
MAD : Mekanik AKS Deviasyonu
MAKO : Medial Açık Kama Osteotomi
mLDFA : Mekanik Lateral Distal Femoral Açı
mLDTA : Mekanik Lateral Distal Tibial Açı
mPTA : Mekanik Proksimal Tibial Açı
OA : Osteoartrit
OKS : Oxford Diz Skoru
ÖÇB : Ön Çapraz Bağ
PL : Posterolateral
TS : Tibial Slope
VAS : Görsel Ağrı Skalası
VKİ : Vücut Kitle İndeksi
YTO : Yüksek Tibial Osteotomi

ÖZET

Medial Açık Kama Yüksek Tibial Osteotominin Patellofemoral Dizilim Üzerine Etkisi

Amaç: Diz medial kompartman artrozu tedavisinde yüksek tibial osteotomilerin (YTO) rolü gün geçtikçe artmaktadır. Medial açık kama, lateral kapalı kama ve kubbe (dome) osteotomisi en sık kullanılan cerrahi yöntemlerdir. Gelişmekte olan implant teknolojisi ile birlikte medial açık kama yüksek tibial osteotomi günümüzde daha sıklıkla kullanılmaya başlanmıştır. Çalışmamızın amacı medial açık kama yapılan hastalarda ameliyat sonrası, patellofemoral eklem dizilimi üzerine etkisini değerlendirmek ve bu durumun hastaların memnuniyeti üzerinde etkisini ölçmektir.

Yöntem: Çalışmaya Adana Şehir Eğitim ve Araştırma Hastanesi Ortopedi ve Travmatoloji Kliniğinde varus deformitesi bulunan medial kompartman artrozu olan hastalarda medial açık kama osteotomi uygulanmış olan hastalar katıldı. 52 hastanın 52 dizi incelendi. Hastaların hepsi tek planlı medial açık kama osteotomi yapıldı. Hastaların hepsinde kamalı (spacer) plak kullanıldı. Hastaların ameliyat öncesi ve sonrası frontal ve sagittal plandaki değişimleri radyolojik olarak ölçüldü.

Frontal plan değerlendirilmesi için; kalça-diz-ayak bileği açısı (KDA), mekanik lateral distal femoral açı (mLDFA), mekanik proksimal tibial açı (mPTA), mekanik lateral distal tibial açı (mLDTA), eklem uyum açısı (JCLA), mekanik aks deviasyonu (MAD) ölçüldü. Sagittal plan değerlendirilmesinde; patella yüksekliği ölçümünde Caton-Deschamps Indeks (CDI) ölçümü yapıldı. Posterior tibial eğim (TS) ölçüldü. Hastalarda diz topluluk skoru (KSS), Oxford Diz skoru (OKS), Lysholm skoru, görsel ağrı skalası (VAS) skorlamaları ölçüldü.

Bulgular: Hastaların 14'ü erkek, 38'i kadın idi. 22 hastanın sol dizi, 32 hastanın sağ dizi ameliyat edildi. Hastaların yaş ortalaması 53,2±5,7 (min:38, max:64) idi. Hastaların vücut kitle indeksleri (VKİ) ortalaması 29,9±3,2 (min:23.7, max:39.1) idi. Hastaların ameliyat öncesi ve son kontrollerindeki OKS, Lysholm skoru, VAS, KSS ve dizin mekanik aks karşılaştırılması, istatiksel olarak anlamlı miktarda düzelme lehine bulunmuştur. Hastaların hepsinde kaynama mevcut idi. Ortalama 12. haftada hepsi kaynamış idi. Sadece 1 hastada ameliyat sonrası 6. ayda tam kaynama saptandı.

Sonuç: Medial açık kama yüksek tibial osteotomi ameliyatından sonra patella baja (infera) riski mevcuttur. Bizim çalışmamızdaki ameliyat öncesi CDI değer ortalaması 0,99±0,12 idi. Ameliyat sonrası ölçülen 0,81±0,12 idi. Sadece 1 hastada ameliyat sonrası patella baja gelişti. Hastaların hepsinde patella bajada azalma saptandı. Patella yüksekliğindeki azalmayla ve klinik sonuçlar arasında anlamlı bir ilişki saptanmadı.

Anahtar kelimeler: Yüksek tibial osteotomi, patella yüksekliği, patellofemoral eklem

ABSTRACT

The Effect of Medial Opening Wedge High Tibial Osteotomy on Patellofemoral Alignment

Purpose: The role of High Tibial Osteotomy (HTO) in the knee medial compartment arthrosis has been increasing day by day. Medial Opening Wedge, lateral closing wedge and dome osteotomy are the most commonly used surgical methods. Together with the improving implant technology, medial opening wedge tibial osteotomy has been used more frequently today. The purpose of our study is to evaluate the effect of medial opening wedge surgery on patellofemoral joint alignment in patients who underwent this surgery and to measure the effect of this process on patient satisfaction.

Method: Patients with varus deformity and medial compartment arthrosis who underwent medial open wedge osteotomy in Orthopaedics and Traumatology Clinic of Adana City Training and Research Hospital participated in the study. 52 knees of 52 patients were investigated. All patients underwent a single plan medial open wedge osteotomy. Spacer plaque was used in all patients. Preoperative and postoperative changes in the frontal and sagittal planes of the patients were measured radiologically.

For the frontal plan evaluation; hip-knee-ankle angle (HDA), mechanical lateral distal femoral angle (mLDFA), mechanical proximal tibial angle (mPTA), mechanical lateral distal tibial angle (mLDTA), joint line convergence angle (JCLA), mechanical axis deviation (MAD) were measured. In the evaluation of sagittal plan; Caton-Deschamps Index (CDI) measurement was performed for the measurement of patella height. Posterior tibial slope (TS) was measured. Knee Society Score (KSS), Oxford Knee Score (OKS), Lysholm score, and visual pain scale (VPS) scores were measured in the patients.

Findings: 14 of the patients were male and 38 of them were female. 22 of the patients were operated from their left knees and 32 of them were operated from their right knees. The mean age of the patients was 53,2±5,7 (min:38, max:64). The mean body mass indexes (BMI) of the patients was 29,9±3,2 (min:23.7, max:39.1).

The comparison of the patients' preoperative and postoperative OKS, Lysholm Score, VPS, KSS and knee mechanic axis were made and a statistically significant difference was found in favour of recovery. Bone union was observed in all patients. All knees knitted in 12th week on average. Full bone union was observed in 6th month in only 1 patient.

Result: There is a risk of patella baja (infera) after the medial opening wedge high tibial osteotomy surgery. The mean CDI value was 0,99±0,12 before the surgery in our study. It was measured as 0,81±0,12 after the surgery. Postoperative patella baja developed in only 1 patient. A decrease in patella baja was observed in all patients. No significant correlation was found between the decrease in elevation of patella and clinical results.

Keywords: High tibial osteotomy, patella height, patellofemoral joint

1. GİRİŞ ve AMAÇ

Diz eklemi sorunları çok sık gözlenmektedir. Bu eklemdeki osteoartrit (OA) ise bir çok nedeni olan dejenerasyon ile giden eklem hastalığıdır. Osteoartit tedavisinde medikal ve cerrahi seçenekler vardır. Diz osteoartritinin tedavisinde artroplasti sıklıkla tercih edilen yöntemlerin başında gelir. Genu Varum deformitesi gonartrozun sık nedenlerindendir ve gonartrozun önemli nedenlerinden birisidir. Diz osteoartriti gelişmesindeki en önemli nedenlerden birisi yük dağılım eşitsizliğidir (1).

Diz ekleminde osteoartritin (OA) tedavi seçenekleri çok çeşitlidir ve yeni yöntemler tanımlanmaktadır. Bu yöntemlerden biriside aks düzeltici osteotomilerdir. Literatürde fonksiyonel ve klinik sonuçlarda belirgin iyileşme olduğu gösterilmiştir.

Diz çevresinde uygulanmakta olan osteotomilerinin büyük çoğunluğu proksimal tibiaya mekanik akstaki varusu düzeltmeye yönelik yapılmaktadır. Varusa bağlı gelişen medial kompartman gonartrozunda uygun hastalarda mekanik yükün hasarlı medial kompartmandan, sağlıklı lateral kompartmana alınmasıyla, dizde sağkalımı arttırdığı yapılan çalışmalarda gösterilmiştir. Sağlıklı dizlerde ağırlığın büyük çoğunluğunu medial tibia platosu taşımaktadır, dizde varus nedeniyle bu oran çok artmaktadır. Yüksek tibial osteotomi (YTO) uygulaması yapılan hastalardaki klinik ve fonksiyonel iyileşme; ağrıdaki azalmaya, subkondral kemiğin üzerindeki yükün ortadan kalkmasına, kemik içi ven basıncının düşmesine ve mevcut mikrokırıklar üzerindeki stresin azalmasına bağlanmaktadır (2).

Yüksek tibial osteotomideki amaç; fonksiyonu arttırmak ve ağrıyı azaltmaktır. Diz ekleminin sağ kalımını yükseltmektir.

YTO teknikleri zaman içerisinde gelişme göstemiştir. Önceleri lateral kompartmana yönelik yapılan lateral kapalı kama yüksek tibial osteotomisi altın standart olarak kabul edilirdi.

Artık gelişen implant teknolojisi nedeniyle medial açık kama yüksek tibial osteotomi (MAKO) altın standart olarak kabul görmektedir (3).

Özellikle orta yaş osteoartritinde yüksek tibial osteotomi gerek klinik sonuçları ve gerekse radyolojik sonuçları açısından geçmişten beri kullanılan oldukça etkili bir tedavi yöntemidir. Tekniğin biyolojik bir yöntem olması, hastalara total diz protezi ihtiyacını ortadan kaldırması veya geciktirmesi bu tekniğin avantajları arasında

sayılabilir. Kullandığımız teknik YTO'nun günümüzde muhtelif YTO tipleri arasında en sık kullanılan medial açık kama YTO'dur. Bu teknik diğer YTO tekniklerine göre nispeten kolay olması, peroneal araz komplikasyonunun olmaması, ortopedistlerin alışık olması gibi avantajları mevcuttur. Ancak medial açık kama osteotomisinin patellofemoral eklem üzerindeki etklileri tam olarak bilinememektedir. Bazı yayınlarda patella baja ile ilgili komplikasyonları bildirilmiştir. Çalışmamızın gerekçesi medial açık kama yto yapılan hastaların patellofemoral eklemin radyolojik ve klinik değişkenlerine bakıp pateller yükseklik üzerindeki etkilerini araştırmaktır.

Çalışmamızda MAKO yapılan hastalardaki pateller yükseklik ve sagittal plan değişikliklerinin klinik ve fonksiyonel skorlara etkisini araştırmayı hedefledik. 2017 ve 2020 arasında diz medial kompartman artrozu nedeniyle opere edilen 52 hastanın 52 dizi incelenmiş olup değişimlerin literatür ışığında derlenerek sunulmasını amaçladık.

2. GENEL BİLGİLER

2.1. TARİHÇE

Diz osteoartritindeki osteotomi endikasyonları zamanla değişiklik göstermiştir; günümüzde genelde tek kompartman osteoartritin tedaviside kullanılırken, geçmişte ağır genu valgum, post-travmatik deformiteleri raşitizm ve diğer eğriliğe sebep olan deformitelerdir (4).

Tibial osteotomi ile ilgili ilk yazılar 1875 yılına ait olup Wolkmann tarafından tanımlanmıştır. Gonartroz tedavisi için yüksek tibial osteotomiyi ilk olarak 1940 yılında Steindler tariflemiştir. 1950'lerde Hernborg ve Nilsson 71 gonartrozlu olgunun 94 dizini ortalama 13 yıllık takipli çalışmalarında dizlerin yarısından çoğunda, özellikle aksiyel deviasyonu olan ve genç hastalarda artroz geliştiğini gözlemlemişlerdir. Ayrıca instabilite olan dizlerde prognozun daha kötü olduğu görülmüştür. Radyografik olarak da; ilk kontrollerde normal olan dizlerin, son kontrollerinde artrozik bulguları görülmüştür. 1951'de Debeyre medialden yapılan açık kama osteotomisi tekniğini yayınlamıştır (5, 6). Puddu fiksasyon aşamasında, ismiyle anılan özel plağın ve uygulama setinin çalışmalarını yapmıştır.

1961 larda Jackson'ın yapmış olduğu yayın osteotomilerin gelişiminde önemli bir dönüm noktası olmuştur. Uzun bir süre yaygın şekilde kullanılmıştır. Açık kama osteotomisi ile frontal planda düzeltme, ilk defa Debeyre tarafından 1961'de Fransada bildirilmiştir. Maquet'in kubbe osteotomisi ise 1976 da bildirilmiştir (7).

80'lerden 2000 in başlarına kadar öncelikli olarak diz protezi yüz güldürücü sonuçları nedeniyle daha çok tercih edilmiştir.

90'larda ise Yasuda ve ark.'larının yaptığı çalışmada 10-15 yıllık takip sonuçlarında hastaların %88'inde ilk 6 yıl için sonuçların tatminkar, 10 yılda ise sonuçların kötüleştiğini belirtmişlerdir (8).

Son 10 yılda teknolojinin gelişmesi ile mekanik olarak daha stabil plak vida sistemlerinin gelişmesiyle birlikte tekrardan sıklıkla uygulanmaya başlanmıştır.

2.2. DİZ ANATOMİSİ

Vücudun en büyük eklemi diz eklemidir.

Diz eklemi patella, tibia ve femur olmak üzere üç kemiksel ve bunlara eşlik eden yumuşak dokudan oluşmaktadır.

Diz eklemi femur ve patella arasında sellar ile femur ve tibia arasında iki kondiler eklemden oluşmaktadır. Diz eklemi ginglimus tipi bir eklemdir.

Ginglimus tipi eklemlerin hareketi, femur kondilleri arasındaki yatay çizgi etrafında fleksiyon ve ekstansiyon hareketi yapar fakat diz fleksiyona alındığında iç-dış rotasyon, kısıtlı olarak abdüksiyon ve addüksiyon hareketlerini yapabilir. Tam ekstansiyona alındığında diz eklemi kilitlenir (9).

Diz eklemi kemik yapısındaki uyumsuzluk nedeniyle instabiliteye müsait bir eklemdir. Bundan dolayı stabilitesi bağlar ve diz çevresi kaslar ile olur.

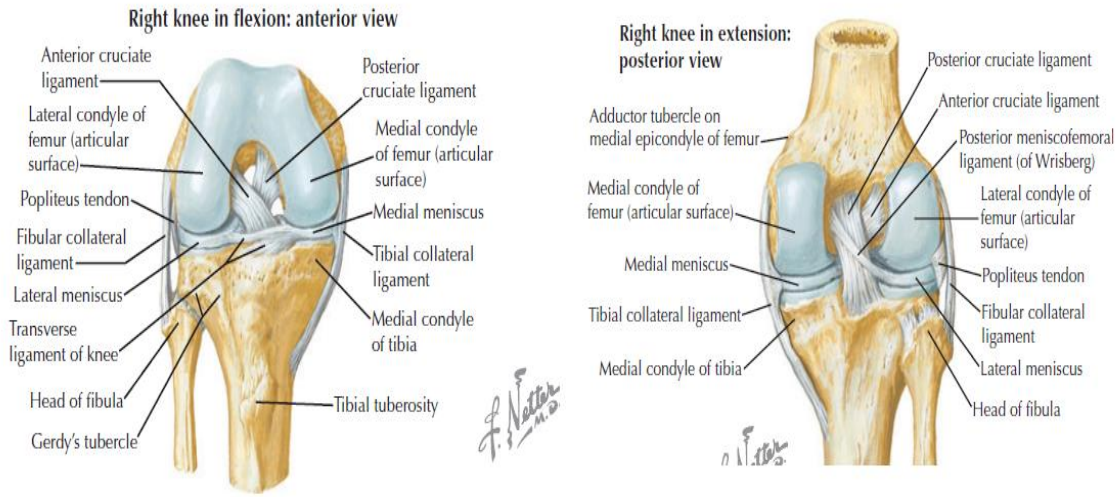

Şekil 1. Diz eklemi yapıları ön ve arka görünüş (10)

2.3. KEMİK YAPILAR

2.3.1. Tibia

Tibia'nın diz eklemine katılan yüzü iç-dış platolar ve interkondiller çıkıntıdan oluşur.

İç plato, yükün büyük çoğunluğunu taşır, dış platodan daha geniştir.

Dış plato ise daha küçüktür. Yükün daha az bir miktarını taşır.

İnterkondiler çıkıntı sayesinde diz ekstansiyonda iken kilitlenir.

Tibia Platosu iç ve dış menisküler yardımıyla femur kondillerine daha uygun hale gelir.

Tibia platosunun arka eğimi önemlidir ve 8-12 derece arasıdır.

Tibia proksimalinde ön eklem yüzeyinin 2,5-3 cm altında yer alan, patellar tendonun yapıştığı tüberositas tibia bulunur. Tibia anterolateralde iliotibial bandın yapıştığı Gerdy tüberkülüdür.

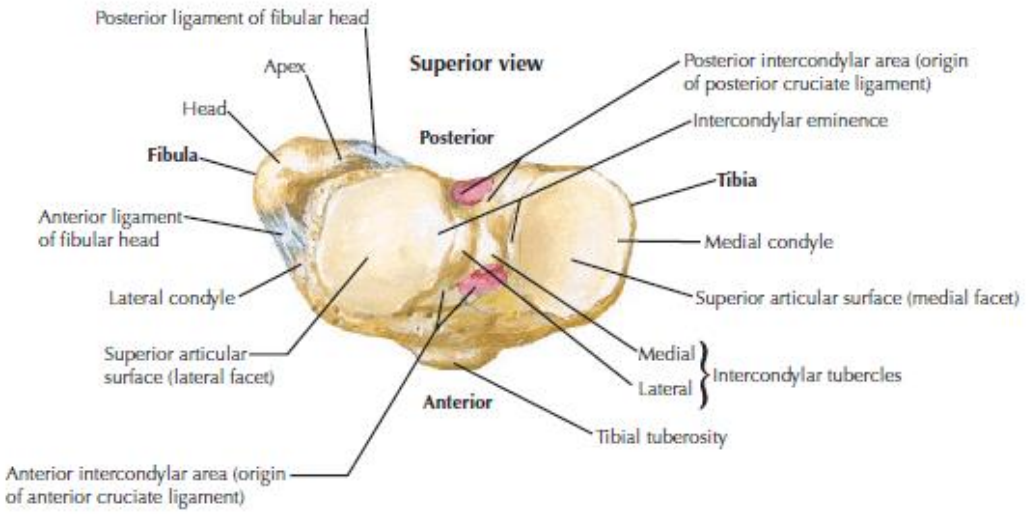

Şekil 2. Tibia proksimal eklem yüzü yapıları üstten görünüş (10)

2.3.2. Femur

Femur distalini femur lateral ve medial kondiller oluşturur. Kondiller arası çentik ile lateral ve medial olarak ikiye ayrılır. Ön ve arka çapraz bağlar buraya yapışır.

Kondillerin kendine has şekli fleksiyon-ekstansiyonda stabilite ve hareketlerden sorumludur. Kondiller şekilsel olarak asimetrikdir. Medial ve lateral kondil boyutları farklıdır.

Lateral kondil; Lateral kondile yandan bakıldığında posteriora doğru keskin bir eğrilik bulunmaktadır; uzun aksı medial kondile nazaran daha uzundur ve vertikal planda yerleşmiştir. Bu durum; sagittal planda kondillerin egsantrik yerleşmesine ve mil desteği denilen mekanizma ile ekstansiyonda kollateral ligamanların gerginliğinin artmasına, fleksiyonda ise gevşemesine neden olur.

Lateral kondil medial kondilden küçün olmasıyla dizin doğal valgus yapısı şekillenir.

Medial kondil; çıkıntısından dolayı muayenede rahat hissedilebilir. Palpasyonu kolaydır.

Addüktör tüberküle addüktör magnus kası yapışır. Adduktör tüberkül palpe edilebilmesi nedeniyle önemli bir noktadır. Bu tuberkulun altında kondilin medial yüzeyinin en belirgin noktası olarak medial epikondil bulunur. Medilal kondilin sagittal düzlem ile 22 derece açı yapar.

İnterkondiller fossa ekstrasinovialdir.

Medial kondil, üç eksen boyunca rotasyon yapar, AP planda ise az miktara translasyon yapar.

Lateral kondil ön-arka eksende translasyon, transvers eksende ise sadece %15 derece fleksiyonda iken rotasyon yapabilir (11).

Femur distali 3-5 derece dış rotasyonda durur.

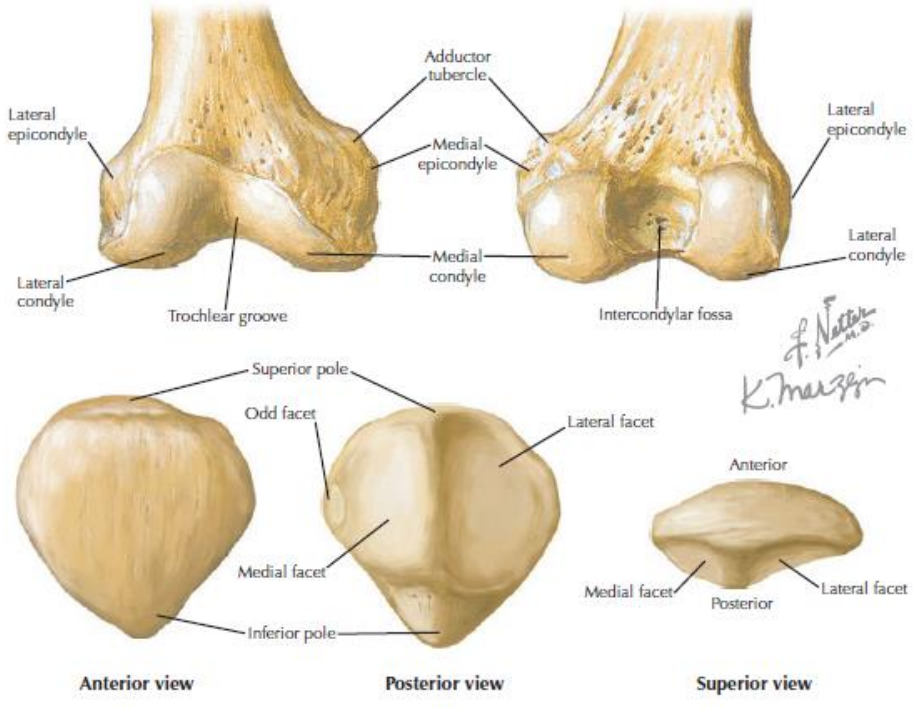

Şekil 3. Femur ön-arka görünümü, Patella ön-arka ve üstten görünümü (11)

2.3.3. Patella

Pateller tendon ve quadriceps femoris kasının arasında bulunan üçgen şeklinde vücudun en büyük sesamoid kemiğidir. Dizin esas ekstansör mekanizmasından sorumludur.

Apeksi aşağı yerleşimlidir. Tabanı düzdür ve quadriceps kası yapışır.

Patellar tendon patellanın apeksiyle tibial tüberkül arasında uzanır.

Patellar tendon ortalama 8 cm uzunluğundadır.

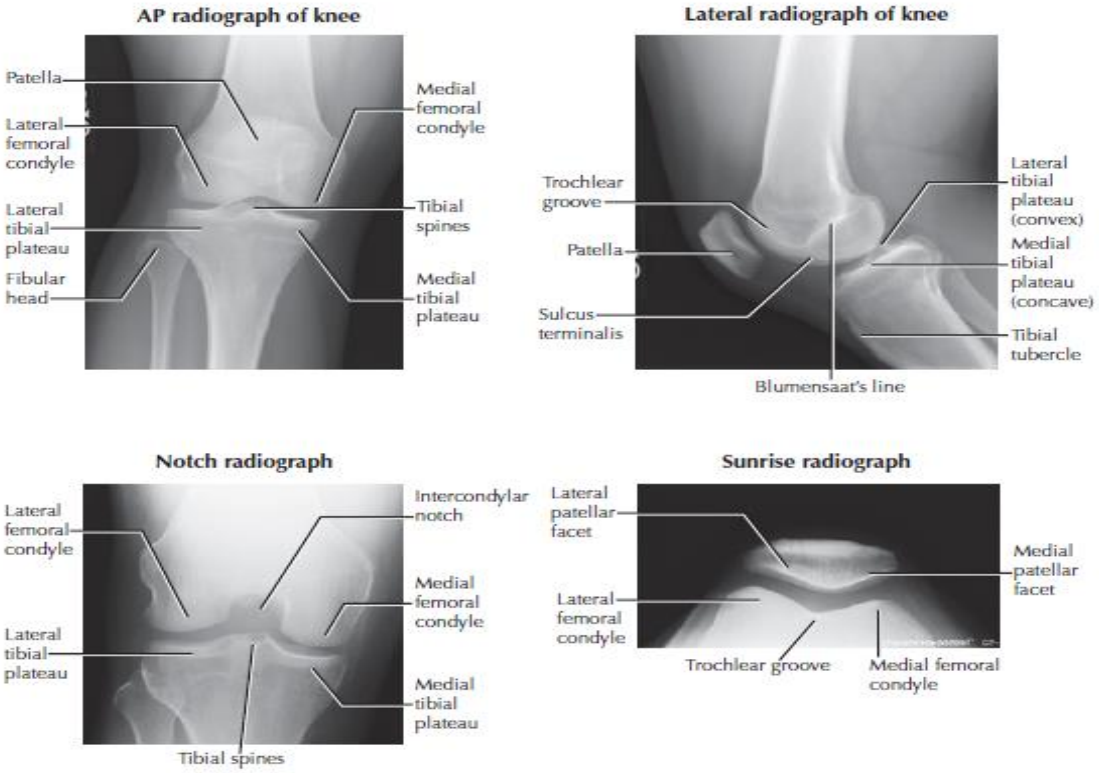

Şekil 4. Diz eklemi yapıları radyolojik görünüm (11)

2.3.4. Tibiofemoral Eklem

Tibiofemoral eklem diz ekleminin ana yapıtaşıdır.

Eklemi oluşturan ana yapılar tibia platosu, femur kondilleri, bağlar ve diğer yumuşak doku komponentleridir (12).

2.3.5. Patellofemoral Eklem

Patella ve femurun trochlear yüzeyi arasındaki eklemdir. Kıkırdak sorunları görülebilir ve ağrı ile ilişkilidir.

Femur ve patella arasındaki uyumsuzluğa bağlı kıkırdak hasarı ve buna ikincil olarak patelofemoral artroz görülebilir (12).

2.3.6. Eklem Kapsülü

Eklem kapsülü, fibröz yapıdadır. Fibröz yapısından dolayı oldukça güçlü ve dayanıklıdır.

Eklemi önden arkaya çepeçevre sarar. Eklemin sınırlarına tutunur.

Eklem kapsülünü önden ve yanlardan quadriceps femoris kasının diğer bileşenleri olan medial ve lateral vastus kaslarının müskülotendinöz bileşkesinden gelen lifler ile güçlendirilir.

Kapsülün arka tarafını ise semimembranosus kasının lifleri destekler (12)

2.3.7. Menisküsler

Menisküslerin diz işlevinde önemli görevleri vardır.

Menisküslerin ana görevllerinden birisi tibiofemoral uyumu arttırmaktır. Dize binen yüklerin eklem kıkırdağına yaptığı basıncı azaltarak kıkırdak dokuyu korumakta bir diğer görevidir. Menisküslerin diz işlevinde önemli görevleri vardır.

Tibial ve femoral eklem yüzeylerinin uyumunu arttırarak, tibiofemoral yük aktarımını oluşturur ve şok emiliminde görevlidir (13).

Eklemin lubrikasyonunda önemli etkileri olup dizin ikincil stabilizatörü olarak görev yapar (14).

Dize gelen titreşimlerin bir kısmı absorbe edilir (15).

Menisküsler fibrokıkırdak yapıdadır. Tibia platosunun yaklaşık üçte ikisini menisküsler doldurur. Menisküsler meniskotibial (koroner) bağ aracılığı ile tibiaya yapışır. Menisküslerin dış kenarları kalındır, merkezi kenar yüzeyi incedir.

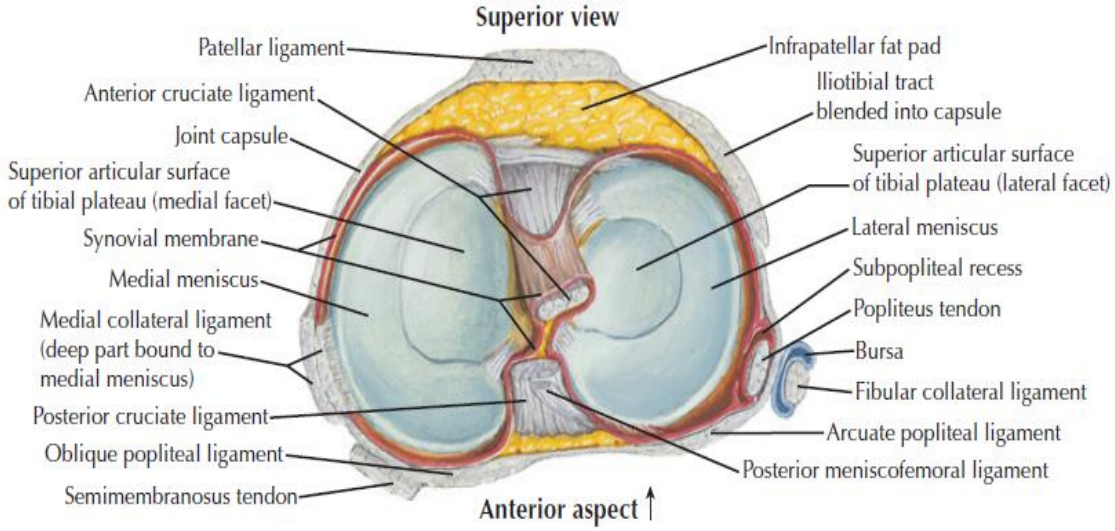

Şekil 5. Tibia plato yukardan görünümü, lateral ve medial menisküs yapıları gözükmektedir (10).

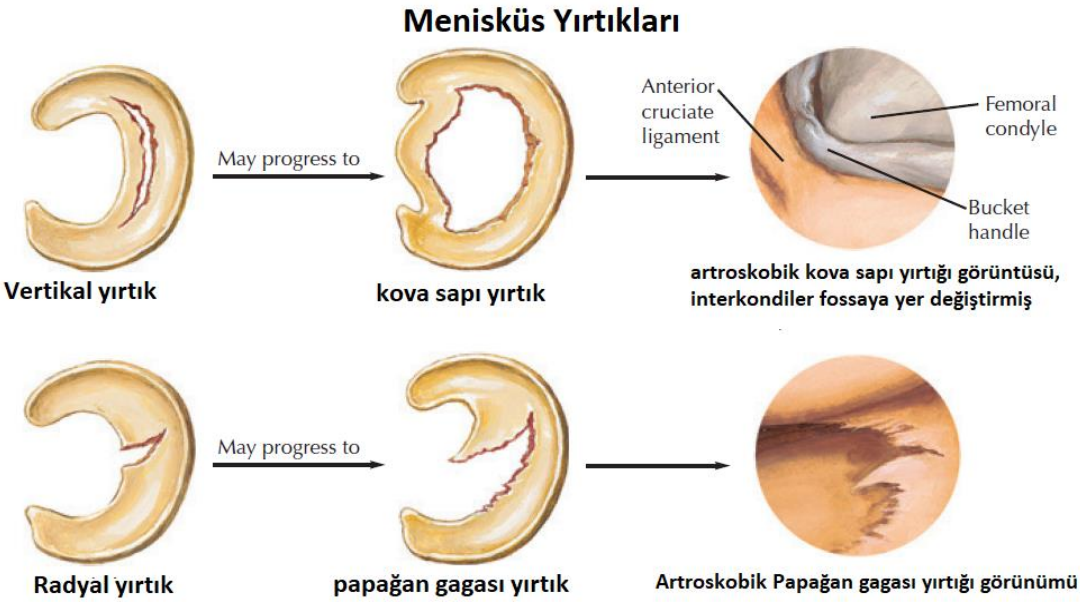

Şekil 6. Menisküs yırtıkları (10)

Medial menisküs; C şekillidir ve iç tibia platosunun büyük çoğunluğunu kaplamaktadır. Arka boynuzu ön boynuza göre daha geniştir; arkadan öne doğru giderek küçülür ve ön-arka çapı mediyal lateral çapından daha büyüktür. Menisküs periferde eklem kapsülüne yapışır, koroner bağlar (lig.collaterale tibia) menisküsü tibiaya bağlar.

Lateral menisküs; Lateral menisküs daha yuvarlak, daha küçük ve daha hareketli bir yapıya sahiptir. Mediyal menisküse göre daha büyük oranda bir alanı, lateral tibia plato eklem yüzünün %60-80'ini kaplar. Lateral menisküs ön boynuz

yapışma yeri ön çapraz bağ (ÖÇB) anterolateralinde, lateral tibial eminensiyanın anteromediyalinde bulunmaktadır. Lateral menisküsün ön boynuz yapışma bölgesi ÖÇB ile birleşmektedir (16).

2.3.8. Eklem İçi Ligamentler

2.3.8.1. Ligamentum cruciatum anterior (ön çapraz bağ)

Ön çapraz bağın en önemli fonksiyonu, tibanın femura göre öne kaymasını engellemektir. İkincil fonksiyon olarak tibianın rotasyonunda kısıtlayıcı rolü mevcuttur.

Ön çapraz bağ tibiadaki köken aldığı yere göre isimlendirilir; Anteromedial (AM) ve Posterolateral (PL) bantlar olarak 2 adet banttan oluşurlar. Bu iki bant femur interkondiler aralığın lateralinde, lateral bifurkat kenar olarak isimlendirilen kemiksel bir çıkıntı ile birbirinden ayrılırlar.

AM bant en çok 45-60 derece diz fleksiyonunda iken gergin olurken, PL bant tam ekstansiyonda iken en gergin hallerindedir. AM bant sagittal planda kaymayı yani öne doğru kaymayı engellerken, PL bant ise rotasyonel stabiliteyi ve öne doğru kaymayı engeller (17).

2.3.8.2. Ligamentum cruciatum posterior (arka çapraz bağ)

Arka çapraz bağ eklem içinde yer alıp, ekstra sinovyal yapıda ve iki ana demetten oluşan bir ligamenttir. Daha küçük posteromedial demet ve daha büyük anterolateral demetten oluşur.

Demetler, femurdaki ve tibiadaki yapışma yerlerindeki ayak izlerine göre isimlendirilir.

Posterolateral demet obliktir ve ekstansiyonda gergindir. Anterolateral bandı bağın kalın bölümüdür ve fleksiyonda gergin olur. Ana fonksiyonu tibianın arkaya kaymasını önlemektedir. Ancak çapraz bağlar dize sadece sagittal plan stabilitesi değil aynı zamanda rotasyonel stabilitede sağlar (17).

2.3.8.3. Lig.Transversum genus

Medial ve lateral ön boynuzlarını birleştiren bağdır. Bu bağın varlığı kişiden kişiye değişmektedir. Bazı insanlarda olmayabilir.

2.3.8.4. Meniskofemoral bağlar

Dış menisküsün arka boynuzunu medial femoral kondile bağlayan yapıdır. fonksiyonu dizin öne doğru kaymasını engellenmesine yardımcı olmaktır. Tibianın iç rotasyon hareketi esnasında dış menisküsü içe doğru çekerler.

2.3.8.5. İç yan bağ iç yan bağ (medial kollateral ligaman) (MCL)

Femur medial epikondilinden tibianın medial kondiline ve medial yüzeyinin süperioruna yapışır. MCL'nin derin lifleri medial menisküs ve fibröz kapsüle sıkıca yapışır. Derin ve yüzeyel bağ arasında herhangi bir bağlantı bulunmaz, ancak derin MCL'nin meniskofemoral ve meniskotibial bölümleri bulunur ve bu bölümler aracılığıyla medial menisküs ile bağlantı halindedir. Valgus streste gerilir (18).

2.3.8.6. Dış yan bağ (lateral kollateral ligaman) (LCL)

Femur lateral epikondilinden fibula başının lateraline uzanır. Biceps femoris kasının tendonu, bu ligaman tarafından ikiye bölünür. MCL'nin aksine ekstrakapsüler bir bağdır ve dolayısıyla menisküslerle bağlantısı yoktur. Varus streste gerilir (18).

2.3.9. Dizin Kanlanması ve İnnervasyonu

Diz ekleminin damarsal beslenmesi birbiriyle iç içe olan yüzeyel ve derin arteriyel pleksuslar yardımıyla olmaktadır. Yüzeysel pleksus ise patella ve çevresinde bir çember oluşturmaktadır. Derin pleksus femur inferior sınırı ile tibia süperior kenarı arasında lokalizedir. Femoral arter, Hunter kanalından geçer ve popliteal fossanın içine girerek popliteal arter olarak isimlendirilir. Popliteal arter anterior ve posterior dallarını vermeden önce popliteal fossada önemli anatomik yapıların beslenmesini sağlar.

Femurun distal proksimal kısımdaki m.adduktor magnus içinden popliteal fossaya girer. Popliteal arterin superior, middle ve inferior geniküler dalları ana besleyici dallardır. Subsartorial kanalı terk etmeden önce desendan genikular arter dalını verir. Rete patellayı oluşturur. Geniküler arter diz çevresinde 5 dala ayrılır ve kollateraller aracılıyla biribiriyle bağlantıları mevcuttur.

A. genu superior med/lat

A. genu inferior med/lat

A. genu media

Patellanın beslenmesini önemli ölçüde, süperolateral geniküler artar sağlar. Süperolateral genikülat arter kesilmesi durumunda, patellanın avasküler nekroza uğramasına sebebiyet verebilir.

Anterior ve posterior tibial venler popliteal veni oluşturur.

Popliteal bölgede safen ven, popliteal venle birleşir. Popliteal ven, popliteal bölgeden çıktıktan sonra femoral ven olarak isimlendirilir (19).

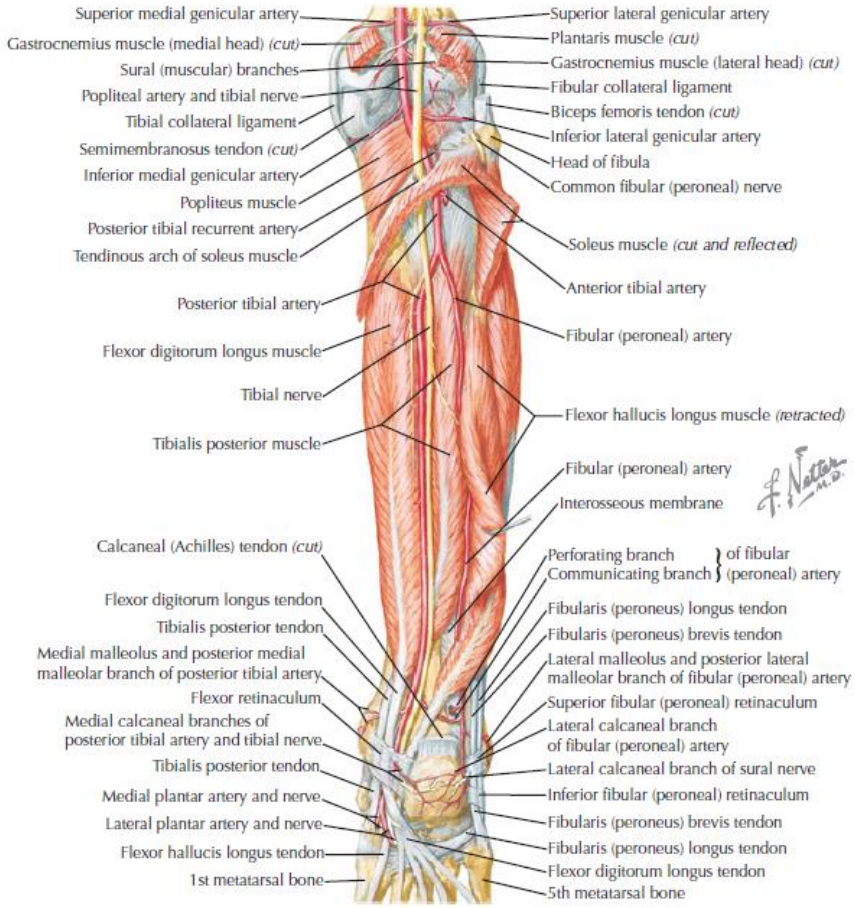

Şekil 7. Dizin arteriyel anatomisi (10)

2.3.10. Dizin İnnervasyonu

Medial popliteal sinir (nervus tibialis), uyluğun distal 1/3'lük bölümünde siyatik sinirden çıkar. Popliteal fossaya doğru inerken önce derin fasyanın altında bir yağ tabakası içinde yer alır. Distalde daha derinde, her iki gastroknemiusun başı

arasındadır. Tibial sinir, popliteada gastroknemiusun her iki başına, plantaris, soleus ve popliteus kaslarına müsküler dallar verilir.

Lateral popliteal sinir (nervus peroneus), popliteal fossaya medial popliteal sinirin lateral tarafından girer ve biseps tendonunun medial tarafında distale doğru gider. Tendon ve gastroknemiusun lateral başı arasından geçerek aşağı doğru fibulanın başının arkasına iner, fibulanın boynunun lateral tarfında döner, bir fibröz tünelden geçerek peroneus longusu deler ve muskulokutanöz ve anterior tibial sinirlere yayılır.

Sural kominike sinir, sural sinire katılan kutanöz daldır. Kruris üst anterolateral kısmı üzerinde cilde ufak bir dal verir. Üç artiküler dal vardır. Patellar sinir ağı, dizin ön bölgesinde yer alır.

Safen sinir, femoral sinirin posterior bölümünden ayrılır. Subsartorial kanalın en alt bölümünde dizin iç kısmında gracilis ile sartorius kaslarının tendonları arasında derin fasyayı delip patellar pleksusa katılır. Safen sinir, uzun safen ven ile krusun medial tarafında distale doğru gider.

Dizin uzaydaki konumunu algılamamızı sağlayan duyu propriyoseptif duyudur. Propriosepsiyonu olmayan bir dizde deformasyonun en güzel örneği Charcot eklemidir. Propriosepsiyonu dokunma duyusundan ayırmak gerekir. Dizde propriyoseptif duyu diz içi yapılardaki mekanoreseptörler aracılığıyla alınır (20).

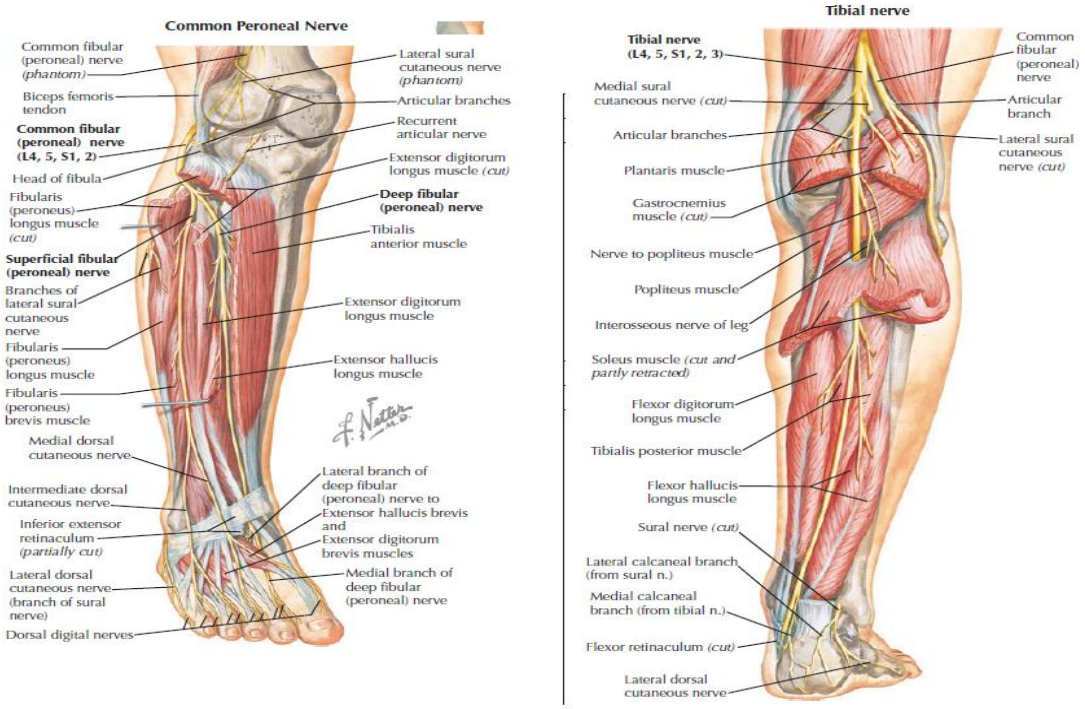

Şekil 8. Dizin nöral yapıları (10)

2.4. DİZ EKLEMİNİN BİYOMEKANİĞİ

Diz eklemi vücudumuzdaki en büyük eklem olup fonksiyonel olarak oldukça hareketli bir yapıya sahiptir. Diz eklemi birden fazla kemiğin oluşturduğu birden fazla eklemden oluşan bikondiler tip eklem olarak bilinir.

Diz hareketleri 6 farklı planda gerçekleşir. Anterior/posterior, fleksiyon/ekstansiyon, iç/dış rotasyon ve varus/ valgus angulasyonudur (21) (Şekil 9).

Diz ekleminde polisentrik rotasyon merkezi dediğimiz anlık değişebilen bir rotasyon merkezi vardır (22).

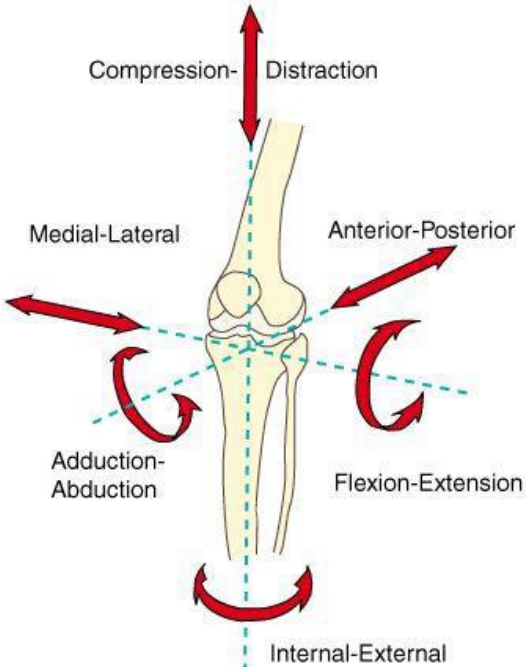

Şekil 9. Diz eklemi biyomekaniği (23)

Dizde fleksiyon esnasında eklem helikal bir eksen izler ve femur medial kondil tibia üzerinde arkaya 2mm kayarken femur lateral kondil ise 20mm kayma yapar. Ekstansiyonun bitiminde diz ekleminde dış rotasyon olmakta iken fleksiyonun başlangıcında ise içe rotasyon olmaktadır (12).

Posterolateral köşe yapıları; diz 30 derece fleksiyonda iiken dış rotasyonu, varus açılmasını, posterior kaymayı önler.

İliotibial bandın hareketi Diz eklemi ekstansiyon yaparken öne doğru yer değiştirir ve varusa karşı korur, fleksiyon esnasında arkaya kayar (24).

30 derece fleksiyondaki dizde varus stresine karşı dizin en önemli stabilizatörü lateral kollateral ligamenttir (25).

2.4.1. Patellofemoral Eklem

Ana görevi dizin ekstansiyon mekanizmasında kuvvet kolunu uzatmak üzere uygulanacak kuvveti düşürmektir. Yine dizin stabilitesinde önemli rolü vardır (12).

Tibiaya patella sayesinde ekstansör tork aktarılır.

2.4.2. Tibiofemoral Eklem

Dizin fleksiyon, ekstansiyon, iç, dış rotasyon hareketlerinden sorumludur.

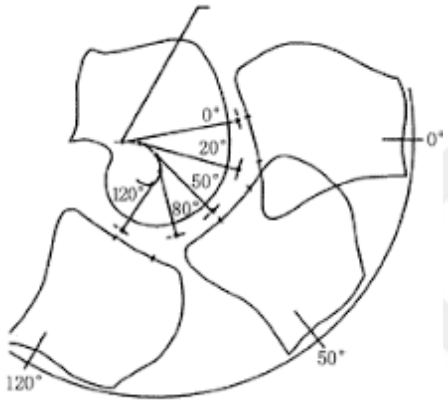

Şekil 10. Diz eklemi anlık hareket merkezleri (23)

Femur medial kondilin ön-arka plandaki uzunluğunun lateralden uzun olması nedeniyle diz fleksiyona alınırken tibiadaki içe rotasyon, eksansiyona alınırken dışa rotasyona gelmesine '*screw home'* mekanizması denir. Femur ve tibia arasındaki uyumsuzluk nedeniyle diz fleksiyona geldiğinde femur arkaya translase olur bu duruma '*femoral rollback'* ismi verilir. Diz fleksiyon-ekstansiyon hareketi esnasında anlık rotasyon merkezi değişir bunun dizdeki artısı ise arkaya yuvarlanma hareketindeki ana nedenlerdendir.

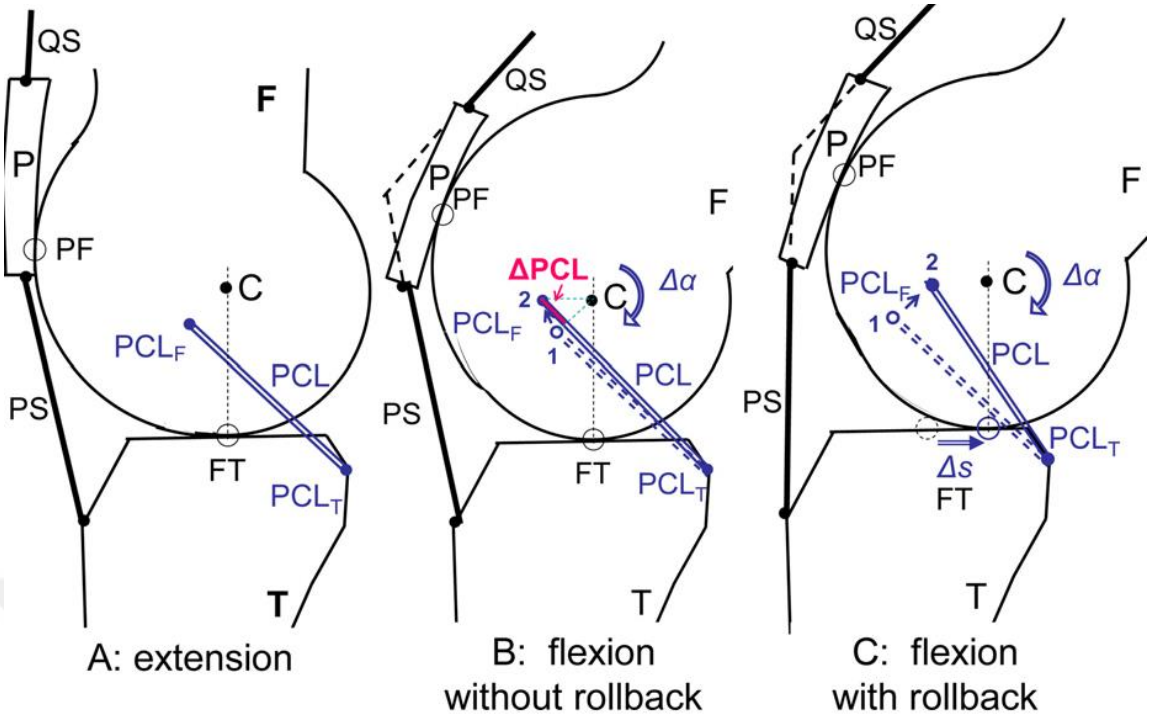

Şekil 11. Femoral kayma (roll-back) (26)

2.4.3. Patellafemoral Kinematik

Q açısı;

İlk olarak Brattstrom tarafından tanımlanmıştır.

Spina iliaka anterior superiordan patellanın ortasına çekilen düz çizgi ile, patella orta hattından tibial tuberküle çekilen çizgi arasındaki açıya olarak tanımlanır. Cinsiyete göre değişiklik göstermekle birlikte erkek 8, kadın 10-15 arasında ölçülür (12).

20 dereceden fazla olması patellanın lukse olmasını kolaylaştırır (12).



Şekil 12. Q açısı ölçümü (27)

2.4.4. Alt Ektremitenin Fizyolojik Aksları

Femur distal ucunda kondillere teğet çekilir, tibianın en proksimalinde medialden lateral teğet çizgi çekilir bu iki teğet çizgi arasında kalan açıya eklem uyum açısı (JLCA) denilir ve normal sınırları 0 ila 2 derecedir.

Femur mekanik aksı ölçülürken ise, femur başı ortasından diz eklem ortasına çekilen çizgidir, anatomik aksı ise trokanter majör tipinden diz eklemi orta hattına çekilen çizgidir. Bu iki aks arasındaki açı 6 ± 1 derecedir buna aMFA denir.

Tibianın hem anatomik hemde mekanik aksı üst üste biner. Alt ekstremitenin mekanik aksına mikulicz çizgisi denir. Femurun başının ortasından ayak bileği ortasını hedefleyerek çizilen çizgiye denir. Eklemin merkezinin 2 mm iç tarafından geçer.

Eğer mikulicz çizgisi daha lateralden geçerse valgus, daha medialden geçerse varus diz denilir. Sebik, Ahmet. "Patellofemoral eklemin anatomisi ve biyomekanik özellikleri Patellofemoral eklemin anatomisi ve biyomekanik özellikleri Patellofemoral eklemin anatomisi ve biyomekanik özellikleri." (12).

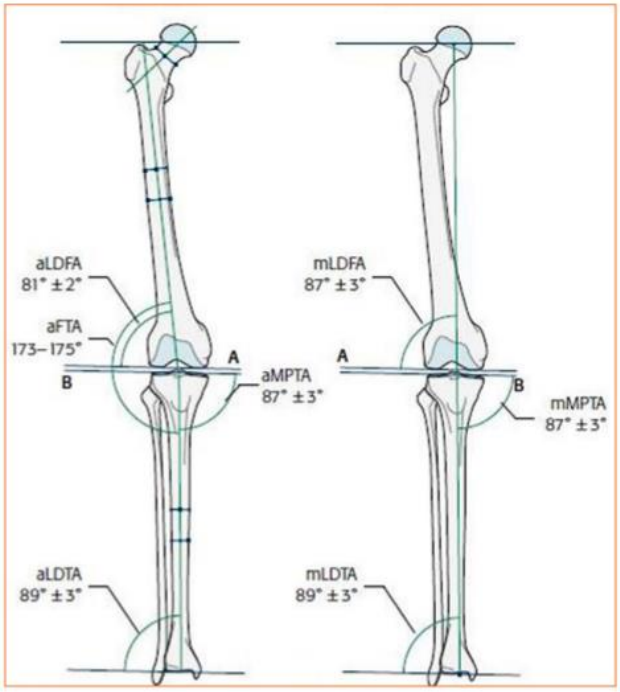

Şekil 13. Alt ekstremitenin anatomik ve fizyolojik aksları (28)

Mikulicz çizgisi (mekanik aks) ile diz ekleminin ortasına uzaklığına mekanik aks deviasyonu (MAD) denilir.

Varus dememiz için MAD 15 mm den büyük medialden geçmesi gerekir.

Valgus dememiz için ise MAD 10 mm büyük lateralden geçmesi gerekir.

Eklem açısı	Kısaltma	Standart Değer
Anatomik femorobitial açı	aFTA	173-175
Anatomik mekanik femoral açı	aMFA	6±1
Anatomik lateral distal femoral açı	aLDFA	81±2
Mekanik lateral distal femoral açı	mLDFA	87±3
Anatomik medial proksimal tibial açı	aMPTA	87±3
Mekanik medial proksimal tibial açı	mMPTA	87±3
Anatomik lateral distal tibial açı	aLDTA	89±3
Mekanik lateral distal tibial açı	mLDTA	89±3

Şekil 14. Alt ekstremitenin fizyolojik açıları (28))

Tablo 1. Diz eklemi açıları fizyolojik referans değerleri

Parametre	Fizyolojik aralık
mFTA (°)	177-181
mMPTA (°)	85-90
mLDFA (°)	85-90
JCLA (°)	0-3
MAD (mm)	3-17 (medial)
TS (°)	6-13

mFTA: mekanik femorotibial açı, mMPTA: mekanik medial proksimal tibia açısı, mLDFA: mekanik lateral distal femoral açı, JCLA: eklem uyum açısı, MAD: mekanik aks deviasyonu, TS: posterior tibial slope

2.4.5. Eklem Yönelimi

Posterior Tibial Eğim Açısı (Posterior Slope): Yan grafilerde tibia uzun aksından geçen çizgiye çekilen dik bir çizgi ile yan plandaki medial tibial platoya teğet çekilen çizgi arasındaki açıya posterior tibial slope açısı denir. 6°-13° arasındadır. Ortalama değeri 10°'dir.

Tibianın sagittal planda böyle bir açısının olması diz eklemine geniş bir hareket aralığı vermektedir (29).



Şekil 15. Posterior Tibial slope ölçümü

2.4.6. Frontal Plan Malalignment Testi

Diz eklemi frontal planda ortoröntgenogram ile değerlendirilir. Deformitenin kaynağını daha iyi saptamamızda yardımcı olur.

Femur başından ve ayak bileğinin merkezine düz bir çizgi çekilir. Normalde çizgi diz ortasının 8 mm iç tarafındadır. Varus olarak kabul edilmesi için 15 mm'yi geçmesi gerekir.

Eğer lateralden geçen bir MAD varsa buna valgus deformitesi denir. Dizin valgusta mı yoksa varusta mı olduğunu bulduktan sonra deformite femurdan mı yoksa tibiadan mı kaynaklanıyor onu bulmamız gerekir.

Femuru değerlendirmemiz için Lateral distal femoral açıyı (LDFA) ölçeriz. Önce mekanik eksen çizilir sonra eklem uyum çizgileri çizilir. Mekanik eksen ve eklem uyum çizgisi arasında femur lateralde kalan açıya LDFA deriz. Normal değerleri 85-90 derece arasıdır. femurda deformite var dememiz için 90 dereceyi

geçmesi gerekir ve varus deformitesi olduğunu anlamamızı sağlar. Açının 85 derecenin altında olmasıysa valgus deformitesini düşündürür.

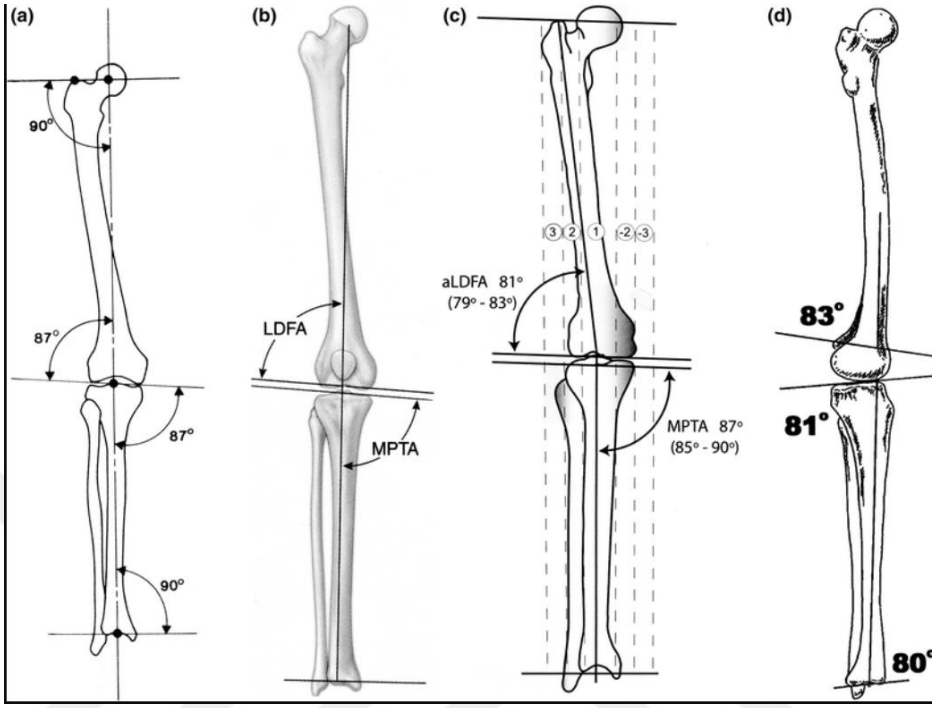

Şekil 16. Tibia mekanik aksları a: mFTA, mLDFA, mMPTA, gösterilmiş,b: mLDFA, mMPTA gösterişmiş, c: aLDFA, aMPTA gösterilmiş, d: femur ve tibianın sagittal plan görüntüleri (30)

Deformitenin tibiada mı olduğunu tespit etmek için ise; Medial Proksimal Tibial Açı (MPTA) ölçülür.

Tibia mekanik ekseni çizilir sonra proksimal tibia eklem uyum açısı çizgisi çekilir. İkisi arasında kalan açıya mMPTA denir. Açının normal aralığı 85-90 derece arasıdır. tibiada varus var dememiz için açının 85 dereceden küçük olması gerekir. Tibiada valgus deformitesi var dememiz içinse açının 90 dereceden fazla olması gerekir.

Diz eklemini değerlendirmek için ise eklem uyum açısı (JCLA) ölçülür. Açının 2 dereceyi geçmesi diz ekleminde bir deformite olduğunu gösterir.

2.5. OSTEOARTRİT VE ETYOLOJİSİ

Osteoartrit (OA) en sık kıkırdak hastalığıdır. Kıkırdak dejenerasyonu ile ilerler.

OA kıkırdak yapısının ve işlevinin ilerleyici kaybı olarak tanımlanır.

Artritin en sık görülen formu OA'dir. OA kalça ve dizde sıklıkla gözükür. Yaş ortalamasının artması ile birlikte sıklığı artmaktadır.

Primer osteoartrit, normal kullanımı takiben oluşan idiopatik kıkırdak dejenerasyonu sürecidir. Eklemdeki yıpranma ve aşınma ilerleyen yaşla birlikte artar.

Sekonder Osteoartrit ise; dejeneratif süreci hızlandıran ve başlatan bir bozukluk veya yaralanma sonucu ortaya çıkar. Ortaya çıkma yaşı dejenerasyonu başlatan sürece bağlıdır.

2.5.1. Osteoartrit Etyolojik Faktörler

- İdiopatik
- Yaş
- Eklem içi kırık
- Yüksek yoğunlukta darbe yüklenmesi
- Bağ yaralanmaları
- Eklem veya kıkırdak displazisi
- Aseptik nekroz
- Akromegali
- Paget hastalığı
- Ehlers-Danlos Sendromu
- Gaucher hastalığı
- Eklem enfeksiyonu
- Hemofili
- Hemokromatozis,
- Okronozis
- Kalsiyum pirofosfat depo hastalığı
- Nöropatik artropati (31).

2.5.2. Osteoartrit Patofizyoloji

Kesin patogenezi saptanmamış olmasına rağmen, eklem kıkırdağının yorgunluk testlerine dayanma yeteneği yaşla birlikte azalmaktadır. Yıllar boyunca tekrarlayan mikrotravmalar, eklemin ani yüklenmelere dayanıklılığını azaltmakta ve kıkırdağın dejenerasyonuna yol açmaktadır.

Osteoartritli kıkırdağın su hacmi normale göre artmış; uzun zincirli proteoglikan içeriği azalmıştır. Proteoglikan sentezinde gerçekte artış olmasına rağmen kondritin/keratin sülfat oranları düşük, kısa zincirli, yetersiz fonksiyona sahiptirler. proteoglikan düzeyi azalır. Kollajen düzeyi ve organizasyonundaki değişiklikler su tutulumunun artışına ve şişmeye neden olmaktadır. Böylelikle doku hacminde azalma olmasına rağmen, hücre sayısı korunmuştur.

Metalloproteinaz (kollejenaz konsantrasyonu artmıştır. İL-1 düzeyi artmıştır. Patoloji kıkırdakta başlamakla beraber harabiyet genellikle asimetrik başlar ve sürer. Bu durum eklemde dizilim bozukluklarına neden olabilir. Lateral tibiofemoral defektler valgus, medial tibiofemoral defektler varus ve lateral patellofemoral defektler lateral patellar subluksasyona neden olabilmektedir.

Diz eklemi üç ayrı kompartmandan oluşmaktadır, diz ekleminde osteoartrit; en sık (%75) medial kompartmanda görülür. Daha sonra sırasıyla patellofemoral (%48) ve lateral kompartman (%28) görülür. Normal aktivite sırasında yük tibiofemoral eklemin medialinden geçer ve aktivite sırasında vücut ağırlığının yükü, medial kompartmanda daha çok olmak üzere üç kat artar. Diz fleksiyonda geldiğinde bu artış 7-8 kat olur. Bu nedenle medial ve patello femoral eklemler, yük akışından daha yoğun bir biçimde etkilenirler.

Eklem dokusunun direncinin düşük olması ve mekanik yüklenmenin aşırı artması, medial kompartmanda varus gonartrozunun gelişmesine sebep olur. Raşitizm veya osteomalazi, genu varumun en yaygın sebebidir. Kötü kaynamış femur veya tibia cisim kırıkları, medial tibia platosu kırıkları, medial femoral kondilin osteonekrozu; koksa vara veya ayak bileğinin kötü kaynamış kırıkları gibi diz eklemine komşu eklemlerin patolojileri mekanik dengesizliğe sebep olarak varus gonartrozuna neden olabilirler. Medial menisektomi sonrasında, menisküsün yük taşıyan yüzey artırıcı özelliğinin ortadan kalkması ve medial tibia platosunun öne deplasmanının yarattığı kronik gevşeklik, varus gonartrozunun gelişmesinde rol oynar. Aşırı kilolu bir kişide parsiyel vücut ağırlığını, lateral kas kuvveti karşılayamazsa, dizin merkezinden geçmesi gereken bileşke kuvvet mediale kayar ve medial kompartmana binen yük artar, laterale binen yük azalır. Eklem bölgesinde artan kompresif yükler; önce subkondral kemikte yoğunluğun artmasına daha sonra da kıkırdak harabiyeti ortaya

çıkmasına neden olur. Bu durum eklem mesafesinin daralmasına ve varus deformitesinin meydana gelmasine neden olacaktır.

2.5.3. Tanı

OA tanısı, klasik olarak fizik muayene ve direkt radyografiler ile konulur. OA'li bir eklemin muayenesinde, ağrı, hareket kısıtlılığı, krepitasyon, eklem efüzyonu ve deformite görülebilir. Direkt radyografilerde saptanan OA bulguları; eklem aralığında daralma, osteofitler, subkondral skleroz ve kemik kistleridir. Semptomların ciddiyeti radyolojik bulgularla herzaman örtüşmeyebilir.

Hastaların OA'in erken safhalarında fazla şikayetleri olmayabilir, lakin aşırı aktivite sonrası ortaya çıkan ve birkaç günlük dinlenmeyle veya kısa süreli antiinflamatuar tedavi ile geçen ağrı şikayetleri olur. Hastalık ilerledikçe hayatı direk olarak etkileyen şikayetler ortaya çıkar. Genelde ilk hareket esnasında ağrı ve eklem sertliği, merdiven inip çıkmada daha fazla ağrı şikayeti olacaktır.

2.5.4. Kellgren-Lawrence Osteoartrit Sınıflaması

Evre 0: Osteoartit bulgusu yok

Evre 1: Minimal eklem daralması ve küçük osteofit, Şüpheli

Evre 2: Kesin, muhtemel eklem daralması ve belirgin osteofit

Evre 3: Orta, orta derecede eklem daralması, orta büyüklükte multiple osteofit, biraz skleroz

Evre 4: İleri, İleri eklem daralması, büyük osteofit, ileri skleroz, kemik kontür deformitesi

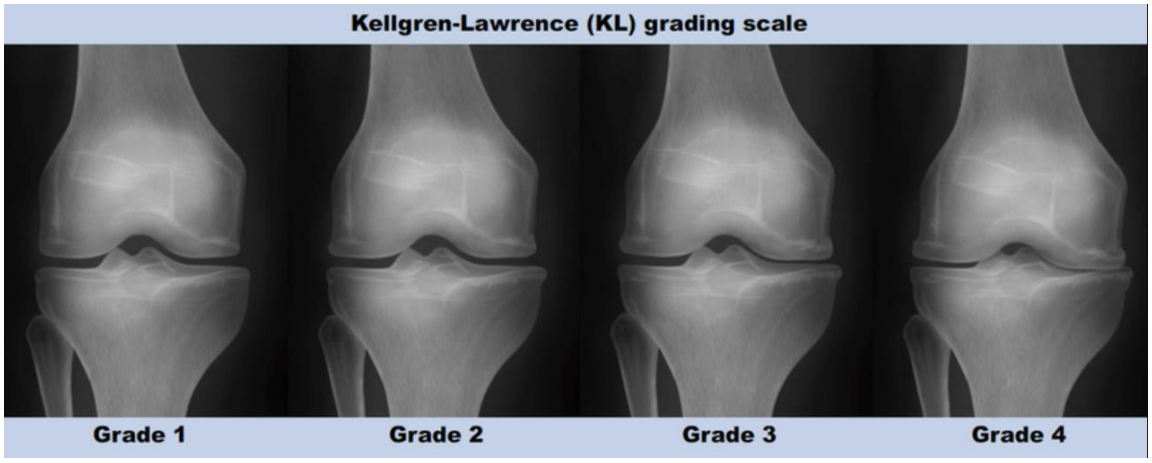

Şekil 17. Kellgre-Lawrence osteoartrit sınıflaması (32)

2.6. YÜKSEK TİBİAL OSTEOTOMİ

Tek kompartman artroz tedavisinde YTO sıklıkla tercih edilir.

Bu prosedür uygulanacak hastaların iyi bir klinik ve radyolojik muayene sonrasında seçilmesi gerekir. YTO bozulmuş olan biyomekanik dengenin yeniden düzenlenmesi için yapılır.

2.6.1. YTO'da Endikasyonlar ve Kontraendikasyonlar

2.6.1.1. Hastaların seçim aşaması

Karar vermede temel faktörler şunlardır;

- Yaş
- Vücut kitle indeksi
- Eklem hareket açıklığı
- Genel tıbbi durum
- Osteoartritin evresi
- Ligamanların durumu
- Deformitenin Tipi

2.6.1.2. Yaş

Yto tibiasında metafizyal varus deformitesi olan hastaya uygulanıyorsa, varolan deformite düzelir. Bu girişimin profilaktik bir girişim olması nedeniyle, bu işlemin bir yaş sınırı yoktur (epifizlerin açık olması dışında).

Osteoartriti olmayan genç hastalarda ekstremiteyi normal yük alması gereken hale getirmemiz gerekir. YTO'nun üst sınırı konusundaysa, yüksek yaş grubundaki hastalarda sonuçların daha kötü olduğu bilinmektedir ama bir üst sınır söz konusu değildir. Genel olarak dünyada erkeklerde <65y kadınlarda <55 y sınır olarak alınmaktadır. Bu yaş aralıkları tartışmalıdır ve uygun yaş daha çok hastanın bireysel özelliklerine bağlıdır.

2.6.1.3. Vücut kitle indeksi (VKİ)

Genel olarak obez hasta, daha az aktivite sevyesinde olsa da diz eklemine daha fazla yük vermektedir. Morbid obezite dışında, vücut ağırlığı ile YTO, unikondiler diz protezi yada diz protezi sonuçları arasında net bir ilişki yoktur (33).

Vücut kitle indeksinin (VKİ) normal aralıkta olduğu hastalarda proksimal tibial osteotomilerin uzun dönemli sonuçlarının olumlu olarak etkileyebileceği belirtilmiştir. VKİ'nin yüksek (>30) olmasının nükse sebep olduğunu belirten çalışmalarda mevcuttur (34).

2.6.1.4. Eklem hareket açıklığı (EHA)

Tam ekstansiyon YTO sonrası iyi bir sonuç için ön koşullardan birisidir. Medial eklem osteoartriti olan bir çok hastada fleksiyon kontraktürü gelişmektedir. 10 dereceye kadar fleksiyon kontraktürünü açık-kama yüksek tibial osteotomiyle düzeltebilmekteyiz. 10 dereceden fazla bir ekstansiyon kaybı varsa YTO endikasyonunun tekrardan incelenmesi gerekir. Bu hasta grubunda fleksiyon kaybı genellikle ön planda değildir ve tibia osteotomisi sonrasında da fleksiyonda kayıp görülmez.

2.6.1.5. Osteoartritin evresi

Osteotomi ana yükün geçtiği bölgeyi medial kompartmandan daha santrale ve lateral almayı amaçlayan biyolojik bir girişimdir. En iyi sonuç en az kıkırdak kaybının olduğu osteoartrit vakalarında alınmaktadır. Eğer hastada evre 4 medial osteoartrit ile birlikte göreceli medial instabilite varsa, hastanın şikayetlerindeki azalmanın az olacağı bilinmelidir. Lateral menisektomi geçirmiş olan ya da lateral kompartman osteoartriti bulunan hastalarda yüksek tibial osteotomi endikasyonu yoktur.

İzole lateral osteoartriti olan ve valgus deformitesi olan hastaların tedavi kararıda benzerdir. Eğer kemiksel deformite varsa (genellikle femur) ve hasta rekonstrüktif girişim için uygunsa, osteotomi önerilebilir.

Lateral menisküsün sağlam olması gerekmekte, eğer lateral menisektomi öyküsü varsa YTO'dan kaçınmak gerekir.

Medial kompartman artrozu bulunan hastalarda sıklıkla patelofemoral artrozda eşlik etmektedir.

YTO sonrası yapılmış olan yayınlarda patellofemoral artrozun ilerlediği gösterilmiştir. Diz önü ağrısında artış saptanmıştır.

MAKO sonrası patella yüksekliğinde azalma beklenir. Buna bağlı patellaya binen yükün artması sonucu diz önü ağrısı gözlenir (35).

2.6.1.6. Genel tıbbi durum

Özellikle 50-60 yaş arasındaki hastalarda osteotomi veya artroplasti kararının verilmesinde ameliyat öncesi aktivite düzeyi yaşa göre daha belirleyici bir etkendir. Gerçekten de ameliyat öncesi aktivite düzeyi ameliyat sonrası aktivite düzeyinin en önemli belirleyicisidir. Total artroplasti bu yaş grubunda da uygulanabileceğinden özellikle yüksek aktivite düzeyli hastaların değerlendirilmesi önemlidir. Çok yüksek bir aktivite düzeyi polietilen eklem yüzeyinin aşınmasına ve protez gevşemesine yol açabilmektedir. Nagel ve ark.'larının yapmış oldukları retrospektif çalışmada YTO sonuçlarını değerlendirmişlerdir. Serilerindeki 28-60 yaş arasındaki 34 erkek hastanın 19'unun koşma ve zıplama gibi aktiviteleri yerine getirebildiğini görmüşlerdir (36).

2.6.1.7. Ligamanların durumu

Yüksek tibial osteotominin instabil dizlerde geniş bir endikasyon aralığı mevcuttur. İnstabil dizlerde tedavi aracı olarakta kullanılmaktadır. Kalıcı instabiliteli menisektomi geçirmiş medial eklem osteoartritli varus görünümlü olan dizler, ideal olarak tibia açık kama valgus/ekstansiyon osteotomisiyle tedavi edilebilir. Yüksek tibial osteotominin bağ yetmezliğindeki tek kontraendikasyonu sekonder ligamentöz valgusa neden olan iç yan bağın ciddi yetmezliği durumudur.

Ön ve arka çapraz rüptüründe diz stabilitesi değerlendirilmelidir. Anterior diz instabilitesi mevcutsa (Ön çapraz bağ yetmezliği bulguları) tibial eğim azaltılmalıdır.

Arka çapraz bağ yetmezliğinde ise tibial eğim arttırılmalıdır. Kronik anterior instabilitesi olan hastalarda eğer tibial eğim 8-10 dereceyi geçiyorsa anterior güç vektörünü azaltmak için sagittal planda diz ekleminin hiperekstansiyonuna neden olmayacak şekilde, eğimin 5 dereceye düşürülmesi önerilmektedir (37).

2.6.1.8. Deformitenin tipi

3 neden deformitenin oluşmasında etkilidir.

- Geçirilmiş menisektomi ve medial eklem yüzündeki aşınma, varus deformasyonu ile sonuçlanan medial eklem daralmasına neden olabilir.

- Metafizyal varus

- Lateral bağ yetmezliği deformiteye sebep olabilir.

Osteotominin deforme kemiği düzeltmeye yarayan bir prosedür olduğunu unutmamak gerekir. Bizim osteotomi yaparken ki amacımız tüm eklem açılarını normal aralığa düzeltmektir.

Valgizason yüksek tibial osteotomilerinde tipik olarak, eklem hattında az miktarda eğim oluşturacak hafif bir aşırı düzeltme hedeflenir. Kemik deformitenin olmaması halinde osteotomiyle alt ekstremitenin mekanik aksını düzeltmeyi hedefleriz. Bu işlem ile aslında yeni bir deformite oluştururuz ve eklem çizgiinde belirgin bir eğim oluşur.

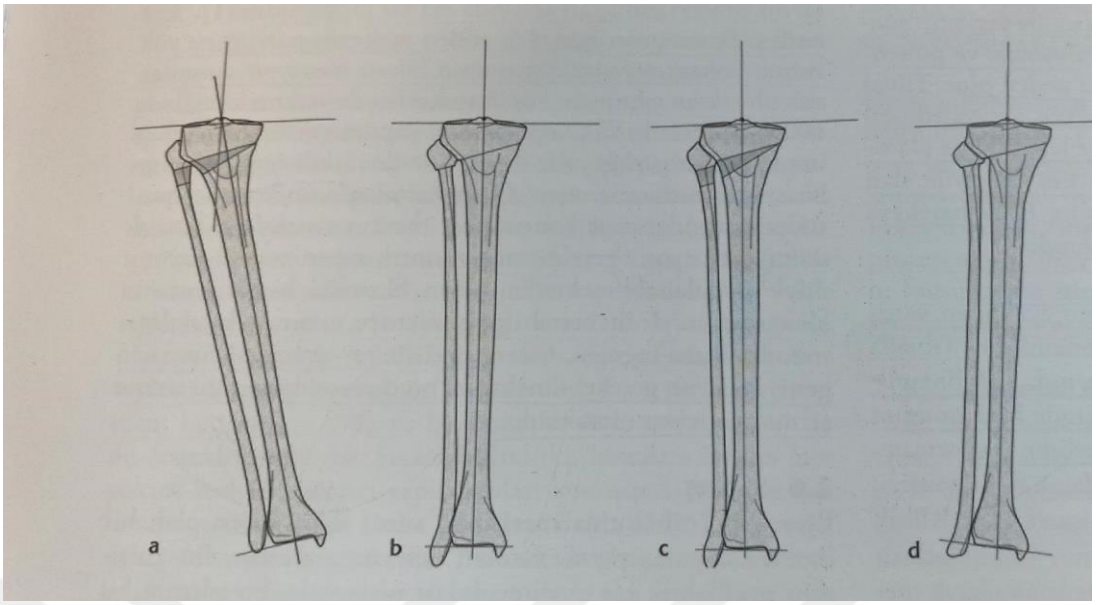

Şekil 18. Yto sonucu için metafizyal varusun önemi (28)
A-b tibial kemik varus açısı (TKVA) fazla olan hastalarda osteotomi deformiteyi düzeltir. Eklem hattı normalleşir ve ayak bileği ile diz aynı hatta gelir.
c-d normal tibia morfolojisi olan hastalarda YTO yeni bir deformite oluşturabilir. Diz eklemi hattı eğimlidir ve ayak bileği ve diz aynı hatta değildir. Bu durumda ostetomi sonrasında sadece kısa süreli bir ağrı azalması olabilir.

Literatürdeki genel kanı YTO için 15 dereceye kadar olan varusların düzeltimesi yönündedir. Ancak 20 dereceye kadar endikasyonu genişleten literatür bilgisi vardır. Puddu ve ark. göre 20 derece varus deformitesinin düzeltilmesinde MAKO için kontraendikasyondur (38).

2.6.1.9. İnflamatuar artrit

Romatoid artrit osteotomi açısından mutlak bir kontrendikasyondur. Çünkü romatoid artritte olay sinovyal sıvıda başlar, direkt enzimatik parçalanma ve sinovyal hücrelerle kıkırdak hücreleri arasında immün etkileşim sonucu kıkırdak yıkımı olur. Bu durum sinoviti artırır, eklem artrozu ilerleyici niteliktedir. Fokal bir tutulma olmayıp dizin her üç kompartmanında kıkırdak yıkımı vardır. YTO'nun diğer enflamatuar eklem hastalıklarındaki etkinliği üzerine kesin bilgiler bulunmamakla birlikte sonuçların yine de kötü olması beklenebilir (39).

2.6.1.10. İnstabilite

Ameliyat öncesi ayrıntılı bağ muayenesi yapılarak herhangi bir instabilite mevcut mu değerlendirilmesi gerekmektedir. Bazen YTO'ya kombine olarak bağ onarımı aynı seansta eklenebilmektedir.

2.6.1.11. Sigara

Sigaranın mikro dolaşımı bozmasına sekonder kırık iyileşmesinde kaynama gecikmesi veya olmaması gözlenebilmektedir.

Sigara kullanan hastaları bu konuda bilgilendirmek gerekir.

YTO için ideal hasta

Erkek<65y, Kadın<55 y

Tibiada konjenital metafizyal varus deformitesi olması (TKVA>5 derece)

Sağlam Lateral kompartman

Normal veya normale yakın eklem hareket açıklığı

Sigara içmeyen hasta

Ağrı toleransı yüksek hasta

Vücut kitle indeksi <30 olan hastalar

YTO kesin kontrendikasyonları:

- trikompartman artriti
- Romatolojik hastalıklar
- Tibiofemoral subluksasyonu
- Osteoporoz
- 90°'den az eklem hareket açıklığı
- 20 dereceden fazla varus
- Damarsal patoloji
- Lateral menisektomi öyküsü
- Gerçek dışı hasta beklentisi
- Tibianın laterale 1 cm'den fazla sublukse olması
- Medial kompartmanda tibiada 3 mm'yi aşan kemik defekti

Yüksek tibial Osteotomi rölatif (göreceli) kontrendikasyonları:

- patelofemoral artrit

- Patella alta, patella baja olması
- >65 yaş
- Obezite (VKİ >30 kg/m2)
- Sigara kullanımı

2.7. KLİNİK MUAYENE

Diz eklemi çevresinde yapılacak olan herhangi bir osteotomi öncesinde yapılacak olan fizik muayene ve anamnez değerlendirmesi ameliyat hazırlığında temeldir.

Anamnezde geçirilmiş travma, cerrahi öykü, spor geçmişi sorgulanmalıdır. Hastanın aktivite beklentisi, sigara kullanması, yaşı, romatolojik geçmişi ve vücut kitle indeksi sorgulanmalıdır.

Fizik muayenede; skarlar, nörovasküler sistem muayenesi, kızarıklık, lokal ve sistemik enfeksiyon ekarte edilmelidir. Hastaya ayrıntılı bağ muayenesi, eklem hareket açıklığı muayenesi yapılmalıdır.

Fleksiyonun 120 dereceden fazla ve ekstansiyon kısıtlılığının ise en fazla 20 derece olması şarttır.

Bacak uzunluğu, mediolateral ve anteroposterior ligament stabilitesi değerlendirilmelidir.

Alt ekstremite dizilimi tam supin pozisyonda ve tam yük verir pozisyondayken ayrı ayrı değerlendirilmelidir.

Eğer medial kompartmanda sorun var ise varus stresi altında ağrı vardır ve valgus stresi ağrıyı azaltır.

Diz osteotomisi yapılabilecek hastalar 3 gruba ayrılır;

- Unikompartmantal artriti olan
- Bacakta dizilim kusuru ve ligament instabilitesi bulunan
- Kompleks deformiteli hastalar

2.7.1. Unikompartmantal Osteoartrit

Hastaların çoğunda izole medial veya lateral femorotibial osteoartrit ile başvururlar.

Bu hastalarda ilgili kompartmanlarda yük taşıma esnasında ağrı yakınması olur.

Femoropatellar ağrı ve eklem kıkırdağında belirgin dejeneratif değişikliklerin olması osteotomi için relatif kontraendikasyon oluşturur.

Görsel ağrı skalası (VAS) özenle değerlendirilmelidir.

2.7.2. Diz İnstabilitesi

Diz çevresi osteotomisiyle tedavi edilebilen bir diğer grup ise; varus dizilim bozukluğu ve bağ instabilitesi olan hastalardır.

Eklemin medialindeki kıkırdak hasarı bu hastalarda sıklıkla gözlenir.

Artrozu bulunan hastalara göre dizde boşalma ve güvensizlik hissi daha ön plandadır.

Düzeltici osteotomi ve bağ rekonstrüksiyonu veya iki planlı osteotomiler (valgizasyon-fleksiyon veya valgizasyon-ekstansiyon) bu hasta grubunda önerilen yaklaşımdır.

2.7.3. Kompleks Deformiteler

Yanlış kaynama, konjenital alt ekstemite bozuklukları kompleks deformitelere sebep olabilir. Kompleks deformitesi bulunan hastalarda deformitenin nerden kaynaklandığını bulmak gereklidir. Bu hastalarda klinik ve radyolojik olarak iyi bir değerlendirme yapılması elzemdir.

2.8. RADYOLOJİK DEĞERLENDİRMELER

2.8.1. Radyografik incelemeler

Hastalara ameliyat planlaması için ortoröntgenogram, ön arka diz grafisi, yan diz grafisi çekilmelidir. Patelofemoral uyuma bakmak için tanjansiyel patella grafisi çekilmelidir. Ortoröntgenografilerde tam basarak kalça, diz ve ayak bileği gözükecek şekilde grafi alınmalıdır.

Rosenberg grafisi çekilebilir. Çekilmesi şart değildir. Rutin uygulamamızda biz tercih etmiyoruz.

Varus-valgus stres grafileri kolateral bağ stabilitesini değerlendirmek amacıyla çekilebilir.

Diz 30 derece fleksiyonda çekilmiş olan diz yan grafilerde patella ve diz eklemi sagittal plan değerlendirilmesi yapılır.

Patella yüksekliğini ölçmek maksadıyla Insall-Salvati indeks (ISI), Caton-Deschamps indeks (CDI), modifiye Insall-Salvati indeks (MISI) ve Blackburne-Peel (BP) indeksi ölçümleri kullanılır.

Yine tibia posterior slope ölçümleri yapılır.

Insall-Salvati indeksi (ISI) patellar tendon uzunluğuna patella uzunluğunun oranıyla bulunur. Normal değerleri: 0.8-1.2 arasındadır. 0.8 altında ise patella baja (infera), 1.2 üzerinde ölçülürse patella altayı gösterir.

Caton-Deschamps indeksi (CDI) patella distal ucundan patella proksimal anterioru arasındaki uzaklığın patella eklem yüzü uzunluğuyla orantılanmasına denir. 1.3'den büyük olması durumunda patella altadan bahsedilir. 0.6'dan küçük olmasındaysa patella baja deriz.

Blackburne-Peel indekside (BP) kullanılır. Tibia platoya paralel çekilen çizgiye patella alt ucunun uzaklığı ile pateller eklem yüzeyi uzunluğunun oranlanmasıdır. Normal değeri 0.8 dir. 0.5 in altındaysa patella baja, 1' in üzerindeyse patella alta deriz (Şekil 19).

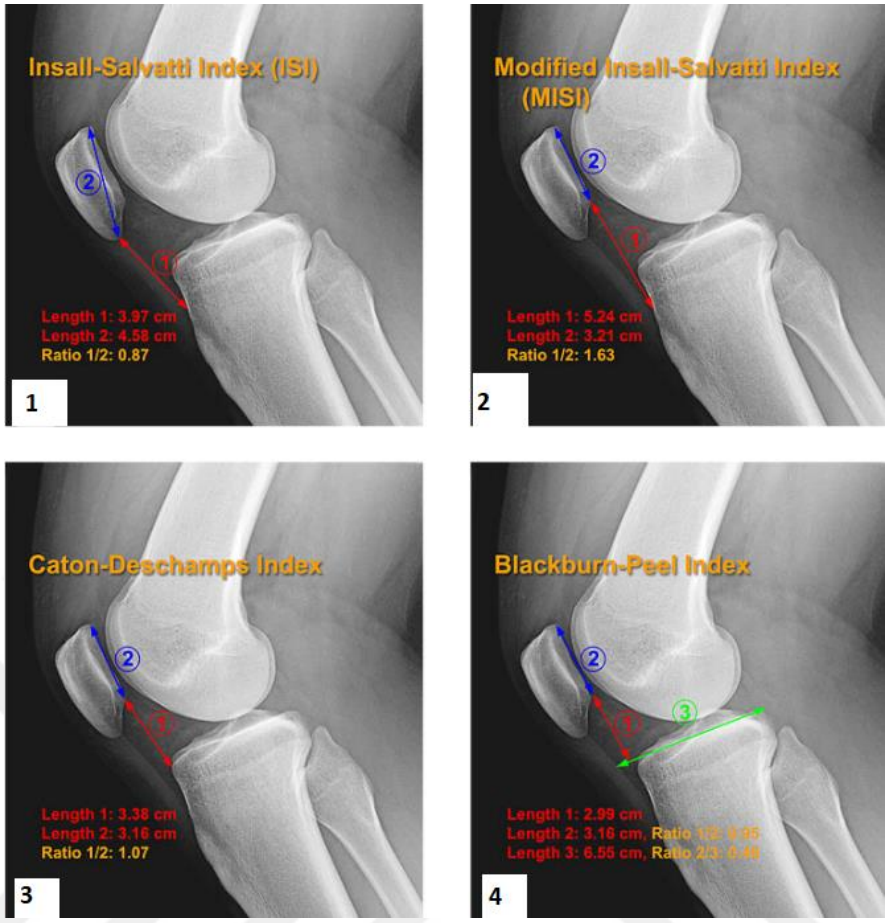

Şekil 19. Pateller indeks ölçüm örnekleri, 1: Insall-Salvati Index (ISI), 2: Modified Insall-Salvati Index (MISI), 3: Caton-Deschamps Index (CDI), 4: Blackburn-Peel Index (BPI)

Tablo 2. İndeks ölçümleri

Method	Patella infera (Baja)	Normal patella	Patella alta
ISI	<0,80	0,8-1,2	>1,2
BP	<0,80	0,8-1,0	>1,0
CDI	<0,60	0,6-1,3	>1,3
ISM	-	-	>2,0

ISI: İnsall-salvati indeks, BP: Blackburne-Peel indeks, CDI: Caton- deschamps indeks, ISM: Modifiye insall-salvati indeks

2.8.2. Manyetik Rezonans Görüntüleme (MRI)

MRI menisküslerin ve bağ lezyonlarının ve kıkırdak defektlerinin değerlendirilmesinde daha sıklıkla tercih edilen bir tetkiktir. Etkilenen kompartmanlardaki değişimlerin derecesi konusunda bilgi vermekle birlikte bu inceleme şart değildir. Çünkü MRI kıkırdak lezyonlarını saptamada kesin bilgi vermez. Artroskopi daha kesindir.

2.8.3. Sintigrafi

Osteotomi prosedürlerinde genelde gerekmez, yük binen yüzeydeki değişimlerin morfolojik olarak ortaya çıkmadan tanınmasına imkan sağlar.

Yük binmeyen ve yük binme aksının kaydıralacağı kompartmanda tutulum olması yük binme aksını değiştirecek osteotomi için kontraendikasyondur (28).

2.8.4. Bilgisayarlı Tomografi (BT)

Diz eklemi çevresi yapılacak osteotomilerde endikasyonu kısıtlıdır. Travma sonrası defektlerde ve kemik lezyonlarının daha ayrıntılı görülmesinde kullanılabilir. Torsiyonel dizilim bozukluğunu incelemede altın standarttır (28).

2.9. DÜZELTME MİKTARININ ÖLÇÜMÜ

Osteotomiyle ne kadar düzeltme yapılacağı hastanın klinik ve fonksiyonel olarak iyileşmesiyle doğrudan ilişkilidir. Bununla ilgili yöntemler tanımlanmıştır. Amaç bozulmuş olan mekanik aksın düzeltilmesidir.

Açıyı fazla düzelterek (over-correction) varus dizin valgusa alınması literatürde önerilmiştir ancak ne kadar düzeltileceği ile ilgili tam oy birliğiyle bir karar yoktur.

Fujisawa, fazla düzeltmeyle mekanik eksenin lateral kompartmanın medial 1/3ünden geçmesi gerektiğini bunun sonucunda medial kıkırdak yenilenmesinin arttığını söylemiştir. Fujisawa ölçeğine göre medial kıkırdağın dejenasyon derecesine göre lateral kompartmanın %10-30 oranında mekanik aksın aşırı düzeltilmesi önerilmektedir (40).

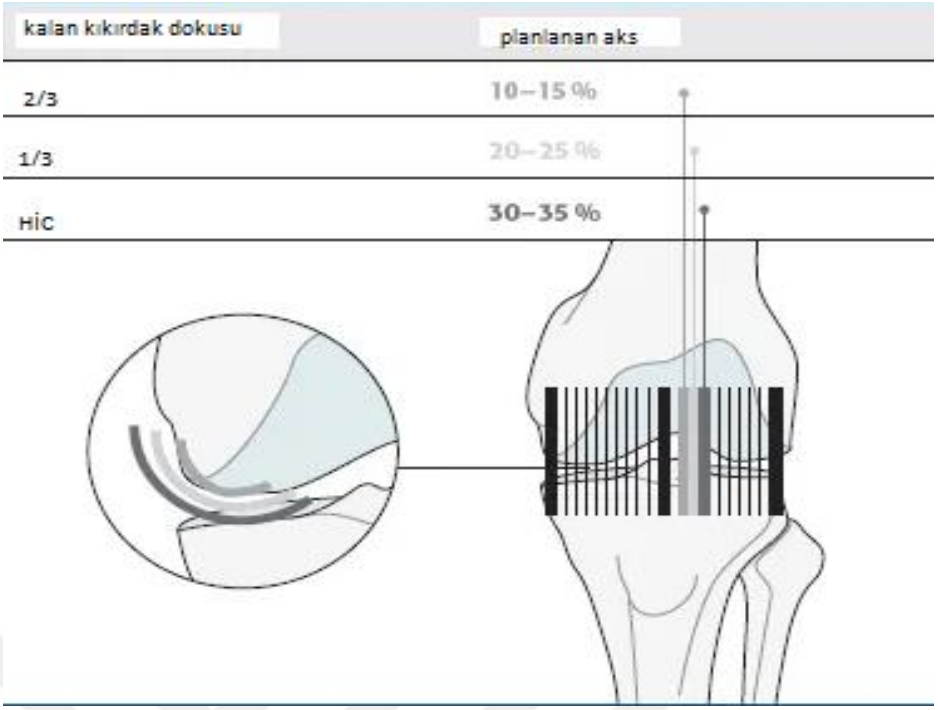

Şekil 20. Fujisawa skalası; etkilenen kompartmanda kalan kıkırdak dokusuna göre düzeltme miktarının belirlenmesi (28), örnek olarak medial kompartmanda kıkırdak kalınlığının 1/3 ü kaldıysa mekanik aks lateral kompartmanda fujisawa skalasına göre %20 ile %25 arasından geçmelidir.

2.9.1. Fujisawa Noktası

Tibia eklem yüzünün medialden başlanacak şekilde 100 birim kabul edildiğinde, %62.5 birim mesafedeki nokta olarak kabul etmiştir (40) (Şekil 21).

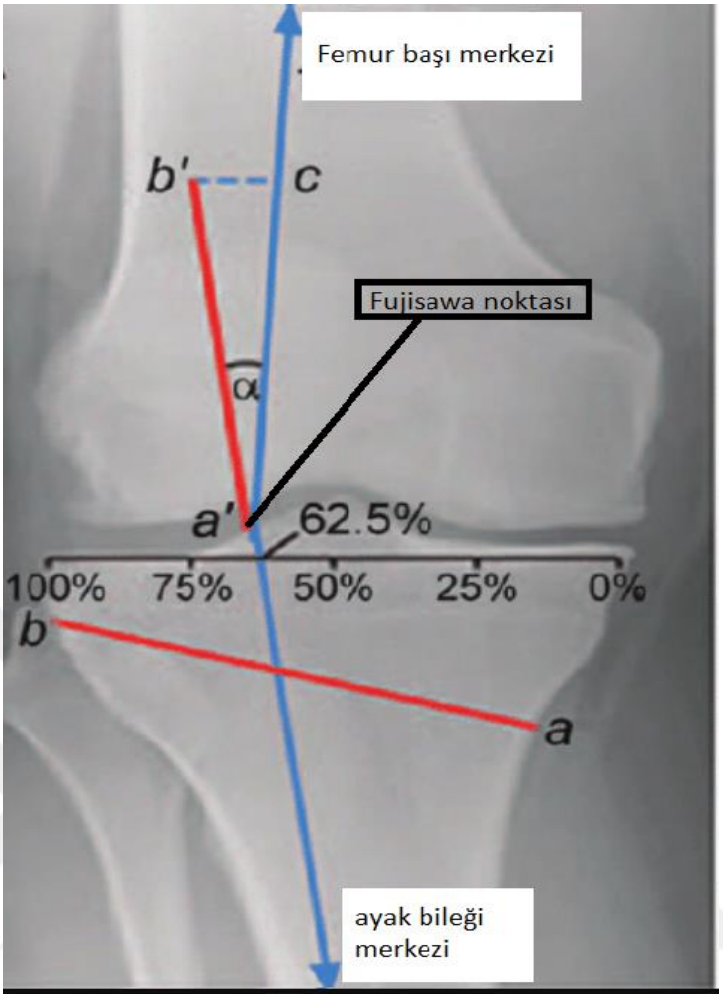

Şekil 21. Fujisawa noktası (41)

2.9.2. Noyes Noktası

Tibial platonun iç kenarı 0 dış kenarı 100 olarak alınarak 62 noktasına mekanik aks gelecek şekilde düzeltme yapılması halinde en iyi sonucu verir (40).

2.9.3. Miniaci Yöntemi

Femur başının orta noktasi ile diz ekleminden mekanik aksın geçmesini istediğimiz nokta arası çizgi ilk çizilir. Devamında tibianın dış korteksinden ayak bileğinin ortasına bir çizgi daha çizilir.

Menteşe noktasından birinci çizginin Distal ucuna üçüncü bir çizgi çizilir. Düzelteceğimiz açıyı bize ikinci ve üçüncü çizgi arasındaki açı verir (40).

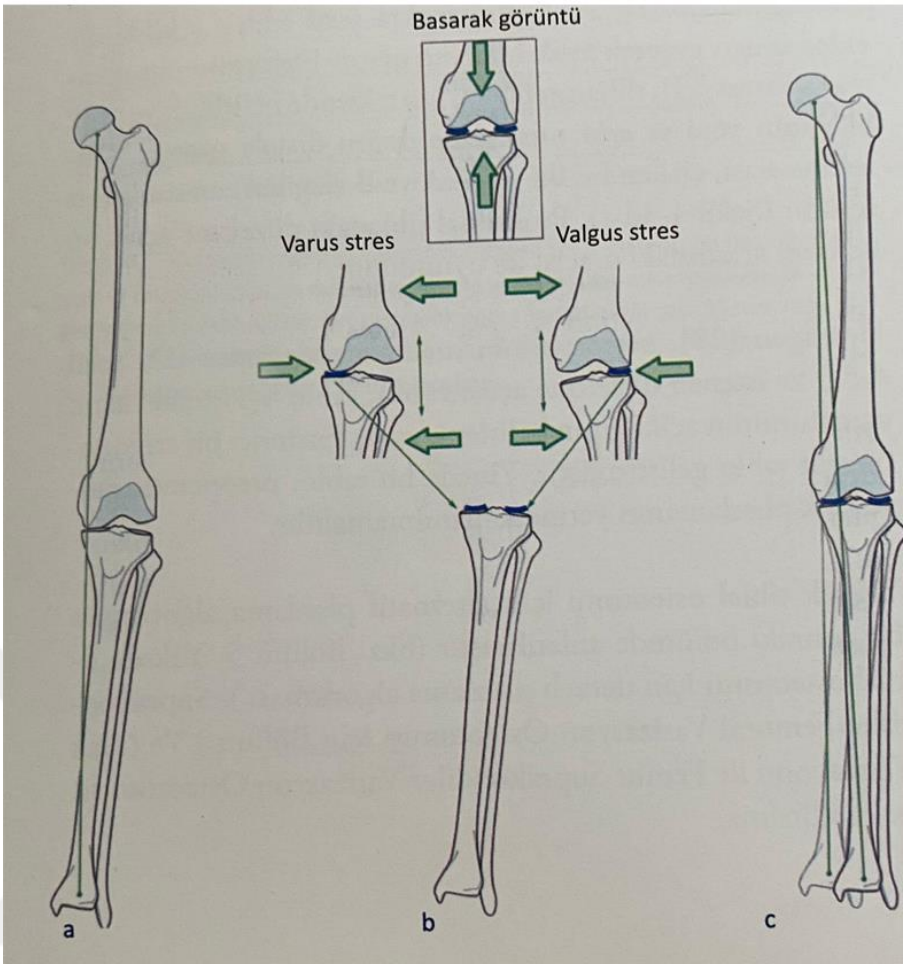

Şekil 22. a,c sanal basarak görüntü, lateral instabiliteye bağlı aşırı düzeltmeden kaçınılmasına yardımcı olur (28). Varus ve vvalgus stres grafilerinde görülen eklem aralıkları (yeşil ok) tibia platosuna eklenir. Tibia, eklem aralıkları düzeltilmiş olan ayakta basarak çekilmiş alt ekstremite grafisiyle birleştirilir.

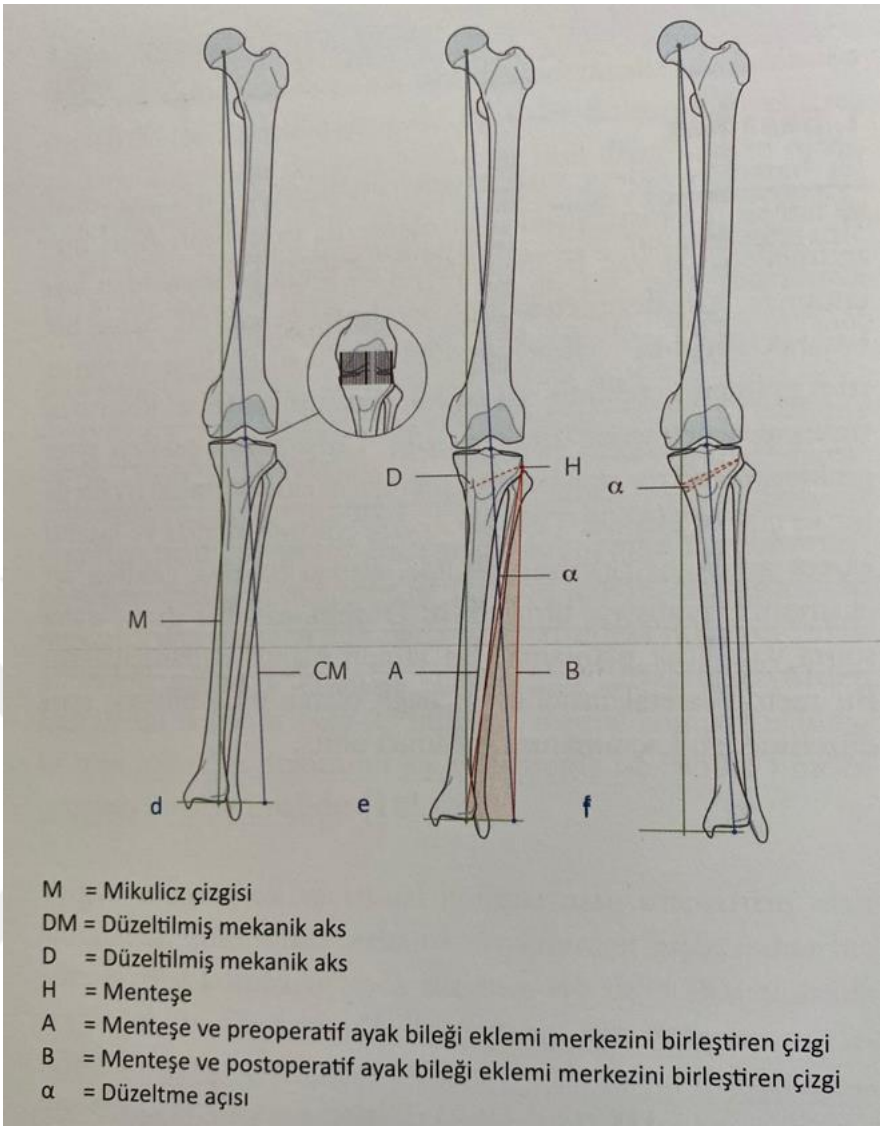

Şekil 23. Düzeltme açısının belirlenmesi

M: mikulicz çizgisi, DM: düzeltilmiş mekanik aks, D: Düzeltilmiş mekanik aks, H: menteşe, A: Menteşe ve preoperatif ayak bileği eklemi merkezini birleştiren çizgi, B: Menteşe ve postoperatif ayak bileği eklemi merkezini birleştiren çizgi, α: Düzeltme açısı (28)

2.9.4. Mekanik Aks Yöntemi

Femur başı merkezinden çekilen açı dizde fujisawa noktasından geçeren ayak bileği ortasına çekilir. Aradaki açı düzeltilecek açı miktarını verir (42).

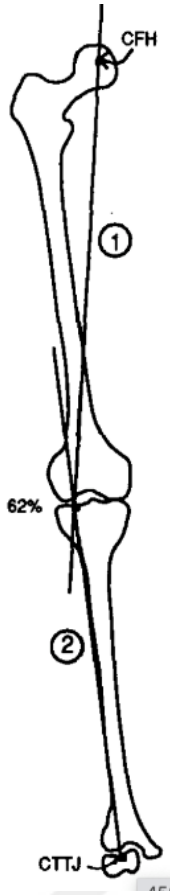

Şekil 24. Mekanik aksa yöntemiyle deformitenin düzeltilme açısının hesaplanması (CTTJ: Tibiotalar eklem orta noktası, CFH: Femur başı merkezi.)

2.9.5. Converty Yöntemi

Bu yöntemde anatomik aks ölçümü yapılır.

Aks grafisi olmayan hastalarda mevcut diz grafisi ile hesaplamada için kullanılır. Femurun anatomik aksı ile tibianın anatomik aksı arasındaki açı hesaplanır. Düzeltilmek istenen açı ile bulunan anatomik femorotibial açı arasındaki fark düzeltilecek miktarı verir (40, 43).

2.10. YTO'NUN KIKIRDAK BASINCINA ETKİSİ

Dizdeki varus deformitesi nedeniyle medial kompartmandaki lokalize basınç artması ve bozulan kıkırdak mikrodolaşımı ile sekonder kıkırdak kaybıyla karakterize tablo olur.

Genellikle genç-orta yaş mekanik aks bozukluğuna bağlı olan varus deformitesinin neden olduğu medial kompartman artrozunun tedavisi elzemdir. Çünkü

genç hastalarda eklem koruyucu cerrahi tercih edilmelidir. Bundan dolayı YTO özellikle genç aktif hastalarda tercih edilir.

Varusun düzeltilmesi ile medial kompartmandaki basıncın azalarak kıkırdak yenilenmesi ve o bölgedeki hasarın iyileşmesi ile sonuçlanır.

Genç hastalarda sadece varus düzelmek yetmeyebilir eşlik eden bağ patolojisi varsa onlarında düzeltilmesi gerekir (44).

2.11. OSTEOTOMİ ÖNCESİ ARTROSKOPİ UYGULAMASI

YTO endikasyonunu klinik muayene ve radyolojik yöntemlerle konulmaktadır.

MRI mevcut bağ ve menisküs yaralanmalarını tespit etmede önemli rol oynar.

Her ne kadar MRI ile mevcut sorunlar tespit edilebilsede bazen tespit edilemez.

İşte böyle durumlar için osteotomi uygulaması öncesinde artroskopik muayenede gerekir.

Perop Artroskopi değerlendirmesi yarar zarar açısından ön bilgi verir. Olası bir ameliyatın hakkında ön görüde bulunmayı kolaylaştırır.

Artroskopiyle medial lateral ve pateller eklem değerlendirilir. Menisküs ve kıkırdak patolojileri gözle görünür. Sıkıntı varsa müdahale edilebilir. Lateral kompartman artrozu olması halinde YTO uygulamasından vazgeçilmesi gerekir.

Uygun hasta seçimiyle hasta memnuniyeti ve YTO sonrası diz sağ kalımı olumlu yönde olur (45).

2.12. YÜKSEK TİBİAL OSTEOTOMİ UYGULAMA TEKNİKLERİ

2.12.1. Kapalı Kama Yüksek Tibial Osteotomi

Coventry'nin 1965 tanımlamış olduğu bir yöntemdir. Uzun yıllar uygulanmıştır.

Yeni gelişen implanlarla özellikle açısal olarak stabil kilitli plak-vida fiksasyon tekniklerinin gelişmesi ile medial açık kama osteotomi daha çok tercih edilmeye başlanmıştır (46).

Buna rağmen hala kapalı kama osteotomi için belirlenmiş olan **endikasyonlar** mevcuttur:

- Patella baja mevcudiyeti

- Posterior slope azaltılması ihtiyacında

- Lateral artrotomi planlanıyor veya dizin lateralinde skar dokusu çıkarılacak ise lateral yaklaşım seçilmelidir.

Tablo 3. Açık ve kapalı kama YTO endikasyonları (28)

Endikasyonlar	
Açık Kama YTO	Kapalı Kama YTO
Patella alta	Patella baja
Medialkollateral bağ yetmezliği (açık kama tekniği ile germe sağlanır)	Sağlam medial kollateral bağ
Beraberinde ön çapraz bağ rekonstrüksiyonu	Beraberinde ön çapraz bağ rekonstrüksiyonu
Aynı seansta medial artrotomi	Aynı seansta lateral artrotomi

Tablo 4. Açık-Lateral kama YTO avantaj/dezavantajları (28)

Medial Açık Kama YTO	**Lateral Kapalı Kama YTO**
Kısa cerrahi süre	Uzun cerrahi
Kemik grefti gerekebilir.	Greft gerekliliği yok
Daha yüksek hassasiyet	Daha az hassasiyet
Safen sinir lezyonu riski	Peroneal sinir lezyonu riski

Tüm hastalara osteotomi öncesi lateral kompartmanın intakt olduğunu onaylamak için artroskopi yapılır. Varsa menisküs yırtıkları tamir edilir. Medial kompartmana gerekirse mikro kırık ile abrasyon artroplastisi uygulanır.

Anterolateral insizyonla düz uzunlamasına bir insizyonla girilir. Ekstansör kaslar tibia ve fibuladan dikkatlice ayrılır. Peroneal sinir bulur. Fibula boynu osteotomiye hazırlanır. Fibula boynuna kontrollü olarak osteotomi yapılır. Oblik tibial osteotomi seviyesi floroskopi kontrolünde belirlenir. Sagittal eğime dikkat edilmeli ve osteotomi k telleri ile yönlendirilir.

Osteotomi yönlendirme aletleri 0.5 derecelik hassasiyete sahiptir. Medial kortekste 5-10mm kemik köprü kurulmasına imkan sağlar. Bu cihazlar stabil açılı plaklarda stabilite için önemlidir. Tuberositasın parsiyel osteotomisi frontal planda uygulanır. Horizontal osteotomi esnasında tuberositası korumak amacıyla kemik testeresile yapılır ve kemik kama çıkartılır. Prokimal parça açısal stabilplak (tomofix LPT gibi) tespit edilir. Plağın distal kısmı tibiadan 10mm uzakta tutulur. Plağın germe cihazı ile aradaki boşluk yavaşça ve dikkatlice kapatılır. Bu aşama esnasında fibula osteotomisinin deplasmanına dikkat edilmelidir. Son olarak vidalar ile tespit edilir. Ekstansör kaslar ve yara kapatılır.

Komplikasyonlar

- Peroneal sinir veya popliteal arter yaralanması
- İntraartiküler kırıklar
- Kompartman sendromu
- Enfeksiyon
- Derin ven trombozu veya akciğer embolisi
- Osteotomi hattında gecikmiş kaynama veya kaynamama

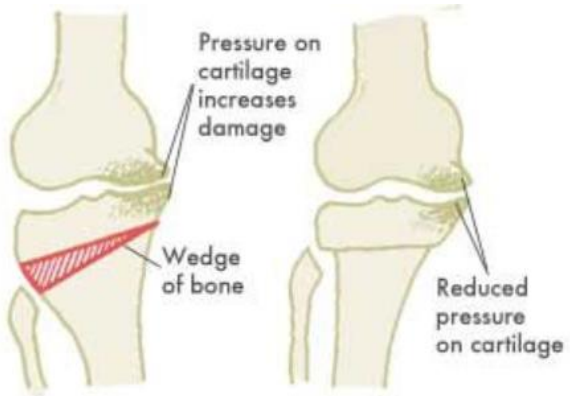

Şekil 25. Lateral kapalı kama YTO osteotomi hattı (https://pin.it/leeGNMi)

2.12.2. Medial Açık Kama Yüksek Tibial Osteotomi (MAKO)

Proksimal tibia valgizasyon osteotomisi amacı bozulmuş mekanik aksı düzelterek dejenere medial kompartman basıncını azaltmaktır.

Medial açık kama osteotomi (MAKO) gelişen sabit açılı kilitli plak teknolojisiyle, peroneal sinir diseksiyonu yapılmaması, bacakta kısalığa neden olmaması, küçük insiziyon, az kas ve yumuşak doku travması, kemik rezerv korunur, aşırı düzeltmenin daha kolay ayarlanabilir olması nedeniyle daha sık kullanılmaya başlanmıştır.

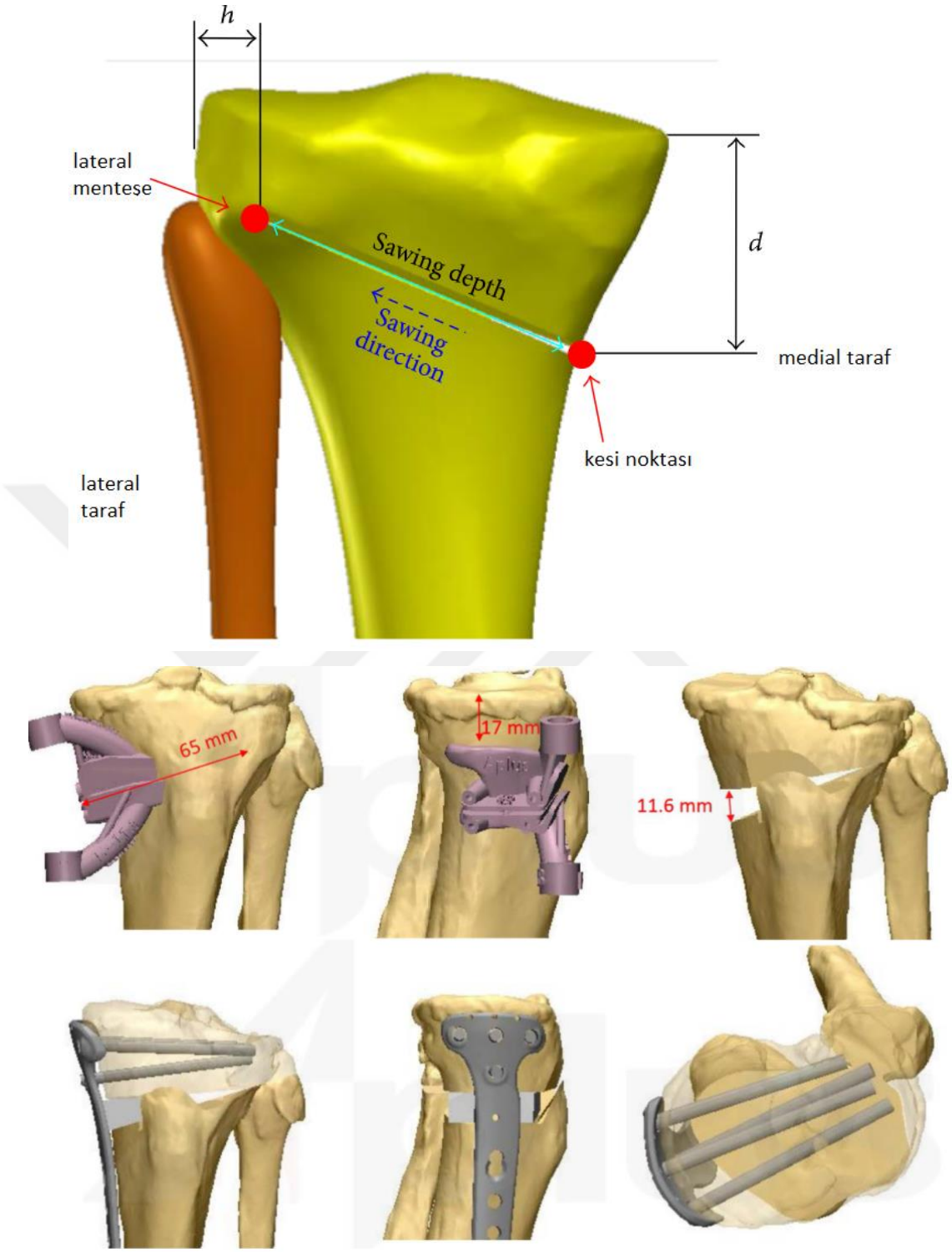

Şekil 26. Medial açık kama yüksek tibial osteotomi (MAKO)(47)

MAKO da çeşitli implatlar kullanılmaktadır.

En çok spacer (kamalı) plaklar ve kilitli plaklar kullanılır.

Puddu kendi ismiyle anılan kamalı plak sistemini geliştirmiştir. İlk olarak Staubli ve DeSimoni tarafından geliştirilen ve sonraları Lobenhoffer ve ark.'nın sıklıkla kullandığı, TomoFix plağı da kullanılmaktadır.

Bizim kliniğimizde medial açık kama yüksek tibial osteotomi uygulamalarımızda fiksasyon için kamalı (spacer) YTO plağını kullandık. Yeni gelişmiş Tespit yöntemleri stabil olduğundan dolayı erken harekete imkan verir.

Medial açık kama YTO (MAKO) yöntemi ile hem sagittal hemde frontal plandaki deformitelere müdahale imkanı vardır (48).

Amaç frontal planda Fujisawa noktasından geçirmektir (49).

Sagittal planda tibia eğimin ayarlanabilir.

MAKO ile sagittal plandaki osteotominin yerinin hesaplanması ile posterior tibial slopa müdahale imkanı verir. Posterior tibial slop değiştirilerek diz stabilitesi arttırılmaya çalışılır.

Tibial eğimin azalması ile dizin öne kayması azalır, ÖÇB yetmezliği bulunan hastalarda slop azaltılarak destek verilebilir. Tibianın anterior translasyonunu önleyerek gelişecek artrozu engeller.

Posterior tibial eğimdeki artma ise tibianın posteriora subluksasyonunu azaltır. Arka çapraz bağın yetmezlik durumlarında posterior tibial eğim arttırılır.

Medial açık kama osteotomi kapalı kama osteotomiye nazaran sagittal planı daha iyi manipüle edilmesine izin verir.

Aynı seansta hem ÖÇB hemde YTO yapılabilir (50).

Medial açık kama yüksek tibial osteotomi hem biplanar (çift planlı) hemde monoplanar (tek planlı) olarak yapılabilmektedir.

Çift planlı medial açık kama yüksek tibial osteotomiyle tibial tüberkül distalde veya proksimalde bırakılabilir.

MAKO'nun klasik komplikasyonu patella baja gelişme riskidir. Bu çalışmamızda tek planlı medial açık kama osteotomisi yaptığımız hastalardan oluşmaktadır.

2.12.2.1. Monoplanar medial açık kama yüksek tibial osteotomi

Monoplanar (tek planlı) medial açık kama YTO patella yüksekliği normal aralıklarda ise güvenle yapılabilir. Medial longitüdinal insizyonla yapılır. İlerde diz

protezi uygulaması yapılmak istendiğinde medial parapateller insizyon longitüdinal medial insizyonla birleştirilerek devam edilebilir. Bu kesi üzerinden içerdeki implantlar çıkartılır. Yüzeyel iç bağ korunarak sartoryal fasya kaldırılır. Fibula başı hedeflenecek şekilde lateral kortekse 1-1.5 cm kalana kadar osteotomi yapılır. Gerekli düzeltme miktarı sağlandıktan sonra uygun floroskopik kontrol altında implantlar yerleştirilir (51).



Şekil 27. Monoplanar medial açık kama YTO (52)

2.12.2.2. Biplanar medial (iki planlı) açık kama yüksek tibial osteotomi

Medial artrozu ve patelofemoral eklem bozukluklarında tercih edilebilen bir osteotomidir.

Tibial tüberkül distalde veya proksimalde bırakılabilir.

Tüberkül osteotomisi yapılarak tüberkül proksimal fragmanda bırakılarak YTO uygulanan hastalarda patella infera gelişmediği gösterilmiştir.

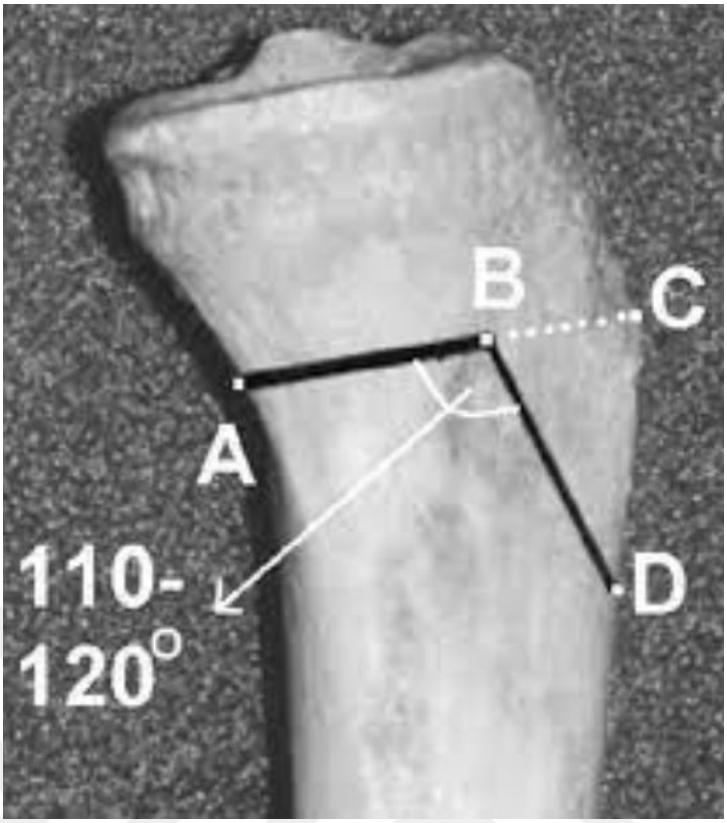

Şekil 28. Retrotüberkül osteotomisi: İki planlı bir osteotomidir. A, B noktaları arası çizilen çizgi eklemden 4cm distaldedir. Tüberkül proksimal parçayla birlikte bırakılır. Osteotomi hattı B'den D'ye doğrudur. B-C genişliği A-C genişliğinin 1/3ü kadar olmalıdır. Tüberkül osteotomisi 110 derece açıkla yapılır (53).

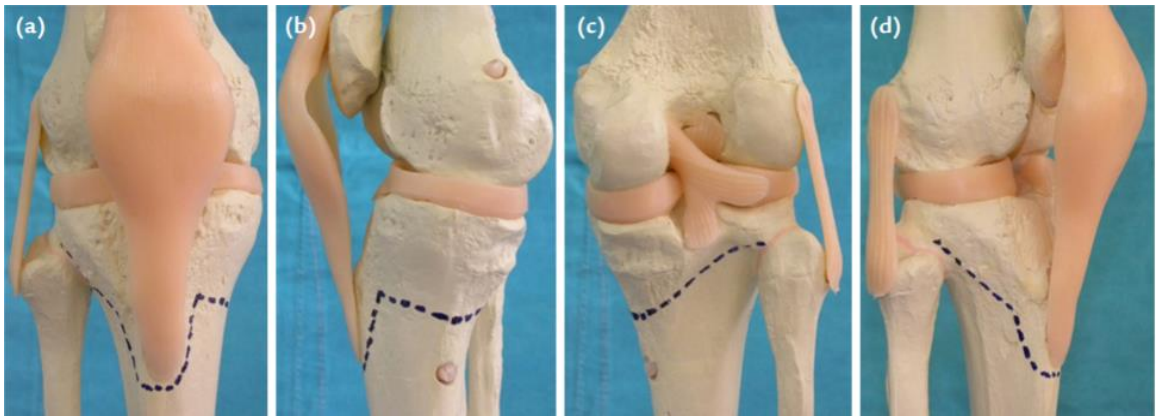

Şekil 29. Tüberkül osteotomisi (53)

Tibial tüberkül distalde bırakılabilir. Literatüre Lobenhoffer ve ark.'nın yaptığı çalışmalarla girmiştir (54).

2.12.3. Kubbe (Dome) Osteotomisi

Kubbe (dome) osteotomisini, Barrel-Vault osteotomisi olarak da isimlendilebilen dome osteotomisi, Blaimont tarafından tanıtılmış ve Maquet tarafından yaygınlaştırılmıştır. Maquet, kubbe osteotomisine ek olarak, patellofemoral artroz varlığında uygulanabilecek, tuberositas tibianın öne taşınarak kuvvet kolunun değiştirilmesi ve sürtünmeyi azaltmayı amaçlayan yöntemi de tarif etmiştir.

Bu tekniğe göre kubbe osteotomisine, fibulanın 1/3 orta kısmından osteotomize edilmesiyle başlanır.

Tibial osteotomi, tuberositas tibianın proksimalinden uygulanır. İlk K teli, yapılacak olan osteotomi hattının proksimalinden ekleme tam paralel olacak şekilde lateralden mediale gönderilir. Düzeltme miktarı hesaplanarak, ikinci K telinin, proksimaldeki ilk gönderilen tel ile arasındaki açı belirlenir ve bu tel osteotomi hattının distalinden lateralden mediale doğru gönderilir. Osteotominin tepesi, patellar tendonun posteriorunda eklemden yaklaşık 1,5 cm uzaklıkta, kenarlarının ise eklemden 2,5 cm uzaklıkta olacak şekilde belirlenir ve osteotomi tamamlanır. Diz, kılavuz K telleri paralel duruma gelinceye kadar, valgusa zorlanır ve yeterli düzelme sağlanınca teller çekilerek osteotomi hattı bir veya iki adet K teli ile tespit edilir. Ameliyat sonrası alçılı tespit yada uygun vakalarda eksternal fiksatör tercih edilebilmektedir (Şekil 30).

Dome osteotomisinde, düzeltme açısının rotasyon merkezinin deformitenin tepe noktasından uzak olması nedeni ile, translasyonel deformite gelişir. Paley tarafından tarif edilen fokal dome osteotomisinde, osteotominin konkav tarafı proksimale doğru olması bu sorunu ortadan kaldırmaktadır (55).

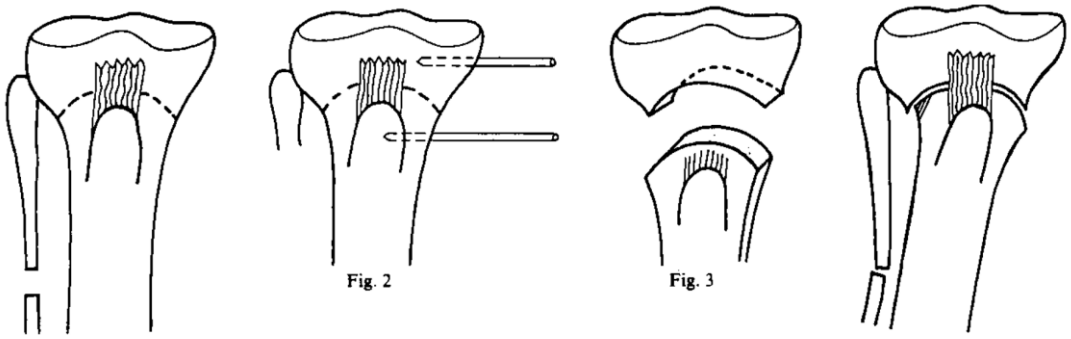

üst tibial kubbe osteotomisinin cerrahi tekniğini gösteren,
soldan sağa doğru;
fig 1 osteotomilerin yerleri,
fig2 manüpülasyonu kontrol etmek için yerleştirilen pinler,
fig 3 tibial osteotominin şekli ve
fig4 uygun valgus açısına alınması

Şekil 30. Dome (kubbe) osteotomisi (56)

2.12.4. Açık Kama Yüksek Tibial Osteotomideki Hatalar, Tehlikeler ve Komplikasyonlar

- İmplantın yanlış pozisyonda konulması
- Mekanik aksın fazla veya az düzeltilmesi durumlarına dikkat edilmelidir.
- Kemik yüzeyine aşırı basınçta hasar verilmesi ve kesi sırasında termal hasar verilebilir.
- Posterior tibial kesi sırasında popliteal sinir ve damar paketinin yaralanabilir.
- Hematom
- Operayon sonrası lenf ödem ve şişlik
- Derin ven trombozu
- Pulmoner emboli
- Kompartman sendromu
- Derin ve yüzeyel enfeksiyon
- Osteotomi alanında kaynama gecikmesi ve kaynamama (28)

3. MATERYAL ve METOD

Bu çalışmaya etik kurul kararı (18.11.2020 tarih, karar no 70/1128) alındıktan sonra 1 Ocak 2017- 15 Ekim 2020 arası Adana şehir eğitim ve araştırma hastanesinde Ortopedi ve Travmatoloji kliniğinde izole medial varus gonartozu nedeniyle medial açık kama osteotomisi yapılan 52 hastanın 52 dizi alındı.

Hastaların yaş ortalaması 53,2±5,7 (min: 38-max: 64) idi. Hastaların hepsinde kamalı (spacer) plak kullanıldı. Çalışmaya kliniğimizde yapılmış 6 ay ve üzeri takibi olan, travma öyküsü bulunmayan, romatolojik hastalık tanısı olmayan hastalar dahil edildi.

Çalışmaya alınma kriterleri:

- 35-65 yaş arası hastalar
- İzole medial kompartman artriti
- Sağlam Lateral kompartman
- Normal veya normale yakın eklem hareket açıklığı
- Travma öyküsü bulunmaması
- 6 ay ve üzeri takibe gelen hastalar
- Romatolojik hastalık tanısı bulunmayan hastalar

Çalışmaya alınmama kriterleri:

- Takibe gelmeyen hastalar
- Ek bağ patolojisi bulunan hastalar
- 3 kompartmanı tutan artrit
- Romatolojik Hastalıklar
- Yaygın osteoporoz
- >15 derece fleksiyon kontraktürü
- 20°'den fazla varus
- Damarsal problemler
- Geçirilmiş Lateral menisektomi
- 65 yaş üzeri hastalar

Çalışmaya alınan hastaların boyu kilosu ve vücut kitle indeksleri (VKİ) kaydedildi. Diz eklem hareket açıklığı kaydedildi. Radyolojik ölümleri yapıldı. Radyolojik ölçümler standart teknikle çekildi bacak uzunluk grafileri ve ön-arka ve yan grafiler Philips marka SRO 33100 model cihazı ile çekildi.

Diz ön arka grafi çekilirken tüp-kaset mesafesi 100 cm'di. Patellayı tam ortalaması istendi. Bu hususlara dikkat edilerek röntgen çekildi.

Diz lateral grafi çekilirken hasta masaya supin pozisyonda (sırt üstü) yatırıldı. Femur distalini ve tibia proksimalini içine alacak ölçüde kaset (24X30) veya dedektör seçimi yapılmadı. Tüp kaset mesafesi 100 cm olacak şekilde pozisyon ayarlandı. İstenen tarafın lateral yüzü kasete değecek şekilde hastaya yan pozisyon verildi. Femur epikondilleri üst üste gelebilmesi için dize 25-30 derece fleksiyon yaptırıp, tüpe 5-7 derece kaudo kranial açı verildi. Diğer taraftaki bacağın, çekim yapılacak bacağın üzerinden mümkün olduğunca öne doğru uzatılıp masaya bastırılarak hem tam lateral pozisyon verilmesine hemde hastanın hareket etmemesi adına destek olması sağlandı. Santralizasyon dizin tam ortasına olucak şekilde ayarlandı.

Bacak uzunluk grafisi çekilirken yeni nesil cihazlarda çekim için statifin önüne yerleştirilen ve hastayada pozisyonun burada verildiği cihaza özel aksesuarlar mevcut olup bu aksesuarlar sayesinde çekimler daha net ve daha konforlu yapılabilmektedir. Çekim ayakta yapılır. Tüp kaset mesafesi 180 cm olacak şekilde ayarlandı. Cihaz yukarıdan aşağıya doğru birkaç görüntü alıp bu görüntüleri birleştirildi. Hastaya pozisyon verildikten sonra cihaza başlangıç ve bitiş noktalarına kadar seri görüntüler alındı. Görüntüler bilgisayarda birleştirildi.

Bütün röntgenler bu konuda eğitimli 2 radyololoji teknisyeni tarafından aynı teknikle ve aynı cihazla çekildi.

3.1. AMELİYAT ÖNCESİ HAZIRLIK

Hastalar değerlendirmeye alınmadan önce; fonksiyonel skorların ve şikayetlerin kayıt altına alınması amacıyla ameliyattan öncesinde ve sonrasında Oxford diz skoru (OKS), Diz topluluk skoru (KSS), fonksiyonel Knee Society Score (f-KSS), ameliyat sonrası Tegner Lysholm skorlaması kullanıldı. Hastaların görsel ağrı skalası (VAS) kayıt edildi.

Hastaların ameliyattan önce ve takiplerde çekilmiş olan radyolojik tetkileri üzerinden hesaplamalar yapıldı.

OKS değer aralıklarına göre; 0-19: şiddetli diz artriti, 20-29: orta şiddette diz artriti, 30-39: hafif şiddette diz artriti, 40-48: Normal aralıkta referans değer olarak alındı.

KSS puanları için 80-100 arası mükemmel, 70-79 arası iyi, 60-69 arası orta ve 60'ın altı kötü olarak derecelendirildi.

Tegner Lysholm skorunda <65: kötü, 65-83: orta, 84-90: iyi, >90 harika değer aralığında değerlendirildi.

Görsel ağrı skala (VAS)'da ise hastadan 0-10 arası bir değerlendirme yapılması istenilir. 0 ağrı yok, <3: hafif ağrı, 3-6 orta şiddette ağrı, >6 şiddetli ağrı, 10: hayal edilebilecek en kötü ağrı şeklinde değerlendirlmeye alındı.

Radyolojik incelemede; ameliyat öncesi ve sonrası mekanik aks değerlendirilmesi, mekanik aks deviasyonu (MAD), kalça-diz-ayak bileği açısı (KDA), Caton- Deschamps indeks (CDI), Insall- Salvati indeks (ISI), posterior tibial slop açısı (TS), mekanik lateral distal femoral açı (mLDFA), mekanik medial proksimal tibial açı (mMPTA), eklem uyum açısı (JCLA), mekanik lateral distal tibial açı (mLDTA) ölçümleri yapılarak hesaplandı.

Etkilenen alt ekstremitenin mekanik ekseni ve kalça-diz-ayak bileği (KDA) açısı, çalışılacak tarafta tek bacak duruşunda tam ağırlık verme sırasında elde edilen tüm bacak ayakta ortoröntgenogram filmleri kullanılarak ölçülmüştür. Fujisawa noktasına göre düzeltme dereceleri belirlendi.

Lateral grafi ile pateller yükseklik Caton- Deschamps indeks (CDI), Insall-Salvati indeks (ISI), ölçüldü.

Lateral grafi ile posterior tibial slop (TS) açısı ölçüldü.

3.2. CERRAHİ TEKNİK

Ameliyat öncesi 30.dk'da koruyucu 2 gr sefazolin intravenöz (iv) uygulaması yapıldı.

Medial açık kama osteotomide spacer (kamalı) plak uyguladık.

Genel/spinal anestezi altında hastaların opere olacakları ekstremitesi turnike altında uygun boyanma örtünme ardından ilk olarak anteromedial ve anterolateral

artroskopik diz portalleri açılarak diz ekleminin artroskopik muayenesi yapıldı. Patellafemoral eklem tibiofemoral eklemin medial ve lateral kompartmanları incelendi. Kıkırdak dokuların bütünlüğü, kalınlığı, düzeni, meniskal dejenerasyon, plika ve ön-arka çapraz bağ bütünlüğü değerlendirildi. Gerekli durumlarda menisküs onarımı, menisektomi, kıkırdak debridmanı ve plika eksizyonu gibi işlemler yapıldı.

Proksimal tibianın anteromedialinde 5-6 cmlik longitudinal insizyon ile cilt-cilt altı geçildi. Sartoryal fasyaya ulaşıldı. Fasya L şekilde kaldırıldı. Medial kollateral ligament bir ekartör yardımıyla korunarak tibia platonun 1 cm distalinden ekleme paralel 1 k teli gönderildi. Sonrasında 2. Klavuz tel fibula başını hedefleyecek şekilde sartroyal fasyayı açtığımız bölgeden oblik olarak gönderildi. Floroskopik kontroller yapıldı.

Floroskopi eşliğinde K teli distalinden lateral kortekse 2 cm kalana kadar kesildi. İnce osteotomlar ile oduncu kaması tekniği ile lateral korteks kırılmadan osteotomi hattı genişletildi.

Lateral korteksin kırılmamasına özenilerek anterior ve posterior korteks kesileri ile osteotomi tamamlandı. Distraktör yardımıyla osteotomi hattı açılarak floroskopik görüntüler alındı.

İstenilen distraksiyon miktarı elde edilmesi üzerine ve uygun düzeltmenin sağlanmasından sonra distraktör çıkarılarak, osteotomi kaması osteotomi hattına uygulandı. Üzerinden uygun kamalı kamalı plağı osteotomi hattına yerleştirildi. Plak proksimal bölgeye 2 adet 6.5 mm'lik distal bölgeye 2 adet 4.5 mm'lik 4 adet vida ile fikse edildi. Osteotomi hattının açıklık miktarına göre otogreft veya allogret kullanılarak osteotomi hattı kemik greftiyle doldurulduldu (57) (Şekil 31).

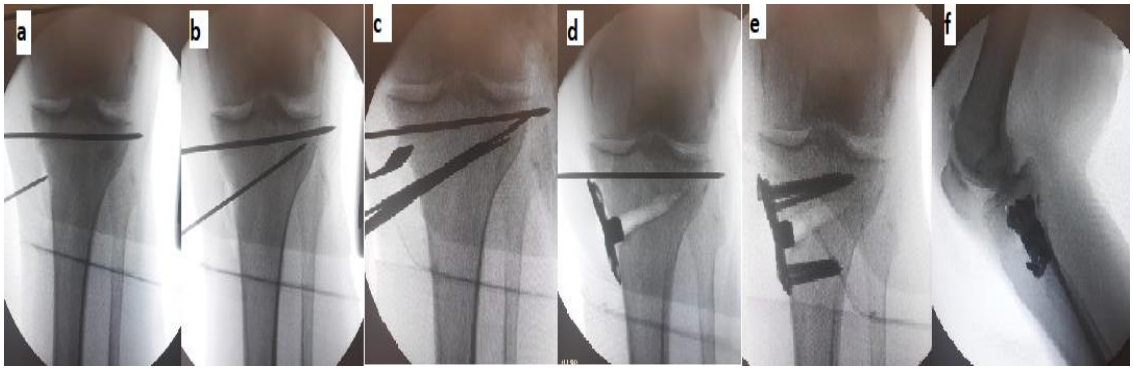

a: eklem hattı 1 cm distalinden tibia platoya paralel ilk kılavuz k teli gönderilir., b: ikinci klavuz tel tibia metafizden fibula başını hedefleyecek şekilde oblik bir şekilde gönderilir., c: Skopi eşliğinde oduncu kamacı tekniğiyle osteotomi hattı gönderilen paralel osteotomlarla genişletilir., d: Osteotomi hattı distraktör yardımıyla açılarak kamalı (spacer) plak yerleştirilir., e: Kamalı plak uygulandıktan sonra ön-arka görüntü, f: Kamalı plak uygulandıktan sonra yan (lateral) görüntü

Şekil 31. YTO uygulanması

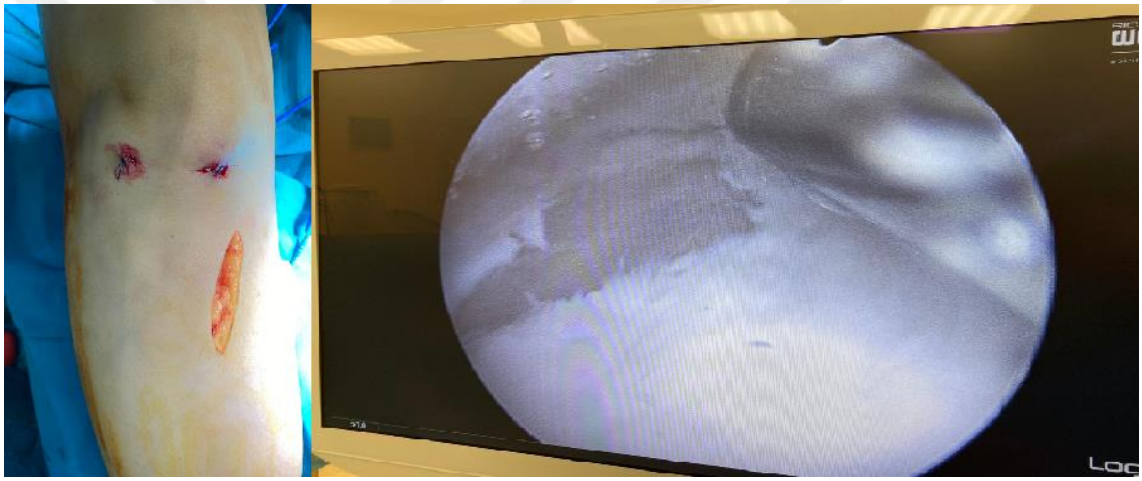

Şekil 32. Cilt insizyonu ve artroskopik muayene; Artroskopik portallerden girilerek eklem muayenesi yapıldı. Kıkırdak defekti görüldüğünde abrazyon artroplastisi uygun hastada yapılabilir.



Şekil 33. Sartoryal fasya kaldırıldı. Yüzeyel Medial kollateral ligament (MCL) korundu.



Şekil 34. YTO osteotomi uygulaması Osteotomi uygulandı ve osteotomlar yardımıyla osteotomi hattı genişletildi.

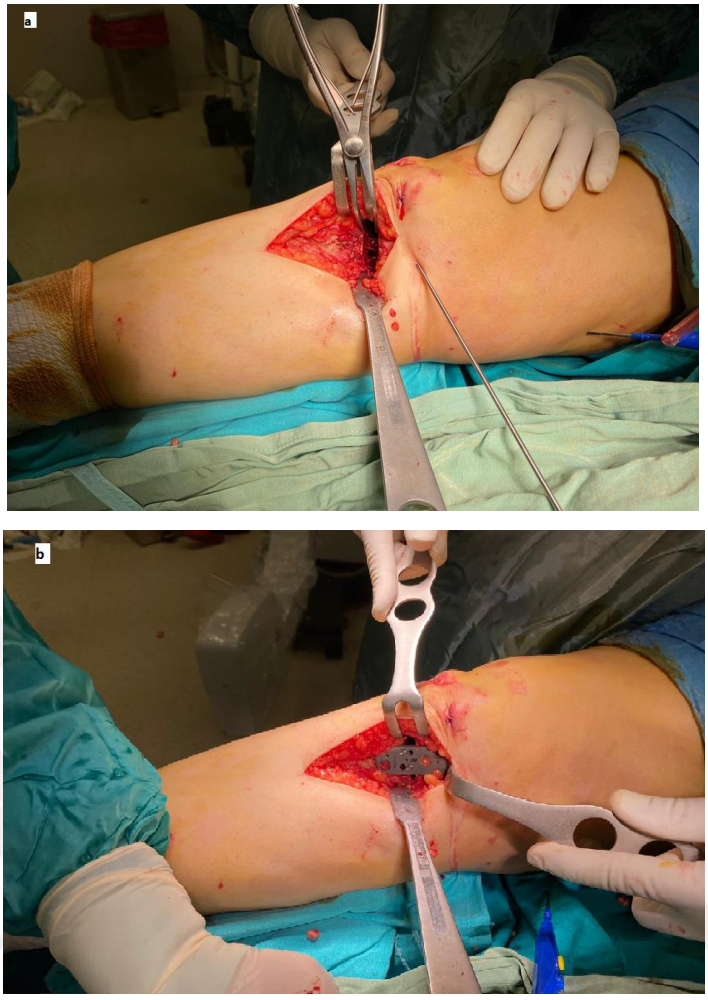

Şekil 35. YTO Spacer (kamalı) plak uygulaması
a: osteotomi hattı distraktör yardımıyla açıldı.
b: Kamalı (spacer) plak yerleştirildi. Skopi kontrolü sonrası lateral kortex sağlam idi. Bunun üzerine plak vidalarla fikse edildi.

3.3. AMELİYAT SONRASI TAKİP

Postoperatif 72 saatlik dönemde hastaların opere edilen ekstremitelerine elevasyon ve soğuk uygulama yapıldı. Ortalama olarak 2 gün boyunca hastanede yatırılarak 24 saat olmak üzere 1 gr sefazolin sodyum 3x1 şeklinde intravenöz olarak uygulandı. Post operatif 12. saatte başlamak üzere düşük molekül ağırlıklı heparin 5 hafta boyunca uygulandı. Antitrombotik çorapların 8 hafta süreyle hasta tam mobilize olana kadar giyilmesi önerildi. Hastaya açı ayarlı eklemli dizlik kullanıldı.

Ameliyat sonrası 1. günde dren çekildikten hemen sonra izometrik kuadriseps egzersizlerine başlandı.

Ameliyat edilen tarafa yük vermeden bir çift koltuk değneği veya 4 ayaklı yürüteç ile yürütülmeye başlandı. Postoperatif 2. veya 3. gün taburcu edildi.

Hastaların dikişleri ameliyat sonrası 2. hafta içinde poliklinik kontrolünde alındı.

Hastalar 1. 2. 3. ve 6. ayda, daha sonrada yıllık kontrollere çağrıldı.

Postoperatif 6. ayda OKS, KSS, f-KSS, Tegner-Lysholm skorlamaları yapıldı kayıt altına alındı.

Çekilen aks grafisinde postoperatif kalça-diz-ayak bileği açısı (KDA) mekanik varus -valgus açısı hesaplandı ve kayıt altına alındı. Çekilmiş olan grafilerde mekanik aks deviasyonu (MAD), mekanik lateral femoral açı (mLDFA),mekanik medial proksimal tibia açısı (mMPTA), mekanik lateral distal tibial açı (mLDTA), eklem uyum açısı (JCLA), Caton-deschamps (CDI), Insall-Salvati (ISI) indeksleri, posterior tibial slop, adduktör moment kolu, VAS, Kellgren-Lawrence sınıflamasına göre osteoartrit derecesi hesaplandı ve kayıt altına alındı.

Radyolojik ölçümler 2 farklı radyolog tarafından ölçüldü ve kayıt altına alındı.



Şekil 36. Kliniğimizde yapılmış olan monoplanar medial açık kama yüksek tibial osteotomi Postop 6. ay

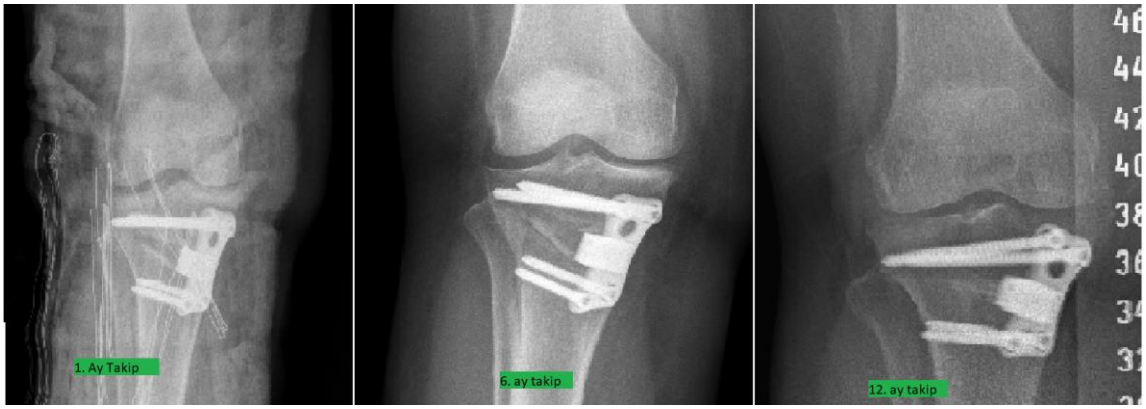

Şekil 37. Kliniğimizde ameliyat edilmiş olan postoperatif 1,6,12 ay takipleri

3.4. KOMPLİKASYONLAR

Bir hastamızda lateral kortikal(menteşe) kırık gelişti. Peroperatif fark edildi. Nondeplase ve stabil olması üzerine ek girişim yapılmadı. Hastalarda korreksiyon kaybı yaşanmadı (Şekil 38). lateral kortikal kırık gelişen 1 hastamızda kaynama 12. ayda görüldü. 3 hastamızda yüzeyel cilt akıntısı gözlendi. Seröz vasıfta idi. Ameliyat sonrası 2. günde kesildi.

2 hastada derin ven trombozu gözlendi. Antiembolik çorap ve düşük molekül ağırlıklı heparin tedavisiyle takip edildi. Hastaların ameliyat sonrası 2. Haftada şikayetleri tamamen geçti. 2. Ayda çekilen kontrol Doppler usg'de düzelme mevcut idi.

Hiçbir hastada artrofibrozis ve damar yaralanması gelişmedi.



Şekil 38. Medial YTO sonrası gelişen lateral korteks kırığı

3.5. İSTATİSTİKSEL DEĞERLENDİRME

Verilerin istatistiksel analizinde SPSS (Statistical Package for the Social Sciences) 25.0 paket programı kullanıldı. Kategorik ölçümler sayı ve yüzde olarak, sürekli ölçümler ortalama ve standart sapma (gerekli yerlerde medyan (ortanca) ve minimum-maksimum) olarak özetlendi. Normal dağılım göstermeyen parametrelerde ikili grup analizlerinde Mann whitney U testi kullanıldı. Klinik skorların, radyolojik ölçümlerin ve eklem açıklığı ölçümlerinin preop ve postop bulguları arasındaki farklılıkları incelemede ise Wilxocon rank testine başvuruldu. Klinik skorları ve radyolojik ölçümler arasındaki ilişkinin belirlenmesinde Spearman korelasyon testi kullanıldı. Tüm testlerde istatistiksel önemlilik düzeyi 0.05 olarak alındı.

4. BULGULAR

Medial açık kama yüksek tibial osteotominin patellofemoral dizilim üzerine etkisi isimli çalışmaya dahil edilen 52 hastadan 38 (% 73,1)'i kadın, 14 (% 26,9)'ü erkek idi. Hastaların yaş ortalamaları 53,2±5,7 yıl; kilo ortalamaları 83,0±7,6 kg; boy ortalamaları 1,66±0,08 m iken; VKİ ortalamaları da 29,9±3,2 olduğu tespit edildi. Hastalardan 12 (% 23,1)'sinin sigara kullandığı, sigara kullanımında ortalama 1,12±0,4 paket/gün olduğu saptandı. Tüm hastaların 6 aylık takiplerinde kaynama tam idi. Kaynama gecikmesi yok idi. Opere edilen taraf hastalardan 30 (% 57,7)'unda sağ diz, 22 (% 42,3)'sinde sol diz idi. Yük verme zamanı ortalama 10,7±2,1 hafta olduğu belirlendi.

Tablo 5. Demografik verilerin incelenmesi

	Frekans (n)	**Yüzde (%)**
Cinsiyet		
Kadın	38	73,1
Erkek	14	26,9
Sigara kullanımı		
Yok	40	76,9
Var	12	23,1
Taraf		
Sağ	30	57,7
Sol	22	42,3
	Ort±ss	**Med (Min-Maks)**
Yaş	53,2±5,7	54 (38-64)
Kilo	83,0±7,6	83,7 (65-100)
Boy	1,66±0,08	1,68 (1,55-1,83)
VKİ	29,9±3,2	29,4 (23,7-39,1)
Sigara (paket)	1,12±0,4	1 (0,5-2)
Yük verme zamanı	10,7±2,1	10,5 (7-16)

Ort: Ortalama, ss: Standart sapma, Med: Medyan, Min: Minimum, Maks: Maksimum

Hastalardan 6 (% 11,5)'sında aksama tespit edildi. Ameliyattan geçen süre ortalama 22,8±7,1 idi.

Tablo 6. Klinik skorların incelenmesi

	Frekans (n)	**Yüzde (%)**
Aksama		
Yok	46	88,5
Var	6	11,5

Tablo 6'nın devamı

	Ort±ss	Med (Min-Maks)
Preop oks	24,1±4,3	24 (12-31)
Postop oks	35,7±6,9	37 (15-50)
Preop vas	8,1±1,0	8 (6-10)
Postop vas	2,68±1,5	3 (0-9)
Preop f-kss	59,8±11,4	60 (35-80)
Postop f-kss	82,1±13,7	85 (30-100)
Preop kss	57,3±11,2	60 (30-80)
Postop kss	75,6±14,2	78 (39-97)
Postop tegner lysholm sc	64,1±10,5	64,5 (43-83)
Kellgren-lawrence	2,59±1,0	2,5 (1-4)
Ameliyattan sonra geçen süre	22,8±7,1	22 (9-49)

Ort: Ortalama, ss: Standart sapma, Med: Medyan, Min: Minimum, Maks: Maksimum

Tablo 7'de radyolojik ölçümler incelendi.

Tablo 7. Radyolojik ölçümlerin incelenmesi

	Ort±ss	Med (Min-Maks)
Preop KDA	169,2±3,3	170 (161;176)
Postop KDA	179,81±3,69	179 (171; 188)
Preop CDI	0,99±0,12	0,98 (0,67-1,52)
Postop CDI	0,81±0,12	0,81 (0,48-1,03)
Preop ISI	1,05±0,1	1,03 (0,78-1,34)
Postop ISI	0,95±0,1	0,96 (0,67-1,15)
Preop TSlope (TS)	10,6±3,5	11 (3-18)
Postop TSlope	12,9±4,9	12,75 (1-22)
Preop mLDFA	86,2±16,5	89,6 (6-94,6)
Postop mLDFA	86,2±16,8	89,2 (4-94)
Preop mMPTA	86,5±2,9	86,4 (80,7-95,8)
Postop mMPTA	89,9±3,5	90 (79-96)
Preop eklem uyum açısı	4,02±2,4	3,6 (0-11,5)
Postop eklem uyum açısı	2,46±2,3	2 (0-12,6)
Preop MAD	25,0±11,6	22,6 (2-56,2)
Postop MAD	3,4±12,4	3 (-20; 37)
Preop LDTA	88,5±2,5	89 (80-92,4)
Postop LDTA	88,5±2,9	89,1 (82-94)

Ort: Ortalama, ss: Standart sapma, Med: Medyan, Min: Minimum, Maks: Maksimum

Eklem hareket açıklığına ilişkin ölçümler Tablo 8'de gösterildi.

Tablo 8. Eklem hareket açıklığının incelenmesi

	Ort±ss	Med (Min-Maks)
Preop fleksiyon	134,3±2,2	135 (125-135)
Postop fleksiyon	134,3±2,2	135 (125-135)
Pre ekstansiyon	0,09±0,7	0 (0-5)
Postop ekstansiyon	0,09±0,7	0 (0-5)

Ort: Ortalama, ss: Standart sapma, Med: Medyan, Min: Minimum, Maks: Maksimum

Hastaların postop OKS (p<0,001), postop F-KSS (p<0,001) ve postop KSS (p<0,001) skorlarının, preop skor bulgularına göre anlamlı daha yüksek olduğu saptandı (p<0,05). VAS skorlarında ise postop bulguları daha düşük bulundu (p<0,05) (Tablo 9; Şekil 39).

Tablo 9. Preop ve postop klinik skorlar arasındaki farklılıklar

	Preop	**Postop**	**p**
	Ort±ss	**Ort±ss**	
OKS	24,1±4,3	35,7±6,9	**<0,001****
VAS	8,13±1,0	2,68±1,5	**<0,001****
f-KSS	59,8±11,4	82,1±13,7	**<0,001****
KSS	57,3±11,2	75,6±14,2	**<0,001****

** p<0,05, **p<0,001, Ort: Ortalama, ss: Standart sapma, Wilcoxon rank test*

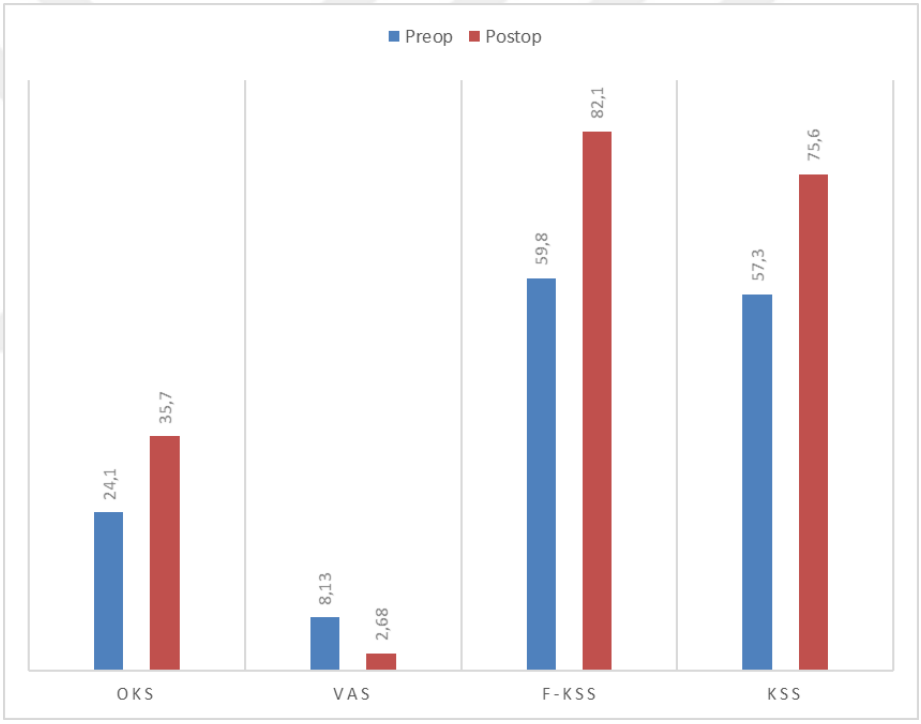

Şekil 39. Preop ve postop klinik skorlar arasındaki farklılıklar

Hastaların postop KDA (p<0,001), postop mMPTA (p<0,001) ve TS (p=0,002) radyolojik ölçümlerinin, preop ölçümlerine göre anlamlı daha yüksek olduğu saptandı (Şekil 40; Tablo 10).

Postop radyolojik ölçümlerinden CDI (p<0,001), ISI (p<0,001), Adduktör moment kolu (p<0,001), Eklem uyum açısı (p<0,001) ve MAD (p<0,001) değerlerinin ise preop radyolojik ölçümlere göre daha düşük olması anlamlı bulundu (p<0,05) (Şekil 40; Tablo 10).

Tablo 10. Preop ve postop radyolojik ölçümler arasındaki farklılıklar

	Preop	Postop	p
KDA	169,2±3,3	179,81±3,7	**<0,001****
CDI	0,99±0,12	0,81±0,12	**<0,001****
TS	10,6±3,5	12,9±4,8	**0,002****
ISI	1,06±0,12	0,95±0,1	**<0,001****
mLDFA	86,2±16,5	86,2±16,8	0,932
mMPTA	86,5±2,9	89,9±3,5	**<0,001****
Eklem uyum açısı (JCLA)	4,02±2,4	2,46±2,3	**<0,001****
MAD	25,0±11,6	3,4±12,4	**<0,001****
LDTA	88,5±2,5	88,5±2,9	0,862

** p<0,05, **p<0,001, Ort: Ortalama, ss: Standart sapma, Wilcoxon rank test*

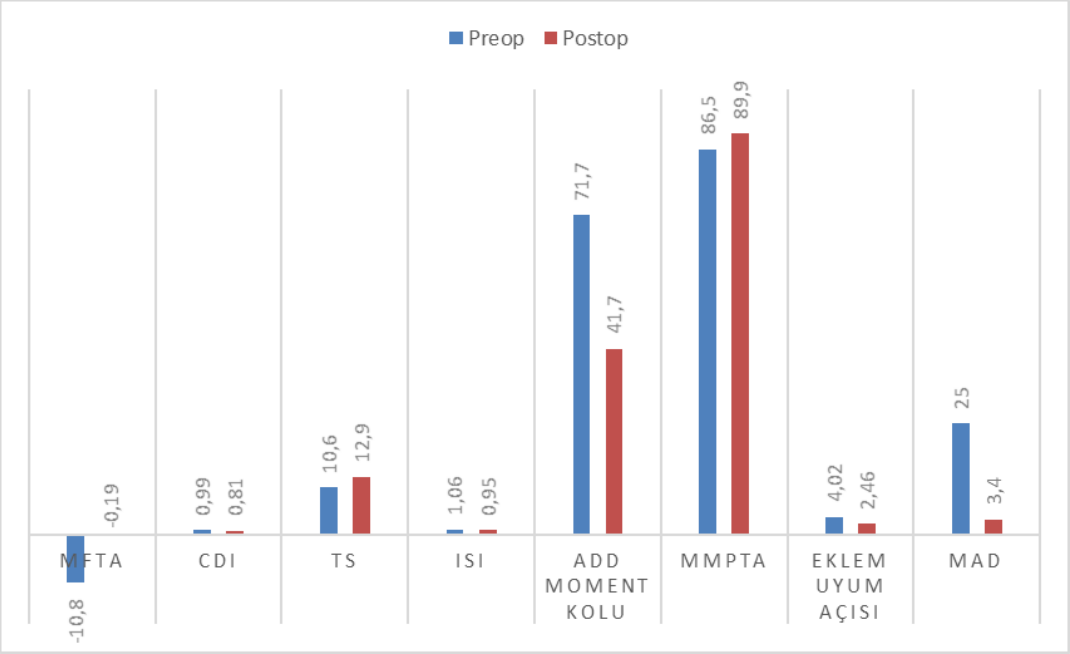

Şekil 40. Preop ve postop radyolojik ölçümler arasındaki farklılıklar

Eklem hareket açıklığının preop ve postop bulguları benzerdi (p>0,05) (Tablo 11).

Tablo 11. Preop ve postop eklem hareket açıklığı arasındaki farklılıklar

	Preop	Postop	p
Fleksiyon	134,3±2,2	134,3±2,2	NA
Ekstansiyon	0,09±0,7	0,09±0,7	NA

** p<0,05, **p<0,001, Ort: Ortalama, ss: Standart sapma, Wilcoxon rank test*

Tablo 12. Tegner Lysholm ve Kellgren-lawrence ile klinik skorlar arasındaki ilişki

	Tegner Lysholm		Kellgren-lawrence	
	r	p	r	p
OKS	0,358**	**0,009**	-0,037	0,796
VAS	-0,237	0,090	0,310*	**0,026**
f-KSS	0,412**	**0,002**	-0,126	0,372
KSS	0,271	0,052	-0,021	0,881

** p<0,05, **p<0,001, r: Spearman korelasyon test*

Tegner Lysholm skoru ile postop OKS (r=0,358) (Şekil 3) ve F-KSS (r=0,412) (Şekil 41) skorları arasında pozitif yönlü orta düzey bir ilişki (korelasyon) olduğu belirlendi (p<0,05) (Tablo 8).

Kellgren-lawrence skorları ile postop VAS (r=0,310) skorları arasında pozitif yönlü orta düzey bir ilişki bulundu (p<0,05) (Şekil 42; Tablo 8).

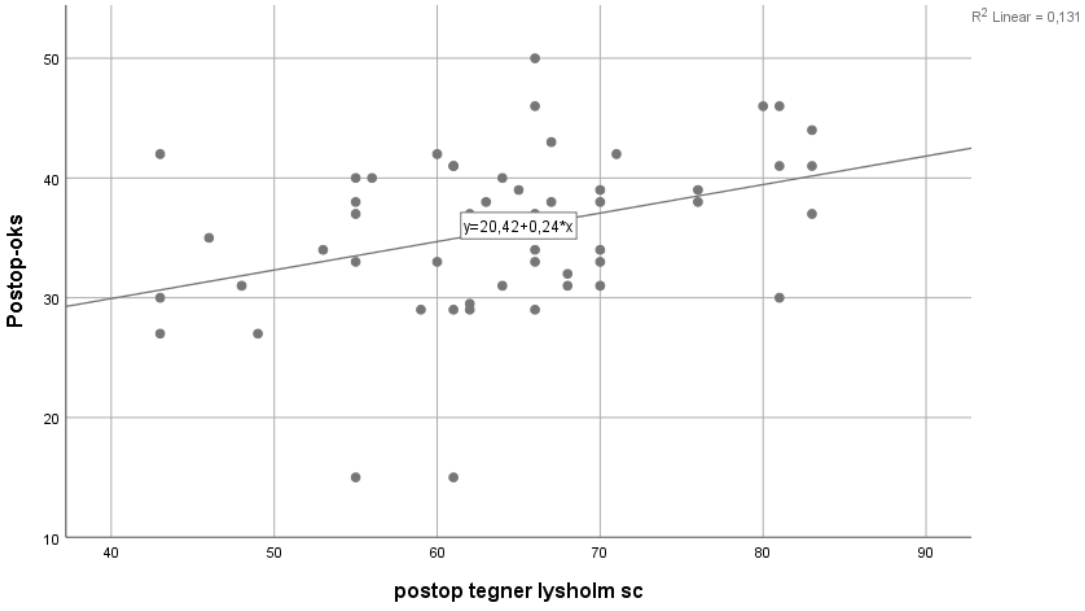

Şekil 41. Tegner lysholm skoru ile postop OKS skorları arasındaki ilişki

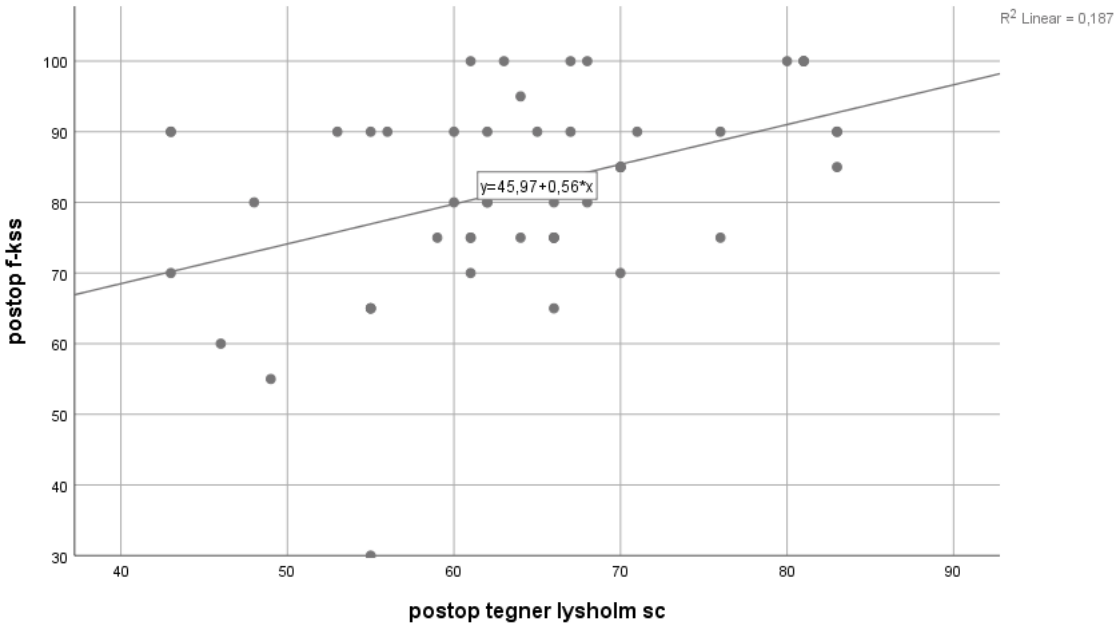

Şekil 42. Tegner lysholm skoru ile postop F-KSS skorları arasındaki ilişki

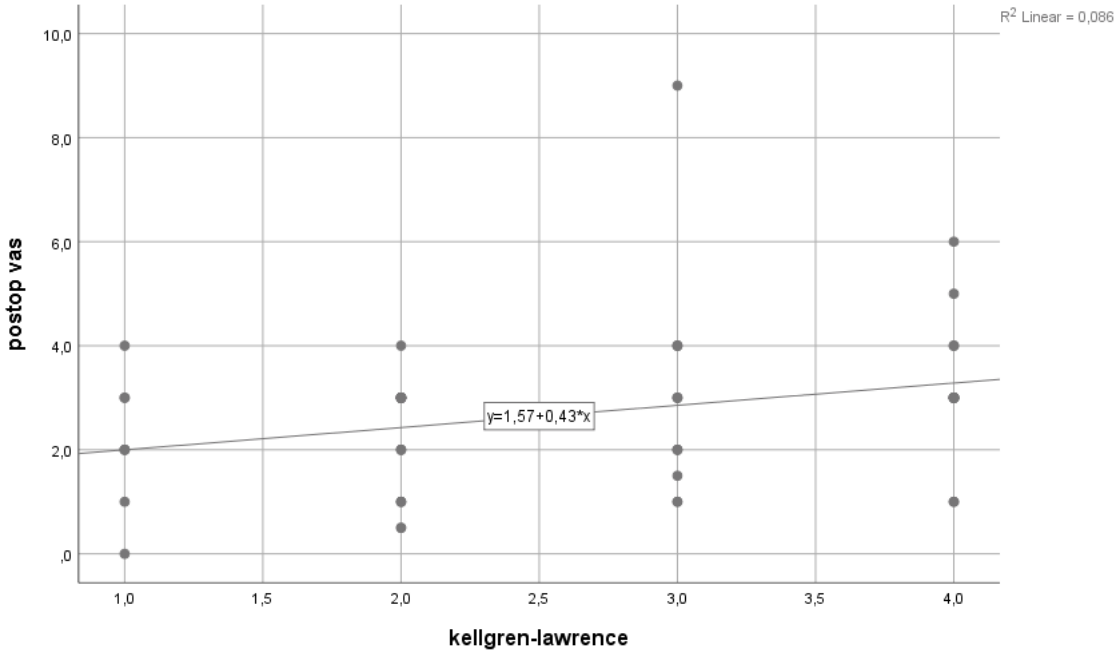

Şekil 43. Kellgren-lawrence skoru ile postop VAS skorları arasındaki ilişki

Tablo 13. OKS, FKS, KSS ile radyolojik ölçümler arasındaki ilişki

	OKS		f-KSS		KSS	
	r	**p**	**r**	**p**	**r**	**p**
KDA	-0,129	0,361	0,044	0,757	0,218	0,120
CDI	0,102	0,471	0,000	0,997	-0,059	0,677
ISI	0,052	0,724	-0,173	0,234	0,132	0,366
TS	0,061	0,670	-0,068	0,633	0,057	0,689
mLDFA	0,212	0,132	0,147	0,298	-0,124	0,382
mMPTA	-0,118	0,404	-0,116	0,412	0,260	0,062
Eklem uyum açısı (JCLA)	0,011	0,936	0,283*	**0,042**	0,159	0,260
MAD	0,115	0,415	0,083	0,560	-0,281*	**0,044**
LDTA	0,237	0,091	0,142	0,314	-0,064	0,650

** p<0,05, **p<0,001, r: Spearman korelasyon test*

Postop f-KSS skoru ile eklem uyum açısı (JCLA) arasında (r=0,283) pozitif yönlü zayıf bir ilişki olduğu tespit edildi (Tablo 13; Şekil 44).

Postop KSS skoru ile MAD (r=-0,281) ölçümü arasında negatif yönlü zayıf bir ilişki olduğu saptandı (Tablo 13; Şekil 45).

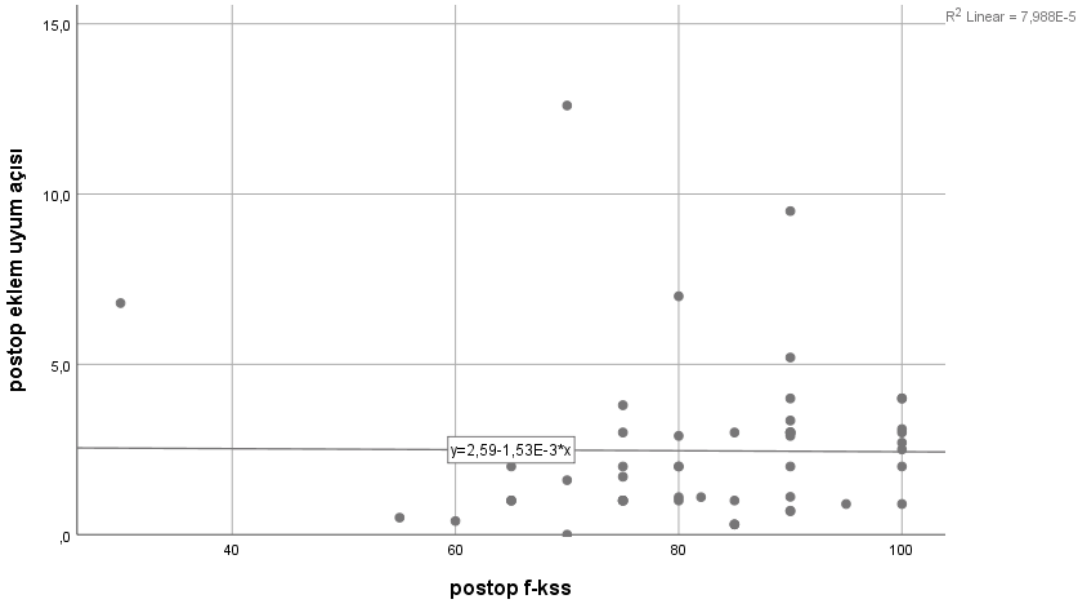

Şekil 44. f-KSS skoru ile postop eklem uyum açısı arasındaki ilişki

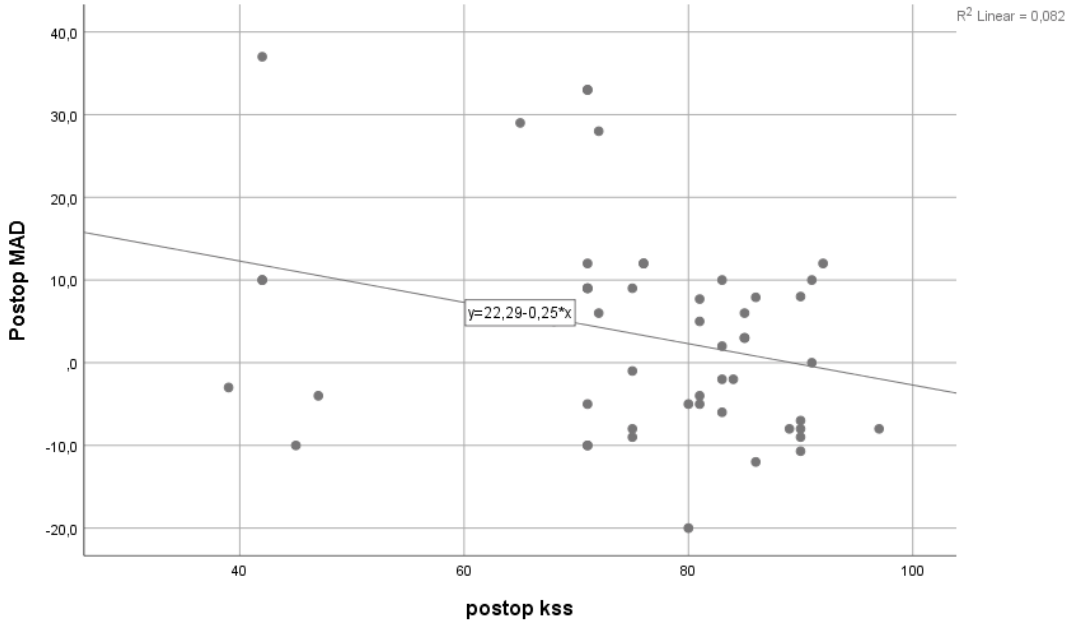

Şekil 45. KSS skoru ile postop MAD ölçümü arasındaki ilişki

Tablo 14. VKİ ve yaş bulguları ile klinik skorlar arasındaki ilişki

	VKİ		Yaş	
	r	p	r	p
OKS	0,019	0,891	-0,030	0,830
VAS	0,161	0,254	-0,036	0,797
F-KSS	-0,066	0,643	0,037	0,794
KSS	-0,078	0,585	-0,263	0,059
Tegner lysholm	-0,166	0,240	-0,027	0,849
Kellgren-lawrence	0,253	0,070	0,163	0,249

** p<0,05, **p<0,001, r: Spearman korelasyon test*

Hastaların VKİ ve Yaş değerleri ile klinik skorlar arasında anlamlı bir ilişki olmadığı tespit edildi (p>0,05) (Tablo 14).

Tablo 15. Cinsiyet değişkeni ile klinik skorlar arasındaki ilişki

	Kadın (n=38)	Erkek (n=14)	p
	Ort±ss Med (Min-Maks)	Ort±ss Med (Min-Maks)	
OKS	34,9±7,2 37 (15-50)	37,9±5,7 38,5 (30-46)	0,154
VAS	2,78±1,7 3 (0-9)	2,39±1,0 3 (0,5-4)	0,485
F-KSS	81,7±14,4 82,5 (30-100)	83,0±12,0 85 (60-100)	0,859
KSS	76,2±13,8 80,5 (39-92)	73,8±15,5 75,5 (42-97)	0,462

Tablo 15'in devamı

Tegner lysholm	63,9±9,4 63,5 (43-83)	64,4±13,4 67 (43-83)	0,605
Kellgren-lawrence	2,68±1,1 3 (1-4)	2,35±0,9 2 (1-4)	0,298

** p<0,05, **p<0,001, Mann whitney U test*

Kadın ve erkek hastaların klinik skorları arasında gözlenen farklılıklar istatistiksel açıdan anlamlı bulunmadı (p>0,05; Tablo 15).

5. TARTIŞMA

Medial kompartman artrozu eşlik eden genu varum deformitesinde MAKO sıklıkla uygulanan bir cerrahi prosedürdür. Aktivite düzeyi yüksek olan hastalarda yapılan çalışmalardaki sonuçlar hasta memnuniyeti açısından önemlidir.

Yüksek tibial osteotominin (YTO) biyomekanik prensibi, mekanik eksenin yeniden hizalanmasıyla ağırlık taşıma kuvvetlerinin medialden lateral kompartmana doğru yeniden dağıtılmasıdır. Yük yeniden dağılımının sağlanması ile medial kompartmanda iyileşme hedeflenerek diz sağ kalımının arttırılması amaçlandı (58, 59).

Literatürde YTO uygulamalarında yaş sınırı yoktur. Mekanik aksın bozuk olduğu artriti bulunmayan hastalarda osteoartrit gelişimini engellemek amacıyla genç hastalarda uygulanabileceği gibi yaşlı hastalardada uygulanabilir.

Günümüzde ortalama yaşam süresinin artmasına paralel olarak hasta beklentilerindeki artma nedeniyle daha ileri yaş grubundaki hastalarda YTO uygulama sıklığı artmıştır. Özellikle uzakdoğuda ülkelerinde ileri yaşlara sıklıkla uygulama yapılmaktadır. Fakat literatürde genç hastalara kıyasla 65 yaş üstü yaşlı hastalarda yüksek tibial osteotomi operasyonlarının daha başarısız olduğu sonuçlarda bildirilmiştir (34, 60).

Bizim çalışmamızda en yaşlı 64 yaş, en genç hastamız ise 38 yaşındaydı. 52 hasta değerlendirildi. 30 hastanın tarafı sağ, 22 hastanın sol idi.

Yaş ortalaması 53,2±5,7'idi. Çalışmamızda yaşın klinik testlerle arasında anlamlı bir ilişki saptanmadı.

Hastalardan 38'i kadın, 14'ü erkek idi. Kadın ve erkek hastaların klinik skorları arasında gözlenen farklılıklar istatistiksel açıdan anlamlı bulunmadı.

YTO sonrası greft kullanımı literatürün tartışmalı konularından biridir. Otogreftler osteoindüktif ve osteokondüktif etkiliyken, allogreftler sadece osteokondüktif etkilidir. Bazı otörler her hastaya otogreft konulmasınını önerirken bazı yazarlar ise 12mm üstü distraksiyonlarda greft kullanmasını önermektedir (61).

Lobbenhoffer ve ark. osteotomi aralığının vertikal uzunluğunun 12 mm ve üzerinde olduğu durumlarda greft yerleştirdiklerini belirtmişlerdir. Nitekim iliak kanat grefti altın stanadart olarak kabul edilsede donör saha morbidetesinden dolayı standart

olarak allogreft öneren yazarlarda mevcuttur (62). Biz pratiğimizde Lobbenhoffer ve arkadaşlarının önerdiği üzere 12mm üzeri distraksiyonlarda otogreft uygulaması yapıyoruz, ancak otogreft alınmasını kabul etmeyen ve VKİ>30 olan hastalarda allogreft kullanmayı tercih ettik. Allogreft kullanılan hastalardada kaynamada gecikme saptanmadı.

Medial açık kama YTO kemik kalınlığının %10'u kadar bir kemik köprüsü lateralde sağlam bırakılır ki buna menteşe denir. Menteşenin osteotomi sırasında ve osteotomi hattı distraksiyonu sırasında kırılmamasına dikkat edilerek plastik deformasyona uğratılır. Ortalama 10 mm lateral korteks uzaklığının lateral menteşe kırığından korunması açısından çoğu yazar tarafından önerilmektedir (50, 63). Literatürde osteotomi hattında kaynama görülmesi ortalama 12-14 hafta olarak bildirilmiştir (64, 65).

Kumagai ve arkadaşlarının 2020 de yaptığı çalışmada lateral korteks kırığı olan ve kırığı olmayan hastalar karşılaştırılmış olup lateral menteşe (korteks) kırığı olan hastalarda kaynamanın, kırık gelişmeyen gruba göre geciktiği gösterilmekle birlikte laterak menteşe kırıklarının postop 6. ayda hepsinin kaynadığı gösterilmiş olup postop 24. ayda hepsinin kaynadığı gösterilmiştir (66).

Nemecek ve arkadaşlarının 2019 da yapmış olduğu çalışmada 12 haftalık izlem süresi tomografi ile değerlendirilmiş olup osteotomi hattı 4 zona ayrılmış olup kaynamanın 4 zonda aynı anda başladığı gözlenmiştir (67).

Hastalarımızın hepsinde kaynama mevcut idi. 12mm den fazla açıklığı olan hastalarımızın hepsine iliak kanat otogrefti ve otogreft alınmasını kabul etmeyen hastalarımızada allogreft kullanıldı. Tüm hastalarımızda ameliyat sonrası 6. Ayda tam kaynama mevcut idi. Sadece bir hastamızda kaynama ameliyat sonrası 12. ayda oldu. Geç kaynamanın sebebi lateral menteşe kırığı olduğu düşünüldü.

YTO adayı hastalar için literatürdeki bir diğer tartışmalı konu obezitedir. Vücut kitle indeksinin 30'un altında olması önerilmekle birlikte gelişen implant teknolojisiyle birlikte osteotomi hattındaki mekanik stabilite artmıştır. Artık hastanın kilosunun fiksasyon açısından risk olmaktan çıkmıştır (28, 33).

Ülkemizden Tuhanioğlu ve ark. yaptığı çalışmada da obez hastalarda (vki>30) medial açık kama yüksek tibial osteotomi (MAKO) sonrası başarılı sonuç bildirmiştir (68).

Bizim kliniğimizde yapmış olduğumuz vakalarda vücut kitle indeksi (VKİ) en yüksek 39,1, en düşük 23,7 ortalama olarak 29,9±3,2 idi. VKİ ile klinik skorlar arasında anlamlı bir ilişki saptanmadı. Hastalarımızın klinik ve fonksiyonel skorlarda düzelme istatistiksel olarak saptanmış olup ($p<0.001$). VKİ ile ilişkisiz olmasının sebebi çok VKİ >35 üzeri hastaları ameliyat etmememiz olduğunu düşünüyoruz.

Kalça-diz-ayak bileği açısını (KDA) frontal düzlem deformitelerini değerlendirmek için literatürde en çok kabul gören ölçüm tekniğidir.

Bizde Hastaların frontal düzlem deformitelerini değerlendirmek için Medial açık kama YTO'da preoperatif ortoröntgenogramlarda kalça-diz-ayak bileği açısını (KDA) kullanıyoruz. Yük altında çekilen filmlerde KDA'nın normal değeri 178-182° olarak değerlendirilmiştir.

Doğru endikasyon olarak ameliyat öncesi planlamada varusun 15 dereceden az olması literatürde genel olarak kabul edilir.

YTO'da önerilen düzelme optimal açısı belirlenmemiştir fakat öneriler genel olarak 3°- 8° arasında valgusa alınmasını önermektedir (46, 69, 70).

Coverty ve ark.'nın yaptığı bir diğer çalışmada, 10 dereceden fazla varus kötü klinik sonuçla ilgili bulunmuştur (71).

Düzeltme derecesiyle ilgili temel sorunlar, düzeltmenin az olması veya aşırı düzeltmedir. Yetersiz düzeltmenin kötü klinik sonuç ile ilişkisi literatürde gösterilmiştir. Coventry ve ark. yaptığı çalışmada Valgus açılanmasının kilolu hastalarda en az 8° kadar düzeltilmemesi proksimal tibial osteotominin başarısızlık nedenlerinden birisi olduğunu belirtmiştir. Valgus açılanmasının 5-13° elde edildiği olgulardaki sonuçların açılanmanın 5° az olduğu durumlara karşın daha iyi olduğunu belirtmişlerdir (72).

Literatürde aşırı düzeltme ile valgusa alınan dizlerde anormal eklem hattı eğriliğinin kötü sonuçlarla ilişkilendirilmiştir (73).

Akamatsu ve ark. yaptıkları çalışma da aşırı düzeltilmiş medial proksimal tibial açı (MPTA)'lı (> 95°) hastaları, YTO sonrası normal MPTA'lı hastalarla karşılaştırmışlardır. Kohortlar arasında medial kıkırdak korunması ve lateral kıkırdak dejenerasyonu açısından anlamlı bir fark bulmadılar, ancak artan MPTA'nın değerlendirildiği kohortta postoperatif klinik ve fonksiyonel skorların daha düşük olduğunu bildirdiler (73).

Hernigou ve ark. 6 derece postoperatif valguslu 5 dizin hepsinin 10-13 yıllık bir takip çalışmasında lateral bileşende dejeneratif değişiklikler gösterdiğini bildirmişlerdir (51).

Kerimoğlu ve arkadaşlarının yaptığı çalışmada tibiofemoral açıya göre hastalar 3 gruba ayrılmış olup, Hastaların bir kısmında aşırı düzeltme bir kısmındada normal referans aralıklara getirilebilmiş olup klinik ve fonksiyonel skorlar açısından anlamlı fark bulunmamıştır. YTO sonrası frontal plandaki düzeltmenin referans aralıklar arasında olmasının aşırı düzeltmeye göre klinik ve fonksiyonel olarak fark etmediğini bulmuşlardır (74).

Çalışmamızda hastalarımızın preoperatif kalça-diz-ayak bileği açısı (KDA) en fazla hasta 176° ve e az 161° olan hastalar bulunmaktadır. Ortalama preop KDA 169,2±3,3 ölçüldü. Mekanik eksenin Fujisawa noktasına göre düzeltme amaçlandı.

Postoperatif kalça-diz-ayak bileği (KDA) açısı ortalama 179,81±3,7 ölçüldü. Düzeltme sonrası KDA açısı en fazla 188° en az 171° idi. Preop-postop KDA açısındaki değişim olarak anlamlı olarak değerlendirildi (p değeri <0,001 saptandı).

KDA ve klinik skorlar arasındaki korelasyonunda anlamlı bir ilişki saptanmadı. Bizim postoperatif değerlerimizde kabul edilen sınırlardaydı, fazla düzeltme yapılan ve yapılmayan hastalarda anlamlı farklılık saptanmadı. Hastaların hepsinin klinik ve fonksiyonel sonuçlarında anlamlı bir düzelme saptandı (p değeri <0,001).

YTO uygulamasıyla elde edilen dizilimin, referans aralıklarda olması şartıyla klinik ve fonksiyonel sonuçlarda aşırı düzeltmeye benzer sonuçlar verdiği sonucunu çıkardık.

Hastanın yaşı, fonksiyonel kapasitesi ve ameliyattan önceki OA derecesi gibi değişkenlerin sonuçlar ve hasta memnuniyeti üzerinde daha önemli olduğunu kanaatindeyiz.

Yüksek tibial osteotominin sonuçları için literatür incelendiğinde YTO'nun geç sonuçlarıyla ilgili çalışmalarda 5. Yıla kadar sonuçların oldukça yüz güldürücü olduğu (%85), 10 yıllık takiplerde ise hasta memnuniyetinin %30'lara düştüğü bildirilmiştir (75).

Hastaya frontal plandaki deformiteye neden olan bölgenin algılanması için cerrahi planlamada yol göstermesi amacıyla mekanik aks deviyasyonu (MAD),

mekanik medial proksimal tibial açı (mMPTA), eklem uyum açısı (JCLA), mekanik lateral distal femoral açı (mLDFA), mekanik lateral distal tibial açı (mLDTA) bakıldı.

Bizim opere ettiğimiz hastalarda mMPTA referans aralığı 87 ±3 derece idi. Preoperatif mMPTA ortalaması 86,5±2,9 idi. Postoperatif olarak 89,9±3,5 ölçüldü. 90 derecenin üzerine çıkması valgusa eklemin valgusa alınmış olduğunun lehine bir bulgudur ($p<0,001$).

Preop ve postop Eklem uyum açısı (JCLA)'nın değişmesi; yumuşak doku düzeltmesini yansıtacak şekilde azalması ile preoperatif ileri varus ekstremite dizilimi olan hastalarda değişiklik miktarı önemlidir. JCLA normal aralığı 0-2 derece arasıdır.

Lee ve arkadaşları yaptıkları çalışmada aşırı düzeltme ve JCLA daki azalma arasında kuvvetli korelasyon saptamışlardır (76). Aşırı düzeltmeyle valgusa alınan hastalarda anormal eklem hattı eğriliği de olumsuz klinik sonuçlara sahip olabilir.

Bizim çalışmamızda eklem uyum açısı (JCLA) preoperatif 4,02±2,4 iken postoperatif 2,46±2,3 düzeltildi ($p<0,001$). JCLA düzelmesi önemli bir bulgudur.

mLDFA açısında anlamlı bir değişiklik saptanmadı. Bunun sebebi olarak medial açık kama yüksek tibial osteotomi yapılması osteotomi yerinin tibiada olmasıdır.

Mekanik aks çizgisinin diz eklem merkezinden uzaklığı mekanik aks deviasyonu (MAD) olarak adlandırılır. Diz merkezinin medialinden ve 15 mm'den büyükse varus deformitesi söz konusudur. 1mm lateralinden geçmesine valgus deformitesi denilir (77).

Bizim opere ettiğimiz hastalarda preoperatif olarak ortalama MAD 25,0±11,6mm idi. Postoperatif MAD 3,4±12,4mm ölçüldü. İstatistiksel olarak anlamlı bir düzelme saptandı ($p<0,001$).

Postoperatif klinik ve fonksiyonel skorlardaki pozitif yöndeki değişmenin hastanın mekanik aks deviasyonundaki azalma ile negatif bir korelasyon bulundu ve anlamlı olarak değerlendirildi (Tablo 9; Şekil 7).

mLDTA da preoperatif ve postoperatif değerler arasında anlamlı bir farklılık saptanmadı.

Çalışmamızda hastaların klinik ve fonksiyonel skorları değerlendirildi. Klinik olarak Oxford Knee Score (OKS), VAS, Tegner Lysholm Skoru bakıldı.

Fonksiyonel skor olarak ise Knee society Score (KSS)ve fonksiyonel knee society score (f-KSS) bakıldı.

OKS ve KSS ameliyat öncesi ve sonrası fonksiyonları değerlendirmek için kullanıldı.

OKS, total diz replasmanı sonrası fonksiyonel sonuçları değerlendirmek için geliştirilmiştir ancak diz OA'li hastalarda da yaygın olarak kullanılmaktadır. OKS, her biri Likert ölçeğinde beş yanıt kategorisine sahip ağrı ve işlev algısını ele alan on iki maddeden oluşur.

OKS değer aralıklarına göre 0-19: şiddetli diz artriti, 20-29: orta şiddette diz artriti, 30-39: hafif şiddette diz artriti, 40-48: Normal aralıkta referans değer olarak alındı (78).

Preop OKS ortalama olarak 24,1±4,3 idi. Postoperatif OKS skoru ise 35,7±6,9 idi. OKS'ye göre ortalama olarak ameliyat edilmesi planlanan hastalar orta şiddette diz artritine sahipti. Ameliyat sonrası OKS ortalama olarak 35,7 oldu ve hastaların klinik skorlarında anlamlı bir iyileşme saptandı ($p<0.001$).

Visüel analog skala (VAS)'da ise hastadan 0-10 arası bir değerlendirme yapılması istenilir. 0 ağrı yok, <3: hafif ağrı, 3-6 orta şiddette ağrı, >6 şiddetli ağrı, 10: hayal edilebilecek en kötü ağrı şeklinde sınıflanır. Yaptığımız çalışmada ise preoperatif ortalama VAS değeri 8,13±1,0 idi. Postoperatif olarak ortalama VAS değeri ise; 2,68±1,5 idi. Hastaların yine preoperatif şiddetli olan ağrılarının postoperatif gerilediğini ve hafif ağrı seviyesine gerilediğini ve klinik olarak hastaların memnun olduğunu gözledik. İstatistiksel olarak ise VAS skorunda anlamlı bir düzelme saptandı ($p<0.001$).

Hastalarımızda postoperatif değerlendirmemizde Tegner Lysholm skoru ortalama 64,1±10,5 bulundu. <65: kötü, 65-83: orta, 84-90: iyi, >90 harika değer aralığında değerlendirildi.

Tegner Lysholm skoru ile postop OKS (r=0,358) (Şekil 3) ve F-KSS (r=0,412) (Şekil 4) skorları arasında pozitif yönlü orta düzey bir ilişki (korelasyon) olduğu belirlendi ($p<0,05$) (Tablo 8).

Hastalarımızda diz topluluk skoru (KSS) bakıldı. KSS puanları için 80-100 arası mükemmel, 70-79 arası iyi, 60-69 arası orta ve 60'ın altı kötü olarak derecelendirildi.

Diz topluluk skoru (KSS)'de preoperatif ortalama 57,3±11,2 (kötü) olarak değerlendirildi. Ameliyat sonrası değerlendirmede yapılan KSS analizinde ise 75,6±14,2 (iyi) olarak değerlendirildi. İstatistiksel olarak anlamı bir iyileşme saptandı. ($p<0.001$).

Hastalarımızda klinik ve fonksiyonel değerlendirmelerimizde istatistiksel olarak anlamlı bir iyileşme saptandı ($p<0.001$).

YTO her ne kadar frontal plandaki varusu düzeltmeyi amaçlasada son yıllarda sagittal planın tibial slop ve patellofemoral uyum gibi ameliyat öncesi ve sonrası dönemde çok iyi değerlendirilmesinin gerektiği anlaşılmıştır. Birçok yayın sagital plan deformitelerinin önemine özellikle dikkat çekmiştir (76-78)

Tibial slop (TS) açısı ölçümü tibia medulladan geçen çizgiye dik olarak çektiğimiz çizginin lateral tibia grafisindeki eklem hattına paralel çekilen çizgiyle arasındaki açıya tibial slope açısı deriz. Normal referans aralığı 6-13 derece arasıdır (79).

Açık kama yüksek tibial osteotomide (YTO) sagital görünümde osteotomi hattının medial tibial posterior slopa (TS) paralel olması gereken cerrahi teknik önerilmektedir (80, 81).

MAKO'da posterior tibial slope istenmeden artabilir. MAKO'da posteromedial kapsüloligamentöz kompleks ve pes anserinusun posterior kısmının distraksiyona karşı direnmesi nedeniyle tibial eğim artmaya eğilimlidir. Genel kural olarak tibial eğim özel koşullar dışında değiştirilmemelidir (37, 48).

Marti ve arkadaşları 10°'den büyük tibial posterior eğimin teorik olarak ÖÇB gerilme yükünü üç kat artırabileceğini bildirmişlerdir (37).

Hernigou ve ark., frontal planda yüksek tibial osteotomi ile düzelttildiği hastaların uzun dönem sonuçlarında sagittal plandaki eğimin önemine değinmiştir. Tibia platonun 1/3 posteriorunda çökmesi olan ve buna bağlı tibial eğimi artmış hasta grubunda, geç dönem sonuçlarının kötü olduğunu bildirmiş, tibial eğimin YTO öncesi değerlendirilmesinin önemini vurgulamıştır (82).

Bizim hastalarımızda preoperatif olarak TS açısı ortalama olarak 10,6±3,5 bulundu (min: 3, max: 18 derece). Postoperatif olarak TS açısı ortalama 12,9±4,9 bulundu. En büyük 22 derece en düşük 1 derece TS açısı hesaplandı. Preoperatif ve postoperatif TS açısı değerleri arasında istatistiksel olarak anlamlı değişiklikler

bulundu ($p<0.002$). TS değişiklikleriyle fonksiyonel ve klinik sonuçlar arasında korelasyon saptanmadı.

Patellar yüksekliği ölçmek için birçok indeks tanımlanmış olup biz Caton-Deschamps indeksi (CDI) ve Insall-Salvati indeksi (ISI) kullandık. Ameliyat öncesi patella yüksekliği kesinlikle ölçülmelidir. MAKO uygulamalarından sonra patella baja gelişme riski vardır. CDI <0.6 ise patella baja, >1.3 olması durumunda ise patella alta; ISI <0.8 ise patella baja, >1.2 olması durumunda patella altadan bahsedilir. Otsuki ve ark., yaptığı 75 vakalık bir çalışmada CDI indeksi kullanılmış olup ameliyat öncesi ortalama 0.93'ten ameliyat sonrası 0.73'e düştüğünü saptamışlardır. MAKO yapmak için CDI alt sınırının 0.8 olduğunu bildirmişlerdir (83).

Tigani ve ark., 87 vakalık serisinde lateral kapalı kama ve medial açık kama YTO'ların CDI'ya etkisini araştırmış olup MAKO yapılan hastalarda CDI'da anlamlı azalma saptamışlardır (84).

Wu ve ark. yaptığı meta analizde CDI ve ISI ile ölçümüyle değerlendirilen patella yüksekliğinin, MAKO'dan sonra kapalı kama YTO'ya göre önemli ölçüde azaldığını gösterdi. Daha önceki çalışmalardan elde edilen veriler ışığında, patella yüksekliğin MAKO'dan sonra azaldığını, kapalı kama YTO'dan sonra arttığını saptamışlardır (85).

Takeuchi ve ark. MAKO'dan sonra patella yüksekliğinin korunduğunu bulmuş ve bu sonucun erken postoperatif dönemde erken hareket egzersizlerine bağlı olduğunu öne sürmüştür (86).

Song ve ark. ise MAKO'dan sonra erken hareket egzersinin yapıldığı çalışmalarında patella yüksekliğinde anlamlı bir azalma saptamış olup patella yüksekliğindeki azalmanın erken hareketle ilişkili olmadığı sonucuna varmışlardır (87).

Bizim hastalarımızda ise preoperatif CDI 0,99±0,12 hesaplanmış olup postoperatif olarak CDI 0,81±0,12 ölçüldü. Hastalarımızda preoperatif ISI 1,06±0,12 ölçülmüş olup, postoperatif olarak 0,95±0,1 ölçüldü.

Yapılan tüm ameliyatlarda erken hareket başlanmasına rağmen patella indekslerinde azalma gözlendi. Erken hareket ve patella yükseklik değişiminin ilişkisiz olduğunu desteklemektedir.

Otsuki ve arkadaşları preoperatif CDI 0,8 altındaki hastalarda patella infera riskinin artmasından bahsetmişlerdir. Bizim klinik uygulamamızda ise preoperatif CDI indeksi 0,8 in altında olan bir hastamızda patella infera tespit edildi.

Hastaların hepsinde CDI ve ISI azalmış olsada klinik ve fonksiyonel skorlara anlamlı bir etkisi olmadığı görüldü.

Hastaların preoperatif planlamasında sagittal plan deformitelerinin ve düzeltmesinin yetersiz olduğunu düşünmekteyiz. Her hastaya frontal plan düzeltme miktarı hesaplanırken yine her hastaya özellikle sagittal plandaki yapılacak düzeltme miktarınında dikkatlice hesaplanması postoperatif hasta memnuniyeti, patellofemoral eklem şikayetleri, klinik ve fonksiyonel skorların düzelmesinde çok önemli olduğunu düşünüyoruz.

6. SONUÇLAR ve ÖNERİLER

Medial kompartman artrozu olan hastalarda tek planda (monoplanar) medial açık kama yüksek tibial osteotominin başarılı olduğunu ve yüz güldürücü sonuçlarını yaptığımız çalışmada ve hasta takiplerinde gördük.

Preoperatif planlamanın ve uygun hasta seçiminin, başarılı bir cerrahi ve ameliyat sonrası hasta memnuniyetini etkileyen ana faktörler olduğunu biliyoruz.

Çalışmaya aldığımız hasta grubunda yaptığımız ameliyat öncesi ve sonrası ölçümlerimizde CDI ve ISI'da azalmanın çok az da olsa bulunduğunu gördük. Preoperatif patella infera sınırında olmayan hastalarda patella inferanın gelişmediğini gördük. Eğer patella infera olma ihtimali olan hastalar mevcut ise biplanar medial açık kama yüksek tibial osteotomi veya lateral kapalı kama yüksek tibial osteotomi yapılması literatürde önerilmektedir.

Lateral kapalı kama yüksek tibial osteotominin fibula osteotomisine bağlı peroneal sinir felci gibi komplikasyonları olabilmekle birlikte popülaritesini kaybetmiştir.

Ameliyat sonrası CDI ve ISI ölçümlerimizde patella baja gelişmediğini gördük. Fakat 1 hastamızda postoperatif CDI'ne göre patella infera saptandı. Yine literatüre bakıldığında CDI 0,8 altındaki hastalarda yapılan medial açık kama yüksek tibial osteotomilerde artmış patella infera riski olduğunu biliyoruz.

Ameliyat öncesi sagittal planın değerlendirilmesi ile patella baja riskinden korunulacağını düşünüyoruz.

Ameliyat sonrası ve klinik ve fonksiyonel skorlamalar MAKO'nun iyi sonuç verdiğini gösterdi.

Monoplanar medial açık kama yüksek tibial osteotomini nedenyle patellada oluşan yükseklik değişiminin postoperatif hasta klinik ve fonksiyonel skorlarında anlamlı bir değişikliğe sebep olmadığını istatistiksel olarak saptadık.

Çalışmamızda tibial eğimde minimal artma olduğunu ve bu durumun klinik skorlarda anlamlı bir değişmeye sebep olmadığını gördük.

Ameliyat esnasında osteotomi hattının posterioru anterioruna bir miktar daha fazla açılması, plağın fazla anteriora veya fazla posteriora yerleştirilmemesi hastanın preoperatif tibial eğiminin her zaman göz önünde bulundurulmasına rağmen tibial

slopta minimal bir artış olabilmektedir. Fakat bu gibi unsurlara dikkat edildiğinde tibial eğimdeki değişikliğin problemli olmayacağını düşünüyoruz.

Kalça-diz-ayak bileği açısının (KDA) normal değerlere alınması hatta fazla düzeltme valgusa alınması önerilmektedir. Biz yaptığımız çalışmada KDA'yı nötrale getirdik. KDA'nın normal aralığa getirilmesininde klinik değerleri düzelttiğini gözlemledik.

Sonuç olarak doğru endikasyon ve doğru preoperatif planlama ile yapılan yüksek tibial osteotomi ameliyatlarıyla hastaların bir bütün olarak değerlendirilmesi önemlidir. Hastanın sadece frontal planda değil sagittal ve aksiyel plandada preoperatif olarak değerlendirilmesinin önemli olduğunu literatürü destekler nitelikte saptadık.

Sagittal planda tibial slop ve patella yüksekliğinin ayarlanmasının hasta memnuniyeti ve patellofemoral eklem şikayetleri açısından değerli olduğunu düşünüyoruz. Sadece frontal planda düzeltmenin yeterli memnuniyet ve sağ kalım açısından yetersiz olduğunu düşünmekteyiz.

7. KAYNAKLAR

1. **Liu X, Chen Z, Gao Y, Jin Z.** High tibial osteotomy: review of techniques and biomechanics. *Journal of healthcare engineering.* **2019;** 1-13.

2. **Elmalı N, Esenkaya İ, Can M, Karakaplan M.** Monoplanar versus biplanar medial open-wedge proximal tibial osteotomy for varus gonarthrosis: a comparison of clinical and radiological outcomes. *Knee Surgery, Sports Traumatology, Arthroscopy.* **2013;** 21(12):2689-95.

3. **Lobenhoffer P, Johannes Heerwaarden R.** Osteotomies around the Knee. **2012;** 277.

4. **Jakob R, Jacobi M, Lobenhoffer P.** The history of osteotomy. Osteotomies around the knee Davos, Switzerland: AO Foundation Publishing Thieme Verlag. **2008**.

5. **Hernigou P, Medevielle D, Debeyre J, Goutallier D.** Proximal tibial osteotomy for osteoarthritis with varus deformity. A ten to thirteen-year follow-up study. *The Journal of bone and joint surgery American volume.* **1987;** 69(3):332-54.

6. **Goutallier D, Hernigou P, Medevielle D, Debeyre J.** Outcome at more than 10 years of 93 tibial osteotomies for internal arthritis in genu varum (or the predominant influence of the frontal angular correction). *Revue de Chirurgie Orthopedique et Reparatrice de L'appareil Moteur.* **1986;** 72(2):101-13.

7. **McNamee W.** An assessment of vertical tibial osteotomy of Maquet, *Orthop Rev*, **1981**.

8. **Yasuda K MT, Tsuchida T, Kiyoshi K.** A10 to 15 year follow up of observation of high tibial osteotomy in medial compartment osteoarthrosis. *Clin Orthopaedics and Releated Research.* **1990;** 186-95.

9. **Flandry F, Hommel G.** Normal anatomy and biomechanics of the knee. *Sports medicine and arthroscopy review.* **2011;** 19(2):82-92.

10. **Thompson JC.** Netter's Concise Orthopaedic Anatomy E-Book: Elsevier Health Sciences, **2015**.

11. **Martelli S, Pinskerova V.** The shapes of the tibial and femoral articular surfaces in relation to tibiofemoral movement. *The Journal of bone and joint surgery British volume*, **2002;** 84(4):607-13.

12. **Sebik A.** Patellofemoral eklemin anatomisi ve biyomekanik özellikleri Patellofemoral eklemin anatomisi ve biyomekanik özellikleri Patellofemoral eklemin anatomisi ve biyomekanik özellikleri. *Acta Orthopaedica et Traumatologica Turcica.* **2004;** 29(5):351-6.

13. **Fox AJ, Wanivenhaus F, Burge AJ, Warren RF, Rodeo SA.** The human meniscus: a review of anatomy, function, injury, and advances in treatment. *Clinical Anatomy.* **2015;** 28(2):269-87.

14. **Maffulli N LU, Campi S, Denaro V.** Meniscal tears. *Open Access J Sports Med.* **2010;** 26:45-54.

15. **Voloshin AS, Wosk J.** Shock absorption of meniscectomized and painful knees: a comparative in vivo study. *Journal of Biomedical Engineering.* **1983;** 5(2):157-61.

16. **Bozkurt C, MA A.** Menisküs anatomisi. *Türk Ortopedi ve Travmatoloji Birliği Derneği.* **2018**.

17. **Abel MF, Blanco JS, Damiano DL, Skinner SR, Ballock RT.** Orthopaedic knowledge update. *Pediatrics 3.* **2006**.

18. **LaPrade RF, Engebretsen AH, Ly TV, Johansen S, Wentorf FA, Engebretsen L.** The anatomy of the medial part of the knee. *JBJS.* **2007;** 89(9):2000-10.

19. **Esmer AF, Başarır K, Binnet M.** Diz ekleminin cerrahi anatomisi. *Totbid Dergisi.* **2011;** 10(1):38-44.

20. **AT A.** Diz eklemi anatomisi. Tandoğan R, Alparslan AM, editörler Diz cerrahisi Ankara: Haberal Eğitim Vakfı. **1999:**2:5-18.

21. **Woo SL, Debski RE, Withrow JD, Janaushek MA.** Biomechanics of knee ligaments. *The American journal of sports medicine.* **1999;** 27(4):533-43.

22. **Heller MO, Matziolis G, König C, Taylor WR, Hinterwimmer S, Graichen H, et al.** Muskuloskelettale Biomechanik des Kniegelenks-Grundlagen für die präoperative Planung von Umstellung und Gelenkersatz. *Der Orthopäde.* **2007;** 36(7):628-34.

23. **Guyton J.** Arthroplasty of Ankle and Knee. Campbell's Operative Orthopaedics. St. Louis, Mosby-Year Book. Inc: **1998:**232:1998;295.

24. **Lunden JB, Bzdusek PJ, Monson JK, Malcomson KW, Laprade RF.** Current concepts in the recognition and treatment of posterolateral corner injuries of the knee. *Journal of orthopaedic & sports physical therapy.* **2010;** 40(8):502-16.

25. **Gollehon DL, Torzilli P, Warren R.** The role of the posterolateral and cruciate ligaments in the stability of the human knee. A biomechanical study. *The Journal of bone and joint surgery American volume.* **1987;** 69(2):233-42.

26. **Wachowski MM, Walde TA, Balcarek P, Schüttrumpf JP, Frosch S, Stauffenberg C, et al.** Total knee replacement with natural rollback. *Annals of Anatomy-Anatomischer Anzeiger.* **2012;** 194(2):195-9.

27. **Merchant AC, Fraiser R, Dragoo J, Fredericson M.** A reliable Q angle measurement using a standardized protocol. *The Knee.* **2020;** 27(3):934-9.

28. **Lobenhoffer P, Van Heerwaarden R.** Osteotomies around the Knee: Indications-Planning-Surgical Techniques using Pla: Thieme, **2009**.

29. **Spector TD, MacGregor AJ.** Risk factors for osteoarthritis: genetics. *Osteoarthritis and cartilage.* **2004;** 12:39-44.

30. **Shapiro F.** Overview of Deformities. Pediatric Orthopedic Deformities, Volume 1: Springer; **2016:**159-254.

31. **Buckwalter JA, Mankin HJ, Grodzinsky AJ.** Articular cartilage and osteoarthritis. *Instructional Course Lectures-American Academy of Orthopaedic Surgeons.* **2005;** 54:465.

32. **Antony J, McGuinness K, Moran K, O'Connor NE.** Automatic detection of knee joints and quantification of knee osteoarthritis severity using convolutional neural networks. International conference on machine learning and data mining in pattern recognition, Springer, **2017**.

33. **Bonnin M, Chambat P.** Der Stellenwert der valgisierenden, zuklappenden Tibiakopfosteotomie bei der medialen Gonarthrose. *Der Orthopäde.* **2004;** 33(2):135-42.

34. **Trieb K, Grohs J, Hanslik-Schnabel B, Stulnig T, Panotopoulos J, Wanivenhaus A.** Age predicts outcome of high-tibial osteotomy. *Knee Surgery, Sports Traumatology, Arthroscopy.* **2006;** 14(2):149-52.

35. **Javidan P, Adamson GJ, Miller JR, Durand Jr P, Dawson PA, Pink MM, et al.** The effect of medial opening wedge proximal tibial osteotomy on patellofemoral contact. *The American Journal of Sports Medicine.* **2013;** 41(1):80-6.

36. **Nagel A, Insall JN, Scuderi GR.** Proximal tibial osteotomy. A subjective outcome study. *JBJS.* **1996;** 78(9):1353-8.

37. Marti CB, Gautier E, Wachtl SW, Jakob RP. Accuracy of frontal and sagittal plane correction in open-wedge high tibial osteotomy. *Arthroscopy: The Journal of Arthroscopic & Related Surgery.* **2004;** 20(4):366-72.

38. Puddu G, Cipolla M, Cerullo G, Franco V, Giannì E. Osteotomies: the surgical treatment of the valgus knee. *Sports Medicine and Arthroscopy Review.* **2007;** 15(1):15-22.

39. Bettin D, Karbowski A, Schwering L, Matthiass H. Time-dependent clinical and roentgenographical results of Coventry high tibial valgisation osteotomy. *Archives of orthopaedic and trauma surgery.* **1998;** 117(1):53-7.

40. Güler Y, Sıvacıoğlu S, Erdil M. Ameliyat öncesi klinik değerlendirme, radyolojik planlama ve düzeltmenin hesaplanması. *TOTBID Derg.* **2020**.

41. Kornah B, Abdel-Hameed SK, Abdel-AAl M. Biplanar Open-Wedge High Tibial Osteotomy with Locking Plate for Treatment of Osteoarthritic Varus Knee. *Open Journal of Orthopedics.* **2019;** 9(1):1.

42. Dugdale TW, Noyes FR, Styer D. Preoperative planning for high tibial osteotomy. The effect of lateral tibiofemoral separation and tibiofemoral length. *Clinical Orthopaedics and Related Research.* **1992;** 274:248-64.

43. Coventry M. Upper tibial osteotomy for osteoarthritis. *JBJS.* **1985;** 67(7):1136-40.

44. Şimşek ME, Bozkurt M. Diz çevresi osteotomilerinde kıkırdak rejenerasyonunu artırıcı uygulamalar. *TOTBID Derg,* **2020**.

45. Ferrari MB, Mannava S, DePhillipo N, Sanchez G, LaPrade RF. Notchplasty for the arthroscopic treatment of limited knee extension. *Arthroscopy Techniques.* **2017;** 6(3):517-24.

46. Coventry MB. Osteotomy of the upper portion of the tibia for degenerative arthritis of the knee. *J Bone Joint Surg Am.* **1965;** 47(5):984-90.

47. https://www.hindawi.com/journals/bmri/2018/9246529/.

48. Brinkman JM, Lobenhoffer P, Agneskirchner J, Staubli A, Wymenga A, Van Heerwaarden R. Osteotomies around the knee: patient selection, stability of fixation and bone healing in high tibial osteotomies. *The Journal of bone and joint surgery British volume.* **2008;** 90(12):1548-57.

49. Fujisawa Y, Masuhara K, Shiomi S. The effect of high tibial osteotomy on osteoarthritis of the knee. An arthroscopic study of 54 knee joints. *The Orthopedic clinics of North America.* **1979;** 10(3):585-608.

50. Lobenhoffer P, Agneskirchner JD. Improvements in surgical technique of valgus high tibial osteotomy. *Knee Surgery, Sports Traumatology, Arthroscopy.* **2003;** 11(3):132-8.

51. Hernigou P. Open wedge tibial osteotomy: combined coronal and sagittal correction. *The Knee.* **2002;** 9(1):15-20.

52. Esenkaya İ. Medialden açık kama yüksek tibial osteotomisi tertibatı. *TOTBİD Dergisi.* **2021;** 20:127-37.

53. Esenkaya İ, Özturan B. Proksimal tibia medial açık kama iki planlı retrotüberkül osteotomisi: Kamalı plak ile tespit. *TOTBID Derg.* **2020**.

54. Gaasbeek R, Sonneveld H, Van Heerwaarden R, Jacobs W, Wymenga A. Distal tuberosity osteotomy in open wedge high tibial osteotomy can prevent patella infera: a new technique. *The Knee.* **2004;** 11(6):457-61.

55. Paley D, Herzenberg JE, Maar DC. New concepts in high tibial osteotomy for medial compartment osteoarthritis. *Orthopedic Clinics of North America.* **1994;** 25(3):483-98.

56. Sundaram N, Hallett J, Sullivan M. Dome osteotomy of the tibia for osteoarthritis of the knee. *The Journal of Bone and Joint Surgery British volume.* **1986;** 68(5):782-6.

57. Aşık M, Polat G, Kızılkurt T. Proksimal tibia medial açık kama osteotomisi: Spacer plak ile tespit, *TOTBID Dergisi,* 19:382-390.

58. Hui C, Salmon LJ, Kok A, Williams HA, Hockers N, van der Tempel WM, et al. Long-term survival of high tibial osteotomy for medial compartment osteoarthritis of the knee. *The American Journal of Sports Medicine.* **2011;** 39(1):64-70.

59. Goshima K, Sawaguchi T, Shigemoto K, Iwai S, Fujita K, Kataoka T, et al. Factors Associated With Patient Satisfaction After Opening-Wedge High Tibial Osteotomy. *Orthopaedic Journal of Sports Medicine.* **2020;** 8(11).

60. Otoshi A, Kumagai K, Yamada S, Nejima S, Fujisawa T, Miyatake K, et al. Return to sports activity after opening wedge high tibial osteotomy in patients aged 70 years and older. *Journal of Orthopaedic Surgery and Research.* **2021;** 16(1):1-7.

61. **Brouwer R, Bierma-Zeinstra S, Van Raaij T, Verhaar J.** Osteotomy for medial compartment arthritis of the knee using a closing wedge or an opening wedge controlled by a Puddu plate: a one-year randomised, controlled study. *The Journal of Bone and Joint Surgery British volume.* **2006;** 88(11):1454-9.

62. **Santic V, Tudor A, Sestan B, Legovic D, Sirola L, Rakovac I.** Bone allograft provides bone healing in the medial opening high tibial osteotomy. *International Orthopaedics.* **2010;** 34(2):225-9.

63. **Preston CF, Fulkerson EW, Meislin R, Di Cesare PE.** Osteotomy About the Knee–Applications, Techniques, and Results. *The Journal of Knee Surgery,* **2005;** 18(04):258-72.

64. **Pipino G, Indelli PF, Tigani D, Maffei G, Vaccarisi D.** Opening-wedge high tibial osteotomy: a seven-to twelve-year study. *Joints.* **2016;** 4(1):6-11.

65. **Siboni R, Beaufils P, Boisrenoult P, Steltzlen C, Pujol N.** Opening-wedge high tibial osteotomy without bone grafting in severe varus osteoarthritic knee. Rate and risk factors of non-union in 41 cases. *Orthopaedics & Traumatology: Surgery & Research.* **2018;** 104(4):473-6.

66. **Kumagai K, Yamada S, Nejima S, Muramatsu S, Akamatsu Y, Inaba Y.** Lateral hinge fracture delays healing of the osteotomy gap in opening wedge high tibial osteotomy with a beta-tricalcium phosphate block. *The Knee.* **2020;** 27(1):192-7.

67. **Nemecek E, Chiari C, Valentinitsch A, Kainberger F, Hobusch G, Kolb A, et al.** Analysis and quantification of bone healing after open wedge high tibial osteotomy. *Wiener klinische Wochenschrift.* **2019;** 131(23):587-98.

68. **Tuhanioğlu Ü, Oğur HU, Seyfettinoğlu F, Çiçek H, Gültekin A.** High tibial osteotomy in obese patients: Is successful surgery enough for a good outcome? *Journal of clinical orthopaedics and trauma.* **2019;** 10:168-73.

69. **Rossi R, Bonasia DE, Amendola A.** The role of high tibial osteotomy in the varus knee. *JAAOS-Journal of the American Academy of Orthopaedic Surgeons.* **2011;** 19(10):590-9.

70. **Ivarsson I, Myrnerts R, Gillquist J.** High tibial osteotomy for medial osteoarthritis of the knee. A 5 to 7 and 11 year follow-up. *The Journal of bone and joint surgery British volume.* **1990;** 72(2):238-44.

71. **Coventry MB.** Upper tibial osteotomy for gonarthrosis: the evolution of the operation in the last 18 years and long term results. *Orthopedic Clinics of North America.* **1979;** 10(1):191-210.

72. **Coventry MB, Ilstrup DM, Wallrichs SL.** Proximal tibial osteotomy. A critical long-term study of eighty-seven cases. *The Journal of Bone and Joint surgery American Volume.* **1993;** 75(2):196-201.

73. **Akamatsu Y, Kumagai K, Kobayashi H, Tsuji M, Saito T.** Effect of increased coronal inclination of the tibial plateau after opening-wedge high tibial osteotomy. *Arthroscopy: The Journal of Arthroscopic & Related Surgery.* **2018;** 34(7):2158-69.

74. **Kerimoğlu S, Çavuşoğlu S, Turhan AU.** Kubbe osteotomisinde tibiofemoral açı değişikliklerinin sonuçlar üzerine etkisi. *Acta Orthopaedıca Traumatologıca Turcıca.* **2008;** 42(2):75-9.

75. **Brouwer RW, Huizinga MR, Duivenvoorden T, van Raaij TM, Verhagen AP, Bierma-Zeinstra SM, et al.** Osteotomy for treating knee osteoarthritis. *Cochrane Database of Systematic Reviews.* **2014;** 12.

76. **Lee DC, Byun SJ.** High tibial osteotomy. *Knee surgery & related research.* **2012;** 24(2):61.

77. **Kürklü M, Başbozkurt M, Abay B.** Deformite analiz ve planlama prensipleri. *TOTBID Derg.* **2020**.

78. **Dawson J, Fitzpatrick R, Murray D, Carr A.** Questionnaire on the perceptions of patients about total knee replacement. *The Journal of bone and joint surgery British volume.* **1998;** 80(1):63-9.

79. **Utzschneider S, Goettinger M, Weber P, Horng A, Glaser C, Jansson V, et al.** Development and validation of a new method for the radiologic measurement of the tibial slope. *Knee Surgery, Sports Traumatology, Arthroscopy.* **2011;** 19(10):1643-8.

80. **Lee SY, Lim HC, Bae JH, Kim JG, Yun SH, Yang JH, et al.** Sagittal osteotomy inclination in medial open-wedge high tibial osteotomy. *Knee Surgery, Sports Traumatology, Arthroscopy.* **2017;** 25(3):823-31.

81. **Staubli AE, De Simoni C, Babst R, Lobenhoffer P.** TomoFix: a new LCP-concept for open wedge osteotomy of the medial proximal tibia-early results in 92 cases. *Injury.* **2003;** 34:55-62.

82. **Goutallier D, Hernigou P, Medevielle D, Debeyre J.** Long-term results of the treatment of medial femoro-tibial gonarthrosis by tibial valgisation osteotomy. Outcome of 93 osteotomies after more than 10 years. *Revue du Rhumatisme et des Maladies Osteo-articulaires.* **1985;** 52(7-9):437-44.

83. Otsuki S, Murakami T, Okamoto Y, Nakagawa K, Okuno N, Wakama H, et al. Risk of patella baja after opening-wedge high tibial osteotomy. *Journal of Orthopaedic Surgery.* **2018;** 26(3):23.

84. Tigani D, Ferrari D, Trentani P, Barbanti-Brodano G, Trentani F. Patellar height after high tibial osteotomy. *International orthopaedics.* **2001;** 24(6):331-4.

85. Wu L, Lin J, Jin Z, Cai X, Gao W. Comparison of clinical and radiological outcomes between opening-wedge and closing-wedge high tibial osteotomy: a comprehensive meta-analysis. *PLoS One.* **2017;** 12(2):171-700.

86. Takeuchi R, Ishikawa H, Aratake M, Bito H, Saito I, Kumagai K, et al. Medial opening wedge high tibial osteotomy with early full weight bearing. *Arthroscopy: The Journal of Arthroscopic & Related Surgery.* **2009;** 25(1):46-53.

87. Song IH, Song EK, Seo HY, Lee KB, Yim JH, Seon JK. Patellofemoral alignment and anterior knee pain after closing-and opening-wedge valgus high tibial osteotomy. *Arthroscopy: The Journal of Arthroscopic & Related Surgery.* **2012;** 28(8):1087-93.

8. EKLER

EK 1. DİZ TOPLUMU SKORU (KSS)



www.orthopedicscores.com

Diz Toplumu Skoru

Tamamlanma tarihi
25 Mayıs 2022

Klinisyenin adı (veya referansı)

Hastanın adı (veya referansı) ---

Son 4 hafta boyunca.....

Bölüm 2 için buraya tıklayın - FunctionScore

Bölüm 1 - Diz Skoru

Ağrı

- ◯ Hiçbiri
- ◯ Hafif / Ara sıra
- ◯ Hafif (Yalnızca Merdivenler)
- ◯ Hafif (Yürüyüş ve Merdivenler
- ◯ Orta - Ara sıra
- ◯ Orta - Sürekli
- ◯ Şiddetli

Fleksiyon Kontraktürü (varsa)

- ◯ 5°-10°
- ◯ 10°-15°
- ◯ 16°-20°
- ◯ >20°

Uzatma gecikmesi

- ◯ <10°
- ◯ 10-20°
- ◯ >20°

Toplam Fleksiyon Aralığı

◯ 0-5	◯ 6-10	◯ 11-15	◯ 16-20	◯ 21-25
◯ 26-30	◯ 31-35	◯ 36-40	◯ 41-45	◯ 46-50
◯ 51-55	◯ 56-60	◯ 61-65	◯ 66-70	◯ 71-75
◯ 76-80	◯ 81-85	◯ 86-90	◯ 91-95	◯ 96-100
◯ 101-105	◯ 106-110	◯ 111-115	◯ 116-120	◯ 121-125

Hizalama (Varus ve Valgus)

◯ 0	◯ 1	◯ 2	◯ 3	◯ 4
		◯ 5 - 10		
◯ 11	◯ 12	◯ 13	◯ 14	◯ 15
		◯ 15° üzerinde		

Stabilite (Herhangi bir pozisyonda maksimum hareket)

ön-arka

- ◯ <5mm
- ◯ 5-10 mm
- ◯ 10+mm

mediolateral

- ◯ <5°
- ◯ 6-9°
- ◯ 10-14°
- ◯ 15°

Sayfayı yazdır | Pencereyi kap | Sıfırla

Bu verileri kaydetmek için lütfen yazdırın veya

CSV Olarak Kaydet

Not: Hasta verilerinin korunması nedeniyle bu sayfa kaydedilemez, bu nedenle lütfen pencereyi kapatmadan önce doldurulmuş formu yazdırın.

Nihai Diz Skoru (şimdiki değeri)

0

(Not: olumsuz bir sonucu sıfır olarak kabul edin)

Bölüm 2 için buraya tıklayın -

FunctionScore

Diz Toplum Puanı için Derecelendirme

80-100 puan Harika | Skor 70-79 İyi | Skor 60-69 Adil | 60'ın altında puan Fakir

Puan referansı: Insall JN, Dorr LD, Scott RD, Scott WN. Knee Society klinik derecelendirme sisteminin gerekçesi. Clin Orthop Relat Arş. 1989 Kasım;(248):13-4. pubmed'in linki . Bağlantı SF36, SF12

Derecelendirme Referansı: Asif S , Choon DS . Çimentolu Press Fit Condylar Sigma total diz artroplastisi sistemi ara sınav sonuçları. J Orthop Surg (Hong Kong). 2005 Aralık;13(3):280-4.

EK 2. FONKSİYONEL-DİZ TOPLUMU SKORU (f-KSS)

www.orthopedicscores.com

Tamamlanma tarihi
25 Mayıs 2022

Diz Toplumu Skoru - Fonksiyon

Klinisyenin adı (veya referansı) ----------

Hastanın adı (veya referansı) ----------

Lütfen gelecek soruları cevaplayın.

Bölüm 2 - İşlev

Yürüme

- ◯ Sınırsız
- ◯ >10 blok
- ◯ 5-10 blok
- ◯ <5 blok
- ◯ eve bağlı
- ◯ Aciz

Merdivenler

- ◯ Normal Yukarı ve aşağı
- ◯ Raylı Normal Yukarı aşağı
- ◯ Ray ile yukarı ve aşağı
- ◯ Raylı yukarı, aşağı imkansız
- ◯ Aciz

Kullanılan yürüme yardımcıları

- ◯ Hiçbiri kullanılmadı
- ◯ Baston/Baston kullanımı kesintisi
- ◯ İki Baston/çubuk
- ◯ Koltuk değneği veya çerçeve

Fonksiyon Skoru (Diz Toplum Skoru) 0 **(Not: olumsuz bir sonucu sıfır olarak kabul edin)**

Sayfayı yazdır | Pencereyi kapa | Sıfırla

Bu verileri kaydetmek için lütfen yazdırın veya CSV Olarak Kaydet

Not: Hasta verilerinin korunması nedeniyle bu sayfa kaydedilemez, bu nedenle lütfen pencereyi kapatmadan önce doldurulmuş formu yazdırın.

Puan referansı: Insall JN, Dorr LD, Scott RD, Scott WN. Knee Society klinik derecelendirme sisteminin gerekçesi. Clin Orthop Relat Arş. 1989 Kasım;(248):13-4. pubmed'e bağlantı

Derecelendirme Referansı: Asif S , Choon DS . Çimentolu Press Fit Condylar Sigma total diz artroplastisi sistemi ara sınav sonuçları. J Orthop Surg (Hong Kong). 2005 Aralık;13(3):280-4.

EK 3.OXFORD DİZ SKORU (OKS)

www.orthopedicscores.com

Tamamlanma tarihi
25 Mayıs 2022

Diz değiştirme eşiği

Oxford Diz Skoru

Klinisyenin adı (veya referansı) ----------

Hastanın adı (veya referansı) ----------

Lütfen aşağıdaki 12 çoktan seçmeli soruyu cevaplayınız.

Son 4 hafta boyunca.....

1. Genellikle dizinizde hissettiğiniz ağrıyı nasıl tanımlarsınız?

- ◯ Hiçbiri
- ◯ Çok ılımlı
- ◯ Ilıman
- ◯ Ilıman
- ◯ Şiddetli

2. Dizinizden dolayı (her tarafınızı) yıkayıp kurulamakta zorlandınız mı?

- ◯ Hiç sorun değil
- ◯ çok az sorun
- ◯ orta derecede sorun
- ◯ Aşırı zorluk
- ◯ yapmak imkansız

3. Diziniz nedeniyle araca binerken, inerken veya toplu taşıma araçlarını kullanırken zorlandınız mı? (Çubuklu veya çubuksuz)

- ◯ Hiç sorun değil
- ◯ çok az sorun
- ◯ orta derecede sorun
- ◯ Aşırı zorluk
- ◯ yapmak imkansız

4. Dizinizdeki ağrı şiddetlenınceye kadar ne kadar süre yürüyebilirsiniz? (Çubuklu veya çubuksuz)

- ◯ Ağrı yok > 60 dk
- ◯ 16 - 60 dakika
- ◯ 5 - 15 dakika
- ◯ Sadece evin çevresinde
- ◯ Hiç değil - yürürken şiddetli

7. Diz çöküp sonra tekrar kalkabilir misiniz?

- ◯ evet, kolayca
- ◯ az zorlukla
- ◯ Orta zorlukta
- ◯ Aşırı zorlukla
- ◯ Hayır, imkansız

8. Geceleri yatakta dizinizdeki ağrıdan rahatsız mısınız?

- ◯ hiç de bile
- ◯ Sadece bir veya iki gece
- ◯ Bazı geceler
- ◯ çoğu gece
- ◯ Her gece

9. Dizinizdeki ağrı normal çalışmanızı ne kadar etkiledi? (ev işleri dahil)

- ◯ hiç de bile
- ◯ Birazcık
- ◯ orta derecede
- ◯ büyük ölçüde
- ◯ tamamen

10. Dizinizin aniden "vazgeçebileceğini" veya sizi hayal kırıklığına uğratabileceğini hissettiniz mi?

- ◯ Nadiren / Asla
- ◯ Bazen veya sadece ilk başta
- ◯ Çoğu zaman, ilk başta değil
- ◯ Çoğu zaman
- ◯ Her zaman

5. Yemekten sonra (masada otururken), dizinizden dolayı sandalyeden kalkmak size ne kadar acı verdi?

- ◯ hiç acı verici değil
- ◯ biraz acı verici
- ◯ orta derecede ağrı
- ◯ Çok acı verici
- ◯ Dayanılmaz

6. Yürürken dizinizden dolayı topallıyor musunuz?

- ◯ Nadiren / asla
- ◯ Bazen veya sadece ilk başta
- ◯ Çoğu zaman, sadece ilk başta değil
- ◯ Çoğu zaman
- ◯ Tüm zamanların

11. Ev alışverişini kendi başınıza yapabilir misiniz?

- ◯ evet, kolayca
- ◯ az zorlukla
- ◯ Orta zorlukta
- ◯ Aşırı zorlukla
- ◯ Hayır, imkansız

12. Merdivenlerden inebilir misiniz?

- ◯ evet, kolayca
- ◯ az zorlukla
- ◯ Orta zorlukta
- ◯ Aşırı zorlukla
- ◯ Hayır, imkansız

Sayfayı yazdır | Pencereyi kapat | Sıfırla

Bu verileri kaydetmek için lütfen yazdırın veya

CSV Olarak Kaydet

Not: Hasta verilerinin korunması nedeniyle bu sayfa kaydedilemez, bu nedenle lütfen pencereyi kapatmadan önce doldurulmuş formu yazdırın.

Oxford Diz Skoru: 60

Oxford Diz Skoru için Derecelendirme

0'dan 19'a kadar puan	Şiddetli diz artritini gösterebilir. Bir tür cerrahi müdahaleye ihtiyaç duymanız çok olasıdır, bir Ortopedi Cerrahına danışmak için aile hekiminize başvurun.
20'den 29'a kadar puan	Orta ila şiddetli diz artritini gösterebilir. Bir değerlendirme ve röntgen için aile hekiminize başvurun. Bir Ortopedi Cerrahına danışmayı düşünün.
30'dan 39'a kadar puan	Hafif ila orta dereceli diz artritini gösterebilir. Bir değerlendirme ve olası bir röntgen için aile hekiminize görünmeyi düşünün. Egzersiz, kilo verme ve/veya iltihap önleyici ilaçlar gibi cerrahi olmayan tedavilerden faydalanabilirsiniz.
40 ila 48 arası puan	Tatmin edici eklem fonksiyonunu gösterebilir. Herhangi bir resmi tedavi gerektirmeyebilir.

Puan Referansı: Dawson J, Fitzpatrick R, Murray D, Carr A. Hastaların total diz protezi ile ilgili algıları üzerine anket. J Kemik Eklem Cerrahisi Br. 1998 Ocak;80(1):63-9. **Bağlantı**

Not Verme Referansı: Bağlantı

Web Tasarım Londra
- James Blake
İnternet