T.C.
SAĞLIK BİLİMLERİ ÜNİVERSİTESİ
ADANA TIP FAKÜLTESİ

ORTOPEDİ VE TRAVMATOLOJİ ANABİLİM DALI

GERİATRİK İNSTABİL FEMUR TROKANTERİK BÖLGE KIRIKLARINDA PFN (PROKSİMAL FEMORAL NAİL) SONUÇLARININ VE KOMPLİKASYON GELİŞEN HASTALARDA RİSK FAKTÖRLERİNİN DEĞERLENDİRİLMESİ

Dr. Burak KEKLİKÇİOĞLU

TIPTA UZMANLIK TEZİ

ADANA-2023

T.C.
SAĞLIK BİLİMLERİ ÜNİVERSİTESİ
ADANA TIP FAKÜLTESİ

ORTOPEDİ VE TRAVMATOLOJİ ANABİLİM DALI

GERİATRİK İNSTABİL FEMUR TROKANTERİK BÖLGE KIRIKLARINDA PFN (PROKSİMAL FEMORAL NAİL) SONUÇLARININ VE KOMPLİKASYON GELİŞEN HASTALARDA RİSK FAKTÖRLERİNİN DEĞERLENDİRİLMESİ

Dr. Burak KEKLİKÇİOĞLU

TEZ DANIŞMANI
Doç. Dr. Osman ÇİLOĞLU

TIPTA UZMANLIK TEZİ

ADANA-2023

TEŞEKKÜR

Uzmanlık eğitimim boyunca her konuda bizi destekleyen, bilgi, deneyim ve tecrübelerini bizimle paylaşan, eğitimimiz için yoğun çabalar sarfeden değerli hocam, klinik şefimiz Prof. Dr. Ahmet KAPUKAYA'ya, iyi bir hekim olarak yetişmemde büyük emeği olan, her türlü sıkıntı ve dertlerime büyük bir duyarlılıkla ortak olan, desteğini her zaman hissettiğim, cerrahi nosyonuyla yol gösteren, bilgi ve tecrübelerinden faydalandığım değerli hocam Doç. Dr. Ahmet YILMAZ'a, ortopedi ve travmatolojiyle birlikte hayata dair de pek çok şey öğrendiğim gerek teorik gerek pratik gerek akademik anlamda her zaman yanımda olan ve yol gösteren, bilgi ve tecrübelerini paylaşmaktan mutluluk duyan, tez danışmanım, sayın hocam, kıymetli abim Doç. Dr. Osman ÇİLOĞLU'na, uzmanlık eğitimim boyunca bana her zaman yol gösteren, destek olan ve emeklerini esirgemeyen, birlike çalışabilme şansına sahip olduğum değerli hocalarım Doç. Dr. Hakan ÇİÇEK'e, Doç. Dr. Fırat SEYFETTİNOĞLU'na, Doç. Dr. Evren KARAALİ'ye, Doç. Dr. Hasan Ulaş OĞUR'a, Doç. Dr. Özhan PAZARCI'ya, Doç. Dr. Ümit TUHANİOĞLU'na, Op. Dr. Mehmet BAYDAR'a, Op. Dr. Atilla ARIK'a, Op. Dr. Mustafa Yasin HATİPOĞLU'na saygılarımı sunar, teşekkür ederim.

Asistanlık eğitimim süresince beraber çalışmaktan onur duyduğum, uzun zaman geçirdiğim ve çok güzel anılar biriktirdiğim değerli asistan arkadaşlarıma;

Kliniğimizin kıymetli ameliyathane ve servis hemşirelerine, yüzlerinden tebessüm eksik olmayan, dostluklarını ve samimiyetlerini her zaman hissettiğim sekreterlerimize, protez ortez teknikerlerimize,

Desteklerini ve savgilerini her daim hissettiğim anne ve babama, doktor olmama öncülük eden, bu kutsal mesleği yapmak için izinden gittiğim ağabeyim Op. Dr. İbrahim KEKLİKÇİOĞLU'na, her zaman yanımda olan hayat arkadaşım, en büyük şansım Selma KEKLİKÇİOĞLU'na, uzmanlık eğitimim süresinde hayatımıza giren, varlığından güç aldığım canım oğlum Güney KEKLİKÇİOĞLU'na,

Teşekkür ederim.

Dr. Burak KEKLİKÇİOĞLU

İÇİNDEKİLER

Sayfa No:

TEŞEKKÜR i
İÇİNDEKİLER ii
KISALTMALAR LİSTESİ iv
TABLOLAR LİSTESİ v
ŞEKİLLER LİSTESİ vi
ÖZET vii
ABSTRACT viii
1. GİRİŞ ve AMAÇ 1
2. GENEL BİLGİLER 2
2.1. Tarihçe 2
2.2. Anatomi 2
2.2.1. Proksimal Femurun Osseoz Anatomisi 2
2.2.2. Proksimal Femurun Mikroskobik Yapısı 6
2.2.3. Kalça Eklemi ve Bağ Yapısı 7
2.2.4. Kalça Ekleminin Kas Anatomisi 9
2.2.5. Femur Başının Vasküler Anatomisi 11
2.3. Kalça Biyomekaniği 12
2.4. Femur Trokanterik Bölge Kırıkları 15
2.4.1. Epidemiyoloji 15
2.4.2. Yaralanma Mekanizması 16
2.4.3. Hasta Değerlendirilmesi 17
2.4.4. Ek Yaralanmalar 18
2.4.5. Görüntüleme 18
2.4.6. Sınıflama 19
2.4.7. Stabilite 21
2.4.7.1. Kemik kalitesi 22
2.4.7.2. Kırığın şekli 23
2.4.7.3. Kırık redüksiyonu 24
2.4.7.4. İmplant seçimi 24

2.4.7.5. İmplantın yerleştirilmesi 25
2.5. Femur Trokanterik Bölge Kırıklarının Tedavisi 27
2.5.1. Konservatif Tedavi 27
2.5.2. Cerrahi Tedavi 27
2.5.2.1. İnternal osteosentez yöntemleri 28
2.5.2.2. Eksternal osteosentez yöntemleri 36
2.5.2.3. Artroplasti 36
2.6. Komplikasyonlar 37
2.6.1. Ameliyat Tekniği ile İlgili Komplikasyonlar 37
2.6.2. Kırık Bölgesi ile İlgili Komplikasyonlar 38
2.6.3. Kırık ile İlgili Sistemik Komplikasyonlar 39
3. GEREÇ VE YÖNTEM 41
3.1. İstatistiksel Değerlendirme 45
4. BULGULAR 46
5. TARTIŞMA 64
6. SONUÇLAR 71
EKLER 72
Ek-1. Olgularımızdan Örnekler 72
KAYNAKLAR 78

KISALTMALAR LİSTESİ

PFN **:** Proksimal femoral nail

HKS **:** Harris kalça skoru

ASA **:** American society of anesthesia (Amerikan anestezi derneği)

DHS **:** Dynamic hip screw (Dinamik kalça çivisi)

IMHS **:** Intramedullary hip screw (İntramedüller kalça çivisi)

PFNA **:** Proksimal femoral nail antirotation (Antirotator proksimal femur çivisi)

AP **:** Antero-posterior

DVT **:** Derin ven trombozu

PE **:** Pulmoner emboli

TABLOLAR LİSTESİ

Tablo No **Sayfa No**

Tablo 1. Kalçanın anterior ve medial kas yapıları....9
Tablo 2. Kalçanın posterior kas yapıları....10
Tablo 3. Kalça ekleminin hareket genişlikleri....13
Tablo 4. Fogagnolo ameliyat sonrası redüksiyon kriterleri....24
Tablo 5. Harris kalça skorlaması....44
Tablo 6. Hastaların yaşlarının dağılımı....46
Tablo 7. Etyolojinin cinsiyet üzerine dağılımı....47
Tablo 8. Kırık bulgularının incelenmesi....47
Tablo 9. Cerrahi sürenin incelenmesi....47
Tablo 10. Ameliyata kadar geçen sürenin incelenmesi....48
Tablo 11. Ameliyata kadar geçen süre ile Harris kalça skoru arasındaki farklılığın incelenmesi....48
Tablo 12. Hastaların ortalama yatış sürelerinin incelenmesi....49
Tablo 13. ASA skorunun dağılımı....49
Tablo 14. Kırık tiplerinin dağılımı....49
Tablo 15. Cerrahi yöntem ile kırık tipi ve enfeksiyon bulguları arasındaki farklılıklar....51
Tablo 16. Vida konumunun Cleveland kadranlarına göre konumlandırılması bulgularının incelenmesi....51
Tablo 17. Tip apeks mesafesine ait bulguların incelenmesi....52
Tablo 18. Tip apeks mesafesi ile Cleveland kadranlarına göre vida yerleşimi bulguları arasındaki farklılıklar....52
Tablo 19. Postop kollodiyafizer açı bulgularının incelenmesi....52
Tablo 20. Kaynama süresi bulgularının incelenmesi....52
Tablo 21. Cerrahi yöntem ile kaynama süreleri arasındaki farklılıklar....53
Tablo 22. Hastaların HKS bulguları ile yaş grupları arasındaki farklılıklar....54
Tablo 23. Redüksiyon kalitesi ve kırık tipi ile HKS bulguları arasındaki ilişki....54
Tablo 24. HKS bulguları ve kırık tipleri arasındaki farklılık....55
Tablo 25. Redüksiyon kalitesi ile komplikasyon bulguları arasındaki farklılıklar....55
Tablo 26. Komplikasyon bulguları ile ilgili parametreler arasındaki farklılıklar....56
Tablo 27. Vida bıçak sıyrılması komplikasyon bulguları ile ilgili parametreler arasındaki farklılıklar....57
Tablo 28. Redüksiyon kaybı komplikasyon bulguları ile ilgili parametreler arasındaki farklılıklar....58
Tablo 29. İmplant çevresi kırık bulguları ile ilgili parametreler arasındaki farklılıklar....59
Tablo 30. AVN komplikasyon bulguları ile ilgili parametreler arasındaki farklılıklar....60
Tablo 31. Z efekti komplikasyon bulguları ile ilgili parametreler arasındaki farklılıklar....61
Tablo 32. Lateral kayma komplikasyon bulguları ile ilgili parametreler arasındaki farklılıklar....62
Tablo 33. Nonunion komplikasyon bulguları ile ilgili parametreler arasındaki farklılıklar....63

ŞEKİLLER LİSTESİ

Şekil No **Sayfa No**

Şekil 1. Femur kemiği anterior ve posterior görünüm....4
Şekil 2. Femur proksimalindeki kollodiyafizer açı....5
Şekil 3. Femur proksimalindeki anteversiyon açısı....5
Şekil 4. Kalkar femorale....6
Şekil 5. Femur mikroskobik yapısı....7
Şekil 6. Kalça eklemi bağ yapıları....8
Şekil 7. Kalça eklemi ve uyluk kasları- ön görüntü....10
Şekil 8. Kalça eklemi ve uyluk kasları – arka görüntü....11
Şekil 9. Femur başının vasküler anatomisi....12
Şekil 10. Frankel şeması....14
Şekil 11. Evans-Jensen sınıflandırma sistemi....20
Şekil 12. AO/OTA sınıflandırma sistemi....21
Şekil 13. Singh indeksi....23
Şekil 14. Tip apeks mesafesinin hesaplanması....26
Şekil 15. Sabit açılı plaklar....28
Şekil 16. Değişken açılı plaklar....29
Şekil 17. Dinamik kalça plağı (DHS)....29
Şekil 18. Peruktan kompresyon plağı....30
Şekil 19. A. Talon plağı, B. Lateral destek plağı....31
Şekil 20. Gamma çivisi....32
Şekil 21. İMHS....33
Şekil 22. PFN....34
Şekil 23. Cannulated PFN....35
Şekil 24. PFNA....35
Şekil 25. Helikal bıçak....35
Şekil 26. Talon DistalFix Nails....36
Şekil 27. Talon bıçak sistemi (kanca)....36
Şekil 28. Hastaların cinsiyetlerin dağılımı....46
Şekil 29. Anestezi tiplerinin incelenmesi....48
Şekil 30. Enfeksiyon dağılımlarının incelenmesi....50
Şekil 31. Cerrahi yöntem bulgularının incelenmesi....50
Şekil 32. HKS bulgularının dağılımı....53

ÖZET

Geriatrik İnstabil Femur Trokanterik Bölge Kırıklarında PFN (Proksimal Femoral Nail) Sonuçlarının ve Komplikasyon Gelişen Hastalarda Risk Faktörlerinin Değerlendirilmesi

Amaç: İnstabil femur trokanterik bölge kırığı olan geriatrik hastalarda uygulanan PFN (Proksimal femoral nail) (Proksimal femoral çivi) sonrasında cerrahi başarıyı, oluşabilecek komplikasyonları ve neden sonuç ilişkilerini inceleyerek bu hastalarda morbidite ve mortaliteyi önlemek, hastanın yatağa bağımlı kalmamasını sağlamak, erken hareket vererek kırık öncesi yaşam standardını erken dönemde yakalamasını sağlamak için literatüre katkı sağlamaktır.

Materyal ve Metod: Sağlık Bilimleri Üniversitesi Adana Şehir Eğitim ve Araştırma Hastanesi Ortopedi ve Travmatoloji Kliniğinde 1 Ocak 2017 ve 15 Ağustos 2020 tarihleri arasında geriatrik instabil femur trokanterik bölge kırığı olup PFN tedavisi uygulanan 60 hasta retrospektif olarak değerlendirildi.

65 yaş altında olanlar, patolojik kırığı olanlar, düzenli poliklinik takiplerine gelmemiş hastalar ve stabil femur trokanterik bölge kırığı olan hastalar, ek organ yaralanması olan hastalar çalışma dışında bırakılmıştır.

Hastaların yaş, cinsiyet, VKİ, travma oluşum şekli, yatış süresi, ameliyatın yatıştan itibaren kaçıncı gün yapıldığı, ASA skoru, enfeksiyon bulguları, anestezi tipleri, Harris kalça skorları, kırık tarafları, AO/OTA sınıflamasına göre kırık tipleri, kırığın açık ya da kapalı redükte edilmesi, cerrahi süre, postoperatif kollodiyafizer açı, tip apeks mesafesi, Cleveland kadranlarına göre lag vidasının femur başı içerisindeki konumlandırılması, Fogagnolo ameliyat sonrası redüksiyon kriterlerine göre redüksiyon kalitesi, kaynama süresi, ek kırık varlığı ve gelişen mekanik komplikasyonlar değerlendirildi. Verilerin istatistiksel analizinde SPSS (Statistical Package for the Social Sciences) 23.0 paket programı kullanılmıştır.

Bulgular: Çalışmaya dahil edilen 60 hastanın 24 (%40)'ü erkek, 36 (%60)'sı ise kadın idi. Kadın hastaların yaş ortalamaları 78,4 yıl, erkek hastaların yaş ortalamaları 72,8 yıl olarak saptandı. En sık etiyolojik neden olarak (%86,7) basit düşme saptandı.

Hastaların cerrahi süresi ortalama 49,5±15 dk, hastaların ameliyata kadar geçen süre ortalama 2,53±1,5 gün olarak saptandı. Hastaların ortalama yatış süresi 6,92±4,8 gün idi. Hastaların kırık tiplerinin dağılımı; 23 (%38,3)'ünde 31A2.2, 15 (% 25)'inde 31A2.3, 12 (% 20)'sinde 31A3.1, 4 (% 6,7)'ünde 31A3.2, 6 (% 10)'sında ise 31A3.3 olduğu tespit edildi.

Hastaların 6 (%10)'sında enfeksiyon bulgularına rastlanıldı. Cleveland kadranlarına göre AP grafide vida konumu 52 (% 86,7) hastada merkez bölgede, 7 (% 11,7) hastada superior, 1 (% 1,7) hastada ise inferior bölgede idi. Yan grafide ise 42 (% 70,0) hastada merkez, 14 (% 23,3)'ünde posterior, 4 (% 6,7)'ünde ise anteriorda idi. Hastaların tip apeks mesafesi ortalama 24,7±9,4 mm idi. Hastaların postop kollodiyafizer açılarının ortalama 132,9±6,1 olduğu gözlendi. Hastaların HKS bulguları; 8 (% 13,33)'inde kötü, 14 (% 23,33)'ünde orta, 14 (% 23,33)'ünde iyi, 24 (% 40)'ünde ise mükemmel olduğu tespit edildi.

Toplam 20 hastada mekanik komplikasyon görüldü. 6 (%10) hastada vida bıçak sıyrılması, 5 (%8) hastada redüksiyon kaybı, 3 (%5) hastada implant çevresi kırık, 2 (%3) hastada AVN, 2 (%3) hastada Z efekti, 1 (%1.5) hastada lateral kayma ve 1 (%1.5) hastada kaynamama tespit edildi.

Sonuç: İnstabil kırıklarda; anatomik redüksiyon ve stabilitenin sağlanma güçlüğü nedeniyle komplikasyonlar daha sık görülmektedirler. VKİ (vücut kitle indeksi) ve yaş arttıkça komplikasyonlar daha sık görülmektedir. Komplikasyonları minimuma indirmek için varustan mutlak suretle kaçınarak mümkün olan en iyi redüksiyonun sağlanması, tip apeks mesafesinin 25mm'den az olması ve vida konumunun femur başı içerisinde doğru pozisyonda konumlandırılması çok önemlidir.

Anahtar sözcükler: Proksimal femoral çivi, proksimal femoral nail (PFN), instabil femur trokanterik bölge kırığı, komplikasyon, geriatrik

ABSTRACT

Evaluation of PFN (Proximal Femoral Nail) Results in Geriatric Unstable Femur Trochanteric Region Fractures and Risk Factors in Patients With Complications

Objective: The aim of this study is to evaluate geriatric patients with unstable femoral trochanteric region fractures treated with PFN (Proximal Femoral Nail) and the reasons of surgical success, possible complications and cause and effect relationships to prevent morbidity and mortality, to ensure that patients do not become bed dependent and reach the standart of living before the fracture.

Material and Method: In this research, 60 patients who have geriatric femur trochanteric region fractures treated by PFN between the dates of January 2017 and August 2020 in Turkiye University of Health Sciences, Adana City Training and Research Hospital, Department of Orthopaedics and Traumatology were assessed retrospectively.

The patients who are under 65 years old, with pathological fractures, who didn't follow their regular polyclinic follow ups, who had stable femur trochanteric fractures and who have additional organ injuries had not been accepted to the research.

The patients' ages, genders, BMI, trauma way, length of stay, the time period in days between the hospitalization and the operation, ASA score, infection signs, anesthesia techniques, Harris Hip Scores HHS, side of the fractures, fracture types according to AO /OTA classification, using open or closed reduction to the fracture, length of the surgery, postoperative collodiaphysier angle, tip apex distance, localisation of the lag screw in the femoral head according to Cleveland quadrants, the quality of the reduction according to the Fogagnolo post operative reduction criterias, fracture healing period, presence of the additional fractures, experienced mechanical complications had been assessed in this research. In the statistical analysis of the data, SPSS (Statistical Package for the Social Sciences) 23.0 packet programme had been used.

Results: Of the 60 patients included in the study, 24 (40%) were men and 36 (60%) were women. The average age of female patients was found to be 78.4 years, and the average age of male patients was 72.8 years. Simple fall was found to be the most common etiological cause (86.7%).

The average surgical duration of the patients was 49.5±15 minutes, and the average duration of the patients until the operation was 2.53±1.5 days. The mean hospitalization time of the patients was 6.92±4.8 days. The distribution of fracture types of patients was found to be 31A2.2 in 23 (38.3%), 21A2.3 in 15 (25%), 31A3.1 in 12 (20%), 31A3.2 in 4 (6.7%), 31A3.3 in 6 (10%).

In 6 patients (10%) infection signs were observed. Screw localisation in AP graphy according to Cleveland quadrants were centrally localized in 52 patients (%86.7), superiorly localized in 7 (11.7%) patients, inferiorly localized in 1 patient (%1.7). In lateral graphy, it was centrally localized in 42 (70.0%) of the patients, posteriorly localized in 14 (23.3%) patients, anteriorly localized in 4 (6.7%) patients. Patients mean tip apex distance was 24,7±9,4 mm. Patients' postop mean collodiaphyseal angle was 132,9±6,1. Patients HHS scores were detected as; 8 (13.3%) of them were bad, 14 (23.33%) of them were normal, 14 (23.33%) of them were good, 24 (40%) of them were excellent. Totally, in 20 patients mechanical complications had been observed. 6 of them (10%) were knife stripping, 5 of them (8%) were loss of reduction, 3 of them (5%) had periprosthetic fractures, 2 of them (3%) had avascular necrosis (AVN), 2 of them (3%) had z effect, 1 of them (1.5%) had lateralization in the reduction and 1 of them (1.5%) had nonunion.

Conclusion: In unstable femoral trochanteric region fractures; complications are more common because of the difficulty in providing anatomic reduction and stability. Complications are more common as BMI (body mass index) and age increase To minimalize the complications; it is important to provide best reduction by staying away from the varus deformity, providing tip apex distance less than 25 mm and providing a screw localisation in the femoral head in a correct manner are highly important.

Keywords: Proximal femoral nail (PFN), unstable femur trochanteric region fractures, complication geriatric.

1. GİRİŞ ve AMAÇ

Günümüzde ileri teknoloji ve tıbbi gelişmelere bağlı olarak ortalama yaşam süresi artmıştır. Artan bu süreyle birlikte kalça kırıklarının insidansında da artma görülmektedir. Yaşlandıkça görmeye bağlı problemler, azalan kas gücü ve denge sorunları düşmeye neden olabilmekte ve bu düşük enerjili travmalar dahi osteoporoz nedeniyle en nihayetinde kalça kırıklarına sebebiyet verebilmektedir. TUİK verilerine göre Türkiye nüfus projeksiyonlarına baktığımızda geriatrik olarak kabul ettiğimiz 65 yaş ve üzeri popülasyonun nufüs oranının 2025 yılında %11, 2030 yılında %12,9, 2040 yılında %16,3 ve 2080 yılında %25,6 olacağı öngörülmektedir. (89) Bu denli artacağı öngörülen geriatrik popülasyonla birlikte kalça kırklarının sayısında da ciddi bir artış olacaktır. Pertrokanterik femur kırıkları tüm kalça kırıkları içinde önemli bir yüzdeye sahiptir. (106)

Pertrokanterik kırıklar ekstrakapsüler ve metafizyeldir. Trokanter majör ve trokanter minör dahil bunların arasındaki alanı kapsar. Bu kırıkların kanlanması iyi olduğu için kaynama oranı yüksektir. Konservatif tedaviler geçmiş tarihimizde denenmiştir, iyi sonuçlar alınmasına rağmen artan immobilizasyon süresiyle birlikte dekübit ülserleri, derin ven trombozu, gibi komorbiditelerin ortaya çıkması nedeniyle bu hastaların bir an önce mobilize edilmesini hedefleyen tedaviler gün yüzüne çıkmışıtır (1). Fiksasyonu ve erken mobilizasyonu sağlamak pertrokanterik kırıklarda güncel tedavi yaklaşımıdır (2, 3). Bu amaçla eksternal fiksatörler, kayıcı kalça vidaları ve plak vida gibi ekstramedüller tespit yöntemleri, proksimal femoral çiviler (PFN) gibi intramedüller tespit yöntemleri ve artroplasti kullanılabilen tedavi yöntemlerindendir. Eksternal fiksatör uygulanan hastalarda varus malpozisyonu gelişme oranının yüksek olması ve istenilen stabilitenin sağlanamaması, kayıcı kalça vidalarında plağa binen yükün fazla olması, artroplastide morbidite oranının fazla olması ve intraoperatif kanama oranının fazla olması nedeniyle proksimal femoral çiviler ön plana çıkmıştır ve pertrokanterik femur kırıklarında güncel tedavide önemli bir yere sahiptir (4).

Çalışmamızda geriatrik, femur pertrokanterik kırığı olan hastalarda intramedüller tespit yöntemi olarak uygulanan PFN (Proksimal Femoral Nail)'nin klinik ve radyolojik sonuçlarını aynı zamanda komplikasyon gelişen hastalarda komplikasyon neden ilişkisini değerlendirerek literatüre katkı sağlamayı ve deneyimlerimizi paylaşmayı amaçladık.

2. GENEL BİLGİLER

2.1. Tarihçe

Femur trokanterik bölge kırıklarının tedavisiyle ilgili tarihteki ilk bilgiler Hipokrat (M.Ö. 460-375) zamanına uzanmaktadır. Hipokrat bu kırıklarda konservatif tedaviden bahsetmiştir. Bu konu ile alakalı ilk bilimsel çalışma ise 16. yüzyılda Fransız Ambroise Pare tarafından yapılmıştır. Bu kırıkların konservatif tedaviyle kaynayacağını bildirmiştir. Konservatif tedavi sonrasında gelişen kısalık ve deformiteyi önlemek için 1867 yılında Philips longitudinal ve lateral traksiyondan bahsetmiştir. 1907 yılında Kirschner ve Steinmann kendi isimleriyle anılan tel ve çivilerle femurdan iskelet traksiyonu uygulamışlardır (1).

1895'te Lane internal tespitte kullanılabilecek plakları tanıtmıştır (5). Bu plaklardaki aşınmanın önüne geçmek için 1912'de Sherman paslanmaz çelik kullanarak internal fiksasyon uygulamış ve kaynama sağlamıştır (6). 1925 yılında femur boynuna yerleştirilen 3 kanatlı çivileri uygulayan Smith Peterson kendi ismiyle andığı plağını da uygulamaya sokmuştur. 1949'da Scott femur pertrokanterik bölge kırıklarında eksternal fiksatör uygulamasını kullanmıştır (7). Maise ise 1958'de hem kayan hem de kompresyona izin veren çiviyi geliştirmiştir. Daha sonra bu çivilere Richard firması 'lag' vidası eklemiştir (8). 1960'li yıllarda AO grubu dinamik kompresyon plakları, 95°açılı plaklar ve kondil plakları kullanmaya başlamışlardır. Gerhard Küntscher 1966'da femur trokanterik bölge kırıklarında kendi adını verdiği intramedüller çiviyi kullanmıştır. Klemm ise 1986'da bu sistemi proksimal ve distalden kitlenebilir duruma getirmiştir. Pertrokanterik kırıklarda Gamma çivileri 1990'da uygulanmaya başlanmıştır ancak kırık stabilizasyonundaki yetersizlikten ötürü sistem 1995'te revize edilerek proksimal femoral çiviler (PFN) kullanılmaya başlanmıştır.

2.2. Anatomi

2.2.1. Proksimal Femurun Osseoz Anatomisi

Femur, iskeletimizin en uzun ve güçlü kemiğidir. Femur; baş, boyun, intertrokanterik, subtrokanterik, cisim, suprakondiler bölge ve kondiller olarak proksimalden distale doğru ilerler (9). Femur başı yarım küreden biraz daha büyüktür ve

sferik bir yapısı vardır. Hyalin kıkırdakla kaplı olmakla beraber proksimalden distale doğru kıkırdak kalınlığı azalmaktadır. Fovea kapitis adlı bir girintisi mevcut olup buraya ligamentum teres yapışır. Fovea kapitis, femur başı kırıklarındaki sınıflama yöntemi olan Pipkin sınıflamasında kullanılmaktadır (10). Femurun boyun kısmı yaklaşık olarak 5 cm uzunluğunda olup femur başı ile cisim arasında köprü görevi görmektedir (11).

Trokanter majör kalçanın abduktör kaslarının yapıştığı, femurun superolateralinde yer alan bir çıkıntıdır (12). Trokanter minöre ise kalçanın önemli fleksörlerinden M. İliopsoas yapışır ve femur boynu ile cisminin bileşke yerinin posteroinferomedialinde bulunan bir çıkıntıdır (12). İntertrokanterik alan trokanter majör ile minör arasında uzanan alandır. Pertrokanteik bölge hem intertrokanterik alanı hem de çevresini içine alan boyun ile subtrokanterik bölge arasındaki alandır (12). Subtrokanterik alan ise trokanter minörün 5 cm distaline uzanan alandır (13).

Frontal düzlemde femur boynu ile cisim arasındaki açıya kollodiyafizer açı denir. Erişkinlerde 120-135 derece arasındadır (14) (Şekil 2). Sagittal düzlemde ise femur boynu ile kondiller arasında 10-15 derece olan bir anteversiyon açısı vardır (14) (Şekil 3).

Trokanter minörün distal kısmından başlayarak femur boynuna doğru uzanan, posteromedial hat üzerinde intramedüller ilerleyen kompakt kemik kalınlaşmasına femoral kalkar denir. (Şekil 4) Femoral kalkar 1982'de Griffin tarafından tanımlanmıştır (15). Kalkar, femur boynu ile femur cismi arasında yük aktarımı sağlayan önemli bir yapıdır. Femoral kalkarın devamlılığı yük aktarımı açısından çok önemlidir, devamlılığın bozulduğu durumlarda kırıklar instabil kabul edilir. Cerrahide iyi bir redüksiyonla kalkarın devamlılığının sağlanması çok önemlidir (16).

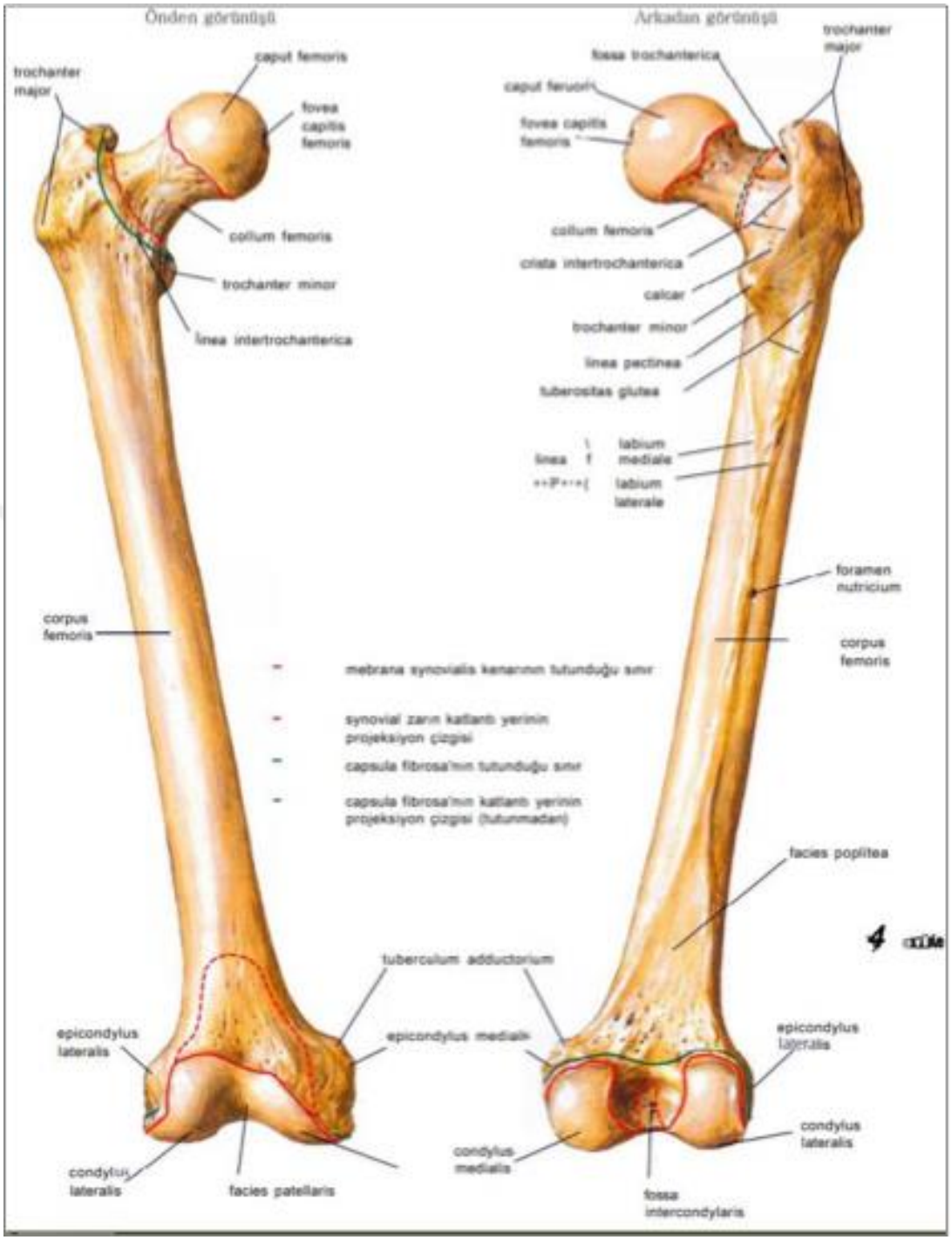

Şekil 1. Femur kemiği anterior ve posterior görünüm (9)

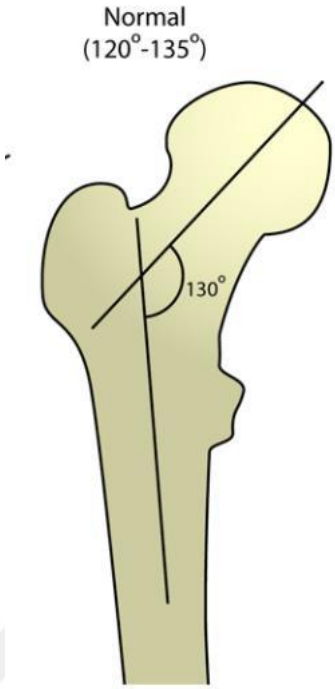

Şekil 2. Femur proksimalindeki kollodiyafizer açı (17)

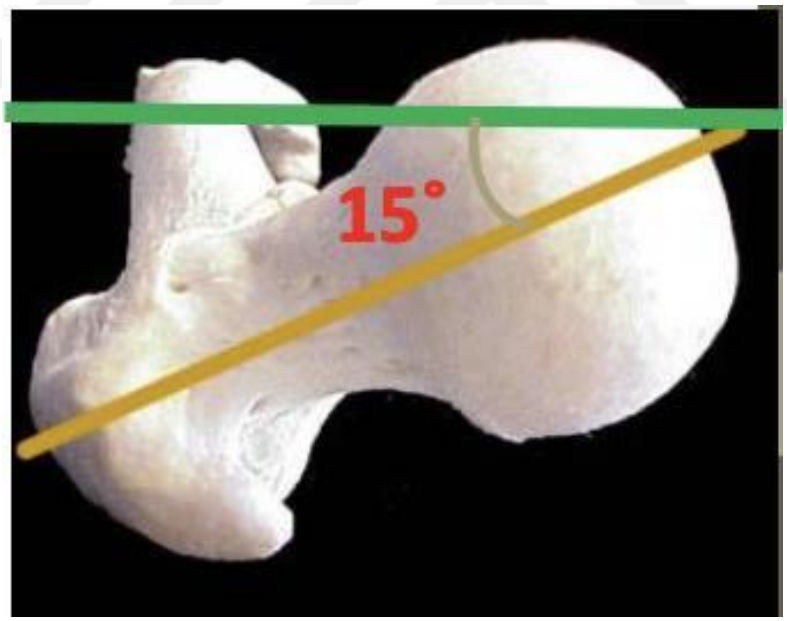

Şekil 3. Femur proksimalindeki anteversiyon açısı (17)

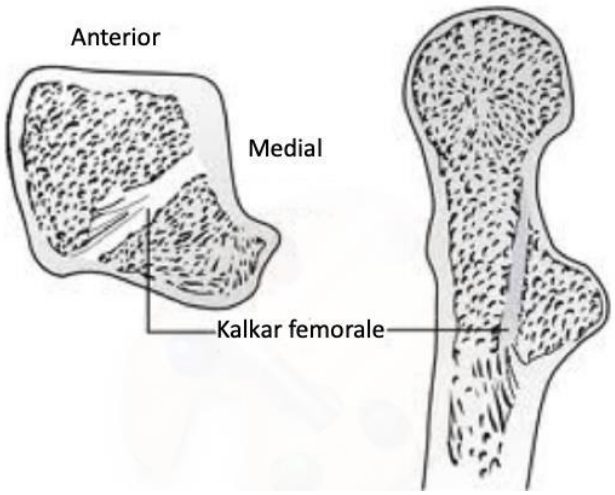

Şekil 4. Kalkar femorale (15)

2.2.2. Proksimal Femurun Mikroskobik Yapısı

Femur başında, lamellar kemik en fazla orta kısımda bulunup, proksimal ve distale doğru daha ince bir yapıya bürünmektedir. Medüller alan ise trabeküler doku tarafından heterojen bir şekilde doldurulmuştur. Baş, boyun ve trokanterik alanı içine alan bu ağ yapısını Ward kendi adıyla sınıflandırmıştır. Femurun baş kısmını etkileyen vektörler bu trabeküler sistemi 2 ana gruba ayırır (18). Bunlar kompresif grup ve tensil gruptur (Şekil 5).

Femur boynunun distal medial tarafından başlayıp femur başına uzanan grup primer kompresif gruptur. Femur cisminin medialinden başlayıp trokanter majore doğru uzanan grup sekonder kompresif gruptur.

Femur cisminim lateralinden başlayıp femur başına doğru uzanan grup primer tensil gruptur. Femur cismi lateralinden başlayıp sekonder kompresif grup ile birleşen grup sekonder tensil gruptur. Troaknter majörde sınırlanan trabeküllerse trokanter majör grubu olarak isimlendirilir.

Merkezi alanda trabeküler yapılar arasında kalarak, bu trabeküllerin olmadığı, diğer bölgelere oranla daha güçsüz olan alana Ward üçgeni denir.

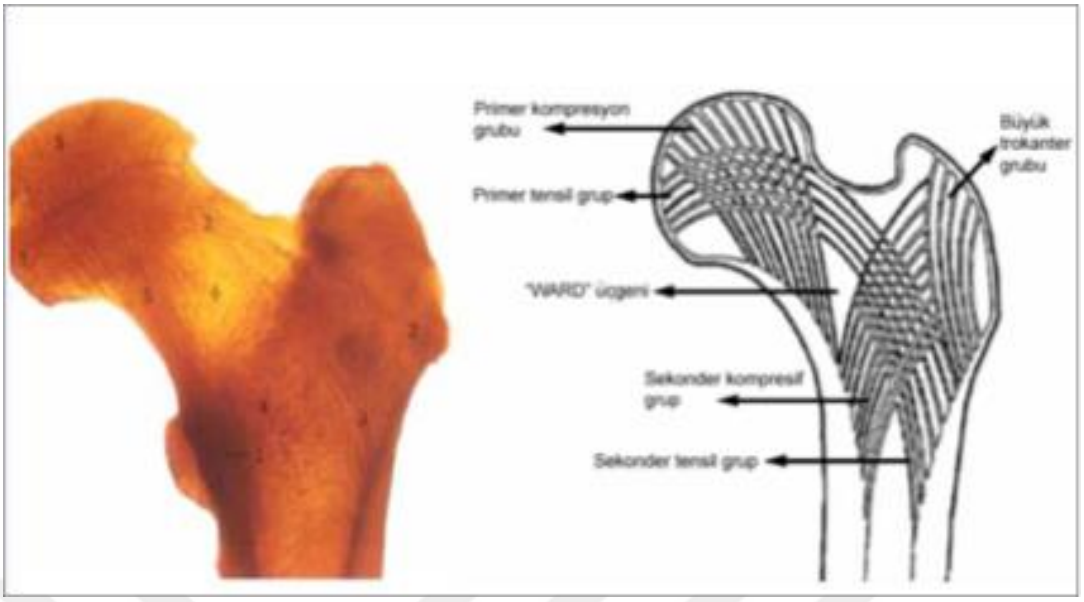

Şekil 5. Femur mikroskobik yapısı (McMinn Anatomi Atlası) (19)

2.2.3. Kalça Eklemi ve Bağ Yapısı

Kalça eklemi, sferik şekilde konveks femur başıyla, bu başı kısmi olarak kaplayan konkav asetabulumdan oluşur. Sferoid tip bir eklemdir. Femur başında ligamentum teresin yapıştığı fovea kapitis haricinde tüm alanları kıkırdak dokuyla örtülüdür. Asetabulumun tüm çevresini saran labrum, fibrokartilaj bir doku olup asetabulumun hacmini arttırmaktadır. Kalça eklemi fleksiyon ekstansiyon, abduksiyon adduksiyon, iç dış rotasyon ve bunların karışımı olan sirkümdiksiyon hareketlerini yapabilir (9). Eklem kapsülü proksimalde asetabuluma çepeçevre yapışır, distalde ise anteriorda baş ve boyunun tamamını sararken posteriorda intertrokanterik hattın 1,5 cm superior ve medialine kadar uzanır (11).

Kalça ekleminin ligamentleti stabiliteyi arttırmaya yönelik çalışırlar. Temel olarak intrakapsüler ve ekstrakapsüler olmak üzere 2 ana gruba ayrılırlar.

İntrakapsüler ligament olarak sadece ligamentum teres femoris mevcuttur. Ligamentum kapitis femoris de denmektedir. Asetabular fossadan başlayıp femur başında fovea kapitise yapışır. Bu bağın içerisinde obturator arterin dalı olan arteria ligamentum capitis femoris geçer. Çocukluk çağında femur başının beslenmesinde çok önemli olan bu arter epifiz hattı kapandıktan sonra işlevsel olarak pek katkı sunamaz.

Ekstrakapsüler olarak 3 tane bağ karşımıza çıkmaktadır.

Ligamentum iliofemorale: Kalça ekleminin en kuvvetli ligamenti olup trigonal şekildedir. Proksimalde spina iliaka anterior inferiordan (SİAİ) başlar ve distalde linea intertrokanterikada sonlanır. Kalça hiperekstansiyonunu ve hiperabduksiyonunu engeller. Y harfi şeklindeki görüntüsünden ötürü Y ligamenti de denir.

Ligamentum iskiofemorale: Asetabulumun posterodistalinden başlayıp femur boynuna uzanan liflerden oluşur. Kalçanın hiperekstansiyonunu ve iç rotasyonunu kısıtlar.

Ligamentum pubofemorale: Superior pubik kol ile intertrokanterik hat arasında uzanır. Kapsülü anterior ve inferiordan destekler. Kalçanın hiperabduksiyonunu engeller.

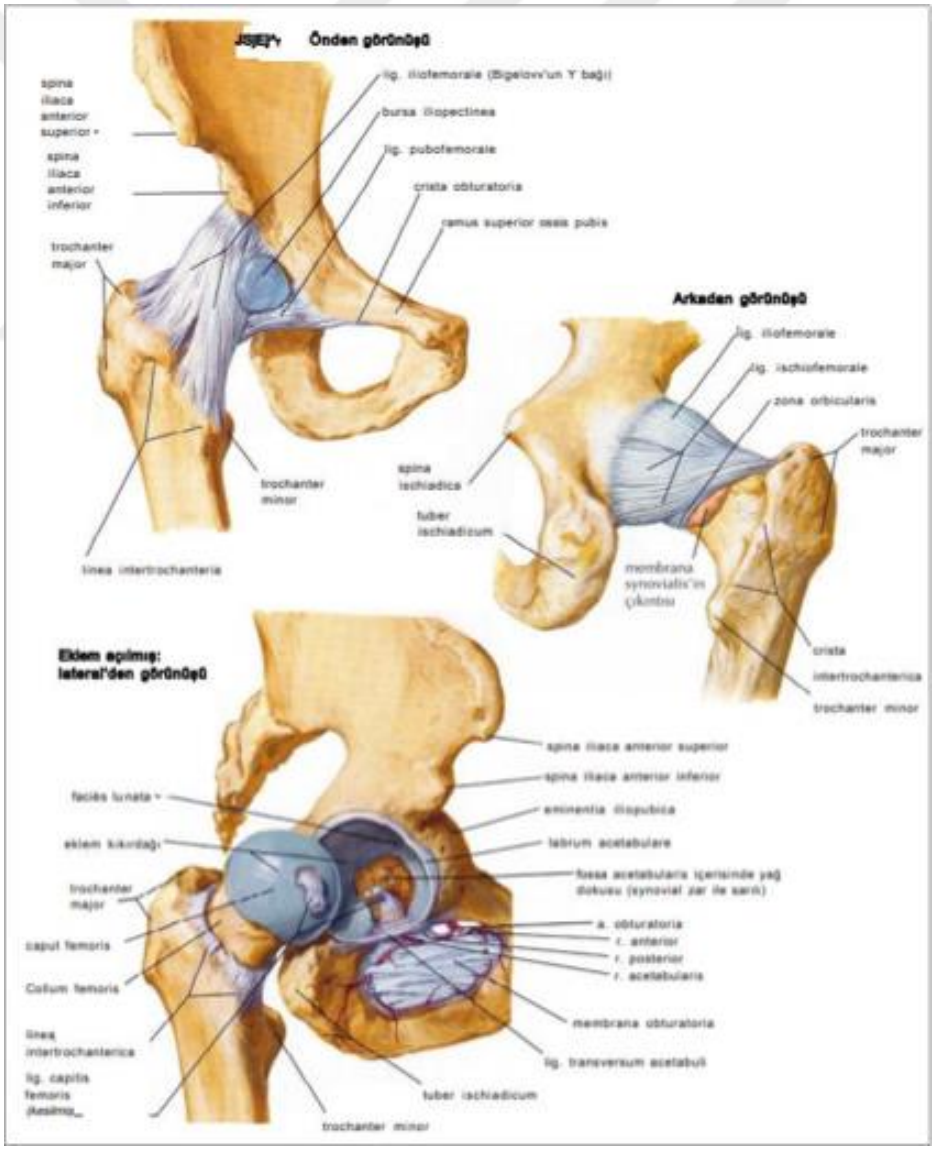

Şekil 6. Kalça eklemi bağ yapıları (9)

2.2.4. Kalça Ekleminin Kas Anatomisi

Tablo 1. Kalçanın anterior ve medial kas yapıları (20) (Şekil 7)

Adı	**Başlangıcı**	**Sonlanışı**	**Arter**	**Sinir**	**Görevi**
M.Sartorius	SİAS(spina iliaca anterior superior)	Tüberositas tibia mediali	Femoral arter, derin iliak ve medial genikulat arter	N. femoralis	Uyluk fleksiyon, abduksiyon ve dış rotasyonu. Ayrıca diz fleksiyonuna yardımcı olur
M. Kuadriseps femoris					
M. rektus femoris	SİAİ (Spina iliaka anterior inferior)	Patellanın üst ve yan kenarlarına tutunarak lig. patella ve retinakula patella olarak tuberositas tibiada sonlanır.	Derin femoral arter ve genikulat arterler	N. femoralis	Dize ekstansiyon yaptırır. Ayrıca m. rektus femoris kalça ekleminde fleksiyonu destekler.
M. vastus medialis	Linea asperanın medial dudağı				
M. vastus lateralis	Linea asperanın lateral dudağı				
M. vastus intermedius	Femur ön yüzü				
M. iliopsoas	T12 ve L1-5 vertebra korpusları, fossa iliaka,	Trokanter minör	Medial femoral sirkumfleks arter ve iliolomber arter	L1-3	Kalça fleksiyon, iç rotasyon ve dış rotasyon ayrıca lomber vertebralarınlateral fleksiyonuna yardımcı olur.
M. pektineus	Os pubis	Linea pektinea femoris	Obturator arter	N. femoralis	Uyluğa adduksiyon yaptırır ayrıca kalçada fleksiyon ve dış rotasyona yardımcı olur
M. addüktör longus	Os pubisin ramus superior ve inferiorun arasındaki sınırdan	Linea asperanın medial dudağının 1/3 orta bölümü	Arteria profunda femoris	N. obturatorius	Uyluğa adduksiyon yaptırır. Ayrıca kalça fleksiyonuna yardım eder.
M. addüktör brevis	Os pubis ramus inferior	Line asperanın medial dudağının proksimaline	Arteria profunda femoris	N. obturatorius	Uyluğa adduksiyon yaptırır. Ayrıca kalça fleksiyonuna yardım eder.
M. addüktör magnus	İskion kolu ve tuber iskiadikumdan	Linea aspera 2/3 proksimalinden femur medial epikondiline kadar	Arteria profunda femoris	N. obturatorius	Uyluğa addüksiyon yaptırır ayrıca kalça fleksiyonuna ve iç rotasyonuna yardımcı olur.
M. gracilis	İskion pubis kolunun üst kısmı	Tuberositas tibia mediali	Medial sirkumfleks femoral arter	N. obturatorius	Uyluğa addüksiyon yaptırır, diz fleksiyonu ve bacağın iç rotasyonuna yardım eder.

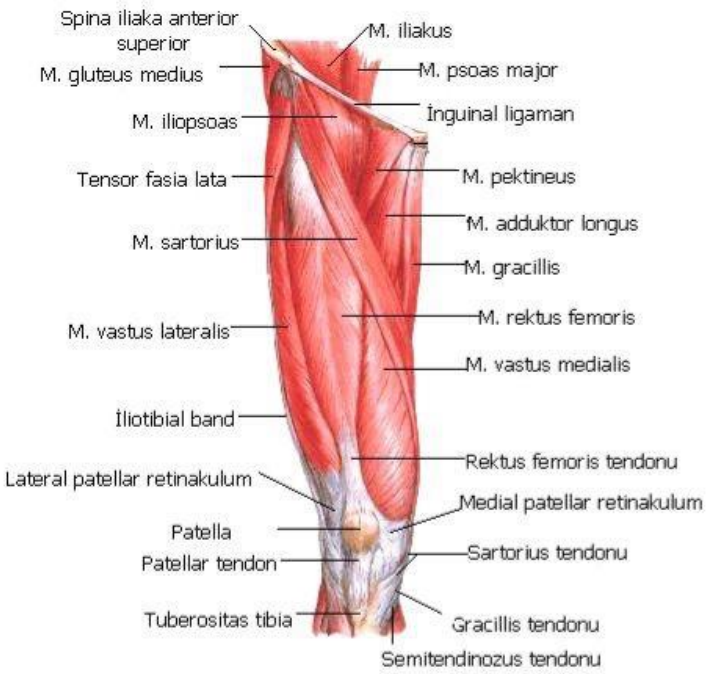

Şekil 7. Kalça eklemi ve uyluk kasları- ön görüntü (Netter's Concise Atlas of Orthopaedic Anatomy 2002)

Tablo 2. Kalçanın posterior kas yapıları (20) (Şekil 8)

Adı	**Başlangıcı**	**Sonlanışı**	**Arter**	**Sinir**	**Görevi**
M. gluteus maksimus	Linea gluteanın posterioru, fasya torakolumbalis, os sakrumun posterior yüzü ve sakrotuberal ligament	Tuberositas glutea ve traktus iliotibialis fasya lata	İnferior ve superior gluteal arter	N. gluteus inferior	Uyluğa kuvvetli ekstansiyonyaptırır, üst bölümü abduksiyona, alt bölümü addüksiyona destek verir.
M. gluteus medius	İliak kanadın dış yüzeyinden	Trokanter majör	Superior ve inferior gluteal arterler	N. gluteus superior	Uyluğun abduksiyonu, bunun yanında kısmen dış rotasyonu
M. gluteus minimus	Krista iliaka, linea glutea anterior ve posterior arasından	Trokanter majör	Superior ve inferior gluteal arterler	N. gluteus superior	Uyluğun abduksiyonu, bunun yanında kısmen dış rotasyonu
M. tensor fasia lata	SİAS	Fasya latanın traktus iliotibialisi	Superior ve inferior gluteal arterler	N. gluteus superior	Fasya latayı gerer, uyluğa fleksiyon ve adduksiyon yaptırır. Ayrıca dizin ekstansiyonuna yardım eder.
M. piriformis	Sakrumun pelvik yüzünde 2-4 sakral foraminaların çevresi	Trokanter majör	Superior ve inferior gluteal arterler	N. gluteus superior	Uyluğun dış rotasyonu yanında abduksiyona da katılır.
M. obturatorius internus	Obturator foramen iç tarafı ve obturator membran	Trokanterik fossa	Superior ve inferior gluteal arterler	N. gluteus superior, L5-S1'den çıkan muskuler sinirler	Uyluğa dış rotasyon yaptırır.
M. gemellus superior	Spina iskiadika				
M. gemellus inferior	Tuber iskiadikum				
M. obturatorius eksternus	Obturator foramen dış tarafı ve obturator membran	Trokanterik fossa	Superior ve inferior gluteal arterler	N. obturatorius	Uyluğa dış rotasyon yaptırır ayrıca kalça ekleminde fleksiyona katılır.
M. kuadratus femoris	Tuber iskiadikum dış kenarı	Krista intertrokanterika	İnternal pudental arter	N. muskuli kuadratus femoris	Uyluğa dış rotasyon yaptırır ayrıca kalçaya abduksiyon hareketinde destek olur.

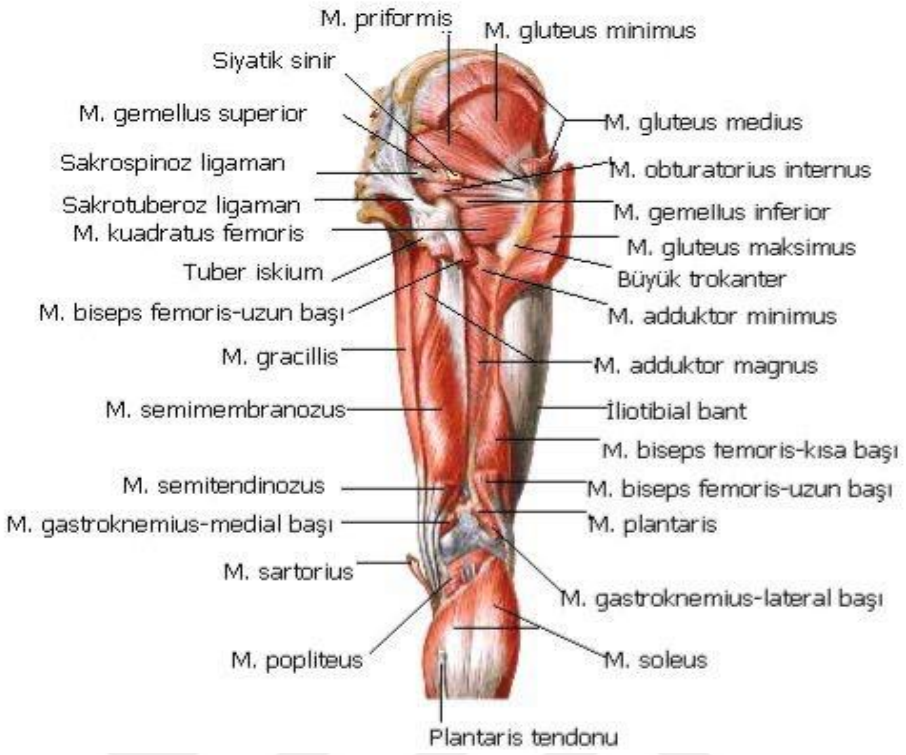

Şekil 8. Kalça eklemi ve uyluk kasları – arka görüntü (21)

2.2.5. Femur Başının Vasküler Anatomisi

Proksimal femurun arter yapıları; ekstrakapsüler arteryel çember, asendan servikal dallar (retinaküler arterler), ligamentum teres arteri (foveolar arter) olarak 3 ana başlıkta incelenebilir (22).

Ekstrakapsüler arteryel çember femur boynu boyunca, arkada medial sirkumfleks femoral arterin (MFSA) dallarının, öndeyse lateral sirkumfleks femoral arterin (LFSA) dallarının birleşmesi neticesinde meydana gelir. Başın %80 beslenmesini MFSA'nın dalı olan lateral epifizer arter sağlar. Superior ve inferior gluteal arter bu çembere dallar vererek katkı sağlarlar.

Asendan servikal dallarsa ekstrakapsüler arteryel çemberden çıkarak anterior intertrokanterik alanda eklem kapsülünü delip kapsülün altından femur başına ilerlerler. Asendan servikal dallar femur boynu boyunca küçük dallar göndererek eklem kıkırdağına dek uzanırlar. Eklem kıkırdağının kenarında ikinci bir halka olan subsinoviyal arteryel halkayı oluştururlar. Femur başı ve boynunun kanlanmasına katkı sağlarlar.

Foveolar arter (ligamentum teres arteri) obturator arterin asetabular dalından çıkar. Femur başının beslenmesine katkıda bulunur.

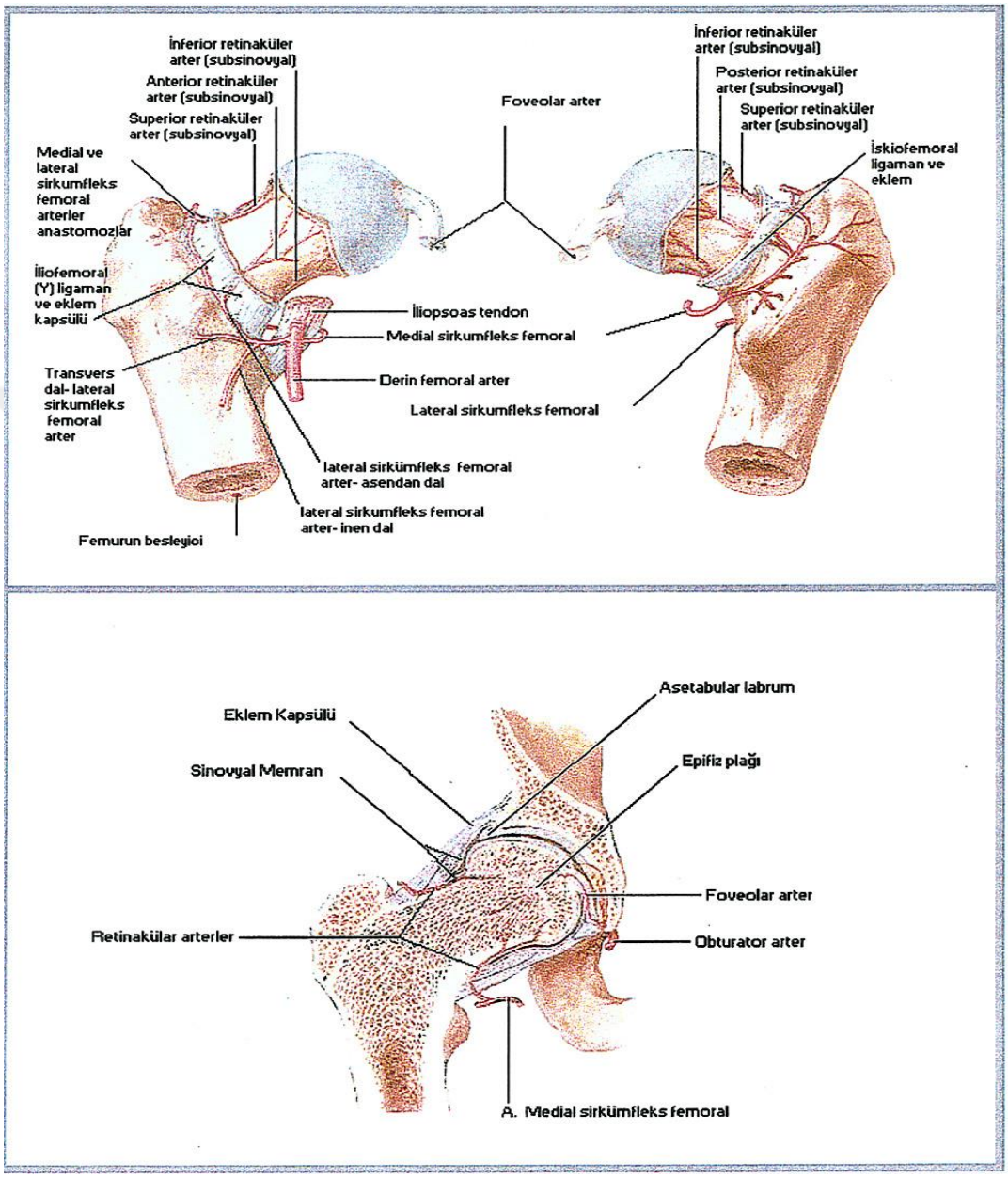

Şekil 9. Femur başının vasküler anatomisi

2.3. Kalça Biyomekaniği

Kalçanın biyomekaniği ile ilgili birçok çalışma vardır. Ancak biyomekanikten bahsetmeden önce kalçanın hareket açıklıklarının bilinmesi önem arz etmektedir. Normal bir kalçdaki hareket ve sınırlar Tablo 3'te gösterilmektedir (23).

Tablo 3. Kalça ekleminin hareket genişlikleri

Fleksiyon	135°
Ekstansiyon	10-30°
Abduksiyon	40-45°
Adduksiyon	20-30°
İç rotasyon	35-40°
Dış rotasyon	45°

Bu hareketlerin birleşmesiyle olan hareketeyse sirkumdiksiyon denmektedir. Kalçaya kompresyon ve bending (eğilme) kuvvetleri etki eder ve bu kuvvetler femur proksimalindeki trabeküller tarafından iletilir ve dağıtılır. Femur başına ginen yükün miktarı vücut ağırlığından daha fazla olabilmektedir. Tek bacak üsütnde dururken femur başına binen yük vücut ağırlığının 2,5 katı olur. Kaslarla oluşan kuvvet koluyla yerçekimiyle oluşan kuvvet kolu arasındaki ilişkide ufak değişiklikler bile femur başına binen yükü değiştirebilmektedir.

Kalça biyomekaniği yürüyüşün farklı fazlarında farklılıklar göstermektedir. Ancak başlıca iki fonksiyonel durumda incelenir.

1. İki ayak da yere basarken, ayakta dururken (statik denge)
2. Tek ayak üzerinde dururken, yürümenin stance fazında (dinamik denge)

Hareket için gerekmekte olan kas kontraksiyonları göz önünde bulundurulduğunda yürürken basma fazında femur başına binen yük vücut ağırlığının 5-6 katına ulaşır, salınım fazındaysa vücut ağırlığı kadardır (23).

Frankel şemasında gördüğümüz gibi bileşke kuvveti olan R femur başının rotasyon merkezinden geçmekte olan kompresif güçtür ve vertikal eksene 16°'lik bir açılanma yapar. Femur başını merkez olarak kabul ettiğimizde vücut ağırlığının kaldıraç kolu kas momentinin kaldıraç kolundan üç kat uzundur. Bu durumda kalçanın dengede kalabilmesi için abduktör kas kuvvetinin vücut ağırlığından 3 kat fazla olması gerekmektedir (24) (Şekil 10).

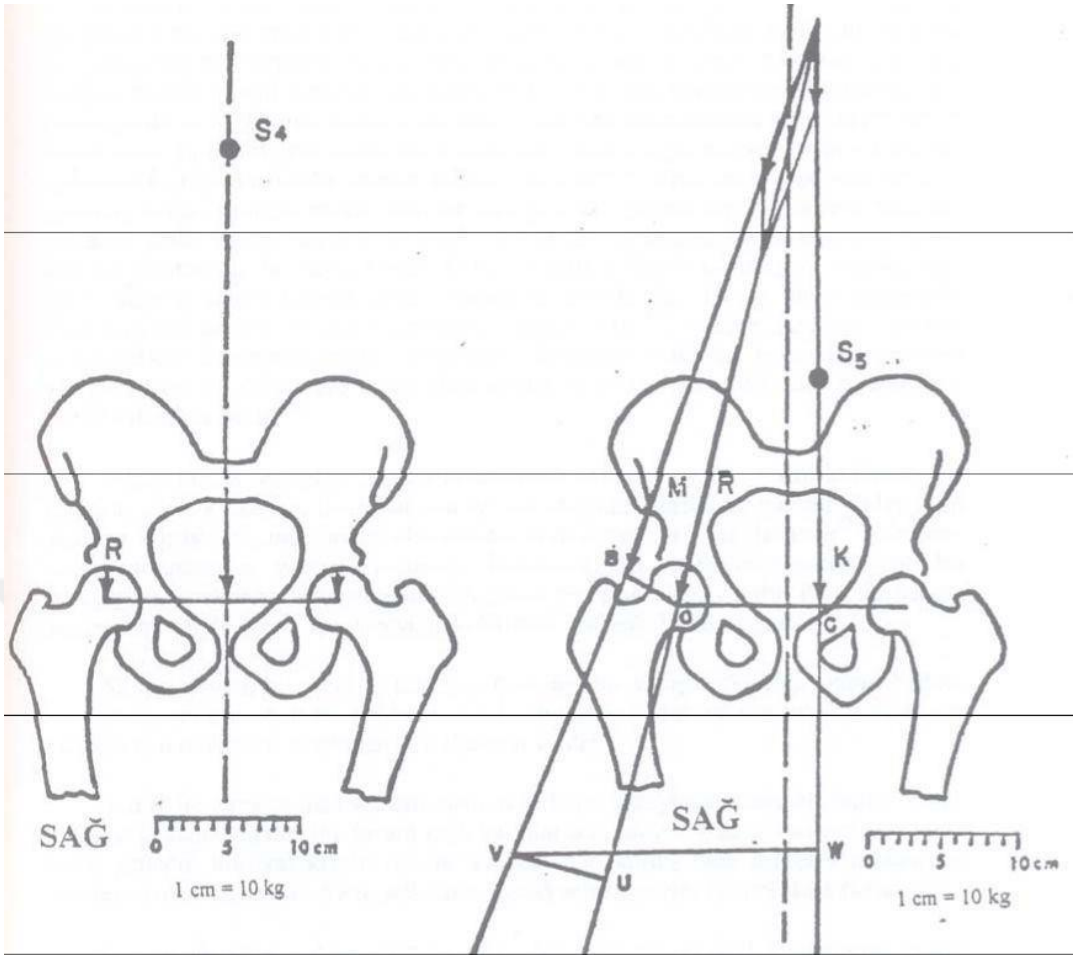

-A- -B-

Şekil 10. Frankel şeması

A) Statik denge konumu B) Dinamik denge konumu K: Vücut ağırlığı: M: Abduktor adale gücü, R: Femur başı merkezini etkileyen bileşke kuvvet, K ve M'nin vektöryel toplamına eşittir. Femur boynu ile 16° açı yaparak femur başı merkezinden geçer. OB: Abduktor kaldıraç kolu, OC: Vücut ağırlık çizgisinin femur başı merkezine uzaklığı.

Femur başında 2 merkez vardır.

1. Rotasyon merkezi: Küresel kalçadaki tek noktadır.

2. Stres merkezi: Hareket anında maksimum stres altındaki noktadır. Stres merkezi hareketle birlikte yer değiştirebilir.

Trokanter majör üst noktasından transvers olarak çekilen çizginin femur başı rotasyon merkezine gelmesi gerekmektedir. Rotasyon merkezi yer değiştirirse sürtünme kuvveti artar, bu artroplasti işlemlerinde dikkat edilmesi gereken bir noktadır.

2.4. Femur Trokanterik Bölge Kırıkları

Trokanterik bölge kırıkları femur boynu ile şaft arasındaki bölgeyi tutan proksimal femurun ekstrakapsüler metafiz kırıklarıdır. İntertrokanterik veya pertrokanterik kırıklar olarak da bilinen trokanterik bölge kırıkları, önemli bir halk sağlığı sorununu temsil eder. Amerika Birleşik Devletleri'nin ve çoğu Avrupa ülkesinin nüfusu yaşlanmaya devam ettikçe ve sağlık bakım maliyetleri arttıkça, yaşlıların pertrokanterik kırıkları ve diğer ortopedik yaralanmaları, zamanında ve etkili cerrahi bakım sağlamak için ortopedi cerrahları tarafından artan ilgiyi gerektirecektir (25). Pertrokanterik kırıkların tedavisinin amacı, mümkün olan en kısa sürede, tedaviyle ilgili herhangi bir komplikasyon olmaksızın, yaralanma öncesi bağımsızlık ve işlev düzeyini eski haline getirmektir. Operatif başarı, bu ve diğer tedavi hedeflerinin elde edilmesiyle tanımlanabilir. Her vakada, tedavi eden cerraha etkili bir tedavi planını zamanında ve kapsamlı bir şekilde formüle etme ve uygulama sorumluluğu verilir. Tüm bunlar, pertrokanterik kırık hastalarının hem yaralanma anında hem de yaşamları boyunca klinik sonuçlarını en üst düzeye çıkarmak için yapılır.

2.4.1. Epidemiyoloji

Kalça kırıkları, Amerika Birleşik Devletleri'nde yılda 250.000'in üzerinde meydana gelen en yaygın ortopedik yaralanmalar arasındadır (26). Dünya çapında, toplam kalça kırığı sayısının 2025 yılına kadar 2,6 milyona ve 2050 yılına kadar 4,5 milyona ulaşacağı tahmin edilmektedir (27). Amerika Birleşik Devletleri'nde kalça kırıklarını tedavi etmenin mevcut maliyetinin yılda 10 milyar dolar olduğu tahmin edilmektedir ve önümüzdeki 30 yıl içinde bu rakamın ikiye katlanması beklenmektedir (28-30). Hasta morbiditesini ve bu kırıklarla ilişkili maliyeti azaltmak için, hastaları bu yaralanmalara yatkın hale getiren risk faktörlerini tanımak önemlidir. Genel olarak yaş, cinsiyet, ırk, tıbbi komorbiditeler ve kemik yoğunluğunun hepsinin kırık için risk faktörleri olduğu sürekli olarak gösterilmiştir (31). Örneğin, kalça kırıklarının %90'ı geriatrik hastalarda (≥65 yaş) meydana gelir (32). Gallagher ve ark. kalça kırığı insidansının 50 yaşından sonra yaşamın her on yılında iki katına çıktığını göstermiştir (33). Cinsiyet de katkıda bulunan önemli bir faktördür ve çoğu çalışma 65 yaş üstü kalça kırığı hastalarında 2:1 kadın-erkek oranı bulmuştur (27). Ek olarak, düşük kemik yoğunluğu, artan kırık insidansı ile ilişkilendirilmiştir. Lorich ve ark. kemik yoğunluğu

>1.0 g/cm olan hastalarda nadiren pertrokanterik kırıklar görüldüğünü, oysa kemik yoğunluğu <0.6 g/cm olan hastalarda kırık insidansının 100 kişide 16.6 olduğunu bildirmiştir (32). Kardiyovasküler veya nörolojik hastalığa sekonder senkop gibi tıbbi komorbiditelerin de kalça kırıklarıyla sonuçlanan düşük enerjili düşmelerin altında yatan yaygın bir etiyoloji olduğu kaydedilmiştir (34). Cummings ve Nevitt'e göre, kalça kırığının düşmeye sekonder meydana gelmesinden önce dört koşulun karşılanması gerekir: (1) düşenin oryantasyonu büyük trokanterde veya yakınında darbe ile sonuçlanacaktır, (2) hastanın koruyucu tepkileri yetersiz, (3) yumuşak doku eksikliği nedeniyle kalça çevresinde travmatik kuvvetin yetersiz dağılımı ve (4) kemiğin travmatik kuvvete dayanma gücünden yoksun olması (35). İlginç bir şekilde, pertrokanterik kırıklar tüm proksimal femur kırıklarının yaklaşık %50'sini oluşturur ve femur boyun kırıklarından daha yaşlı bir hasta popülasyonunda ortaya çıkar (36). Yaş ile pertrokanterik kırıkların ciddiyeti arasında doğrudan bir ilişki de tanımlanmıştır. Hastalar yaşlandıkça, kararsız ve parçalı pertrokanterik kırıkların görülme riskleri artar (37).

2.4.2. Yaralanma Mekanizması

Pertrokanterik kırıkların büyük çoğunluğu düşük enerji mekanizmasından kaynaklanır. Kalça kırıklarının %90'ının ayakta yüksekten düşmeye bağlanabileceği tahmin edilmektedir (38). Yaşlı kadınlar pertrokanterik kırık hastalarının en büyük oranını oluştururken, genç hastalar da bu yaralanmaya maruz kalabilir. Bununla birlikte, genç hastaların motorlu araç çarpışması gibi yüksek enerjili bir mekanizmanın sonucu olarak pertrokanterik kırıkların görülme olasılığı daha yüksektir. Yüksek enerjili yaralanmalar, Morel-Lavallee lezyonları ve diğer eşlik eden uzun kemik kırıkları gibi önemli yumuşak doku hasarına neden olabilir. Pertrokanterik kırıklara neden olan yüksek enerjili mekanizmalar, radyografik olarak benzer görünseler de, yaşlılarda meydana gelen pertrokanterik kırıklardan farklı bir yaralanma olarak düşünülmelidir. Yaralanma mekanizması ve hastanın yaşı, yaralı hastayı değerlendirirken akılda tutulması gereken iki önemli faktördür.

2.4.3. Hasta Değerlendirilmesi

Travmatik yaralanması olan hastaların tüm değerlendirmelerinde olduğu gibi, hastanın durumunun stabilitesini belirlemek için hava yolu, solunum ve dolaşım (ABC) dahil olmak üzere birincil bir travma araştırması yapılmalıdır. Stabil hale geldikten sonra, ilgili yaralanmanın (örn. şüpheli bir pertrokanterik kırık) değerlendirilmesiyle, yaralanmanın öyküsünü ortaya çıkarmanın yanı sıra odaklanmış bir fizik muayene yaparak devam etmelidir. Hastaların çoğu, ayakta dururken yüksekten düşme veya ani kalça ağrısı, alt ekstremite deformitesi ve ağırlık taşıyamama ile sonuçlanan diğer düşük enerji mekanizmalarını bildirecektir. Yaralanma mekanizmasının ve yaralanmanın ne zaman meydana geldiğinin belirlenmesi zorunludur. Pertrokanterik kırıkların ağırlıklı olarak geriatrik popülasyonunda, bir hastanın başvurudan 24 saatten daha uzun bir süre önce yaralanmaya maruz kalması alışılmadık bir durum değildir. Bu hastaların tıbbi optimizasyonu ve rehidrasyonunun hastayı ameliyathaneye zamanında ulaştırmak için büyük önemi olduğundan, başvurudaki bu gecikmeyi tanımak önemlidir. Hastanın geçmişinde tanımlanacak ek özel durumlar arasında yaralanma öncesi yürüme durumu, önceden kalça ağrısı, önceden düşme veya baş dönmesi öyküsü ve düşmeden önce veya sonra bilinç kaybı yer alır. Yaralanma anında diğer anatomik bölgelerdeki ağrı da sorgulanmalıdır. Hastayı yaralanmaya yatkın hale getiren önceden var olan osteoartrit veya bilinen metastatik hastalığın varlığı da dahil tıbbi öykü, geçmiş cerrahi öykü, alerjiler, alınan ilaçlar ve eğitim düzeyi, meslek, aktivite düzeyi, bakımı etkileyebilecek dini veya kültürel inançlar dahil olmak üzere sosyal öykü, alkol kullanımı ve tütün tüketimi de sorgulanmalıdır. Kalçanın fizik muayenesi, tüm alt ekstremitenin yanı sıra ilişkili yaralanmanın diğer herhangi bir yerinin değerlendirilmesini içermelidir. Pertrokanterik kırığı olan hastaların görsel muayenesi tipik olarak kısaltılmış ve dışa doğru döndürülmüş bir alt ekstremiteyi ortaya çıkarır. Büyük trokanter çevresinde sıyrıklar, ekimozlar veya laserasyonlar bulunabilir. Nadir olmasına rağmen, açık bir kırık dışlanmamalıdır. Daha sonra kalça, hastanın bildirdiği ağrı yerinin genel çevresinde hassasiyet açısından palpe edilmelidir. Nörovasküler değerlendirme de önemlidir ve herhangi bir manipülasyon veya cerrahi müdahaleden önce yapılmalı ve kaydedilmelidir. Kapsamlı nörovasküler değerlendirme, tibialis anterior, ekstensor hallucis longus ve gastrokinemius ve soleus kaslarının gücünün test edilmesinin yanı sıra önceden var olan herhangi bir periferik vasküler hastalık veya periferik nöropatinin

tanımlanmasını içerir. Ayrıca ilgili yaralanmanın üstündeki ve altındaki eklemin dikkatli bir şekilde incelenmesi de yapılmalıdır.

2.4.4. Ek Yaralanmalar

Düşük enerjili pertrokanterik kırıklarla ilişkili yaralanmalar, distal radius, proksimal humerus ve diğer frajilite kırıklarını içerir. Yüksek enerjili pertrokanterik kırıklarla ilişkili yaralanmalar sıklıkla asetabular ve ipsilateral ekstremite kırıklarını içerir (39). Çoklu travma geçirmiş hastanın aşamalı operatif tedavisi büyük ölçüde tavsiye edilmektedir, ancak bu her hastanın klinik durumuna bağlıdır.

2.4.5. Görüntüleme

Pertrokanterik kırıkların standart değerlendirmesi ön-arka (AP) pelvis, AP kalça ve yan kalça grafilerini içerir. AP pelvis görünümü, her iki kalçanın karşılaştırılmasına izin verir, böylece minimal yer değiştirmiş pertrokanterik kırık gibi ince anormallikler daha kolay tanımlanabilir. Ek olarak, yaralanmamış femurun boyun-şaft açısı, redüksiyona rehberlik etmek ve anatomik olarak uyumlu bir cerrahi implant planlamak için kullanılabilir. Yan kalça grafileri, bir AP radyografisinde belirgin olmayan parça translasyonunun yanı sıra posterior kırıkların belirlenmesine yardımcı olabilir. Tufescu ve Sharkey, 23 hastayı kapsayan radyografik incelemelerinde, lateral kalça grafilerindeki boyun-şaft angulasyonunun, AO/OTA 31-A2 kırıklarında önemli ölçüde kısalmayı öngörmede özellikle yararlı olduğunu göstermiştir (40). Traksiyon ve iç rotasyon görünümlerinin de, özellikle parçalı kırıkları değerlendirirken yararlı bir yardımcı olduğu gösterilmiştir (41). Subtrokanterik uzantılı kırıklarda, yaralanma paterninin tam karakterizasyonu için AP ve lateral femur grafileri gerekir. Bilgisayarlı tomografi (BT) ve manyetik rezonans görüntülemeyi (MRI) içeren gelişmiş görüntüleme çalışmaları, gizli ve atipik kırıkların teşhisinde yardımcı olmuştur (42, 43). Radyografileri negatif olan ancak güçlü bir kırık şüphesi olan hastalar için, özellikle MRG'nin BT taramasından daha duyarlı ve özgül olduğu gösterilmiştir (44-47). Ancak, maliyeti ve tedavide olası gecikmeler nedeniyle, bu ileri görüntüleme çalışmaları yalnızca kesinlikle ihtiyaç duyulduğunda kullanılmalıdır. Son olarak, intraoperatif floroskopinin önemi küçümsenemez.

2.4.6. Sınıflama

Pertrokanterik kırıklar, Evans, Evans-Jensen, Ramadier, Ender, Boyd ve Griffin ve AO/OTA dahil birçok kişi tarafından kategorize edilmiştir. En sık kullanılan iki sınıflandırma sistemi ise Evans-Jensen ve AO/OTA'dır.

Evans-Jensen sınıflandırması Şekil 11'de özetlenmiştir ve pertrokanterik kırıkları (1) deplase olmamış iki parçalı kırık, (2) deplase iki parçalı kırık, (3) trokanter majörü kırık olan, posterolateral desteği olmayan 3 parçalı kırık (4) trokanter minörü kırık olan, posteromedial desteği olmayan 3 parçalı kırık, (5) posteromedial ve posterolateral desteği olmayan 4 parçalı kırıklar, (R) ters oblik kırıklardır.

AO/OTA sınıflandırması, trokanterik bölge kırıklarını 31-A olarak tanımlar; birinci basamak "3" femuru, ikinci basamak "1" femurun proksimal kısmını ve "A" harfi trokanterik bölgeyi gösterir. Bu kırıklar ayrıca her biri üç alt gruba sahip üç gruba ayrılabilir. Şekil 12, AO/OTA sınıflandırma sistemini özetlemektedir. 31-A1 kırıkları sağlam bir posteromedial korteksi olan basit stabil iki parçalı kırıklardır: 31-A1.1 intertrokanterik hat boyunca kırık hattını gösterir, 31-A1.2 metafizyel kalkar impaksiyonu ile trokanter majorden geçen kırık hattını gösterir ve 31-A1.3, trokanter minörün distalinden çıkan kırık hattını gösteriyor. 31-A2 kırıkları, trokanter minör tutulumu ve posteromedial korteksin kaybı ile çok parçalı kırıklardır: 31-A2.1'de bir ara parça bulunur, 31-A2.2'de iki ara parça bulunur ve 31-A2.3'te üç veya daha fazla ara parça bulunur. 31-A3 kırıkları, hem lateral hem de posteromedial korteksleri tutar ve bu da kararsız bir kırık paterniyle sonuçlanır: 31-A3.1'de ters oblik kırık hattı bulunur, 31-A3.2'de enine bir kırık hattı bulunur ve 31-A3.3'te ise parçalanmış bir trokanter minör bulunur (48). Diğer pertrokanterik kırık sınıflandırma sistemleriyle karşılaştırıldığında, yaygın olarak kullanılan AO/OTA sınıflandırma sistemi hem güvenilir hem de tekrarlanabilir (49).

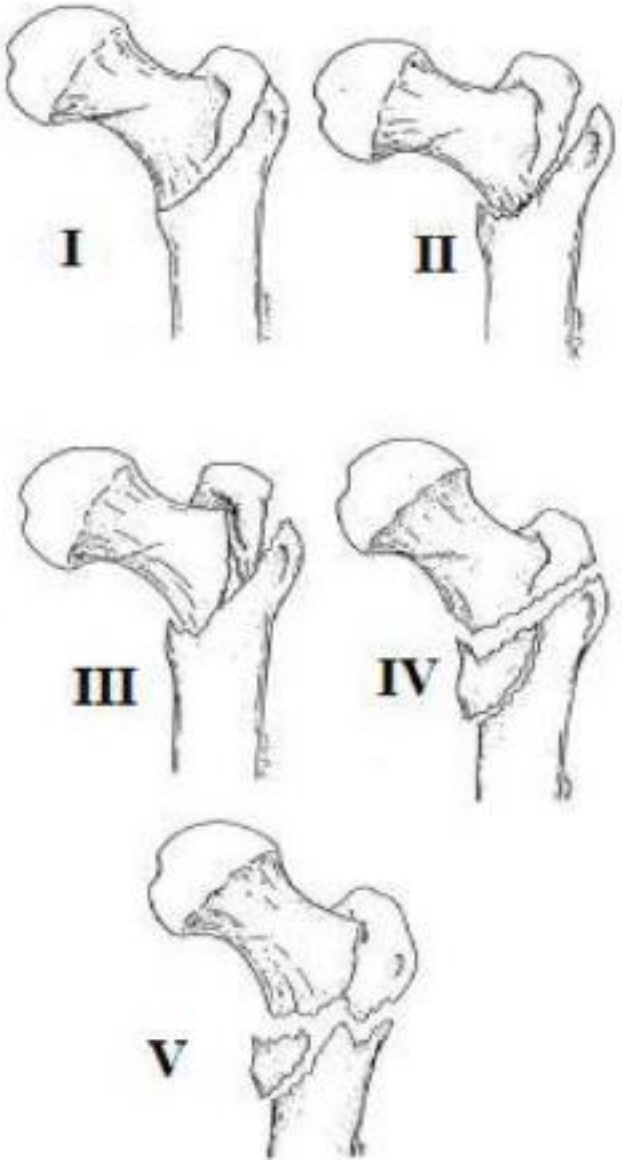

Şekil 11. Evans-Jensen sınıflandırma sistemi

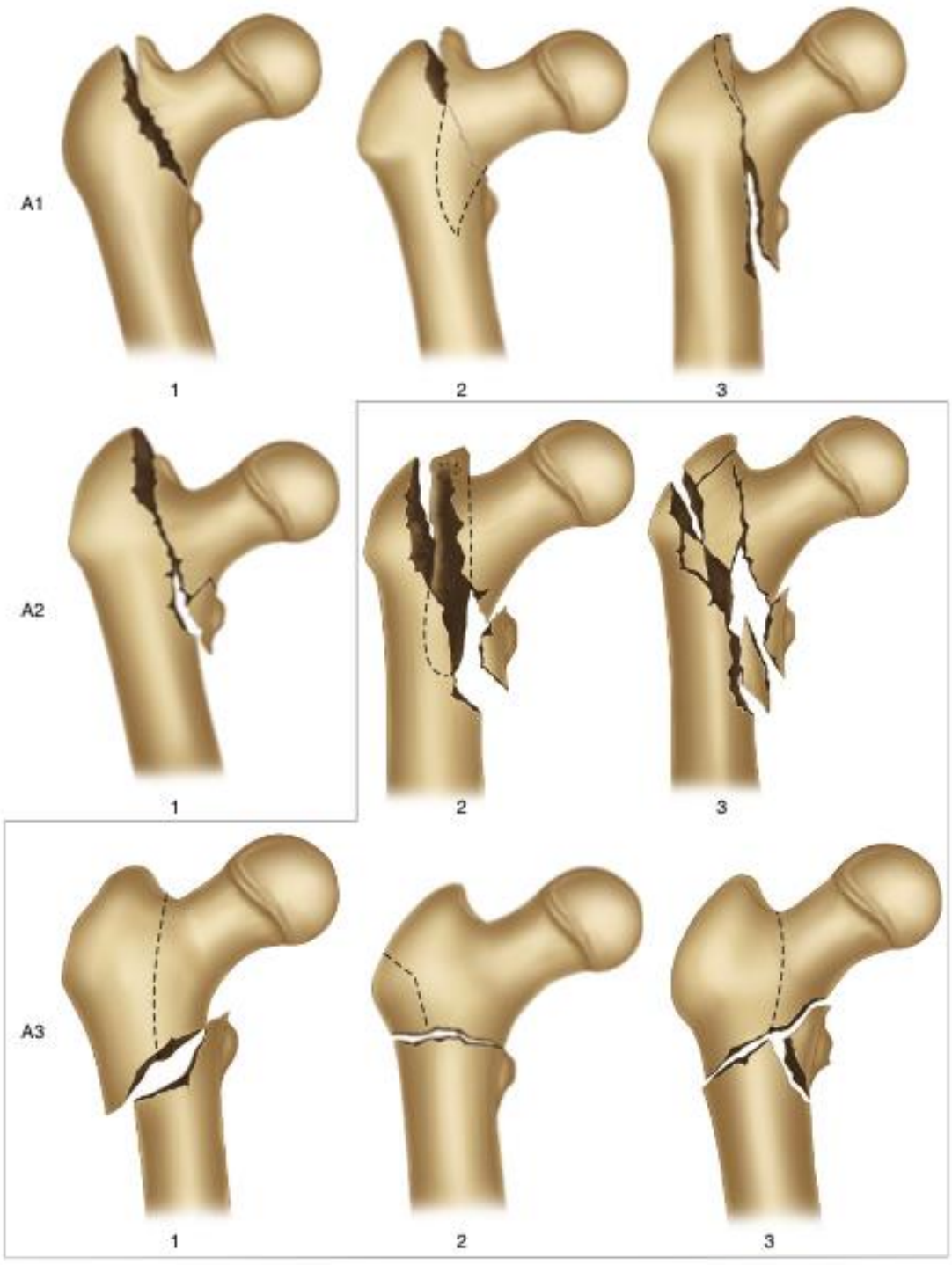

Şekil 12. AO/OTA sınıflandırma sistemi

2.4.7. Stabilite

Birden fazla sınıflandırma sistemi olmasına rağmen, pertrokanterik kırık stabilitesinin belirlenmesi klinik olarak en önemli belirleyicidir. AO/OTA 31-A1 ve 31-A2.1 kırıkları stabil kırıklar olarak kabul edilip, fiksasyondan sonra medial kompresif

kuvvetlere dayanacaktır (50). AO/OTA 31-A2.2, 31-A2.3 ve 31-A3 kırıkları, posteromedial kortekste bozulma, subtrokanterik uzantı varlığı veya ters oblik kırık paterninin varlığı ise stabil olmayan kırıklar olarak kabul edilmiş olup, aksiyel redüksiyona rağmen medial kompresif kuvvetler altında çökebilir veya yer değiştirebilir. Ek olarak, lateral duvar bütünlüğünün önemi literatürde bildirilmiştir. Gotfried, çalışmasında lateral duvar kırığı olan 24 hastanın %100'ünde postoperatif fiksasyon kollapsı olduğunu bulmuştur (51). Bu durum, posteromedial kırık, subtrokanterik uzantı ve ters eğik kırık paterninin varlığına ek olarak, pertrokanterik kırık stabilitesinin değerlendirilmesinde önemli bir bileşen olarak lateral duvar bütünlüğünün dahil edilmesini önermesine yol açmıştır.

Tüm pertrokanterik kırıkların osteosentezi sonrası kırık stabilitesi beş faktör tarafından belirlenir: kemik kalitesi, kırık paterni, redüksiyonun yeterliliği, implant tipi ve implant-kemik konumlandırması (52).

2.4.7.1. Kemik kalitesi

Trokanterik bölge kırıkları daha çok geriatrik popülasyonda görülmektedir. Bu hasta grubunda osteoporoz sık görülmekte olup kemikteki trabeküler sayı ve kalite azalmıştır. A-P grafide trabekülleri değerlendirebileceğimiz Singh indeksi prognozu belirlemede bize yardımcı olmaktadır (14).

Singh indeksinin değerlendirilmesi

6. Derece: Bütün trabeküler ağlar seçilebilir.

5. Derece: Primer tensil ve kompresif trabeküler ağlar nispeten azalmış, Ward üçgeni görünür.

4. Derece: Primer tensil trabeküler ağlar büyük oranda silikleşmiş, lateralde hafifçe görünür.

3. Derece: Primer tensil trabeküler ağın sürekliliği bozulmuştur.

2. Derece: Yalnızca primer kompresif trabeküler ağ seçilebilir.

1. Derece: Primer kompresif trabeküler ağlar silikleşmiş ve belirgin değildir.

4,5,6. Dereceler sağlıklı bireylerde görülürken, 1,2,3. Dereceler osteoporoz hastalarında görülür.

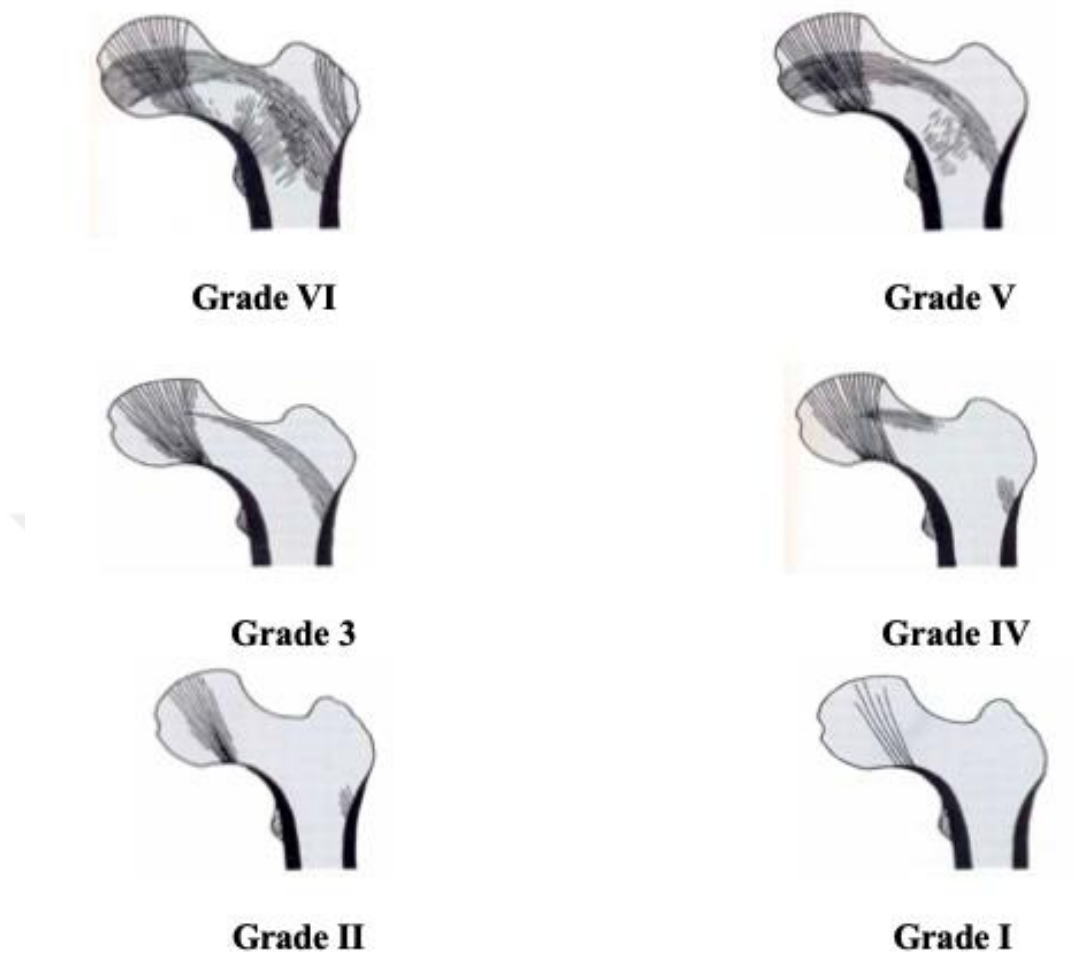

Şekil 13. Singh indeksi

2.4.7.2. Kırığın şekli

Trokanterik bölge kırıklarında posteromedial korteksin devamlılığı stabiliteyi ve fiksasyonun başarısını etkileyen en önemli etkendir. Stabil kırıklar posteromedial devamlılığı olan ve AO/OTA 31-A1 ve 31-A2.1 kırıklardır. İnstabil kırıklar ise posteromedial desteği olmayan ve AO/OTA 31-A2.2, 31-A2.3 ve 31-A3 kırıklardır. Stabil kırıklar gerek cerrahide gerek post operatif takipte fazla sorun çıkarmayan, komplikasyon oranları düşük kırıklardır. İnstabil kırıklarda ise durum farklıdır. İnstabil kırıklarda cerrahide kırık redüksiyonunu sağlamak ve yapılan redüksiyonu fiksasyon bitimine kadar korumak cerrahi zorluklardandır. Bu zorluklara bağlı olarak instabil kırıklarda komplikasyon oranları çok daha yüksektir.

2.4.7.3. Kırık redüksiyonu

İnstabil redüksiyon, redüksiyon sonrası kırık parçaları arasında stabilite için yeterli temas alanının sağlanamadığı redüksiyonlardır. Stabil redüksiyonlarsa varusa ve posteriora doğru deplase edici kuvvetlere karşı yeterli stabiliteyi sağlayacak posteromedial temas alanının olduğu redüksiyonlardır. Normal anatominin sağlanması tüm kırık tedavilerindeki ana amaçtır. Kırık redüksiyon kalitesini belirlemede Fogagnolo ameliyat sonrası redüksiyon kriterleri kullanılabilir. Fogagnolo'nun kriterlerine göre kırık redüksiyon kalitesi iyi, kabul edilebilir ve kötü olmak üzere 3'e ayrılır. (114)

Tablo 4. Fogagnolo ameliyat sonrası redüksiyon kriterleri

Ameliyat sonrası redüksiyon kalitesi	
1. Dizilim	AP düzlemde: Normal femur boyun açısı veya hafif valgus Lateral düzlemde: 20 dereceden az angulasyon
2. Ana fragmanların deplasmanı	En az %80 üst üste binme 5 mm'den az kısalma
Sonuç: İyi Kabul edilebilir Kötü	 Her iki kritere uyan Sadece 1 kritere uyan İki kritere de uymayan

2.4.7.4. İmplant seçimi

Stabil kırıklarda, kırığı redükte etmek ve sağlanan redüksiyonu fiksasyon aşamasına kadar korumak nispeten kolaydır. Kaynama oranının yüksek olması ve komplikasyon miktarının az olmasından dolayı kullanılacak implant tipinin sonuçlar üzerine etkisi düşüktür. Posteromedial desteğin olmadığı instabil kırıklarda ise implant tipinin sonuçlar üzerine etkisi yüksektir. İntramedüller fiksasyon yöntemleri plak vidalara oranla ağırlık merkezine daha yakın oldukları için makaslama kuvvetlerine karşı daha stabil bir fiksasyon sağlarlar. Bu yüzden instabil trokanterik bölge kırıklarında intramedüller çiviler önerilmektedir (14, 18, 41).

Haidukewych trokanterik bölge kırıklarında redüksiyon kalitesini ve fiksasyon stabilitesini arttırmak için aşağıdaki maddelere önem verilmesi gerektiğini savunmaktadır.

1. Cut out olmaması için tip-apeks mesafesinin 25 mm den fazla olmaması gerekir.
2. Lateral duvar desteğinin yetersiz olduğu intertrokanterik ya da ters oblik kırıklarda kayıcı kalça vidasının yerine 95 derece açılı kondiler plak ya da intrameduller çivi daha iyi biyomekanik üstünlük sağlar.
3. İntramedüller çivileme instabil kırıklarda en başarılı seçenektir.
4. Çivi yerleştirilirken femurun anterior eğimi dikkate alınmalı, aksi halde intraop veya postop dönemde periprostetik kırık meydana gelebilir.
5. Trokanterik tip girişli çivi tercih edildiği takdirde en tepe noktasının biraz medialinden ilk giriş yapılmalıdır. Böylece varizasyon riski azalmış olur.
6. İmplant yerleştirilmeden önce redüksiyon mutlaka sağlanmalıdır.
7. Çivi giriş yeri iyi seçilmeli ve aksında yollanmalıdır. Çivi çekiç ile çakılmamalı, elle yönlendirip nazik manipülasyonla yollanmalıdır. Aksi halde iyatrojenik kırık veya postop periprostetik kırıklar ortaya çıkabilir.
8. Deformite olmaması için intraop skopi görüntülerinde trokanterik tip, tuber ischiadium ve femur başı merkezi aynı düzlemde olmalıdır.
9. Stabiliteyi güçlendirmek için distal statik ve dinamik kilitleme vidaları uygulanmalıdır.
10. Oyma ve çivi gönderilerken distraksiyon uygulamaktan kaçınılmalı, maksimum kompresyon elde edilmelidir.

2.4.7.5. İmplantın yerleştirilmesi

Lag vidasının eklem hattının merkezine uzaklığı ve baş içerisindeki konumuna dikkat edilmelidir. AP ve lateral grafilerdeki toplam tip apeks mesafesinin 25 mm'den fazla olması implant yetmezliği ihtimalini arttırmaktadır (53).

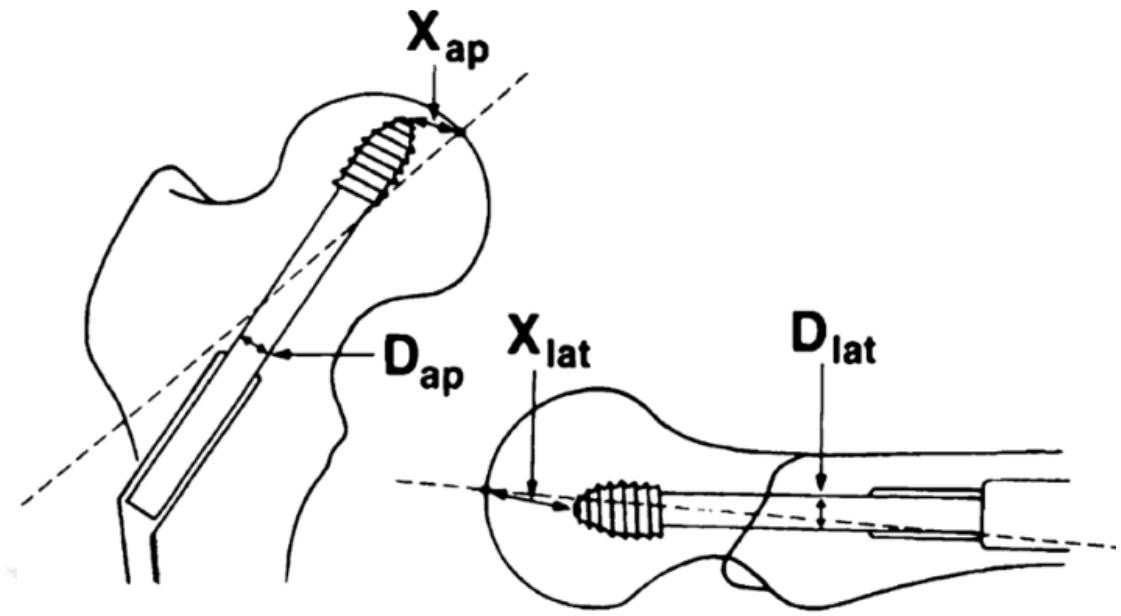

Şekil 14. Tip apeks mesafesinin hesaplanması

TAD: Tip apeks mesafesi

X ap: AP grafide femur başı eklem yüzünün merkezi ile vida ucu arasındaki mesafe

X lat: Lateral grafide femur başı eklem yüzünün merkezi ile vida ucu arasındaki mesafe

D true: Vidanın gerçek çapı

D ap: AP grafideki vida çapı

D lat: Lateral grafideki vida çapı

Lag vidasının femur başı içerisindeki konumunu tanımlarken AP grafide superior, merkez, inferior, yan grafide ise anterior, merkez ve posterior olarak ifade edilir. Davis proksimal vidanın hem AP hem lateral grafide merkezde olması gerektiğini savunmuştur. Mainds, Thomas, Newman ve Parker AP grafide vidanın merkez ya da inferior yerleşimini, lateral grafide ise vidanın merkez yerleşiminin uygun pozisyon olduğunu bildirmişlerdir (54, 55).

2.5. Femur Trokanterik Bölge Kırıklarının Tedavisi

Femur trokantrik bölge kırıkları sık görülen kırıklar olduğu için bu kırıkların tedavisine yoğunlaşılmıştır ve birçok yöntem tanımlanmıştır. Tüm bu tedavi yöntemlerinin amacı aynı olup; komplikasyon ve komorbiditeleri minimuma indirmek, mortaliteyi düşürmek, hastayı kırık öncesi mobilizasyon seviyesine ve normal hayatına döndürmektir.

2.5.1. Konservatif Tedavi

Femur trokanterik bölge kırıklarında konservatif tedavi geçmiş zamanlarda uygulanmış ancak günümüzde çoğunlukla uygulanmayan sadece çok nadir vakalarda uygulanan tedavi yöntemidir. İmplant teknolojisi bu kadar gelişmeden önce 1960'larda traksiyon ve yatak istirahati ile konservatif tedaviler denenmiş olup, immobilizasyona bağlı olarak gelişen komplikasyonları beraberinde getirmiştir. İdrar yolu enfeksiyonu, ekstremitelerde kontraktürler, bası yaraları, pulmoner emboli ve pnömoni, en sık görülen kompliasyonlardır (56, 57). Konservatif tedavi sonrası görülen varusta kaynama ve kısalık gelişmesi deformiteyle sonuçlanan komplikasyonlardandır (1, 56). Yapılan çalışmalarda konservatif tedavinin mortalite sonuçları cerrahi tedaviye oranla iki katı olarak bulunmuştur (57, 58).

Femur trokanterik bölge kırıklarının konservif tedavisi yatağa bağımlı, demanslı ve ölümcül hastalarda olduğu kadar inatçı, karmaşık tıbbi komorbiditeleri olan hastalarda düşünülebilir (57). Başarılı bir konservatif tedavi ağrı kontrolünün yanı sıra dekübit ülserlerini ve kontraktürleri engellemeyi, sıvı elektrolit dengesini ve beslenmeyi sağlamayı gerektiren etkili bir multidisipliner yaklaşım gerektirir.

2.5.2. Cerrahi Tedavi

Femur trokanterik bölge kırıklarında cerrahi tedavinin amacı diğer tüm kırıklarda olduğu gibi kırığı anatomik ve stabil bir şekilde tespit etmektir. Böylece hasta bir an önce mobilize olur ve normal hayatına dönebilir. Erken mobilizasyon ile dekübit ülserler, pulnoner problemler, kontraktürler ve derin ven trombozu gibi birçok komplikasyonun önüne geçilebilir aynı zamanda bu morbiditelerin sebep olacağı mortalite de önemli ölçüde azalacaktır (32). Cerrahiyi planlarken hastadaki anestezi açısından risk oluşturabilecek dahili sorunların 12-24 saat içerisinde çözülerek hastanın

bir an önce ameliyata alınması önem arz etmektedir. Cerrahi tedavinin 72. Saatten daha sonra yapılması morbidite ve mortalite oranlarını arttırmaktadır (31).

2.5.2.1. İnternal osteosentez yöntemleri

i. Sabit açılı plaklar (Şekil 15)

Geçmiş zamanlarda kullanılan ancak günümüzde pek tercih edilmeyen bir tedavi yöntemidir. Uygulamasında impaksiyona ve kontrollü redüksiyona olanak vermemesi nedeniyle instabil kırıklarda istenen redüksiyonun sağlanmasında güçlükler ortaya çıkarmaktadır. İstenen redüksiyona ulaşılamaması nedeniyle implant yetmezliği sık görülmektedir (27). Bu plakların kullanıldığı stabil kırıklarda daha iyi sonuçlar elde edilirken instabil kırıklarda uygulamasında %20-50 oranında implant yetmezliği bildirilmiştir (59).

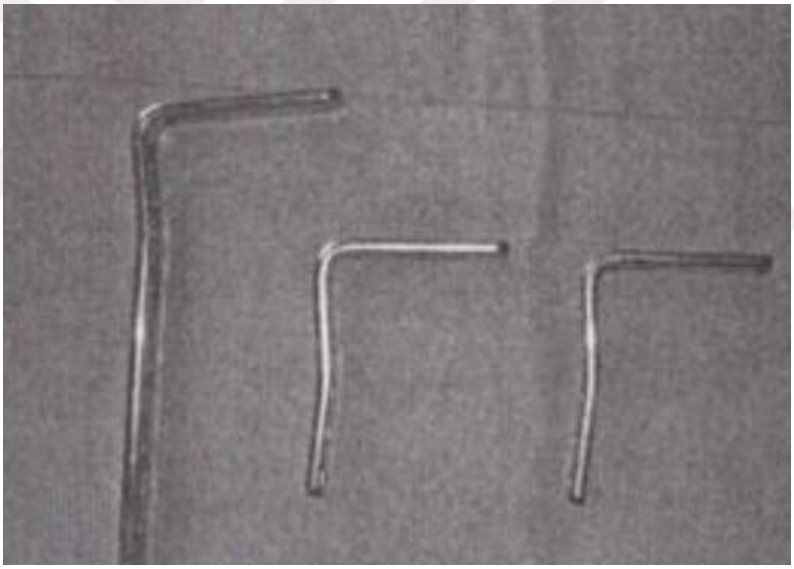

Şekil 15. Sabit açılı plaklar

ii. Değişken açılı plaklar (Şekil 16)

Hastanın kollodiyafizer açısına uygun olarak boyuna yollanan vidaların değişik açılarla gönderilebildiği sistemdir. İstenen valgus açısına uygun olarak vida yerleştirebilmeye olanak tanır.

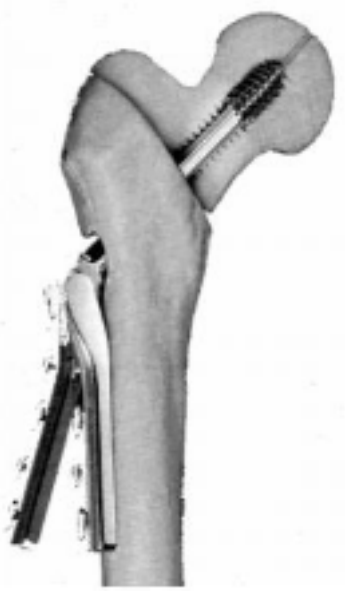

Şekil 16. Değişken açılı plaklar

iii. Kayıcı ve kompresyonlu vida plaklar (Şekil 17)

1970'lerde Richard firması tarafından üretilen ve kendi adını verdikleri bu sistem hem kaymaya hem de dinamik kompresyona izin vermektedir. Başa gönderilen 1 adet kompresyon vidası mevcuttur. 130, 135, 140, 145, 150 dereceye kadar açılı olan çeşitleri vardır. En cok 130 derece tercih edilmektedir.



Şekil 17. Dinamik kalça plağı (DHS)

iv. Perkütan kompresyon plağı (Şekil 18)

Minimal invaziv bir şekilde uygulanarak boyuna 2 adet vida yollanan bir sistemdir. Rotasyonel stabilitesi diğer çivilere göre daha güçlüdür (60).



Şekil 18. Peruktan kompresyon plağı

v. Talon plağı (Şekil 19-A)

Vidaya takılan kancalar sayesinde subkortikal alana saplanarak aksiyel ve rotasyonel stabiliteyi arttırır. Yapılan çalışmalarda bu durumun çektirme vidasını baş inferioruna gönderilmesiyle mümkün olduğu belirtilmiştir (61).

vi. Trokanterik sabitleme plağı ve lateral destek plağı (Şekil 19-B)

T.major üzerinden destek görevi görerek kaymayı engelleyen plaklardır. Başa gönderilen vida kortekse veya kıkırdağa gelince ilerleyemez ve bu sayede penetrasyona sebebiyet vermez. Bu özelliği ile sabit açılı plaklara benzer (62).



Şekil 19. A. Talon plağı, B. Lateral destek plağı

vii. İntramedüller implantlar

Medüller kanalda ağırlık merkezine daha yakın yerleştirildiklerinden dolayı taşımaları gereken makaslama kuvveti standart plak vidalardan daha azdır. Proksimal femur kırıklarında intramedüller çiviler Küntscher, Lezius ve Zickel tarafından tarif edilmiştir. Daha sonra Ender tarafından 1970 yılında fleksibl kondilosefalik çivileme yöntemi tarif edilmiştir. Bu yöntemde 4,5 mm çapındaki elastik çivilerin femur suprakondiler alandan uygulanması ile kalça kırığı tedavi edilebilmektedir (63). Ender yönteminin kırık bölgesi açılmadığı için düşük enfeksiyon oranı, azalmış peroperatif kanama miktarı, kısa ameliyat süresi, erken yük verme ve hastanede kalış süresinin kısa olması gibi avantajları mevcuttur. Yaşlı, genel durumu bozuk, ağır bir cerrahi girişimi kaldıramayacak olan hastalarda Ender çivileri kullanılabilir. Ancak Ender çivileri özellikle instabil trokanterik kırıklarda kullanıldığında implant yetmezliği ve yeniden ameliyat gereksinimi oldukça yüksektir. Literatürde %8-19'a varan implant problemleri ile karşılaşılmıştır (64).

Trokanterik bölge kırıklarında tedavi seçeneği olarak kullanılan intramedüller implantlar arasında Gamma çivisi, PFN, İMHS, Trigen INTERTAN, PTN (Peritrochanteric Nail), PFN-A, Cannulated PFN, Talon DistalFix Nails PFN çivileri bulunmaktadır.

viii. Gamma çivisi (Şekil 20)

İntramedüller kalça çivileri arasında en çok tecrübeye sahip olunan çividir. Gamma çivisi 1980'lerin başlarında pertrokanterik kırıkların tedavisinde kullanılmaya başlanmıştır. İlk Gamma çivilerinde 12 mm çektirme vidası ve rotasyonu önleyen ama impaksiyona izin veren kilit vidası mevcuttu. Çivinin proksimal çapı 17 mm ve 10° valgus inklinasyonu olup giriş yeri büyük trokanter olmak üzere dizayn edilmişti. Çektirme vidası uygulama açıları 125, 130, 135 derece ve distal çaplar 12, 13, 14, 16 mm idi. Çivi düz ve 200 mm uzunluğunda distalden 6.28 mm çaplı iki adet kilitleme vidası mevcuttu. İlk çivi dizaynına bağlı olarak proksimal femur kırıkları, femur diafiz kırıkları gibi komplikasyonların yüksek olması üzerine ikinci jenerasyon Gamma Çivisi üretildi. Yeni jenerasyon 'Gamma 3' çivisi proksimal çapı 15.5 mm, valgus açısı 4°, çektirme vidası 10.5 mm, distal kilitleme vida çapı 5mm, çektirme vidası uygulama açıları 120, 125, 130 derece ve distal çivi çapı 11 mm'dir (32, 65).



Şekil 20. Gamma çivisi

ix. İntramedüller kalça çivisi (İMHS) (Şekil 21)

Gamma çivisi uygulanan hastalarda gelişen komplikasyonlar nedeniyle 1995'de üretilmiştir (66). Gamma çivisinden farklı olarak 4° mediolateral eğim ve 210 mm çivi uzunluğu mevcuttur. Proksimal çivi çapı 17,5 mm, distal çivi çapları 10, 12, 14, 16

mm'dir. 130 ve 135 derecelik iki açısı mevcuttur. Distal kilitleme vidaları 4,5 mm çapındadır. Standart çektirme vidası (1/2 inç yiv çaplı) ve kompresyon vidası ile uygulanır. Çektirme vidasının çevresinde yer alan merkezi kılıf kayma hareketi esnasında rotasyonu engeller (67).



Şekil 21. İMHS

x. Proksimal femoral çivi (PFN) (Şekil 22)

Bir sefalomedüller çividir. Çektirme vidalarından üstteki 6.5 mm ve alttaki 11 mm'dir. 4° mediolateral eğimi mevcuttur. Çivi boyu 240 mm ve çivi çapları 10, 11, 12 mm'dir. Rotasyon stabilizatörü olan küçük çaplı vida, femur başında subkondral alana gönderildiğinde kırıldığı görülmüştür. Bu durum büyük çektirme vidasının taşıyamadığı varus stresine bağlanmaktadır. Sekonder varus ve vidaların geri gelmesine bağlı implant yetmezliği PFN'lerde yüksek oranda bildirilmiştir (68). Çeşitli çalışmalarda vida sıyrılması %10'lara kadar çıkmaktadır (69). İki çektirme vidası içeren modellerin biyomekanik avantajına rağmen bu tip modellere has olan 'Z efekti' denilen bir tespit materyali yetmezliği özellikle instabil kırıklarda gözlenmektedir. 'Z efekti', çektirme vidalarından birinin femur başını delerek ekleme penetre olduğu ve diğer vidanın da çividen geri kaydığında gözlenen durumdur. Bu fenomen çektirme vidaları üzerinde gerilim ve kompresyon güçlerinin farklı etki etmesi sonucunda oluşur. 'Ters Z' efekti

denilen durumda da antirotasyon vidasının aşırı miktarda kaydığı ve distal vidanın pozisyonunu koruduğu durumlarda görülür (68). Literatürde ikincil ameliyat oranı % 4-12 olarak bildirilmektedir (55).



Şekil 22. PFN

xi. Cannulated PFN (Şekil 23)

2 adet 6,5 mm'lik çift lag screw içerir. 55-120 mm arasında boyları mevcuttur. 4° mediolateral eğimi mevcuttur. Çivi boyun açısı 135 derecedir ve aynı zamanda sabittir. Çivi çapları 9-10-11-12-13 mm olup standart çivi boyu 240 mm'dir. Long PFN'de ise çivi boyu 300-420 arasındadır. Distal kilitleme vidaları 4,5 mm'lik olup 30-90 mm arasında boyları mevcuttur. End cap boyları 0-5-10 mm'dir.



Şekil 23. Cannulated PFN

xii. PFNA (Şekil 24)

Proksimal femoral Nail Antirotation (PFNA) 3. jenerasyon proksimal femur intramedüller çivi implantıdır. 170,200 ve 240 mm uzunluğunda boyları, 9-12 mm arasında kalınlığı olan kalınlık seçenekleri mevcuttur. Biyomekanik olarak rotasyonel ve anguler üstünlüğü gösterilmiş "helical bıçak" (Şekil 25) olarak bilinen proksimal tespit kullanılmıştır (70).

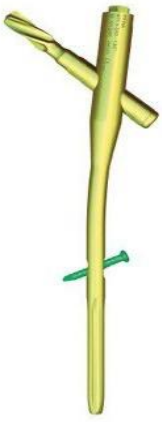

Şekil 24. PFNA



Şekil 25. Helikal bıçak

xiii. Talon distalfix nails PFN (Şekil 26)

Talon DistalFix Nails PFN, 4. Jenerasyon PFN çeşidi olup geleneksel lag vidası haricinde vida içinden çıkan Talon bıçak sistemi (kanca) (Şekil 26) ile cutout' a karşı artmış direnç ve daha fazla rotasyonel stabilite sağlamaktadır. Distal vidasının olmamasıyla birlikte daha az operasyon süresi, daha az cerrahi insizyon ve daha az radyasyon sağlamaktadır. Çivi boyun açısı 120-125-130 derecelik çeşitleri vardır. Çivi çapları 11 mm standart olup çivi boyu 220 mm'dir. Long PFN'de ise çivi boyu 300-420 arasındadır. 11 mm'lik lag screw içerir 70-120 mm arasında boyları mevcuttur, 4° mediolateral eğimi vardır. Proksimal lag screw 4 adet kanca içerir ve proksimalden kitlenir. Distal kilitlemede yine proksimalden yapılır ve 6 adet kanca içerir. Çivi distalinde standart end cap mevcuttur.



Şekil 26. Talon DistalFix Nails



Şekil 27. Talon bıçak sistemi (kanca)

2.5.2.2. Eksternal osteosentez yöntemleri

Pin dibi enfeksiyonu, pin gevşemesi ve mekanik nedenlere bağlı olarak görülen implant yetmezliklerinden dolayı 1950'li yıllarda kullanıldıktan ve yüksek oranda komplikasyon görüldükten sonra kullanımı bırakılmıştır.

2.5.2.3. Artroplasti

Osteosentezle ilgili komplikasyonlar ön plana çıktığında instabil femur trokanterik bölge kırıklarında 1970'lerde primer tedavi olarak parsiyel kalça protezi kullanılması fikri gündeme gelmiştir. Günümüzde femur trokanterik bölge kırıklarında protez uygulanması özellikle açık redüksiyon ve internal fiksasyon denenen ancak

başarısız olunan, çok parçalı kırıkları olan ve osteoporotik hastalar ile kırık öncesi aynı kalçasında dejeneratif eklem hastalığı olan hastalara uygulanan bir tedavi yöntemidir (67, 71). Protez seçiminde hastaya bağlı olarak total veya parsiyel kalça protezleri tercih edilebilmektedir. Seçilen protezlerin kalkar bölgesini desteklemesi ve abduktor fonksiyonu sağlayan trokanter majorun ve buraya yapışan kasların protezin üzerine alınması gerekmektedir (47, 72). Protez uygulanan hastalarda daha geniş yara yeri, daha uzamış cerrahi süresi, daha uzamış anestezi süresi, daha çok kan kaybı, çıkık riski ve artan maliyet gibi dezavantajları mevcuttur. Bununla birlikte hastaya daha erken tam yük verdirilmesi, daha hızlı kırık öncesi işlevsel etkinliklerine dönebilmesi gibi birçok avantajı mevcuttur (67, 73). İnternal tespit uygulanan hastalarda görülebilen kaynamama, çivi sıyrılması gibi komplikasyonlarda protez uygulaması femur trokanterik bölge kırıkları için kurtarıcı girişim olarak görülmektedir (67, 73).

2.6. Komplikasyonlar

2.6.1. Ameliyat Tekniği ile İlgili Komplikasyonlar

i. Redüksiyon yetersizliği

İmplantın yerleştirilmesinden önce yetersiz redüksiyon yapılması, yeterli uzunlukta lag vidası gönderilmemesi, lag vidasının femur boyunda uygun pozisyonda olmaması sonucunda ortaya çıkar (74).

ii. Femur kırığı

Ameliyat esnasında çivinin medullaya gönderilmesi sırasında özellikle çekiç kullanıldığında, post op dönemde ise çivi distalinde gelişen stres kuvvetlerine bağlı olarak femur kırığı görülebilir (74, 75).

iii. Distal kilitleme zorluğu

Sistem çekiç kullanılarak deforme edildiği zaman distal kitleme zorluğu görülebimektedir.

iv. Trokanter majörde kırık

Guide k teli üzerinden çivi gönderilmeden trokanterin 18 mm oyucu ile oyulmadığında görülebilmektedir (76).

v. Asetabular penetrasyon

Uzun lag vidası kullanıldığında görülebilen bir komplikasyondur.

vi. Rotasyonel deformiteler ve kısalık

Lag vidalarının kayıcı özelliğinden dolayı kontrollü impaksiyon sağlanabilmektedir ancak bu durum kısalığıa neden olabilmektedir. Literatürde 1 -2 cm arasında kısalık bildirilen vaka serileri mevcuttur (77).

2.6.2. Kırık Bölgesi ile İlgili Komplikasyonlar

i. Kaynamama

Trokanterik bölge kırıklarında tedavi sonrası kaynamama oranı %2 olarak bildirilmiştir. Bunun nedeniyse trokanterik bölgedeki kanlanmanın iyi olması ve spongioz kemik yapısında olmasıdır. Kırığın kaynaması radyolojik olarak genelde 12-20 hafta arasındadır. Hastalarda post op dönemde görülen ve devam eden ağrı şikâyeti, kollodiyafizer açının değişmesi, grafilerde kırık hattında radyolusen bir hattın görülmesi, ilerleyen redüksiyon kaybı kaynamama problemini göstermektedir. Bu komplikasyon instabil ve medial desteği olmayan vakalarda daha sık görülmektedir.

ii. Yanlış kaynama

İnstabil kırıklarda bu komplikasyonu daha sık görürüz. Yetersiz redüksiyon, implantın iyi yerleştirilememesi ve osteoporoz bu komplikasyonun nedenleri arasında gösterilebilmekteir.

iii. Avasküler nekroz

Trokanterik bölgenin kanlanması iyi olduğundan dolayı avasküler nekroz bu kırıklarda nadir görülür. Ameliyat esnasında femur boynunun değişik noktalardan oyulduğunda görülebilmektedir.

iv. İmplant yetersizliği

Post op dönemde hastada devam eden ağrı, yürüme zorluğu, kısalık osteosentez materyali ile alakalı problemleri düşündürmektedir. Özellikle instabil femur trokanterik bölge kırıklarında femur proksimalinin varusa açılanma sonrası implant yetmezliği

görülmektedir. Bu komplikasyon oranı literatürde değişik yayınlarda %4-20 arasında bildirilmiştir. Lag vidasının femur başı içerisinde eksantrik yerleştirilmesi, femur başının birden çok oyulması, yetersiz redüksiyon, implantın kayma kapasitesini zorlayan aşırı kollaps, osteoporoz ve lag vidasının yanlış pozisyonda ve yeterli uzunlukta gönderilmemesi bu komplikasyonun nedenlerindendir (53, 78).

v. Vida sıyrılması (Cut out)

Post op sönemde görülen vida sıyrılması en sık görülen komplikasyonlardandır. Tip apeks mesafesinin uygun olmadığı ya da lag vidasının konumunun uygun olmadığı instabil kırıklarda daha sık görülmektedir (53).

vi. Z etkisi ve ters Z etkisi

İki proksial vidalı PFN sistemlerinde görülen ve özellikle instabil kırıklarda karşılaşılan bir komplikasyondur. Z etkisi proksimal vidalardan üsttekinin femur başını penetre ederek ilerlemesi ve alttaki vidanın da cilde doğru geri gelmesidir. Ters Z etkisi ise proksimal vidalardan üsttekinin cilde doğru geri gelmesi ve alttaki vidanın konumunu korumasıdır. Bu iki komplikasyon çeşidi proksimaldeki çektirme vidalarına binen makaslama kuvvetleri sonucu meydana gelmektedir.

vii. Myositis ossifikans

Trokanter majörde sistemin giriş yerinde görülebilmektedir.

2.6.3. Kırık ile İlgili Sistemik Komplikasyonlar

i. Ameliyat sonrası deliryum

ii. Dekübit ülseri

Dekübit ülserler yani bası yaraları kalça kırığı olan geriatrik hastalarda sık görülen komplikasyonlardandır.

iii. Derin ven trombozu (DVT) ve pulmoner emboli (PE)

Kalça kırığı sonrası DVT profilaksisi uygulanmayan hastalarda venografi yapıldığında %40-90 oranında DVT tespit edilmiştir. DVT gelişen hastalarda ise %7-10 oranında fatal pulmoner emboli görüldüğü literatürde gösterilmiştir (58).

iv. Enfeksiyon

Post op yara enfeksiyon oranı %0,15-15 arasında değişmektedir. Uygun antibiyotik profilaksisi ile enfeksiyon oranları azalmaktadır (58).

v. Ölüm

En önemli mortalite nedenleri arasında pulmoner problemler gelmektedir. Pulmoner emboli, yağ embolisi ve bronkopnömoni bunların arasındadır. Enfeksiyona bağlı sepsis de bir diğer önemli mortalite nedeni olarak gösterilebilmektedir. Hastanın yaşı, ek hastalıkları, ameliyata kadar geçen süre, yatağa bağımlı kalma süresi mortalite ile doğrudan ilişkilendirilmiştir.

3. GEREÇ VE YÖNTEM

Adana Şehir Eğitim ve Araştırma Hastanesi Ortopedi ve Travmatoloji Anabilim Dalında Ocak 2017 ve Ağustos 2020 tarihleri arasında geriatrik instabil femur trokanterik bölge kırığı olup PFN uygulanan 60 hasta retrospektif olarak değerlendirildi.

Çalışma öncesi Adana Şehir Eğitim ve Araştırma Hastanesi Klinik Araştırmalar Etik Kurulu'ndan 09.09.2020 tarih ve 1056 sayılı karar ile onay alındı.

Kalça ağrısı, kalçada ciddi hassasiyet ve yürüyememe şikayetleriyle acil servise başvuran bu hastalardan detaylı bir anamnez alındıktan sonra, fizik muayeneleri yapıldı. Fizik muayenede kalça haricinde hassasiyet saptanan diğer bölgeler için de görüntülemeler istendi. Tüm hastalara her iki kalça, pelvis ve femur şaftları görünecek şekilde AP ve yan grafiler çekildi. Hastaların instabil femor trokanterik bölge kırığı saptandıktan sonra EKG, P-A akciğer grafisi, tam kan, kan grubu, biyokimya ve koagülasyon faktörü istem ve tetkikleri yapıldı. Acil serviste ilgili bölümler tarafından herhangi bir ek patoloji olup olmadığı değerlendirildikten sonra hastalar tedavi amaçlı ortopedi servisine yatırıldı.

Kronik rahatsızlığı olan, ek bölüm konsültasyonları uzun sürecek hastalara cilt traksiyonu uygulandı. Hemoglobini 10 mg/dl'nin altında olan hastalara eritrosit süspansiyonu takıldı ve preop hemoglobin değerleri 10 mg/dl'nin üstüne çıkarıldı. Tüm hastalara yattığı günden itibaren DVT profilaksisi amaçlı düşük molekül ağırlıklı heparin başlandı.

Hastaların preop planlamasında grafiler değerlendirilirken AO/OTA sınıflaması kullanıldı. Hastalara kırık, kırığın riskleri ve yapılacak cerrahi işlemle ilgili detaylı bilgi verildikten sonra yazılı olarak aydınlatılmış onam alındı. Operasyondan yarım saat önce antibiyotik profilaksisi amaçlı sefazolin sodyum başlandı ve ameliyattan sonra 24 saat 3x1 olarak verilmeye devam edildi.

Cerrahi Teknik

Rutin bir şekilde hastanın anestezi öncesi hazırlıkları yapılır. Yaşı, ek hastalıkları, kan değerleri ve genel durumuyla ilgili anestezi uzmanına bilgi verilir. Preoperatif kalça grafisi incelenerek istmus çapı ve sağlam kalçanın baş boyun açısı ölçülerek uygun implantın hazır olduğundan emin olunur. Hasta ameliyata alınmadan

önce kırık tarafın işaretlemesi yapılır ve ameliyattan yarım saat önce profilaksi amacıyla 1 gram birinci kuşak sefalosporin uygulaması yapılır.

Hasta ameliyat masasına alındıktan ve anestezi uygulamasından sonra kırık tarafı üste gelecek şekilde lateral dekübit pozisyon verilir, önden ve arkadan destekler ile pozisyonun stabilitesi sağlanır. Steril boyama ayak bileğinden göğüse kadar yapılarak uygun bir şekilde örtüm sağlanır. C kollu skopi cihazı da steril olarak örtülür. Skopi kontrolü altıda uygun AP ve yan grafide uygun redüksiyon elde edilmeye çalışılır, redüksiyonun yetersiz olması durumunda açık redüksiyon planlaması yapılır.

Trokanter majör palpe edilerek, tepe noktasından proksimale, femur şaftına paralel bir şekilde yaklaşık 5 cm'lik longitüdinal insizyonla girilir. Cilt cilt altı ve fasya geçildikten sonra gluteus medius liflerine zarar vermeyecek şekilde künt diseksiyonla derinleşilerek trokanterik majore ulaşılır. 3.2 mm'lik kılavuz kişner teli trokanter majörün tepe noktasından femur şaft merkezi hedeflenerek gönderilir. AP ve yan grafide telin giriş yeri ve femurdaki konumu teyit edilir. Ardından kılauz tel üzerinden koruyucu kullanılarak femur oyucusu gönderilir ve drilleme işlemi yapılır. İlk giriş yapıldıktan sonra femur oyucusu çıkarılır ve kılavuz tel içerde bırakılır. PFN ve PFN tutucu sistem birleştirilerek kılavuz tel üzerinden medullaya dikkatlice ve elle ossile edilerek gönderilir. PFN'nin lag vidası için PFN tutucu sistem üzerinden uygun doğrultu belirlenir ve cilt trokarla işaretlenir. İşaretlenen yer longitüdinal insizyonla açılır, cilt cilt altı ve fasya bistüri yardımıyla kesilir. Kılavuz yumuşak dokulardan sıyrılarak femur lateral korteksine temas edene kadar ilerletilir. 3.2 mm'lik kılavuz kişner teli PFN tutucu sistem üzerindeki kılavuz üzerinden femur başında subkondral alana doğru gönderilir. Kılavuz telin femur başı içerisindeki konumu AP ve yan grafiler ile kontrol edilir. Kılavuz telin uygun konumda olduğu tespit edildikten sonra PFN tutucu sistem üzerinden vida boyu ölçümü yapılır. Klavuz tel üzerinden drilleme yapıldıktn sonra uygun boydaki lag vidası sistem üzerinden gönderilir. AP ve yan grafide lag vidasının femur başı içerisindeki konumu teyit edilir. Daha sonra distal kilitleme vidası için PFN tutucu sistem üzerinden trokar gönderilerek insizyon hattı belirlenir. Cilt cilt altı ve fasya geçildikten sonra künt diseksiyonla femur lateral kortekse ulaşılır. Koruyucu üzerinden drilleme işlemi gerçekleştirilir ve distalkitleme vidası gönderilir. AP ve yan grafide uygunpozsiyon teyit edilir. Daha sonra sistem çıkarılarak tepe vidası konulur. Skopi kontrolleri ardından bol yıkama yapılarak yumuşak dokular usülüne uygun kapatılır.

Tüm hastalara post op varis çorabı giydirildi. Post op 1. günde hastalara ağrıyı tolere edebildiği ölçüde egzersize başlandı ve ekstremiteye yük vermeden mobilize edildiler. Mobilizasyon problemi yaşayan hastalara dekübit ülserlerini önlemek amacıyla havalı yatak temin edildi ve yatak içi egzersizler verildi. Hastaların post op grafileri incelendi. Post op kan değerleri incelendi ve taburculuk öncesi optimize edildi.

Hastalar taburcu edildikten 15 gün sonra poliklinik kontrolüne çağırıldılar. Hastaların kontrol grafileri görüldü ve insizyon hattı değerlendirilerek sütürleri alındı. Eklem hareket açıklıkları, mobilizasyon durumları değerlendirildi.

Çalışmamızda hastaların yaşı, cinsiyeti, vücut kitle indeksleri, travma şekli, hastanede toplam yatış süresi, ameliyatın hastanın hastaneye yatışından itibaren kaçıncı gün olduğu, ASA skoru, post op enfeksiyon varlığı, anestezi tipi, kırık tarafı, kırık tipi, cerrahinin açık veya kapalı yapılma türü, cerrahi süre, post op kollodiyafizer açı, tip apeks mesafesi, Cleveland metoduna göre lag vidasının femur başı içerisindeki konumu, redüksiyon kalitesi, Harris kalça skoru, radyolojik kaynama süresi, ek kırık varlığı, mekanik komplikasyonlar ve bunların arasındaki ilişki incelendi.

Kalça fonksiyonunu değerlendirirken Harris kalça skorlaması kullanıldı (Tablo 5). Bu skorlamaya göre hastaların fonksiyonel sonuçlarını 90-100 puan mükemmel, 80-89 puan iyi, 70-79 puan orta ve <70 puan kötü sonuç olarak değerlendirdik.

Tablo 5. Harris kalça skorlaması (79)

HARRIS KALÇA FONKSİYON SKORU			
AĞRI	Yok	44	
	Çok hafif, ara sıra, aktiviteyi etkilemiyor	40	
	Hafif, rutin aktiviteyi etkilemiyor, aspirine yanıt verir	30	
	Orta, rutin aktiviteyi etkiliyor, güçlü ağrı kesici	20	
	Belirgin ağrı, aktivitede sınırlanma	10	
	Yatalak, total özürlü	0	
TOPALLAMA	Yok	11	
	Hafif	8	
	Orta	5	
	Ciddi	0	
DESTEK	Yok	11	
	Uzun yürüyüşlerde baston	7	
	Çoğu zaman baston	5	
	Koltuk değneği	3	
	İki baston	2	
	İki koltuk değneği	0	
	Yürüyemiyor	0	
MESAFE	Sınırsız	11	
	600 m	8	
	200-300 m	5	
	Sadece ev içinde	2	
	Yatak ya da tekerlekli sandalyeye bağımlı	0	
MERDİVEN	Desteksiz çıkıyor	4	
	Trabzanla çıkıyor	2	
	Zorlukla	1	
	Çıkamıyor	0	
ÇORAP-AYAKKABI GİYME	Kolaylıkla	4	
	Zorlukla	2	
	Giyemiyor	0	
OTURMA	Herhangi bir sandalyede 1 saat	5	
	Yüksek sandalyede yarım saat	3	
	Hiçbir sandalyede rahat oturamıyor	0	
TOPLU TAŞIMA	Kullanabiliyor	1	
	Kullanamıyor	0	
FLEK. KONTRAK. (°)			
B. UZUNL. FARKI (CM)			
DEFORMİTE YOKLUĞU < 30° flek. kontraktürü < 10° addüksiyon < 10° ekst.da int. rotasyon B. uzunluk farkı < 3.2 cm	hepsi evet	4	
	<4 evet	0	
HAREKET SINIRI Fleksiyon (*140°) Abdüksiyon (*40°) Addüksiyon (*40°) Ekst. rotasyon (*40°) Int. rotasyon (*40°)	211-300°	5	
	161-210°	4	
	101-160°	3	
	61-100°	2	
	31-60°	1	
	0-30°	0	
ROM skorları			
TOTAL SKORU			

Ameliyat sonrası redüksiyon kalitesi ise Fogagnolo'nun kriterlerine göre belirlendi. Bu kriterlere göre redüksiyon kalitesi; iyi, orta ve kötü olmak üzere 3 gruba ayrıldı. (Tablo 4)

3.1. İstatistiksel Değerlendirme

Verilerin istatistiksel analizinde SPSS (Statistical Package for the Social Sciences) 23.0 paket programı kullanıldı. Kategorik ölçümler sayı ve yüzde olarak, sürekli ölçümler ortalama ve standart sapma (gerekli yerlerde medyan (ortanca) ve minimum-maksimum) olarak özetlendi. Kategorik ifadelerin çözümlenmesinde ki-kare testine başvuruldu. Çalışmada yer alan parametrelerin normal dağılım gösterip göstermediğini belirlemede Shapiro-Wilk testi kullanıldı. Normal dağılım göstermeyen parametrelerde ikili grup analizlerinde Mann Whitney u testi, ikiden fazla grup analizlerinde ise Kruskal Wallis testi kullanıldı. Değişkenlerden ikiden fazla grubu olanların gruplar arasındaki farklılığın kaynağını belirlemede Post Hoc testlerinden Bonferroni testine başvuruldu. Tüm testlerde istatistiksel önemlilik düzeyi 0.05 olarak alındı.

4. BULGULAR

Çalışmaya 65 yaş üzeri instabil femur trokanterik bölge kırığı olan ve tedavisinde PFN kullanılan 60 hasta dahil edildi. Hastalardan 24 (% 40)'ünün erkek, 36 (% 60)'sının ise kadın olduğu belirlendi.

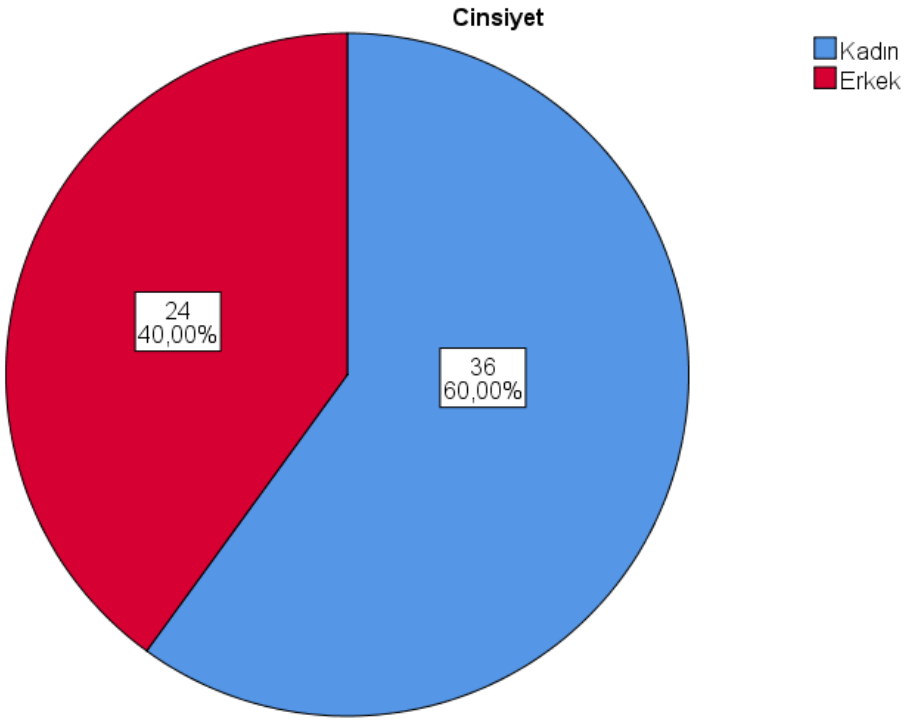

Şekil 28. Hastaların cinsiyetlerin dağılımı

Kadın hastaların yaş ortalamalarının (78,4 yıl), erkek hastaların yaş ortalamalarına (72,8 yıl) göre daha yüksek olması istatistiksel açıdan anlamlı bulundu (p=0,014) (Tablo 6).

Tablo 6. Hastaların yaşlarının dağılımı

	Yaş		
	Minimum	**Maksimum**	**Ortalama**
Kadın	65	98	78,4
Erkek	65	89	72,8
Tümü	65	98	76,2

** p=0,014, Mann Whitney U*

Hastaların etyolojileri 52 (% 86,7)'sinde basit düşme, 7 (% 11,7)'sinde trafik kazası, 1 (% 1,7)'inde ise yüksekten düşme şeklinde olduğu gözlendi. Basit düşme kadın hastalarda, erkek hastalara göre daha yüksek gözlenirken; trafik kazası ve yüksekten düşme oranlarının benzer olduğu gözlendi (Tablo 7).

Tablo 7. Etyolojinin cinsiyet üzerine dağılımı

	Etyoloji		
	Basit düşme	**TK**	**Yüksekten düşme**
Kadın	33	3	0
Erkek	19	4	1
Toplam	52	7	1
Yüzde (%)	86,7	11,7	1,7

Hastaların 35 (% 58,3)'inin sağ, 25 (% 41,7)'inin ise sol taraflarının kırık olduğu belirlendi. Ek kırık varlığına 4 (% 6,7) hastada rastlanırken; en sık gözlenen kırık bulguları sırasıyla 2 (% 50)'sinde distal radius kırığı, 1 (% 25)'inde pubik diastaz, 1 (% 25)'inde ise tibia distal kırığı olduğu gözlendi (Tablo 8).

Tablo 8. Kırık bulgularının incelenmesi

	Sayı (n)	**Yüzde (%)**
Kırık tarafı		
Sol	25	41,7
Sağ	35	58,3
Ek kırık varlığı	4	6,7
Pubik diastaz	1	25,0
Distal radius	2	50,0
Tibia distal	1	25,0

Hastaların cerrahi süresi ortalama 49,5±15 dk olduğu tespit edildi (Tablo 9).

Tablo 9. Cerrahi sürenin incelenmesi

	Ort±Ss	**Med (Min-Maks)**
Cerrahi süre	49,5±15,0	47 (29-92)

Hastaların ameliyata kadar geçen süre ortalama 2,53±1,5 gün olduğu saptandı (Tablo 10).

Tablo 10. Ameliyata kadar geçen sürenin incelenmesi

	Ort±Ss	Med (Min-Maks)
Ameliyata kadar geçen süre	2,53±1,5	2 (1-6)

Hastaların Harris kalça skorlamaları ile ameliyata kadar geçen süre ortalamaları sırasıyla kötü olan grupta 1,87±0,9 gün; orta olan grupta 2,86±1,6 gün, iyi olan grupta 2,50±1,6 gün; mükemmel olan grupta ise 2,58±1,6 gün olduğu gözlenirken; aradaki fark istatistiksel açıdan anlamlı bulunmadı (p=0,598) (Tablo 11).

Tablo 11. Ameliyata kadar geçen süre ile Harris kalça skoru arasındaki farklılığın incelenmesi

HKS	Ameliyata kadar geçen süre Ort±Ss	p
Kötü	1,87±0,9	0,598
Orta	2,86±1,6	
İyi	2,50±1,6	
Mükemmel	2,58±1,6	

** p<0,05, Kruskal Wallis test*

Hastalardan 12 (% 20)'sinde genel, 48 (% 80)'inde ise spinal anestezi uygulandığı belirlendi (Şekil 28).

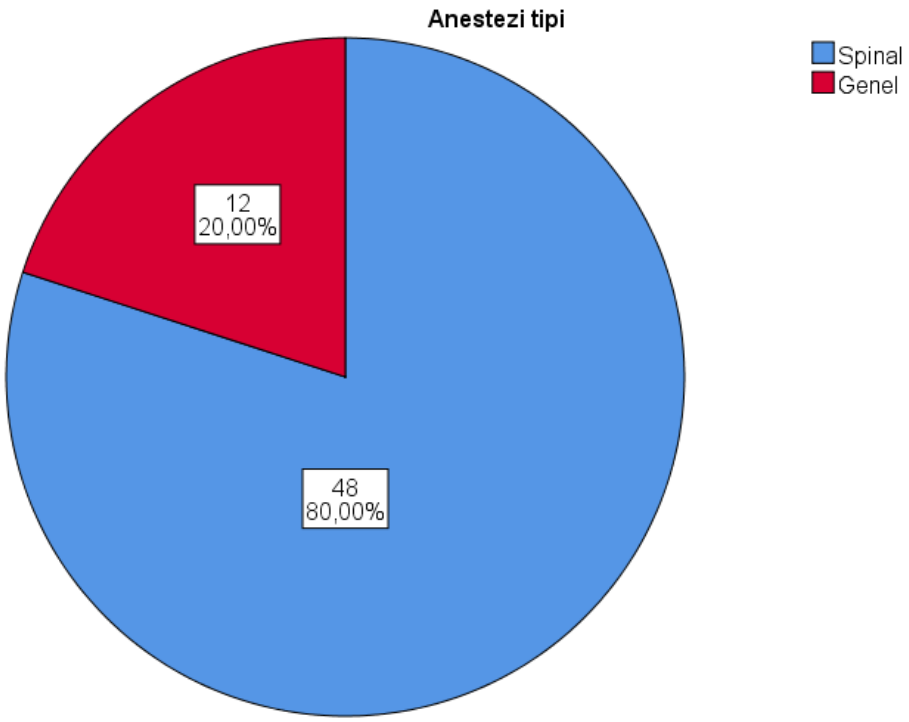

Şekil 29. Anestezi tiplerinin incelenmesi

Hastaların ortalama 6,92±4,8 gün hastanede yattıkları gözlendi (Tablo 12).

Tablo 12. Hastaların ortalama yatış sürelerinin incelenmesi

	Ort±Ss	Med (Min-Maks)
Toplam yatış süreleri	6,92±4,8	6 (2-32)

Hastaların ASA skoru dağılımları sırasıyla 4 (%6,7)'ünde ASA 2, 31 (% 51,7)'inde ASA 3, 12 (% 20)'sinde ASA 4, 13 (% 21,7)'ünde ise ASA 4E idi (Tablo 13).

Tablo 13. ASA skorunun dağılımı

	Sayı (n)	Yüzde (%)
ASA Skoru		
ASA 2	4	6,7
ASA 3	31	51,7
ASA 4	12	20,0
ASA 4E	13	21,7

Hastaların kırık tiplerinin dağılımı sırasıyla 23 (%38,3)'ünde 31A2.2, 15 (% 25)'inde 31A2.3, 12 (% 20)'sinde 31A3.1, 4 (% 6,7)'ünde 31A3.2, 6 (% 10)'sında ise 31A3.3 olduğu tespit edildi (Tablo 14).

Tablo 14. Kırık tiplerinin dağılımı

	Sayı (n)	Yüzde (%)
Kırık tipi		
31A2.2	23	38,3
31A2.3	15	25
31A3.1	12	20
31A3.2	4	6,7
31A3.3	6	10

Hastaların 6 (% 10)'sında enfeksiyon bulgularına rastlanıldı (Şekil 30).

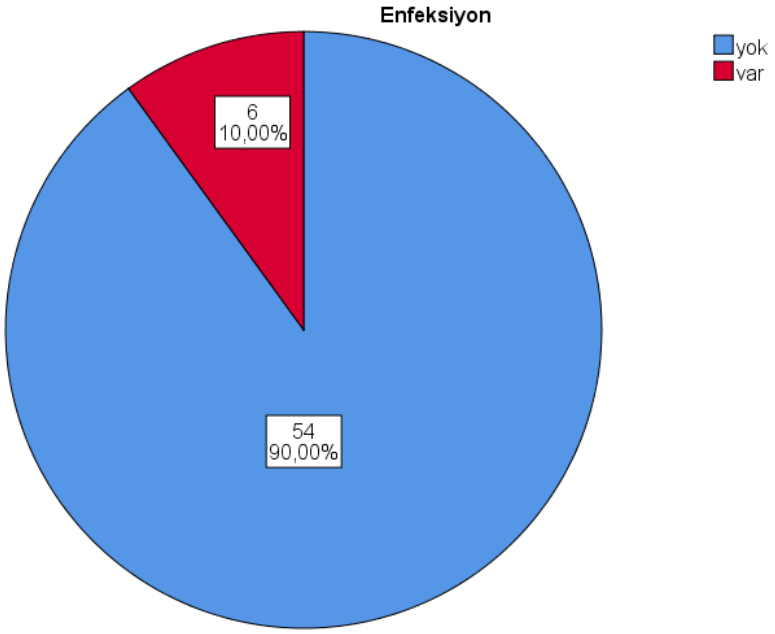

Şekil 30. Enfeksiyon dağılımlarının incelenmesi

Hastalardan 14 (%23,33)'ünde açık cerrahi uygulanırken, 46 (% 76,67)'sında kapalı cerrahi yönteminin tercih edildiği tespit edildi (Şekil 31).

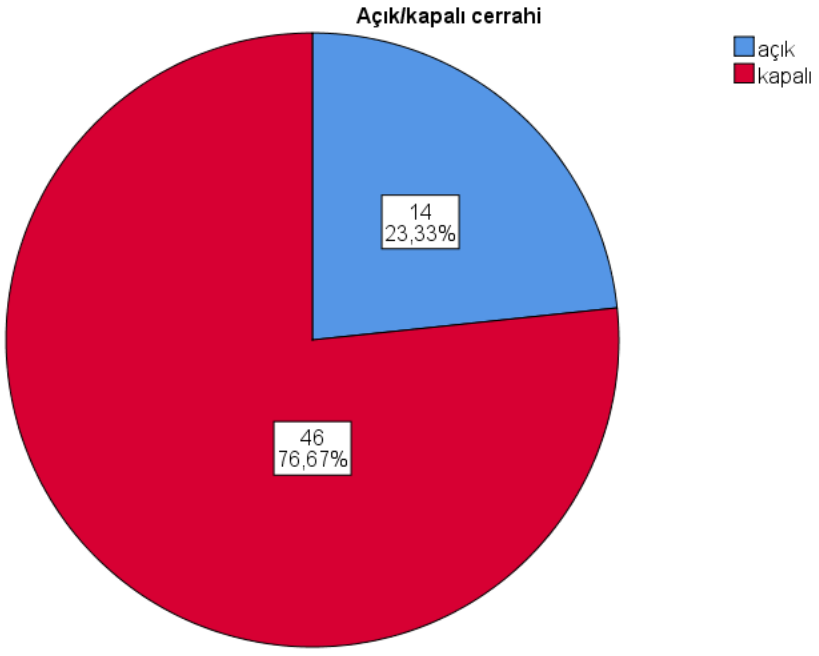

Şekil 31. Cerrahi yöntem bulgularının incelenmesi

Kapalı ameliyat uygulanan hastalarda, açık ameliyat uygulanan hastalara göre 31A2.2 ve 31A2.3 kırık tiplerinin oranları yüksek bulunurken; açık ameliyat tercih edilen hastalarda 31A3.1, 31A3.2 ve 31A3.3 kırık tiplerinin daha sık gözlendiği tespit edildi (p<0,001). Açık ameliyat uygulanan hastalarda enfeksiyon oranı, kapalı ameliyat uygulanan hastalara göre daha yüksek gözlenmesine karşın, aradaki fark istatistiksel açıdan anlamlı bulunmadı (p>0,05) (Tablo 15).

Tablo 15. Cerrahi yöntem ile kırık tipi ve enfeksiyon bulguları arasındaki farklılıklar

	Açık (n=14)	**Kapalı (n=46)**	**p**
	n(%)	**n(%)**	
Kırık tipi			
31A2.2	-	23 (50)	**<0,001****
31A2.3	1 (7,1)	14 (30,4)	
31A3.1	7 (50)	5 (10,9)	
31A3.2	2 (14,3)	2 (4,3)	
31A3.3	4 (28,6)	2 (4,3)	
Enfeksiyon	3 (21,4)	3 (6,5)	0,104

** p<0,05, Ki-kare*

Lag vidasının Cleveland kadranlarına göre AP düzlemde yerleşimi en sık sırasıyla 52 (% 86,7)'sinde merkez bölgeye, 7 (% 11,7)'sinde üst, 1 (% 1,7)'inde ise alt bölgeye konumlandırıldığı belirlendi. Lag vidasının Cleveland kadranlarına göre yan düzlemde yerleşimi en sık sırasıyla 42 (%70,0) hastada merkez, 14 (% 23,3)'ünde arka, 4 (% 6,7)'ünde ise ön bölgede konumlandırıldığı anlaşıldı (Tablo 16).

Tablo 16. Vida konumunun Cleveland kadranlarına göre konumlandırılması bulgularının incelenmesi

	Sayı (n)	**Yüzde (%)**
AP düzlemde vida konumu		
Alt	1	1,7
Merkez	52	86,7
Üst	7	11,7
Yan düzlemde vida konumu		
Arka	14	23,3
Merkez	42	70,0
Ön	4	6,7

Hastaların Tip apeks mesafesi ortalama 24,7±9,4 olduğu gözlendi (Tablo 17).

Tablo 17. Tip apeks mesafesine ait bulguların incelenmesi

	Ort±Ss	Med (Min-Maks)
Tip apeks mesafesi	24,7±9,4	22,5 (10-62)

Hastalardan Cleveland kadranlarına göre AP düzlemde üstte konumlandırılan vidaların tip apeks mesafesi diğer bölgelere göre daha yüksek olmasına karşın aradaki fark istatistiksel açıdan anlamlı bulunmadı (p=0,124). Cleveland kadranlarına göre yan düzlemdeki vida konumları ile tip apeks mesafesi bulguları arasında ise anlamlı bir farklılık olduğu gözlendi (p=0,003). Gruplar arasındaki farklılığın kaynağı Post Hoc Bonferroni testi ile incelendiğinde arkada konumlandırılan vidaların tip apeks mesafesinin, merkez ve ön konumda kullanılan hastalara göre daha yüksek olmasından kaynaklandığı tespit edildi (sırasıyla p<0,001; p=0,002) (Tablo 18).

Tablo 18. Tip apeks mesafesi ile Cleveland kadranlarına göre vida yerleşimi bulguları arasındaki farklılıklar

	Tip apeks mesafesi	p	Post Hoc Bonferroni p
	Ort±Ss		
AP düzlemde vida konumu			
Alt	29,0±0,0	0,124	
Merkez	22,7±8,2		
Üst	38,9±5,3		
Yan düzlemde vida konumu			
Arka	34,6±10,6	**0,003****	1-2; p<0,001
Merkez	21,9±6,8		1-3; p=0,002
Ön	19,3±3,8		

** p<0,05, Kruskal Wallis, Post Hoc Bonferroni*

Hastaların postop kollodiyafizer açılarının ortalama 132,9±6,1 olduğu gözlendi (Tablo 19).

Tablo 19. Postop kollodiyafizer açı bulgularının incelenmesi

	Ort±Ss	Med (Min-Maks)
Postop kollodiyafizer açı	132,9±6,1	134 (104-144)

Hastaların kaynama süreleri ortalama 5,40±1,3 olduğu tespit edildi (Tablo 20).

Tablo 20. Kaynama süresi bulgularının incelenmesi

	Ort±Ss	Med (Min-Maks)
Kaynama süresi	5,40±1,3	5 (4-8)

Açık ameliyat yapılan hastalarda, kapalı ameliyat yapılan hastalara göre kaynama sürelerinin daha uzun olduğu belirlendi (p=0,004) (Tablo 21).

Tablo 21. Cerrahi yöntem ile kaynama süreleri arasındaki farklılıklar

	Açık (n=14)	**Kapalı (n=46)**	**p**
	Ort±Ss	**Ort±Ss**	
Kaynama süresi	6,50±1,6	5,05±0,9	**0,004****

** p<0,05, Mann Whitney U*

Hastalardan 11 (%18,3)'ine revizyon cerrahisi yapılırken; revizyon yapılan hastalarda en sık 6 (%54,55)'sında PKP, 4 (% 36,36)'ünde TKP, 1 (% 9,09)'inde ise PFN uygulandığı saptandı. Vida bıçak sıyrılması görülen tüm hastalara revizyon cerrahisi yapılmıştır. 6 hastadan 1'ine revizyon PFN, 3'üne TKP ve 2'sine PKP uygulanmıştır. Lateral kayma görülen 1 hastaya PKP yapılmıştır. Kaynamama görülen 1 hastaya TKP yapılmıştır. Z efekti görülen 1 hastaya PKP yapılmıştır ve redüksiyon kaybı nedeniyle 2 hastaya PKP uygulanmıştır.

Hastaların Harris kalça skorlamalarının sırasıyla 8 (%13,33)'inde kötü, 14 (% 23,33)'ünde orta, 14 (% 23,33)'ünde iyi, 24 (% 40)'ünde ise mükemmel olduğu tespit edildi (Şekil 32).

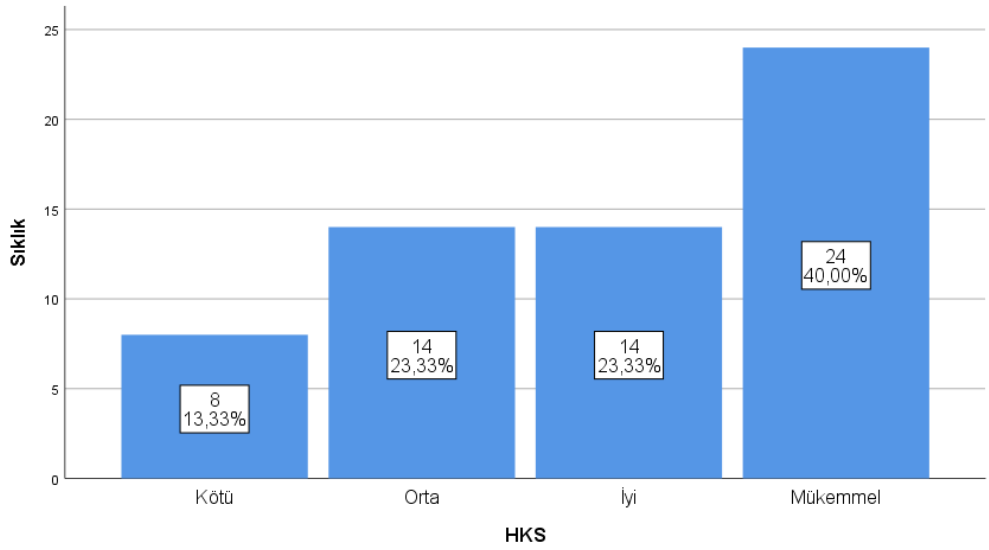

Şekil 32. HKS bulgularının dağılımı

Hastalardan 60-70 yaşta olanların Harris kalça skorunun mükemmel olma oranı ile 70-80 yaş grubunda olanların Harris kalça skorunun iyi olma oranları diğer HKS gruplarına göre anlamlı derecede daha yüksek olduğu tespit edildi (p=0,002) (Tablo 22).

Tablo 22. Hastaların HKS bulguları ile yaş grupları arasındaki farklılıklar

Yaş grupları	HKS				p
	Kötü	Orta	İyi	Mükemmel	
	n(%)	n(%)	n(%)	n(%)	
60-70 yaş	1 (12,5)	4 (28,6)	3 (21,4)	11 (45,8)	**0,002****
70-80 yaş	1 (12,5)	5 (35,7)	8 (57,1)	7 (29,2)	
80-90 yaş	3 (37,5)	5 (35,7)	3 (21,4)	6 (25,0)	
90 yaş ve üzeri	3 (37,5)	-	-	-	
Toplam	8 (13,4)	14 (23,3)	14 (23,3)	24 (40)	

* *p<0,05, ki-kare*

Hastaların redüksiyon kalitesi bulguları ile kırık tipi ve Harris kalça skorları arasında anlamlı bir farklılığa rastlanılmadı (p>0,05) (Tablo 23).

Tablo 23. Redüksiyon kalitesi ve kırık tipi ile HKS bulguları arasındaki ilişki

	Redüksiyon Kalitesi			p
	Kötü (n=3)	Kabul Edilebilir (n=14)	İyi (n=43)	
	n(%)	n(%)	n(%)	
Kırık tipi				
31A2.2	1 (33,3)	7 (50)	15 (34,9)	0,783
31A2.3	2 (66,7)	2 (14,3)	11 (25,6)	
31A3.1	-	3 (21,4)	9 (20,9)	
31A3.2	-	1 (7,1)	3 (7)	
31A3.3	-	1 (7,1)	5 (11,6)	
HKS				
Kötü	1 (33,3)	3 (21,4)	4 (9,3)	0,703
Orta	1 (33,3)	3 (21,4)	10 (23,3)	
İyi	-	4 (28,6)	10 (23,3)	
Mükemmel	1 (33,3)	4 (28,6)	19 (44,2)	

* *p<0,05, ki-kare*

Hastalardan Harris kalça skoru mükemmel olanlarda 31A2.2 ve 31A2.3 kırık tipi oranlarının anlamlı derecede daha yüksek olduğu tespit edildi (p=0,014) (Tablo 24).

Tablo 24. HKS bulguları ve kırık tipleri arasındaki farklılık

	HKS				p
	Kötü (n=8)	**Orta (n=14)**	**İyi (n=14)**	**Mükemmel (n=24)**	
	n(%)	**n(%)**	**n(%)**	**n(%)**	
Kırık tipi					
31A2.2	1 (12,5)	3 (21,4)	4 (28,6)	15 (62,5)	**0,014**
31A2.3	2 (25)	2 (14,3)	2 (14,3)	9 (37,5)	
31A3.1	3 (37,5)	5 (35,7)	4 (28,6)	-	
31A3.2	1 (12,5)	2 (14,3)	1 (7,1)	-	
31A3.3	1 (12,5)	2 (14,3)	3 (21,4)	-	

** p<0,05, ki-kare*

Redüksiyon kalitesi iyi olan hastalarda komplikasyon oranı, Redüksiyon kalitesi kötü ve kabul edilebilir olan hastalara göre daha düşük bulundu (p<0,001). Vida bıçak sıyrılması komplikasyon oranı redüksiyon kalitesi kabul edilebilir olan hastalarda daha yüksek idi (p=0,001). Redüksiyon kaybı ve AVN komplikasyon oranı Redüksiyon kalitesi kötü olan hastalarda anlamlı derecede yüksek bulundu (p<0,001; p=0,011). Tablo 25'de yer alan diğer komplikasyon oranları ile redüksiyon kalitesi oranları arasında anlamlı bir farklılığa rastlanılmadı (p>0,05).

Tablo 25. Redüksiyon kalitesi ile komplikasyon bulguları arasındaki farklılıklar

	Redüksiyon Kalitesi			p
	Kötü (n=3)	**Kabul Edilebilir (n=14)**	**İyi (n=43)**	
	n(%)	**n(%)**	**n(%)**	
Komplikasyon	3 (100)	9 (64,3)	8 (15,6)	**<0,001****
Vida bıçak sıyrılması	-	5 (35,7)	1 (2,3)	**0,001****
Redüksiyon kaybı	2 (66,7)	3 (21,4)	-	**<0,001****
İmplant çevresi kırık	-	-	3 (7,0)	0,536
AVN	1 (33,3)	-	1 (2,3)	**0,011***
Zefekti	-	1 (7,1)	1 (2,3)	0,647
Lateral kaymak	-	-	1 (2,3)	0,818
Kaynamama	-	-	1 (2,3)	0,818

** p<0,05, ki-kare*

Komplikasyon varlığı tespit edilen hastalarda en sık sırasıyla 31A2.2, 31A2.3, 31A3.1, 31A3.2 ve 31A3.3 kırık tiplerinin gözlendiği tespit edildi (p=0,802).

En sık komplikasyon gözlenen hastalar sırasıyla 80-90 yaş aralığında 9 (%45)'unda, 70-80 yaş aralığında 7 (% 35)'sinde, 4 (% 20)'ünde ise 60-70 yaş aralığında olduğu gözlendi (p=0,125).

VKI grupları açısından komplikasyon bulguları en sık hastalardan 8 (%40)'inde fazla kilolu, 6 (% 30)'sında obez, 4 (% 20)'ünde normal kilolu, 2 (% 10)'sinde ise morbid obezite hastalarında gözlendiği tespit edildi (p=0,268) (Tablo 26).

Tablo 26. Komplikasyon bulguları ile ilgili parametreler arasındaki farklılıklar

	Komplikasyon		**p**
	Yok (n=40)	**Var (n=20)**	
	n(%)	**n(%)**	
Kırık tipi			
31A2.2	16 (40)	7 (35)	0,802
31A2.3	9 (22,5)	6 (30)	
31A3.1	8 (20)	4 (20)	
31A3.2	2 (5)	2 (10)	
31A3.3	5 (12,5)	1 (5)	
HKS			
Kötü	4 (10)	6 (30)	0,714
Orta	9 (19)	7 (35)	
İyi	10 (21)	6 (30)	
Mükemmel	23 (50)	1 (5)	
Yaş grubu			
60-70 yaş	15 (37,5)	4 (20)	0,125
70-80 yaş	14 (35)	7 (35)	
80-90 yaş	8 (20)	9 (45)	
90 yaş ve üzeri	3 (7,5)	-	
VKI grubu			
Normal kilolu	10 (25)	4 (20)	0,268
Fazla kilolu	22 (55)	8 (40)	
Obez	4 (10)	6 (30)	
Morbid obezite	4 (10)	2 (10)	

** p<0,05, ki-kare*

Vida bıçak sıyrılması tespit edilen 6 hastada en sık kırık tipi 3 (% 50)'ünde 31A2.2, 2 (% 33,3)'sinde 31A3.1, 1 (% 16,7)'inde ise 31A2.3 şeklinde gözlendiği tespit edildi.

Tip apeks mesafesi vida bıçak sıyrılması tespit edilen hastalarda daha yüksek idi.

Vida bıçak sıyrılması görülen hastalarda lag vidası Cleveland kadranlarına göre AP düzlemde en sık sırasıyla 4 (% 66,7)'ünde üst konumda, 2 (% 33,3)'sinde ise merkez konumda olduğu gözlendi.

Vida bıçak sıyrılması görülen hastalarda lag vidası Cleveland kadranlarına göre yan düzlemde en sık 4 (% 66,7)'ünde arka, 2 (% 33,3)'sinde ise merkez konumda olduğu saptandı.

Redüksiyon kalitesi vida bıçak sıyrılması komplikasyon varlığı tespit edilen hastaların 5 (% 83,3)'inde kabul edilebilir, 1 (% 16,7)'inde ise iyi olduğu belirlendi (Tablo 27).

Tablo 27. Vida bıçak sıyrılması komplikasyon bulguları ile ilgili parametreler arasındaki farklılıklar

	Vida Bıçak Sıyrılması Cut Out	
	Yok (n=54)	**Var (n=6)**
	n(%)	**n(%)**
Kırık tipi		
31A2.2	20 (37)	3 (50)
31A2.3	14 (25,9)	1 (16,7)
31A3.1	10 (18,5)	2 (33,3)
31A3.2	4 (7,4)	-
31A3.3	6 (11,1)	-
Tip apeks mesafesi (Ort±Ss)	23,6±9,0	34,5±7,4
Cleveland kadranlarına göre AP düzlemde vida konumu		
Alt	1 (1,9)	-
Merkez	50 (92,6)	2 (33,3)
Üst	3 (5,6)	4 (66,7)
Cleveland kadranlarına göre yan düzlemde vida konumu		
Arka	10 (18,5)	4 (66,7)
Merkez	40 (74,1)	2 (33,3)
Ön	4 (7,4)	-
Redüksiyon kalitesi		
Kötü	3 (5,6)	-
Kabul edilebilir	9 (16,7)	5 (83,3)
İyi	42 (77,8)	1 (16,7)

** p<0,05, ki-kare, Mann Whitney u*

Redüksiyon kaybı yaşayan hastalarda en sık gözlenen kırık tipleri sırasıyla 2 (%40)'sinde 31A2.2, 2 (% 40)'sinde 31A2.3, 1 (% 20)'inde ise 31A3.2 olduğu gözlendi.

Tip apeks mesafesi redüksiyon kaybı yaşayan hastalarda daha yüksek bulundu.

Redüksiyon kaybı yaşayan hastaların vida konumu Cleveland kadranlarına göre AP düzlemde 4 (% 80)'ünde merkez, 1 (% 20)'inde ise üst konumda idi.

Redüksiyon kaybı yaşayan hastaların vida konumu Cleveland kadranlarına göre yan düzlemde 2 (% 40)'sinde arka, 3 (% 60)'ünde ise merkez konumunda olduğu gözlendi.

Redüksiyon kaybı yaşayan hastalarda redüksiyon kalitesinin 3 (% 60)'ünde kabul edilebilir, 2 (% 40)'sinde ise kötü düzeyde olduğu gözlendi (Tablo 28).

Tablo 28. Redüksiyon kaybı komplikasyon bulguları ile ilgili parametreler arasındaki farklılıklar

	Redüksiyon Kaybı	
	Yok (n=55)	**Var (n=5)**
	n(%)	**n(%)**
Kırık tipi		
31A2.2	21 (38,2)	2 (40)
31A2.3	13 (23,6)	2 (40)
31A3.1	12 (21,8)	-
31A3.2	3 (5,5)	1 (20)
31A3.3	6 (10,9)	-
Tip apeks mesafesi (Ort±Ss)	22,6±7,4	36,8±19,1
Cleveland kadranlarına göre AP düzlemde vida konumu		
Alt	1 (1,8)	-
Merkez	48 (87,3)	4 (80)
Üst	6 (10,9)	1 (20)
Cleveland kadranlarına göre yan düzlemde vida konumu		
Arka	12 (21,8)	2 (40)
Merkez	39 (70,9)	3 (60)
Ön	4 (7,3)	-
Redüksiyon kalitesi		
Kötü	1 (1,8)	2 (40)
Kabul edilebilir	11 (20)	3 (60)
İyi	43 (78,2)	-

** p<0,05, ki-kare, Mann Whitney u*

İmplant çevresi kırık tipi komplikasyonu 3 hastada gözlendi. İmplant çevresi kırık tipi komplikasyonu olan hastalarda 31A2.2, 31A2.3 ve 31A3.1 kırık tiplerinin gözlendiği tespit edildi.

İmplant çevresi kırık tipi komplikasyon varlığı tespit edilen hastaların tamamında vida konumu Cleveland kadranlarına göre AP düzlemde merkez konumunda idi.

İmplant çevresi kırık tipi komplikasyon varlığı tespit edilen hastaların vida konumu Cleveland kadranlarına göre yan düzlemde 2 (%66,7)'sinde merkez, 1 (% 33,3)'inde ise ön konumda olduğu gözlendi.

İmplant çevresi kırık tipi komplikasyon varlığı tespit edilen hastaların tamamında redüksiyon kalitesinin iyi olduğu tespit edildi (Tablo 29).

Tablo 29. İmplant çevresi kırık bulguları ile ilgili parametreler arasındaki farklılıklar

	İmplant çevresi kırık tipi	
	Yok (n=57)	**Var (n=3)**
	n(%)	**n(%)**
Kırık tipi		
31A2.2	22 (38,6)	1 (33,3)
31A2.3	14 (24,6)	1 (33,3)
31A3.1	11 (19,3)	1 (33,3)
31A3.2	4 (7)	-
31A3.3	6 (10,5)	-
Tip apeks mesafesi (Ort±Ss)	25,1±9,5	16,7±2,3
Cleveland kadranlarına göre AP düzlemde vida konumu		
Alt	1 (1,8)	-
Merkez	49 (86)	3 (100)
Üst	7 (12,3)	-
Cleveland kadranlarına göre yan düzlemde vida konumu		
Arka	14 (24,6)	-
Merkez	40 (70,2)	2 (66,7)
Ön	3 (5,3)	1 (33,3)
Redüksiyon kalitesi		
Kötü	3 (5,3)	-
Kabul edilebilir	14 (24,6)	-
İyi	40 (70,2)	3 (100)

** p<0,05, ki-kare, Mann Whitney u*

AVN komplikasyon varlığı hastalardan 2'sinde gözlendi. AVN komplikasyon tespit edilen hastaların 1 (% 50)'inde kırık tipi 31A2.2, 1 (% 50)'inde ise 31A2.3 idi.

Tip apeks mesafesi AVN komplikasyonu tespit edilen hastalarda yüksek bulundu.

Vida konumu Cleveland kadranlarına göre AP düzlemde AVN tespit edilen hastaların 1 (%50)'inde Merkez, 1 (% 50)'inde ise üst konumda idi.

Vida konumu Cleveland kadranlarına göre yan düzlemde AVN tespit edilen hastaların 1 (%50)'inde arka, 1 (% 50)'inde ise merkez konumda olduğu gözlendi.

Redüksiyon kalitesi AVN tespit edilen hastaların 1 (% 50)'inde kötü, 1 (% 50)'inde ise iyi olduğu tespit edildi (Tablo 30).

Tablo 30. AVN komplikasyon bulguları ile ilgili parametreler arasındaki farklılıklar

	AVN	
	Yok (n=57)	**Var (n=2)**
	n(%)	**n(%)**
Kırık tipi		
31A2.2	22 (37,9)	1 (50)
31A2.3	14 (24,1)	1 (50)
31A3.1	12 (20,7)	-
31A3.2	4 (6,9)	-
31A3.3	6 (10,3)	-
Tip apeks mesafesi (Ort±Ss)	24,6±9,5	28,0±9,9
Cleveland kadranlarına göre AP düzlemde vida konumu		
Alt	1 (1,7)	-
Merkez	51 (87,9)	1 (50)
Üst	6 (10,3)	1 (50)
Cleveland kadranlarına göre yan düzlemde vida konumu		
Arka	13 (22,4)	1 (50)
Merkez	41 (70,7)	1 (50)
Ön	4 (6,9)	-
Redüksiyon kalitesi		
Kötü	2 (3,4)	1 (50)
Kabul edilebilir	14 (24,1)	-
İyi	42 (72,4)	1 (50)

Z efekti komplikasyon varlığı hastalardan 2'sinde saptandı. Z efekti komplikasyonu saptanan hastaların 1 (% 50)'inde kırık tipi 31A3.2, 1 (% 50)'inde ise 31A2.3 idi.

Tip apeks mesafesi Z efekti komplikasyonu tespit edilen hastalarda daha düşük idi.

Vida konumu Cleveland kadranlarına göre AP düzlemde Z efekti tespit edilen hastaların tamamında merkezi konumda idi.

Vida konumu Cleveland kadranlarına göre yan düzlemde Z efekti tespit edilen hastaların tamamında arka konumda olduğu gözlendi.

Redüksiyon kalitesi Z efekti tespit edilen hastaların 1 (% 50)'inde kabul edilebilir, 1 (% 50)'inde ise iyi olduğu tespit edildi (Tablo 31).

Tablo 31. Z efekti komplikasyon bulguları ile ilgili parametreler arasındaki farklılıklar

	Z Efekti	
	Yok (n=58)	**Var (n=2)**
	n(%)	**n(%)**
Kırık tipi		
31A2.2	23 (39,7)	-
31A2.3	15 (25,9)	-
31A3.1	12 (20,7)	-
31A3.2	3 (5,2)	1 (50)
31A3.3	5 (8,6)	1 (50)
Tip apeks mesafesi (Ort±Ss)	24,7±9,6	23,0±2,8
Cleveland kadranlarına göre AP düzlemde vida konumu		
Alt	1 (1,7)	-
Merkez	50 (86,2)	2 (100)
Üst	7 (12,1)	-
Cleveland kadranlarına göre yan düzlemde vida konumu		
Arka	12 (20,7)	2 (100)
Merkez	42 (72,4)	-
Ön	4 (6,9)	-
Redüksiyon kalitesi		
Kötü	3 (5,2)	-
Kabul edilebilir	13 (22,4)	1 (50)
İyi	42 (72,4)	1 (50)

Lateral kayma komplikasyon varlığı 1 hastada tespit edildi. Lateral kayma tespit edilen hastada 31A3.1 kırık tipi olduğu gözlendi. Tip apeks mesafesi ortalaması 27.0±0,0 olduğu tespit edildi. Vida konumunun Cleveland kadranlarına göre AP ve yan düzlemde merkezi konumda oldukları belirlendi. Redüksiyon kalitesinin ise iyi olduğu gözlendi (Tablo 32).

Tablo 32. Lateral kayma komplikasyon bulguları ile ilgili parametreler arasındaki farklılıklar

	Lateral Kayma	
	Yok (n=59)	**Var (n=1)**
	n(%)	**n(%)**
Kırık tipi		
31A2.2	23 (39)	-
31A2.3	15 (25,4)	-
31A3.1	11 (18,6)	1 (100)
31A3.2	4 (6,8)	-
31A3.3	6 (10,2)	-
Tip apeks mesafesi (Ort±Ss)	24,6±9,5	27,0±0,0
Cleveland kadranlarına göre AP düzlemde vida konumu		
Alt	1 (1,7)	-
Merkez	51 (86,4)	1 (100)
Üst	7 (11,9)	-
Cleveland kadranlarına göre yan düzlemde vida konumu		
Arka	14 (23,7)	-
Merkez	41 (69,5)	1 (100)
Ön	4 (6,8)	-
Redüksiyon kalitesi		
Kötü	3 (5,1)	-
Kabul edilebilir	14 (23,7)	-
İyi	42 (71,2)	1 (100)

Kaynamama komplikasyon varlığı 1 hastada saptandı. Kaynamama tespit edilen hastada 31A2.3 kırık tipi olduğu tespit edildi. Tip apeks mesafesi ortalaması 28.0±0,0 olduğu saptandı. Vida konumunun Cleveland kadranlarına göre AP ve yan düzlemde merkezi konumda oldukları belirlendi. Redüksiyon kalitesinin ise iyi olduğu gözlendi (Tablo 33).

Tablo 33. Nonunion komplikasyon bulguları ile ilgili parametreler arasındaki farklılıklar

	Nonunion	
	Yok (n=59)	**Var (n=1)**
	n(%)	**n(%)**
Kırık tipi		
31A2.2	23 (39)	-
31A2.3	14 (23,7)	1 (100)
31A3.1	12 (20,3)	-
31A3.2	4 (6,8)	-
31A3.3	6 (10,2)	-
Tip apeks mesafesi (Ort±Ss)	24,6±9,5	28,0±0,0
Vida konumu AP Cleveland metodu		
Alt	1 (1,7)	-
Merkez	51 (86,4)	1 (100)
Üst	7 (11,9)	-
Vida konumu yan Cleveland metodu		
Arka	14 (23,7)	-
Merkez	41 (69,5)	1 (100)
Ön	4 (6,8)	-
Redüksiyon kalitesi		
Kötü	3 (5,1)	-
Kabul edilebilir	14 (23,7)	-
İyi	42 (71,2)	1 (100)

5. TARTIŞMA

Günümüzde ileri teknoloji ve tıbbi gelişmelere bağlı olarak ortalama yaşam süresi artmıştır. Artan bu süreyle birlikte kalça kırıklarının insidansında da artma görülmektedir. Yaşlandıkça görmeye bağlı problemler, azalan kas gücü ve denge sorunları düşmeye neden olabilmekte ve bu düşük enerjili travmalar dahi osteoporoz nedeniyle en nihayetinde kalça kırıklarına sebebiyet verebilmektedir. TUİK verilerine göre Türkiye nüfus projeksiyonlarına baktığımızda geriatrik olarak kabul ettiğimiz 65 yaş ve üzeri popülasyonun nufüs oranının 2025 yılında %11, 2030 yılında %12,9, 2040 yılında %16,3 ve 2080 yılında %25,6 olacağı öngörülmektedir. (89) Bu denli artacağı öngörülen geriatrik popülasyonla birlikte kalça kırklarının sayısında da ciddi bir artış olacaktır.Femur trokanterik bölge kırıklarının tedavisi tıp alanındaki yeniliklerle uyumlu olarak zaman içerisinde birçok gelişme sağlamış ve birbirinden farklı tedavi seçenekleri ortaya çıkmıştır. (115)

Çalışmamızda geriatrik yaş grubundaki instabil trokanterik bölge kırığı olan hastaların PFN uygulama sonuçlarını klinik, radyolojik ve fonksiyonel olarak incelemiş olup, komplikasyon gelişen hastalarda komplikasyon nedenlerini inceledik. Sadece geriatrik gruptaki instabil kırıkları çalışmamıza dahil ettiğimiz için vaka serimiz az olmakla beraber trokanterik bölge kırıklarında en sorunlu ve komplikasyona açık olan instabil kırıklarla ilgili bir sonuç elde etmeyi planladık. Yine vaka serimizin az olmasından kaynaklı bazı parametrelerde sayısal olarak farklar görülmesine karşılık istatistiksel olarak anlamlı olmayan sonuçlarla karşılaştık.

Literatürde 65 yaş üstü femur trokanterik bölge kırıkları kadınlarda daha sık görülmektedir (1). Bizim çalışmamızda da literatürle uyumlu olarak kadın (36) hasta sayısı erkek (24) hasta sayısından daha fazla görülmüştür.

Yaşlı popülasyonda görülen görme ve işitme bozuklukları, ilaç kullanımına bağlı reflekslerin azalması, kas gücünün zayıflaması ve denge bozukluklarına yol açan nörolojik hastalıklar sebebiyle basit düşmeler trokanterik bölge kırıklarını ortaya çıkarabilmektedir ve literatürde trokanterik bölge kırıklarının özellikle geritrik hastalarda en sık sebebi basit düşmeler olarak tanımlanmıştır (80). Bizde çalışmamızda literatürle uyumlu bir şekilde en sık etiyolojik neden olarak basit düşmeyi bulduk.

Literatürde PFN uygulanan hastaların ortalama cerrahi süreleri farklılık göstermektedir. Kumar ve ark. yaptığı çalışmada ortalama cerrahi süre 60.4 dk (81), D'Arrigo ve ark. Yaptığı çalışmada ise ortalama cerrahi süre 62 dk olarak bildirilmiştir (82, 83). Bizim çalışmamızda ortalama cerrahi süremiz 49.5 dk olarak bulunmuş olup literatüre göre nispeten daha kısa cerrahi süreye sahip olmamızda kliniğimizin bölge travma merkezi olması ve 3. basamak bir hastane olmamız nedeniyle komorbid hastalığı olan geriatrik hastaların tarafımıza sevk edilmesi ve bu tip hastaların tedavisi ve cerrahisi konusunda oldukça tecrübeli olmamız neden olarak gösterilebilir.

Femur trokanterik bölge kırığı olan hastalar genelde geriatrik yaş grubunda olup bu hastaların birçok komorbid hastalıkları bulunabilmektedir. Hastaların erken ameliyata alınması ve erken mobilizasyonlarının sağlanması ile gelişebilecek derin ven trombozu, pulmoner emboli, üremi, idrar yolu enfeksiyonu, bası yaraları gibi mortalite ve morbiditeyi arttıran komplikasyonların görülme sıklığı azaltmaktadır (84, 85). Ameliyata kadar geçen ortalama gün sayısını Kurtulmuş 8 gün (68), Tomuş 7,2 gün (73), Zaimoğlu 5,6 gün (86) olarak bildirmişlerdir. Bizim çalışmamızda hastaların kliniğimize yatışından itibaren ameliyata kadar geçen süre ortalaması 2,53 gün olarak bulunmuştur.

Hastalarımızın yatışından taburculuklarına kadar geçen ortalama yatış süresini 6,92 gün olarak tespit ettik. Literatüre baktığımızda Temiz ve ark. (87) hastanede kalış süresini ortalama 6 gün, Carmelo ve ark. (88) 10,5 gün olarak bildirmiştir. Literatüre oranla bu sürenin kısa olmasını preoperatif değerlendirmede hızlı bir şekilde hastaların ek hastalıklarına bağlı olarak diğer bölüm konsültasyonlarını tamamlayıp, hastayı ameliyata hazır duruma getirmemiz dolayısıyla ameliyata kadar geçen süreyi mümkün olduğunca kısaltmamız ve postoperatif dönemde de hastaları yakın takip ederek, hızlıca mobilize etmemiz, kan değerlerini yakın takip ederek gereken replasmanları yapmamız ve hastaları stabil hale getirmemiz olduğunu düşünmekteyiz.

Hastalarımızın yatışından itibaren ameliyata kadar geçen süre ile HKS arasında yaptığımız korelasyonda anlamlı bir fark bulamadık.

Diaz ve ark. yaptığı bir çalışmada (116) 31A2.3, 31A3.2 ve 31A3.3 kırık tiplerindeki açık redüksiyon oranını daha yüksek bulmuştur. Hastalarımızın cerrahi tedavisinde 14 (%23,33) hastada açık redüksiyon uygulanırken, 46 (%76,67) hastada kapalı redüksiyon uygulanmıştır. Kapalı redüksiyon uygulanan hastalarda 31A2.2 ve 31A2.3 kırık tiplerinin oranları yüksek bulunurken; açık redüksiyon tercih edilen hastalarda 31A3.1, 31A3.2 ve 31A3.3 kırık tiplerinin daha sık gözlendiği tespit edildi.

Trokanterik bölge kırıklarında postoperatif enfeksiyonlar literatürde %0,15-%15 arasında bildirilmiştir (117) Çalışmamızda hastalarımızın %6'sında enfeksiyon gözlenmiş olup açık redüksiyon uygulanan hastalarda enfeksiyon oranı, kapalı redüksiyon uygulanan hastalara göre daha yüksek gözlenmesine rağmen istatistiksel olarak anlamlı bir fark bulunamamıştır. Enfeksiyon oranının yüksek olmasının geriatrik popülasyondaki hastalardaki nutrisyon bozukluklarına ve diabetes mellitusa bağlı olabileceği düşünülmektedir.

Çalışmamızda hastalarımızın ortalama kaynama süresi 5.4 ay olarak bulunuştur. Kumar ve ark. yaptığı prospektif bir çalışmada ortalama kaynama süresi 4.3 ay olarak bulunmuştur (90). Bu açıdan çalışmamız literatürle uyumluluk göstermektedir. Çalışmamızda açık redüksiyon uygulanan hastaların ortalama kaynama süreleri kapalı redüksiyon yapılan hastalara göre daha uzun olarak belirlenmiştir.

Cleveland ve Boswort'un tanımına göre lag vidasının femur başı içerisindeki güvenli alanı merkez merkez ve merkez alt idi (91). Karapınar ve ark. yaptığı bir çalışmada (92) posterior inferior kadran da güvenli bölge olarak tanımlanmıştır. Bizim çalışmamızda vida bıçak sıyrılması görülen 6 hastanın 3'ünde superior posterior, 1'inde superior merkez, 1'inde merkez posterior, 1'inde ise merkez merkez olarak saptanmıştır. Bu veriler ışığında vida bıçak sıyrılması görülen hastalarımız incelendiğinde AP ve yan grafiler birbirinden bağımsız olarak değerendirildiğinde AP düzlemde superior yerleşimin, yan düzlemde is posterior yerleşimin vida bıçak sıyrılması için en riskli bölgeler olduğunu saptadık. Karapınar ve ark. yaptığı çalışmayla (92) karşılaştırdığımızda ise inferior yerleşim her ne kadar güvenli bölge olarak saptansa da posterior yerleşimin vida bıçak sıyrılması için riski arttırdığını düşünmekteyiz. Vida konumunun, tip apeks mesafesini azaltması veya artırması önemli bir bulgu olsa da, alt orta ve alt arka konumlandırılan vidalarda aksiyel yüklenmelere daha dayanıklı olduğu kemik model örnekleri ve kadavra çalışmalarında gösterilmiştir (93, 94).

Vida bıçak sıyrılması risk faktölerinin araştırıldığı çalışmalarda tip apeks mesafesinin en önemli belirteç olduğu ve vidanın orta-orta konumlanması ile 25 mm'den az olacağı belirtilmektedir (95). Biz çalışmamızda tip apeks mesafesinin ortalamasını 24,7 olarak bulduk. Nikoloski ve ark. yaptığı çalışmada (96) hastaların %53,9'unda tip apeks mesafesini 25mm'nin altında, Liu ve ark. yaptığı çalışmada (97) ise oralama 21.3 bulunmuştur. Cleveland kadranlarına göre AP grafide superior yerleşimli vidaların tip apeks mesafesini daha yüksek olarak bulduk, bununla birlikte posterior yerleşimli vidaların da merkez ve anteriora oranla tip apeks mesafesini daha yüksek olarak bulduk. Vida bıçak sıyrılması görülen 6 hastamızın 5'inin tip apeks mesafesi 25mm'nin üstünde bulunmuştur. Geller ve ark. yaptığı bir çalışmada (98), tip apeks mesafesinin 25mm'nin üstünde olduğu hastaların %44'ünde vida bıçak sıyrılması görülmüştür. Bizim çalışmamızda ise tip apeks mesafesi 25mm'nin üstünde olan 19 hastadan 5 (%26)'inde vida bıçak sıyrılması görülmüştür. Bu çalışmalardan anlayacağımız üzere vida bıçak sıyrılması için tip apeks mesafesi ve vidanın baş içindeki konumu hayati önem arz etmektedir.

Singh'in yaptığı bir çalışmada (99) 152 hastalık bir seride PFN uygulanan femur trokanterik bölge kırıklarında post operatif kollodiyafizer açıyı ortalama 130.61 derece olaak saptamıştır. Biz çalışmamızda 132,9 derece olarak bu açıyı saptadık ve 130 derece varus sınırının üstünde kalarak başarılı bir cerrahi tedavi sağladık.

Çakır ve ark. yaptığı çalışmada (100) femur trokanterik bölge kırığı sonrası PFN ile tedavi edilen 48 hastanın kalça fonksiyonlarını Harris kalça skorlaması ile değerlendirmiştir. Buna göre 15 (% 31,2) hastada çok iyi, 14 (% 29,1) hastada iyi, 15 (% 31,2) hastada orta ve 4 (% 8,5) hastada kötü olarak bulunduğunu bildirmiştir. Zaimoğlu ev ark. ise (86) % 58,5 mükemmel, % 26,8 iyi, % 9,8 orta ve % 4,9 kötü sonuç bulmuştur. Zaimoğlu ve ark. % 95,1 oranında başarılı sonuç elde ettiğini bildirmiştir. Korkmaz ve ark. yaptığı bir çalışmada ise (63), 90 hastanın % 26,6'sında mükemmel, % 34,4'ünde iyi, % 17,7'sinde orta ve % 21,1'inde kötü sonuç elde ettiklerini bildirmiştir. Bizim çalışmamızda ise HKS bulguları sırasıyla % 13,33 kötü, % 23,33 orta, % 23,33 iyi ve % 40 mükemmel olarak saptadık ve %86.67 oranında başarılı sonuçlar elde ettik. Hastalarımızın yaşı ve Harris kalça skorunu karşılaştırdığımızda ise ilerleyen yaşla birlikte Harris kalça skorunun daha düşük olduğunu saptadık.

Şahin ve ark.'nın (118) Fogagnolo'nın redüksiyon kriterlerini uyguladığı çalışmada % 75,6 iyi redüksiyon, % 15,6 kabul edilebilir redüksiyon, % 8,9 kötü redüksiyonu sağlamışlardı. Bizim çalışmamızda da hastaların redüksiyon kaliteleri Fogagnolo'nun kriterleri (101) kullanılarak çalışmaya alındı. Kırık tipleri ve redüksiyon kalitesi karşılaştırıldı. Bütün kırık tipleri içerisinde %72 iyi, %23 kabul edilebilir ve %5 kötü redüksiyon kalitesine ulaşıldı. Bu bulgular literatür ile uyumlu idi. Bütün kırık tipleri içerisinde en fazla görülen 31A2.2 ve 31A2.3 kendi içlerinde incelendiğinde 31A2.2 tip kırığa sahip 23 hastanın 15'i (%65), 31A2.3 tip kırığa sahip olan 15 hastanın 11'i (%73) iyi redüksiyon kalitesine sahip idi. HKS skoruyla kırık tipleri karşılaştırıldığında ise HKS skoru mükemmel olanlarda 31A2.2 ve 31A2.2 kırık tipi oranlarının anlamlı derecede daha yüksek olduğu tespit edildi.

Literatüre baktığımızda femur trokanterik bölge kırığı sonrası PFN uygulanan hastaların mekanik komplikasyon oranı farklı oranlarda bulunmuştur. Bannistar ve ark. yaptığı çalışmada (102) bu oran %23, Lenich ve ark. Çalışmasında (103) 1,6, Stern. ve ark. çalışmasında ise (104) 4,8 olarak bulunmuştur. Şahin ve ark. yaptığı 45 hasta serisi olan ve sadece instabil trokanterik bölge kırıklarını incelediği bir çalışmada (118) mekanik komplikasyon oranı %44 bulunurken, Koyuncu ve ark. yaptığı bir çalışmada (119) bu oran %17.7 idi. Literatür taramasında da görüğümüz gibi instabil kırıklarda görülen mekanik komplikasyon oranı çok daha yüksektir. Bizim çalışmamızda mekanik komplikasyon oranımız %33 olarak bulunmuştur. Her ne kadar literatürde instabil kırıklarda %60'lara varan oranlarda komplikasyonlar bildirilse de (105) çalışmamızda komplikasyon oranımızın yüksek olmasının nedeni olarak redüksiyonun ve tespitin daha zor olduğu instabil femur trokanterik bölge kırıklarını incelememiz olduğunu düşünmekteyiz.

Redüksiyon kalitesiyle mekanik komplikasyon gelişen hastaları incelediğimizde redüksiyon kalitesi iyi olan hastalarda komplikasyon oranı, redüksiyon kalitesi kötü ve kabul edilebilir olan hastalara göre anlamlı olarak daha düşük bulundu. Vida bıçak sıyrılması redüksiyon kalitesi kabul edilebilir hastalarda daha yüksek olarak saptandı. Redüksiyon kalitesi kötü olan hastalarda vida bıçak sıyrılmasının daha fazla görülmemesinin nedeninin ise kötü redüksiyona sahip hasta sayısının azlığına bağlı olduğunu düşünmekteyiz. Redüksiyon kaybı ve AVN oranını ise redüksiyon kalitesi kötü olan hastalarda anlamlı derecede yüksek bulduk. İmplant çevresi kırık, Z efekti, lateral kayma ve kaynamama ile redüksiyon kalitesi arasında ise istatistiksel olarak anlamlı bir sonuç bulamadık.

Çalışmamızda en sık komplikasyon görülen yaş aralığı 80-90 idi, bunu da 70-80 yaş aralığı takip ediyordu. İnstabil femur trokanterik bölge kırıklarında PFN uygulanan geriatrik hastalarda komplikasyon oranının yaş ile orantılı olarak arttığı sonucuna ulaşıldı. Bunun altında yatan sebebin yaşla birlikte kemik kalitesinde azalma olduğunu düşünmekteyiz.

Komplikasyon görülen hastalar VKİ grupları açısından değerlendirildiğinde ise en sık komplikasyon görülen grubun fazla kilolu ve obez hasta grubu olduğunu saptadık. Bu da kilo artışı ile redüksiyon zorluğu ve cerrahiye bağlı güçlükler ile komplikasyon oranının arttığını göstermektedir.

Çalışmamızda vida bıçak sıyrılması oranını %10 olarak bulduk. Literatüre baktığımızda değişik çalışmalarda farklı komplikasyon oranları belirtilmiştir. Büyükdoğan ve ark. yaptığı çalışmada (107) vida bıçak sıyrılma oranını % 10,5 olarak saptamıştır. Geller ve ark. aptığı bir çalışmada (98) ise vida bıçak sıyrılması oranını %9 olarak saptamıştır. Literatürde vida bıçak sıyırılması için 3 önemli kriter belirtilmektedir. Bunlar; tip apeks mesafesi, vidaların femur başı içerisindeki konumlandırılması ve redüksiyon kalitesidir. Vida bıçak sıyrılmasının en önemli risk faktörlerinden biri tip apeks mesafesidir. Literatürde 25mm'nin altındaki tip apeks mesafesinin vida bıçak sıyrılması riskini düşürdüğü belirtilmektedir (107). Bizim çalışmamızda vida bıçak sıyrılması görülen 6 hastanın 5'inde (%83) tip apeks mesafesi 25 mm'nin üzerindeydi ve bu bulgularımız literatür ile uyumluydu. Bir diğer risk faktörüyse vidaların femur başı içerisindeki konumlandırılmasıdır. Literatürde genel kanı olarak AP grafide merkez veya inferior yerleşimin, yan grafide ise merkez yerleşimin güvenli alan olarak belirtililmiştir. Parker ve ark. (108) yan grafide posterior yerleşimin vida bıçak sıyrılma riskini daha fazla arttırdığını belirtmesine karşılık Baumgaertner ve ark. (109) yan grafide anterior yerleşimin riski daha fazla arttırdığını belirtmiştir. Bizim çalışmamızda vida bıçak sıyrılması görülen hastaların AP grafide vida yerleşimine baktığımızda %66'sı superior yerleşimli idi. Bu açıdan literatüre uyumlu olarak bulduk. Yan grafide ise %66'sı posterior yerleşimliydi. Bu açıdan Parker ve ark. (55) çalışmasını destekler niteliktedir. Redüksiyon kalitesinin vida bıçak sıyrılmasına etki ettiği literatürde birçok çalışmada belirtilmiştir (110, 111). Şişman ve ark. yaptığı çalışmada (107) kötü redüksiyon kalitesinin vida bıçak sıyrılma riskini 57 kat daha yüksek bulmuştur. Bizim çalışmamızda ise vida bıçak sıyrılması görülen

hastaların %17'sinde redüksiyon kalitesi iyi idi. Redüksiyon kalitesinin kabul edilebilir ve kötü olduğu durumlarda vida bıçak sıyrılma riskinin 5 kat daha yüksek olarak saptadık.

Redüksiyon kaybı ya da ikincil varus PFN yapılan hastalarda sık görülen bir diğer komplikasyondur. Uzun ve ark. yaptığı çalışmada (112) bu komplikasyon oranını %25.7 olarak bulmuştur. Rai ve ark. yaptığı çalışmada (113) ise bu oran %8 olarak bulunmuştur. Bizim çalışmamızda 6 hastada (%8) redüksiyon kaybı gözlenmiştir. Bu hastaların 2 (%40)'sinin post op redüksiyon kalitesi kötü, 3 (%60)'ünün ise kabul edilebilir olduğunu tespit ettik. Tip apeks mesafesini ise redüksiyon kaybı gelişen hastalarda daha yüksek olarak bulduk. Bu komplikasyonun gelişimden yetersiz redüksiyon ve fiksasyonun sorumlu olduğunu düşünmekteyiz.

İmplant çevresi kırık gelişen hasta sayısı çalışmamızda 3 (%5) idi. Bu hastalarda tip apeks mesafesini daha düşük ve redüksiyon kalitesini iyi olarak bulduk. İmplant çevresi kırık gelişiminde çivinin giriş yeri, çivinin çekiçle değil elle gönderilmesi ve çivinin uygun açıda yollanmasının önemli olduğunu düşünmekteyiz.

AVN hastalarımızın 2 (%3)'sinde, Z efekti hastalarımızın 2 (%3)'sinde, lateral kayma hastalarımızın 1 (%1.5)'inde ve kaynamama hastalarımızın 1 (%1.5)'inde görülmüştür. Bu komplikasyonlar kırık tipi, tip apeks mesfesi, vidanın femur başı içindeki konumu ve redüksiyon kalitesine göre değerlendirildiğinde istatistiksel olarak anlamlı bir sonuca ulaşılamamıştır. Bu noktada çalışmamızdaki bu komplikasyonların sayısının az olmasından kaynaklandığı sonucuna ulaşılmıştır.

Çalışmamızın limitasyonları retreospektif olması, vaka sayısının az olması ve karşılaştırma grubu olmamasıdır.

6. SONUÇLAR

Çalışmamızda geriatrik popülasyondaki instabil femur tokanterik bölge kırığı nedeniyle PFN uygulanan hastalarımızın klinik ve radyolojik sonuçları literatür eşliğinde incelenmiş olup vardığımız sonuçlar aşağıda belirtilmiştir.

Trokanterik bölge kırıkları geriatrik popülasyondaki en sık sebebi basit düşme gibi düşük enerjili travmalardır ve kadın cinsiyette daha fazla görülmektedir.

Ameliyata kadar geçen süre ile Harris kalça skoru arasında anlamlı bir fark olmamasına rağmen dekubit ülserleri, DVT, pulmoner emboli gibi komplikasyonlardan kaçınmak için hastanın mümkün olan en erken dönemde ameliyata alınması gerekmektedir.

Açık redüksiyon uygulanan hastalarda enfeksiyon oranları daha yüksektir, bunun bilincinde olarak yakın yara yeri takibi yapmak ve enfeksiyona karşı önlemler almak gerekmektedir.

Açık redüksiyon uygulanan hastalarda kaynama süresi uzamaktadır, buna göre hastalara yük verme ve egzersiz planlaması yapılmalıdır.

PFN uygulanan hastalardaki komplikasyon oranları yaş ve VKİ ile orantılı olarak artmaktadır.

Proksimal femoral çivileme komplikasyonlarının çoğu, uygun hasta seçimi, iyi bir ameliyat öncesi planlama ve yeterli tecrübe ile azaltılabilir.

PFN uygulanan hastalarda mekanik komplikasyonlardan kaçınmak için şu 3 hususa dikkat etmek gerekmektedir. İlk olarak yeterli ve anatomik redüksiyon hayati önem arzetmektedir. İkinci olarak ise tip apeks mesafesinin 25mm altında olmasının komplikasyonları önemli ölçüde azalttığı hem literatürde hemde bizim çalışmamızda belirtilmiştir. Üçüncü ve son olarak ise vidanın femur başındaki konumlandırılması aksiyel ve rotasyonel güçlere karşı implantın ve kırığın stabilitesini sağlamada çok önemlidir.

İnstabil femur trokanterik bölge kırıklarında PFN biyomekaniğe ve anatomiye en yakın, oldukça güvenilir ve sonuçları tatmin edici bir cerrahi tedavi seçeneğidir. PFN ile yapılan osteosentez, baş-boyun fragmanınında yüksek rotasyonel stabiliteye ve kırık bölgesinde kompresyona olanak sağlamaktadır. İntramedüller bir implant olması nedeniyle biyomekanik olarak sağlamdır, bu nedenle minimum yumuşak doku hasarı ve yüksek oranda kemik kaynamasına yol açar.

EKLER

Ek-1: Olgularımızdan Örnekler

OLGU 1

88 y K, basit düşme, 31A3.1

Preoperatif görüntülemeleri



Erken post operarif görüntülemeleri

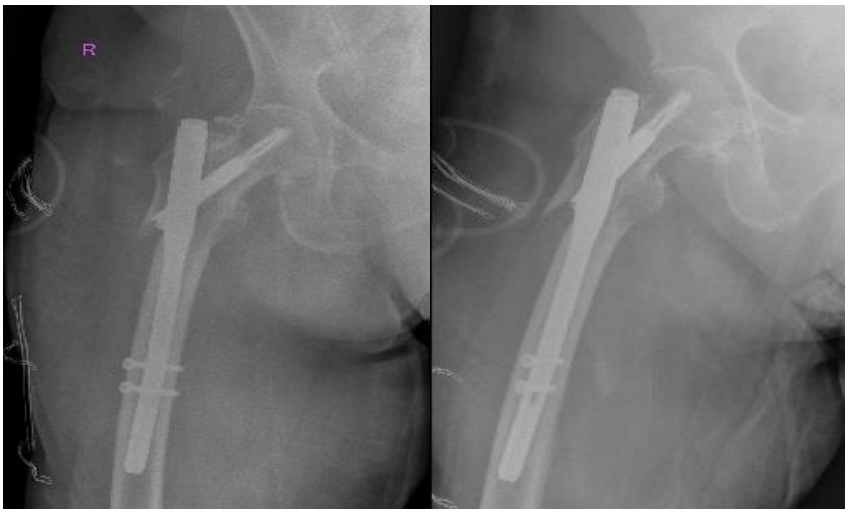

1 yıllık takip sonrası görüntülemeleri



OLGU 2

85 y, K, basit düşme, 31A2.2

Preoperatif görüntülemeleri



Erken postoperatif görüntülemeleri

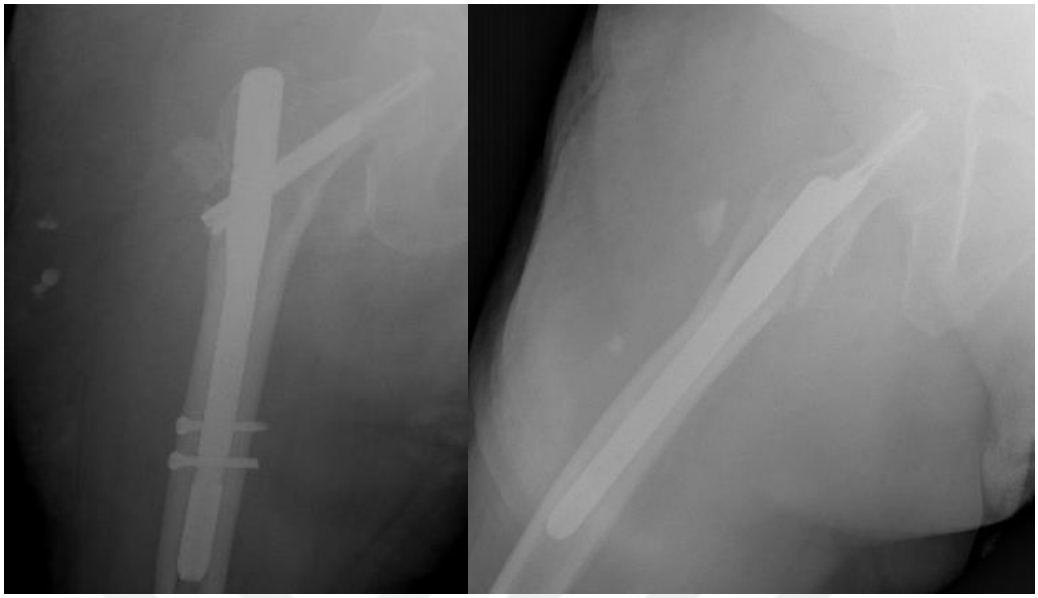

6 aylık takip sonrası görüntülemeleri

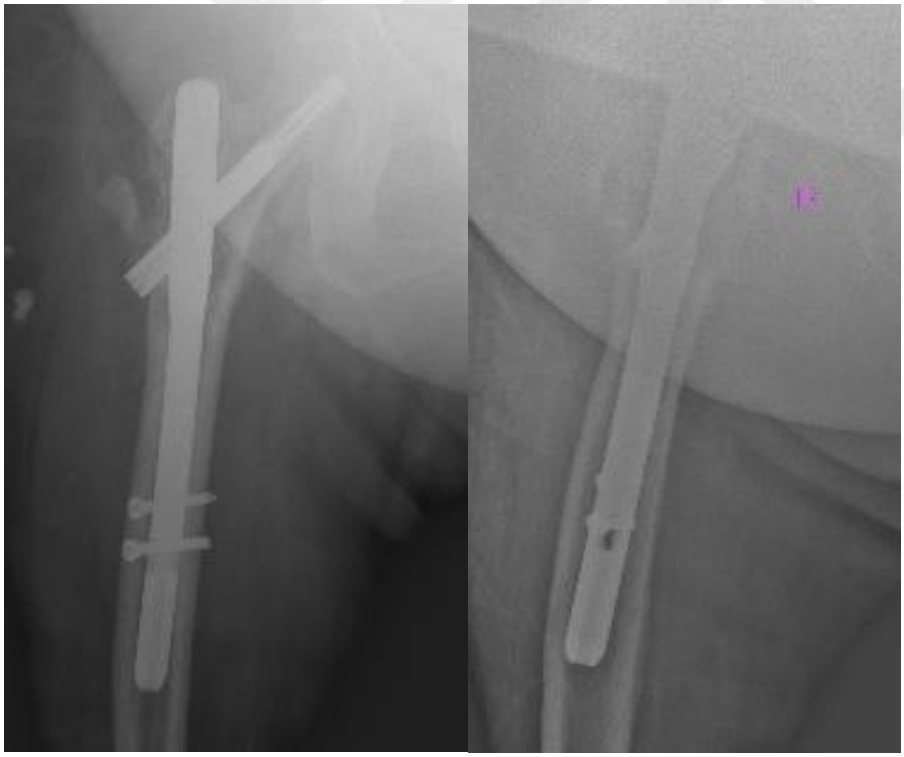

OLGU 3

66 y, E, basit düşme, 31A2.2

Preoperatif görüntülemeleri



Erken postoperatif görüntülemeleri



1. ay kontrolünde komplikasyon grafileri

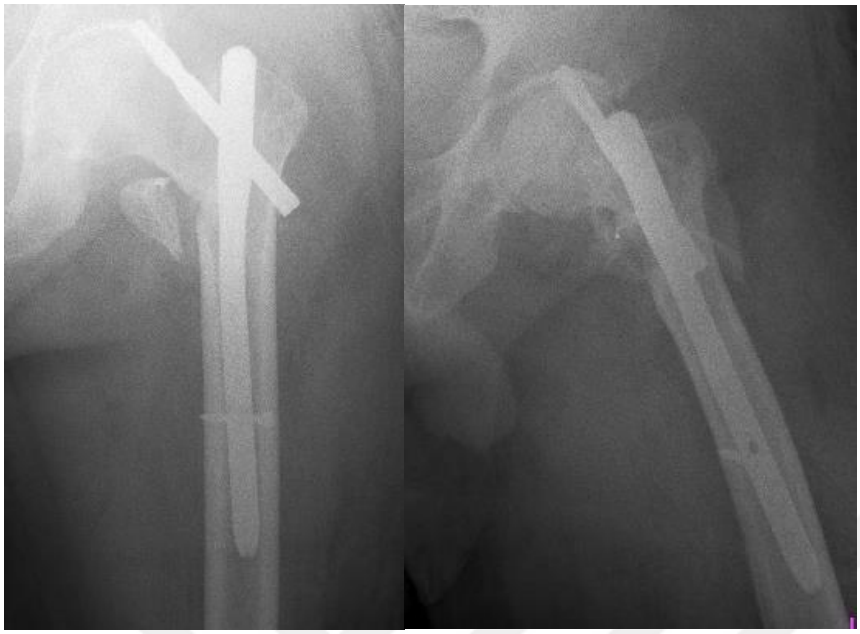

Revizyon sonrası erken postoperatif grafisi



6 aylık takip sonrası grafileri



KAYNAKLAR

1. **Ege R.** Kalça cerrahisi ve sorunları. Türk Hava Kurumu Basımevi Ankara. **1994**.
2. **DeLee J.** Fractures and Dislocations of the Hip, Rockwood and Green's Fractures in Adults Vol. 2. Philadelphia: Lippincott-Raven, **1996**.
3. **Green S, Moore T, Proano F.** Bipolar prosthetic replacement for the management of unstable intertrochanteric hip fractures in the elderly. *Clinical Orthopaedics and Related Research (1976-2007).* **1987;** 224:169-77.
4. **Sharma A, Sethi A, Sharma S.** Treatment of stable intertrochanteric fractures of the femur with proximal femoral nail versus dynamic hip screw: a comparative study. *Revista brasileira de ortopedia.* **2018;** 53:477-81.
5. **Lane WA.** Some Remarks on the Treatment of Fractures. *Br Med J.* **1895;** 1(1790):861-3.
6. **John JC AG, Harry ER.** Kalça cerrahisinin tarihçesi. . Güney N MME, editor. İstanbul: Doğan Tıp Kitabevi, **2008**.
7. **Schipper I, Marti R, Van der Werken C.** Unstable trochanteric femoral fractures: extramedullary or intramedullary fixation: review of literature. *Injury.* **2004;** 35(2):142-51.
8. **Tronzo RG.** Hip nails for all occasions. *Orthop Clin North Am.* **1974;** 5(3):479-91.
9. **JC T.** Netter ortopedik anatomi atlası. Ankara: Palme Yayıncılık. **2003:**147-98.
10. **Braun BJ, Holstein JH, Pohlemann T.** Pipkin Fractures. *Fractures of the Hip.* **2019;** 123-37.
11. **Hughes PE, Hsu JC, Matava MJ.** Hip anatomy and biomechanics in the athlete. *Sports medicine and arthroscopy review.* **2002;** 10(2):103-14.
12. **Isaac B, Vettivel S, Prasad R, Jeyaseelan L, Chandi G.** Prediction of the femoral neck-shaft angle from the length of the femoral neck. *Clinical Anatomy: The Official Journal of the American Association of Clinical Anatomists and the British Association of Clinical Anatomists.* **1997;** 10(5):318-23.
13. **Barbosa de Toledo Lourenço PR, Pires RES.** Subtrochanteric fractures of the femur: update. *Revista Brasileira de ortopedia English edition.* **2016;** 51(3):246-53.
14. **Levy RN CJ, Mont MA.** Intertrochanteric Hip Fractures. In: Browner DB JJ, Levine AM (Eds.), editor. Skeletal Trauma. 2: WB Saunders Company-USA, **1992:**1443-71.
15. **Griffin JB.** The calcar femorale redefined. *Clinical Orthopaedics and Related Research®.* **1982;** 164:211-4.
16. **Bucholz RW, Heckman JD, Tornetta P, McQueen MM, Ricci WM.** Rockwood and Green's fractures in adults. *Rockwood and Green's fractures in adults,* **2010;** 1275.
17. **A Ş.** Kalça Anatomisi ve Biyomekaniği. TOTDER-SET, **2016**.
18. **Lavelle DG.** Fractures and dislocations of the hip. *Campbell's operative orthopaedics.* **2008;** 3:3237-308.
19. **Logan BM, Reynolds P, Rice S, Hutchings RT.** McMinn's Color Atlas of Head and Neck Anatomy E-Book: Elsevier Health Sciences, **2016**.
20. **Moory D WP. Myology**. Anatomy Gs, editor, **1995**.
21. **Thompson JC.** Netter's concise orthopaedic anatomy: Elsevier Health Sciences, **2009**.

22. **Crock H.** An atlas of the arterial supply of the head and neck of the femur in man. *Clinical Orthopaedics and Related Research®.* **1980;** 152:17-27.

23. **Frankel H.** Biomechanics of the Hip. surgery of the Hip Joint. Raymond G Tronzo Philedelphia. **1973:**105-25.

24. **Domaniç Ü.** Konjenital koksa vara ve cerrahi tedavisi. *Acta Orthop Traumatol Turc supl*, **1979**.

25. **US D.** Bone health and osteoporosis: A Report of the Surgeon General. http://www surgeongeneral gov/library/bonehealth/content html. **2004**.

26. **Ettinger B, Black D, Dawson-Hughes B, Pressman A, Melton LR.** Updated fracture incidence rates for the US version of FRAX®. *Osteoporosis international.* **2010;** 21:25-33.

27. **Gullberg B, Johnell O, Kanis J.** World-wide projections for hip fracture. *Osteoporosis international.* **1997;** 7:407-13.

28. **Cummings SR, Rubin SM, Black D.** The future of hip fractures in the United States: numbers, costs, and potential effects of postmenopausal estrogen. *Clinical Orthopaedics and Related Research®.* **1990;** 252:163-6.

29. **Melton LJ, Ilstrup DM, Riggs BL, Beckenbaugh RD.** Fifty-year trend in hip fracture incidence. *Clinical Orthopaedics and Related Research®.* **1982;** 162:144-9.

30. **Sattin RW.** Falls among older persons: a public health perspective. *Annual review of public health.* **1992;** 13(1):489-508.

31. **Anglen JO, Baumgaertner MR, Smith WR, Ziran B.** Technical tips in fracture care: fractures of the hip. *Instructional course lectures.* **2008;** 57:17-24.

32. **Lorich DG, Geller DS, Nielson JH.** Osteoporotic pertrochanteric hip fractures: management and current controversies. *JBJS.* **2004;** 86(2):398-410.

33. **Gallagher JC, Melton L, Riggs BL.** Examination of prevalence rates of possible risk factors in a population with a fracture of the proximal femur. *Clinical Orthopaedics and Related Research®.* **1980;** 153:158-65.

34. **Rubenstein LZ, Josephson KR.** The epidemiology of falls and syncope. *Clinics in geriatric medicine.* **2002;** 18(2):141-58.

35. **Cummings SR, Nevitt MC.** A hypothesis: the causes of hip fractures. *Journal of gerontology.* **1989;** 44(5):107-11.

36. **Apple DF, Hayes WC.** Prevention of Falls and Hip Fractures in the Elderly: Workshop, Westin Hotel O'Hare, Rosemont, Illinois, January 21-22, 1993: The Academy, **1994**.

37. **Elabdien BZ, Olerud S, Karlström G.** The influence of age on the morphology of trochanteric fracture. *Archives of orthopaedic and traumatic surgery.* **1984;** 103:156-61.

38. **Cumming RG, Nevitt MC, Cummings SR.** Epidemiology of hip fractures. *Epidemiologic reviews.* **1997;** 19(2):244-57.

39. **Friedman RJ, Wyman ET.** Ipsilateral hip and femoral shaft fractures. *Clinical Orthopaedics and Related Research®.* **1986;** 208:188-94.

40. **Tufescu T, Sharkey B.** The lateral radiograph is useful in predicting shortening in 31A2 pertrochanteric hip fractures. *Canadian Journal of Surgery.* **2013;** 56(4):270.

41. **Koval KJ, Oh CK, Egol KA.** Does a traction-internal rotation radiograph help to better evaluate fractures of the proximal femur? *Bulletin of the NYU Hospital for Joint Diseases.* **2008;** 66(2).

42. **Rizzo PF, Gould ES, Lyden JP, Asnis SE.** Diagnosis of occult fractures about the hip. Magnetic resonance imaging compared with bone-scanning. *JBJS.* **1993;** 75(3):395-401.

43. **Verbeeten KM, Hermann KL, Hasselqvist M, Lausten GS, Joergensen P, Jensen CM, et al.** The advantages of MRI in the detection of occult hip fractures. *European radiology.* **2005;** 15:165-9.

44. **Lubovsky O, Liebergall M, Mattan Y, Weil Y, Mosheiff R.** Early diagnosis of occult hip fractures: MRI versus CT scan. *Injury.* **2005;** 36(6):788-92.

45. **Ingari JV, Smith DK, Aufdemorte TB, Yaszemski MJ.** Anatomic significance of magnetic resonance imaging findings in hip fracture. *Clinical Orthopaedics and Related Research (1976-2007).* **1996;** 332:209-14.

46. **Hossain M, Barwick C, Sinha A, Andrew J.** Is magnetic resonance imaging (MRI) necessary to exclude occult hip fracture? *Injury.* **2007;** 38(10):1204-8.

47. **Hakkarinen DK, Banh KV, Hendey GW.** Magnetic resonance imaging identifies occult hip fractures missed by 64-slice computed tomography. *The Journal of emergency medicine.* **2012;** 43(2):303-7.

48. **Müller M. Nazarian S. Koch P. Schatzker J.** The Comprehensive Classification of Fractures of Long Bones. Berlin, Heidelberg, New York, **1990**.

49. **Jin WJ, Dai LY, Cui YM, Zhou Q, Jiang LS, Lu H.** Reliability of classification systems for intertrochanteric fractures of the proximal femur in experienced orthopaedic surgeons. *Injury.* **2005;** 36(7):858-61.

50. **Association OT.** Orthopaedic Trauma Association Fracture and Dislocation Compendium. *J Orthop Trauma.* **1996;** 10(1):16-30.

51. **Gotfried Y.** The lateral trochanteric wall: a key element in the reconstruction of unstable pertrochanteric hip fractures. *Clinical Orthopaedics and Related Research®.* **2004;** 425:82-6.

52. **Kaufer H.** Mechanics of the treatment of hip injuries. *Clinical Orthopaedics and Related Research®.* **1980;** 146:53-61.

53. **Baumgaertner MR, Solberg BD.** Awareness of tip-apex distance reduces failure of fixation of trochanteric fractures of the hip. *The Journal of bone and joint surgery British volume.* **1997;** 79(6):969-71.

54. **Davis TR, Sher J, Horsman A, Simpson M, Porter B, Checketts R.** Intertrochanteric femoral fractures. Mechanical failure after internal fixation. *The Journal of bone and joint surgery British volume.* **1990;** 72(1):26-31.

55. **Parker MJ.** Cutting-out of the dynamic hip screw related to its position. *The Journal of bone and joint surgery British volume.* **1992;** 74(4):625.

56. **Olsson O.** Alternative techniques in trochanteric hip fracture surgery: Clinical and biomechanical studies on the Medoff sliding plate and the Twin hook. *Acta Orthopaedica Scandinavica.* **2000;** 71(5):1-31.

57. **Winter WG.** Nonoperative treatment of proximal femoral fractures in the demented, nonambulatory patient. *Clinical Orthopaedics and Related Research (1976-2007).* **1987;** 218:97-103.

58. **Zuckerman JD, Sakales SR, Fabian DR, Frankel VH.** Hip fractures in geriatric patients: results of an interdisciplinary hospital care program. *Clinical Orthopaedics and Related Research (1976-2007).* **1992;** 274:213-25.

59. **Rogers FB, Shackford SR, Keller MS.** Early fixation reduces morbidity and mortality in elderly patients with hip fractures from low-impact falls. *Journal of Trauma and Acute Care Surgery.* **1995;** 39(2):261-5.

60. **Gotfried Y.** Percutaneous compression plating of intertrochanteric hip fractures. *Journal of orthopaedic trauma.* **2000;** 14(7):490-5.

61. **Bramlet DG, Wheeler D.** Biomechanical evaluation of a new type of hip compression screw with retractable talons. *Journal of orthopaedic trauma.* **2003;** 17(9):618-24.

62. **Bong MR, Patel V, Iesaka K, Egol KA, Kummer FJ, Koval KJ.** Comparison of a sliding hip screw with a trochanteric lateral support plate to an intramedullary hip screw for fixation of unstable intertrochanteric hip fractures: a cadaver study. *Journal of Trauma and Acute Care Surgery.* **2004;** 56(4):791-4.

63. **Korkmaz MF.** Femur trokanterik bölge kırıklarının proksimal femoral çivi ile cerrahi tedavi sonuçlarının değerlendirilmesi. **2008**.

64. **Sarmiento A.** Unstable intertrochanteric fractures of the femur. *Clinical Orthopaedics and Related Research (1976-2007).* **1973;** 92:77-85.

65. **Bayhan İ.** İnstabil intertrokanterik femur kırıklarında proksimal femoral çivi uygulamalarımız ve sonuçları, TC Dr. Lütfi Kırdar Kartal Eğitim ve Araştırma Hastanesi. **2007;** 1.

66. **Parker MJ, Handoll HH.** Gamma and other cephalocondylic intramedullary nails versus extramedullary implants for extracapsular hip fractures in adults. *Cochrane database of systematic reviews.* **2010;** 9.

67. **St C.** Campbell's operative orthopaedics. St Louis: Mosby. **2003:**(1):318.

68. **Kurtulmuş T.** Femur trokanterik bölge kırıklarında PFN (Proksimal femoral nail) uygulamalarımız ve sonuçları. Uzmanlık tezi, İstanbul. **2006**.

69. **D'Arrigo C, Carcangiu A, Perugia D, Scapellato S, Alonzo R, Frontini S, et al.** Intertrochanteric fractures: comparison between two different locking nails. *International orthopaedics.* **2012;** 36:2545-51.

70. **Strauss E, Frank J, Lee J, Kummer FJ, Tejwani N.** Helical blade versus sliding hip screw for treatment of unstable intertrochanteric hip fractures: a biomechanical evaluation. *Injury.* **2006;** 37(10):984-9.

71. **Green DP.** Rockwood and Green's fractures in adults: Lippincott williams & wilkins, **2010**.

72. **Kıral A, Kuşkucu M, Kaplan H, Çuhadar K, SarıoğluA YA.** Anstabil parçalı intertrokanterik ve subtrokanterik kalça kırıklarının primer tedavisinde Leinbach Protezi uygulaması. *Acta Orthop Traum Turc.* **1993;** 27:187-91.

73. **Tomuş E.** Femur trokanterik bölge kırıklarında internal tesbit ile endoprotez uygulamalarının karşılaştırılması. Uzmanlık tezi, Eskişehir Osmangazi Üniversitesi, Eskişehir. **2007**.

74. **Boldin C, Seibert FJ, Fankhauser F, Peicha G, Grechenig W, Szyszkowitz R.** The proximal femoral nail (PFN)-a minimal invasive treatment of unstable proximal femoral fractures: a prospective study of 55 patients with a follow-up of 15 months. *Acta Orthopaedica Scandinavica.* **2003;** 74(1):53-8.

75. **Pervez H, Parker MJ.** Results of the long Gamma nail for complex proximal femoral fractures. *Injury.* **2001;** 32(9):704-7.

76. **Türk Y, Demiryılmaz İ, Tuncel M, Yavuz Ö.** İntertrokanterik femur kırıklarının gamma çivisi ile tedavisi. Ulusal travma kongresi kitabı. **1996:**400-4.

77. **Kaya O.** Femur intertrokanterik kırıklarda proksimal femoral çivi (PFN) cerrahisi yapılan olguların sonuçlarının değerlendirilmesi, **2018**.

78. **Banan H, Al-Sabti A, Jimulia T, Hart A.** The treatment of unstable, extracapsular hip fractures with the AO/ASIF proximal femoral nail (PFN)—our first 60 cases. *Injury.* **2002;** 33(5):401-5.

79. **Söderman P, Malchau H.** Is the Harris hip score system useful to study the outcome of total hip replacement? *Clinical Orthopaedics and Related Research®.* **2001;** 384:189-97.

80. Vaccaro AR. Orthopaedic knowledge update 8: home study syllabus: *Amer Academy of Orthopaedic*, **2005**.

81. Kumar M, Akshat V, Kanwariya A, Gandhi M. A Prospective Study to Evaluate the Management of Sub-trochanteric Femur Fractures with Long Proximal Femoral Nail. *J Malaysian Orthopaedic Journal.* **2017;** 11(3):36.

82. Xue L, Zha L, Chen Q, Liang YJ, Li KR, Zhou Z, et al. Randomized controlled trials of proximal femoral nail antirotation in lateral decubitus and supine position on treatment of intertrochanteric fractures. *J The Scientific World Journal*. **2013;** 2013.

83. D'Arrigo C, Carcangiu A, Perugia D, Scapellato S, Alonzo R, Frontini S, et al. Intertrochanteric fractures: comparison between two different locking nails. *J International orthopaedics.* **2012;** 36:2545-51.

84. DELEE JCJFia. Fractures and dislocations of the hip. **1996**.

85. Green S, Moore T, Proano FJCO, Research R. Bipolar prosthetic replacement for the management of unstable intertrochanteric hip fractures in the elderly. **1987;** 224:169-77.

86. Zaimoğlu DMS, Tan Dİ. Erişkin femur trokanterik bölge kiriklarinda intramedüller kalça çivisi ile cerrahi tedavi sonuçlari. **2011**.

87. Temiz A, Durak A, Atici TJI. Unstable intertrochanteric femur fractures in geriatric patients treated with the DLT trochanteric nail. **2015;** 46:41-6.

88. D'Arrigo C, Carcangiu A, Perugia D, Scapellato S, Alonzo R, Frontini S, et al. Intertrochanteric fractures: comparison between two different locking nails. **2012;** 36:2545-51.

89. https://data.tuik.gov.tr/Bulten/Index?p=Istatistiklerle-Yaslilar-2021-45636

90. Kumar M, Akshat V, Kanwariya A, Gandhi M. A Prospective Study to Evaluate the Management of Sub-trochanteric Femur Fractures with Long Proximal Femoral Nail. *Malaysian orthopaedic journal.* **2017;** 11(3):36-41.

91. Cleveland M, Bosworth DM, Thompson FR. Intertrochanteric fractures of the femur: a survey of treatment in tractin and by internal fixation. *J JBJS.* **1947;** 29(4):1049-82.

92. Karapınar L, Turgut A, Kumbaracı M, Koca A. Evaluation of the quadrants of femoral neck-head in the cephalomedullary fixation of intertrochanteric fractures with a helical blade: Is inferior posterior quadrant also safe? A clinical study. *Joint diseases and related surgery.* **2021;** 32(1):93-100.

93. Kuzyk PR, Zdero R, Shah S, Olsen M, Waddell JP, Schemitsch EH. Femoral head lag screw position for cephalomedullary nails: a biomechanical analysis. *J Journal of orthopaedic trauma.* **2012;** 26(7):414-21.

94. Goffin JM, Pankaj P, Simpson AH. The importance of lag screw position for the stabilization of trochanteric fractures with a sliding hip screw: a subject-specific finite element study. *J Journal of Orthopaedic Research.* **2013;** 31(4):596-600.

95. Mavrogenis AF, Panagopoulos GN, Megaloikonomos PD, Igoumenou VG, Galanopoulos I, Vottis CT, et al. Complications after hip nailing for fractures. **2016;** 39(1):108-16.

96. Nikoloski AN, Osbrough AL, Yates PJ. Should the tip-apex distance (TAD) rule be modified for the proximal femoral nail antirotation (PFNA)? *A retrospective study.* **2013;** 8:1-7.

97. Liu W, Zhou D, Liu F, Weaver MJ, Vrahas MS, Surgery AC. Mechanical complications of intertrochanteric hip fractures treated with trochanteric femoral nails. **2013;** 75(2):304-10.

98. Geller JA, Saifi C, Morrison TA, Macaulay W. Tip-apex distance of intramedullary devices as a predictor of cut-out failure in the treatment of peritrochanteric elderly hip fractures. *International orthopaedics.* **2010;** 34(5):719-22.

99. Singh S. Proximal Femoral Nail versus Proximal Femoral Nail Antirotation: Functional and Radiological Outcome in Intertrochanteric Fractures of Femur. *Cureus.* **2021;** 13(10):19093.

100. M Ç. Proksimal femoral çivi ile tedavi ettiğimiz intertrokanterik femur kırıklarında klinik sonuçlarımız. İstanbul: Sağlık Bakanlığı Göztepe Eğitim ve Araştırma Hastanesi, **2009**.

101. Medoff R, Maes K. A new device for the fixation of unstable pertrochanteric fractures of the hip. *J JBJS.* **1991;** 73(8):1192-9.

102. Bannister G, Gibson A, Ackroyd C, Newman J. The Fixation and Prognosis of Trochanteric Fractures: A Randomized Prospective Controlled Trial. *J Clinical Orthopaedics Related Research.* **1990;** 254:242-6.

103. Lenich A, Mayr E, Rüter A, Möckl C, Füchtmeier B. First results with the trochanter fixation nail (TFN): a report on 120 cases. *J Archives of orthopaedic trauma surgery*. **2006;** 126:706-12.

104. Evans P, Wilson C, Lyons K. Comparison of MRI with bone scanning for suspected hip fracture in elderly patients. *J The Journal of Bone Joint Surgery British volume.* **1994;** 76(1):158-9.

105. Jamil MF, Mohd J, Abbas M, Siddiqui YS, Khan MJ. A comparative study of Proximal Femoral Nail (PFN) versus Dynamic Condylar Screw (DCS) in management of unstable trochanteric fractures. *International journal of burns and trauma.* **2022;** 12(3):83-92.

106. Ege R. Travmatoloji. Kırıklar Eklem ve Diğer Yaralanmalar. Femur Proksimal uç kırıkları Bölüm 45 Kısım 2. p.2891- 3143.

107. Şişman A, Avci Ö, Çepni SK, Batar S, Polat Ö. Risk factors for cut-out in intertrochanteric fractures treated with proximal femoral nail of double proximal screw design. *Journal of clinical orthopaedics and trauma.* **2022;** 28:101832.

108. Parker MJ. Cutting-out of the dynamic hip screw related to its position. *J The Journal of bone joint surgery British volume.* **1992;** 74(4):625.

109. Baumgaertner MR, Curtin SL, Lindskog DM, Keggi JM. The value of the tip-apex distance in predicting failure of fixation of peritrochanteric fractures of the hip. *J JBJS.* **1995;** 77(7):1058-64.

110. Yoon YC, Oh CW, Sim JA, Oh JK. Intraoperative assessment of reduction quality during nail fixation of intertrochanteric fractures. *J Injury.* **2020;** 51(2):400-6.

111. Zderic I, Oh JK, Stoffel K, Sommer C, Helfen T, Camino G, et al. Biomechanical analysis of the proximal femoral locking compression plate: do quality of reduction and screw orientation influence construct stability? *J Journal of orthopaedic trauma.* **2018;** 32(2):67-74.

112. Uzun M, Ertürer E, Öztürk I, Akman Ş, Seçkin F, Özçelik IB. Dengesiz intertrokanterik femur kırıklarının proksimal femoral çivi ile tedavisi sonrasında geç dönem radyografik komplikasyonlar ve bunların fonksiyonel sonuçlara etkileri. *JAOTT,* **2009;** 43(6):457-63.

113. Rai B, Singh J, Singh V, Singh G, Pal B, Kumar D, et al. Evaluation of the Outcomes of Proximal Femoral Nail Antirotation II in the Treatment of Trochanteric Fracture in Elderly Patients. *Cureus.* **2022;** 14(5):24896.

114. Fogagnolo F, Kfuri M Jr, Paccola CA. Intramedullary fixa- tion of pertrochanteric hip fractures with the short AO-ASIF proximal femoral nail. Arch Orthop Trauma Surg 2004;124: 31-7.)

115. Ola Olsson. Alternative techniques in trochanteric hip fracture surgery Acta Orthop Scand Suplementum 2000;295: 71

116. Díaz VJ, Cañizares AC, Martín IA, Peinado MA, Doussoux PC. Predictive variables of open reduction in intertrochanteric fracture nailing: a report of 210 cases. Injury. 2016 Sep;47 Suppl 3:S51-S55. doi: 10.1016/S0020-1383(16)30606-4. PMID: 27692107

117. Hinton RY, Lennox DN, Ebert FR, Smith GS. Relative Rates of Fracture of the Hip in the United States. J. Bone Joint Surg Vol. 77-A, 1995; No.5, 695-702. and Vol 58, 1985; 12-16

118. Sahin S1, Ertürer E, Oztürk I, Toker S, Seçkin F, Akman S. Radiographic and functional results of osteosynthesis using the proximal femoral nail antirotation (PFNA) in the treatment of unstable intertrochanteric femoral fractures. Acta Orthop Traumatol Turc 2010;44(2):127-34.

119. Koyuncu Ş, Altay T, Kayalı C, Ozan F, Yamak K. Mechanical failures after fixation with proximal femoral nail and risk factors. Clin Interv Aging. 2015 Dec 17;10:1959-65. doi: 10.2147/CIA.S96852. PMID: 26719682; PMCID: PMC4687611