T.C.
SAĞLIK BİLİMLERİ ÜNİVERSİTESİ
SBÜ ADANA ŞEHİR EĞİTİM VE ARAŞTIRMA HASTANESİ
ORTOPEDİ VE TRAVMATOLOJİ ANABİLİM DALI

GERİATRİK İNSTABİL İNTERTROKANTERİK KIRIKLARDA DİSTAL TUTULUMLU KALKARLI VE KALKARSIZ STEM DİZAYNININ KLİNİK VE RADYOLOJİK SONUÇLARA ETKİSİ

Dr. Burak KAYA

TIPTA UZMANLIK TEZİ

ADANA-2021

T.C.
SAĞLIK BİLİMLERİ ÜNİVERSİTESİ
SBÜ ADANA ŞEHİR EĞİTİM VE ARAŞTIRMA HASTANESİ
ORTOPEDİ VE TRAVMATOLOJİ ANABİLİM DALI

GERİATRİK İNSTABİL İNTERTROKANTERİK KIRIKLARDA DİSTAL TUTULUMLU KALKARLI VE KALKARSIZ STEM DİZAYNININ KLİNİK VE RADYOLOJİK SONUÇLARA ETKİSİ

UZMANLIK TEZİ

Dr. Burak KAYA

TEZ DANIŞMANI
Doç. Dr. Osman ÇİLOĞLU

ADANA-2021

TEŞEKKÜR

Asistanlığım boyunca bilgi ve tecrübelerini, ortopedik cerrahi sanatının inceliklerini her daim aktarmış olan; tez danışmanım Doç. Dr. Osman Çiloğlu ve değerli hocalarım Prof. Dr. Ahmet Kapukaya, Doç. Dr. Ahmet Yılmaz, Doç. Dr. Hakan Çiçek, Doç. Dr. Fırat Seyfettinoğlu, Doç. Dr. Hasan Ulaş Oğur, Doç. Dr. Ümit Tuhanioğlu, Op. Dr. Evren Karaali, Op. Dr. Mehmet Baydar, Dr. Öğretim Görevlisi Melih Bağır, Op. Dr. Atilla Arık'a,

Beraber yorulup, beraber eğlendiğimiz; kıdemlilerim Op. Dr. Hakan Uslu, Op. Dr. Volkan Tolga Tekbaş, kıymetli kardeşlerim Dr. Ersin Fidan, Dr. Hüseyin Ateş, Dr. Mehmet İnce, Dr. Mustafa Bulut, Dr. Hüseyin Gürbüz, Dr. Oğuzhan Çiçek, Dr. İsmail Akçay, Dr. Burak Keklikçioğlu, Dr. Emre Sönmez, Dr. Ahmet Can Özsoy, Dr. İbrahim Onur Kurt, Dr. Talha Tepeoğlu, Dr. İbrahim Doyuran, Dr. Barış Sarı, Dr. Bedirhan Sarı, Dr. Selman Şahin Tozan'a,

Servis, poliklinik ve ameliyathanede emek veren tüm mesai arkadaşlarıma,

En kıymetlilerim annem Şükran Kaya ve kızım Neva'ya, kardeşlerim Dr. Ahmet Suphi Kaya, Av. Melih Devran Aygün, amcam ve meslektaşım Uz. Dr. Habib Emrah Kaya'ya ve yaşamımda var olan tüm değerlere teşekkürü borç bilirim.

İÇİNDEKİLER

TEŞEKKÜR I
İÇİNDEKİLER II
KISALTMALAR V
TABLOLAR LİSTESİ VI
ŞEKİLLER LİSTESİ VII
ÖZET VIII
ABSTRACT IX
1. GİRİŞ ve AMAÇ 1
2. GENEL BİLGİLER 2
2.1. KALÇA EMBRİYOLOJİSİ 2
2.2. ANATOMİ 2
2.2.1. Kemik Yapı 3
2.2.1.1. Proksimal femur trabeküler yapısı 5
2.2.2. Kas Yapılar 7
2.2.2.1. İliak bölge kasları 7
2.2.2.2. Gluteal Bölge Kasları 8
2.2.2.3. Uyluk Ön Yüz Kasları 10
2.2.2.4. Uyluk iç bölge kasları (uyluk addüktörleri) 12
2.2.3. Kalçanın Vasküler Anatomisi 14
2.2.4. Kalçanın Nörolojik Anatomisi 16
2.2.5. Kalça Eklemi Ligamanları 19
2.3. KALÇA EKLEMİ BİYOMEKANİĞİ 21
2.3.1. Kalça Eklemi Hareket Genişlikleri 21
2.4. İNTERTROKANTERİK FEMUR KIRIKLARI 24

2.4.1. Yaralanmanın Mekanizması 24
2.4.2. Bulgular 24
2.4.3. Fizik Muayene 25
2.4.4. Radyografik Görüntüleme 25
2.4.5. Kırıkların Sınıflandırılması 25
2.5. FEMUR İNTERTROKANTERİK KIRIKLARINDA TEDAVİ YÖNTEMLERİ 30
2.5.1. Konservatif Tedavi 31
2.5.2. Cerrahi Tedavi 31
2.5.3. Parsiyel Kalça Endoprotezleri 33
2.5.4. Artroplasti Endikasyonları 38
2.5.5. Artroplasti Kontrendikasyonları 38
2.6. KALÇA ARTROPLASTİSİ UYGULAMA TEKNİĞİ 39
2.6.1 Anterior Yaklaşım 39
2.6.2. Antero Lateral Yaklaşım 40
2.6.3. Anteromedial Yaklaşım 40
2.6.4. Medial Yaklaşım 40
2.6.5. Lateral Yaklaşım 40
2.6.6. Postero Lateral Yaklaşım 40
2.6.7. Posterior Yaklaşımlar 40
2.7. PREOP VE POSTOP UYGULAMALAR 42
2.8. KOMPLİKASYONLAR 42
2.8.1. Mortalite 42
2.8.2. Yağ Embolisi 43
2.8.3. Ağrı 43
2.8.4. Enfeksiyon 43

2.8.5. Derin Ven Trombozu (DVT), Pulmoner Emboli 44
2.8.6. Dislokasyon-Çıkık 44
2.8.7. Femur Kırığı 44
2.8.8. Gevşeme 45
3. GEREÇ ve YÖNTEM 46
3.1. HARRİS KALÇA SKORU 48
3.2. ASA (AMERİCAN SOCİETY OF ANESTHESİOLOGİST) RİSK GRUPLARI 51
4. BULGULAR 52
5. TARTIŞMA ve SONUÇ 64
6. KAYNAKLAR 67

KISALTMALAR

AO : Arbeitsgemeinschaft für Osteosynthesefragen
ASA : American Society of Anesthesiologists
cc : Cubic Centimeter (Santimetreküp)
cm : Santimetre
dl : Desilitre
DMAH : Düşük Molekül Ağırlıklı Heparin
EKG : Elektrokardiyogram
Hb : Hemoglobin
HHS : Harris Hip Score
HKS : Harris Kalça Skorlaması
İV : İntravenöz
Kg : Kilogram
K-teli : Kirchner Teli
mg : Miligram
ml : Mililitre
Mm : Milimetre
PACS : Picture Archiving and Communication Systems
PFNA : Proksimal femur antirotasyon çivisi
PHA : Partial Hip Artroplasty
PKA : Parsiyel kalça artroplastisi

TABLOLAR LİSTESİ

Tablo No **Sayfa No**

Tablo 1. Kalça eklemi hareket genişlikleri 21
Tablo 2. Hastaların demografik özelliklerinin incelenmesi 52
Tablo 3. Hastaların ASA, AO kırık sınıflaması, anestezi tipi, singh index, perop veya postop komplikasyonlarının incelenmesi 53
Tablo 4. Hastaların sürekli ölçüm parametrelerinin incelenmesi 54
Tablo 5. Hastaların demografik özelliklerinin incelenmesi 55
Tablo 6. Hastaların ek hastalık varlık bulguları ile gruplar arasındaki farklılıkların incelenmesi 55
Tablo 7. Hastaların ASA, AO kırık sınıflaması, anestezi tipi, sinh index, perop veya postop komplikasyonlar ile gruplar arasındaki farklılıkların incelenmesi 57
Tablo 8. Hastaların sürekli ölçüm parametreleri ile gruplar arasındaki farklılıkların incelenmesi 58
Tablo 9. Hastaların 24. ay bulgularına ilişkin dağılımın incelenmesi 61
Tablo 10. Hastaların yaralanma öncesi ve 24. ay Harris kalça skoru bulguları arasındaki farklılıkların incelenmesi 61
Tablo 11. Hastaların preoperatif ve 24. ay parker ve palmer hareketlilik skoru bulguları arasındaki farklılıkların incelenmesi 62
Tablo 12. hastaların ameliyat için beklenen süre ile bazı parametreler arasındaki ilişki 63

ŞEKİLLER LİSTESİ

Şekil No **Sayfa No**

Şekil 1. Pelvis kemik yapı anatomisi 2
Şekil 2. Anteversiyon açısı ve İnklinasyon açısı 3
Şekil 3. Femur proksimali kemik yapısının anterior ve posterior görüntüsü 4
Şekil 4. Femur proksimalindeki trabeküler yapı 5
Şekil 5. Singh İndeksi 6
Şekil 6. Femoral kalkar 7
Şekil 7. İliak bölge kas anatomisi 8
Şekil 8. Kalça ve uyluk kas yapısı 10
Şekil 9. Kalça ve uyluk ön yüzü kasları 12
Şekil 10. Proksimal femurun vasküler anatomisi 14
Şekil 11. Femur baş ve boynunun arteryel beslenmesi 15
Şekil 12. Kalça çevresi vasküler yapılar 16
Şekil 13. Siyatik sinir 17
Şekil 14. Kalça posterior nörolojik yapıları 17
Şekil 15. Femoral sinir 18
Şekil 16. N.Gluteus Superior ve İnferior 19
Şekil 17. Kalça eklemi ligamanları 20
Şekil 18. Femur başı ile acetabulum yük taşıma yüzeyi arası ilişki 22
Şekil 19. Kalça eklemini etkileyen kuvvetler. A) Statik denge, B) Dinamik denge 23
Şekil 20. AO intertrokanterik kırık sınıflaması 27
Şekil 21. Body ve Grifin sınıflaması 28
Şekil 22. Evans sınıflaması 29
Şekil 23. Evans-Jensen sınıflaması 30
Şekil 24. Diyafiz tutulumlu sementsiz modüler ve monoblok kalça protezleri 36
Şekil 25. Diyafiz tutulumlu kalkar destekli ((A)parsiyel kalça kalça protezi, (B) desteksiz moduler ve monoblok (C) parsiyel kalça protezleri) 37
Şekil 26. Kalça protezine yönelik approachlar 39
Şekil 27. Gruen'n 7 bölgesi 45
Şekil 28. Hastaların komorbid durumlarının incelenmesi 52
Şekil 29. Hastaların 24. ay bulgularına ilişkin dağılımın incelenmesi 54
Şekil 30. Diyabet varlığı ile gruplar arasındaki farklılıkların incelenmesi 56
Şekil 31. Kronik böbrek yetmezliği ile gruplar arasındaki farklılıkların incelenmesi 57
Şekil 32. Transfer edilen RBC değeri ile gruplar arasındaki farklılıkların incelenmesi 59
Şekil 33. Yaralanma öncesi Harris kalça skoru (100) değeri ile gruplar arasındaki farklılıkların incelenmesi 59
Şekil 34. Harris kalça skoru (3 ay) değeri ile gruplar arasındaki farklılıkların incelenmesi 60
Şekil 35. Parker ve Palmer Hareketlilik Skoru (24 ay) değeri ile gruplar arasındaki farklılıkların incelenmesi 60
Şekil 36. hastaların Tam ağırlık taşıma süresi, Harris kalça skoru ve Parker ve Palmer Hareketlilik Skoru bulguları ile ASA skoru arasındaki dağılımın incelenmesi 62

ÖZET

Geriatrik İnstabil İntertrokanterik Kırıklarda Distal Tutulumlu Kalkarlı ve Kalkarsız Stem Dizaynının Klinik ve Radyolojik Sonuçlara Etkisi

Çalışmamızda kalkar yapısının bozulduğu instabil intertrokanterik kırıklarda distal tutulumlu, diyafizden destek alan uzun femoral stemli endoprotezler ile tedavi etmiş olduğumuz olgularda kalkar destekli protezlerin kalkar desteği olmayan protezlerle kıyaslanmasını hedefledik.

Ocak 2017 ile Temmuz 2020 tarihleri arasında, instabil intertrokanterik kırık nedeniyle diyafizyel tutulumlu (distal tutulumlu, uzun femoral stemli) parsiyel hemiartroplasti uygulanmış ve düzenli polinik takipleri yapılabilmiş, 70 yaş ve üzeri, basit düşme sonucu kırık gelişmiş 101 hasta çalışmaya dahil edildi. 70 yaş altı, patolojik kırıklı hastalar (örneğin, birincil veya metastatik kanser), çoklu travma ve ek organ yaralanması olan hastalar çalışmamıza dahil edilmedi. Çalışmaya dahil edilen tüm hastalara lateral dekübit pozisyonda posterolateral girişim, Moore insizyon ile aynı cerrahi ekip tarafından (ayrıca aynı kıdemli cerrah tarafınca) yaklaşım sağlandı.

Çalışmaya almış olduğumuz 101 hastanın son durum muayeneleri ve grafileri tekrarlandı. Hastaların yaş, cinsiyet, vücut kitle endeksi, komorbid hastalalıklar, AO kırık sınıflaması, ASA skorları, uygulanan anestezi tipi, perop kan tranfüzyonu, preop veya postop komplikasyonlar, Singh indeksi, Harris Kalça skoru (preop ve postop 3, 12, 24 ay), Palmer ve Parker skorları (preop ve postop 24 ay), kırık oluşumdan ameliyata kadar geçen süre, ameliyat sonrası tam ağırlıkla yürüme süresi, hastanede toplam yatış süresi kaydedilerek değerlendirildi. Tüm hastaların ameliyattan bir gün sonra harekete geçmeleri teşvik edildi. Hastaların tolere edebilecekleri ölçüde yük vermelerine izin verildi.

Sonuç olarak çalışmamızda diafizyel tutulumlu uzun stemli endoprotez dizaynın geriatrik hastalarda insatbil intertrokanterik kırıklarda başarılı sonuçlar verdiği, diafizyel tutulumlu endoptrotezin kullanıldığı tip kırıklarda kalkarlı ve kalkarsız stem dizaynın radyolojik ve klinik olarak anlamlı fark yaratmadığı gösterilmiştir. Bu konuda randomize, prospektif, daha geniş vaka sayılı çalışmalara ihtiyaç vardır.

Anahtar kelimeler: Diafizyel, Geriatrik, Kalkar destekli

ABSTRACT

The Effect Of Distally Handled and Lessed Stem Design On Geriatric Instable Intertrocenterıc Fractures On Clinical And Radiological Results

In our study, in cases of unstable intertrochanteric fractures in which the calcar structure is impaired, distal involvement, long femoral stem endoprostheses supported by the diaphysis were compared to targeted prostheses with non-hip prostheses.

Between January 2017 and July 2020, 101 patients who underwent partial hemiarthroplasty with diaphyseal involvement (distal involvement, long femoral stem) due to unstable intertrochanteric fracture and who were able to perform regular polynic follow-ups, aged 70 years and over, who developed fractures as a result of simple falls were included in the study. Patients under 70 years of age, patients with pathological fractures (eg primary or metastatic cancer), multiple trauma and additional organ injuries were not included in our study. All patients included in the study were approached by the same surgical team (also by the same senior surgeon) with posterolateral intervention in the lateral decubitus position and Moore incision.

Final state examinations and radiographs of 101 patients included in the study were repeated. Patients' age, gender, body mass index, comorbid diseases, AO fracture classification, ASA scores, type of anesthesia, perop blood transfusion, preop or postop complications, Singh index, Harris Hip score (preop and postop 3, 12, 24 months), Palmer and Parker scores (preop and postop 24 months), time from fracture to surgery, postoperative walking time with full weight, and total hospital stay were recorded. All patients were encouraged to take action the day after surgery. Patients were allowed to load as much as they could tolerate.

In conclusion, in our study, it was shown that the long-stem endoprosthesis design with diaphyseal involvement yielded successful results in geriatric patients with instable intertrochanteric fractures, and that the stem design with and without calcars did not make a significant difference in radiological and clinical terms in fractures with diaphyseal involvement. There is a need for randomized, prospective studies with larger cases on this subject.

Keywords: Calcar supported, Diaphyseal, Geriatric

1. GİRİŞ ve AMAÇ

Kalça kırıkları femur boyun, intertrokanterik ve subtrokanterik kırıkları kapsamaktadır. Trokanter majör ile trokanter minör arasında görülen bu kırıklar intertrokanterik bölge kırıkları olarak adlandırılmaktadırlar; tüm kırıkların yüzde 10'unu oluşturmaktadırlar. İntertrokanterik kırıklar eklem kapsülü dışında kaldıkları için ekstrakapsüler kırıklar olarak da değerlendirilmektedirler. Posteromedial kortekste devamlılık olup olmamasına göre de stabil ve instabil olarak ayrılırlar.

İleri yaş ve osteoporotik hastalarda bu olguların sıklığı artmıştır. Kadın cinsiyette ortalama yaşam ömrünün ve osteoporoz sıklığının daha fazla oluşu nedeniyle 4 kat daha sık görülmektedir. Geriatrik hasta popülasyonunda çoğunlukla basit düşme neticesinde görülmektedirler.

Geriatrik hasta populasyonu komorbid hastalıkların varlığı nedeniyle preop, perop ve postop yaşamsal komplikasyonlara yatkındır. Bu nedenle bu hastalarda yapılacak cerrahi girişimler çok dikkatli bir biçimde ve mümkün olduğunca kısa sürede erken harekete müsaade edecek şekilde planlanmalıdır. Bu hastalarda cerrahi girişim süresinin 2 günü geçmesi halinde ilk 1 yıl mortalitesi 2 katına çıkmaktadır.[1]

İntertrokanterik bölge kırıklarında konservatif yöntemlerden, total kalça artroplastisine kadar pek çok farklı yöntem uygulanmıştır. Kliniğimizde de geriatrik intertrokanterik bölge kırıklarında kırığın şekli ve hastanın komorbid durumları göz önünde bulundurularak PFNA (Proksimal Femoral Nail) ve PKA (Parsiyel Kalça Artroplastisi) sıkça tercih edilmektedir. Posteromedial kortekste devamlılığın olmaması, ileri düzeyde osteoporoz varlığı, erken mobilizasyon hedefi tedavimizi PKA'ne yönlendirebilecek durumlardandır. Artroplasti uygulanmalarında ise distal tutulumlu protez tercihi son yıllarda artış göstermektedir.

2. GENEL BİLGİLER

2.1. KALÇA EMBRİYOLOJİSİ

Gestasyonun yaklaşık 7. haftasında primitif tomurcuğun mezenşimden farklılaşması ile kalça eklemi oluşmaya başlar. 11. gestasyon haftasında femur başı ve acetabulumun kıkırdak yapısı tamamlanır. 16. haftada femur başının çapı 4 mm'ye ulaşır, fetus boyu bu haftada 10 cm'dir. 16.haftada abduktor kaslar, iyice gelişmiş olan trokanter majöre tutunarak fonksiyon görmeye başlarlar. Femoral anteversiyon 2.trimestrda gelişmeye başlar ve doğumda 35°dir.[2]

2.2. ANATOMİ

Kalça eklemi alt ekstremiteyi pelvise bağlayan, her üç düzlemde de hareket edebilen sferik bir eklemdir. Yarım küre şeklindeki os koksanın femur başı ile eklemleşmesi ile kalça eklemi oluşur.[3] Kalça eklemi os coxae, os ilium, os ischium ve os pubisin birleşmesiyle oluşmaktadır. İlium, ischium ve pubisten oluşan iki innominant kemiğin önde birleşmeleri ile sypmhizis pubis, arkada sakrumla eklemleşmeleri ile sakroiliak eklemler oluşur. Böylece pelvik kemer oluşmuş olur. Acetabulum üst kısmı ilium, orta kısmı pubis, alt kısmı ischiumdan oluşur.

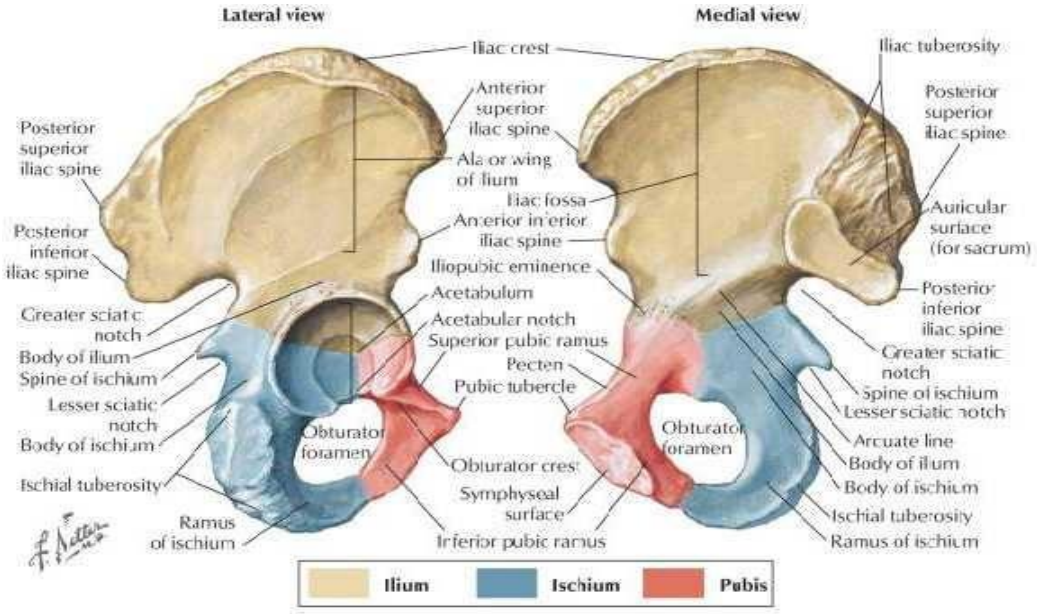

Şekil 1. Pelvis kemik yapı anatomisi[4]

2.2.1. Kemik Yapı

Proksimal femur; baş, boyun ve trokanter minörün 5 cm distalini içine alır. Femur başı hyalin kıkırdak ile kaplanmıştır. Hyalin kıkırdak kalçaya binen yükü absorbe eder, perifere doğru incelir. Fovea capitis, başın medial tepesinde bulunur; bu bölgeye lig.capitis femoris yapışır. Kalça ekleminin merkezi inguinal ligamanın 1/3 orta bölümünün inferioruna denk gelmektedir. Femur başının 2/3'lük kısmı acetabulumla eklemleşmektedir.

Femur boynunun ortalama uzunluğu 5 cm'dir. Femur başını femur diyafizine bağlar. Baş ve boyun ekseninin femur diyafiz ekseni ile yaptığı açı kollodiyafizer açı, inklinasyon açısı olarak adlandırılır. Doğumda 160 derece, 75 yaş üstü bireylerde 125 derece olacak şekilde yaş ile azalma gösterir.[5]

Erişkinlerde ortalama değeri 123 ila 137 derece arasındadır.[6] Femur boyun anteversiyon açısı, diğer adıyla deklinasyon açısı femur medial ve lateral kondillerinden geçen düzlem ile femur boyun düzlemi arasında aksiyel planda bulunan açıdır. 3 ila 17 derece arasında değişebilmekle beraber yaklaşık 15 derecedir. Ülkemizde ortama değerleri kadınlarda 3 ila 4 derece daha yüksek olarak görülmektedir.[7]

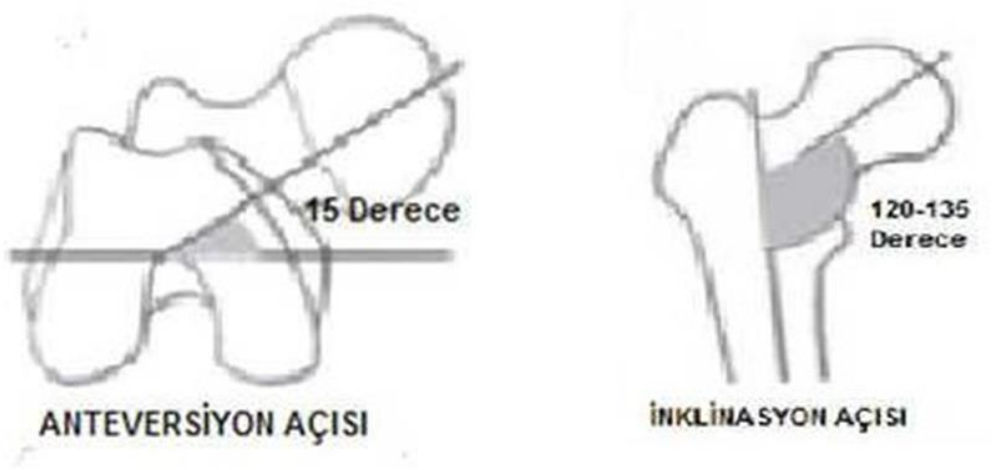

Şekil 2. Anteversiyon açısı ve İnklinasyon açısı

Femur başı, boynun anterioru ve boyun posteriorunda linea intertrochantericanın 1,5 cm proksimaline kadar olan kısım intrakapsülerdir. İntertrokanterik bölge ekstrakapsülerdir. Eklem kapsülü, anterosuperiorda labrum

asetabularenin kenarına ve posterosuperiorda iliuma yapışır. Anteriorda distalde linea intertrokanterikaya kadar uzanır. Posteriorda ise linea intertrokanterika nın 1,5 cm proksimaline yapışmaktadır. Femur boynunun arka dış kısmında kapsül bulunmamaktadır. Femur boynunun intrakapsüler olan kısımlarında kambiyum tabakasının bulunmaması sebebiyle sadece endosteal dolaşımla beslenme sağlamaktadır. Bu sebeple bu bölgede kırık iyileşmesi uzun zamanda gerçekleşmektedir ve bu bölge kırıklarında kallus dokusu görülmemektedir.[8]

Trochanter major, femur boyun ve cisminin birleştiği kısımdan superiora uzanır. Dikdörtgensi, geniş bir yapıdır. Abduktor kaslar bu bölgeye tutunur. Trochanter minör femur boynunun cisim ile birleştiği kısımda posterior, inferior ve medialde yer alan konik yapıdır. M.iliopsoas bu bölgeye tutunur. Femur boyun ve cisim bileşkesinde trokanter major anterioru, superior ve lateralden başlayarak inferomediale doğru uzanan hat linea intertrochantericadır. Femur boynunun en alt kısmında trokanter minor hizasında ikinci bir tüberkülle sonlanır. Linea intertrocanterica posteriorda ise trokanter majorun posterosuperior köşesinden başlayıp trokanter minore uzanır.

Femur başı merkezi ile trokanter majorun tepesi horizontal düzlemde aynı hizadadır. Bu sebeple trokanter major tepe noktası femur başı merkezinin bulunmasında önem taşır. Femur cisminin posteriorunda longitudinal olarak uzanan alan linea aspera olarak adlandırılır.

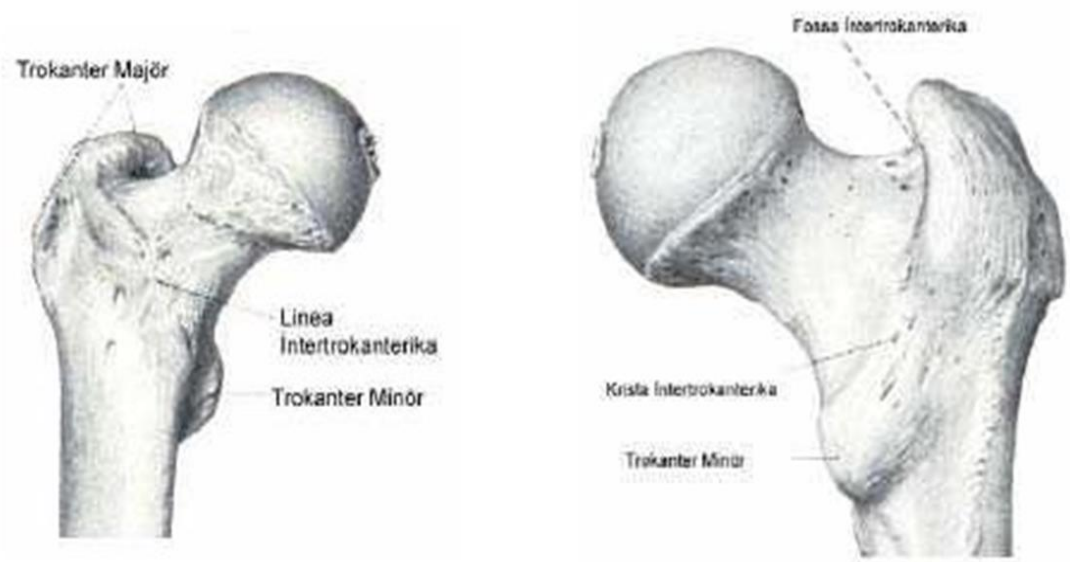

Şekil 3. Femur proksimali kemik yapısının anterior ve posterior görüntüsü[9]

2.2.1.1. Proksimal femur trabeküler yapısı

Femur başındaki sert kemik yapı, subcapital sulcustan sonra femur boynun başlaması ile distale ve lateralde doğru yerini trabeküler yapıya bırakır.[8]

Gerilme ve kompresyon kuvvetlerinin etkisiyle spongioz kemik trabeküler yapıyı oluşturur. Trabeküler yapı femur başı merkezinde çaprazlaşır, yükün femur boyun ve cismine doğru aktarılmasını sağlar. Trabeküler yapı ilk kez Ward tarafından belirlenmiştir. Femur başına etki eden kuvvetlere göre ikiye ayrılır. Kompresif gruplar femur medialinden başlamaktadır. 1.kompresif grup femur boyun inferomedialinden başlayıp femur başı superioruna doğru gelir; femur başına etki eden kuvveti intertrokanterik bölgeye doğru yönlendiririr. 2.kompresif grup ise femur boynu medialinden trokanter majore uzanır. Tensil gruplar ise femur cismi proksimali lateralden başlamaktadır. 1.tensil (gergi) grup femur cismi lateralinden başlayıp geniş bi kavis oluşturarak femur başına uzanır. 1.kompresif grup ile ağ yapar. 2.tensil grup ise 2.kompresif grup ile ağ yapar.

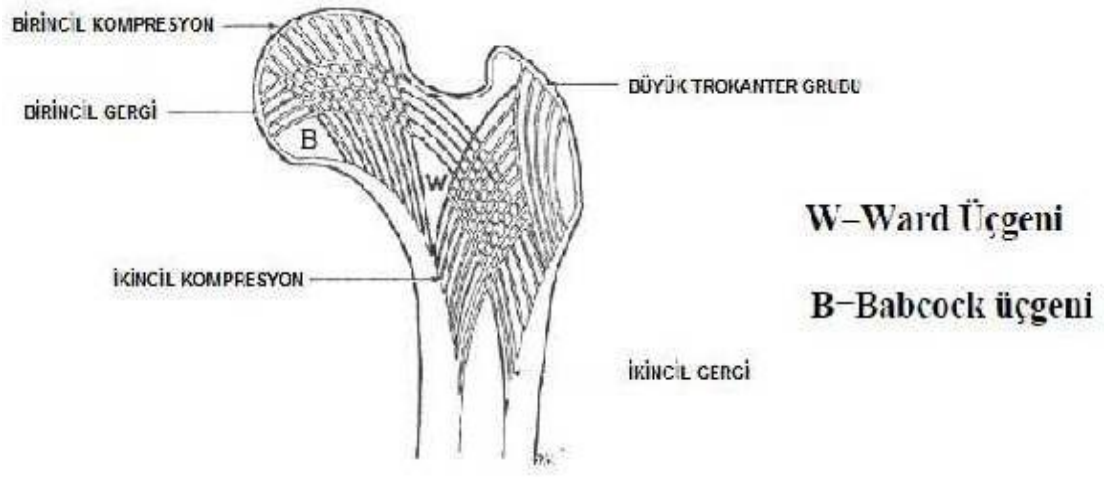

Şekil 4. Femur proksimalindeki trabeküler yapı

Ward üçgeni, femur boyun inferomedialinde trabeküler yapıların kesişmelerinin görece olmadığı, diğer bölgelere oranla kemik doku yoğunluğunun az olduğu bölgedir. Femur başında altta kalan üçgen ise Babcock üçgenidir. Bu iki üçgen proksimal femurda kemiğin zayıf bölgelerini göstermektedir.[10]

Osteoporoz ile femur proksimalindeki trabeküler yapının değişiklik gösterdiği saptanmıştır. Bu durum geriatrik hastalarda basit travmalarla dahi bu bölge

kırıklarına sıklıkla rastlanılabilmesinin sebeplerindendir. Radyolojik olarak osteoporozu değerlendirmek için Singh ve Nagrath 1970 yılında Singh indeksini tanımlamışlardır.

Singh indeksi 6 dereceye ayrılmıştır. 6-5 ve 4.üncü dereceler klinik olarak normal, 3-2 ve 1. Dereceler osteoporotik kemik olarak kabul edilirler.[11]

6. derecede kompresyon ve gergi grupları normaldir ve Ward üçgeni trabeküllerle doludur.

5. derecede Ward üçgeninde trabeküller görülmemektedir.

4. derecede ikincil kompresyon ve gergi trabekülleri görülmemektedir.

3. derecede birincil gergi tüberkülleri trokanter majöre doğru az olarak görülmektedir.

2. derecede birinci kompresyon trabekülleri hariç diğerleri görülmemektedir.

1. derecede birincil kompresyon tüberkülleri dahi ileri derecede azalmıştır.

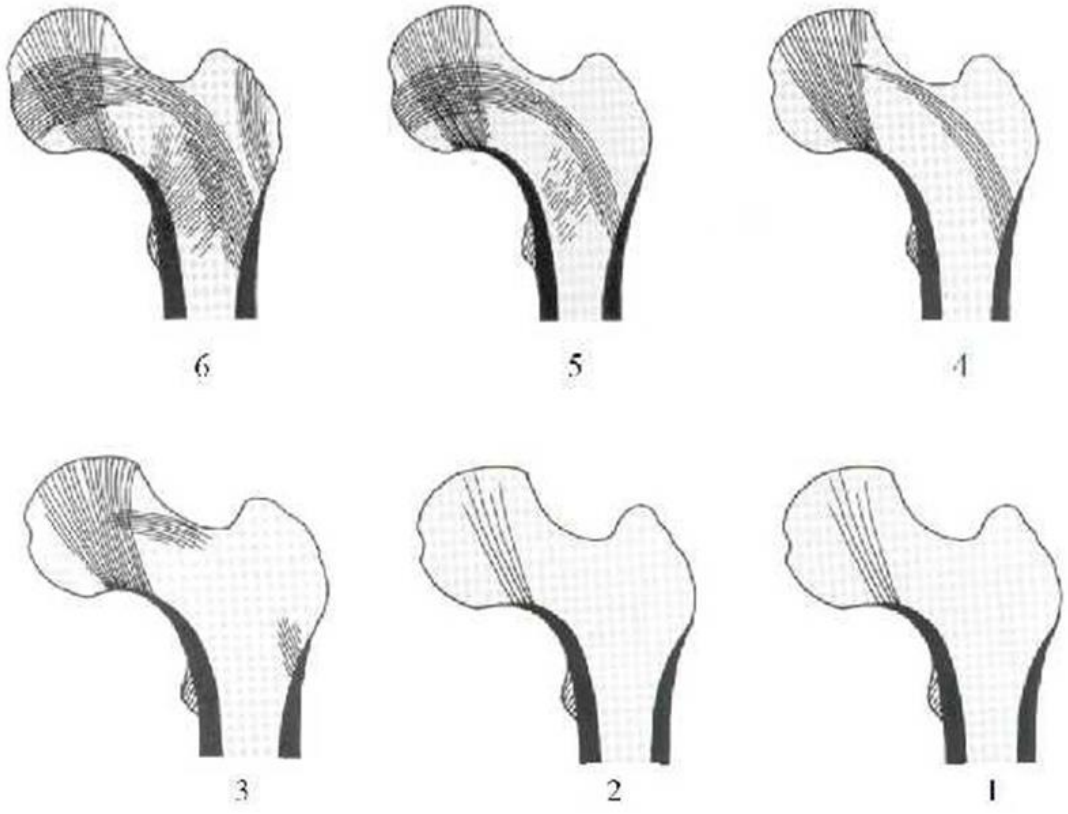

Şekil 5. Singh İndeksi

Femoral kalkar, femur boynu posteroinferomedialine destek sağlayan yapıdır.

Laterale doğru incelir, medialde daha kalındır. 1982 yılında Griffin ve Harty tarafından tanımlanmıştır. Femur cismi posteromedialinde trokanter minör ve linea aspera seviyesinden başlar, medialde boynun arka duvarı ile birleşir, lateralde trokanter majöre devam eder. Sert yapısının oluşmasında kalçanın iki antagonist kası olan iliopsoas ve gluteus maksimusun oluşturduğu kuvvetlerin katkısı mevcuttur. Bu yapının bütünlüğünün bozulması kırığı instabil hale getirecek ve prognozu etkileyecektir.[12]

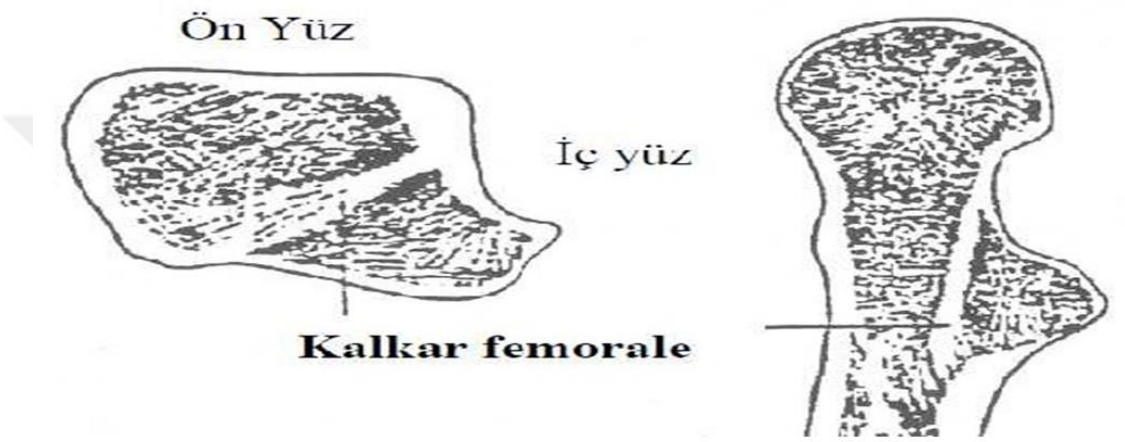

Şekil 6. Femoral kalkar

2.2.2. Kas Yapılar

2.2.2.1. İliak bölge kasları

M.İliacus iliak kemikten orjin alır, M.Psoas Major lomber vertebralardan orjin alır. M.İliacus ve M.Psoas Major inguinal ligamentin altından geçerek M.İliopsoas adını alır ve trokanter minöre yapışır. Femoral sinir tarafından uyarılırlar. Kalçaya fleksiyon ve dış rotasyon yaptırırlar. Femur subtrokanterik kırıklarda proksimal fragman M.İliopsoasın etkisiyle fleksiyon ve dış rotasyonda bulunur; bu durum kırığın redüksiyonunu zorlaştırmaktadır.

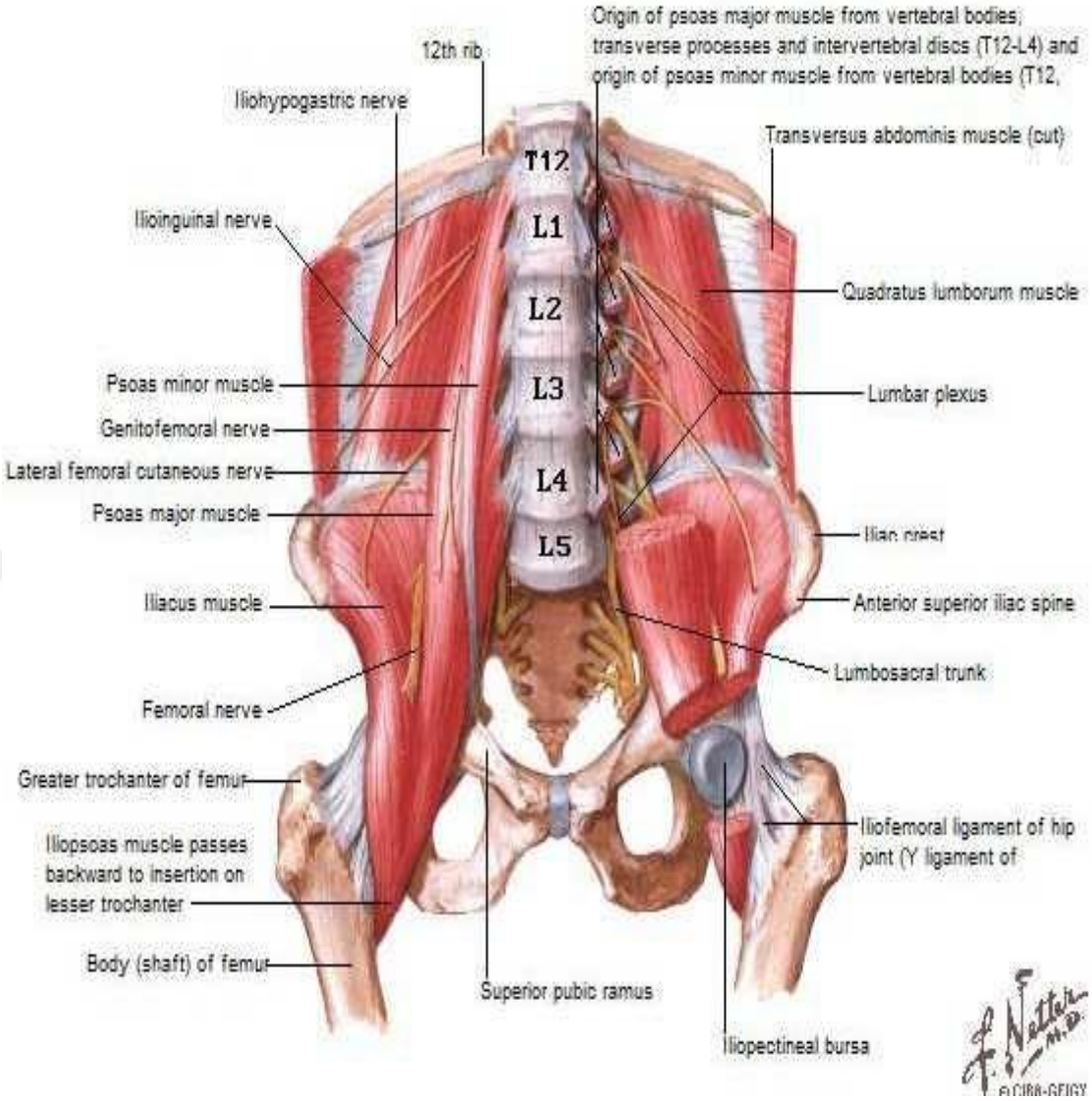

Şekil 7. İliak bölge kas anatomisi

2.2.2.2. Gluteal Bölge Kasları

M.Gluteus Maksimus: Sakrumun altı, koksiks ve lig.sacrotuberaleden başlar. Lateral ve distalden femur üst ucuna uzanarak gluteal bölgenin yüzeyel yapısını oluşturur. N.gluteus inferior tarafından uyarılır. Lateral sakral arterler, superior ve inferior gluteal arterler tarafından beslenirler. Gövdenin lateral stabilizasyonunda görev alır.[13, 14]

Derin lifleri tuberositas glutealise uzanır, kalan lifler aponevroza dönüşür ve tensor fasia latae aponevrozu ile trokanter major altında birleşip iliotibial traktusu meydana getirir. İliotibial traktus, fasia latae'yı gerer. Yürüme, ayakta dik durma, merdiven inip çıkma esnasında kalça ve diz ekleminin tespitinde önemli rol oynar.

M.Gluteus Medius: Uyluğun en kuvvetli abduktörüdür. İliak kanadın lateral yüzünden başlar, trokanter majorun lateraline yapışır. Uyluğa abduksiyon, iç rotasyon, fleksiyon yaptırır. N.gluteus superior tarafından innerve olur. Superior, inferior gluteal arterler ve internal pudental arter vasıtasıyla beslenir.

M.Piriformis: S2-3-4, posterior iliak çıkıntı ve iliumun dış yüzeyinden orjin alan üçgen şekilli kas yapısıdır. Üçgenin tepesi trokanter major üst kenarına insersiyo yaparak ekstansiyondaki uyluğa dış rotasyon, fleksiyonda ise abduksiyon yaptırır. Sakral pleksustan gelen direk dallar ve siyatik sinirle innervasyonu sağlanır.

M.Obturator İnternus: Obturator foramenden orjin alarak, fossa trokanterikaya insersiyo yapar. Ekstansiyondaki uyluğa dış rotasyon, fleksiyonda ise abduksiyon yaptırır. Sakral pleksustan gelen direk dallar ile innervasyonu sağlanır.

M. Gemellus Superior: Spina ischiadicadan orjin alır, fossa trokanterikaya insersiyo yapar. Ekstansiyondaki uyluğa dış rotasyon, fleksiyondaki uyluğa abduksiyon yaptırır. L5 ve S1 kökleri ile innervasyonu sağlanır.

M. Gemellus İnferior; Tuber ischiadicumdan orjin alır fossa trokanterikaya insersiyo yapar. Ekstansiyondaki uyluğa dış rotasyon, fleksiyondaki uyluğa abduksiyon hareketi yaptırır. L5 ve S1 kökleri ile inervasyonu sağlanır.

M.Obturatorius eksternus: Obturatuar foramenin dış çevresinden orjinlenerek fossa trokanterikaya insersiyo yapar. Obturator arter ve medial sirkumfleks femoral arter ile beslenir. Obturator sinirin posterior dalı ile innervasyonu sağlanır. Tırmanma esnasında uyluğa dış rotasyon yaptırır, yürüme esnasında da anterior adduktor kasların medial rotasyon hareketlerinin dengelenmesini sağlar.

M.Quadratus Femoris: Uyluğun en kuvvetli dış rotatorudur. Tuber iskiyadikumun dış kısmından orjinlenerek horizontal olarak dışa doğru uzanır ve crista intertrokanterikaya insersiyo yapar. Adduksiyona da yardımcı olur. Sakral pleksus tarafından innervasyonu sağlanır.

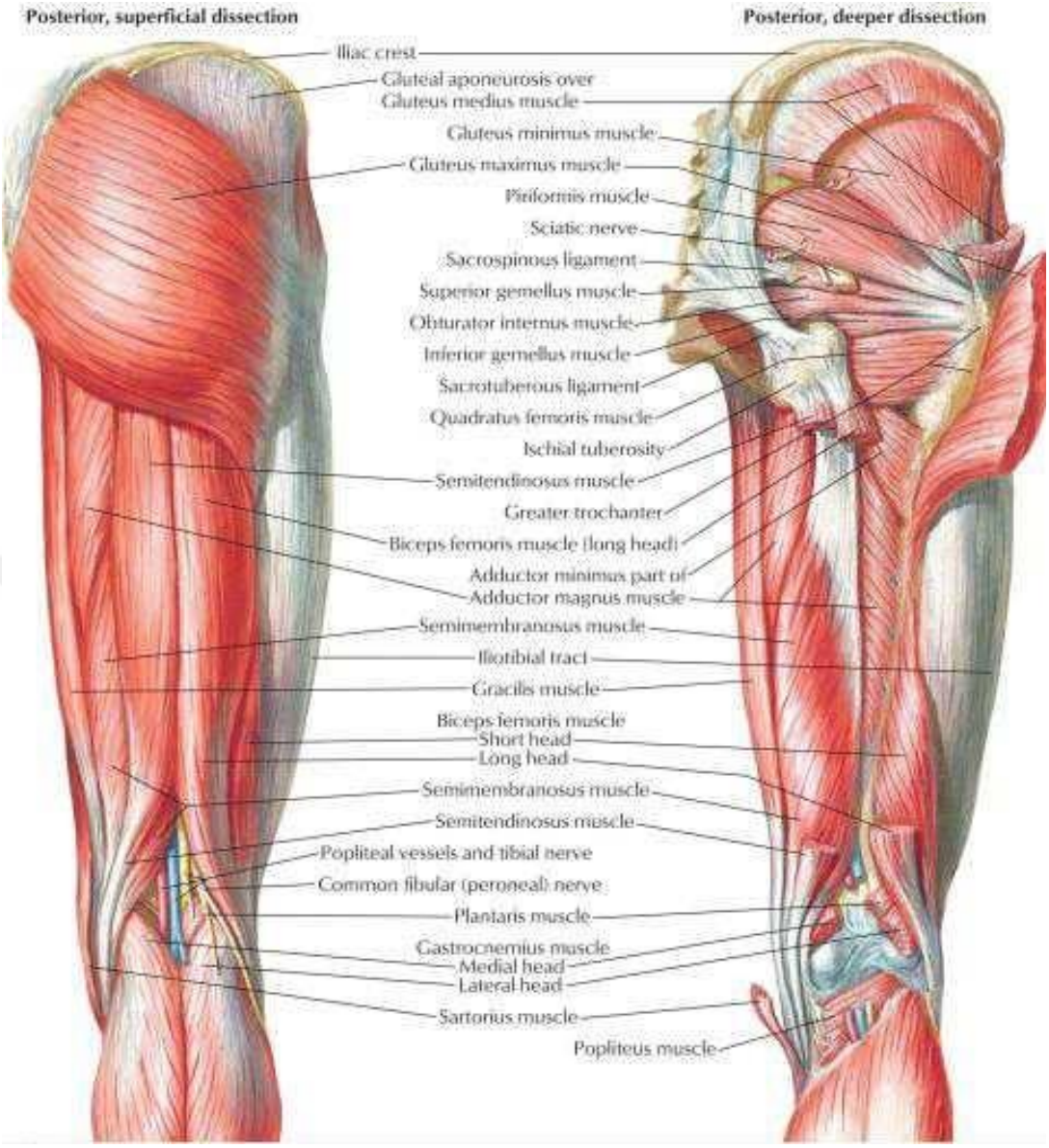

Şekil 8. Kalça ve uyluk kas yapısı[4]

2.2.2.3. Uyluk Ön Yüz Kasları

M.Sartorius: Vücuttaki en uzun kastır. Spina iliaka anterior superiordan orjinlenerek tuberositas tibianın iç kenarına insersiyo yapar . Tuberositas tibianın medialinde m. grasilis ve m. semitendinosus ile birlikte Pes Anserinusu oluşturur. Uyluğun fleksiyon, abduksiyon ve dış rotasyonuna yardım eder. Ek olarak dize iç rotasyon yaptırır.

M.Quadriseps Femoris: Dizin ekstansiyonundan primer sorumlu yapıdır. Vücudun en büyük kas gruplarından biridir. N. femoralis tarafından innerve olurlar. Dört yapıdan oluşmaktadırlar. Bu dört yapı ligamentum patellayı oluşturur ve

tuberositas tibiada sonlanırlar.

1. M. Rektus Femoris: İki başlıdır**,** uzun başı spina iliaka anterior inferiordan ve oblik başı asetabulumun üst kenarından orjin almaktadır. Kalça eklemini geçtiğinden uyluğa da fleksiyon yaptırır.

2. M. Vastus Medialis: Linea İntertrokanterikanın alt iç yarısından, linea asperanın iç dudağından orjin almaktadır.

3. M. Vastus Lateralis: M. Quadriseps femorisin en büyük kas grubudur, Linea İntertrokanterikanın üst dış kısmından, linea asperanın dış dudağından orjinlenmektedir. Lateral femoral sirkumfleks arterin descenden dalı bu kasın ön kenarı ile birlikte seyretmektedir; femur cismine yönelik lateral girişimlerde kanama oranını azaltmak için kasın posterior sınırından kesi yapılarak ve kas anteriora kaldırılır.

4. Vastus İntermedius: Femurun ön yüzünden başlar ve yanlarda diğer iki vastus birleşir.

M.Tensor Fasya Lata: Spina iliaca anterior superior ve crista iliaka lateral kenarından orjin alır. Superior gluteal sinir ile innerve edilir. Superior ve inferior gluteal arterler ile beslenmektedir. Traktus iliotibialis ile devamlılık göstererek fasia latae'yı gerer. Uyluğun fleksiyon ve abduksiyon ve iç rotasyonuna yardımcı olmaktadır. Pelvisin stabilizasyonuna katkı sağlar. İliotibial band aracılığıyla diz ekstansiyonuna ve tibianın dış rotasyonuna katkı sağlar. Ek olarak dik duruş pozisyonunu sağlamaya yardımcı olur.[14]

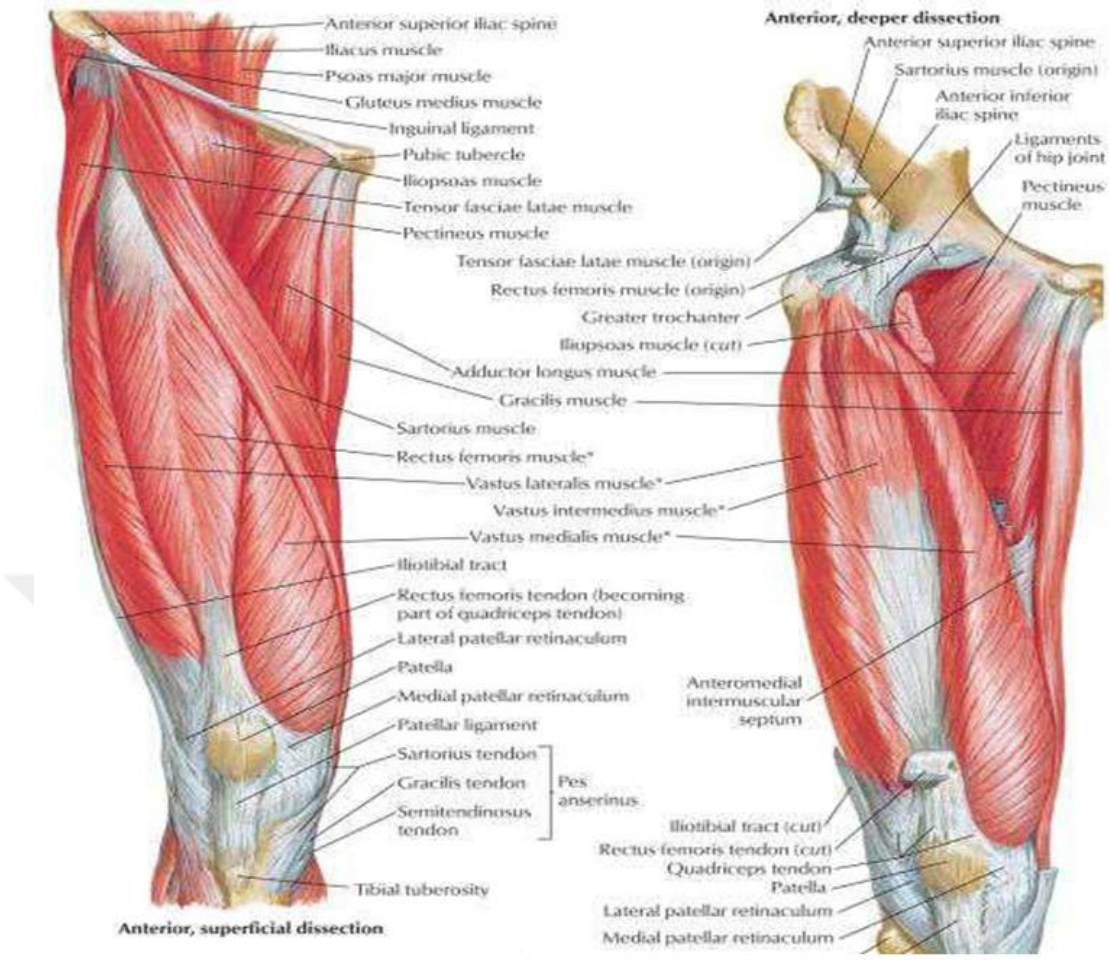

Şekil 9. Kalça ve uyluk ön yüzü kasları[4]

2.2.2.4. Uyluk iç bölge kasları (uyluk addüktörleri)

Pubik koldan orjin alarak linea aspera ve adduktör tüberküle insersiyo yaparlar. N.Obturatorius tarafından innerve edilirler. Anterior, orta ve posterior tabakadan oluşmaktadırlar. M.Gracilis, bu tabakalar içinde yer almayan en yüzeyel kastır ve tüberositas tibianın medial yüzüne insersiyo yapar.

M.Grasilis: Pubik kolun inferiorundan orjinlenir. M.Sartorius ve M.Semitendinosus kası ile beraber pes anserinusu oluşturarak tüberositas tibianın medial yüzüne insersiyo yaparlar. Uyluğa adduksiyonu ve bacağın fleksiyon ve iç rotasyonuna yardımcı olur. N.Obturatorius tarafından innerve edilir.

i. Anterior Tabaka

M.Pektineus: Os pubisten orjin alarak lifleri inferior, posterior ve laterale uzanarak linea pektineaya insersiyo yapar. Uyluğun addüksiyonu ve kalçanın fleksiyon ve dış rotasyonunu destekler. N.Femoralis tarafından innerve edilir.

M. Adduktor Longus: Pubik ramusun superior inferior sınırından orjin alır. Uyluk medialinde, linea aspera medial dudağına insersiyo yapar. Uyluğa adduksiyon yaptırmaktadır. Kalça ekleminin fleksiyonuna ve iç rotasyona yardım etmektedir. N.Obturatorius tarafından innerve edilir.

ii. Orta Tabaka

M. Adduktor Brevis: Pubik ramusun superiorundan orjinlenir. Uyluğa adduksiyon yaptırmaktadır. Uyluğun iç rotasyonu ve kalça eklemi ekstansiyonuna yardımcıdır. N.Obturatorius tarafından innerve edilir.

iii. Posterior Tabaka

M. Adduktor Magnus: Uyluğun en kuvvetli adduktörüdür. İskium kolundan orjin almaktadır. Kalça ekstansiyonuna ve iç rotasyonuna yardımcı olur. N.Obturatorius ve N.tibialis tarafından innerve edilir.

iv. Uyluk Arka Grup Kasları (İskiocrural Kaslar)

Bu bölgedeki kaslara ‘Hamstring Kas Grubu’ adı verilmiş olup, bu grubu toplam üç kas oluşturmaktadır. Bu kaslar esas olarak dizin primer fleksörleridir. Ayrıca kalçanın ekstansiyonuna yardım ederler.

M. Biseps Femoris: İki başlı bir kastır. Uzun başı kalça ve diz eklemine etki eder. Kısa başı sadece diz eklemine etki eder. Bacağa fleksiyon ve dış rotasyon yaptırır. Ayrıca kalça eklemine ekstansiyon yaptırır. Uzun başı iskial tuberkülden, kısa başı ise linea asperanın distali ve lateralinden başlar. Her ikisi de fibula başında sonlanır. Uzun başını N. tibialis, kısa başını N. Peroneus communis innerve eder.

M. Semitendinosus: Tuber ischiadicumdan başlar, tibiada iç kondilin altında Pes Anserinusu oluşturarak sonlanır. İki ekleme etki eder. Bacağa fleksiyon ve iç rotasyon yaptırır, kalça ekstansiyonuna yardım eder. N.Tibialis tarafından innerve edilir.

M. Semimembranosus: Tuber ischiadicumdan başlar, tibia üst iç kısmında sonlanır. İki ekleme etki eder. İskial tuberkülden başlar, proksimal tibia medialinde sonlanır. Bacağa fleksiyon ve iç rotasyon yaptırır, kalça ekstansiyonuna yardım eder. N.Tibialis tarafından innerve olur.[15]

2.2.3. Kalçanın Vasküler Anatomisi

Femur başının kanlanması 3 şekilde sağlanmaktadır.

1. Femur boynunda kapsül dışı arteryal halka
2. Ekstrakapsüler arteryel halkadan başa yönelen asendan dallar
3. Ligamentum teres arteri (Round ligamen arteri)

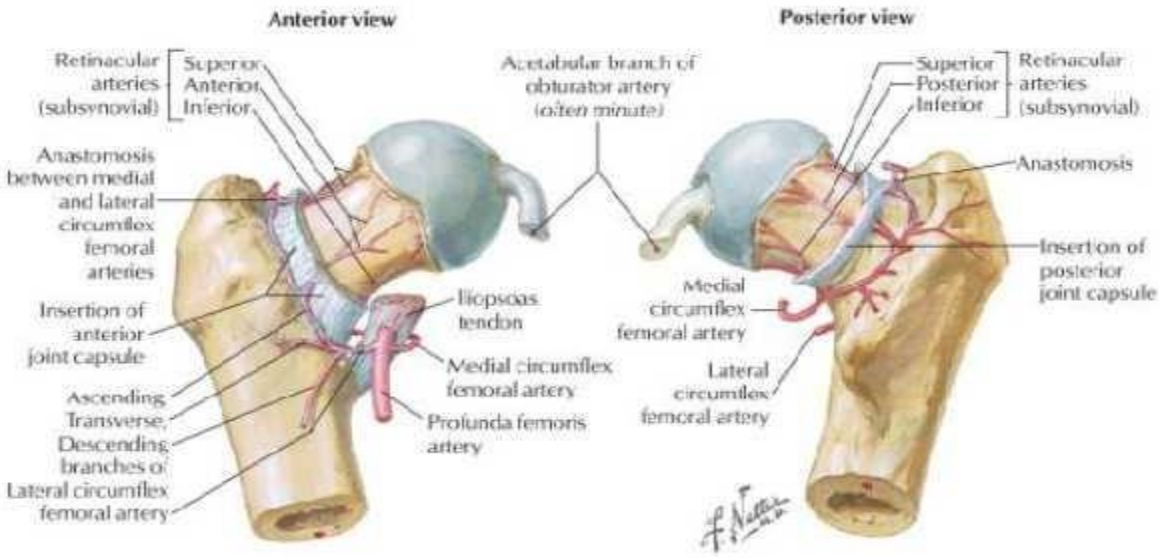

Şekil 10. Proksimal femurun vasküler anatomisi[4]

1. Ekstrakapsüler Sirkumfleks Arterler: Lateral femoral sirkumfleks arterin anteriora yönelen dalları ve medial femoral sirkumfleks arterin posterior büyük bir dalının birleşmesi ile oluşmaktadırlar. Süperior ve inferior gluteal arterler de küçük dallar ile bu ekstrakapsüler halkaya katılmaktadırlar. Ekstrakapsüler sirkumfleks arterlerden çıkan assenden dallar anteriorda intertrokanterik çizgiden kapsüle penetre olurlar. Anterior ve posteriorda sinovyal katlantılar ve kapsülün fibröz uzantıları altından femur başınına kadar uzanan bu vasküler yapılar Retinaküler Arter (Weithbrecht arteri) olarak adlandırılırlar ve femur boyun kırıklarında sıklıkla zedelenmektedirler.

2. Assenden Femur Boyun Arterleri: Pozisyonlarına göre 4 gruba ayrılmaktadırlar. Femur başı ve boynunun kanlanmasının büyük kısmı lateral assenden boyun arterleri ile sağlanmaktadır. Eklem kıkırdağı sınırında subsinovyal intraartiküler halkayı oluşturmaktadırlar. Femur başına giden epifizyel arterler bu halkadan çıkmaktadır. Yüksek intrakapsüler kırıklarda bu halkanın zedelendiği görülmektedir. Bu durum lateral epifizyel damarlarları ilgilendirilen femur boyun kırıklarında sıklıkla aseptik nekroz görülme sebebini açıklamaktadır.[16]

3. Ligamentum Teres Arteri (Round ligament): Medial femoral sirkumfleks arter ve obturator arterin dalıdır. Epifiz plağı kapanana dek femur başı beslenmesini sağlamaktadır. Erişkinlerde ise femur proksimalinin beslenmesine katkıda bulunmaktadır.

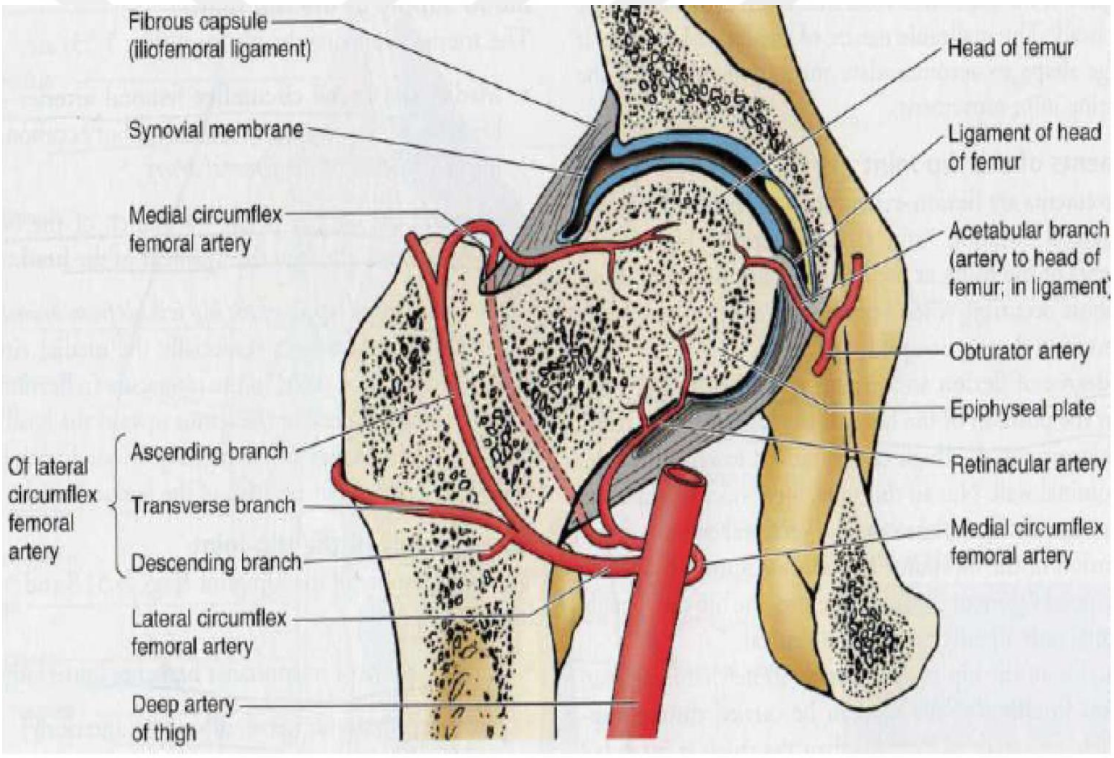

Şekil 11. Femur baş ve boynunun arteryel beslenmesi[17]

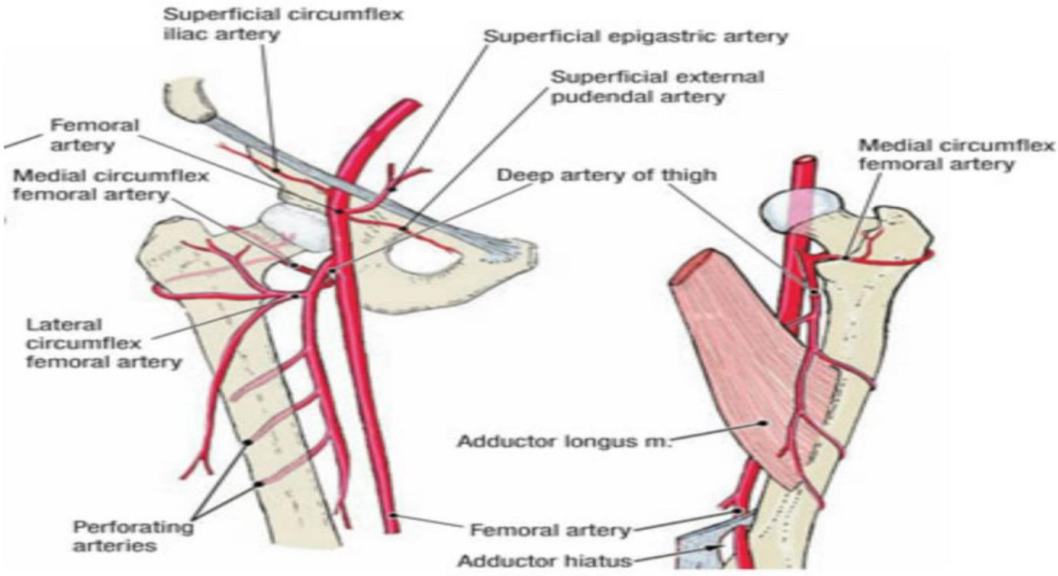

Şekil 12. Kalça çevresi vasküler yapılar[17]

2.2.4. Kalçanın Nörolojik Anatomisi

Siyatik Sinir: L4-5, S1-2-3'ten gelen üst sakral pleksus kökleriyle oluşturulur. Pelvisten çıkmadan önce piriformis kasının anterior ve medialinden geçmektedir. Asetabulum arka kolonunun posterolateral yüzünden geçmektedir. Obturator internus, gemellus superior, gemellus inferior, quadratus femoris kasları üzerinden inferiora doğru iner. Büyük trokanter ile tuber ossis ischii arasından ve infrapiriformis fossadan çıkar. N.tibialis ve N.peroneus communisi içerir.

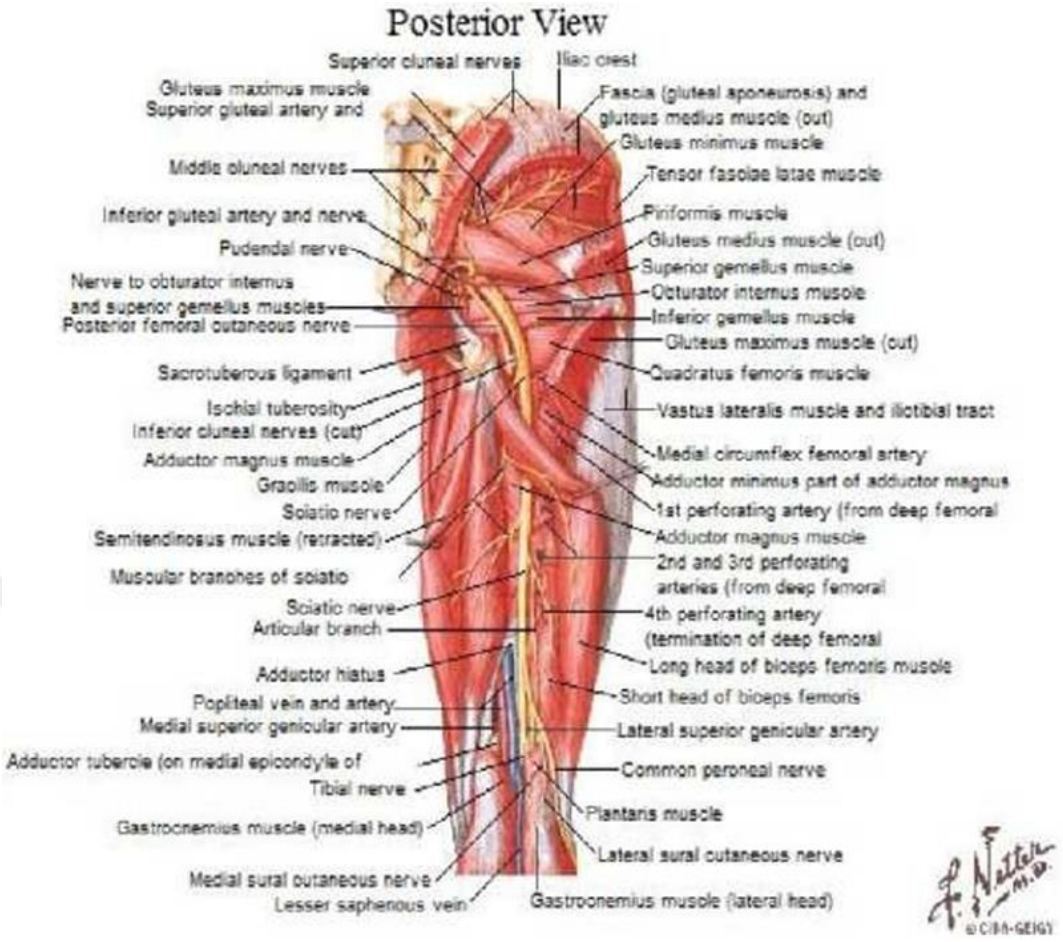

Şekil 13. Siyatik sinir (Netter's Orthopaedics 2006)

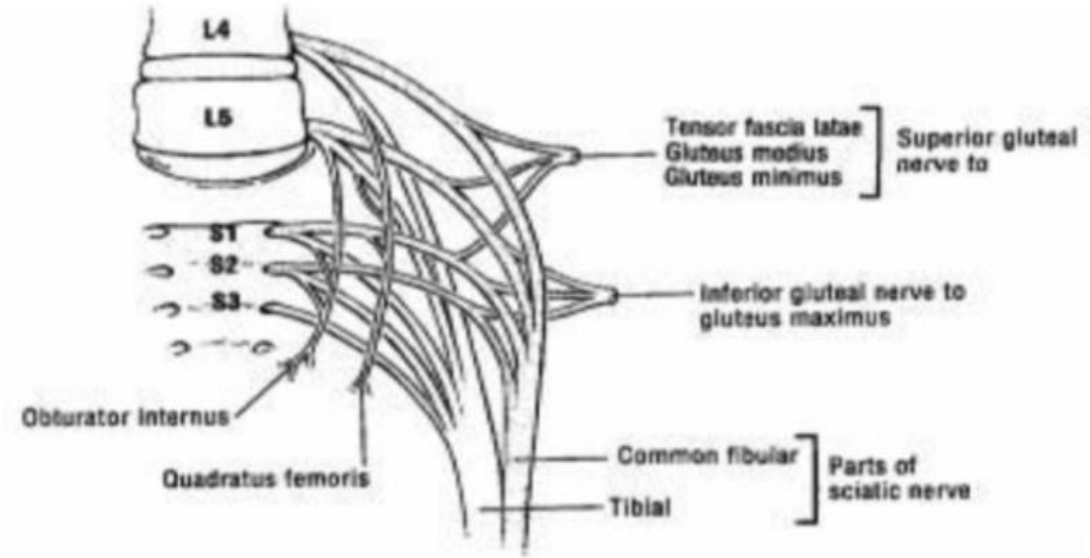

Şekil 14. Kalça posterior nörolojik yapıları

Femoral Sinir: L2-3-4 sinir köklerinin arka bölümlerinin birleşmesi ile

oluşmaktadır. Pelviste M.İliopsoas'ın üzerinde seyrerek femoral üçgenin içerisinden uyluğu terk etmektedir. Femoral üçgende ven ve arterin lateralinde seyretmektedir. Uyluk anteromediali ve cruris medialinin duyusal innervasyonunu sağlar. M.Quadriceps femoris, M.İliakus, M.Pektineus, M. Sartorius'un motor innervasyonlarını sağlar.

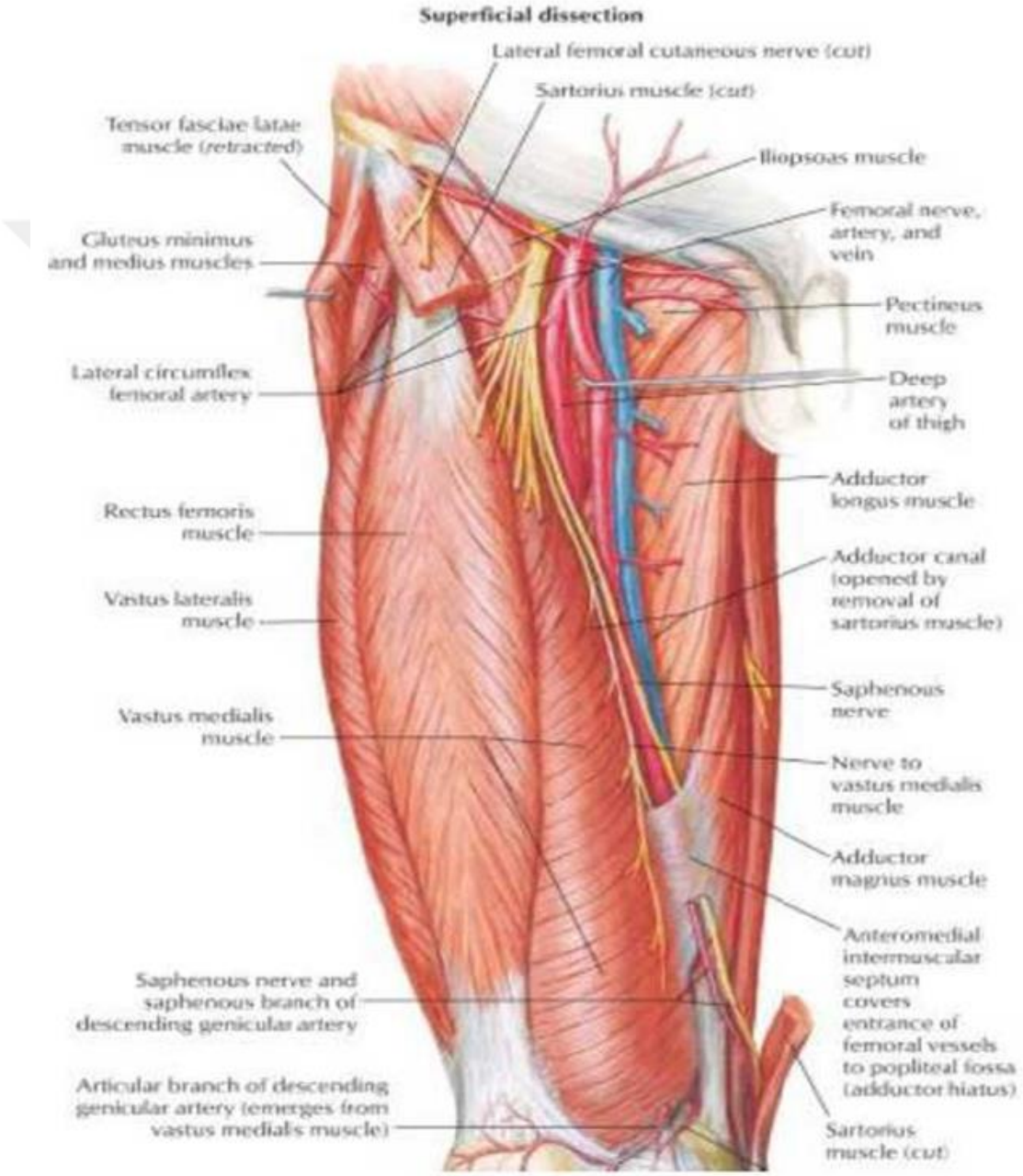

Şekil 15. Femoral sinir[4]

N.Gluteus Superior: L4-5, S1 sinir köklerinin dallarıyla oluşmaktadır.

Foramen suprapriformisten geçerek gluteal bölgeye gelmektedir. M. Gluteus Medius, M. Gluteus Minimus ve M. Tensor Fasya Lata'nın innervasyonlarını sağlamaktadır.

N.Gluteus İnferior: L4-5, S1 sinir köklerinin dallarıyla oluşmaktadır. Foramen infrapriformisten geçerek gluteal bölgeye gelmektedir. M.Gluteus maksimusun motor innervasyonunu sağlamaktadır.

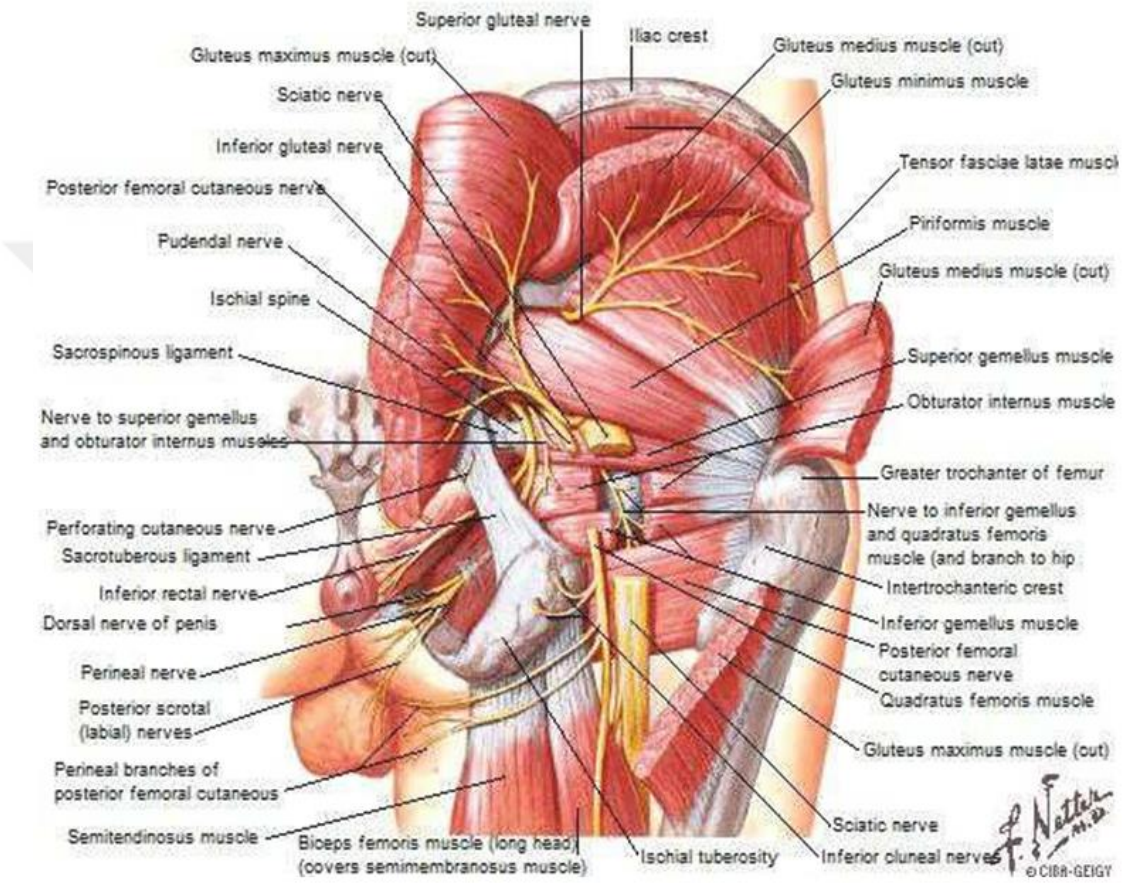

Şekil 16. N.Gluteus Superior ve İnferior[4]

2.2.5. Kalça Eklemi Ligamanları

İliofemoral Bağ (Bigelow'un Y bağı): Kalça eklemi kapsülünü destekleyen en kuvvetli bağdır. Kapsülün anteriorunda bulunur. Anterior inferior iliak çıkıntının alt bölümünden başlayarak 'ters y' biçiminde ve lifleri yelpaze şeklinde ayrılarak intertrokanterik hattın anterioruna yapışır. Kalça tam ekstansiyonda iken gergin haldedir. Kalçanın aşırı dış rotasyonunu kısıtlar. Ayakta dik durma esnasında kalçayı stabilize eder.

Pubofemoral Bağ: Pubik koldan başlayarak kalça eklemi kapsülüne ve

intertrokanterik çizgiye anteriordan yapışmaktadır. Kalçanın abdüksiyon ve ekstansiyonu ile gergin hale gelmektedir.

İskiofemoral Bağ: Kapsülün posteriorunda bulunmaktadır. Pubik koldan başlayarak kalça eklemi kapsülüne ve intertrokanterik çizgiye posteriordan yapışmaktadır.

Ligamentum Teres (Round ligament): Femur başına tutunan ligamenttir. İçinde bulunan ligamentum teres arteri epifiz kapanana dek femur başının beslenmesini desteklemektedir.

Transvers Asetabular Ligament: Asetabular çentiğin kenarlarına yapışmaktadır. Altındaki foramende kalça eklemine giren nörovasküler yapılar bulunmaktadır.

Pulvinar (Fatpad dokusu): Asetabulum çukurunu dolduran fibröz yağ dokusudur. Eklemle ilişkili nörovasküler yapılar bu yağ tabakası içinde bulunmaktadırlar.

Asetabuler Labrum: Asetabulum dudağına yapışarak asetabulumu derinleştiren fibrokartilaj yapıdır.

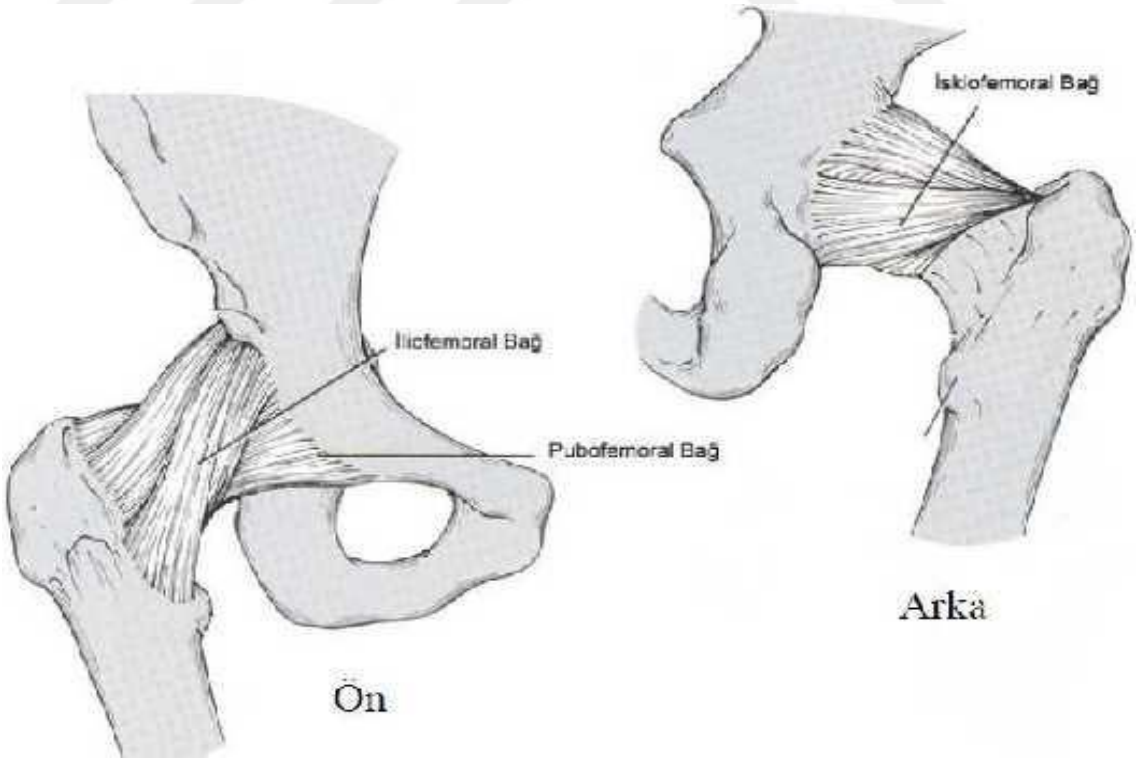

Şekil 17. Kalça eklemi ligamanları[18, 19]

2.3. KALÇA EKLEMİ BİYOMEKANİĞİ

2.3.1. Kalça Eklemi Hareket Genişlikleri

Kalça eklemi sagital (fleksiyon-ekstansiyon), frontal (abduksiyon-adduksiyon) ve vertikal (iç-dış rotasyon) eksenlerin üçünde de hareket yapabilen sirkümdiksiyel bir eklemdir. Bu kadar hareketli bir eklem olmasına rağmen stabilitesini koruyabilmesi uyum içinde çalışan kemik, kas, ligaman ve kıkırdak dokuların varlığı ile sağlanmaktadır.[20]

Tablo 1. Kalça eklemi hareket genişlikleri

Fleksiyon	135 DERECE
Ekstansiyon	10 - 30 DERECE
Kalça Nötralde, Diz Ekstansiyonda İken Abduksiyon	40 – 45 DERECE
Kalça 90 Derece Fleksiyonda İken Abduksiyon	65 – 90 DERECE
Kalça Ekstansiyonda İken Adduksiyon	10 DERECE
Kalça Fleksiyonda İken Adduksiyon	40 DERECE
Kalça Diz 90 Derece Fleksiyonda İken İç Rotasyon	60 DERECE
Kalça Diz Ekstansiyonda İken İç Rotasyon	60 DERECE
Kalça Diz 90 Derece Fleksiyonda İken Dış Rotasyon	40 DERECE
Kalça Diz Ekstansiyonda İken Dış Rotasyon	10-15 DERECE

Her iki ayak yere basarken, ayakta durma pozisyonunda (statik dengede, Şekil 19: A) vücudun ağırlık merkezi 4.Sakral vertebra seviyesindedir. Tek ayak üzerinde duruş pozisyonunda ise (dinamik dengede, Şekil 20: B) 5.Sakral vertebra kabul edilir. Femur başı denge noktası olarak kabul edilmektedir. Vücut ağırlığı femur başı üzerinde döngüsel kuvvetler oluşturmaktadır, bu kuvvetler abduktor kaslar tarafından dengelenmektedir.

Abduktor kasların kuvvet yönü vertikal düzlem ile 21 derecelik açı yapmaktadır. Abduktor kaslar tarafından oluşturulan kuvvetler düşey kuvvet (Pm) ve yatay kuvvet (Qm) olarak iki farklı yönde femur başına etkili olmaktadır. Pm, Qm ve vücut ağırlığı femur başı üzerinde bir bileşke kuvvet (R) oluşturmaktadır. Yer kuvveti (R1) ise bu kuvvetlere karşı femur başını asetabulum içine doğru bastırmaktadır. R1 kuvveti kalça eklemindeki yükleri makaslama ve basma olarak iki bileşene ayırır. Bu iki kuvvet Pm ve Qm tarafından dengelenir.

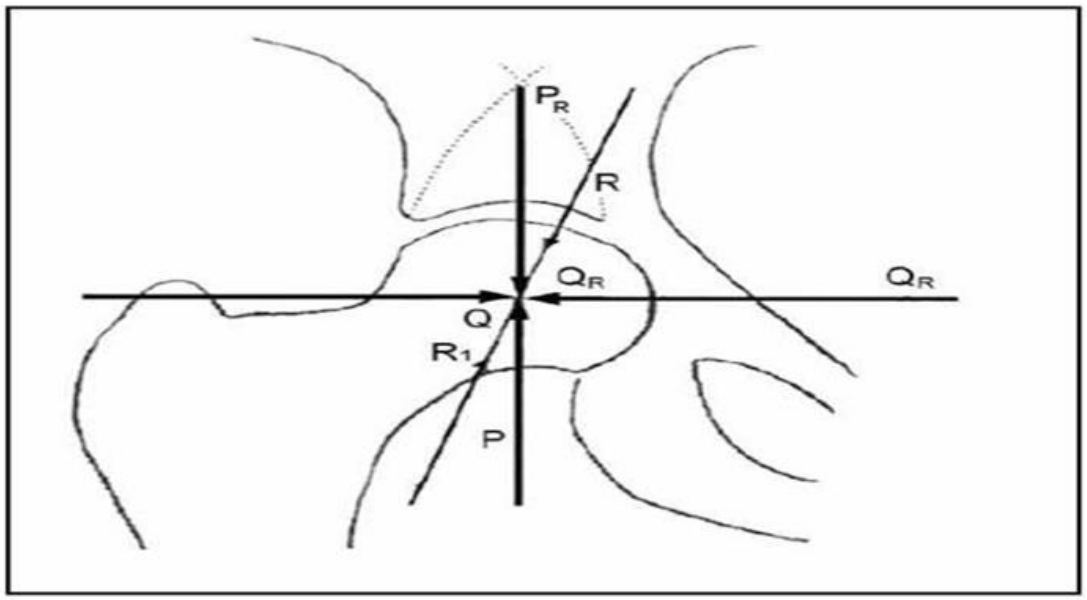

Şekil 18. Femur başı ile acetabulum yük taşıma yüzeyi arası ilişki[21]

Femur başı merkezi ile vücudun ağırlık merkezi uzaklığı (OC), femur başı merkezi ile abduktorların bileşke vektörü arasındaki uzaklığın (OB) 3 katıdır. Pm ve Qm bileşke kuvveti aşağıdaki şekilde M olarak gösterilmiştir, vücut ağırlığı ise K vektörü olarak gösterilmiştir. Kuvvet x Kuvvet kolu = Yük x Yük kolu prensibinden yola çıkarak M x OB = K x OC denklemi kurulur. Bu denklem tek bacak duruş süresince abduktor kasların vücut ağırlığının 3 katı kuvvet uygulamaları gerektiğini göstermektedir (Şekil 19).[22, 23]

B: Abduktor kuvvet vektörünün femur başı merkezine en yakın noktası, O: Femur başı merkezi, R: Femur başına etkiyen bileşke kuvvet, S:Sakral omurga, K: Vücut ağırlığı, C: Ağırlık merkezinin femur başı merkezine dik uzaklığı.

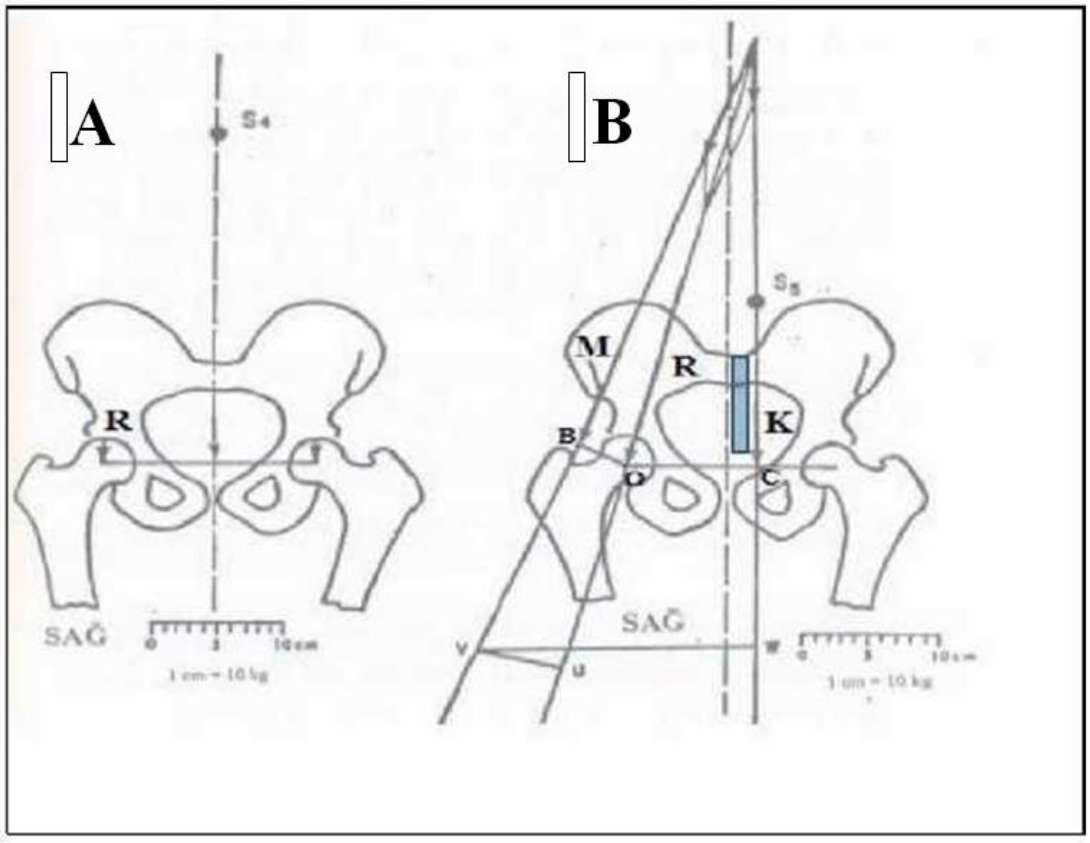

Şekil 19. Kalça eklemini etkileyen kuvvetler. A) Statik denge, B) Dinamik denge[21]

Vücut ağırlık merkezi yürüyüş esnasınca enerji tüketimini minumuma indirmek için sabit tutulmaya çalışılır. Pelvisin bu dengelemede önemli rolü vardır. Topuğun yere değmesiyle kalça eklemindeki basma kuvveti 250 Kp'a kadar çıkar. Takiben ayağın yere değmesi ile bu kuvvet azalır ve ayağın yerden ayrılmasına dek artarak devam eder. Kalçaya gelen makaslama kuvveti, basma kuvvetine paralel olarak artmaktadır. Ancak basma kuvvetine kıyasla makaslama kuvveti oldukça düşüktür.[22]

Kalça eklemi yürüme esnasında frontal (abduksiyon-adduksiyon) ve sagittal (fleksiyon-ekstansiyon) düzlemlerde dinamik kuvvetlere maruz kalmaktadır. Dış rotator kaslar bu kuvvetleri yatay düzlemde dengelemektedirler. Bu kuvvetlerin femur başında oluşturduğu gerilmenin büyüklüğü yürüme süresince değişmektedir. Başparmak yerden ayrılırken ikinci en yüksek, duruş devresinin ortasında en düşük değerdedir. Yürüme esnasında tekrarlayan pelvik dönme hareketleri neticesinde femur başının acetabuluma temas eden bölgesi devamlı değişmektedir. Bu durum eklem kıkırdağının beslenmesi için oldukça önemlidir.[22]

2.4. İNTERTROKANTERİK FEMUR KIRIKLARI

2.4.1. Yaralanmanın Mekanizması

Kalça kırıkları her yaş grubu hastalarda görülebilmekle beraber geriatrik hastalarda daha sık görülmektedir. Geriatrik hastalarda yüzde 90 oranında basit travmalarla kalça kırığı görülmektedir.[24] Basit düşme ile kalça kırıklarının görülebilmesinde ileri yaşla birlikte sıklığı artan görme bozukluğu, azalmış refleksler, vasküler hastalıklar ve eşlik eden kas iskelet patolojilerinin etkisi mevcuttur.[25] Genç erişkin hastalarda kalça kırıkları genellikle yüksek enerjili travmalarla meydana gelir. Bu olgularda muhtemel ek organ yaralanmaları dikkatle sorgulanmalıdır.

Hayes ve arkadaşları, kalça çevresindeki kaslar gevşekken meydana gelen düşmelerde kırık sıklığında % 7'lik bir azalma olduğunu saptamışlardır. Cilt altı yağ dokusu, diğer yumuşak dokular ve kaslar, düşme ile ortaya çıkan enerjinin büyük bir kısmını absorbe etmekte ise de kalça çevresi kasların düşme esnasında kasılması kalça kırığı sıklığında artışa sebep olmaktadır. Tekrarlayan mekanik stresler neticesinde de kırıklar görülebilmektedir. Bu şekilde normal kemikte ortaya çıkan stres kırıkları, yorgunluk kırığı olarak tanımlanmaktadır.[25]

2.4.2. Bulgular

Hastalarda klinik görünümler farklılık gösterebilir. Deplase kırıklar, belirgin olarak semptom gösterirler. Travmanın meydana geliş şekli, hastanın yaşı, komorbid hastalıkları tanı ve tedavide göz önünde bulundurulmalıdır.[25]

Geriatrik hastalarda basit düşmeler ile de trokanterik bölge kırıklarının gelişebilmesi travma öyküsü olmadan gelişebilecek patolojik kırık tanılarının atlanılmasına sebebiyet verebilir. Bu konuda dikkatli olunmalıdır.

Kalça kırığı olan geriatrik hastalarda cerrahi müdahale süresinin 2 günü geçmesi ile, bir yıl içerisindeki mortalite oranının 2 katına çıktığı saptanmıştır. Bu nedenle yaşlı hastalarda ameliyat stresini mümkün olduğunca azaltabilmek, ameliyat sonrası rehabilitasyonu kolaylaştırmak ve de uzun dönemdeki mortalite oranını düşürme amacı ile cerrahi girişimler mümkün olduğunca kısa süre içerisinde sağlanmalıdır.[26, 27]

2.4.3. Fizik Muayene

İlgili kalçada kırık deplasmanının derecesine göre inspeksiyon ile deformite gözlemlenebilir. Deplase kırıklarda ilgili ekstremitede kısalık, dış rotasyon ve abduksiyon deformitesi sıkça gözlemlenir.[28] Palpasyon ve kalça hareketleri ile ağrı, şişlik gözlemlenir. Nörovasküler muayene dikkatlice yapılmalıdır. Önceden var olabilecek nörovasküler patolojiler dikkate alınmalı ve kayıt edilmelidir. Cerrahi girişim planlanacak insizyon bölgesi değerlendirilmelidir.

2.4.4. Radyografik Görüntüleme

İntertrokanterik femur kırıklarında standart olarak ön-arka ve yan grafiler değerlendirilmelidir. Birçok vakada bu görüntüler kırığın tanısını koymamızı sağlar ve kırık paternini de gösterir. Ön arka grafi hafif traksiyonda, trokanter minörün 10 cm distaline kadar olan bölgeyi de içine alarak çekilmelidir. Diğer kalçada kırığı ekarte etmek, trabeküler paterni değerlendirmek için ekstremite 15 derece internal rotasyona getirilerek grafi çekilebilir. Kırık lokalizasyonu, sınıflandırması, medial destek varlığı veya yokluğu ve kemik kalitesinin standart direk grafilerle tam olarak değerlendirilememesi halinde bilgisayarlı tomografi ile değerlendirilebilir. Occült kırık olabileceği düşünülen olgularda ise manyetik rezonans ile görüntüleme sağlanabilir.[26, 27]

2.4.5. Kırıkların Sınıflandırılması

Tedavi planlanması ve prognoz tayini amacıyla trokanterik bölge kırıklarının sınıflandırılmaları önemlidir. Bu amaçla pek çok sınıflama ortaya çıkmıştır. En önemli husus trokanterik bölge kırıklarının stabil veya instabil kırıklar olarak ayrımlarının sağlanmasıdır. Stabil intertrokanterik kırıklarda posteromedial kalkar devamlılığı korunmuştur ve parçalanma yoktur. Redüksiyon sonrası stabil kırıklarda posteromedial korteks devamlılığı gözlemlenir, varus ya da retroversiyon deplasmanı görülmez.

İnstabil intertrokanterik kırıklar ise posteromedial korteksin deplase olduğu kırıklardır.[25, 27, 29]

Ters oblik kırıklar, transtrokanterik kırıklar ve subtrokanterik kırıklar da

instabil kırık olarak kabul edilirler.[30]

İnstabil intertrokankterik kırıkların değerlendirilmesinde trokanter minörün deplase olduğu kısmının büyüklüğü ve deplasman miktarı önemli belirleyicilerdendir. Trokanter minörün deplasmanına bağlı posteromedialde defekt olacağından proksimal femurun varus ve retroversiyona yönelik deplasmanı görülebilir. Posteromedial devamlılığın ve yük aktarımının restorasyonu, cerrahi sonrası prognozun en belirleyici unsurlarından biri olacaktır. Bu sebeple cerrahi öncesinde kırığın stabilitesine yönelik planlı preop planlama yapılması şarttır.[25-27, 29]

Trokanterik bölge kırıkları sınıflamasında pek çok sistem kullanılmıştır. AO/ASIF ('Arbeitsgemeinschaft für Osteosynthesefragen'/'Association for the Study of Internal Fixation'), Evans-Jensen, Boyd ve Griffin sınıflamaları sıkça kullanılan sınıflama sistemlerindendir.[27]

i. AO Sınıflaması

Ortopedik travma birliğinin (AO: 'Arbeitsgemeinschaft für osteosynthesefragen' 'Association for the Study of Internal Fixation') kırık sınıflamasında intertrokanterik kalça kırıkları Tip 31 A olarak numarlandırılmıştır. Tip 31 A da kırık hattının oblikliği ve parçalanma bölgesi ve sayısı değerlendirilerek 3 alt gruba ayrılmıştır. Genel itibariyle A1 stabil, A2.2-A2.3 ve A3.3 instabil kırıklardır.[27]

A1: Basit kırıktır. Trokanter majorün lateral korteksi sağlamdır. Trokanter majorden medial kortekse uzanan oblik bir kırık hattı mevcuttur. Kırık iki parçalıdır.

31-A1.1: İntertrokanterik hat boyunca uzanan kırık hattı mevcuttur.

31-A1.2: Kırık hattı trokanter majorden geçmektektedir.

31-A1.3: Kırık hattı trokanter minörün inferiorundan geçmektedir.

A2: A1'de olduğu gibi burda da trokanter majorün lateral korteksi sağlamdır. Ancak medial korteks parçalanmıştır.

31-A2.1: Bir ara parça mevcuttur.

31-A2.2: Birkaç ara parça mevcuttur.

31-A2.3: Kırık hattı Trokanter minörün 1 cm'den daha inferioruna uzanmaktadır.

A3: İnstabil kırıklardır. Kırık hattı lateral ve medial korteks boyunca

uzanmaktadır. Ters oblik kırıklar da bu gruba girmektedir.

31-A3.1: İki korteks boyunca uzanan oblik kırık mevcuttur.

31-A3.2: İki korteks boyunca uzanan transtrokanterik kırık mevcuttur.

31-A3.3: İki korteks boyunca uzanan çok parçalı kırık mevcuttur.[27]

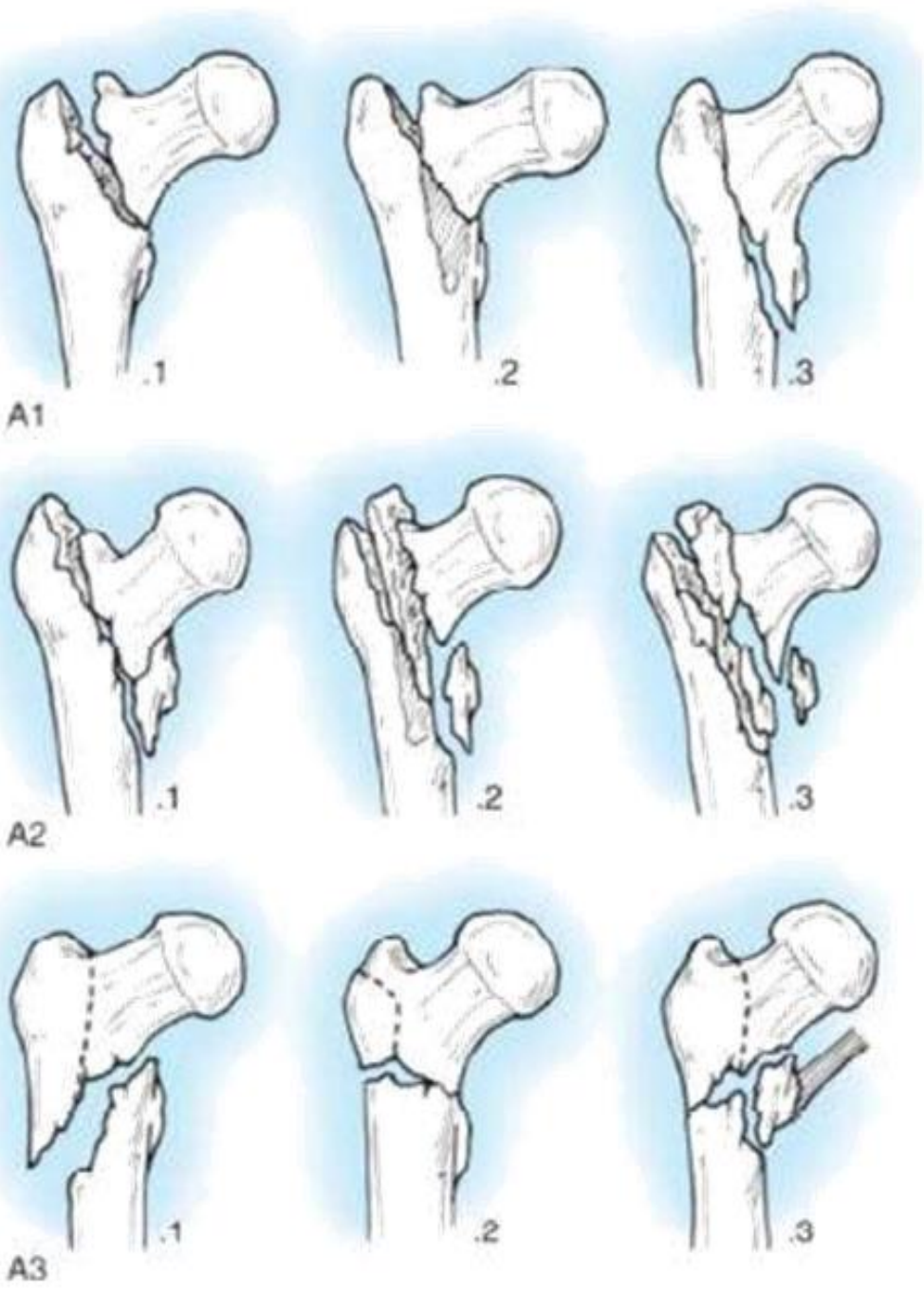

Şekil 20. AO intertrokanterik kırık sınıflaması

i. Boyd ve Griffin sınıflaması (1949)

Tip 1: Trokanterik çizgi boyunca bir tek kırık hattı mevcuttur. Nondeplase veya stabil kırıklardır.

Tip 2: Ana kırık hattı trokanterik çizgi üzerinde olan ancak ek olarak başka planda kırık hattı da olan kırıklardır.

Tip 3: İnstabil ve çok parçalı kırıklardır. Kırık hattı trokanter minörü içine alır ve distale subtrokanterik bölgeye uzanır.

Tip 4: İnstabildir. trokanterik ve subtrokanterik bölgelerde en az iki planda kırık mevcuttur.[27]



Şekil 21. Body ve Grifin sınıflaması

ii. Evans sınıflaması (1949)

Bu sınıflamada kırıklar stabil ve instabil olarak ayrılmıştır. İnstabil kırıkları ise anatomik redüksiyon sağlanabilecekler ile anatomik redüksiyon ile stabilite sağlanmasında zorluk yaşanılacak kırıklar olarak ikiye ayırmıştır.[25, 27, 31]

Tip 1: Kırık hattı intertrokanterik çizgi boyunca uzanmaktadır.

a- İki parçalı nondeplase kırık (stabil)

b- İki parçalı deplase kırık (redüksiyon sonrası stabil)

c- Trokanter minor ayrılmış (instabil)

d- Trokanter major ve minör ayrılmış (instabil)

Tip 2: Ters oblik kırıklardır. İnstabildirler. Adduktor kasların çekmesi ile femur diafizi mediale deplase olur.

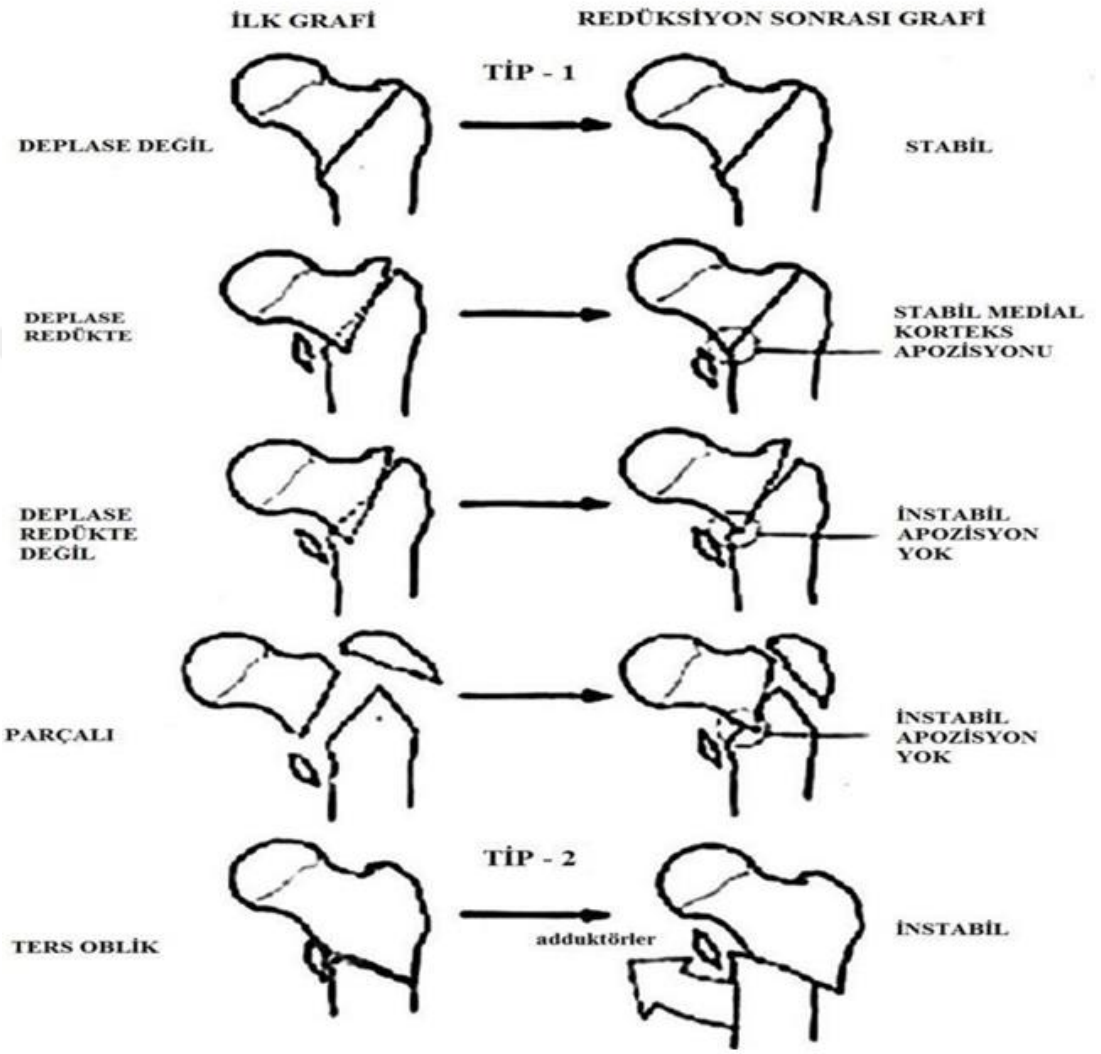

Şekil 22. Evans sınıflaması

iii. Evans-Jensen Sınıflaması (1975)

Tip 1: İki parçalı, basit, ayrışmamış kırıklardır.

Tip 2: İki parçalı ve ayrışmış kırıklardır. Her iki planda kırık aralığı 4mm'nin altındadır. Stabil kırıklardır.

Tip 3: Trokanter major ayrılmıştır. Üç parçalı kırık mevcuttur. İnstabil kırıklardır.

Tip 4: Trokanter minör ayrılmıştır. Üç parçalı kırık olan instabil kırıklardır.

Tip 5: Dört parçalı instabil kırıklardır.

Tip 6: Ters oblik, posteromedial kalkarda parçalanması olan instabil kırıklardır.bu kırıkların tedavisinde cerrahi uygulamada güçlük çekilmektedir.[32]



Şekil 23. Evans-Jensen sınıflaması

2.5. FEMUR İNTERTROKANTERİK KIRIKLARINDA TEDAVİ YÖNTEMLERİ

İntertrokanterik femur kırıklarında tedavi seçenekleri ve cerrahi yöntemler açısından birçok farklı yöntem tanımlanmıştır. Tüm tedavi şekillerinde asıl amaç erken mobilizasyon sağlamak ve kırık öncesi kalça fonksiyonlarına en erken sürede ulaşılmasıdır.

2.5.1. Konservatif Tedavi

Günümüzde konservatif tedavi çok tercih edilmemektedir. Nondeplase fissürler haricinde çoğunlukla hasta ve yakınlarının cerrahiyi reddetmeleri halinde konservatif takipler yapılabilmektedir. Cerrahi teknikler ve anestezi yöntemlerindeki gelişmelere rağmen ileri komorbiditeleri olan, kırık öncesinde immobil olan, cerrahi insizyon bölgesinde ilerlemiş cilt hastalığı olan, lokal ya da sistemik enfeksiyon tablosu olan ve cerrahi müdahaleyi kabul etmeyen hastalarda konservatif kalınması halinde gelişebilecek komplikasyonlar açısından dikkatli olunmalıdır. Dekübit ülserleri, üriner sistem, dolaşım sistemi, solunum sistemi problemleri, tromboembolik olaylar gibi komplikasyonların gelişebileceği bilgisi hasta ve hasta yakınlarına detaylı olarak verilerek cerrahi red onamı alınmalıdır. Herhangi bir şekilde konservatif takip kararı alınmış ise de radyolojik olarak kaynama görüldükten sonra hastaya tam yük verdirilmelidir.[26]

2.5.2. Cerrahi Tedavi

Hangi cerrahi yöntem tercih edilirse edilsin zamanlama çok önemlidir. Cerrahi girişim, anestezi açısından risk yaratabilecek dahili problemler stabil hale getirildikten sonra mümkün ise ilk 24 saatte uygulanmalıdır. Preop bekleme süresinin 72 saati geçmesi halinde komplikasyon ve ölüm oranlarında önemli artış görülmektedir.[33]

İntertrokanterik kırıklar yaşlılarda en yaygın kalça kırığı çeşitlerindendir. İnstabil femur intertrokanterik kırıkların geriatrik osteoporotik hastalardaki en uygun tedavisi tartışmalıdır.[34]

Bu hastaların neredeyse yarısının kırık öncesi faaliyet düzeylerine geri dönemedikleri görülmektedir.[35, 36]

Sabit açılı plaklar, dinamik kalça vidaları, proksimal femoral çiviler ve kalça artroplastisi gibi pek çok yöntem kullanılmıştır. İnstabil intertrokanterik bölge kırıklarında posteromedial bölgenin redüksiyonu esnasında güçlükler yaşanması ameliyat süresini uzatabilir. Bu durum tromboemboli riski, anesteziye bağlı riskler, postop süreçte cerrahi alan enfeksiyonu, derin ven trombozu, pulmoner emboli, dekübit ülserleri, uzun süreli immobilizasyona bağlı diğer komplikasyon risklerini ve mortalite riskini artırmaktadır. Ayrıca eşlik eden komorbid hastalıklar nedeniyle bu

hasta grubunda ikincil işlemlerden kaçınmak çok önemlidir.

Geriatrik hastalarda internal fiksasyon sonrası tatmin edici klinik sonuçlar elde edebilir. Ancak, osteoporoz ve femoral kalkar kırıkları sebebiyle tespit yetersizliği görülebilmektedir. Bu da implantın aşırı ağırlık yüklemesine, implant yetmezliği, redüksiyon kaybı, kaynamama gibi komplikasyonlara neden olabilir.[37]

İnternal fiksasyon sonrası % 6 ila% 32 olarak bildirilen başarısızlık veya yeniden ameliyat oranı, sorun yaratan bir problem olmuştur.[38-40] Bu hastalarda tedavi aşamasında birçok faktör dikkate alınmalıdır. Geriatrik instabil intertrokanterik kırık tedavisinin amacı hastaların mümkün olan en düşük cerrahi ve tıbbi komplikasyon oranı ile ameliyat öncesi ambulatuvar duruma yeniden kavuşturulmasıdır ve bunu başarmak için acil mobilizasyona izin vermek önemlidir.[41, 42]

İşlevselliği düşük yaşlı hastalarda instabil intertrokanterik kırık internal fiksasyonunun komplikasyon riskinin yüksek olması ve hemiartoplasti (HA) ile ameliyat sonrası erken tam ağırlık verebilmesi nedeniyle hemiartroplasti (HA) uygun bir seçenektir.[43]

Bonnevialle ve arkadaşları, 75 yaş ve üzeri hastalarda stabil olmayan trokanterik kırıklarda çivilemeye göre artroplasti ile daha iyi klinik sonuçlar ve daha düşük mekanik komplikasyon oranları bildirmişlerdir.[44] Haentjens ve arkadaşları, internal fiksasyonu tedavi edilen hastalarda erken yük vererek mobilizasyon kısıtlandığı için hemiartroplastiye kıyasla pnömoni ve dekübit ülseri insidansının daha yüksek olduğunu bulmuşlardır.[45]

Genç ve osteoporotik olmayan hastalarda instabil intertrokanterik kalça kırıklarının fiksasyonu, yerleşik bir tedavi yöntemidir ve iyi sonuçlar vermektedir. Fiksasyonun başarısız olması halinde cerrahi seçenekler re-osteosentez veya artroplastiyi içerir. Osteosentez, iyi kemik kalitesine sahip hastalarda kullanılabilirken, ileri düzeyde osteoporotik kemiği olan yaşlı hastalarda ya total kalça artroplastisi ya da hemiartroplasti (HA) tercih edilmelidir. Bu bağlamda, düşük fonksiyonel talepleri olan ve sağlam bir asetabulumu olan yaşlı hastalarda hemiartroplasti bir seçenek iken, total kalça artroplastisi uzun yaşam beklentisi ve daha yüksek fonksiyonel talepleri olan berrak bir hasta için optimal bir alternatiftir.[43, 46]

Ameliyattan hemen sonra tam yük verdirilerek erken harekete başlanabilmesi ve internal tespit yöntemlerinde oluşabilecek avasküler nekroz ve kaynamama risklerinin olmayışı artroplastinin avantajlarındandır. Ek olarak osteosentez ameliyatlarında ilk 2 yıl içinde yaklaşık yüzde 24-36 oranında revizyon ameliyatı gerekirken, artroplasti sonrası bu oran yaklaşık yüzde 8-12'dir.[36, 47, 48]

Dislokasyon, luksasyon, gevşeme, acetabuler protrüzyon görülme riskleri, revizyon ameliyatlarının osteosentez sonrası revizyonlara göre daha kompleks oluşu,daha fazla enfeksiyon riski artroplastinin dezavantajlarındandır.

2.5.3. Parsiyel Kalça Endoprotezleri

1890'lı yıllardan itibaren femur başının yerini alacak protez uygulamaları başlamıştır. 1922 yılında Hey Groves, fildişinden yapılan protez ile kalça replasmanı yapılmıştır. Baş için pek çok materyal denenmiştir. Camın kırıldığı, diğerlerinin de reaksiyon oluşturması sebebiyle 1930'da paslanmaz çelik ve Co-Cr alaşımları kullanılmaya başlanılmıştır. 1948'de Judet kardeşlerin akrilik femur başı protezlerini uygulamışlar ancak başarılı olamamışlardır.[21] Smith Petersen 1923 te cam kullanmış, başarılı olamamıştır.

1950 yılında Moore, metal alaşımlı ilk kalça protezini geliştirmiştir.

1950'den sonra Moore ve Thompson intramedüller vitallium protezi tanıttı ve geniş kullanım bulmuştur. Vitallium başlıca yüzde 60 kobalt, yüzde 20 chromium, yüzde 5 molibdenden oluşmaktaktadır. Austen Moore protezinde içerisinden kemik greftinin ilerletileceği ve bu sayede gevşemenin önleneceği düşünülen pencereler mevcuttur. Ancak bu pencerelerin gevşemeyi önlemediği aksine revizyon vakalarında zorluk oluşturduğu görülmüştür.[49] Ayrıca Austen Moore protezinin boynu kısadır, bu da dezavantaj yaratmaktadır. Thompson'un protezinde pencere bulunmamaktadır, çimentolamaya daha uygundur. Ek olarak boyun kısmının da uzun olması nedeniyle medial korteksin yetersiz olduğu boyun kırıklarında kullanılabilir.[50]

1972'de Charnley metilmetakrilat ile FDA (Amerikan- Food and Drug Administration) onayı almıştır. Bu tarihten sonra protezlerin gelişimi hız kazanmıştır.[51]

1975 yılında L.A. Russin ve Sivash presfit protezi tanıttılar. Çimentosuz kullanılacak bu stemler daha iyi bir tutunum sağlamaları için poroz ile kaplandı.[52]

İlerleyen dönemlerde poroz kaplı stemlerin, revizyon ameliyatlarında daha fazla debris bıraktıklarından güçlük yarattıkları görüldü. Son gelişmelerle birlikte parlak yüzlü stemler çimentolu, poroz kaplı olanlar ise çimentosuz olarak kullanılmaktadır. Yakalıklı protezler ise dengeli bir dayanma noktası oluşturmak için tasarlanmış ve kullanım bulmuştur.

Bipolar protez büyük küre, büyük ve küçük küreler arası polietilen, boyuna bağlanan küçük küre ve femoral stemdenden oluşan 4 temel parçadan oluşur.

Büyük küre ve küçük küre aradaki polietilen sayesinde birbirilerinden bağımsız hareket etmektedirler. Femural stem stabilitesi ve yerleşiminde herhangi bir sorun olmayan opere parsiyel kalça protezi vakalarının ve ileride total artroplastiye geçilmesi halinde acetabuler komponentlerin yerleştirilmesine ek olarak sadece büyük kürenin değiştirilmesi ile ameliyatın tamamlanabilmesi büyük avantaj sağlamaktadır. Bipolar protezin bu hareket yapısı asetabular protüzyonu azaltmış ve eklem hareket açıklığını arttrmıştır. Baş boyun bileşkesi, stem yüzeylerine ek olarak stemin geometrik yapısı da zaman içerisinde değişikliğe uğramıştır. Sivri, dörtgen köşeli stemlerin çimentoyu kırdıklarının görülmesi üzerine köşeleri yuvarlaklaştırılmış stemler tercih edilmeye başlanmıştır.[21, 47]

Kalça artroplastisi için metafizyel tutulumlu (kısa femoral stemli), diyafizyel tutulumlu (uzun femoral stemli), çimentolu, çimentosuz olmak üzere çeşitli cerrahi teknikler tanımlanmıştır.[53]

Proksimal tutulumlu hemiartroplasti çoğunlukla birincil cerrahide ve distal tutulumlular ise revizyon artroplasti cerrahisinde kullanılmaktadır. Ancak son yıllarda distal tutulumlu hemiartroplasti birincil seçenek olarak kullanılmış ve kısa vadeli sonuçlar yayınlanmıştır. Yapılan çalışmalarla yaşlılarda akrilik çimento kullanımının artmış kardiyopulmoner komplikasyon risk ile ilişkili olduğu gösterilmiştir. Bu nedenle son yıllarda çimentosuz artroplasti daha fazla tercih edilmektedir.[34, 37] Femoral komponentin tasarımı, kalça hemiartroplastisi başarısının önemli belirleyicisidir.[40, 44, 45, 54]

Kısa femoral stemli kalça hemiartroplastilerinde periprostetik kırık riski uzun femoral stemlilere göre daha azdır. Ancak geriatrik hastaların neredeyse tamamında ileri osteoporoz varlığı nedeniyle kısa femoral stemli protezlerde çimento da tercih edilmiyor ise yeterli stabilite elde edilemeyebilir.[53]

Geriatrik osteoporotik instabil intertrokanterik kırıklarda subtrokanterik seviyede optimum düzeyde kararlılık elde etmek için için çimentosuz gövde tasarımı yeterli uzunlukta olmalı ve kapsamlı yüzey kaplaması taşımalıdır.[37]

Metafizyel tutulumlu (kısa stemli) protezlere ek olarak son yıllarda gündeme gelen diyafizyel tutulumlu (uzun femoral stemli) parsiyel hemiartroplasti seçenekleri arasında yapılan çalışmalarda ortalama operasyon süresi ve tam ağırlık taşıma süresinin distal tutulumlu protezlerde anlamlı olarak daha kısa olduğu gösterilmiştir. Harris kalça skorları açısından değerlendirildiğinde 2.yıl değerlendirmeleri benzer sonuçlar gösterirken, üçüncü ay değerlendirmesinde distal tutulumlu protezlerde daha iyi sonuçlar gösterilmiştir.

Parker ve Palmer hareketlilik skorlarınnın 2 yıllık değerlendirmesinde distal tutulumlu protezlerde daha iyi sonuçlar elde edildiği gösterilmiştir.

Metafizyel tutulumlu protezlerde protez çıkığı, kortikal poroz ve çökme sıklığının daha yüksek olduğu gösterilmiştir.[55]

Distal olarak sabitlenmiş femoral stem, yükün çoğunu doğrudan kalçadan femur diyafizine aktarır. Bu bağlamda trokanter fragmanları üzerinde daha az strese neden olur. Bu durum da trokanterik fragmanların kaynamalarına olumlu katkı sağlamaktadır.[53, 56]



Şekil 24. Diyafiz tutulumlu sementsiz modüler ve monoblok kalça protezleri

Kalkar bölgesi posteromedial destek ve protezin stabilitesine katkıları yönünden önemlidir. Kalkar bölgesinin çıkarılmasının özellikle proksimal tutulumlu protezlerde olumsuzluklar yaratabileceği gösterilmiştir. Hemiartroplasti uygulanırken, bazı yazarlar femoral kalkarın aynı anda yeniden yapılandırılması önermektedirler. Bu durum protezin erken dönem stabilitesini koruyabilir ve femoral stemin çökmesini önleyebilir.[57, 58] Diğer yazarlar, femoral kalkarın rekonstrüksiyonu

yerine kalkar destekli protez kullanılmasını savunmaktadırlar.[38, 45]



Şekil 25. Diyafiz tutulumlu kalkar destekli ((A)parsiyel kalça kalça protezi, (B) desteksiz moduler ve monoblok (C) parsiyel kalça protezleri)

İnstabil intertrokanterik kırık nedeniyle kalkar rekonstrüksiyonu yapılmadan çimentosuz distal femoral tutulumlu modüler protezi uygulanmış 75 yaş ve üzeri hastalarda % 83.8 preop mobilite oranına ulaşılmış ve 1 yıllık mortalite oranının %10.8 oranında azaltılmış, femoral stemde daha stabil bir başlangıç fiksasyonunun elde edilmiş olduğunu, hastaların erken dönemde daha fazla ağırlık vererek mobilize olabildiğini gösteren çalışmalar mevcuttur.[59]

Kalkar desteğinin kaybolduğu instabil intertrokanterik kırıklarda proksimal tutulumlu protez ve kalkarın redükte edilip tespit edilmesi esnasında ameliyat süresinin uzadığı ve buna bağlı komplikasyonların açığa çıktığı gösterilmiştir. Abdelkhalek ve arkadaşları yaptıkları çalışmada kalkar rekonstrüksiyonlu çimentolu hemiartroplasti uygulanan ameliyatların ortalama süresinin 140 dakika ve ortalama hastanede kalış süresinin 16 gün olduğunu bildirmişlerdir.[60]

Diğer çalışmalarda kalkar rekonstrüksiyonlu çimentolu hemiartroplasti yapılan vakalarda ameliyat süreleri ve postop hastanede kalış süreleri daha kısa olarak bulunmuş olsa da trokanterik stabilizasyonda yetersizlik ve bacak uzunluğu eşitsizliği ile ilişkili komplikasyonlar olabileceği gösterilmiştir.[45, 61]

Kalkar destekli hemiartroplasti uygulanması femoral stemin çökmesini,[58] uzuv uzunluğu uyumsuzluğunu,[39, 60] femur başının uygunsuz şekilde ters dönmesini[62]

azaltmak için önemli bir faktör olarak vurgulanmıştır. Femoral kalkar desteği olmaksızın çimentosuz distal tutulumlu hemiartroplasti ile tedavi edilen hastalarda kalkar rekonstrüksiyonu yapılanlara göre uzun dönemde anlamlı farklılıkların saptanmadığının gösterildiği çalışmalar mevcuttur; ek olarak diyafiz tutulumu sayesinde rotasyonel stabilite sağlayarak ilk fiksasyonda daha stabil olması nedeniyle daha erken tam yükle mobilizasyona izin vermesi, %83 oranında preop mobiliteye ulaşabilmesi, %10,8 oranında 1 yıllık mortalitede azalma göstermiş olması avantajları arasındadır.[59]

Distal tutulumlu hemiartroplasti uygulamalarının dezavantajları arasında ise periprostetik kırık riskinin daha fazla oluşu, geriatrik hastalarda femur diyafizinde ileri derecede artmış bowing nedeniyle uygulanım güçlüğü, revizyon ameliyatlarının daha zor oluşu gösterilmektedir.

2.5.4. Artroplasti Endikasyonları

1. Geriatrik femur boyun kırıkları
2. Posterior korteksin kırık olduğu, redüksiyonda güçlük çekillmesi öngörülen trokanterik bölge kırıkları
4. İnternal tespitin postop erken dönemde kaybedildiği osteosentez vakaları
5. Kırık öncesi dönemde femur başı nekrozu, romatoid artrit ve benzeri problemleri olan geriatrik hastalar
6. Malignite ve ileri nörolojik problemi olan hastalar
7. Gecikmiş tanılı vakalar
8. Komorbiditesi fazla olan, ameliyat süresinin kısa tutulmak istenildiği ve tekrarlayan cerrahilerin yüksek risk oluşturucağı öngörülen vakalar[47, 48, 63]

2.5.5. Artroplasti Kontrendikasyonları

1. Aktif kalça enfeksiyonu
2. Fizyolojik yaşı genç olan hastalar
3. Femur ve acetabulumda yeterli kemik stoğun olmaması[21, 47, 64]

Çimentosuz protezlerde yük femoral stem aracılığı ile birim alandan fazla kuvvet aktarılacak şekilde femura iletilmektedir. Bu durum çimentosuz protezlerin tercih edilmesi halinde protezin dayanak noktasını oluşturacak kemik yapının sağlam

olması gerekliliğini doğurur. Çimentolu protezlerde ise çimentonun dağıldığı alan boyunca kuvvet daha fazla alana dağılarak aktarılır, birim alana düşen kuvvet azalır. Bu durum periprostetik kırık riskini azaltır. Ancak revizyon ameliyatlarında çimentonun varlığı oldukça problem yaratmaktadır. Bu nedenle kemik kalitesinin elverdiği kadarıyla çimentosuz protezler tercih edilir.[21, 47]

Çimentosuz protezlerin minimal hareketler neticesinde gevşeme riski oluşturabileceği dezavantajları arasındadır bu nedenle uygulama esnasında presfit yerleştirilmesine özen gösterilmelidir.[65, 66]

2.6. KALÇA ARTROPLASTİSİ UYGULAMA TEKNİĞİ

Kalça artroplastisi için pekçok approach tanımlanmıştır.

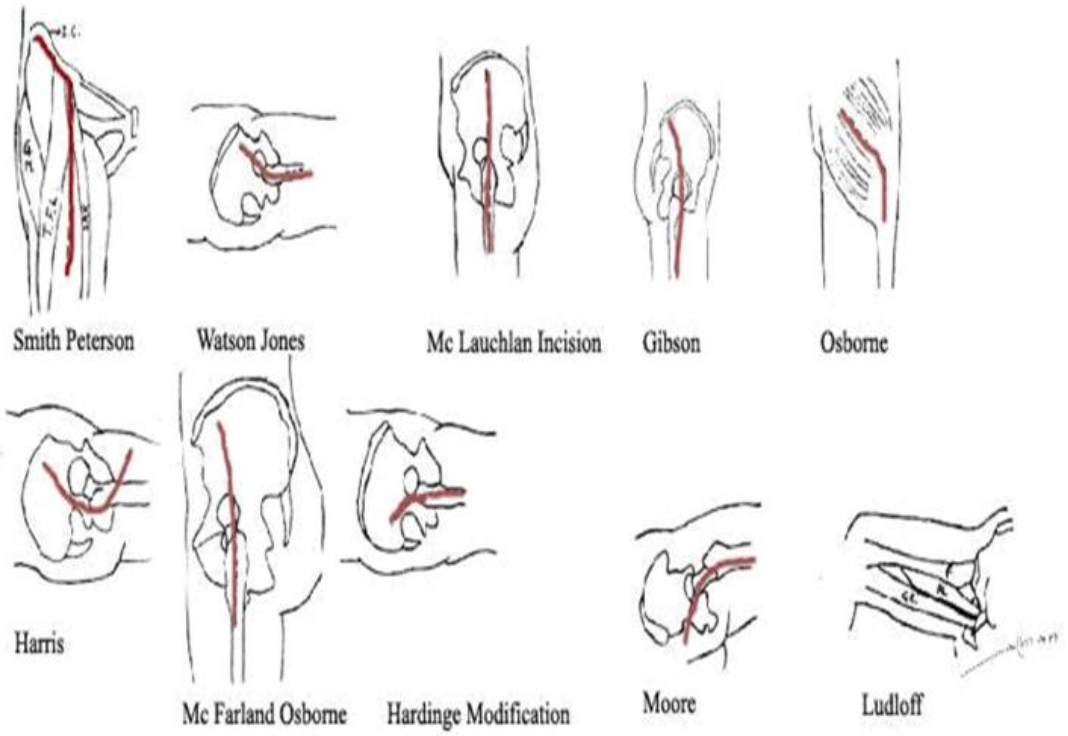

Şekil 26. Kalça protezine yönelik approachlar[67]

2.6.1 Anterior Yaklaşım

Smith Peterson Yaklaşımı: İliak kanat posteriorundan başlayan insizyon, spina iliaka anterior superiora doğru ilerletilip distal ve hafif laterale 10-12 cm uzatılarak tüm ilium ve kalça eklemine ulaşılabilmektedir.[21, 47, 68, 69]

2.6.2. Antero Lateral Yaklaşım

İliak kanat 1/3 anteriorundan başlayarak tensor fasia lata anterior sınırı boyunca distale doğru ilerler ve takiben posteriora döner. Subtrokanterik bölgede Trokanter Majorun 8 - 10 cm distalinde sonlanır.[21, 47, 68, 69]

2.6.3. Anteromedial Yaklaşım

Zatpesin ve Garnidov tekniği

2.6.4. Medial Yaklaşım

Ludloff tekniği

2.6.5. Lateral Yaklaşım

Watson Jones tekniği: Spina iliaka anterior superiorun 2,5 cm distali ve lateralden başlayarak distal ve posteriora döner, trokanter major tabanının yaklaşık 5 cm distaline ilerler.[21, 47, 68, 69]

Harris tekniği: Spina iliaka anterior superiorun 5 cm posteriorundan ve proksimalinden başlayarak trokanter majorün posterosuperior köşesine longitudinal olarak 8 cm ilerler. Trokanter major osteotomize edilere kalçayı geniş olarak ortaya konur.[21, 47, 68, 69]

2.6.6. Postero Lateral Yaklaşım

Gibson tekniği: Lateral dekübit pozisyonda spina iliaka posterior superiorun 6-8 cm anteriorunda ve iliak kanadın distalinden insizyona başlanarak trokanter majorün anterior kenarı boyunca distale doğru uzanır. Femur boynunca 15-18 cm ilerler.[21, 47, 68, 69]

2.6.7. Posterior Yaklaşımlar

Osborne Yaklaşımı: Spina iliaka posterior superiorun 4,5 cm distal ve lateralinden başlayarak trokanter majorün posterosuperiorundan geçer.[21, 47, 68, 69]

Moore Yaklaşımı: Kalça eklemine ulaşmak için en sık kullanılan yaklaşımlardan birisidir. Southern yaklaşım olarak da bilinir. Kalça eklemine hızlı ve

pratik olarak ulaşılmasını sağlar. Kalçanın abduktor mekanizması ile ilgisi olmadığı için erken dönemde abduktor güç kaybı görülmez. Ekleme ulaşmak için kapsülün kesilmesi gerektiğinden dislokasyon olur ise genellikle kalça fleksiyon ve iç rotasyonda iken olur. Bu sebeple genellikle kalça fleksiyon ve adduksiyonda yatan geriatrik hasta popülasyonunda anterior girişimle uygulanmış kalça protezlerine kıyasla daha fazla subluksasyon riski vardır.

Kliniğimizde Parsiyel Kalça Artroplastisi cerrahisinde genellikle Moore&Southern yaklaşımını tercih etmekteyiz. Hasta lateral dekübit pozisyonda masaya alınır. Tüm vücutta kemik çıkıntıların olduğu bölgeler yumuşak yastıklar ile desteklenir. Cerrahi alan uygun boyanma ve örtünme sonrası trokanter majör palpe edilir. Trokanter majörün posterior yüzünün 6-8 cm üzeri ve posteriordan cilt insizyonuna başlanır, trokanterin posterior yüzünden femur cismi boyunca kırığın şekline göre uygun approach sağlanacak şekilde 10-14 cm kesi yapılır. Gluteus maksimus künt diseke edilerek kaldırılır. Kalça iç rotasyona alınarak siyatik sinir cerrahi alandan uzaklaştırılır ve dış rotatorler gergin hale getirilerek asılır. Dış rotatorlerin kaldırılmasıyla siyatik sinir korunmuş olur ve eklem kapsülü açığa konmuş olur. İntertrokanterik femur kırıklarında parsiyel endoprotez uygulamalarında distal görüş gerekliliği daha fazla oluşabilir. Bu durumlarda quadriceps femoris liflerinin üst yarısı kesilebilir. Quadriceps femorisin iyi kanlanan bir kas olması sebebiyle bu kesi hemostazın kolay sağlanabilmesi için sonlanmasından yaklaşık 1 cm önce kesilmelidir. Uygun görüşün sağlanmasını takiben kapsül T şeklinde, daha sonra onarılmak üzere kesilerek kalça eklemine ulaşım sağlanır. Femur başı ve boynu çıkarılır, başın çap ölçümü yapılır. Takiben acetabulum içi temizlenir, femur proksimali ekartörler yardımıyla ortaya konarak medulla remerize edilir, raspalanır. Femoral stem ve femoral baş denemeleri yapılarak uygun ölçülerdeki femoral baş ve stem uygulanır. Kalça hareketleri değerldirilir. Eklem hareketlerinin uygun olması, impingment olmaması halinde kanama kontrolleri tamamlanır. Yeterli miktarda yıkama sonrası kapsül, dış rotatorler, fasya, cilt altı ,cilt dokuları sırasıyla onarılır. Operasyon sonrası hasta dikkatlice sedyeye alınarak ve uygun pozisyonu sağlanarak ameliyat odasından çıkarılır.[21, 47, 68, 69]

2.7. PREOP VE POSTOP UYGULAMALAR

Hemogram, biyokimya, koagülasyon parametreleri, akciğer grafisi ve EKG preop dönemde kliğinimizde rutin istenen tetkiklerdendir. Hastanın kilosuna göre düşük ağırlıklı heparin subcutan olarak preop dönemde uygulanmakta ve postop 10 gün devam ettirilmektedir. Dekübit ülserlerinin oluşumunu önlemek amacıyla havalı yatak kullandırılır, yatak içi pozisyon değişimi sağlanılır. Hedef, komorbiditesi olan hastalar için ek konsültasyon ve anestezi önerileri tamamlanarak en kısa sürede hastaların opere edilmesidir. Zira operasyon için geçen ek sürenin ileri dönemde morbidite artışlarıyla sonuçlanacağı kanıtlanmıştır.

Cerrahi girişimin yarım saat öncesinde 1. Kuşak sefalosporin i.v. 1 gr olarak ve postop 3 gün 3 x 1 gr olacak sekılde uygulanır. Cerrahi girişimin uzun sürmesi halinde 1 gr ek doz sefalosporin uygulanır. Proton pompa inhibitörü, 1.kuşak sefalosporin, düşük molekül ağırlıklı heparin ve uygun analjezikten oluşan medikal tedaviye ek olarak hastaların vital bulgularının takibi, hemogram ve biyokimya kontrolleri de postop dönemde sağlanır. Postop dönemde ilgili ekstremitenin aşırı rotasyona götürülerek kalçada luksasyon riskini artrıracak hareketlerin yapılmaması, kalça arasına yastık konulması konusunda hasta ve yakınları bilinçlendirilir. Dren takibi ve kanama kontrolü yapılır. Postop 2.günden itibaren mobilizasyona başlanır. Hastanın genel durumun elvermesi, yara bakımı ve fizik tedavi rehabilitasyon önerilerinin hasta ve yakınlarına aktarılması halinde taburculuk planlanır. Taburculuk reçetesinde proton pompa inhibitörü, düşük molekül ağırlıklı heparin, analjezikler bulunmalıdır. 2 hafta sonra poliklinik kontrolüne çağrılır. Poliklinik kontrolünde süturler alınır, kalça hareketleri ve kalça grafisi değerlendirilir.

2.8. KOMPLİKASYONLAR

2.8.1. Mortalite

Roche ve Wenn 2005 yılında 2448 kalça kırığı üzerinde yaptıkları çalışmada mortalite ilk 1 ayda %9.6, ilk 1 yılda %33 olarak belirlemişlerdir. Ameliyat sonrası en sık komplikasyon %9 ile akciğer enfeksiyonları, %5 ile myokard enfaktüsü idi. Akciğer enfeksiyonu olanların %43'ünün ilk 1 ayda hayatını kaybettiği belirlendi. Myokard enfarktüsü geçiren hastaların %65 'inin ilk 1 ay içinde, kalanların

%92'sinin ilk 1 yıl içinde hayatını kaybettiği belirlendi. Roche ve Wenn kalça cerrahisi sonrası ilk bir ayda yaşamını kaybeden hastaların çoğunda komorbid hastalıkların olduğunu bildirmişlerdir.[70] Calder ve arkadaşları yaptıkları randomize çalışmalarında ilk 1 yıllık ölüm oranını %30 olarak belirlemişlerdir.[71] Haidukewych ve arkadaşları 205 hastalık çalışmalarında %0.47 perop mortalite oranı bildirmişlerdir.[72] Neredeyse tamamında perop mortalite sebeplerinin pulmoner emboli ve yağ embolisinin olduğu belirlenmiştir. Jalovaara ve Virkkunen parsiyel kalça protezi uygulanan 85 hastada 3 1 yıllık mortaliteyi %19 olarak belirlemişlerdir.[73]

2.8.2. Yağ Embolisi

Venlerden dolaşıma giren yağ damlacıkları neticesinde meydana gelir.[74] Protezin uygulanmasıyla medulla içindeki basıncın artışına neden olarak yağ embolisi riskinde artış görülebilir. Femur korteksinin drill yardımıyla delik açılarak dekomprese edilmesi basıncı azaltarak yağ embolisi riskini azaltabilir.[47, 75] Travma sonrası 48-72 saatte pulmoner, nörolojik semptomların ve ciltte peteşiyel bulguların oluşması yağ embolisini akla getirmelidir. Uzun kemik kırıkları sonrası %90 hastada kanda gösterilebilen yağ embolisi ancak %1-2 hastada masif olarak saptanması ile semptomatik hale gelir.[76]

2.8.3. Ağrı

Postop dönemde ağrı yakınmasıyla başvuran hastalarda öncelikli olarak ağrının fonksiyon kaybı oluşturup oluşturmadığı ve ağrı kesicilere olan yanıtı değerlendirilmelidir. Gevşeme, latent enfeksiyon, migrasyon, asetabular erozyon neticesinde ağrı görülebilmektedir.[47, 77] Protezde büyük baş tercih edilmiş olması acetabulum kemik dudaklarında sürtünme ve erozyona yol açarak, küçük baş tercihi ise erken acetabuler hasara yol açarak ağrı oluşturur.

2.8.4. Enfeksiyon

Enfeksiyon fasya üzerinde ise yüzeyel, fasya altında ise derin enfeksiyon olarak adlandırılır. Bu enfeksiyonları önlemek amacıyla ameliyat öncesi cerrahi

sahanın usülüne uygun boyanma ve örtünmesi, kullanılacak malzemenin kontrolü, ameliyathanenin uygun koşulları sağlaması, proflaktik antibiyotik kullanımı gibi temel tedbirler sağlanmalıdır.

İ.v. 1 doz 1.kuşak sefalosporin (sefazolin) cilt insizyonundan 30 dakika önce uygulanır ve ameliyatın uzaması halinde 4. Saat tekrarlanır. 48 saatten sonra antibiyotik uygulaması ek fayda sağlamamaktadır.

Hastada mevcut komorbid hastalıklar, protein eksiklikleri vb durumlar da postop enfeksiyon riskini artırmaktadır ve bu durumların ameliyat öncesi ve sonrası dönemde kontrol altında tutulmaları önemlidir.

2.8.5. Derin Ven Trombozu (DVT), Pulmoner Emboli

Pulmoner emboli postoperatif mortalitenin yaklaşık yarısına sebep olmaktadır.[47] Düşük molekül ağırlıklı heparin proflaksisi ile yüzde 44 oranında DVT riski azaltılmaktadır.[77] Medikal tedaviye ek olarak antiembolik çoraplar DVT proflaksisi amacıyla kullanılabilir.

2.8.6. Dislokasyon-Çıkık

Kalça artroplasti uygalamalarında komponentlerin yerleşimi, pozisyonu, abduktör kolun oluşturduğu kuvvet vb pek çok etken stabiliteyi etkilemektedir. İlk 5 yılda luksasyon oranı %0.9-%2.1 seviyesindedir.[78] Başın büyük olmaması asetabuluma tam oturmaması sebebiyle, küçük olması ise vakum etkisinin yetersiz oluşu, femoral stemin uygun anteversiyonunun sağlanamaması, boynun kısa oluşu, enfeksiyon sonrası oluşan püyün ittirici kuvveti ve benzeri sebeplerle dislokasyon riski oluşmaktadır.[47]

2.8.7. Femur Kırığı

Femoral stemin medullaya yerleştirilmesi esnasında ya da takiben kalça redükte edilirken aşırı zorlanma ile femur kırıkları oluşabilmektedir. Bu kırıklar genelde nondeplasedir oluşum yeri ve karekterine göre 3 sınıfa ayrılmışlardır. ancak femoral stemde gevşeme oluşturma gücüne sahiptirler.

Tip 1: Trokanter minör ve kalkar bölgesindedir. Serklaj teli ile tespiti yeterli

olmaktadır.

Tip 2: Kırık hattı trokanter minörün inferioruna iner, sapın distalinin 4 cm proksimaline ulaşır. Bu tipte de serklaj büyük oranda yeterli olmaktadır.

Tip 3: Kırık hattı sapın distaline kadar uzanmaktadır. Plak tespiti veya daha uzun femoral stem kullanılarak serklaj uygulaması gereklidir.

Sementli protezler uyulamalarında bu kırıklarda kaynama güçlüğü yaşama ihtimali gözden kaçırılmamalıdır. kaynama güçlüğü olabilir.[47]

2.8.8. Gevşeme

Radyolojik olarak femoral stem ile femur korteksi arasında Gruen'in belirttiği bölgelerin en az iki tanesinde iki mm den fazla radyolusen alanın olması femoral stemde gevşeme olduğunu düşündürür. Önceden var olmayan keskin bir ağrı mevcuttur, ağrı istirahat ile azalıp aktivite ile artış gösterir.[21, 47]

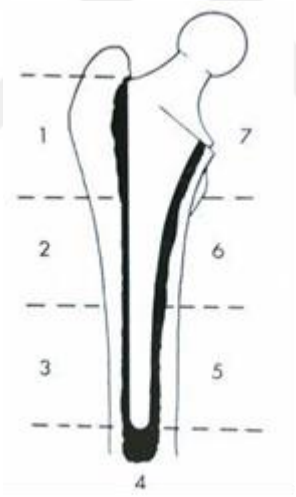

Şekil 27. Gruen'n 7 bölgesi

3. GEREÇ ve YÖNTEM

Çalışmamız Sağlık Bilimler Üniversitesi Klinik Araştırmalar Etik Kurulunun 02.10.2020 tarihli onayı alındıktan sonra geriye dönük olarak gerçekleştirildi. Sağlık Bilimleri Üniversitesi Adana Şehir Eğitim ve Araştırma Hastanesi Ortopedi ve Travmatoloji Kliniğinde, Ocak 2017 ile Temmuz 2020 tarihleri arasında, instabil intertrokanterik kırık nedeniyle diyafizyel tutulumlu (distal tutulumlu, uzun femoral stemli) parsiyel hemiartroplasti uygulanmış ve düzenli polinik takipleri yapılabilmiş, 70 yaş ve üzeri, basit düşme sonucu kırık gelişmiş 101 hasta çalışmaya dahil edildi. 70 yaş altı, patolojik kırıklı hastalar (örneğin, birincil veya metastatik kanser), çoklu travma ve ek organ yaralanması olan hastalar çalışmamıza dahil edilmedi.

Çalışmaya almış olduğumuz 101 hastanın son durum muayeneleri ve grafileri tekrarlandı. Hastaların yaş, cinsiyet, vücut kitle endeksi, komorbid hastalalıklar, AO kırık sınıflaması, ASA skorları, uygulanan anestezi tipi, perop kan tranfüzyonu, preop veya postop komplikasyonlar, Singh indeksi, Harris Kalça skoru (preop ve postop 3, 12, 24 ay), Palmer ve Parker skorları (preop ve postop 24 ay), kırık oluşumdan ameliyata kadar geçen süre, ameliyat sonrası tam ağırlıkla yürüme süresi, hastanede toplam yatış süresi kaydedilerek değerlendirildi.

Hastaların preop ve postop dönemde ön arka pelvis grafileri, tüm femuru görecek şekilde iki yönlü grafileri çekilmiştir. Kırık konfigürasyonunun tam olarak ortaya konulması amacıyla bazı hastalarda bilgisayarlı tomografi ile de değerlendirilmiştir. Radyolojik değerlendirmelerle trokanter major ve posteromedial desteğin devamlılığı, kırığın redükte edilebilirliği değerlendirilmiş ve AO sınıflamasına göre kırık paterni sınıflandırılmaya çalışılmıştır.

Preop ve postop dönemde kontrendikasyonu yok ise proton pompa inhibitörü kullanımı ile uygun dozda düşük moleküler ağırlıklı heparin verilerek derin ven trombozu profilaksisi başlanmıştır. Hastaların her iki alt ekstremitelerine antiembolik çorap giydirilerek mekanik profilaksi de sağlanmaya çalışılmıştır.

Preop dönemde hastaların rutin olarak elektrokardiyografi, akciğer grafisi, hemogram değeri, biyokimyasal parametreleri, koagülasyon parametreleri, serolojik tetkikleri değerlendirildi. Kan gurpları tayin edilerek, kan ve kan ürünleri replasman hazırlıkları yapıldı. Komorbid durumlarına göre diğer kliniklere konsülte edilen

hastaların son olarak Anestezi konsültasyonları tamamlandı. Ameliyat öncesi uygun kan ve kan ürünleri hazırlığı yapıldı. Post op yoğun bakım takibi gerekebilecek hastaların yoğun bakım şartları hazır hale getirildi.

Hastalar preop hazırlıkların tamamlanması, ameliyat onamları, kan transfüzyon onamlarının alınmasını sonrası ameliyat odasına alındı. Ameliyattan 30 dakika önce kiloya göre 1. kuşak sefalosporin ile proflaksi sağlandı. Cerrahi saha temizliği mekanik ve kimyasal olarak sağlandı. Lateral dekübit pozisyonda baskı altında kalacak yerler silikon ile desteklenerek, basıya bağlı yaralanmalar açısından tedbirlerin alınması sonrası cerrahi sahanın sterilizasyonu ve uygun örtünme sağlandı. Moore insizyon ile posterior girişim sağlandı. Cilt, ciltaltı ve fasya geçildi. Dış rotator kaslar açığa konuldu ve asıldı. Dış rotatorlerin de asılması sonrası siyatik sinir ameliyat süresince korundu. Kapsül ortaya konarak kesildi. Kırık hattına ulaşıldı. Trokanter major ve minor değerlendirildi. Trokanter minor, femoral kalkar durumuna göre kalkar destekli veya kalkar desteksiz femoral stem uygulanması kararı alındı. Tirbuşon yardımı ile femur başı ve boynu çıkarılarak medüller kanal ortaya konuldu. Femur başı ölçümü sağlandı. Medullanın oyma ve raspalama işlemleri sonrası femoral stem denemeleri uygun anteversiyon ile yapıldı. Acetabulum değerlendirildikten ve temizlendikten sonra uygun baş denemesi ile kalçanın redükte edilerek sonrası eklem hareket açıklığı ve protez dislokasyonunun derecesi değerlendirildi. Deneme komponentler aslı ile değiştirildi. Kalça hareketleri tekrar kontrol edildi, kanama kontrolleri sağlandı. Kapsül onarıldı. Dış rotatorler yapışma yerlerine süture edildi. Fasya altına dren konularak katlar usulüne uygun olarak kapatıldı. Ameliyat sonlandırıldı.

Postop dönemde proton pompa inhibitörü, düşük doz molekül ağırlıklı heparin, 1. kuşak sefaloporin verildi. Hastalar mümkün olduğunca erken sürede mobilize edildi. Önerilerle ve medikal tedavileri düzenlenerek taburcu edilen hastalar poliklinik kontrolüne çağrıldı. Poliklinik kontrollerinde klinik ve radyolojik bulguları kayıt altına alındı.

Kalkar destekli endoprotez uygulanmış hastalar grup 1, kalkar desteği olmayan endoprotez uygulanmış olanlar grup 2 olarak iki gruba ayrıldı. Veriler hasta dosyalarından elde edildi. Klinik ve demografik özellikler (yaş, cinsiyet, vücut kitle indeksi [BMI], ASA skorlamaları, anestezi tipi, eşlik eden hastalıklar ve perioperatif

veya postoperatif komplikasyonlar) kaydedildi. Singh indeksi,[79] AO/OTA sınıflandırması,[80] Harris kalça skoru[81] ve Parker ve Palmer'ın hareketlilik puanı[82] kullanılarak her iki grubun sonuçları karşılaştırıldı.

Çalışmaya dahil edilen tüm hastalara lateral dekübit pozisyonda posterolateral girişim, Moore insizyon ile aynı cerrahi ekip tarafından (ayrıca aynı kıdemli cerrah tarafınca) yaklaşım sağlandı.[83]

Tüm hastaların ameliyattan bir gün sonra harekete geçmeleri teşvik edildi. Hastaların tolere edebilecekleri ölçüde yük vermelerine izin verildi. Tam yük verme zamanları dökümante edildi. Veriler SPSS (Statistical Package for the Social Sciences) 23.0 paket programı kullanılarak analiz edildi. Kategorik ölçümler sayı ve yüzde olarak, sürekli ölçümler ortalama ve standart sapma (gerekli yerlerde ortanca ve minimum-maksimum) olarak özetlendi. Kategorik parametrelerin karşılaştırılmalarında Ki-kare ve Fisher exact keskinlik tanı testlerine başvuruldu. Değişkenlerin normal dağılıma uygunluğu Shapiro-Wilk Testleri kullanılarak incelendi. Normal dağılım gösteren parametrelerde ikili gruplarda bağımsız student testi, normal dağılım göstermeyen parametrelerde ise Mann whitney u testi analizleri yapıldı. Başlangıç Harris Kalça Skoru ile 24. Ay Harris Skorları arasındaki, Palmer hareketlilik skorunun preoperatif ve 24. Ay bulguları arasındaki farklılıkların incelenmesinde Paired sample testine başvuruldu. Tüm testlerde istatistiksel önemlilik düzeyi 0,05 olarak alındı.

3.1. HARRİS KALÇA SKORU

I. AĞRI (44 puan)

a) Yok veya göz ardı edilebilir (44)
b) Hafif, arada sırada, aktiviteleri etkilemiyor (40)
c) Normal aktivitelerden etkilenmeyen hafif ağrı, ya da arada sırada alışılmadık aktivitelerde orta dereceli ağrı var, hafif ağrı kesici alınabilir (30)
d) Kendini hissettiren ama dayanılabilir orta dereceli ağrı. İşte veya normal aktivitelerde bazı kısıtlılıklar var. Arada sırada aspirinden daha güçlü ağrı kesici alınabilir. (20)
e) Belirgin ağrı, aktivitelerde ciddi kısıtlılık var (10)
f) Tamamen özürlü, topallayan, yatakta ağrılı, yatalak (0)

II. İŞLEV (47 puan) A. Yürüme

1. Topallama (33)

a) Yok (11)
b) Hafif (8)
c) Orta (5)
d) Çok (0)

2. Destek

a) Yok (11)
b) Uzun yürüyüşler için baston (7)
c) Çoğu zaman baston (5)
d) Tek koltuk değneği (3)
e) İki koltuk değneği (0)
f) Yürümek imkânsız (0) (Sebebi belirtin)

3. Yürüme mesafesi

a) Limitsiz (11)
b) 1200 metre (20 dakika)(8)
c) 600 metre (10 dakika)(5)
d) Sadece ev içinde (2)
e) Yatalak veya sandalyeye bağımlı (0)

B. Aktiviteler (14 puan)

1. Merdiven

1. Genellikle tırabzan kullanmadan (4)
2. Genellikle tırabzan kullanarak (2)
3. Her hangi bir şekilde (1)
4. Merdiven çıkmak imkânsız (0)

2. Ayakkabı ve Çorap

1. Kolay
2. Zor
3. İmkânsız

3. Oturma

a) Herhangi bir sandalyede 1 saat problemsiz oturabilme (5)

b) Yüksek bir sandalyede yarım saat oturabilme (3)

c) Herhangi bir sandalyede rahat oturamama (0)

4. Otobüs, dolmuşa binebilme (1)

III. HASTALARDAN ALINAN VERİLERLE DEFORMİTE DERECELERİ

1. 30° az sabit fleksiyon kontraktürü
2. 10° az sabit abduksiyon
3. 10° az ekstansiyonda sabit internal rotasyon
4. 3,2 cm den az bacak boyu eşitsizliği

IV. EKLEM HAREKET AÇIKLIĞI

A. Fleksiyon

a) 0-45° X 10

b) 45°-90° X 0.6

c) 90°-110° X 0.3

B. Abduksiyon

a) 0-15° X 0.4

b) 15°-20° X 0.3

c) 20° üstünde X 0

C. Ekstansiyonda dış rotasyon

a) 0-15° X0.4

b) 15° üstünde X 0

D. Ekstansiyonda iç rotasyon

a) Herhangi bir açı X 0 E. Adduksiyon

- 0-15° X0.2

Hareket açıklığı toplam puanını hesaplamak için, eklem hareket açıklığı değerlerinin toplamı 0.05 ile çarpılır. Buna göre trendelenburg testi pozitif, düz veya

nötraldir.

Harris Skorlarına Göre Kalça Fonksiyonlarının Değerlendirilmesi

PUAN	SONUÇ
0–40	Kötü
41-60	Orta
61-70	İyi
71-85	Çok iyi
86-100	Mükemmel

3.2. ASA (AMERİCAN SOCİETY OF ANESTHESİOLOGİST) RİSK GRUPLARI

ASA 1: Normal bir sistemik bozukluğa neden olmayan cerrahi patoloji dışında bir hastalık ve sistemik sorunu olmayan sağlıklı bir kişi

ASA 2: Cerrahi girişim gerektiren nedene veya başka bir hastalığa bağlı hafif bir sistemik bozukluğu olan kişİ

ASA 3: Aktivitesini sınırlayan, ancak güçsüz bırakmayan hastalığı olan kişi (hipovolemi, latent kalp yetmezliği, geçirilmiş miyokard enfarktüsü, ileri diabetes mellitus, sınırlı akciğer fonksiyonu)

ASA 4: Gücünü tamamen yitirmesine neden olup, hayatına sürekli bir tehdit oluşturan hastalığı olan kişi (şok, dekompanse kalp veya solunum sistemi hastalığı, böbrek, karaciğer hastalığı).

ASA 5: Ameliyat olsa da, olmasa da 24 saatten fazla yaşaması beklenmeyen, son ümit olarak cerrahi girişim yapılan ölüm halindeki kişi

4. BULGULAR

İnstabil intertrokanterik kırık sonrası distal tutulumlu parsiyel endoprotez uygulanmış hastaların dahil olduğu çalışmaya 101 hasta dahil edildi. Hastaların % 64,6 (n=62)'sının kadın, % 35,4 (n=35)'ünün ise erkek olduğu belirlendi. Hastaların yaş ortalamaları 79±5,5 (Med=78, min=18, maks=30) yıl olduğu gözlenirken, BMI değerleri ortalama 22,37±3,21 (Med=22, min=18, maks=30) olarak bulundu (Tablo 2).

Tablo 2. Hastaların demografik özelliklerinin incelenmesi

	Frekans (n)	**Yüzde (%)**
Cinsiyet		
Erkek	35	35,4
Kadın	62	64,6
	Ort±ss	**Med (Min-Maks)**
Yaş	79,0±5,5	78 (70-94)
BMI	22,37±3,21	22 (18-30)

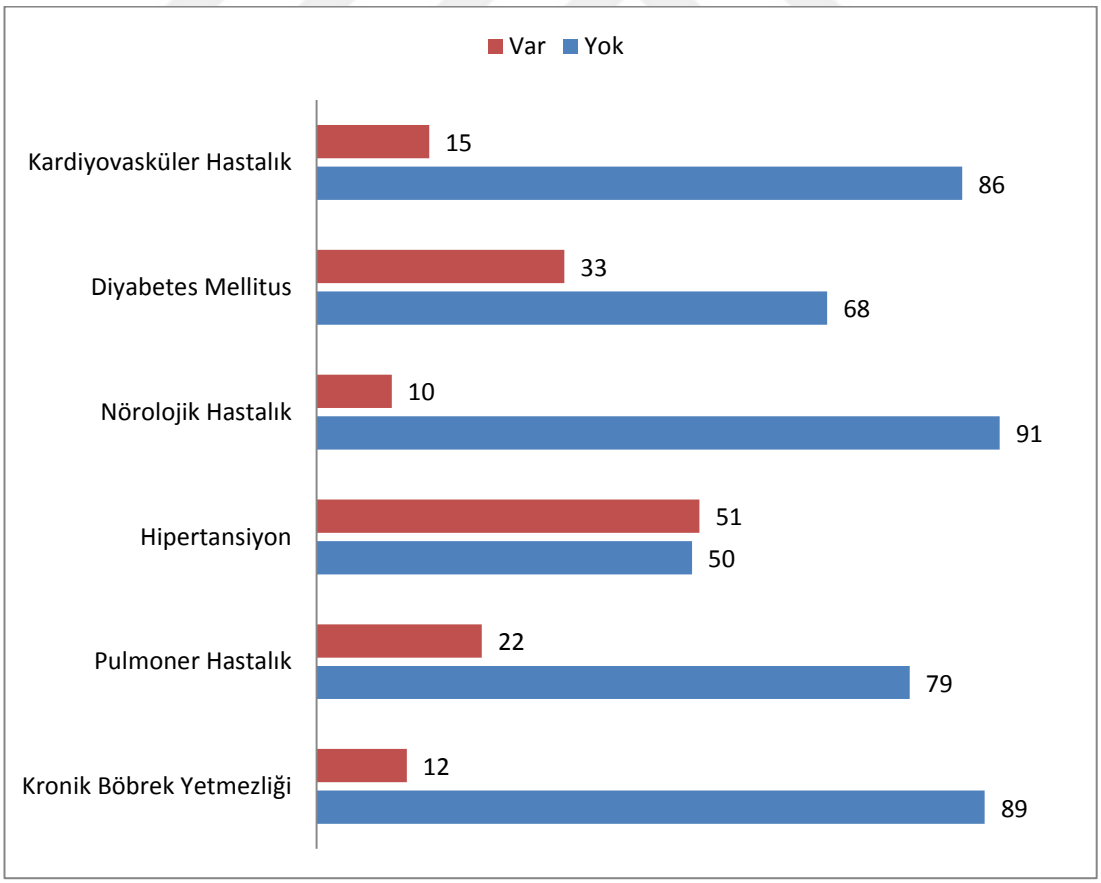

Şekil 28. Hastaların komorbid durumlarının incelenmesi

Şekil 28'de hastaların komorbid durumları özetlendi. Buna göre çalışmaya dahil edilen hastalardan 15 (% 15,2)'sinde kardiyovasküler hastalıklar, 33 (% 33,3)'ünde diyabetes mellitus, 10 (% 10,1)'unda nörolojik hastalıklar, 51 (% 51,5)'inde hipertansiyon, 22 (% 22,2)'sinde pulmoner hastalıklar, 12 (% 12,1)'sinde kronik böbrek yetmezliği bulguları saptandı.

Tablo 3. Hastaların ASA, AO kırık sınıflaması, anestezi tipi, singh index, perop veya postop komplikasyonlarının incelenmesi

	Frekans (n)	Yüzde (%)
ASA		
Asa 2	7	6,9
Asa 3	36	35,6
Asa 4	41	40,6
Asa 5	13	12,9
Asa 5E	4	4,0
AO kırık sınıflaması		
31-A2.2	43	42,6
31-A2.3	22	21,8
31-A3	36	35,6
Anestezi tipi		
Genel	15	14,9
Spinal	86	85,1
Singh İndex		
1	26	25,7
2	47	46,5
3	28	27,7
Ameliyat esnasında veya sonrasında komplikasyon		
Yok	85	84,2
Var	16	15,8
Ameliyat esnasında veya sonrasında komplikasyon varlığı olanlarda		
1	4	25,0
2	1	6,3
4	3	18,7
5	8	50,0

Çalışmaya dahil edilen hastaların 7 (%6,9)'unda Asa 2, 36 (% 35,6)'sında Asa 3, 41 (% 40,6)'sında Asa 4, 13 (% 12,9)'ünde Asa 5, 4 (% 4,0)'ünde ise Asa 5E grubu olduklarına rastlanıldı. AO kırık sınıflamasına göre 43 (% 42,6) hastada 31-A2.2, 36 (% 35,6) hastada 31-A3, 22 (% 21,8) hastada ise 31-A2.3 tip kırık tespit edildi.

Çalışmaya dahil edilen hastaların tamamında basit düşme bulguları tespit edilirken, ek travma bulgusuna hiçbir hastada rastlanılmadı.

Anestezi tipi olarak 15 (% 14,9) hastada genel anestezi uygulandığı saptanırken, 86 (% 85,1) hastada spinal anestezinin uygulandığı saptandı.

Singh index bulguları 26 (% 25,7) hastada 1, 47 (% 46,5) hastada 2, 28 (% 27,7) hastada ise 3 şeklinde olduğu tespit edildi.

Ameliyat esnasında veya sonrasında hastaların 85 (% 84,2)'inde herhangi bir komplikasyona rastlanılmazken, 16 (% 15,8) hastada komplikasyon geliştiği görüldü. Komplikasyon gelişen hastalardan ise % 25,0 (n=4)'inde tromboemboli, % 6,3 (n=1)'ünde protez dislokasyonu, % 18,7 (n=3)'sinde periprostetik kırık, % 50,0 (n=8)'sinde ise protez çevresi enfeksiyon bulgularına rastlanıldı (Tablo 3).

Tablo 4. Hastaların sürekli ölçüm parametrelerinin incelenmesi

	Ort±ss	Med (Min-Maks)
Operasyon gününe kadar geçen süre	2,64±1,58	2 (1-7)
Operasyon süresi (dk)	61,7±13,1	60 (35-115)
Transfer edilen RBC (ünite)	0,93±0,89	1 (0-3)
Takip süresi (ay)	55,2±5,5	55 (42-69)
Tam ağırlık taşıma süresi (gün)	10,93±5,89	8 (4-25)
Yaralanma öncesi Harris kalça skoru (100)	76,2±8,3	76 (60-96)
Harris kalça skoru (3 ay)	57,2±10,4	58 (40-86)
Harris kalça skoru (12 ay)	66,2±10,0	66 (42-88)
Harris kalça skoru (24 ay)	71,0±9,3	72 (40-88)
Parker ve Palmer Hareketlilik Skoru (Preoperatif)	6,66±1,26	7 (4-9)
Parker ve Palmer Hareketlilik Skoru (24 ay)	5,72±1,34	6 (1-8)

Tablo 4'de hastaların sürekli ölçüm parametrelerine ilişkin bulgular özetlendi.

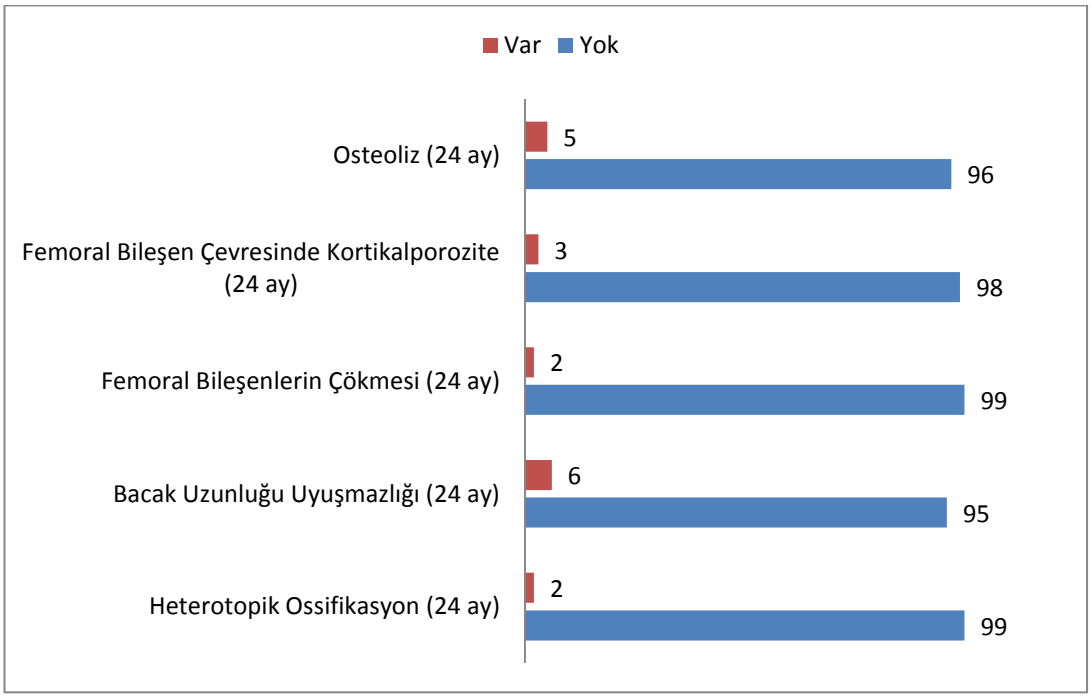

Şekil 29. Hastaların 24. ay bulgularına ilişkin dağılımın incelenmesi

Hastaların 24. ay bulguları incelendiğinde; 5 (% 5,1) hastada osteoliz, 3 (% 3,0) hastada femoral bileşen çevresinde kortikal porozite, 2 (% 2,0) hastada femoral bileşenlerin çökmesi, 6 (% 6,1) hastada bacak uzunluğu uyuşmazlığı, 2 (% 2,0) hastada ise heterotropik ossifikasyon varlığı tespit edildi.

Çalışmada yer alan 101 hastadan elde edilen veriler; Grup 1'de (Kalkar destekli distal tutulumlu endoprotez uygulanmış hastalar) 45 hasta, Grup 2'de (Kalkar desteksiz distal tutulumlu endoprotez uygulanmış hastalar) 56 hasta olarak iki farklı grupta incelendi. Yapılan incelemede hastaların cinsiyet (p=0,735), yaş (p=0,794) ve BMI (p=0,957) değerleri ile gruplar arasındaki farklılıkların homojenlik gösterdiği saptandı (Tablo 5).

Tablo 5. Hastaların demografik özelliklerinin incelenmesi

	Grup 1 (n=45)	**Grup 2 (n=56)**	**p**
	n(%)	**n(%)**	
Cinsiyet			
Erkek	16 (35,6)	19 (33,9)	0,735
Kadın	29 (64,4)	37 (66,1)	
	Grup 1 (n=45)	**Grup 2 (n=56)**	
	Med (Min-Maks)	**Med (Min-Maks)**	
Yaş	78 (71-91)	78,5 (70-94)	0,794
BMI	22 (18-30)	22 (18-30)	0,957

* p<0,05, Ki-kare testi, Mann whitney u testi

Grup 2'de yer alan hastalarda kardiovasküler(p=0,155), nörolojik (p=0,179), hipertansif(p=0,201) ve pulmoner (p=0,448) hastalık varlığının görülme sıklığı Grup 1'de yer alan hastalara göre daha yüksek olmasına karşın elde edilen farklılık anlamlı bulunamadı (p>0,05).

Tablo 6. Hastaların ek hastalık varlık bulguları ile gruplar arasındaki farklılıkların incelenmesi

	Grup 1 (n=45)	**Grup 2 (n=56)**	**p**
	n(%)	**n(%)**	
Kardiovasküler hastalık			
Yok	41 (91,1)	45 (80,4)	0,155
Var	4 (8,9)	11 (19,6)	
Diyabet			
Yok	24 (53,3)	44 (78,6)	**0,004**
Var	21 (46,7)	12 (21,4)	

Tablo 5'in devamı			
Nörolojik hastalık			
Yok	43 (95,6)	48 (85,7)	0,179
Var	2 (4,4)	8 (14,3)	
Hipertansiyon			
Yok	26 (57,8)	24 (42,9)	0,201
Var	19 (42,2)	32 (57,1)	
Pulmoner hastalık			
Yok	37 (82,2)	42 (75,0)	0,448
Var	8 (17,8)	14 (25,0)	
Kronik böbrek yetmezliği			
Yok	36 (80,0)	53 (94,6)	**0,019**
Var	9 (20,0)	3 (5,4)	

* p<0,05, Ki-kare testi

Kronik böbrek yetmezliği (p=0,019) (Şekil 31) ile Diyabet varlığının (p=0,004) (Şekil 30) görülme sıklığı Grup 1'de yer alan hastalarda Grup 2'de yer alan hastalara göre daha yüksek olduğu tespit edildi (p<0,05) (Tablo 6).

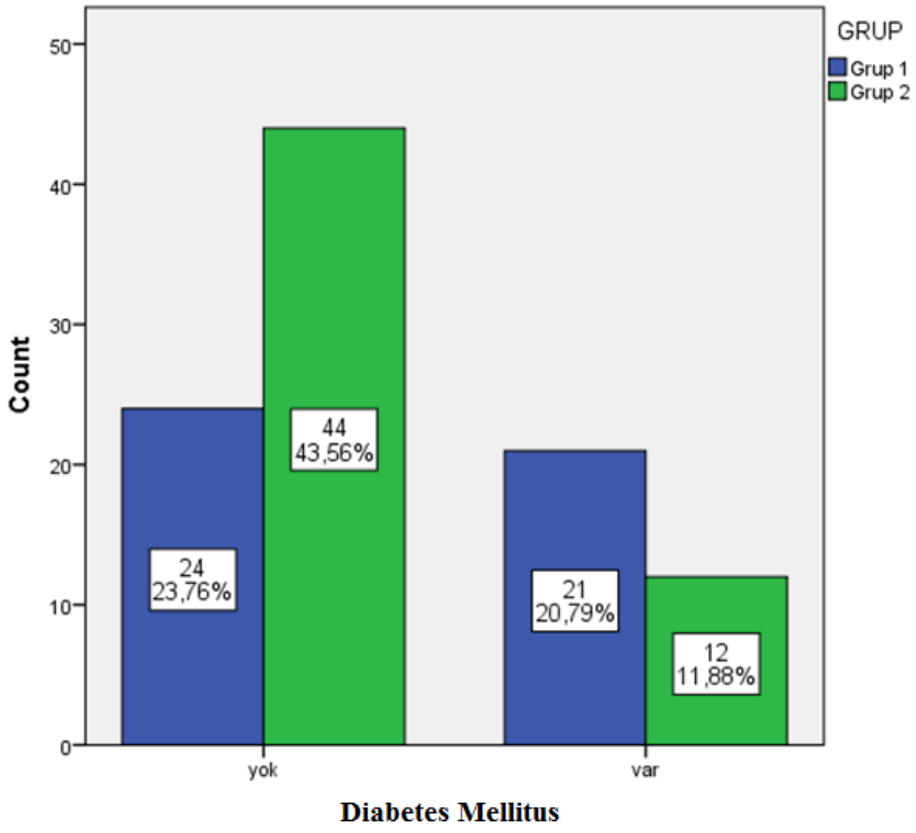

Şekil 30. Diyabet varlığı ile gruplar arasındaki farklılıkların incelenmesi

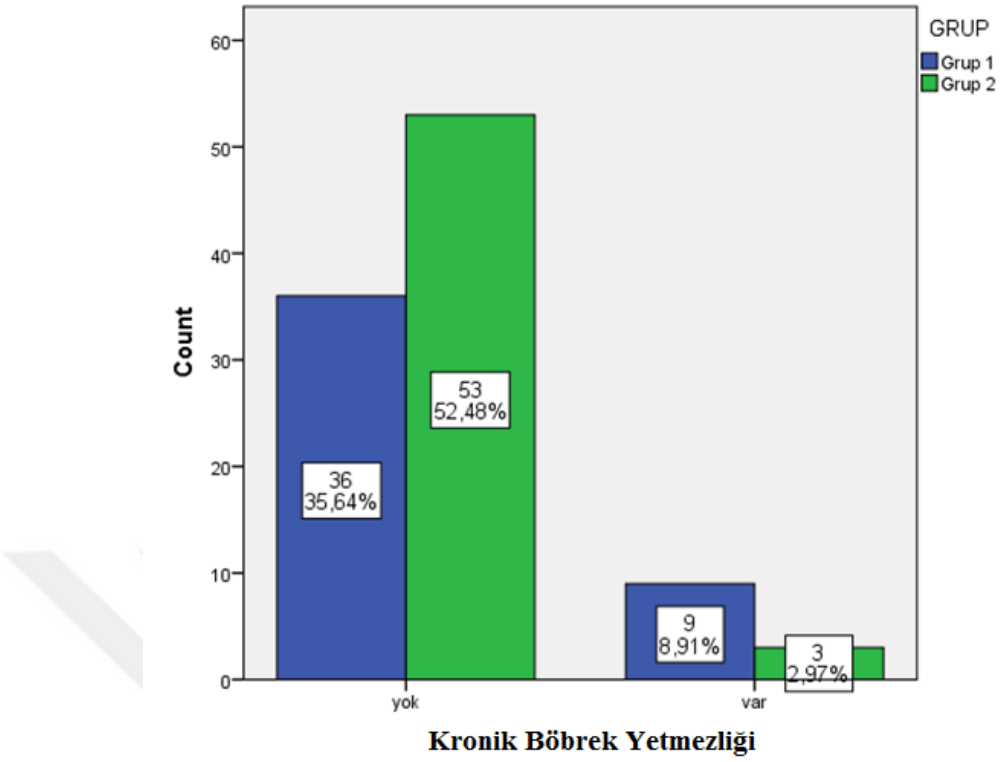

Şekil 31. Kronik böbrek yetmezliği ile gruplar arasındaki farklılıkların incelenmesi

Tablo 7. Hastaların ASA, AO kırık sınıflaması, anestezi tipi, sinh index, perop veya postop komplikasyonlar ile gruplar arasındaki farklılıkların incelenmesi

	Grup 1 (n=45) n(%)	**Grup 2 (n=56) n(%)**	**p**
ASA			
Asa 2	4 (8,9)	3 (5,4)	0,458
Asa 3	19 (42,2)	17 (30,4)	
Asa 4	17 (37,8)	24 (42,9)	
Asa 5	3 (6,7)	10 (17,9)	
Asa 5E	2 (4,4)	2 (3,6)	
AO kırık sınıflaması			
31-A2.2	19 (42,2)	24 (42,9)	0,661
31-A2.3	8 (17,8)	14 (25,0)	
31-A3	18 (40,0)	18 (32,1)	
Anestezi tipi			
Genel	4 (8,9)	11 (19,6)	0,073
Spinal	41 (91,1)	45 (80,4)	
Singh İndex			
1	12 (26,7)	14 (25,0)	0,733
2	22 (48,9)	25 (44,6)	
3	11 (24,4)	17 (30,4)	
Preop veya postop komplikasyon			
Yok	38 (84,4)	47 (83,9)	NA
Var	7 (15,6)	9 (16,1)	

* p<0,05, Ki-kare testi, Fisher exact testi

Çalışmada yer alan hastaların ASA (p=0,458), AO kırık sınıflaması (p=0,661), Singh index (p=0,733) ve preop veya postop komplikasyon bulguları ile gruplar arasındaki farklılıkların benzerlik gösterdiği tespit edildi (p>0,05). Genel anestezinin spinal anesteziye göre Grup 2'de yer alan hastalarda daha sık uygulandığı gözlenmesine karşın elde edilen farklılığın anlamlı olmadığı saptandı (p=0,073; p>0,05) (Tablo 7).

Tablo 8. Hastaların sürekli ölçüm parametreleri ile gruplar arasındaki farklılıkların incelenmesi

	Grup 1 (n=45)	**Grup 2 (n=56)**	**p**
Operasyon gününe kadar geçen süre (u)	2 (1-7)	2 (1-7)	0,402
Operasyon süresi (dk) (u)	60 (35-115)	60 (40-85)	0,862
Transfer edilen RBC (ünite) (u)	1 (0-3)	1 (0-3)	**0,020**
Takip süresi (ay) (u)	55 (43-69)	55 (42-69)	0,618
Tam ağırlık taşıma süresi (gün) (u)	12 (4-22)	8 (4-25)	0,605
Yaralanma öncesi Harris kalça skoru (100) (u)	74 (60-88)	76 (64-96)	**0,041**
Harris kalça skoru (3 ay) (u)	54 (40-75)	61 (40-86)	**0,022**
Harris kalça skoru (12 ay) (t)	64,7±9,3	67,4±10,4	0,189
Harris kalça skoru (24 ay) (u)	72 (40-82)	72 (51-88)	0,492
Parker ve Palmer Hareketlilik Skoru (Preoperatif) (u)	7 (4-9)	7 (4-9)	0,284
Parker ve Palmer Hareketlilik Skoru (24 ay) (u)	5 (1-8)	6 (3-8)	**0,033**

* p<0,05, (u)=Mann whitney u testi (Med(Min-Maks)), (t)=Bağımsız student t-testi (Ort±ss)

Hastaların operasyon gününe kadar geçen süre (p=0,402), operasyon süresi (dk) (p=0,862), takip süresi (ay) (p=0,618), harris kalça skoru (24 ay) (p=0,492) ve parker ve palmer hareketlilik skoru (preoperatif) bulguları ile gruplar arasındaki dağılımın homojenlik gösterdiği tespit edildi (p>0,05). Tam ağırlık taşıma süresi (gün) (p=0,605) bulguları Grup 1'de yer alan hastalarda, Grup 2'de yer alan hastalara göre daha yüksek olduğu gözlenmesine karşın aradaki farklılık istatistiksel açıdan anlamlı bulunmadı (p>0,05) (Tablo 8).

Grup 1'de yer alan hastalarda transfer edilen RBC bulguları (p=0,020) (Şekil 32) Grup 2'de yer alan hastalara göre daha yüksek olduğu saptanırken (p<0,05), Grup 2'de yer alan hastalarda ise Yaralanma öncesi Harris kalça skoru (100) (p=0,041) (Şekil 33), Harris kalça skoru (3 ay) (p=0,022) (Şekil 34) ve Parker ve Palmer Hareketlilik Skoru (24 ay) (p=0,033) (Şekil 35) bulguları Grup 1'de yer alan hastaların ortalamalarına göre daha yüksek olduğu tespit edildi (p<0,05).

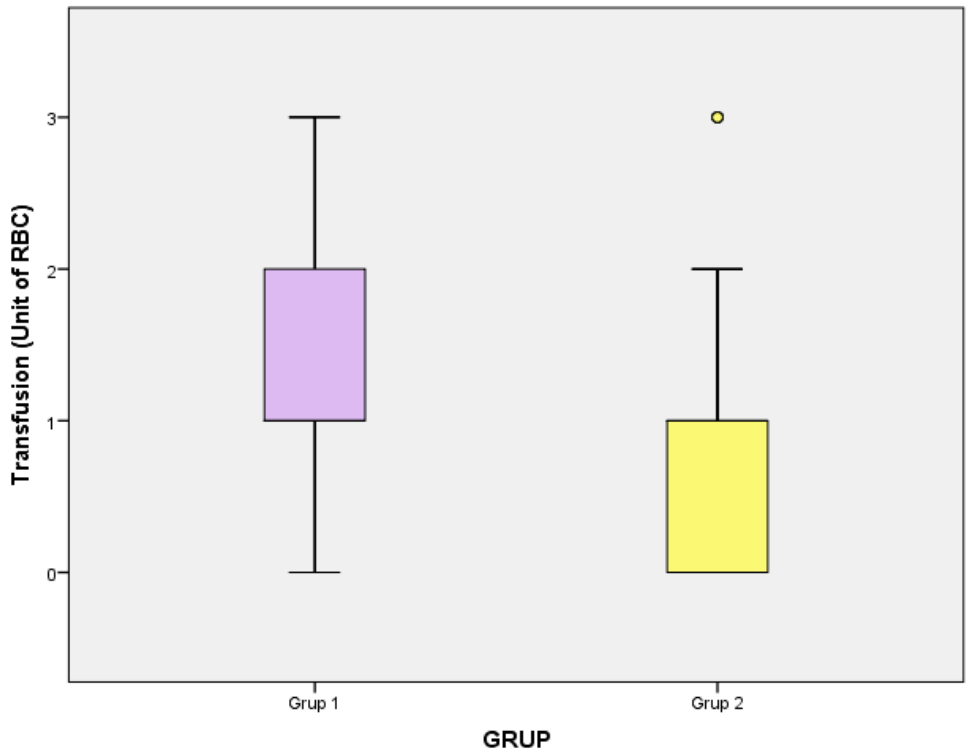

Şekil 32. Transfer edilen RBC değeri ile gruplar arasındaki farklılıkların incelenmesi

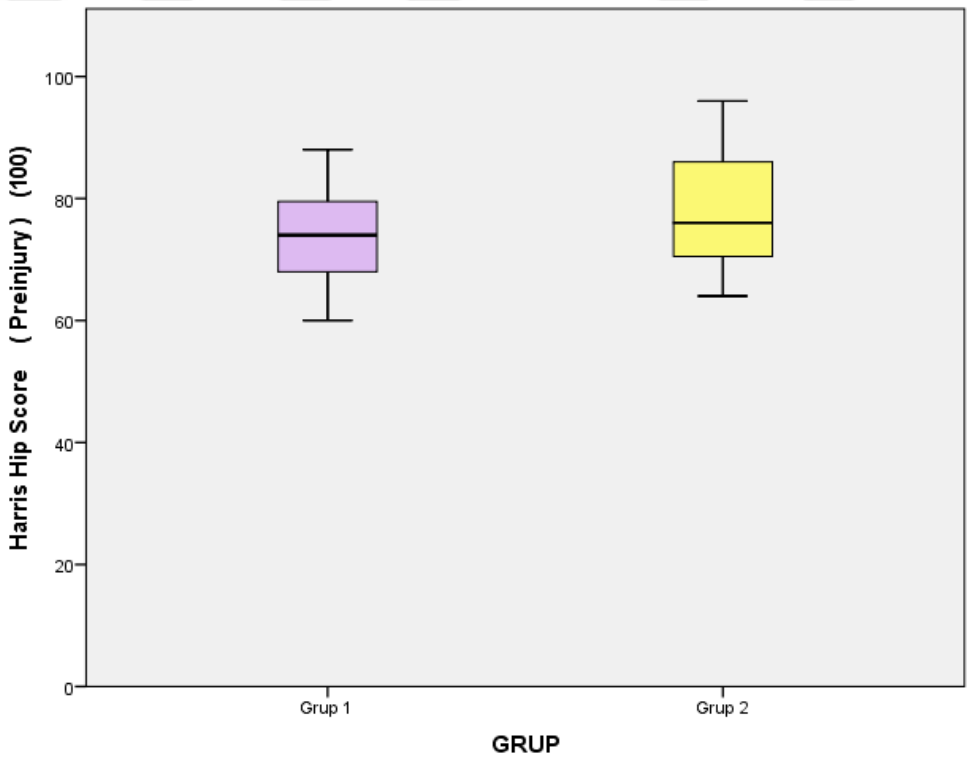

Şekil 33. Yaralanma öncesi Harris kalça skoru (100) değeri ile gruplar arasındaki farklılıkların incelenmesi

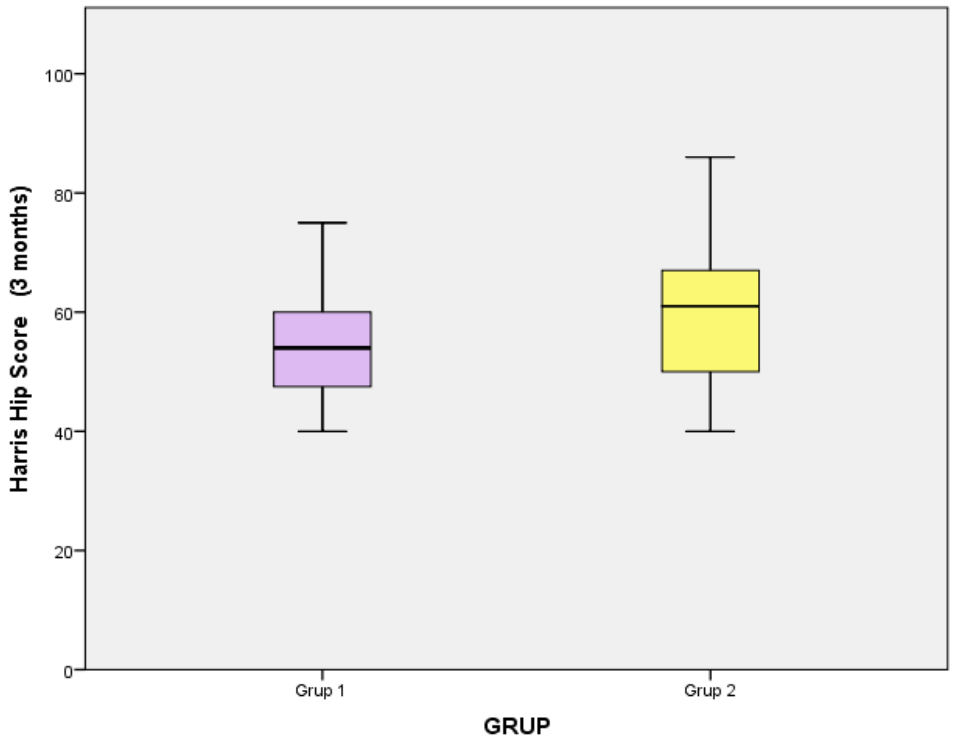

Şekil 34. Harris kalça skoru (3 ay) değeri ile gruplar arasındaki farklılıkların incelenmesi

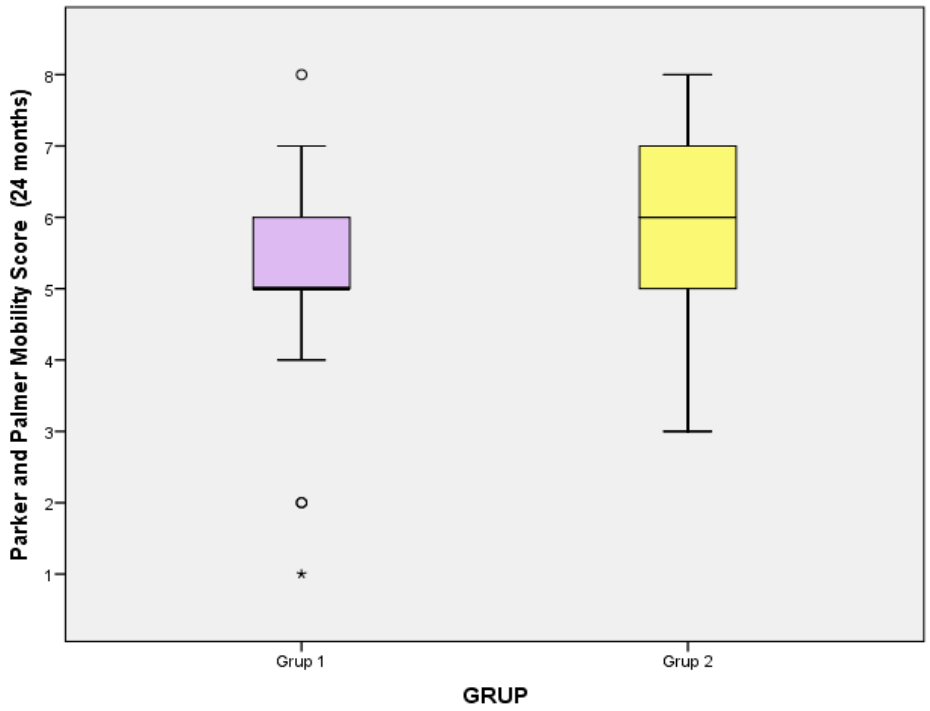

Şekil 35. Parker ve Palmer Hareketlilik Skoru (24 ay) değeri ile gruplar arasındaki farklılıkların incelenmesi

Tablo 9. Hastaların 24. ay bulgularına ilişkin dağılımın incelenmesi

	Grup 1 (n=45) n(%)	Grup 2 (n=56) n(%)	p
Osteoliz (24 ay)			
Yok	44 (97,8)	52 (92,9)	0,278
Var	1 (2,2)	4 (7,1)	
Femoral bileşen çevresinde kortikal porozite (24 ay)			
Yok	44 (97,8)	54 (96,4)	0,720
Var	1 (2,3)	2 (3,6)	
Femoral bileşenlerin çökmesi (24 ay)			
Yok	43 (95,6)	56 (100)	0,103
Var	2 (4,4)	0 (0)	
Bacak Uzunluğu Uyuşmazlığı (24 ay)			
Yok	42 (93,3)	53 (94,6)	0,738
Var	3 (6,7)	3 (5,4)	
Heterotropik Ossifikasyon (24 ay)			
Yok	45 (100)	54 (96,4)	0,211
Var	0 (0)	2 (3,6)	

* p<0,05, Ki-kare testi

Çalışmada yer alan hastaların Osteoliz (24 ay) (p=0,278), femoral bileşen çevresinde kortikal porozite (24 ay) (p=0,720), femoral bileşenlerin çökmesi (24 ay) (p=0,103), Bacak Uzunluğu Uyuşmazlığı (24 ay) (p=0,738) ve Heterotropik Ossifikasyon (24 ay) (p=0,211) bulguları ile gruplar arasındaki farklılıkların istatistiksel açıdan anlamlı olmadığı belirlendi (Tablo 9).

Tablo 10. Hastaların yaralanma öncesi ve 24. ay Harris kalça skoru bulguları arasındaki farklılıkların incelenmesi

	Yaralanma öncesi Ort±ss	24. ay Ort±ss	p
Tüm hastalarda			
Harris kalça skoru	76,3±8,4	71,0±9,4	**<0,001**
Grup 1			
Harris kalça skoru	74,1±7,5	69,9±9,0	**0,002**
Grup 2			
Harris kalça skoru	77,9±8,7	71,8±9,6	**<0,001**

* p<0,05, Paired sample test

Yaralanma öncesi Harris kalça skoru bulguları; tüm hastalarda (p<0,001), Grup 1 (p=0,002) ve Grup 2 (p<0,001)'deki bulgularında, 24. ay harris kalça skoruna göre daha yüksek olduğu tespit edildi (p<0,05) (Tablo 10).

Tablo 11. Hastaların preoperatif ve 24. ay parker ve palmer hareketlilik skoru bulguları arasındaki farklılıkların incelenmesi

	Preoperatif Ort±ss	24. Ay Ort±ss	
Tüm hastalarda			
Parker ve Palmer Hareketlilik Skoru	6,66±1,26	5,72±1,34	**<0,001**
Grup 1			
Parker ve Palmer Hareketlilik Skoru	6,51±1,16	5,35±1,47	**<0,001**
Grup 2			
Parker ve Palmer Hareketlilik Skoru	6,77±1,33	6,0±1,17	**<0,001**

* p<0,05, Paired sample test

Hastaların preoperatif Parker ve Palmer hareketlilik skoru bulguları; tüm hastalarda (p<0,001), Grup 1 (p<0,001) ve Grup 2 (p<0,001)'deki bulgularında, 24. ay Parker ve Palmer hareketlilik skorlarına göre daha yüksek olduğu saptandı (p<0,05) (Tablo 11).

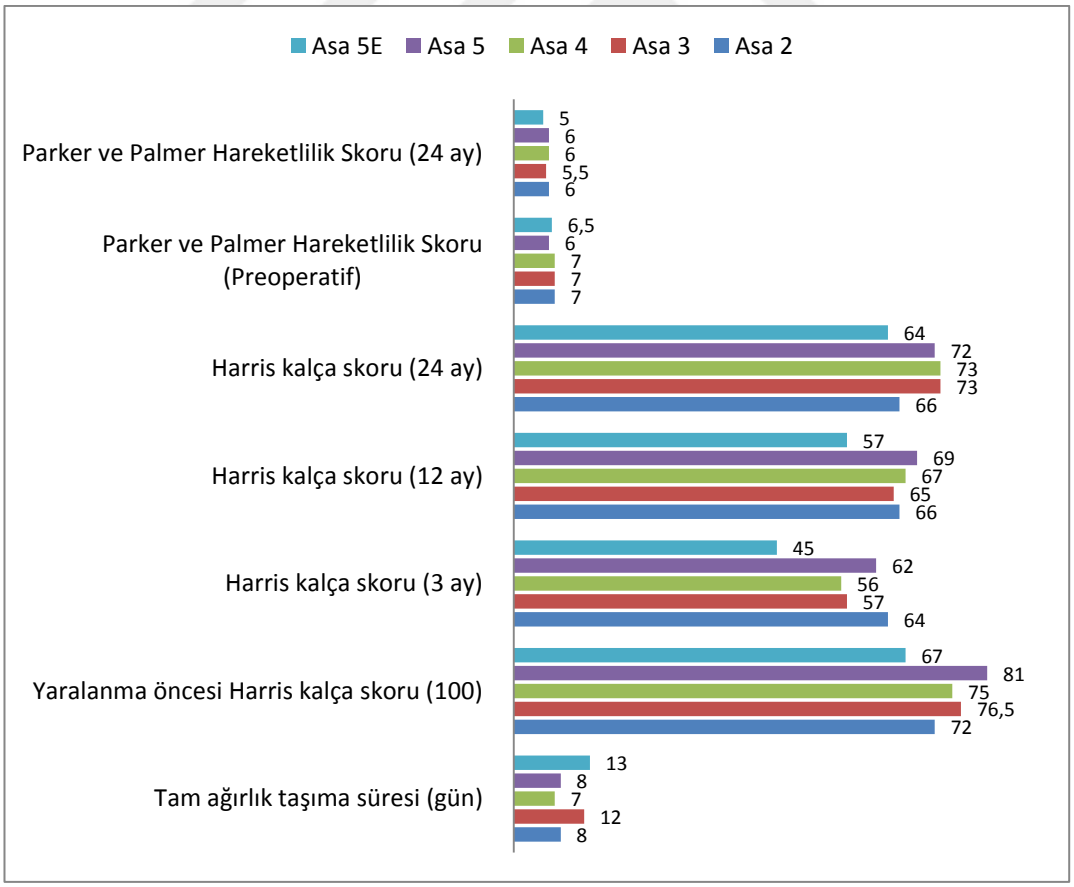

Şekil 36. hastaların Tam ağırlık taşıma süresi, Harris kalça skoru ve Parker ve Palmer Hareketlilik Skoru bulguları ile ASA skoru arasındaki dağılımın incelenmesi

Şekil 36'da hastaların Tam ağırlık taşıma süresi, Harris kalça skoru ve Parker ve Palmer Hareketlilik Skoru bulguları ile ASA skoru arasındaki dağılımın özetlenmiştir. Buna göre Asa 5E grubunda yer alan hastaların parker ve palmer hareketlilik skoru (24 ay), parker ve palmer hareketlilik skoru (preoperatif), harris kalça skoru (24 ay), harris kalça skoru (12 ay), harris kalça skoru (3 ay) ve yaralanma öncesi harris kalça skoru (100) bulgularının en düşük medyan değerine sahip olduğu gözlenirken; tam ağırlık taşıma süresi (gün) açısından ise en yüksek medyan değerine sahip oldukları belirlendi. Elde edilen bu farklılığa karşın gruplar arasındaki analiz sonuçlarında anlamlılık saptanamadı ($p>0,05$). Gruplar arasındaki anlamlılığın saptanamaması ASA gruplarında hastaların dağılımlarının homojenlik göstermemesinden kaynaklandığı düşünülmektedir.

Tablo 12. hastaların ameliyat için beklenen süre ile bazı parametreler arasındaki ilişki

	Ameliyat için beklenen süre	
	r	**p**
Transfer edilen RBC (ünite)	0,017	0,867
Tam ağırlık taşıma süresi (gün)	0,098	0,328
Yaralanma öncesi Harris kalça skoru (100)	-0,168	0,093
Harris kalça skoru (3 ay)	-0,107	0,289
Harris kalça skoru (12 ay)	-0,083	0,411
Harris kalça skoru (24 ay)	-0,083	0,407
Parker ve Palmer Hareketlilik Skoru (Preoperatif)	-0,102	0,311
Parker ve Palmer Hareketlilik Skoru (24 ay)	-0,147	0,143
Ameliyat esnasında veya sonrasında komplikasyon	0,215	**0,031**

*p<0,05, Spearman korelasyon testi

Hastaların ameliyat için beklenen süre bulguları ile ameliyat esnasında veya sonrasında komplikasyon varlığı arasında pozitif yönlü zayıf bir korelasyon bulgusuna rastlanıldı ($p<0,05$).

5. TARTIŞMA ve SONUÇ

İnstabil femur intertrokanterik kırıkların genellikle geriatrik ve komorbid hastalıkları olan hastalarda görülmesi sebebiyle bu hastaların tedavileri süreçlerinde çeşitli komplikasyonlar görülebilmektedir. Bu nedenle bu hastalarda temel hedef hastaların mümkün olan en kısa sürede eski mobilite düzeylerine ulaştırılmalarıdır. Yapılan çalışmalarda bu hastaların yaklaşık %50'sinin eski fonksiyonel seviyelerine ulaşamadıklarını göstermektedir.[84] Ameliyata hazırlık sürecinin uzaması, postop süreçte hastaların iyi rehabilite edilemeyişleri gibi hastaların tekrar mobilize olma süreçlerini uzatacak tüm sebepler postop süreçte komplikasyonların görülme sıklığını artıracaktır.[85, 86] Ameliyat öncesi sürenin 48 saati aşması halinde preop ve postop komplikasyonların ve mortalite oranının yükseldiği gösterilmiştir.[87, 88] Bu nedenle kliniğimizde tüm hastalar ilk 48 saatte opere edilmeye çalışılmaktadır. Ayrıca çalışmamızın gücü açısından ilk 48 saatte opere olan hastalar çalışmaya dahil edilmiş olup, her iki grupta kırık zamanı ile operasyon zamanı arası süre konusunda anlamı fark yoktur ($p>0.05$)

Stabil ve instabil femur intertrokanterik kırıklarda öncelikli tedavi olarak osteosentez düşünülmelidir. Özellikle instabil femur intertrokanterik kırıklarda hastaların kemik kalitesinin yetersiz oluşu, kalkarın parçalanmış olması, erken süreçte yük vererek mobilize etme hedefleri ile artroplasti planlanabilir.[89]

İnstabil intertrokanterik kırık olgularında son yıllarda uzun femoral stemli kalça hemiartroplastilerinin diyafizyel tutulum sağlamaları sebebiyle desteği proksimalden, metafizyel bölgeden alan kısa stemli kalça hemiartroplastilere göre daha iyi tutunum sağladığı, postop süreçte hastaların daha erken mobilize oldukları, daha düşük luksasyon oranları nedeniyle ön plana çıktıkları görülmektedir.[56]

Diyafizer tutulumlu ile metafizer tutulumlu hemiartroplasti olgularının karşılaştırılmasında Harris kalça skoru ve Parker ve Palmer mobilite skorunun iki yıllık değerlendirmede diyafiz sabit gövdeli grupta daha iyi olduğunu gösteren çalışmalar literatürde mevcuttur.

Biyomekanik olarak kalça eklemine uygulanan stres kortikal kemik yoluyla aktarılır. Ancak stemin intramedüller kanala yerleştirilmesi ile stres distal olarak implant aracılığıyla aktarılır.[53] Bu nedenle kısa ve uzun sap yöntemlerinin farklı

etkileri olması kaçınılmazdır. Diyafizden sabitlenmiş uzun saplar stresi distal kemiğe aktarırken, metafizeal kısa saplar stresi proksimal kemiğe aktarır.[90, 91] Proksimal bölgedeki stres kalkanındaki koruyucu özelliği ile diyafizden sabitlenmiş stemler olası yükü azaltır. Metafizer tasarıma sahip gövdelerde, proksimal bölgenin anatomik özelliği ile zayıf kortikal destek ve osteoporoza bağlı olası trokanterik kırıklardan kaynaklanan instabilite nedeniyle bu bölgede güçlü stabilite elde etmek zordur. Diyafiz tasarımına sahip uzun gövdeler, hem meta-diyafiz bölgesini destekleyerek hem de distal olarak bastırarak geçirilen kortikal tutulum sağlayarak daha güçlü başlangıç stabilitesi ve uzun vadeli biyolojik fiksasyon sağlar.[92, 93] Bu nedenle, distal gövde protezlerinin daha erken mobilizasyona ve ağırlık taşımaya izin vererek daha erken (veya daha iyi) stabilite göstermektedir.

Metafizle tutulumlu tasarımlarda dislokasyon, protez gevşemesi, kortikal veya çökme porozisi ve osteoliz gibi komplikasyonların daha sık olduğu saptanmıştır. Metafizer bölgede kırığa bağlı erken dönemde kemik kalitesi daha düşük olduğu için bu bölgede protez kaynaklı komplikasyonlar daha sık görülmektedir.. Yine protezin kısa olması nedeniyle metafizer sabit gövdelerde beklendiği gibi gevşeme ve buna bağlı çıkıklar daha sık olmaktadır. Bu durum kalkar destekli protez uygulamalarda proksimal seviyeden tutulumun nasıl olacağı ve proksimal bölgede yaşanacak kortikal baskıya sekonder periprostetik riskinin nasıl olacağı yönünde soruları gündeme getirmiştir.

Çalışmamızda kalkar desteğinin bozulduğu instabil intertrokanterik kırık sonrası kalkar desteği olan (grup 1) ve kalkar desteği olmayan (grup 2) uzun femoral stemli protez uygulanmış hastaların sonuçları karşılaştırmayı amaçladık. Kalkar desteğin proksimalden tutulum sağlayan kısa femoral stemli protezlerde oldukça önem taşır iken tutulumu distalden, diyafizden sağlayarak kuvveti proksimale ileten uzun femoral stemli protez dizaynlarında klinik ve radyolojik sonuçlarının kıyaslanması hedeflenmiş idi.

1.grup hastalarda erken dönemde çıkık riskinin daha az olduğu, 2.grup hastalarda tam ağırlık verme süresinin daha kısa, fonksiyonle sonuçların daha iyi olduğu sonucu ile karşılaşmış olsak da her iki grup açısından bu farklılıklar istatistiksel açıdan anlamlı değildi. Her iki grupta perop ve postop komplikasyonlar açısından da anlamlı bulgulara rastlanılmadı. Bu durum diyafizyel tutulum sayesinde

proksimale binen yükün azaltıldığı ve kalkar yapısının proksimal tutulumlu protezlere kıyasa daha az önem arz ettiği sonucunu vermiştir. İnstabil intertrokanterik femur kırıklı olgularda distal tutulumlu parsiyel protez tercih edilmesi halinde kalkar desteğinin olup olmaması hastanın prognozunu ciddi şekilde etkilemeyeceği sonucu elde edilmiştir. Ancak diyafiz tutulumlu tasarımlarda da komplikasyonlar olabileceği de göz önünde bulundurulmalıdır. Özellikle geriatrik osteoporotik hastalarda aşırı artmış femoral bowing nedeniyle periprostetik kırık riskinin uzun femoral stemler ile daha fazla olabileceği akılda tutulmalıdır. Uzun femoral stemli (distal tutulumlu, diyafiz tutulumlu) parsiyel kalça protezleri geriatrik instabil intertrokanterik kırıklı hasta populasyonunda uygun alternatifler arasında yer almaktadır.

Sonuç olarak çalışmamızda diafizyel tutulumlu uzun stemli endoprotez dizaynın geriatrik hastalarda insatbil intertrokanterik kırıklarda başarılı sonuçlar verdiği, diafizyel tutulumlu endoptrotezin kullanıldığı tip kırıklarda kalkarlı ve kalkarsız stem dizaynın radyolojik ve klinik olarak anlamlı fark yaratmadığı gösterilmiştir. Bu konuda randomize, prospektif, daha geniş vaka sayılı çalışmalara ihtiyaç vardır.

6. KAYNAKLAR

1. **Browner D, Jüpiter J, Levine A, Trafton P.** Skeletal Trauma, V: 2, 1833-1926. WB Saunders Company, **1996**.

2. **Strayer LM.** The embryology of the human hip joint. *The Yale journal of biology and medicine*, **1943;** 16:13.

3. **Kuran O.** Sistematik anatomi: Filiz Kitabevi, **1983**.

4. **Thompson JC.** Netter's Concise Orthopaedic Anatomy E-Book: Elsevier Health Sciences, **2015**.

5. **Sonel B.** Kalça biyomekaniği- biomechanics Of The Hip. *T Klin FTR,* **2001;** 1:209-218.

6. **Morgan SJ.** AAOS Comprehensive Orthopaedic Review. In: JR. L, ed. Rosemont: American Academy of Orthopaedic Surgeons, **2009:**597-610.

7. **Başaloğlu HAA.** İnsan femurlarında torsiyon ve kollodiyafizer açıları, birbirleri arasındaki ilişkiler ve açı değerleri üzerinde etkili bazı faktörler. *Acta Orthop Traumatol Turc,* **1996;** 30.

8. **Aksu N, Işıklar ZU.** Kalça kırıkları. *Türk Ortopedi ve Travmatoloji Birliği Derneği (TOTBİT) Dergisi,* **2008;** 7:8-19.

9. **Sobotta J.** Sobotta: atlas de anatomía humana: Ed. Médica Panamericana, **2006**.

10. **Singh M, Nagrath AR, Maini PS.** Changes in trabecular pattern of the upper end of the femur as an index of osteoporosis. *JBJS,* **1970;** 52:457-467.

11. **Kourtzis N, Pafilas D, Kasimatis G.** Management of pertrochanteric fractures in the elderly patients with an external fixation. *Injury,* **2001;** 32:115-128.

12. **Griffin JB.** The calcar femorale redefined. *Clinical orthopaedics and related research* **1982;** 211-214.

13. **Kyle R, Wright T, Burstein A.** Biomechanical analysis of the sliding characteristics of compression hip screws. *The Journal of bone and joint surgery American volume* **1980;** 62:1308-1314.

14. **Manizade DM.** Kemik ve mafsal traumatolojisi (kırık ve çıkıklar). *İstanbul üniversitesi Cerrahpaşa Tıp Fakültesi Yayınları,* **2012;** 2:512-556.

15. **Arıncı K.** Anatomi I, Hareket Sistemi (Kemikler, Eklemler, Kaslar) Ankara **1993**.

16. **DE LEE JC.** Fractures and dislocations of the hip. In: Rockwood CA GD, Buckholz RW, Heckman JD., ed. Rockwood and Green's Fractures in Adults. Philadelphia: Lippincott-Raven, **1996:**1659-1827.

17. **Moore KL, Dalley AF.** Clinically oriented anatomy: Wolters kluwer india Pvt Ltd, **2018**.

18. **Atlası SJSİA.** Cilt 1. Münih-Viyana-Baltimor: Urban & Schwarzenberg **1990**.

19. **Dalley AF.** Clinically oriented anatomy: Wolters Kluwer Spanish, **2014**.

20. **Thompson JC.** Netter ortopedik anatomi atlası. Ankara: Palme Yayıncılık **2003:**147-198.

21. **Ege R.** Kalça ile ilgili tarihi gelişme. Kalça Cerrahisi ve Sorunları Kitabı. Ankara: THK. Matb., **1994**.

22. **İnan M.** Kas-iskelet sistemi biyomekaniği. In: İbrahim Deniz Akçalı MG, Kerem Ün, ed. Kalça biyomekaniği. Adana, **2009**.

23. **Günel U.** Kalça eklemi biyomekaniği. In: R E, ed. Kalça cerrahisi ve sorunları Ankara: Türk Hava Kurumu Basımevi, **1994:**53-61.

24. **Ilgın MB.** İnstabil İntertrokanterik Femur Kırıklarının PFNA Çivisi ve Endoprotez ile Cerrahi Tedavisinin Karşılaştırılması. Uzmanlık Tezi, Zonguldak Karaelmas Üniversitesi, Zonguldak, **2015**.

25. **Koval KJ, Zuckerman JD.** Intertrochanteric fractures. Hip Fractures, *Springer,* **2000;** 129-190.

26. **Hughes PE, Hsu JC, Matava MJ.** Hip anatomy and biomechanics in the athlete. *Sports medicine and arthroscopy review,* **2002;** 10:103-114.

27. **Lavelle DG.** Fractures and dislocations of the hip. Edited by: Canale ST Campbell's Operative Orthopedics Philadelphia: Mosby-Elsevier **2008:**3237-3308.

28. **Kyle R, Cabanela M, Russell T, et al.** Fractures of the proximal part of the femur. *Instructional course lectures,* **1995;** 44:227-253.

29. **Kyle RF CS.** Intertrochanteric fractures. In: MW C, ed. Operative Orthopaedics. Philadelphia: J.B. Lippincott Co;, **1993:**595-604.

30. **Haidukewych GJ.** Intertrochanteric fractures: ten tips to improve results. *Instructional course lectures,* **2010;** 59:503-509.

31. **Koval KJ, Zuckerman JD.** Hip fractures: II. Evaluation and treatment of intertrochanteric fractures. *JAAOS-Journal of the American Academy of Orthopaedic Surgeons,* **1994;** 2:150-156.

32. **Levy R, Capozzi J, Mont M.** Intertrochanteric hip fractures In: Browner BD, Jupiter JB, Levine AM, Trafton PG (eds): Skeletal Trauma. Philadelphia: WB Saunders, **1992**.

33. **Ryan DJ, Yoshihara H, Yoneoka D, Egol KA, Zuckerman JD.** Delay in hip fracture surgery: an analysis of patient-specific and hospital-specific risk factors. *Journal of orthopaedic trauma* **2015;** 29:343-348.

34. **Lee DJ, Elfar JC.** Timing of hip fracture surgery in the elderly. *Geriatric orthopaedic surgery & rehabilitation,* **2014;** 5:138-140.

35. **Dharmarajan T, Banik P.** Hip fracture: risk factors, preoperative assessment, and postoperative management. *Postgraduate medicine,* **2006;** 119:31-38.

36. **Lu-Yao GL, Baron JA, Barrett JA, Fisher ES.** Treatment and survival among elderly Americans with hip fractures: a population-based study. *American Journal of Public Health* **1994;** 84:1287-1291.

37. **Lee YK, Ha YC, Chang BK, Kim KC, Kim TY, Koo KH.** Cementless bipolar hemiarthroplasty using a hydroxyapatite-coated long stem for osteoporotic unstable intertrochanteric fractures. *The Journal of arthroplasty,* **2011;** 26:626-632.

38. **Wada K, Mikami H, Oba K, Yonezu H, Sairyo K.** Cementless calcar-replacement stem with integrated greater trochanter plate for unstable intertrochanteric fracture in very elderly patients. *Journal of Orthopaedic Surgery,* **2017;** 25:230.

39. **Grimsrud C, Monzon RJ, Richman J, Ries MD.** Cemented hip arthroplasty with a novel cerclage cable technique for unstable intertrochanteric hip fractures. *The Journal of arthroplasty,* **2005;** 20:337-343.

40. **Fichman SG, Mäkinen TJ, Safir O, et al.** Arthroplasty for unstable pertrochanteric hip fractures may offer a lower re-operation rate as compared to cephalomedullary nailing. *International orthopaedics,* **2016;** 40:15-20.

41. **Socci A, Casemyr N, Leslie M, Baumgaertner M.** Implant options for the treatment of intertrochanteric fractures of the hip: rationale, evidence, and recommendations. *The bone & joint journal,* **2017;** 99:128-133.

42. **Choy WS, Ahn JH, Ko JH, Kam BS, Lee DH.** Cementless bipolar hemiarthroplasty for unstable intertrochanteric fractures in elderly patients. *Clinics in orthopedic surgery,* **2010;** 2:221.

43. **Enocson A, Mattisson L, Ottosson C, Lapidus LJ.** Hip arthroplasty after failed fixation of trochanteric and subtrochanteric fractures: a cohort study with 5-11 year follow-up of 88 consecutive patients. *Acta orthopaedica,* **2012;** 83:493-498.

44. **Bonnevialle P, Saragaglia D, Ehlinger M, et al.** Trochanteric locking nail versus arthroplasty in unstable intertrochanteric fracture in patients aged over 75 years. *Orthopaedics & Traumatology: Surgery & Research,* **2011;** 97:95-100.

45. **Haentjens P, Casteleyn P, De Boeck H, Handelberg F, Opdecam P.** Treatment of unstable intertrochanteric and subtrochanteric fractures in elderly patients. Primary bipolar arthroplasty compared with internal fixation. *The Journal of bone and joint surgery American volume,* **1989;** 71:1214-1225.

46. **Malkani AL, Karandikar N.** Revision fixation for failed intertrochanteric fractures. *Techniques in Orthopaedics,* **2002;** 17:443-447.

47. **LaVelle DG.** Hip Fracture. . In: ST C, ed. Campbell's Operative Orthopaedics. StLouis: Mosby, **2012:**2725.

48. **Macaulay W, Pagnotto MR, Iorio R, Mont MA, Saleh KJ.** Displaced femoral neck fractures in the elderly: hemiarthroplasty versus total hip arthroplasty. *JAAOS-Journal of the American Academy of Orthopaedic Surgeons,* **2006;** 14:287-293.

49. **Ricci WM.** New implants for the treatment of intertrochanteric femur fractures. *Techniques in Orthopaedics,* **2004;** 19:143-152.

50. **Heckman JD.** Campbell's operative orthopaedics. LWW, **2003**.

51. **Wilson HJ, Rubin BD, Helbig F, Fielding JW, Unis GL.** Treatment of interotrochanteric fractures with the Jewett nail: experience with 1,015 cases. *Clinical orthopaedics and related research,* **1980;** 186-191.

52. **Zickel RE.** Fractures of the adult femur excluding the femoral head and neck: a review and evaluation of current therapy. *Clinical orthopaedics and related research,* **1980;** 93-114.

53. **Atik OŞ.** Does stem length matter? *Joint Diseases and Related Surgery,* **2014;** 25:163-164.

54. **Brevadt M, Manning V, Wiik A, Aqil A, Dadia S, Cobb J.** The impact of stem length on function following hip arthroplasty: are long stems still required? Orthopaedic Proceedings; *The British Editorial Society of Bone & Joint Surgery*, **2016;** 58-58.

55. **Karaali E, Çiloğlu O.** Metaphyseal vs. diaphyseal fixed-stem hemiarthroplasty in treating unstable intertrochanteric fractures in elderly patients. *Turkish Journal of Trauma and Emergency Surgery,* **2021;** 27:104-108.

56. **Nishino T, Mishima H, Kawamura H, Shimizu Y, Miyakawa S, Ochiai N.** Follow-up results of 10-12 years after total hip arthroplasty using cementless tapered stem-frequency of severe stress shielding with synergy stem in Japanese patients. *The Journal of arthroplasty,* **2013;** 28:1736-1740.

57. **Göçer H, Coşkun S, Karaismailoğlu N.** Comparison of treatment of unstable intertrochanteric fracture with different arthroplasty methods. *Nigerian medical journal: journal of the Nigeria Medical Association,* **2016;** 57:81.

58. **Kim Y, Moon JK, Hwang KT, Choi IY, Kim YH.** Cementless bipolar hemiarthroplasty for unstable intertrochanteric fractures in octogenarians. *Acta Orthop Traumatol Turc,* **2014;** 48:424-430.

59. **Zha G-C, Liu J, Wang Y, et al.** Cementless distal fixation modular stem without reconstruction of femoral calcar for unstable intertrochanteric fracture in patients aged 75 years or more. *Orthopaedics & Traumatology: Surgery & Research,* **2019;** 105:35-39.

60. **Abdelkhalek M, Ali AM, Abdelwahab M.** Cemented bipolar hemiarthroplasty with a cerclage cable technique for unstable intertrochanteric hip fractures in elderly patients. *European Journal of Orthopaedic Surgery & Traumatology,* **2013;** 23:443-448.

61. **Green S, Moore T, Proano F.** Bipolar prosthetic replacement for the management of unstable intertrochanteric hip fractures in the elderly. *Clinical orthopaedics and related research,* **1987;** 169-177.

62. **Gui-shan G, Chen Y, Ying-hua L.** Bipolar hemiarthroplasty with a two-step osteotomy technique for unstable intertrochanteric fracture in senile patients. *Chinese Journal of Traumatology,* **2013;** 16:103-106.

63. **Parker MJ.** The management of intracapsular fractures of the proximal femur. *The Journal of bone and joint surgery British volume,* **2000;** 82:937-941.

64. **Johnston CE, Ripley LP, Bray CB, et al.** Primary endoprosthetic replacement for acute femoral neck fractures. A review of 150 cases. *Clinical orthopaedics and related research* **1982;** 123-130.

65. **Gingras MB, Clarke J, Evarts CM.** Prosthetic replacement in femoral neck fractures. *Clinical orthopaedics and related research,* **1980;** 147-157.

66. **Weightman B, Freeman M, Revell P, Braden M, Albrektsson B, Carlson L.** The mechanical properties of cement and loosening of the femoral component of hip replacements. *The Journal of bone and joint surgery British volume,* **1987;** 69:558-564.

67. **Lengelé B, Scalliet P.** Anatomical bases for the radiological delineation of lymph node areas. Part III: Pelvis and lower limbs. *Radiotherapy and Oncology,* **2009;** 92:22-33.

68. **Patnaik V, Singla RK, Gupta P.** Surgical incisions-their anatomical basis, part III-lower limb. *J Anat Soc India,* **2001;** 50:48-58.

69. **Andrew HCJ.** Cerrahi teknik ve yaklaşımlar. Fractures of Hip Campbell's Operative Orthopaedics. Pennsylvania: Mosby, **2003**.

70. **Roche J, Wenn RT, Sahota O, Moran CG.** Effect of comorbidities and postoperative complications on mortality after hip fracture in elderly people: prospective observational cohort study. *BMJ,* **2005;** 331:1374.

71. **Calder S, Anderson G, Jagger C, Harper W, Gregg P.** Unipolar or bipolar prosthesis for displaced intracapsular hip fracture in octogenarians: a randomised prospective study. *The Journal of bone and joint surgery British volume,* **1996;** 78:391-394.

72. **Haidukewych GJ, Israel TA, Berry DJ.** Long-term survivorship of cemented bipolar hemiarthroplasty for fracture of the femoral neck. *Clinical Orthopaedics and Related Research®*, **2002;** 403:118-126.

73. **Jalovaara P, Virkkunen H.** Quality of life after primary hemiarthroplasty for femoral neck fracture: 6-year follow-up of 185 patients. *Acta Orthopaedica Scandinavica,* **1991;** 62:208-217.

74. **Frandsen PA, Kruse T.** Hip fractures in the county of Funen, Denmark: Implications of demographic aging and changes in incidence rates. *Acta Orthopaedica Scandinavica,* **1983;** 54:681-686.

75. **Akkoyunlu ÜKA.** Semet-Protez Uygulamasında Akciğer Embolisi ve Kan Gazı Değişiklerinin İncelenemesi. Ankara: Emel Matbaacılık, **1983**.

76. **King MB, Harmon KR.** Unusual forms of pulmonary embolism. *Clinics in chest medicine* **1994;** 15:561-580.

77. **Harkess WJ.** Kalça Artroplastisi. Fractures of Hip Campbell's Operative Orthopaedics. Mosby: Pennsylvania, **2003**.

78. **Sierra RJ, Schleck CD, Cabanela ME.** Dislocation of bipolar hemiarthroplasty: rate, contributing factors, and outcome. *Clinical Orthopaedics and Related Research* **2006;** 442:230-238.

79. **Soontrapa S, Soontrapa S, Srinakarin J, Chowchuen P.** Singh index screening for femoral neck osteoporosis. Journal-Medical Association of Thailand, **2005;** 88:13.

80. **Meinberg EG, Agel J, Roberts CS, Karam MD, Kellam JF.** Fracture and dislocation classification compendium 2018. *Journal of orthopaedic trauma,* **2018;** 32:1-10.

81. **Banaszkiewicz PA.** Traumatic arthritis of the hip after dislocation and acetabular fractures: treatment by mold arthroplasty: an end-result study using a new method of result evaluation. Classic Papers in Orthopaedics: Springer, **2014:**13-17.

82. **Parker MJ, Palmer CR.** A new mobility score for predicting mortality after hip fracture. *The Journal of bone and joint surgery British volume,* **1993;** 75:797-798.

83. **Moore AT.** The self-locking metal hip prosthesis. *JBJS,* **1957;** 39:811-827.

84. **Chan KC, Gill GS.** Cemented hemiarthroplasties for elderly patients with intertrochanteric fractures. *Clinical Orthopaedics and Related Research,* **2000;** 371:206-215.

85. **Kamel HK, Iqbal MA, Mogallapu R, Maas D, Hoffmann RG.** Time to ambulation after hip fracture surgery: relation to hospitalization outcomes. *The Journals of Gerontology Series A: Biological Sciences and Medical Sciences,* **2003;** 58:1042-1045.

86. **Kayali C, Agus H, Ozluk S, Sanli C.** Treatment for unstable intertrochanteric fractures in elderly patients: internal fixation versus cone hemiarthroplasty. *Journal of Orthopaedic Surgery,* **2006;** 14:240-244.

87. **Zuckerman JD.** Hip fracture. *New England journal of medicine,* **1996;** 334:1519-1525.

88. **Moja L, Piatti A, Pecoraro V, et al.** Timing matters in hip fracture surgery: patients operated within 48 hours have better outcomes. A meta-analysis and meta-regression of over 190,000 patients. **PloS one, 2012;** 7:46-175.

89. **Kesmezacar H, Ogut T, Bilgili MG, Gokay S, Tenekecioglu Y.** Treatment of intertrochanteric femur fractures in elderly patients: internal fixation or hemiarthroplasty. *Acta Orthop Traumatol Turc,* **2005;** 39:287-294.

90. **Kwon DG, Lee TJ, Kang JS, Moon KH.** Correlation between stress shielding and clinical outcomes after total hip arthroplasty with extensively porous coated stems. *The Journal of arthroplasty,* **2013;** 28:1728-1730.

91. **Nishino T, Mishima H, Miyakawa S, Kawamura H, Ochiai N.** Midterm results of the Synergy cementless tapered stem: stress shielding and bone quality. *Journal of Orthopaedic Science,* **2008;** 13:498-503.

92. **Berend KR, Lombardi AV, Mallory TH, Dodds KL, Adams JB.** Cementless double-tapered total hip arthroplasty in patients 75 years of age and older. *The Journal of arthroplasty* **2004;** 19:288-295.

93. **Parvizi J, Keisu KS, Hozack WJ, Sharkey PF, Rothman RH.** Primary total hip arthroplasty with an uncemented femoral component: a long-term study of the Taperloc stem. *The Journal of arthroplasty,* **2004;** 19:151-156.