



T.C.

SAĞLIK BİLİMLERİ ÜNİVERSİTESİ

ANKARA DR. SAMİ ULUS KADIN DOĞUM, ÇOCUK SAĞLIĞI VE HASTALIKLARI SAĞLIK UYGULAMA VE ARAŞTIRMA MERKEZİ

ÇOCUK CERRAHİSİ KLİNİĞİ

ÇOCUKLUK ÇAĞI TİROİD NODÜLLERİNİN AMELİYAT ENDİKASYONLARI VE OPERATİF KOMPLİKASYONLARI AÇISINDAN DEĞERLENDİRİLMESİ

Dr. Merve DUMAN KÜÇÜKKURAY

TIPTA UZMANLIK TEZİ

ANKARA/2021

ÇOCUKLUK ÇAĞI TİROİD NODÜLLERİNİN AMELİYAT ENDİKASYONLARI VE OPERATİF KOMPLİKASYONLARI AÇISINDAN DEĞERLENDİRİLMESİ

ANKARA/2021





T.C.

SAĞLIK BİLİMLERİ ÜNİVERSİTESİ

ANKARA DR. SAMİ ULUS KADIN DOĞUM, ÇOCUK SAĞLIĞI VE HASTALIKLARI SAĞLIK UYGULAMA VE ARAŞTIRMA MERKEZİ

ÇOCUK CERRAHİSİ KLİNİĞİ

ÇOCUKLUK ÇAĞI TİROİD NODÜLLERİNİN AMELİYAT ENDİKASYONLARI VE OPERATİF KOMPLİKASYONLARI AÇISINDAN DEĞERLENDİRİLMESİ

Dr. Merve DUMAN KÜÇÜKKURAY

Tez Danışmanı: Prof. Dr. İbrahim KARAMAN

ANKARA/2021

TEŞEKKÜR

Uzmanlık eğitimim süresince eğitimimde emeği geçen, bilgi ve deneyimlerinden faydalandığım, cerrahinin ilkelerini öğrendiğim değerli hocalarım; tez danışmanım Prof. Dr. İbrahim KARAMAN, klinik eğitim sorumlumuz Prof. Dr. Ayşe KARAMAN, klinik idari sorumlumuz Prof. Dr. İsmet Faruk ÖZGÜNER ve Prof. Dr. Derya ERDOĞAN'a,

Beş yıllık asistanlık yaşantıma mesleki deneyimleri ile katkı sağlayan ve birlikte çalışmaktan keyif aldığım uzmanlarımız; Op. Dr. Haşim Ata MADEN, Op. Dr. Özlem BALCI, Op. Dr. Beytullah YAĞIZ, Op. Dr. Ergun ERGÜN, Op. Dr. Özgür ÇAĞLAR, Op. Dr. Nail AKSOY'a,

Yoğun ve yorucu asistanlık sürecinde her türlü sıkıntımı, sevincimi kardeş gibi paylaştığım eş kıdemlim Dr. Sıla İSPİR KARALAR'a ve beraber çalışmaktan mutluluk duyduğum arkadaşlarım Dr. Yusuf Alper KARA, Dr. İlyas Halil AYDIN, Dr. Emine DOĞAN, Dr. Aslı Nur ABAY'a,

Çocuk cerrahisi polikliniğini bizler için daha da keyifli hale getiren tecrübeleri ile yol gösterici olan hemşiremiz Şengül GÖKÇE'ye ve anestezi hekimlerimiz başta olmak üzere tüm ameliyathane ekibine,

Beni bugünlere getiren ve tüm hayatım boyunca beni destekleyen sevgili annem Gülşehri DUMAN ve sevgili babam Ahmet DUMAN'a,

Her daim yanımda olan, desteğini hissettiren, bana güç katan ve güzel çizimleri ile de tezime büyük katkı yapan biricik kardeşim Sefa DUMAN'a,

Varlığı ile hayatımı güzelleştiren, yardımlarını, desteğini ve sevgisini benden esirgemeyen her konuda her zaman yanımda olan sevgili eşim Serkan KÜÇÜKKURAY'a ve asistanlığımın son döneminde hayatımıza girerek bize sonsuz mutluluk veren küçük mucizemiz Alper KÜÇÜKKURAY'a teşekkür ederim...

Dr. Merve DUMAN KÜÇÜKKURAY

ANKARA, 2021

İÇİNDEKİLER

TEŞEKKÜR i

KISALTMALAR DİZİNİ iv

TABLOLAR DİZİNİ v

ŞEKİLLER DİZİNİ vi

ÖZET vii

ABSTRACT ix

1. GİRİŞ VE AMAÇ 1

2. GENEL BİLGİLER 2

2.1. TARİHÇE 2

2.2. TİROİD BEZİNİN EMBRİYOLOJİSİ VE HİSTOLOJİSİ 3

2.3. TİROİD BEZİNİN ANATOMİSİ 5

2.3.1. Tiroid Bezinin Arterleri ve Venleri *7*

2.3.2. Tiroid Bezinin Lenfatik Dolaşımı *7*

2.3.3. Tiroid Bezinin İnnervasyonu *9*

2.3.4. Laringeal Sinirler *9*

2.4. TİROİD BEZİNİN FİZYOLOJİSİ 10

2.4.1. Tiroid Hormon Salgısının Düzenlenmesi *10*

2.4.2. Tiroid Hormonlarının Yapımı, Salgılanması ve Metabolizması *11*

2.4.3. Tiroid Hormonlarının Taşınması ve Fizyolojik İşlevleri *13*

2.5. PARATİROİD BEZLERİ 15

2.6. TANISAL YÖNTEMLER 16

2.6.1. Laboratuvar Testleri *17*

2.6.2. Radyolojik Testler *19*

2.7. TİROİD BEZİNİN NEOPLAZİLERİ 22

2.7.1. Tiroidin Nodüler Hastalıkları *23*

2.7.2. Adenomlar *25*

2.7.3. Karsinomlar *26*

2.8. TİROİD BEZİNE CERRAHİ YAKLAŞIM 30

2.8.1. Ameliyat Öncesi Hazırlık *30*

2.8.2. Ameliyat Tekniği *30*

2.9. TİROİD CERRAHİSİNİN KOMPLİKASYONLARI 33

2.9.1. Hematom *33*

2.9.2. Laringeal Sinir Yaralanması *34*
2.9.3. Hipokalsemi *35*
3. GEREÇ VE YÖNTEM **37**
4. BULGULAR **38**
5. TARTIŞMA **49**
6. SONUÇLAR **55**
7. KAYNAKLAR **57**
8. EKLER **65**
8.1. ETİK KURUL RAPORU 65
8.2. ÖZGEÇMİŞ 68

KISALTMALAR DİZİNİ

ALP	Alkalen Fosfataz
Anti-TG	Anti-Tiroglobulin
Anti-TPO	Anti-Tiroid Peroksidaz
ATA	American Thyroid Association
FN/FNŞ	Folliküler Neoplazi/Folliküler Neoplazi Şüphesi
FTK	Folliküler Tiroid Kanseri
İİAB	İnce iğne aspirasyon biyopsisi
İNOM	İntraoperatif sinir monitörizasyonu
MTK	Medüller Tiroid Kanseri
ÖBA	Önemi Belirsiz Atipi
ÖBFL	Önemi Belirsiz Folliküler Lezyon
PTH	Parathormon
PTK	Papiller Tiroid Kanseri
RLS	Rekürren Laringeal Sinir
SLS	Süperior Laringeal Sinir
SLSE	Süperior Laringeal Sinirin Eksternal dalı
sT3	Serbest triiyodotironin
sT4	Serbest tetraiyodotironin
TIRADS	The Thyroid Imaging Reporting and Data System
TRH	Tirotropin salıcı hormon
TSH	Tiroid uyarıcı hormon
US	Ultrasonografi
VKİ	Vücut Kitle İndeksi

TABLOLAR DİZİNİ

Tablo 1. Tiroid Nodüllerinin Sonografik Özelliklerine Göre Sınıflandırılması 20

Tablo 2. Bethesda Sınıflaması 22

Tablo 3. Tiroid Nodülü Olan Hastalar İçin Yaklaşım Algoritması 24

Tablo 4. Preoperatif Laboratuvar Değerleri 39

Tablo 5. Cerrahi Teknik ve Hipokalsemi Oranları 42

Tablo 6. Bethesda Sınıflaması ve Çalışmamız İİAB Verilerinin Oranları 43

Tablo 7. Patoloji Sonuçlarının Demografik ve Histolojik Özellikleri 44

Tablo 8. Malignite ve Bağımsız Değişkenler Arasındaki Analiz Verileri 44

Tablo 9. Postoperatif Komplikasyon Oranları ve Hastaların Demografik Özellikleri 45

Tablo 10. Hipokalsemi ve Bağımsız Değişkenler Arasındaki Analiz Verileri 47

ŞEKİLLER DİZİNİ

Şekil 1. Tiroid bezinin göç yolu ve yerleşimi 4

Şekil 2. Tiroid bezi arterleri, venleri ve komşulukları 6

Şekil 3. Lenf nodlarının boyundaki yerleşimi ve kompartmanları 8

Şekil 4. Tirozin iyodinasyonunun aşamaları ve sonunda T3 ve T4 yapımı 12

Şekil 5. Cinsiyet ve yaş dağılım grafiği 38

ÖZET

ÇOCUKLUK ÇAĞI TİROİD NODÜLLERİNİN AMELİYAT ENDİKASYONLARI VE OPERATİF KOMPLİKASYONLARI AÇISINDAN DEĞERLENDİRİLMESİ

Amaç: Tiroid cerrahisinin erken dönemlerinde ameliyatta sadece düşük mortalite hedeflenirken, tıp bilimindeki ve teknolojideki gelişmelerle birlikte mortalitenin belirgin azalmasıyla morbiditeler dikkat çekmeye başlamıştır. Bu bağlamda tiroidektomi sonrası en sık görülen hematom, rekürren laringeal sinir paralizisi ve hipokalsemi gibi komplikasyonları en aza indirmek için çalışmalar yapılmaktadır. Çalışmamızda pediatrik hastalarda daha nadir olarak yapılan tiroid cerrahisinin komplikasyon gelişme oranları ve komplikasyon gelişen hastalarda risk faktörlerinin belirlenmesi, erişkin dönem ile benzerlik ve farklılıklarının değerlendirilmesi amaçlandı.

Gereç ve Yöntem: Sağlık Bilimleri Üniversitesi (SBÜ) Ankara Dr. Sami Ulus Kadın Doğum, Çocuk Sağlığı ve Hastalıkları Sağlık Uygulama ve Araştırma Merkezi Çocuk Cerrahisi Kliniği'nde Ocak 2005– Aralık 2018 tarihleri arasında tiroid bezi patolojileri nedeniyle izlenen ve opere edilen hastalar retrospektif olarak değerlendirildi. Hastaların demografik özellikleri, mevcut hastalıkları, biyokimyasal test sonuçları, klinik ve cerrahi takip verileri, komplikasyonlar açısından olası risk faktörleri araştırıldı. Tüm bu değişkenlerin morbidite üzerine etkileri analiz edildi. $p<0,05$ istatistiki olarak anlamlı kabul edildi.

Bulgular: Toplamda tiroid bezi cerrahisi uygulanan 45 hasta incelendi. Bu hastalara yapılan 52 tiroidektomi ameliyatının verileri analiz edildi. Bu hastaların %75,5'i (n=34) kız, %24,5'i (n=11) erkek idi. Hastaların Kız/Erkek oranı 3:1, yaş ortalaması ise 14,1 yıldı. Malignite %26,7 oranında görülürken en sık alt tip %58,3 ile papiller tiroid kanseri oldu. Hastaların %25'inde postoperatif dönemde geçici komplikasyonlar izlendi; geçici rekürren laringeal sinir paralizisi oranı %1,9, geçici hipokalsemi oranı %21,1 olarak bulundu. Hastaların hiçbirinde kalıcı hasar oluşmadığı görüldü. Cinsiyet, yaş, vücut kitle indeksi, nodül sayısı, ince iğne aspirasyon biyopsisi tekrar sayısı, operasyon süresi, histopatolojik sonuç ile hipokalsemi gelişme riski ilişkisiz olarak bulundu. Ameliyat tipinin bilateral rezeksiyon ve ameliyat yaklaşım

yönünün bilateral olması ile hipokalsemi gelişme riskinin artmış olduğu izlendi ($p<0,05$). İnce iğne aspirasyon biyopsisi sonuçlarının maligniteyi öngörmede anlamlı olduğu bulundu ($p=0,041$).

Sonuç: Çalışmamızda postoperatif komplikasyon oranları erişkin hastalarda yapılan çalışmalara benzer bulunmuştur. Bu da tiroid bezi cerrahisinin çocuk cerrahları tarafından çocuk popülasyonunda etkili ve güvenli bir şekilde uygulanabilir olduğunu göstermektedir. Çocuklarda cerrahi girişim gerektiren tiroid patolojilerinin göreceli olarak az görülmesi nedeniyle bu konuda yeterli tecrübe birikiminin sağlanması ve olası komplikasyonların en düşük düzeyde tutulması için bu tür vakaların bu konuda yetkinleşmiş çocuk cerrahisi klinikleri tarafından yapılmasının uygun olacağı düşünülmüştür. Komplikasyon oranlarının azaltılmasında; ameliyat öncesinde rutin ince iğne aspirasyon biyopsisi yapılarak rezeksiyon genişliğinin saptanması, bilateral yaklaşımlarda artmış hipokalsemi gelişim riski hatırlanarak daha dikkatli olunması ve ameliyat sonrasında rutin parathormon gönderilip semptomatik hipokalsemi gelişmeden müdahale edilebilmesi önemli olarak değerlendirilmiştir.

Anahtar Kelimeler: Tiroid nodülü, çocuk, tiroidektomi, hipokalsemi, tiroid kanseri

ABSTRACT

EVALUATION OF THYROID NODULES IN CHILDREN ABOUT SURGERY INDICATIONS AND OPERATIVE COMPLICATIONS

Introduction and Aim: While low mortality had been the goal of thyroid surgery in past years of surgical treatment, morbidities began to take attention with the significant decrease in mortality by the development technology and medical sciences. Therefore many studies are carried out to minimize complications such as hematoma, laryngeal nerve injury and hypocalcemia, which are the most common complications of thyroid surgery. In this study, we aimed to determine the complications, frequency and risk factors of complications, and to evaluate the similarities and differences with adult population and literature, which is performed less frequently in pediatric ages.

Materials and Methods: Children with thyroid patologies and underwent thyroid surgery who were diagnosed and treated in Dr. Sami Ulus Maternity and Children's Research Hospital Pediatric Surgery Department, between January 2005 and December 2018 were retrospectively reviewed. Demographic characteristics, present diseases, biochemical test results, clinical and surgical data, possible risk factors for complications were reviewed. The effect of these variables on morbidity and mortality were analyzed by using SPSS 23.0 program, $p<0.05$ was considered statistically significant.

Results: A total of 45 patients who underwent thyroid surgery were identified. Tha data of 52 surgical thyroidectomy operations which were performed to these patients were analyzed. The female/male ratio was 3:1, and the mean age was 14.1 years. Malignancy was detected 26.7% of the patients and the most common subtype was papillary thyroid carcinoma with an incidense of 58.3%. Some transient complications were observed in 25% of the patients in the postoperative period; the prevalence of transient recurrent laryngeal nerve paralysis was 1.9%, and the prevalence of transient hypocalcemia was 21.1%. Gender, age, body mass index, number of nodules, number of fine needle aspiration biopsy repeats, operation time, histopathological results were found to be unrelated with postoperative hypocalcemia.

The type of surgery being bilateral resection and the direction of the surgical approach were found related with the high risk of postoperative hypocalsemia ($p<0.05$). Fine needle aspiration biopsy results were found to be significant in predicting malignancy ($p=0.041$).

Conclusion: In this study complication rates were found to be similar with adult population. Therefore thyroid surgery can be performed by pediatric surgery specialist safely and effectivelly. Due to the relatively low incidence of thyroid pathologies requiring surgical intervention in children, it was thought that it would be appropriate to conduct such cases by specialized pediatric surgery clinics in order to gain sufficient experience in this regard and to keep possible complications to a minimum. For decreasing the complication rates; it will be effective to determine and if possible limeted the resection width by performing routine fine needle aspiration biopsy before the surgery, to be more careful by remembering the increased risk of hypocalcemia in bilateral approaches, to examine routine postoperative parathormone levels for early diagnosis of hypocalcemia after the surgery.

Key words: Thyroid nodule, children, thyroidectomy, hypocalcemia, thyroid cancer

.

1. GİRİŞ VE AMAÇ

Tiroid bezi, vücutta metabolik aktiviteyi normal düzeylerde sürdürmek için gerekli olan önemli bir endokrin bezdir. Tiroid cerrahisinin ilk dönemlerinde düşük mortalite hedeflenirken, tıbbın gelişmesi ve ilerlemesine paralel olarak mortalitenin belirgin azalmasıyla morbiditede artış dikkat çekmeye başlamıştır. Bu bağlamda tiroidektomi sonrası en sık görülen hematom, rekürren laringeal sinir paralizisi ve hipokalsemi gibi komplikasyonları en aza indirmek için çalışmalar yapılmaktadır.

Tiroid bezinde iyi sınırlı, iyi huylu adenomlardan, çok agresif seyirli anaplastik karsinomlara kadar değişen özellikte çeşitli tümörler gelişebilmektedir. Erişkinlere kıyasla çocukluk döneminde tiroid nodülleri daha nadir görülmesine karşın malignite oranı daha yüksektir. Tiroid bezi cerrahisi de, çocuk cerrahisinin cerrahi uygulamaları içerisinde genel cerrahiye göre daha az olarak yapılan ameliyatlardandır ve dolayısıyla literatürde daha sınırlı sayıda çalışma bulunmaktadır.

Bu çalışmada; çocuk cerrahisi kliniğinde Ocak 2005-Aralık 2018 tarihleri arasında tiroidektomi yapılan hastaların demografik ve klinik özellikleri, tanısal ipuçları ve tanı için yapılan incelemelerin belirlenmesi, ameliyat öncesi hazırlık ve ameliyat süreci, konulan kesin tanıları, hastalarda postoperatif komplikasyon gelişme oranları ve komplikasyon gelişen hastalarda risk faktörlerinin belirlenmesi, erişkin dönem ile benzerlik ve farklılıklarının değerlendirilmesi amaçlanmıştır.

2. GENEL BİLGİLER

2.1. TARİHÇE

'Tiroid' terimi, Antik Yunan dilinde 'kalkan şeklinde' anlamına gelen thyreoides kelimesinden köken alır. İlk olarak Galen (M.S 130-200) tiroid bezine "thyreos" adını vermiştir (1). Daha sonra anatomi branşından Andrea Vesalius (1514-1564), İsviçre-Basel'de yayınlanan "De Humani Corporis Fabrica" adlı eserinde, tiroid bezini "Glandes laryngis radici adnatae" olarak adlandırarark tanımlamıştır (2). Yine aynı yıl Eustachius iki tiroid lobunun birleştiği dokuya "isthmus" adını vermiştir. Günümüzde kullanılan 'Tiroid bezi' terimi ise ilk kez 1656 yılında Thomas Wharton'un 'Adenographia' adlı kitabında kullanıldığı bilinmektedir. (3).

Tiroid cerrahisi ilk kez Paulus (M.S.500) tarafından yapılmıştır (4). On dokuzuncu yüzyıla kadar tiroid cerrahisi açısından denemeler yapılmış ancak anlamlı bir ilerleme kaydedilememiştir. On dokuzuncu yüzyılın özellikle 2. yarısından sonra tiroid cerrahisinde çığır açan gelişmeler yaşanmıştır. Thomas Wilkinson King (1809-1847), yaptığı çalışmalar neticesinde ilk defa tiroidin endokrin fonksiyonlarından bahsederek tiroid bezinin önemini vurgulamıştır (5). William Blizzard (1743-1835) tiroidin fazla çalışmasını önlemek için, tiroid sağ üst pol arterini bağladı. Luigi Porta (1800-1875) ise yalnızca tek taraflı yapılan arteriyel ligasyonun fazla çalışan tiroid fonksiyonunu azaltmak için yeterli olmadığını; iki taraflı ligasyonun gerekli olduğunu bildirmiş ve 1849'da tiroid adenom eksizyonu yapmıştır (3).

Theodor Billroth (1829-1894) ve Emil Theodore Kocher (1841-1917) tiroid cerrahisinde dönüm noktası olan ve katkıları ile ilerlemesine yön veren iki önemli cerrah olmuştur. Billroth 1860-1867 yılları süresince yaptığı ilk 20 tiroidektomi operasyonunda mortalite oranının %40'a yakın olması nedeniyle uzun bir süre ameliyatlarına ara vermiş, ilerleyen yıllarda tiroid cerrahisine tekrar başlamış ve mortalite oranını %8'in altında tutmayı başarmıştır. Aynı zamanda yetiştirdiği cerrahlar ile tiroid cerrahisine katkısı devam etmiştir. Kocher ise dönemindeki yüksek mortalite oranlarına karşı 1850-1877 yılları arasında yaptığı 146 tiroidektomide %21, 1898 yılında yayınladığı 600 olgusunda ise %0,5 mortalite oranı bildirerek bu konuda ne kadar yetenekli olduğunu kanıtlamıştır. Tiroid cerrahisi, patolojisi ve fizyolojisi üzerine yaptığı çalışmalar nedeniyle 1909 yılında Nobel Tıp Ödülü'nü kazanmıştır.

Kocher, 1912'de başarıyla ameliyat ettiği 5000'den fazla tiroidektomi vakasını raporlamıştır (4,6).

Genel anestezi, antisepsi, hemostaz ve cerrahi teknikdeki gelişmeler 19. yüzyılın ortalarından sonra mortalite ve morbidite oranlarını anlamlı düzeylerde azaltmıştır (7). Yirminci yüzyılın başında ise tiroidektomi sonrası mortalite %1 oranında bildirilmiş ve hayatta kalan hasta sayısının artması ile postoperatif komplikasyonlar daha çok dikkat çekmeye başlamıştır. Yirminci yüzyılın ikinci yarısına gelindiğinde cerrahi öncesi dönemde tanı ve tedaviyi şekillendiren gereçlerde belirgin bir ilerleme gözlenmiştir. Patoloji biliminin çalışmaları da tiroid kanserlerinde cerrahların girişim boyutlarını belirlemesine yardımcı olmuştur.

Tiroid cerrahisinde; tarihsel süreç içerisinde şekillenmiş, geliştirilmiş ve halen çalışmaların sürdüğü, pek çok yardımcı yeni yöntemler de kullanılarak geçmişte olduğu gibi bugünde mortalite ve morbidite oranını en aza indirmek hedeflenmektedir.

2.2. TİROİD BEZİNİN EMBRİYOLOJİSİ VE HİSTOLOJİSİ

Tiroid bezin ilk taslağı intrauterin hayatın 3. haftasında dilin ön ve arka taslakları arasında foramen caecum komşuluğunda, ağız boşluğu zeminini döşeyen endoderm yaprağından epitelyum kabartısı şeklinde gelişmeye başlar ve divertikül ventrale doğru gelişir (8,9). Eş zamanlı nöral krestten göç eden parafoliküler C hücreler, 4. bronşial cebin içinde ultimobronşial cisim (nöroektodermal orjinli) olarak adlandırılan geçici bir embriyolojik alanda yerleşerek, lateralden mediale doğru göç etmeye başlarlar ve tiroid bezin lateral taslağını oluştururlar (15,16).

Altıncı haftadan itibaren üçüncü faringeal poşun dorsal bölgeleri alt paratiroidlere, ventral bölgeleri ise primitif timusa döner. Dördüncü faringeal poş da dorsal ve ventral olarak iki kısma ayrılır. Dorsal kısım üst paratiroidleri, ventral kısımlar nöral kristadan gelen hücrelerle birlikte ultimobronşial cismi oluşturur. Tiroid aşağı doğru inerken dördüncü ve beşinci faringeal poşların ultimobronşial cisimlerinden köken alan lateral komponentler katılır. Kalsitonin salgılayacak olan C hücreleri bu lateral komponentlerden oluşur (8,10,11).

Timus ve alt paratiroidler farinks duvarından birlikte ayrılırlar, kaudal ve medial bölgelere doğru gider ve daha sonra alt paratiroidler timustan ayrılarak tiroidin alt bölgesi civarına yerleşirler. Timus ise boyun ve mediastene göç eder (10,11).

Divertikülün distal lümeni hücrelerin hızla çoğalmasıyla kapanırken hem ventrale hem de her iki laterale doğru büyümeye devam ederek iki loblu tiroid haline döner. Boyun orta hattında hyoid kemik ve larinksi oluşturacak yapıların önünden aşağıya doğru inmeye başlar (8,9). Divertikülün açık kalan proksimal kısmı uzayarak tiroglossal kanal adını alır. Çoğunlukla yedinci hafta sonunda kanal dejenerasyona uğrayarak tiroid son halini alır. Bu kanalın tamamen gerilememesi tiroglossal kist, fistül gibi konjenital malformasyonlara sebep olmaktadır. Bu sebeple tiroid gelişim anomalilerinin büyük çoğunluğunun ilk yedi hafta içerisinde olduğu düşünülmektedir (10-13). Oluşan primitif tiroid bezi foramen caecumdan boyundaki normal lokalizasyona doğru migrasyonunu 14. haftada tamamlar. Bu fizyolojik migrasyondaki defekt sonucu oluşan ektopik tiroid dokusu çoğunlukla foramen caecum ile boyundaki tiroid lokalizasyonu arasında bir yerde yerleşir (8). Olguların %90'nında tiroid dokusu foramen caecumda kalır ve bu 'lingual tiroid' olarak adlandırılır (14). Tiroid bezinin göç yolu ve normal yerleşim yeri Şekil 1'de gösterilmiştir (15).

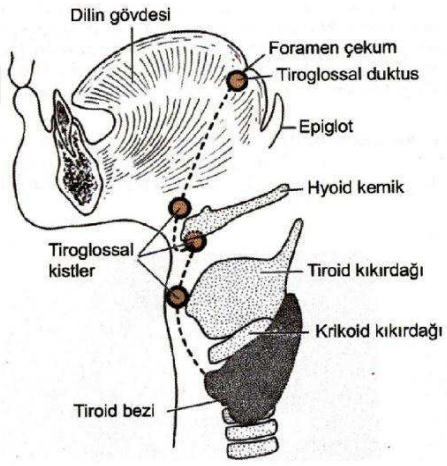

Şekil 1. Tiroid bezinin göç yolu ve yerleşimi

Tiroidde foliküller onuncu hafta sonunda oluşur ve on ikinci hafta sonunda tiroid iyot tutmaya, kolloid üretmeye başlar. Hipofiz ve serumda tiroid stimulan hormon (TSH) on üçüncü haftada görülebilir. On sekizinci haftadan itibaren TSH ve tiroksin (T4) paralel olarak artmaya başlar ve tiroiddeki iyot konsantrasyonu yüksek düzeylere ulaşır. Hipotalamus, hipofiz ve tiroid ekseni fonksiyonel olarak yaklaşık 30-35. haftalardan itibaren olgun hale gelir. Doğumdan sonra, birkaç hafta içerisinde TSH, T3 ve T4 erişkindeki düzeylerine ulaşır. Tiroid foliküler hücrelerin fonksiyon

kazanması ve hormon üretimine başlaması, tiroid bezinin normal organogenezinin son aşaması olarak değerlendirilmektedir (8,11,12).

Histolojik olarak, tiroid bezi parankimi bağ dokusundan oluşan fibröz ince bir kapsülle sarılmıştır ve kapsül parankimi lobüllere ayıran fibröz septumlar ile devamlılık göstermektedir. Tiroid bezinin fonksiyonel ve yapısal üniteleri olan tiroid folikülleri kolloid ile dolu bir kavite ve bunu çevreleyen tek sıralı kübik epitel tabakasından oluşmakta ve etraflarında zengin bir kapiller, lenfatik ve sinir ağı bulunmaktadır. Kolloid dokusu bünyesinde, tiroid hormonlarının öncüsü olan gliokoprotein yapıdaki tiroglobulin bulunmaktadır. Kolloidin etrafındaki epitel hücreleri foliküler (esas) hücreler ve parafoliküler (C) hücreleridir. Foliküler hücreler iyodotiroglobulin sentezlerken, tek tek veya gruplar halinde foliküler hücreler arasında veya bağ dokusunda dağılım gösteren parafoliküler hücreler ise kalsitonin hormonu üretir (17,18).

2.3. TİROİD BEZİNİN ANATOMİSİ

Tiroid bezi; yenidoğanda ortalama 1,5 gr ağırlığında iken 16 yaşına kadar büyümeye devam ederek erişkinde ortalama 15-20 gr ağırlığına ulaşır. Kadınlarda daha ağır olup mensturasyon ve gebelik döneminde büyüme gösterir (19).

Tiroid bezi boynun anteriorunda beşinci servikal vertebra ile birinci torakal vertebra arasında yerleşir. Tiroid iki lateral lobdan oluşur ve orta hatta iki lob isthmusla birleşir. Nadiren isthmus olmaz ve tiroid iki ayrı lateral lobdan meydana gelir. Piramidal lob ise, embriyonik tiroglossal duktusun inferior parçasından kaynaklanır ve %40 oranında görülebilir. Piramidin tabanı genellikle tiroidin bir lobu veya isthmusla bağlantılıdır, tepesi fibröz veya musküler bir kordonla hiyoid kemiğe tutunmuştur (20). Tek olabileceği gibi nadiren çift piramidal loblara rastlanabilir (21).

Tiroid bezinin sağ ve sol lobu trakea lateralinde yer alır ve anteriorunda strep kaslar (sternohiyoid, sternotiroid ve omohyoid superior parçası), superiorunda tiroid kartilajı, lateralinde karotis kılıfı ve sternokleidomastoid kası bulunur. Arka medialde, özofagus ve trakea tarafından sınırlanmıştır.

Tiroid bezi, gevşek bağ dokusu yapısındaki derin servikal fasyanın ön ve arka yaprakları arasındadır. Derin servikal fasyasının devamı olan bu pretrakeal fasya, tiroid bezinin yalancı kapsülünü oluştururken, tiroidin gerçek kapsülü fibröz yapıdadır, tiroid dokusuna sıkıca yapışıktır ve bu kapsülden doku içine uzanan fibröz bantlar

tiroid lobüllerini oluşturur. Tiroidin yalancı kapsülü lateral süspansor ligaman (Berry ligamanı) ile krikoid kıkırdak ve üst trakeal halkalara sıkıca yapışıktır ve rekürren laringeal sinir, Berry ligamanına 1-2 mm uzaklıktan larinkse girer. Bu nedenle sinirin en çok hasara uğradığı bölge olma özelliği vardır (22-25).

Tiroid loblarının en arka lateral uzantısı ise Zuckerkandl tüberkülleridir. Bu tüberküller 4. faringeal poştan gelişen ultimobranşial cisimcikler ile medial tiroid taslağının birleşim noktasında bulunan tiroid bezi kalınlaşmaları olup, rekürren larengeal sinir tükerkülün posterior veya posteromedialinden geçer. (26,27) Tiroid bezinin yerleşimi, komşulukları, arterleri ve venleri Şekil 2'de gösterilmiştir.

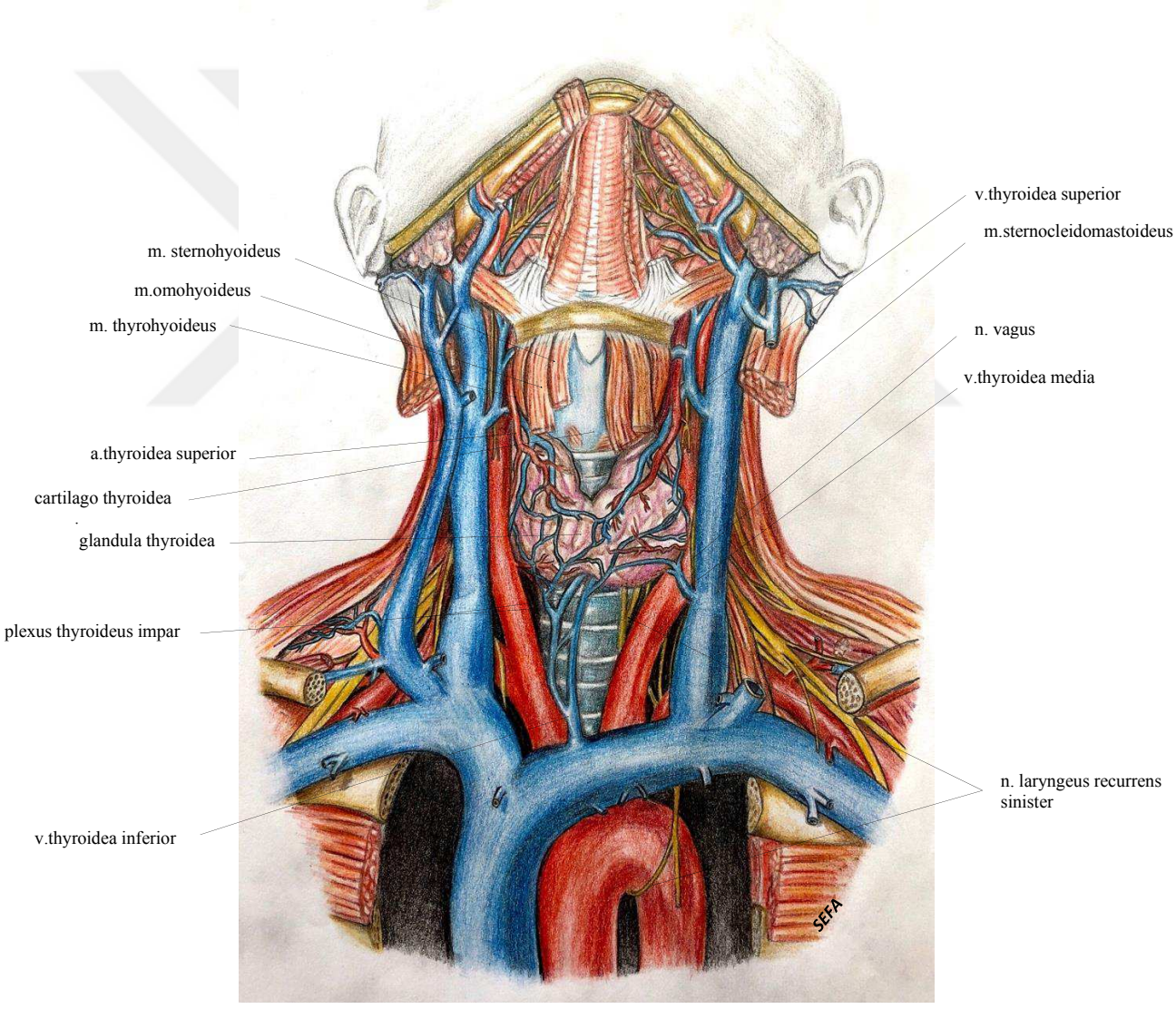

Şekil 2. Tiroid bezi arterleri, venleri ve komşulukları

2.3.1. Tiroid Bezinin Arterleri ve Venleri

Tiroid bezi kanlanması iyi bir organdır. Arteryel kanlanması süperior ve inferior tiroid arterden ve nadiren de tiroidea ima (%1,5-12,2) arterinden kaynaklanmaktadır. Bu vasküler yapılar gerçek ve yalancı kapsül arasında yer alır, tiroid parankimi içerisinde birbirleri ile anastomoz yaparlar.

Superior tiroid arter; karotis bifurkasyonu hizasında eksternal karotis arterin ilk dalı olarak çıkar ve tiroid kartilaj üst hizasından, thyrohyoid kasın lateral kenarından aşağı doğru ilerleyerek bezin lateral lob üst polüne anterior ve posterior dallarına ayrılarak girer. Anterior dalı, tiroid bezinin üst kenarı boyunca ilerleyip karşı taraftaki anterior dal ile anastomoz yapar. Posterior dal ise tiroid bezinin arkasından geçip inferior tiroid arter ile anastomoz yapar. Süperior tiroid arter tiroid bezine doğru aşağı doğru inerken, süperior laringeal sinirin eksternal dalı ile komşuluk gösterir.

İnferior tiroid arter ise; subklavyan arterin tiroservikal dalından köken alır ve anterior skalen kasın medialinden yukarıya ilerleyip krikoid kıkırdak seviyesinde karotis arteri arkadan çaprazlayarak mediale döner ve aşağı doğru ilerleyerek tiroidin alt kutbu hizasına gelir ve beze posteriordan ve alt pollerden girer. İnferior tiroid arterin üst dalı paratiroid bezlerini, alt dalıysa tiroid bezinin alt polünü besleyip süperior tiroid arterin posterior dalı ile anastomoz yapar. İnferior tiroidal arter rekürren laringeal sinir (RLS) ile hemen her zaman çaprazlaşma yapar. (22,23,28,29)

Tiroidea ima arteri insanların %1,5-12,2'sinde bulunur. Arkus aortadan veya brakiyosefalik arterden köken alabildiği gibi sol ortak karotis arterden de çıkabilir. Bu arter daha sıklıkla; sağ tarafta ve trakea önündedir ve isthmusu besler (23).

Tiroid bezini drene eden zengin bir venöz ağ vardır. Süperior tiroidal venler, süperior tiroid arterlere paralel seyrederek karotis bifurkasyonu düzeyinde internal jugular vene dökülürler. Median tiroidal ven ise laterale giderek internal jugular vene açılır. İnferior tiroidal venler iki veya üç tane olabilir, aşağıya yönelerek lobları terk ettikten sonra venöz bir pleksus oluşturarak brakiosefalik venlere dökülürler (23).

2.3.2. Tiroid Bezinin Lenfatik Dolaşımı

Baş-boyun bölgesi lenfatik dolaşımdan zengin bir bölge olup bu bölge lenf nodlarının boyundaki yerleşimi 6 farklı kompartımanda tanımlanmıştır. Seviye 6 (santral grup) tiroid bezi ile birlikte çevresindeki lenf nodlarını içerir ve sınırları

yukarıda hyoid kemik, altta brakiosefalik arter ve lateralde karotis kılıfı ile sınırlıdır. Santral grup; prelaringeal, pretrakeal, sağ ve sol paratrakeal olmak üzere 4 ayrı bölgeye ayrılmıştır. Seviye 2, 3 ve 4 (derin lateral boyun zinciri) lenf nodları iki tarafta juguler zincir boyunca yer alır ve sınırlarını anteromedialde seviye 6, lateralde ise sternokleidomastoid kası posterior kenarı oluşturur (30). Boyunda lenf nodlarının yerleşimi ve kompartmanları Şekil 3'de gösterilmiştir.

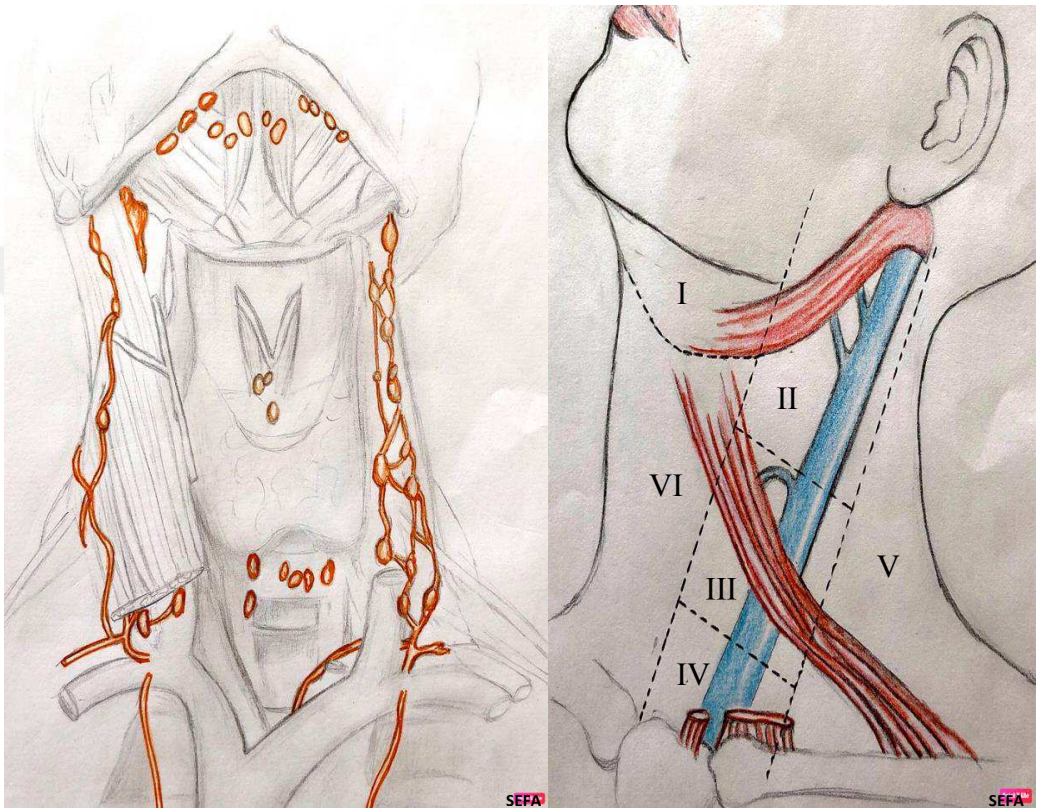

Şekil 3. Lenf nodlarının boyundaki yerleşimi ve kompartmanları

Tiroid bezinin intraglandüler lenfatik kapillerleri subkapsüler toplayıcı lenf kanallarına drene olurlar. Bu kanallar da isthmus ve diğer lobla ilişkili kapsüler lenf damarlarına drene olurlar. Kapiller lenfatikler, tiroidi terk ettikten sonra; direkt olarak santral grup lenf nodlarına, direkt veya indirekt olarakta derin lateral boyun zinciri lenf nodlarına drene olurlar. İsthmus ve üst anteromedial tiroidin lenfatiği, prelaringeal lenf nodlarına; isthmus ile alt anteromedial tiroidin lenfatiği, pretrakeal lenf nodlarına olur. Posterolateral tiroidin lenfatik drenajı paratrakeal lenf nodlarına olur. Sonuç olarak üst kutup hariç tiroidin lenfatik drenajı santral lenf nodlarına doğrudur denebilir. Lateral boyun lenf zinciri tiroid lenfatiğinin drene olduğu ikincil bölgedir. Santral bölge drenajında obstrüksiyon var ise, retrograd yol ile lateral boyun lenfatik sistemine

drenaj olabilir. Üst kutup, primer olarak hem santral grup lenf nodlarına hem de internal juguler lenf nodlarına drene olur. Bu sebeple üst kutupta yerleşmiş papiller kanserlerin bir kısmı lateral boyun lenf düğümlerine metastaz yapabilir. (23).

2.3.3. Tiroid Bezinin İnnervasyonu

Tiroid bezi servikal sempatik zincirin superior, orta ve inferior ganglionları tarafından innerve edilir. İnferior tiroid arter krikoid kıkırdak düzeyinde mediale doğru dönerken servikal sempatik zinciri çaprazlar. Genellikle rekürren laringeal siniri zedelememek için inferior tiroid arterin lateralde bağlanması çabası sırasında servikal sempatik zincir travmaya uğrayabilir. Hasarı Horner sendromuna yol açar (22).

Tiroid innervasyonu ile ilişkisi olmayan ancak tiroid ile yakın komşulukları olan vagal parasempatik sistemin parçaları rekürren ve süperior laringeal sinirlerin tiroid cerrahisinde önemi büyüktür (16).

2.3.4. Laringeal Sinirler

2.3.4.1. Rekürren (inferior) laringeal sinir (RLS): Sağ ve sol rekürren laringeal sinir tiroid bezine oldukça yakın seyrederler. Sağda vagus siniri subklavian arterin önünden geçerken RLS dalını verir. Sağ RLS subklavian arterin etrafında dönerek yukarı doğru trakeözofageal olukta seyreder. Tiroidin sağ lobunun posteriorundan geçerek krikotiroid kıkırdak arkasından larinkse girer. Solda vagus siniri arkus aortayı geçtikten hemen sonra RLS dalını verir. Sol RLS aorta etrafında dönerek yukarı doğru trakeözofageal olukta seyreder ve sağ RLS gibi larinkse girer.

Her iki tarafta da RLS'ler, inferior tiroid arteri tiroidin alt 1/3'ü hizasında çaprazlarlar. RLS krikotiroid kas dışındaki laringeal kasları (vokal kord abdüktörleri olan internal arytenoid ve tiroarytenoid kaslar, vokal kord addüktörleri olan lateral ve posterior krikoarytenoid kaslar) innerve eder. RLS'nin pek çok varyasyonları vardır. Bu da tiroidektomi sırasında sinir hasarı riskini arttırmaktadır ve bu sinirin cerrahi sırasında travmaya uğraması aynı tarafın vokal kordunda paraliziye neden olur.

RLS trakeözofageal olukta (%50), paratrakeal alanda (%17- 40), paraözofageal alanda (%6) ya da tiroid parankimi içinde (%4) seyredebilir. RLS krikoid kartilaja yakın lokalizasyonda larinkse girmeden 2 ya da 3 dala ayrılabilir; bu nedenle tiroidektomi sırasında dalların da korunması gerekir. RLS tiroidin orta 1/3'ü hizasında inferior tiroid arteri çaprazlar; arterin önünden (%21), arkasından (%50) ya da

dallarının arasından (%25) geçebilir (16). RLS, %0,5-1 oranında servikal bölgede vagustan ayrılarak direkt olarak larinkse girer ve bu nadir durumda "non-rekürren sinir" olarak adlandırılır. Nonrekürren sinir hemen daima sağ tarafta görülür ve sağ subklavian arterin gelişme anomalisi ile beraberdir. Dekstrokardi ya da situs inversus varlığında ise solda da görülebilir (31).

2.3.4.2. Süperior laringeal sinir (SLS): Süperior laringeal sinir kafatası kaidesi civarında vagustan ayrılır, karotis damarların medialinden aşağı doğru iner ve hiyoid kemik hizasında internal ve eksternal olmak üzere iki dala ayrılır. İnternal dal duyu dalı olup tirohiyoid membranı delerek larinkse girer, bu dal epiglot ve larinksin duyusunu sağlar. Eksternal dal inferior faringeal konstriktör kasın lateral yüzeyinden aşağı döner ve süperior tiroid damarlar ile birlikte seyrederek krikotiroid kasa girer; bu dal krikotiroid ve krikofaringeus kasının motor innervasyonunu sağlar (22). SLS'nin eksternal dalı, krikotiroid kasları ve buna bağlı olarak vokal kordları gererek sesin tarzını belirler. Sinire olan travma sonucu o taraftaki vokal kord "flask" hale gelir. Böylece hastalar konuşurken çabuk yorulur ve tiz sesleri yeteri kadar çıkaramazlar (22).

2.4. TİROİD BEZİNİN FİZYOLOJİSİ

Vücutta metabolik aktiviteyi normal düzeylerde sürdürmek için tiroid hormonunun her zaman uygun miktarda salgılanması gerekir. Bunu sağlamak için hipotalamus ve ön hipofiz bezi yoluyla işleyen "negatif feedback mekanizması" tiroid salgı hızını kontrol eder. Bu mekanizmaya göre beyinde hipotalamustan tirotropin serbestleştirici hormon (TRH) salgılanırken; bu hormonun etkisi ile hipofizden tiroid stimulan hormon (TSH) salgılanır. TSH tiroid bezine etki ederek tiroid hormonlarının salgısını uyarır. Bu hormonlar belirli bir düzeye geldikten sonra hipotalamus ve hipofiz üzerine baskı yaparak TRH ve TSH salgılanmasını durdurur (32).

2.4.1. Tiroid Hormon Salgısının Düzenlenmesi

2.4.1.1. Tirotiropin serbestleştirici hormon (TRH): TRH, hipotalamusun medyan eminensindeki sinir uçlarından salgılanır ve sonra buradan hipotalamus-hipofiz portal sistemiyle ön hipofize taşınır. TRH, hipotalamusta proTRH halinde sentezlenir. ProTRH, 29000 dalton molekül ağırlığında olup beynin çeşitli bölgelerinde posttranskripsiyonel işlemlerden geçerek, aktif TRH haline gelir. TRH, tirotroplardaki TRH reseptörlerine bağlanıp tiroid uyarıcı hormonun geninde

transkripsiyon ve translasyon yaparak sentezlenmesini sağlar. Sentezlenen tiroid uyraıcı hormonun salınması da TRH'nin kontrolü altındadır. Hipotalamustan ön hipofize giden portal sistem tıkandığı zaman ön hipofizden tiroid uyarıcı hormon salgı hızı büyük oranda azalır, fakat sıfıra kadar düşmez (32-34).

2.4.1.2. Tiroid uyarıcı hormon (TSH): Tirotiropin olarakta bilinen TSH, glikoprotein yapısında bir hormon olup; anterior hipofizdeki tirotroplarda yapılır ve salgılanır. 28000-30000 dalton arasında değişen molekül ağırlığına sahiptir. TSH'nın yapım ve salınmasına etki eden birçok uyaran vardır. Bunlardan TRH, α reseptör etkili katekolaminler ve vasopressin uyarıcı; somatostatin, dopamin ve tiroid hormonları ise baskılayıcı etkiye sahiptir. TSH'nın salınması belirli bir ritim içindedir. Sağlıklı bir insanda; uykudan birkaç saat önce serum TSH düzeyi yükselmeye başlar, gece maksimum düzeye ulaşır ve sabaha doğru azalarak öğleye doğru minimum düzeye düşer. Buna TSH'nın sirkadiyen ritmi denir. TSH, tiroidin morfolojisini ve fonksiyonunu etkileyen bir hormondur. Bir yandan tirositlerin gelişimini kontrol ederken; diğer yandan tirositlerde tiroid peroksidaz ve tiroglobulin yapımını, tiroglobulin proteolizisini, iyodun tutulmasını ve organifikasyonunu, iyodotirozinlerin yapımını, tiroid hormonlarının yapım ve salınmasını kontrol eder.

Tüm bu fonksiyonlar, TSH'nın tirosit membranındaki TSH reseptörüne bağlanması sonucu ortaya çıkar. TSH'nın en önemli ilk etkisi 30 dakika içinde kana tiroksin ve triiyodotironin serbestlenmesine yol açan tiroglobulin proteolizinin başlamasıdır. Diğer etkilerinin tam olarak gelişmesi için saatler, hatta günler veya haftalar gerekir (32-35).

2.4.2. Tiroid Hormonlarının Yapımı, Salgılanması ve Metabolizması

Tiroid hormonlarının sentezi folliküler hücrelerdeki iyodür seviyesi ve TSH'nın folliküler hücrelerin yüzeyindeki özgül TSH reseptörlerine bağlanması ile düzenlenir. TSH reseptörlerinin dolması membranda adenil siklazı aktive eder o da hücrede cAMP oluşumunu arttırır ve bir ikinci haberci olarak davranarak hücrenin her tarafında çok sayıda fosforilasyona yol açan protein kinazı aktive ederek T3 ve T4 sentezinde ani artış ve uzun sürede tiroidin kendi glandüler dokusunun gelişmesi gerçekleşir (32,33,35,36).

Tiroid bezi kolloid denilen bir salgı maddesi ile dolu olan, çok sayıdaki kapalı follikülden oluşur. Bunlar follikül içine salgı yapan kübik epitel hücrelerle çevrilidir.

Bu epitel hücreleri protein salgılayan tipik glandüler hücrelerdir. Hücre içinde endoplazmik retikulum ve golgi cisimciği aracılığıyla tiroglobulin denilen büyük bir glikoprotein molekülü sentezlenip follikül içine salgılanır. Kolloidin ana bileşeni olan tiroglobulin molekülü yaklaşık 70 tirozin aminoasiti içerir ve bunlar tiroid hormonlarını oluşturmak üzere iyotla birleşen ana maddelerdir.

Diğer yandan sindirim kanalında indirgenen iyodür (I-) ise kan yolu ile tiroid bezine taşınır ve folliküler hücrelerin bazal hücre zarında yerleşmiş olan Na+/I- transporterler aracılığı ile aktif olarak hücre içine alınır. Bu olay iyodür tutulması olarak adlandırılır. Ardından sitozolde tiroid peroksidaz enzimi aracılığı ile hidrojen peroksit (H2O2) gerektiren bir süreç ile oksitlenir. Okside iyot, tiroglobulin molekülü hemen hemen golgi aygıtından serbestlenir serbestleşmez ya da apikal hücre zarından folliküle salgılanırken tiroglobulin molekülü içindeki tirozin amino asitlerinin yaklaşık altıda birine bağlanmış olur ve hücre içerisinde iyodür konsantrasyonu düşük tutulur. Tiroglobulinin tirozin kalıntılarının iyodinasyonu ile önce monoiyodotironin (MIT) ve diiyodotironin (DIT) oluşur. Triiyodotironin (T3) ve tetraiyodotironin (tiroksin; T4) oluşması ise sırasıyla MIT+DIT veya DIT+DIT birleşmeleri ile olur (Şekil 4) (32).

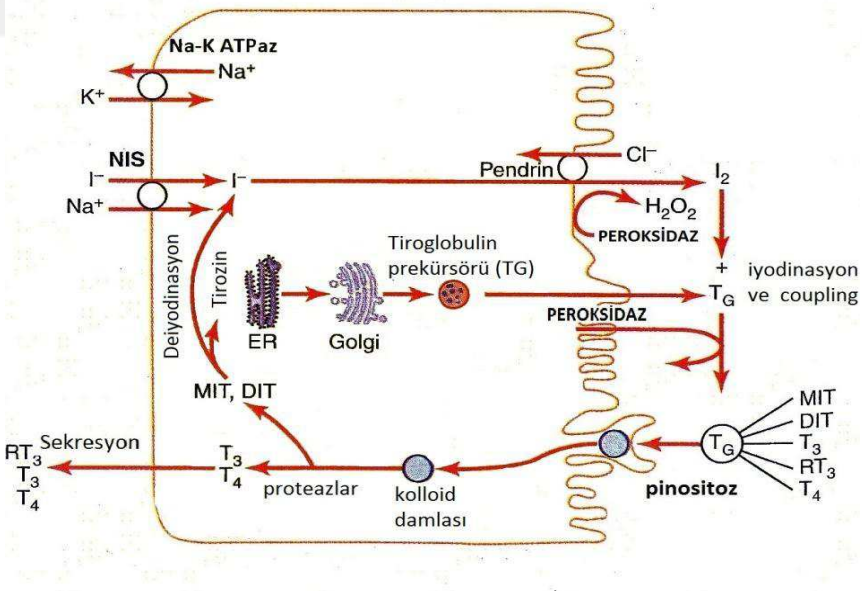

Şekil 4. Tirozin iyodinasyonunun aşamaları ve sonunda T3 ve T4 yapımı

Tiroid hormonlarının sentezi tamamlandıktan sonra her bir tiroglobulin molekülünde 30 tiroksin molekülü ve az sayıda da triiyodotironin molekülü bulunur. Bu şekilde tiroid hormonları follikülde vücudun normal tiroid hormonu ihtiyacını 2-3

ay için karşılamaya yetecek düzeyde depo edilir. Bu yüzden tiroid hormon sentezi durduğu zaman yetersizlik belirtileri birkaç ay gözlenmez.

TSH'nın reseptörüne bağlanması ile apikal hücre zarında kolloid endositozu gerçekleşir. Endozomlar içerisindeki iyodine parçalar proteazlar aracılığı ile tiroglobulinden ayrılarak MIT, DIT, T3 ve T4 şeklinde serbest olarak sitozole transfer edilir. Son olarak sadece T3 ve T4 folliküllerin bazal hücre membranından salınır ve önce tiroidin bağ doku boşluklarına buradan da dağıtım için kana verilir. T3 kadar etkili olmasa da salgılanan hormonun %90'ını T4 oluşturur. Tiroid hormonlarının serbestleştirilmek üzere tiroglobulin sindirimi sırasında açığa çıkan iyotlanmış tirozinler kana salgılanmazlar. Onun yerine deiyodinaz enzimiyle iyotları ayrılır ve ilave tiroid hormonu oluşturmak üzere bezin içinde yeniden kullanılması sağlanır.

Tiroid bezi tarafından salgılanan metabolik olarak aktif hormonların yaklaşık yüzde 93'ü tiroksin ve yüzde 7'si triiyodotironin'dir. Dolaşımdaki T4'ün tamamı, T3'ün %20'si tiroid bezinde üretilir. T3'ün geri kalan kısmı ise karaciğer ve böbrek gibi dokularda 5'-deiyodinaz enzimi ile T4'ün deiyodinasyonu sonucu ortaya çıkar. T3 plazmada 10-20 kat daha az miktarda bulunsa da T4'ten dört kat daha aktiftir. Bu yüzden sonuçta dokuya ulaşan ve dokular tarafından kullanılan temel hormon triiyodotironindir (32,34).

T4'ün T3'e dönüşümü dâhil, iyodotironinlerin deiyodinizasyonuna kadar olan metabolizmasında asıl rolü deiyodinaz sistemi üstlenir. Bu reaksiyonlar ile tirozin halkasından iyot atomu ayrılır ve serbestleşen iyot dolaşıma geri verilerek metabolik havuza geri girer ve geride kalan T4 ve T3, suda eriyebilir hale gelerek idrar ve safrayla atılabilmeleri için glukronik asitle konjuge edilirler. Atılan iyodotironinlerin bir kısmı, ince bağırsaktan geri emilerek enterohepatik dolaşıma girer. Atılımın yaklaşık üçte biri safrayla olur (32,35).

2.4.3. Tiroid Hormonlarının Taşınması ve Fizyolojik İşlevleri

Tiroid hormonları, kana girince tamamına yakını karaciğerde yapılan plazma proteinlerinden; temel olarak tiroksin bağlayıcı globülin ile daha az olarakta tiroksin bağlayıcı prealbumin ve albümin ile hızla birleşir. Bu bağlanma, küçük fraksiyonlar halinde bulunan hormonun böbrekten kaybını önler. T3 ve T4'ün sırasıyla %0,3'lük ve %0,02'lik kısmı plazmada serbest halde bulunur. Plazmadaki bağlayıcı proteinlerin tiroid hormonlarına afinitesi fazla olduğundan, özellikle de tiroksin doku hücrelerine

yavaş bir şekilde serbestlenir. Doku hücrelerine girince de bu hormonlar hücreiçi proteinlere bağlanır ve hedef hücrelerde depolanan hormonlar günler veya haftalar içinde yavaş yavaş kullanılır.

Tiroid hormonlarının genel etkisi çok sayıda genin çekirdekte transkripsiyonunu sağlamaktır. Tiroid hormonları hedef hücre zarından pasif difüzyonla veya ATP bağımlı aktif transportla geçerler. Genetik transkripsiyonu arttırmadan önce hemen hemen tiroksinlerin hepsinden, bir iyodür iyonu uzaklaştırılarak triiyodotironin oluşturulur. Daha sonra hücre çekirdeğindeki tiroid hormon reseptörlerine bağlanıp (reseptörlere bağlanan hormonlarının %90'ından fazlası T3'tür) çok sayıda genin mRNA transkripsiyonunu sağlayarak etkilerini gösterirler. mRNA, ribozomlarda kodladığı proteinin yapımını sağlar. Yapılan protein, çoğu zaman endoplazmik retikulum ve golgi aygıtında çeşitli işlemlerden geçerek aktif hale gelir ve görev yapacağı bölgelere giderek çeşitli fizyolojik etkilerini başlatır.

Tiroid hormonlarının etkisi ile tüm vücut dokularında metabolik aktivite artar. Bu nedenle bazal metabolizma hızı artar, bazen aşırı miktardaki hormon metabolizma hızını normalin 60-100 katı kadar arttırır. Metabolizma hızının artması ile oksijen kullanımı ve karbondioksit oluşumu artar, bu nedenle solunumun derinliği ve hızını arttıran mekanizmaları da uyarır. Karbonhidrat metabolizmasını her yönüyle uyarır; glikozun hücrelerde tutulmasında artma, glikolizde artma, glikoneojenezde artma, sindirim sisteminden emilim hızında artma ve hatta insülin salgılanmasında artma görülür. Protein metabolizmasında da protein sentez hızında artışla beraber protein katabolizma hızında da artış gözlenir. Yıkım yapımdan fazla olduğundan kas kitlesinde kayıp ortaya çıkar. Yağ metabolizmasında lipidlerin yapımını, mobilizasyonunu ve yıkımını uyarır. Lipolizi arttırması ile serum serbest yağ asitlerini arttırır ve hücrelerde yağ asidi oksidayonunu önemli ölçüde arttırır. Plazmadaki kolesterol, fosfolipit ve trigliseritlerin miktarını azaltır. Kan akımı ve kalp debisinde artışa neden olurken, miyokardın kontraksiyon gücünü de arttırır. Bununla birlikte tiroid hormonu belirgin arttığında, uzun süreli aşırı protein katabolizması nedeniyle kalp kasının gücü azalır. Tiroid hormonları sindirim sıvılarının salgılanma hızını ve mide barsak kanalının motilitesini arttırır.

İnsanda tiroid hormonunun büyümeye esas etkisi büyüme dönemindeki çocuklarda belirgindir. Hipotiroidi olanlarda büyüme büyük oranda geri kalır. Fetal

hayatta ve doğumdan sonraki ilk birkaç yılda ise beynin büyümesi ve gelişmesini sağlar. Aynı zamanda beyin işlevlerinin ayrışmasına neden olur. Hipertiroidili kişilerde aşırı sinirlilik, kaygı, aşırı endişe ve paranoya gibi birçok psikonörotik eğilim gelişebilir.

Diğer endokrin bezlerin çoğunda salgı hızını arttırır ancak aynı zamanda da dokuların hormonlara gereksinimini arttırır. Kemik yapımıyla ilgili birçok metabolik aktiviteyi arttırır ve bu nedenle paratiroid hormon gereksinimi de artar. Normal cinsel işlev içinde tiroid hormon seviyeleri çok önemlidir (31,32,34).

2.5. PARATİROİD BEZLERİ

İnsanlarda ikisi altta, ikisi de üstte olmak üzere dört adet paratiroid bezi bulunur. Nadiren beş veya daha fazla (%0,6) ya da dörtten az sayıda olabilmektedir. Ayrıca mediasten gibi ektopik yerleşimde görülebilir (37).

Üst paratiroid bezleri embriyolojik hayatta 4. brankiyal poştan, lateral tiroid ile beraber gelişir ve göç sırasında tiroid median lobuna doğru yer değiştirirler. Bundan dolayı üst paratiroid bezi sıklıkla tiroid ile birlikte bulunur, nadiren tiroid parankimi içerisinde yerleşebilir. Alt paratiroid bezleri timus ile beraber 3. brankiyal poştan köken alır. Göç sırasında timus ile beraber aşağı doğru inerken boynun alt kısımlarında timustan ayrılır ve tiroid alt kutbunun yakınında yer alırlar. Alt paratiroid bezlerin bu embriyolojik inişi gerçekleşmez ise üst paratiroid bezleri gibi boynun üst kısmında yerleşebilir. Bazen inişe devam ederek mediastinum içinde yer alabilirler. (38,39).

Anatomik olarak tiroid loblarının posterolateral yüzlerinde ve tiroid kapsülünün dışında bulunan bezlerin alt ve üstte olanlarının lokalizasyon ve komşulukları farklıdır. Paratiroid bezleri ile RLS arasındaki komşuluk ilişkisi önemlidir. Tiroid lobu mediale devrildikten sonra üst sınırı tiroidin en üst kısmı, alt sınırı trakea üzerinde tiroid alt polünden 4 cm uzakta bir nokta, arkada özofagus, önde tiroid lobu olan hayali bir üçgen oluşturulduğunda RLS bu üçgeni iki eşit parçaya böler. Üst paratiroid glandlar sinirin posterior-superiorunda, alt paratiroidler de sinirin anteriorunda yer alırlar (40).

Paratiroid bezleri arteriyel kanlanmalarını inferior tiroid arterden sağlarlar. Özellikli olarak %20 oranında üst paratiroidler süperior tiroid arterden kan sağlar. Paratiroid bezleri ipsilateral olarak süperior, orta ve inferior tiroid venlerine drene olur.

Lenfatik drenajı ise tiroid ve timüs bezlerinden gelenlerle birlikte derin servikal lenf nodlarına ve paratrakeal lenf bezlerinedir (41).

Boyundaki diğer yapılardan ince fibröz kapsülle ayrılmış olan paratiroidler, kan damarından oldukça zengin dokulardır. Kan damarlarının beze giriş ve çıkış bölgeleri kapsül boyunca uzanan fibröz yapıya sahip trabeküllerdir. Paratiroidin parankimal elemanları, esas hücreler (şef hücreleri), değişik miktarlarda onkositik hücreler (oksifil hücre) ve transizyonel onkositik hücrelerdir. Esas hücre, bezin hormonal fonksiyonundan sorumlu başlıca yapıdır. Paratiroidin stromal içeriği olgun yağ hücreleri, kan damarları ve değişik miktarlarda bağ dokusudur (42-44).

Paratiroid bezlerinin aktivitesi, hipotalamus ve hipofizden salgılanan trofik hormonlardan çok kandaki serbest (iyonize) kalsiyum düzeyi tarafından kontrol edilir. Normalde serbest kalsiyum düzeyinde azalma, parathormon (PTH) üretimini ve salgılanmasını uyarır. Kalsiyumun böbrek tubuluslarından geri emilimini arttırır. İdrardan fosfat atılımını arttırır ve serum fosfat düzeyleri azalır (çünkü fosfat iyonize kalsiyuma bağlanır). Vitamin D'nin böbreklerde aktif dihidroksi biçimine dönüşümünü artırır, buna bağlı olarak gastrointestinal kanaldan kalsiyum geri emilimi artar. Osteoklastik öncü hücrelerin olgun osteoklastlara diferansiasyonunun teşvik edilmesiyle, indirekt etki sonucu osteoklastik aktivite artar (kemik rezorbsiyonu ile iyonize kalsiyum salınması). Bu etkinliklerin net sonucu; serbest kalsiyum düzeyinin artması, artan kalsiyumunda daha fazla PTH salgılanmasını inhibe etmesidir (45).

2.6. TANISAL YÖNTEMLER

Tiroid bezi kaynaklı hastalıklar günümüzde endokrin cerrahların sık karşılaştığı önemli endokrin sorunların başında gelmektedir. Bu hastalıklara yaklaşımda laboratuvar testleri, radyolojik görüntüleme yöntemleri ve ince iğne aspirasyon biyopsisi (İİAB) önemli katkılar sağlamaktadır.

Kesin tanıya giden yol ise olguya göre seçilecek araştırma ve değerlendirme yöntemlerinin yerinde etkili kullanımı ve sonuçlarının doğru yorumu ile olacaktır. Bütün olgularda klinik sorgulama ve fizik inceleme sonrası değerlendirmede biyokimyasal kan tetkikleri ve görüntüleme yöntemlerinden faydalanılır. Görüntülemede hemen tüm olgularda ultrasonografi, bazı olgularda ise sintigrafi kullanılan ana yöntemlerdir. Fizik inceleme sonrası kesin tanıya götüren yolda ilk

olarak tiroid fonksiyon testleri kullanılır, bu amaçla kan örneklerinde tiroid işlevini belirlemeye yönelik uygun olan biyokimyasal tetkikler istenmelidir (46).

2.6.1. Laboratuvar Testleri

Tiroid fonksiyonlarını direkt olarak yansıtan en değerli test serum tiroid hormon düzeyi veya doku hormon konsantrasyonudur. Bu yüzden tiroid fonksiyonlarını değerlendirmede ilk yapılacak testler TSH ve sT4 olmalıdır (47).

Kullanılan laboratuvar testleri 5 kategoride incelenebilir (48):

1. Hipotalamo-hipofizer-tiroid aksın durumunu belirleyen test: TSH
2. Serum T4 ve T3 konsantrasyonu
3. Tiroid otoantikor testleri
4. Tiroid iyot metabolizmasını yansıtan testler
5. Tiroid hormonlarının dokudaki etkisini yansıtan testler

2.6.1.1. Tiroid uyarıcı hormon (Tirotropin; TSH): İntrauterin yaşamın ortalarında TSH fetüsün serumundan ölçülür hale gelir. Doğumdan sonra ilk birkaç saatte erişkin TSH düzeyinin çok üstüne çıkar ve daha sonra azalmaya başlar. Adolesan ve erişkin yaş grubunda TSH düzeyinde önemli değişiklik olmaz (49).

Serum tiroid hormonları ile TSH arasında ters ilişki vardır; serum tiroid hormonlarındaki çok küçük değişiklikler bile TSH'da büyük oynamalara yol açar. Bu sebeple sensitif immunometrik assay kullanılarak yapılan TSH ölçümü tiroid fonksiyonunu değerlendirmede tarama testi olarak kullanılabilir. Sistemik ciddi bir hastalık olmadıkça normal bir TSH konsantrasyonu, primer hipotiroidi ve hipertiroidiyi dışlamada %99 negatif prediktif değere sahiptir (50, 51).

2.6.1.2. Total T4 ve T3: Kanda plazma proteinlerine bağlı olarak dolaşan T4 ve T3 hormonlarının ölçümü total T4 ve T3 adını alır. Serum T4 düzeyi hipotiroidide düşerken hipertiroidi de artar. En büyük T4 bağlayan protein olan tiroglobulin değişimlerinden etkilenmektedir. Örneğin gebe bir kadında östrojenin tiroglobulini indüklemesine bağlı olarak Total T4 düzeyleri yalancı pozitif olarak yüksek çıkmaktadır. Glukokortikoid veya androjen kullananlarda da tirogloulin azaldığı için yalancı düşük değerler saptanmaktadır. Total T3 ölçümleri de tiroglobulin değişimlerinden etkilenmektedir. Klinik hipertiroidi durumlarında T3 artışı T4 artışından daha belirgin, ancak tiroiditlerde T4'e oranla daha hafif artışlar

görülmektedir. Hipotiroidinin erken dönemlerinde Total T4 düşerken T3 normal kalabilir. Bu nedenle hipotiroidi tanısında öncelikle T4'e bakılmaktadır (48). Total T3 düzeyleri tiroid fonksiyonlarının değerlendirilmesinde ilk istenecek testlerden değildir. Ancak tiroid hiperfonksiyonu saptandıktan sonra takip amaçlı olarak veya Graves hastalığını (T3/T4 oranı yüksek), subakut tiroiditlerden (T3/T4 oranı düşük) ayırt etmek için veya TSH'nın düşük olup, serbest T4'ün normal olduğu T3 toksikozu durumlarında istenebilir (48,52)

2.6.1.3. Serbest T4 (sT4): Plazma proteinlerine bağlı olmayan serbest T4 formu, hücre içine girerek T3'e dönüşür ve hücresel aktiviteyi oluşturur. Klinik olarak hipertiroidizm veya hipotiroidizm gibi fonksiyonel bir tiroid hastalığı bulunan ve diğer hastalıklarla komplike olmamış bireylerde, sT4 testinin tanısal kesinliği %90-100 civarındadır. Fakat klinik pratikte immunometrik yöntemlerle ölçülen sT4 düzeyini hiçbir zaman tam ve güvenilir olarak belirlemek mümkün değildir. T4 ve TSH sonuçlarının bir arada değerlendirilmesi daha güvenilir sonuçlara ulaşabilmeyi sağlar. Dolayısıyla hastalar sT4 ile değerlendirilirken dikkatli olunmalıdır (47,50).

2.6.1.4. Serbest T3 (sT3): Tiroid fonksiyonlarını değerlendirmede ilk istenecek testlerden değildir; ancak klinik kullanımı yaygındır. Hipotiroidide TSH seviyesi yükseldikten ve T4 hormonu düzeyi düştükten sonra en son etkilenen değer T3 hormonu olduğu için teşhise yardımcı değildir. Ancak hipertiroidide TSH düzeyi düşmüş ve genellikle T4 hormonu seviyesi normalken öncelikli olarak T3 hormonu düzeyi yükselir. Bu nedenle hipertiroidi hastalığının teşhisinde, takibinde, Graves hastalığı tanısında, T3 tirotoksikozu durumunda ve amiadoron toksikozunda istenilmesi önerilmektedir (47).

2.6.1.5. Tiroid otoantikorları: Anti-TPO (Antitiroid peroksidaz antikor) ve anti-Tg (Anti tiroglobülin) otoimmün tiroiditte (Hashimoto tiroiditi) %95-100 oranında, Basedow-Graves hastalığında ise %60-90 oranında pozitiftir. Normal popülasyonda ve otoimmün olmayan tiroid hastalıklarında da düşük titrede bulunabilirler. Otoimmün tiroid hastalığı olan ve anti-TPO pozitifliği bulunan hemen tüm hastalarda anti-Tg de yüksek bulunacağından bu antikor tanıya fazla bir katkı sağlamamaktadır. Buna karşılık tiroid kanseri takibinde tiroglobulin ölçümleri ile birlikte mutlaka anti-Tg düzeyi de ölçülmelidir (47).

2.6.1.6. Tiroglobulin (TG): Diferansiye tiroid kanserinde yapılan tiroidektomi ameliyatının ve uygulanan radyoaktif iyot ablasyonunun yeterliliğini göstermekte ve rekürren hastalığın saptanmasında kullanılmaktadır. Aynı zamanda eksojen tiroid hormon alımının gerçek hipertiroididen ayrımında kullanılmaktadır (eksojen tiroid hormonu alımında TG supresyonu vardır, hipertiroidi de ise normal veya yüksektir). Yüksek anti-Tg titrelerinin varlığında tiroglobuline tam olarak güvenilemeyeceğinden; tiroglobulin düzeyleri yorumlanırken daima birlikte değerlendirilmelidirler (31,47,53).

2.6.2. Radyolojik Testler

2.6.2.1. Direkt grafi: Tiroid hastalıklarının ve nodüllerinin değerlendirilmesinde tanısal bir değeri yoktur. Ancak herhangi bir nedenle çekilmiş boyun anteroposterior ve lateral grafilerde opasite artışı guatrı akla getirebilir. Hava yolunda daralma ve trakea deviasyonunda hem anestezist hem de cerrah için yol gösterici olabilir. Tiroid dokusu içinde oluşan kalsifikasyonlar direkt grafide nadiren de olsa izlenebilir (54).

2.6.2.2. Bilgisayarlı tomografi (BT) ve magnetik rezonans (MR) görüntüleme: BT ve MR rutin olarak kullanılmazlar. Bu tetkikler genellikle retrosternal guatırın görüntülenmesinde, lokal ileri evre veya nüks tiroid kanserinin çevre dokulara invazyon derecesinin belirlenmesinde ve yapıların havayolu veya vasküler yapılar ile olan ilişkisini saptamada kullanılmaktadırlar (31,36,54).

BT tiroid patolojilerinin evrelendirilmesinde önemli bir rol oynar. Tiroiddeki kitlenin iç yapı özellikleri, etraf dokulara invazyonu, lenf gangliyonlarının büyüklüğü hakkında ayrıntılı bilgi verir. Ayrıca tiroid bezinin büyüklüğü kolaylıkla ölçülebilir. Kesin ayırıcı tanı yapılamaz ancak önemli ipuçları verir (55).

MR ince kesitli T1 ve T2 ağırlıklı sekanslar alınarak yapılır. İnceleme alanı hyoid kemikten üst mediastene kadar devam etmelidir. MR kontrast maddesi iyot içermediğinden hipertiroidili hastalarda rahatlıkla kullanılabilir (55).

2.6.2.3. Ultrasonografi (US) ve renkli doppler ultrasonografi (RDUS): İlk olarak Fujimato ve ark.'ları tarafından 1967 yılında tiroid nodülleri US inceleme ile sınıflandırılmıştır (56). Tiroid bezinin yüzeyel yerleşimi nedeniyle US ve RDUS normal tiroid anatomisini ve patolojik yapıları oldukça iyi gösterir. Günümüz modern teknolojisi ile geliştirilen US cihazları ile tiroid bezi görüntülemesinde önemli noktaya

gelinmiştir. Bugün için tiroid bezinin ayrıntılı incelenmesi ve nodüllerin ayırıcı tanısı için kullanılması tavsiye edilen yöntem US'dir (57).

US, tiroid bezinin boyutu, hacmi ve parankim özelliklerinin yanı sıra; bez içerisindeki büyümenin diffüz veya nodüler olup olmadığı, nodüllerin sayısı, boyutu ve ekojenik özellikleri ile olası çevre doku invazyonları hakkında da bilgi verir. Bu sayede hastanın takibi ve ileri tetkik planlaması yapılabilir.

Boyun US, aynı zamanda servikal bölgedeki patolojik lenf nodlarını saptayarak tiroid kanserli hastalarda olası boyun diseksiyonu genişliğini belirlemede de yardımcı olur (31,50,51,54). RDUS ile tiroid parankimi veya nodüllerinin vaskülarite paterni görüntülenir ve benign-malign ayrımında yardımcı olur. Nodül içi veya lenf nodlarında görülen vaskülarite artışı malignite açısından riskli olarak değerlendirilir (54). Tiroid nodüllerinin ultrasonografik özelliklerine göre benign ve malign kriterleri Tablo 1'de listelenmiştir (59). Ancak hatırlatılması gereken US'nin tiroid nodüllerinin malignite açısından değerlendirilmesinde duyarlılığının %80, özgüllüğün ise %70 civarında olduğudur (58).

Tablo 1. Tiroid Nodüllerinin Sonografik Özelliklerine Göre Sınıflandırılması

Benign özellikler	**Malign özellikler**
▪ Hiperekojenite	▪ Hipoekojenite
▪ Kenar bütünlüğü korunmuş kesintisiz yumurta kabuğu kalsifikasyon	▪ Mikrokalsifikasyon ▪ Kesikli lineer kenar kalsifikasyonları
▪ Süngerimsi (spongioform) nodül	▪ Düzensiz sınırlar
▪ Halo varlığı ya da düzenli sınırları olması	▪ Halo olmaması ya da halonun yer yer kesilmesi
▪ Kanlanma olmaması ya da periferik olması	▪ Artmış nodül içi kanlanma
▪ Pür kistik nodül	▪ Yükseklik> genişlik (transvers kesitte)
▪ Nodül boyutlarında zamanla azalma olması	▪ Boyun önü kasların invazyonu
▪ Normal reaktif lenf nodları	▪ Patolojik servikal lenf nodları olması
▪ Multipl iç içe geçmiş nodüller	

** Türkiye Endokrinoloji ve Metabolizma Derneği, Tiroid Hastalıkları Tanı ve Tedavi Kılavuzu 2019'dan alınmıştır.

2.6.2.4. Tiroid sintigrafisi: Tiroid sintigrafisi tiroidin hem fonksiyonel durumunu hem de morfolojik özelliklerini ortaya koyabilmesi ile özellikle hipertiroidi olgularında önemli bir tanı aracıdır (60,61). Tiroid sintigrafisi ile 5 mm'den büyük nodüller görüntülenebilir. Sık kullanılan radioizotoplar; teknesyum-perteknetat ve radyoaktif iyottur. Radyasyonu az yayması, ucuz olması ve kolay ulaşılabilir olduğu için; teknesyum-perteknetat en çok tercih edilen radioizotoptur (62). Tiroid sintigrafisi; tiroid fonksiyonunun genel değerlendirilmesi, en büyük çapı 8 mm ve daha fazla olan nodüllerin fonksiyonel durumunun belirlenmesi, hipertiroidizm nedeninin belirlenmesi (özellikle Graves hastalığı ile sıcak nodül ayırımı), Basedow-Graves hastalığının tanısında ve izlenmesinde, antitiroid ilaç tedavisi gören hastalarda tiroid aktivitesinin devam edip etmediğinin belirlenmesi, sıcak nodüllerin otonomi kazanıp kazanmadığının belirlenmesinde, De Quervain subakut tiroiditinin tanısında, bezin organifikasyon bozukluklarında, ektopik tiroid aranmasında, retrosternal guatrların belirlenmesinde, iyi diferansiye tiroid karsinomlu hastaların izlenmesi ve metastazların saptanmasında kullanılmaktadır (60-62). Tiroid nodülünde radyoizotop tutulumu yoksa soğuk (hipoaktif) nodül; artmış tutulum varsa sıcak (hiperaktif) nodül olarak tanımlanır. Soğuk nodüldeki malignite insidansı yaklaşık %6-20 iken; sıcak nodülde %5'ten düşüktür (31,36,50).

2.6.2.5. İnce iğne aspirasyon biyopsisi (İİAB): İİAB, maliyeti düşük, güvenli, uygulanabilir ve minimal invazif bir yöntemdir. İİAB, 22G ile 25G arası çaptaki iğnelerle kör olarak ya da US veya BT eşliğinde alınabilir (63,65). Alınan örnekler histopatolojik inceleme için yeterli miktarda olmayıp, ancak sitolojik inceleme için uygundur (64-66). US eşliğinde alınan biyopsilerde dahi uygunsuz ve yetersiz örnek alınma olasılığı %10-%20 arasında değişmektedir (67). İİAB ile benign ve malign ayırımı yapılabilmekte ancak histopatolojik alt tipleri belirlemede yetersiz kalmaktadır (63,65,68).

Tiroid nodüllerinin değerlendirilmesinde çocuklarda da erişkinlerde olduğu gibi İİAB sıklıkla seçilen bir inceleme yöntemidir. Tıp kaynaklarında, tiroid İİAB'nin tanısal değeri ile nodül boyutu arasında bağlantı olduğu yönünde bilgiler vardır. Çok küçük ya da çok büyük nodüllerde uygun örnekleme yapılamayabileceğinden İİAB'nin tanısal değerinin düşük olduğu belirtilmektedir (69,70). Amerikan Tiroid Derneği (ATA) 0,5 cm'den küçük tiroid nodüllerinde İİAB endikasyonu olmadığını

çünkü bu nodüllerden yapılacak İİAB ile alınacak örneğin sitolojik değerlendirme için yetersiz olacağını bildirmiştir (71). Yalancı negatiflik %5-11 ortalama %5, yalancı pozitiflik %1-7 ortalama %5 arasındadır (72,73).

Biyopsi sonuçlarının ortak bir terminoloji kullanılarak tanımlanması için "American Thyroid Association (ATA)" tarafından 2009 yılında Bethesda klasifikasyonu yayınlanmış ve 2015 yılında tekrar revize edilmiştir. Sınıflamanın tanısal olmayan veya yetersiz materyal, benign, önemi belirsiz atipi/önemi belirsiz foliküler lezyon (ÖBA/ÖBFL), foliküler neoplazi/folliküler neoplazi şüphesi (FN/FNŞ), malignite şüphesi ve malign olmak üzere altı grubu mevcuttur (Tablo 2) (74).

Tablo 2. Bethesda Sınıflaması

Kategori	**Beklenen Malignite oranları %**	**Tedavi**
Tanısal olmayan/yetersiz	1-4	US eşliğinde İİAB tekrarı
Benign	0-3	Klinik ve sonografik izlem
ÖBA/ÖBFL	5-15	İİAB tekrarı veya moleküler testler veya lobektomi
FN/FNŞ	15-30	Moleküler testler veya lobektomi
Malignite şüphesi	60-75	Total tiroidektomi veya lobektomi
Malignite	97-99	Total tiroidektomi veya lobektomi

** Cibas ES, Ali SZ. The Bethesda system for reporting thyroid cytopathology (2009) alınmıştır. * ÖBA/ÖBFL: önemi belirsiz atipi/önemi belirsiz foliküler lezyon, FN/FNŞ: foliküler neoplazi/folliküler neoplazi şüphesi

2.7. TİROİD BEZİNİN NEOPLAZİLERİ

Tiroid bezinde iyi sınırlı, iyi huylu adenomlardan, çok agresif seyirli anaplastik karsinomlara kadar değişen özellikte çeşitli tümörler gelişir (45). Tiroid karsinomu insidansı hem erişkin hem çocukluk dönemlerinde artmakla beraber mortalite oranı stabildir (82,84). Ancak erişkinlere kıyasla çocukluk döneminde tiroid karsinomları daha ileri evrede tanı almakta ve yüksek oranda lenf nodu ve akciğer metastazı görülmektedir, buna rağmen daha düşük bir mortalite oranı vardır (83).

Çocukluk dönemindeki tiroid kanserleri üzerine yapılan büyük veritabanlı bir çalışmada çocukluk dönemindeki tiroid kanserlerinin histopatolojik olarak erişkin dönem ile benzer olduğu ortaya konulmuştur (%80 papiller tiroid kanseri, %10 folliküler tiroid kanseri, %5 medüller tiroid kanseri ve %2 diğer tiroid kanserleri). Aynı çalışmada tanı anında tiroid bezine sınırlı olarak bulunan kanser oranı %42 iken, bölgesel lenf nodu metastazı yapmış olanların oranı %46 olarak bulunmuştur (82).

2.7.1. Tiroidin Nodüler Hastalıkları

Genel popülasyonda palpe edilebilen nodül sıklığı kadınlarda %5-10 iken erkeklerde %1-2'dir. Klinik bulgu vermeyen tiroid nodüllerinin US ile belirlenme oranı %19-67 olup, bu oran otopsi serilerinin sonuçları ile benzerdir (54). Hatta fizik muayenede tek nodül belirlenen hastaların %20-50'sinde US incelemesi ile ilave nodüller saptanmaktadır. Bu nodüllerin çoğu benign olmasına rağmen, nodüllerde malignite görülme ihtimali %5'tir (36,51). Tiroid nodülleri ileri yaşta, kadınlarda ve iyot eksikliği olan bölgelerde sıktır. Ayrıca nodülde hızlı büyüme, sert kıvamlı veya fikse nodül, ses değişikliği, nefes darlığı, yutma güçlüğü, erkek cinsiyet gibi faktörler maligniteyi ön planda düşündürür (36,47). Çocuklarda tiroid nodülleri nadir görülür ancak %20-36 gibi yüksek bir oranda malign olma ihtimali vardır (75,76).

Tiroid görüntüleme yöntemleri ile nodülün benign ve malign ayrımını yapmak pek güvenilir değildir. Buna rağmen nodülün US ile değerlendirilmesi standart tanı yöntemi olarak sayılır. Ultrasonda TIRADS (The Thyroid Imaging Reporting and Data System) skorlama yöntemi kullanılarak tiroid nodülünün tanımlanacak özellikleri standardize hale getirilmiştir ve Amerikan Tiroid Birliği (American Thyroid Association) tarafından elde edilen bu verilerin değerlendirilme kriterleri de tanımlanmıştır (77,78).

Erişkinde, >1cm'den büyük nodül varlığında ince iğne aspirasyon biyopsisine karar verilir ancak çocuklarda klinik ve ultrason bulguları nodülün boyutundan çok daha önemlidir (78,79). Ultrasonda hipoekojenik, düzensiz sınırlı, mikrokalsifikasyonları olan, intarnodüler artmış kan akımı görülen nodüller yüksek oranda malignite düşündürürler. Amerikan Tiroid Birliği tarafından 2015'te yayınlanan kılavuza göre 18 yaşından küçük yaş grubunda saptanan nodüle yönelik erişkinden farklı bir ayırıcı tanı algoritması izlenmiştir (Tablo 3) (78). Algoritma

ultrasonda malignite düşündüren bir nodülün tespit edilmesi ile birlikte kanda ölçülen TSH düzeylerine göre ileri tetkiklerin planlanması ile başlıyor ve eğer TSH değerleri normalin altında ise tiroid sintigrafisi yapılmasını, sonucunda hiperfonksiyone bir nodül tespit edilirse operasyon planlanmasını öneriyor. TSH normal sınırlarda ise veya sintigrafide hipofonksiyone bir nodül tespit edildiyse İİAB yapılması ve mümkünse İİAB'sisinin ultrason eşiliğinde yapılması öneriliyor. İİAB sonucunda patolojisi benign, yetersiz ya da nondiagnostik olarak gelen nodüllerin aralıklı takibine devam edilmesi, şüpheli nodüllere ise operasyon planlanması öneriliyor (78,80,81).

Tablo 3. Tiroid Nodülü Olan Hastalar İçin Yaklaşım Algoritması

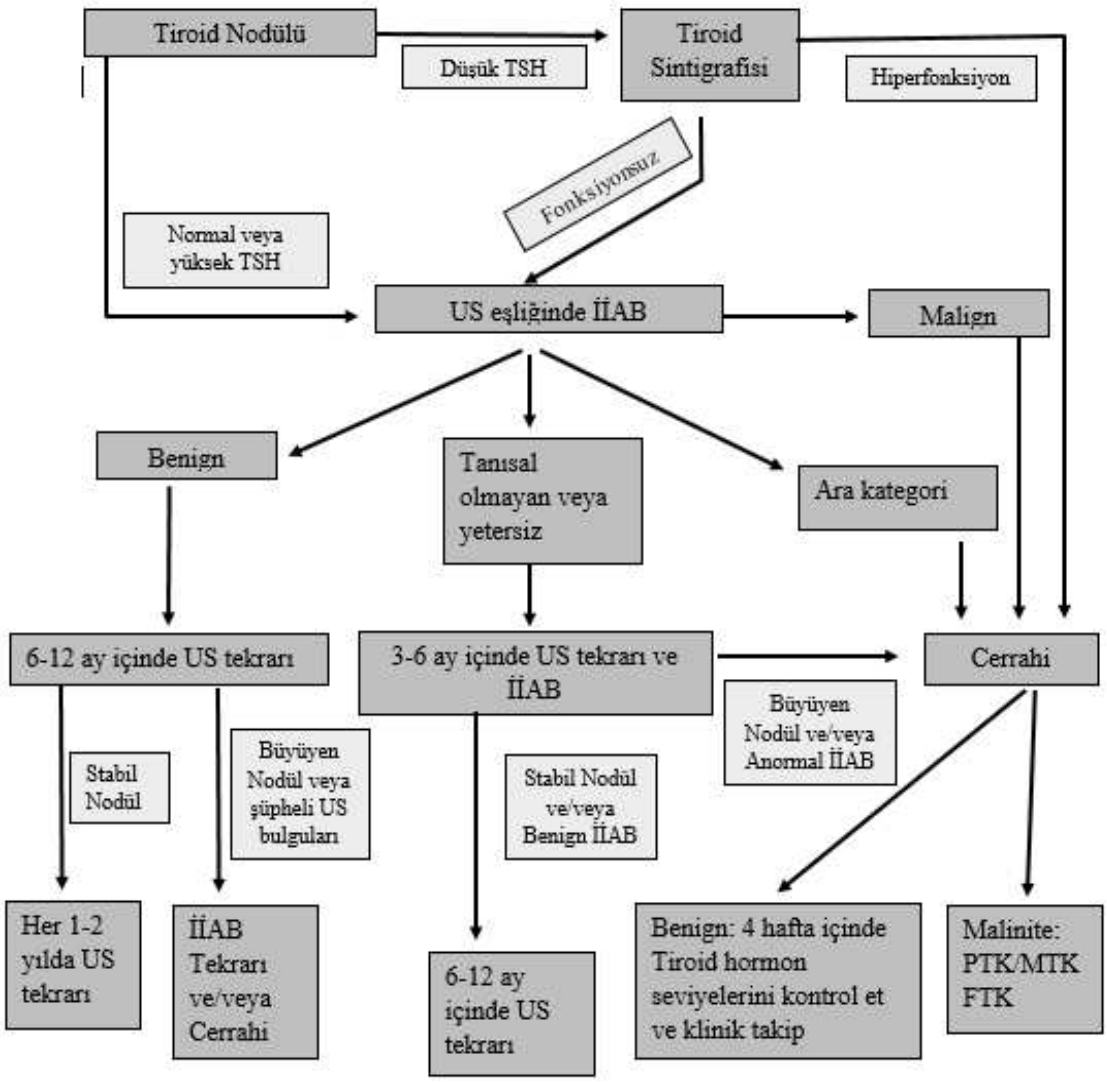

**Francis GL, Waguespack SG, Bauer AJ, et al. Management guidelines for children with thyroid nodules and differentiated thyroid cancer. 2015 alınmıştır. *PTK: Papiller Tiroid Kanseri, MTK: Medüller Tiroid Kanseri, FTK: Folliküler Tiroid Kanseri

2.7.2. Adenomlar

Tiroid adenomları follikül epitelinden köken alan benign tümörlerdir. Tüm tiroid tümörleri gibi foliküler adenomlar da genellikle soliterdir. Adenomların büyük çoğunluğu işlevsiz olmakla birlikte, az bir kısmı da tiroid hormonu üreterek (toksik adenomlar) klinik olarak belirgin tirotoksikoz tablosunu ortaya çıkarabilir. Genellikle folliküler adenomlar karsinomların öncülleri değildir. Yine de ortak genetik değişikliklere sahip olmaları, daha önce var olan folliküler adenomdan karsinom geliştiği olasılığını desteklemektedir.

Tipik tiroid adenomu, komşu tiroid parankimini basıya uğratan, küre şeklinde soliter bir kitledir. Çevre tiroid parankiminden belirgin sınırlı, düzenli bir kapsülle ayrılır. Bu özellikler çevre tiroid dokusuna daha az bası yapan ve belirgin bir kapsülü olmayan multinodüler guatrdan ayırt etmede önemlidir.

Tümör hücreleri sınırları belirgin, benzer şekil ve boyutta hücrelerdir. Mikroskopik incelemede, ana hücreler sıklıkla kolloid içeren uniform görünümdeki folliküller biçiminde düzenlenmiştir. Nadiren parlak eozinofilik, granüllü bir sitoplazmaya sahiptirler ve Hürthle hücreli adenom ismini alırlar. Bu adenomların da klinik özellikleri ve davranışı klasik adenomdan farklı değildir. Folliküler adenomun temel özelliği, tümörü çevreleyen intakt ve belirgin bir kapsüle sahip olmasıdır. Kapsül ve/veya damar invazyonunu ortaya çıkaracak olan kapsül bütünlüğünün dikkatle incelenmesi, folliküler adenomları folliküler karsinomlardan ayırt etmede bu nedenle kritik önem taşır.

Tiroid adenomlarının birçoğu, sıklıkla olağan fizik incelemeler sırasında farkedilen tek taraflı ağrısız bir kitle şeklinde belirti verir. Adenomların çoğunda radyoaktif iyot tutulumu, normal tiroid parankiminden daha azdır. Bu nedenle sintigrafide adenomlar genellikle komşu tiroid dokusuna göre soğuk nodüller şeklinde görünür (toksik adenomlar hariç). Kuşkulu adenomlarda tanı kapsül bütünlüğünün tümüyle incelenmesi ile konulabildiği için adenomların kesin tanısı ancak rezeksiyon materyalinin dikkatli histolojik incelemesinin ardından konulabilir. Bu nedenle kuşkulu tiroid adenomları, malign tümör olasılığını dışlamak amacıyla cerrahi olarak çıkarılır. Tiroid adenomları mükemmel bir klinik seyir gösterirler. Nüks etmezler ve metastaz yapmazlar (45).

2.7.3. Karsinomlar

2.7.3.1. Papiller tiroid kanseri (PTK): Tiroid karsinomlarının en sık görülen tipidir ve tüm olguların %80'ini oluşturur. Çocuklukta ve artan sıklıkta üçüncü ve dördüncü dekatta görülür. Gençlerde genellikle benign seyreder ve 40 yaşın altında nadiren ölüme neden olur. Yaşlılarda daha invazivdir ve bazı durumlarda indiferansiye karsinomlar gibi davranır (85).

Tiroid kanserlerinin patogenezinde hem genetik hem de çevresel etkenler etkilidir. RET geni, bir proto-onkogendir ve bir tirozinkinaz hücre yüzey reseptörü olan proliferasyonu düzenleyen RET reseptörünü kodlar. RET geni normalde tiroid follikül epitel hücrelerinde eksprese edilmez. Papiller kanserlerde kromozomlardaki yeniden düzenlenme tiroid epitelinde yapısal olarak eksprese edilen genlerin transkripsiyonel kontrolüne yol açar. Bu şekilde oluşan ve RET/PTK olarak bilinen yeni füzyon proteinleri papiller tiroid kanserlerinin yaklaşık %35'inde bulunur (45,86)

Papiller kanserler nonfonksiyonel tümörlerdir. Tiroidde tek veya çok odaklı lezyonlar biçiminde ortaya çıkar. Bazı tümörler iyi sınırlı, hatta kapsüllü olabilir. Geri kalanların sınırı belirsiz olup komşu parankimi infiltre ederler. Lezyonlar fibrozis ve kalsifikasyon alanları içerir ve sıklıkla kistik özelliktedir.

PTK'nın kesin tanısı mikroskopik inceleme ile konulur. İncelemede, nukleusları ince dağılmış kromatine sahiptir ve berrak veya boş görünümü verir. Buda, "buzlu cam" veya "Orphan Annie" olarak tanımlanır. Buna ek olarak sitoplazmanın girintileri enine kesitlerde nükleus içinde inklüzyon (bu nedenle "psödoinklüzyon" olarak tanımlanır) görünümü verir. Papillaların içinde sıklıkla psammom cisimcikleri olarak adlandırılan konsantrik kalsifiye yapılar bulunur. Sıklıkla tümör hücrelerinin lenfatik yayılımına rastlanır. Ancak kan damarı invazyonu, özellikle de küçük lezyonlarda çok daha seyrek görülür. Olguların yarısına yakınında komşu servikal lenf düğümü metastazı beklenir.

Papiller kanserin bir düzineden fazla türü vardır. Ancak en yaygın olanı tümüyle veya çoğunlukla follikül yapılarından oluşur (papiller tiroid kanserinin folliküler varyantı). Folliküler varyant sıklıkla kapsüllüdür ve klasik papiller kanser için tipik olan lenf düğümü metastazı ve tiroid dışına yayılım daha az görülür (45).

2.7.3.2. Folliküler tiroid kanseri (FTK): Tiroid malignitelerinin %5-15'ini oluşturur (45). İleri yaşta ve kadınlarda daha sık görülür. Genellikle yavaş büyürler. Kadın-erkek görülme oranı 3'e 1 ve ortalama görülme yaşı 50'dir (87). Çocuklarda oldukça nadir görülür. Çocukluk dönemindeki tiroid kanserlerinin %10'undan daha azını oluşturur ve prevalansının azalma eğiliminde olduğu görülmektedir (82,88,89). FTK, beslenmede iyot eksikliği olan bölgelerde daha sıktır (tiroid kanserlerinin %25-40'ı). Diğer taraftan, dünyanın iyot alımının yeterli olduğu bölgelerinde görülme sıklığı azalmakta veya sabit kalmaktadır (45).

Folliküler tiroid kanserlerinin yaklaşık üçte biri ile yarısı arasında kalan bir kısmında onkogenik yolağın etkinleşmesiyle sonuçlanan PI3K/AKT uyarı yolağında mutasyonlar vardır. RAS ve PIK3CA mutasyonlarının görülme sıklığı, benign folliküler adenomlardan folliküler karsinoma ve anaplastik karsinoma doğru giderek artar. Bu bulgular, follikül hücresi kökenli bu tümörlerin ortak histogeneze ve moleküler gelişime sahip olduklarını düşündürmektedir. Ayrıca folliküler adenomların %10'undan azında PAX8/PPARG füzyon genleri taşınmaktadır. Bu durum diğer tiroid tümörlerinde kaydedilmemiştir (45).

Mikroskopik incelemede, normal tiroide oldukça benzer küçük folliküller oluşturan büyük ölçüde tek tip hücrelerden oluştuğu için folliküler adenomdan ayrımı güçtür. Ancak daha kalın ve düzensiz kapsüle sahip olması ile ve kapsül invazyonunun görülmesiyle tanı konulabilir (90).

Folliküler kanserler, en sık tek soğuk nodül şeklinde ortaya çıkar. Nadiren hiperfonksiyon gösterebilirler. Bu tümörler kan damarları yoluyla (hematojen yayılım) akciğerler, kemikler ve karaciğere metastaz yapma eğilimindedir. Papiller kanserlerin tersine bölgesel lenf düğümü metastazları nadirdir (1,46). Folliküler kanserler invazivlik derecesine göre 2 gruba ayrılır. Minimal invaziv folliküler kanserlerde sınırlı kapsüler ve/veya vasküler invazyon görülür. Yaygın invaziv folliküler kanserlerde ise kapsül/vasküler invazyonun haricinde çevre yumuşak dokulara ve/veya kan damarlarına da invazyon görülür (90). Yaygın invaziv kanseri olan hastaların yarısında hastalık 10 yıl içinde ölümle sonuçlanır. Aynı sürede minimal invaziv folliküler karsinomların %10'undan azı kaybedilir. Folliküler karsinomlar cerrahi olarak çıkarılarak tedavi edilir. İyi diferansiye metastazlar radyoaktif iyot tutabileceğinden, bu lezyonların saptanması ve ortadan kaldırılması amacıyla

radyoaktif iyot kullanılır. İyi diferansiye lezyonlar TSH uyarısına yanıt verebileceği için, ameliyattan sonra endojen TSH'yı baskılamak amacıyla hastalar genellikle bir tiroid hormon rejimine sokulur (45).

2.7.3.3. Anaplastik tiroid kanseri (ATK): Anaplastik karsinomlar tiroid follikül epitelinin farklılaşmamış tümörüdür ve bütün tiroid karsinomlarının %5' inden daha azını oluşturur. Agresif olup mortalite oranı %100'e yakındır. Anaplastik karsinom hastaları, diğer tiroid kanserleri hastalarına göre daha ileri yaşta olup, yaş ortalaması 65'dir. Kadınlarda daha sıktır (45,91).

Anaplastik karsinomlar tiroid kapsülü dışına ve komşu boyun yapılarına doğru hızla büyüyen kocaman kitleler halinde karşımıza çıkar. Mikroskopik incelemede bu tümörler ileri derecede anaplastik hücrelerden oluşur. Bazı tümörlerde papiller veya folliküler diferansiasyon odaklarının varlığı, iyi diferansiye bir karsinom kökeni olduğunu düşündürür. Anaplastik tiroid karsinomu hastalarının yaklaşık dörtte biri geçmişte iyi diferansiye tiroid karsinomu öyküsüne sahiptir (45). Anaplastik karsinomlar tedaviye karşın hızla büyürler. Lenf nodu tutulumu sıktır ve tanı anında hastaların yaklaşık yarısında akciğer metastazı mevcuttur (31). Ortalama sağkalım 6 ay; bir yıllık sağkalım oranı ise %20'dir (36). Anaplastik karsinomlarda cerrahi girişimin sağkalıma etkisi neredeyse yoktur ve cerrahi girişimler çoğunlukla palyatif amaçlıdır (47,51).

2.7.3.4. Medüller tiroid kanseri (MTK): Medüller tiroid karsinomları (MTK) daha önce tanımlanan tiplerin aksine follikül epitelinden değil parafolliküler C hücrelerinden gelişen nöroendokrin tümörlerdir ve tiroid kanserlerinin %4-10 kadarını oluşturur (45,51). Medüller karsinom hücreleri normal C hücreleri gibi kalsitonin salgılarlar. Serum kalsitonin düzeyi, medüller tiroid kanserleri için preoperatif tanı ve takipte hem spesifik hem de sensitif göstergedir (45,85). Kimi vakalarda tümör hücreleri somatostatin, serotonin ve vazoaktif intestinal peptid gibi başka polipeptid hormonlar da salgılarlar (45).

MTK'lerin %75'i sporadik, %25'i ise multiple endokrin neoplazi 2 (MEN2A ve 2B) sendromlarının bir bileşeni olarak ailevidir. Sporadik olgular tipik olarak 50-60'lı yaşlarda, ailesel olgular ise daha genç yaşlarda ortaya çıkar (31,36). Ayrıca MTK, kadınlarda 1,5 kat daha sık görülür (31). Ailesel medüller tiroid karsinomlarında reseptörün yapısal aktivasyonuna yol açan germline RET protoonkogen mutasyonları

ile birlikte görülür. RET mutasyonları ailesel olmayan (sporadik) medüller tiroid kanserlerinin yaklaşık yarısında da görülür. Papiller kanserlerde bildirilen RET/PTC translokasyonları gibi RET onkogenini kapsayan kromozom yeniden düzenlenmeleri medüller tiroid karsinomlarında görülmez (45).

Medüller karsinom, tek bir nodül şeklinde gelişebilir veya tiroidin her iki lobunu tutan multipl lezyonlar olarak ortaya çıkabilir. Multisentrisite (çok odaklılık) ailesel olgularda özellikle sıktır. Daha büyük boyutlu lezyonlar nekroz ve kanama alanları içerir ve tiroid kapsülü dışına yayılabilir (45). Hematojen yayılım sıklıkla akciğer, karaciğer, kemik, beyin ve yumuşak dokularda saptanır. Sağkalım hastalığın evresine bağlı olmakla birlikte, 10 yıllık sağkalım %75-85; lenf nodu tutulumu olanlarda %45'tir (31,36). Mikroskobik incelemede medüller karsinomlar yuvalar, trabeküller ve hatta folliküller yapılar oluşturan poligonal veya iğsi şekilli hücrelerden oluşur. Birçok olguda komşu stromada değişikliğe uğramış kalsitonin moleküllerinden kaynaklanan amiloid birikimi vardır ve bu ayırt edici bir özelliktir. Kalsitonin, hem tümör hücrelerinin sitoplazmasında hem de stromadaki amiloid içerisinde immünohistokimyasal yöntemlerle gösterilebilir. Ailesel medüller kanserlere özgü bulgulardan biri de, çevre tiroid parankiminde multisentrik C hücre hiperplazisi varlığıdır. Bu özellik sporadik lezyonlarda genellikle görülmez (45).

Sporadik olgularda medüller karsinom en çok boyunda kitle olarak belirti verir. Bazen yutma güçlüğü veya ses kısıklığı gibi bölgesel etkiler buna eşlik edebilir. Hastanın akrabalarında kalsitonin düzeylerinin veya RET mutasyonlarının taranması, ailesel olgularda tümörün erken tanı almasına yardımcı olur. MEN-2 ailelerinde, RET mutasyonları taşıyan bireylerin tümüne profilaktik tiroidektomi yapılarak bu ailelerde hastalığın kötü seyretmesi için en büyük risk olan medüller karsinom gelişiminin önlenmesi önerilmektedir. Asemptomatik taşıyıcıların cerrahi olarak çıkarılmış tiroidlerinde, sıklıkla, tek histolojik bulgu olarak C hücre hiperplazisi veya küçük (1 cm'den küçük) mikro-medüller karsinomlar olabilir. Son yıllardaki çalışmalar, özgün RET mutasyonlarının medüller karsinomun agresif davranışı ile ilişkili olduğunu göstermektedir (45).

2.8. TİROİD BEZİNE CERRAHİ YAKLAŞIM

2.8.1. Ameliyat Öncesi Hazırlık

Tiroid cerrahisi öncesinde hasta hazırlığının özenli yapılması operasyon esnasında ve sonrasında karşılaşılabilecek riskleri azaltmak için önemlidir. Preoperatif dönemde ayrıntılı bir baş-boyun muayenesi yapılmalı, ses değişikliği olan veya geçirilmiş boyun ameliyatı öyküsü bulunan hastaların laringoskopi ile vokal kord hareketlerine bakılması sağlanmalıdır (31). Tiroid fonksiyon testleri operasyon öncesinde mutlaka değerlendirilmeli ve hastaların operasyon sırasında ötiroid olmaları sağlanmalıdır. Hastaların ameliyat öncesi serum kalsiyum düzeyleri belirlenmeli, gerekli görüldüğü durumda PTH düzeyi de ölçülmelidir. Ayrıca İİAB sonucunda malign sitoloji saptanan ve tiroidektomi planlanan hastalara kontralateral lob ve servikal lenf düğümlerini değerlendirmek için ameliyat öncesi boyun USG yapılmalıdır. Hastalar operasyon öncesinde olası komplikasyonlar olan RLS paralizisi, tiroid ve paratiroid hormonlarının yetersizliğine bağlı ömür boyu kalsiyum veya tiroid hormon replasmanı gerekebileceği gibi konularda bilgilendirilerek operasyon öncesinde aydınlatılmış onamları alınmalıdır (17,92).

2.8.2. Ameliyat Tekniği

Tiroid cerrahisinde cerrahi teknik aşağı yukarı aynıdır. Farklı olan ise çıkarılan tiroid dokusunun miktarıdır (17,31). Sık kullanılan tiplendirmeler ise şöyle tanımlanmaktadır; **Total tiroidektomi**, tiroid dokusunun isthmus ve piramidal lob da dâhil olmak üzere gerçek kapsülü ile birlikte çıkarılmasıdır. **Subtotal tiroidektomi**, tiroid bezinin her iki lobunun %50'sinden fazlasının, isthmusla ve varsa piramidal lobla beraber çıkarılmasıdır. **Total lobektomi**, sadece bir tiroid lobunun, gerçek kapsülü ile birlikte çıkarılmasıdır. Buna isthmus ve piramidal lob da dâhil edilirse **hemitiroidektomi** adını alır (51).

2.8.2.1. Total tiroidektomi: Supin pozisyonunda yatan hastaya, genel anesteziyi takiben yalnızca omuzlar geriye düşecek biçimde skapula altına bir yükselti konulur ve başın sabitlenmesi içinde simit şeklinde bir yastık yerleştirilir, Ameliyat alanı; üstte mandibuladan, altta meme başına kadar temizlenir ve hasta, çeneden başlayarak suprasternal çentiğe kadar, boynun ön kısmı açıkta bırakılacak şekilde örtülür (51,93).

En sık kullanılan kesi; boyundaki cilt kıvrımlarına paralel olarak yapılan transvers Kocher kesisidir (kolye kesisi ya da Collar insizyonu). İnsizyon yapılırken orta hat (suprasternal çentiğin 1,5-2 cm yukarısı veya krikoid kıkırdağın 1 cm altı) belirlenir ve bu noktadan başlanıp iki yana doğru transvers planda kesilir. Kesi laterallerde sternokleidomastoid kasın ön kenarında sonlandırılır (31,54). Cilt ve cilt altı geçildikten sonra platisma üstte, anterior tiroid venler altta kalacak şekilde tiroid kıkırdağı düzeyine kadar üst flep diseksiyonu ve aynı şekilde suprasternal çentiğe kadar alt flep diseksiyonu yapılır. Sonrasında derin servikal fasyanın yüzeyel tabakası, her iki sternohiyoid kasın birleştiği orta hattan açılır ve kasın arka yüzünde seyreden derin servikal fasyanın pretrakeal tabakası ile bu fasyadan kaynaklanan tiroidin cerrahi kapsülü ile karşılaşılır. Bu aşamada, tiroid bezinin üzerinde bulunan venlere hasar verilmemesine dikkat edilmelidir (94).

Öncelikle yüzeyel olan sternohiyoid kası künt ve keskin diseksiyonlarla daha derindeki sternotiroid kastan ayrılır. Diseksiyona ansa servikalise ve internal juguler venin medial kenarına görülene kadar devam edilir. Ardından sternotiroid kas tiroidden künt ve keskin diseksiyonla ayrılarak lateralde median tiroidal ven bulunur. Tiroid lobu parmakla anteromediale; lateraldeki dokular ise ekartör ile posterolaterale doğru itilerek median tiroidal ven bağlanıp kesilir. Eğer tiroid bezi üst kutbu derin yerleşimli ise ya da yeterli görüş alanını engelleyen büyük tiroid kanseri veya büyük guatrı bulunan bir hasta söz konusuysa strep kaslar (sternohiyoid, sternotiroid ve omohyoid superior parçası) kesilebilir (31).

Sonrasında tiroid inferomediale doğru çekilir ve üst kutuplar açığa çıkarılır. Üst kutbun lateralinde ve karotis kılıfının medialinde kalan dokular künt diseksiyonla sıyrılır ve üst kutup arter ve venleri izole edilerek tiroid bezi kapsülüne yakın olarak bağlanır. Posterolateral kenardaki dokular dorsale doğru sıyrılarak tiroid tümüyle mobilize edilir.

Bu aşamada süperior laringeal sinir eksternal dalının genellikle tiroid bezi üst polünün yaklaşık 1 cm üstüne kadar süperior tiroid arter ile seyrettiği ve ardından aşağı dönerek krikotiroid kası innerve ettiği bilinmelidir ve korunması için çaba gösterilmelidir.

RLS, Berry ligamanının altından veya içinden geçtikten sonra krikoid kıkırdak düzeyinde krikotiroid kasın altından larinkse girdiği göz önüne alınarak RLS

olabilecek veya onu içerebilecek hiçbir doku bağlanmamalı ve kesilmemelidir. Pek çok cerrah tiroid cerrahisi sırasında RLS'den kaçmak yerine, izole edilmesini önerir. RLS'nin korunması ve izole edilebilmesi önemli anatomik sınırlardan faydalanarak, cerrahi tekniğin dikkatli uygulanması halinde mümkün olur. Bu yüzden operasyon esnasında anatomik olarak sinirin solda daha medialde; sağda ise daha oblik seyrettiği bilinmelidir. Sinirin fonksiyonel önemi düşünüldüğünde, ameliyatın en zor bölümü RLS'nin Berry ligamanının içinden geçtiği bölümdeki diseksiyondur. Bu nokta sinirin tiroide en yakın olduğu yerdir. Sinir ligaman tarafından çevrelenmiştir ve hemen yakınından bir arter dalı geçer. Bu nokta rekürren sinirin tiroidektomi sırasında en çok hasarlandığı yerdir ve bu bölgede bir kanama olursa bası ile durdurulmalı, kanayan damar ancak sinir görüldükten sonra tutulmalıdır. Bu aşamada kanama kontrolü için koter kullanımından kesinlikle kaçınılmalıdır.

Damarların tiroid kapsülüne yakın bağlanması paratiroid bezlerinin beslenmesinin bozulmaması için önemlidir. Üst paratiroid bezleri, tiroid üst polü hizasından başlayarak inferior tiroid arterin assendan dalına kadar uzanan bir bölgede yer alırlar ve en sık RLS'nin larinkse girdiği yerin yakınında bulunurlar. Alt paratiroid bezleri ise inferior tiroid arterin tiroid bezine girerken RLS ile kesiştiği yere, yani alt tiroid polüne yakın olarak bulunurlar (%40-45). Hastaların çoğunda alt paratiroid bezler inferior artere 1 cm'den daha yakındır. Tiroid bezi üzerinde kalan, anterior lokalizasyonda yer alan veya ameliyat sırasında iskemik hale gelen paratiroid bezleri çıkartılmalı; frozen inceleme ile paratiroid bezi oldukları doğrulandıktan sonra 1 mm3 büyüklüğündeki parçalar halinde aynı taraftaki sternokleidomastoid kası içinde oluşturulacak bir cebe implante edilmelidir (17,31,93).

Hastaların yaklaşık %50-80'inde piramidal lob vardır. Piramidal lob, yukarıda tiroid kıkırdağına kadar diseke edilerek tiroid ve isthmusla birlikte çıkartılmalıdır. İstmusun yakınlarında bir veya daha fazla sayıda lenf nodu bulunabilir ve varsa bu lenf nodları da tiroid bezi ile birlikte çıkartılmalıdır (17).

Total tiroidektomi uygulandığında; karşı tarafta da aynı prosedur izlenir ve kanama kontrolünün sağlanmasından sonra derin servikal fasyanın infrahiyoid kısmı, orta hatta emilebilen sütürle birbirine dikilir. Son olarak, strep kaslar ve platisma emilebilir sütürlerle yeniden yaklaştırılır, deri subkutan dikiş ile kapatılır. Dren

koymak ender olarak, retrosternal guatr çıkartılıp büyük bir boşluk kaldığında gerekir (31).

Cerrahi yöntem olarak özellikle son yıllarda minimal invazif tiroidektomi yaklaşımları da giderek yaygınlaşmıştır (17).

2.9. TİROİD CERRAHİSİNİN KOMPLİKASYONLARI

Tiroidektomi sonrası görülen bugün için başlıca komplikasyonlar hematom, RLS paralizisi ve hipokalsemi iken daha nadir görülen diğer komplikasyonlar ise; kesi yeri komplikasyonları (flep ödemi, enfeksiyon, keloid), seroma, boğaz ağrısı, psikosomatik ses problemi, vokal kord polipleri, trakeomalazi, hipotiroidi ve tiroid krizi şeklindedir.

Operasyon esnasında gelişebilecek ve morbiditeyi arttıran komplikasyonları trakea ve özofagus yaralanması, duktus torasikus yaralanması, torasik kanal fistülü, deri-duyu sinirlerinin zedelenmesi, sempatik sinir yaralanması, brakial pleksus yaralanması, pnömotoraks ve hava embolisi şeklinde sıralayabiliriz.

2.9.1. Hematom

Tiroidektomi sonrası kanama nadir görülür. Ancak potansiyel olarak yaşamı tehdit edebilecek olan bir komplikasyondur. Tecrübeli cerrahlar tarafından yapılan operasyon sonrası kanama oranları %0,1 olsa da, %6,5'ları bulan kanama oranı bildirilen yayınlar da vardır (95). Bu komplikasyonu gelişmeden tahmin etmek pek mümkün değil ancak bazı risk faktörleri bildirilmiştir. Bunlar ileri yaş, erkek cinsiyet, bilateral cerrahi girişim, hipertiroidizm, nüks cerrahisi, antikoagülan kullanımı, malignite ve hipertansiyondur (96). Tiroidektomi sonrası kanamaların çoğunluğu ilk 6 saatte ortaya çıkarken; %2,4-10 kadarı 24 saatten sonra da görülebilmektedir (97). Bu komplikasyon, ağrıda artma, boyunda şişme ve sıklıkla belirgin anksiyete ile ortaya çıkar. Hematom, platisma kası ve sternohiyoid kasları arasında (yüzeyel hematom) veya larinks boyunca uzanan kas bantlarının derinliklerinde (derin hematom) oluşabilir. Larinksin bir tarafında yoğunlaşarak havayolunun kompresyonuna neden olabilecek olan derin hematomlar, daha tehlikelidir ve acil cerrahi girişim ile boşaltılıp kanama kontrolü sağlanmalıdır (17).

2.9.2. Laringeal Sinir Yaralanması

Total tiroidektomi, baş-boyun cerrahisi vakaları içinde bir kranial sinirin bilateral hasar görme riskinin olduğu tek cerrahidir ve bu durum havayolunu ilgilendirdiği için hayati öneme sahiptir (17). Literatürde tiroid cerrahisinin bütününe bakıldığında RLS'nin geçici paralizi oranının %1-6, kalıcı paralizi oranının ise %0,2-2 arasında bildirildiği görülmektedir (98). Kanser cerrahisinde ve nüks cerrahisinde bu oranların belirgin olarak artış gösterdiği görülmektedir.

RLS hasarından kaçınmanın en güvenilir yolu, sinirin tanınıp seyri boyunca korunmasıdır. Birçok araştırmacı, RLS'yi tanımak için çeşitli anatomik belirteçlerle olan ilişkisini kullanmış ve sinir hasarı gelişme oranını azaltmayı hedeflemişlerdir (99). Sinirin bütünlüğünü korumak için gösterilen çabaya rağmen bası, gerilme, ezilme, bipolar koagülasyonu ile oluşan ısı, iskemiye bağlı akson hasarı gibi durumlarda sinir iletiminde bozulma görülebilir. Bu nedenle özellikle son yıllarda sinirin tanınmasında ve işlevinin kontrolünde intraoperatif sinir monitörizasyonu (İONM) gibi yardımcı teknikler öne çıkmaktadır (31,99).

İONM hem RLS hem superior laringeal sinirin eksternal dalının bulunmasında ve fonksiyonel olarak değerlendirilmesinde önemli katkı sağlaması ile birlikte tiroidektomiye birçok açıdan katkı sağlayan ve tiroidektominin standartlarını arttıran bir yöntemdir. Çalışma mekanizması, hastanın üzerinde yüzeyel elektrotlar bulunan endotrakeal bir tüp ile entübe edilmesinin ardından sinirin prob ile uyarılarak bulunması ve aynı zamanda sinirin motor fonksiyonlarının dinamik olarak değerlendirilmesi temeline dayanır. Yani operasyonda cerrah RLS'yi elektrik akımı ile uyardığında vokal kordun ana addüktörü tiroaritenoid kas kasılmakta ve sesli bir uyarı ile birlikte bir elektromiyografi dalgası olarak kaydedilmektedir. SLSE'yi uyardığında ise ameliyat sahasında bulunan krikotiroid kasındaki kasılma görülür ve %70-80 hastada aynı zamanda vokal korddan elektromiyografi dalgası da elde edilebilmektedir (100).

Tek taraflı vokal kord paralizisinde, kordun nihai pozisyonu ve karşı kordun kompansasyon derecesi bulguları belirler. Bu nedenle erken postoperatif dönemde kliniğe yansımayabilir. Eğer paralitik kord medyan konumdaysa hasta asemptomatik olabilir. Diğer yandan paramedyan veya lateral konumda ise ses kısıklığı veya aspirasyon şikâyeti olabilir. Bilateral RLS paralizisi ise, düşük oranda görülmesine

rağmen morbiditesinin yüksekliği nedeniyle halen tiroid ve paratiroid cerrahisinin en çekinilen komplikasyonlarından biridir (17,98). Meydana gelen hasar sonucunda bilateral abdüktör vokal kord paralizisi oluşmuştur ve ses kalitesi normale yakın olsa da hastada ciddi solunum sıkıntısı oluştuğu için hemen fark edilirler (17,31).

Sinirde gerilmeye veya ödeme bağlı akson hasarı genellikle 4-6 hafta içinde sekelsiz düzelir. Bu nedenle ameliyat üzerinden 6 aydan fazla süre geçmesine rağmen işlevde geri dönme olmazsa kalıcı hasardan bahsedilir (17).

Süperior tiroid damarları ile olan yakın komşuluğundan dolayı süperior laringeal sinirin eksternal dalı da tiroid cerrahisi sırasında risk altındadır. Ancak bu sinirin cerrahi esnasında yaralanma insidansı düşüktür ve %0,4-3 arasındadır (98). Sinirin hasar görmesi sonucu meydana gelecek olan ses kalitesi değişikliklerinin belirsiz olması ve postoperatif dönemde rutin olarak laringeal değerlendirme yapılmaması nedeniyle sinir hasarının gerçek insidansını tahmin etmek güçtür (17).

2.9.3. Hipokalsemi

Tiroid ve paratiroid cerrahisinde postoperatif dönemde en sık görülen komplikasyonlardan biridir (17,101). Literatürde, ameliyat sonrasında hipokalseminin klinik veya biyokimyasal olarak saptanması sonrasında, geçici hipokalsemi oranları %0,3 ile %49 arasında; kalıcı hipokalsemi oranları ise %0-13 arasında bildirilmektedir (98,101).

Hipokalseminin literatürde keskin bir tanımı olmamakla birlikte, genel olarak hipokalsemi; düzeltilmiş total serum kalsiyum düzeyinin 8 mg/dl'nin (2 mmol/L) altında olması olarak tanımlanmaktadır (98,102-104). Hipokalsemi 6 ay içinde gerilediğinde geçici, 6 aydan sonra devam ettiğinde kalıcı olarak tanımlanmaktadır.

Tiroid cerrahisi sonrası hipokalsemi gelişimini etkileyen faktörler; perioperatif PTH düzeyi ve preoperatif vitamin D düzeyi ile kadın cinsiyet, ileri yaş, Graves hastalığı, malign hastalık, santral boyun diseksiyonu, nüks cerrahisi, paratiroid bezi ototransplantasyonu ve paratiroid bezlerinden en az birinin yanlışlıkla eksize edilmesi şeklinde sıralanabilir (98,101,102,105-107).

Postoperatif hipokalseminin en sık olarak operasyon sırasında paratiroid bezlerinin istenmeden çıkarılması, koter, damar kapatıcı gibi ısı yayan cihazlarla paratiroid vaskülarizasyonunun bozulması, paratiroid damarlarının bağlanması veya paratiroidlerin hasarlanması sonucu gelişir (108).

Hipokalsemiye bağlı klinik bulgular ise, hipokalseminin derecesi ve oluşma hızı ile ilişkili olarak farklılık gösterir. En karakteristik olarak öne çıkan semptomlar, perioral bölgede ve ekstremitelerde uyuşma veya karıncalanma ile el ve ayaklarda karpopedal spazmdır. Hafif hipokalsemili hastalar asemptomatik olabilir ya da kas kasılmaları, kas spazmları, uyuşma ve karıncalanma şeklinde de karşımıza çıkabilir. Ciddi formlarda ise tetani ve kasılma nöbetleri gelişebilir, aynı zamanda akut solunum yetmezliğine sebep olabilen bronkospazm ve laringospazm, konfüzyon, oryantasyon bozukluğu, deliryum, felç gibi nörolojik bozukluklar da gelişebilir. Kardiyak bulguları; QT aralığında uzama, aritmi, ciddi vakalarda ise konjestif kalp yetmezliğidir. Asemptomatik hastalarda, nöromusküler uyarılabilirlik, Chvostek ve Trousseau belirtisi gibi provakatif testler ile belirgin hale getirilebilir (31,51,101).

3. GEREÇ VE YÖNTEM

Bu çalışma SBÜ Ankara Çocuk Sağlığı Hastalıkları, Hematoloji Onkoloji SUAM Klinik Araştırmalar Etik Kurulu'nun 25.03.2019 tarihli ve 2019-068 sayılı kararı ile onay alınarak gerçekleştirildi.

Çalışmaya Ocak 2005– Aralık 2018 tarihleri arasında SBÜ Ankara Dr. Sami Ulus Kadın Doğum, Çocuk Sağlığı ve Hastalıkları Sağlık Uygulama ve Araştırma Merkezi Çocuk Cerrahisi Kliniği'nde tanı alan ve tedavisi yapılan 52 tiroidektomi vakası dahil edildi. Paratiroid patolojilerine bağlı yapılan tiroidektomi vakaları çalışma dışı bırakıldı.

Hastaların demografik özellikleri, hastaneye başvuru şikayetleri, mevcut hastalıkları, klinik bilgileri, görüntüleme tetkikleri, İİAB sonuçları, ameliyat verileri ve postoperatif takip verileri hastane bilgi işlem sistemi üzerinden retrospektif olarak tarandı.

Hastalardan elde edilen cinsiyet, yaş gibi demografik veriler, vücut kitle indeksi, nodül sayısı, İİAB tekrar sayısı, yön, ameliyat tipi, operasyon süresi, malignite, postoperatif PTH değeri gibi veriler çalışmanın bağımsız değişkenlerini oluşturdu. Postoperatif hipokalsemi ve malignite ise çalışmanın bağımlı değişkenlerini oluşturdu.

İstatistiksel analizler Statistical Package for Social Sciences (IBM SPSS Statistics 23) kullanılarak yapıldı. Kategorik değişkenlerin gruplar arası değerlendirilmesinde ki-kare testi kullanıldı. Sayısal değişkenlerin normallik varsayımı ise Shapiro-Wilk uyum iyiliği testi ile değerlendirildi. Sayısal değişkenler bakımından cerrahi komplikasyon kategorileri arasında fark olup olmadığı normallik varsayımını sağlayan değişkenler için iki ortalama arasındaki farkın anlamlılık testi (Independent Sample t-test) ile incelendi. Normallik varsayımını sağlamayan sayısal değişkenler için ise Mann-Whitney U testi ile fark olup olmadığı incelenmiştir. İstatistiksel anlamlılık $P < 0,05$ düzeyinde kabul edildi.

4. BULGULAR

Kliniğimizde 45 hastaya tiroidektomi ameliyatı yapıldı. Bu hastaların %86,7'si (n=39) bir kez opere edilirken, 5 hastaya (%11,1) ilk ameliyat sonrası patolojinin malign gelmesi nedeniyle tamamlayıcı ameliyat yapıldı. Ayrıca 1 hasta ise (%2,2) 3. kez opere edildi. Hastaların takip süreleri ortalama 2,1 ± 2,2 yıl idi.

Bu hastaların %75,5'i (n=34) kız, %24,5'i (n=11) erkek idi. Kız/erkek oranı yaklaşık 3:1 olarak bulundu. Hastalarda yaş dağılımı 8 ile 18 yaş arasındaydı. Yaş ortalaması 14,1 ± 2,6 yıl (median 14) olarak bulundu. Hastaların %91,1'ini (n=41) adolesan yaş grubu oluşturmaktaydı. Hastaların cinsiyet-yaş dağılım grafiği Şekil 4'te verilmiştir.

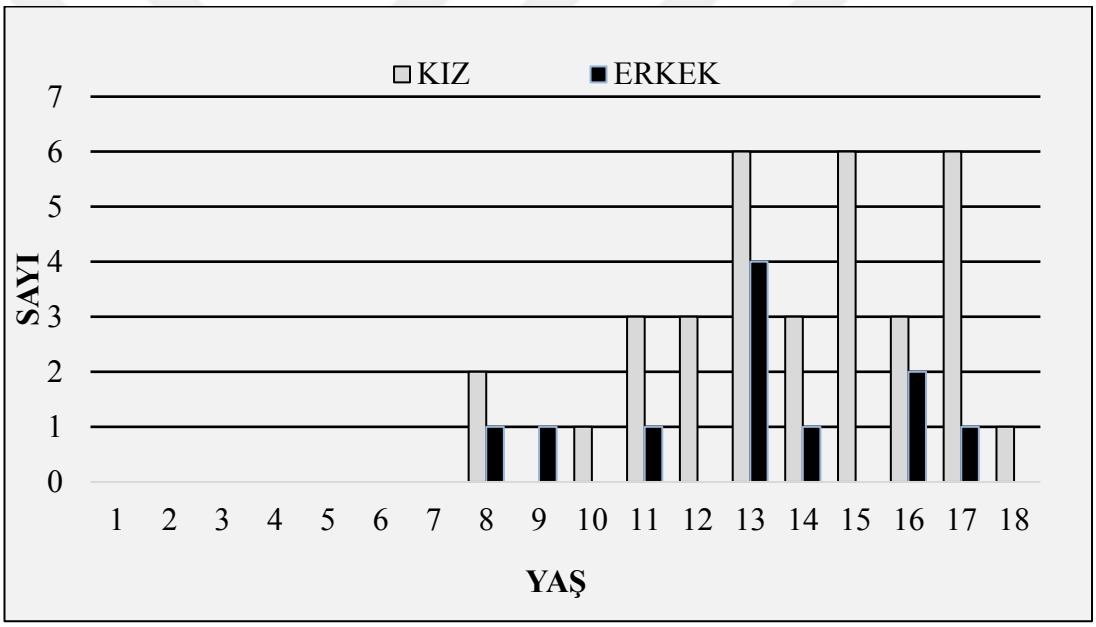

Şekil 5. Cinsiyet ve yaş dağılım grafiği

Hastalar vücut kitle indekslerine (VKİ) göre %24,4 (n=11) zayıf, %64,4 (n=29) normal, %4,4 (n=2) fazla kilolu, %6,7 (n=3) obez şeklindeydi.

Hastaların %55,5'inin (n=25) ilk başvuru şikâyeti boyunda şişlik idi. Bu şikâyetten yakınma süreleri 1 hafta ile 6 yıl arasında değişmekteydi. Hastaların %44,5'i (n=20) ise konjenital hipotiroidi, sekonder amenore, konjenital adrenal hiperplazi, obezite, vücutta aşırı kıllanma, boy kısalığı gibi nedenlerle başvurmuşlardı.

Hastaların geliş şikayetine ek şikayetleri sorgulandığında %17,7'sinde (n=8) nefes darlığı, yutkunma güçlüğü, %17,7'sinde (n=8) sinirlilik, %13,3'ünde (n=6)

çarpıntı, %11,1'inde (n=5) terleme, %4,4'ünde (n=2) kilo kaybı mevcuttu. Eşlik eden hastalıklardan tip 1 diabetes mellitus, esansiyel hipertansiyon, nefrotik sendrom, konjenital adrenal hiperplazi, konjenital hipotiroidi, Haşhimato tiroiditi, obezite gibi hastalıklar öne çıkmaktaydı. Bu hastalıklar hastaların %44,4'ünde (n=20) görülmekteydi. Aynı zamanda bazı hastaların birden fazla ek hastalığı mevcuttu (%50, n=10)

Hastaların %42,2'sinin (n=19) 1.derece yakınlarında, %20'sinin (n=9) 2.derece yakınlarında tiroid hastalıkları öyküsü vardı. Hastaların %51,1'i (n=23) tiroid hastalıkları için ilaç kullanmaktaydı. Bunların %8,6'sı (n=2) hipertiroidi nedeniyle metimazol, %91,3'ü (n=21) hipotiroidi nedeniyle levotiroksin kullanıyordu.

Hastalara yapılan tiroid muayenesinde %15,6'sında (n=7) palpasyonda ele gelen nodül olmazken %84,4'ünde (n=38) nodül ya da büyümüş tiroid bezi palpe edilmişti. Boyun palpasyonunda ele gelen lenf nodu olan hasta yoktu.

Hastalardan istenilen laboratuvar tetkikleri incelendi ve referans aralığı olarak, tetkiklerin çalışıldığı dönemde laboratuvarın önerdiği aralıklar alındı. TSH ve sT4 tüm hastalarda çalışılmıştı, diğer tetkikler bazı hastalarda çalışılmıştı. Preoperatif laboratuvar tetkikleri Tablo 4'te verilmiştir.

Tablo 4. Preoperatif Laboratuvar Değerleri

	Normal (n/%)	**Yüksek (n/%)**	**Düşük (n/%)**
TSH	33 (%73,3)	3 (%6,7)	9 (%20)
sT4	44 (%97,8)	-	1 (%2,2)
sT3	40 (%91,1)	1 (%2,4)	-
Kalsiyum (Ca)	39 (%95,1)	2 (%4,9)	-
Fosfor (P)	25 (%71,4)	10 (%28,6)	-
Anti-TPO	37 (%88)	5 (%11,9)	-
Anti-Tg	40 (%95,2)	2 (%4,8)	-
Tiroglobulin	26 (%74,3)	9 (%25,7)	-
ALP	22 (%70,9)	5 (%16,1)	4 (%12,9)
Kalsitonin	34 (%100)	-	-

US, ilk operasyon öncesinde hastaların %97,7'sine (n=44) yapıldığı görüldü, bir hastanın ise US raporuna ulaşılamadı. US'de nodülün değerlendirilen özellikleri incelendi. Nodül sayısına bakıldığında 26 hastada (27/44) tek nodül varken, 17 hastada (17/44) birden fazla nodül mevcuttu. Nodülün yerleşim lokalizayonları ise sağda 17 (17/44), solda 11 (11/44), isthmusta 3 (3/44), tiroid bezde yaygın olarak 13 (12/44) hastada görülmekteydi. US'de verilen nodül çaplarından büyük değerler alınarak en büyük nodül boyutuna bakıldı. Buna göre; en küçüğü 0,5 cm ile en büyüğü 6 cm arasında değişen değerlerin ortalama boyutunun 2,6 ± 1,3 cm olduğu görüldü. Ekojenitelerine göre; hipoekoik 14 (14/35), izoekoik 15 (15/35), hiperekoik 3 (3/35), karışık ekoda 3 (3/35) görülen nodül vardı. Nodül iç yapısına göre 28 hastada heterojen (28/29) ve 1 hastada (1/29) homojen olarak verilmişti. Vaskülarite; 13 hastada izlenirken, 6 hastada görülmediği belirtilmişti.

İİAB, ameliyat öncesi değerlendirmede hastaların %84,4'üne (n=38) yapılırken %15,6'sına (n=7) yapılmadığı görüldü. İİAB yapılmaksızın ameliyat edilen hastaların tamamı bu çalışmanın ilk yıllarında ki hastalardı. İİAB yapılan hastalarda tekrarlanma sayıları incelendiğinde; 17 hastaya (%44,7) bir defa, 11 hastaya (%28,9) iki defa, 5 hastaya (%13,1) üç defa, 3 hastaya (%7,9) dört defa, 2 hastaya (%5,3) altı defa İİAB yapılmıştı.

İİAB sonuçları Bethesda sınıflamasına göre kategorize edildiğinde benign grup %36,8 (n=14), ÖBA/ÖBFL grubu %23,6 (n=9), FN/FNŞ grubu %28,9 (n=11), malignite şüphesi grubu %10,5 (n=4) şeklindeydi. Tanısal olmayan/yetersiz ve malign grupta hasta yoktu.

Tiroid sintigrafisi, hastaların %51,1'ine (n=23) yapılmıştı. Hastanemizde yapılan sintigrafilerde teknesyum-perteknetat tercih edilen radioizotoptu. Sintigrafi sonuçlarına bakıldığında hastaların %60,8'inde (n=14) hipoaktif nodül, %17,3'ünde (n=4) hiperaktif nodül, %4,3'ünde (n=1) nonhomojen radyoaktivite tutulumu gösteren tiroid bezi, %4,3'ünde (n=1) diffüz hiperplazik tiroid bezi saptanırken %13'ünde (n=3) normal tutulum izlenmişti. Tiroid sintigrafisi hipoaktif olan hastaların %14,2'si (n=2) malign iken hiperaktif nodüllerin tamamı benigndi.

Bütün hastalar multidisipliner bir yaklaşımla değerlendirilmiştir ve hastanemizde 2011 yılından beri Endokrinoloji ve Çocuk Cerrahisi bölümlerinin önderliğinde hastaların değerlendirildiği Radyoloji, Patoloji, Nükleer Tıp, Genetik gibi

bölümlerinde zaman zaman görüşlerine başvurulduğu konseyler yapılmaktadır. Tiroid nodülü nedeniyle opere edilen çalışmamızdaki 45 hastanın %73,3'ü (n=33) de konseyde değerlendirilmiş, klinik takipleri ve operasyon kararları tartışılmıştı. Konsey kararlarına bakıldığında İİAB sonuçlarının karar verme aşamasında oldukça etkili olduğu görülmekteydi. Konseyde görüşülen hastaların %66,6'sının (n=22) İİAB sonuçlarının (ÖBA/ÖBFL, FN/FNŞ, malignite şüphesi olarak gelen hastalar) operasyon kararında doğrudan etkili olduğu görüldü. Diğer hastalarda ise tiroid nodüllerinin tedavi altında büyümeye devam etmesi, toksik nodül mevcudiyeti, multinodüler guatr, lobu kaplayan dev nodül varlığı gibi endikasyonlarla operasyon kararı alındığı görüldü.

İlk ameliyat öncesi hastaların %55,5'ine (n=25) laringoskopik muayene yapıldı. Daha önce başka bir merkezde opere edilen ve ses kısıklığı olan bir hasta dışında yapılan laringoskopik muayeneler doğaldı. O hastada ise sağ vokal kord hareketli, sol vokal kord paramedian paralitik, glottik kapanma tam olarak değerlendirilmişti. Hastalara ameliyat sonrasında rutin laringoskopik muayene yapılmadı.

Ameliyatların %42,3'ü (n=22) eğitim görevlisi ve çocuk cerrahisi uzmanı, %45'i (n=25) eğitim görevlisi ve çocuk cerrahisi asistanı, %5,7'si (n=3) çocuk cerrahisi uzmanı ve çocuk cerrahisi asistanı, %3,8'i (n=2) çocuk cerrahisi uzmanı tarafından yapılmıştı.

Operasyonlarda %21,1 (11/52) sağ loba, %19,2 (10/52) sol loba, %3,8 (2/52) isthmusa, %55,7 (29/52) her iki loba müdahalede bulunulduğu görüldü.

Operasyon süreleri ortalaması 171,6 ± 54,1 dk idi. Tüm operasyonlarda kullanılan kesi kocher kesisi iken tercih edilen cerrahi yöntemler incelendiğinde; %11,5 (n=6) nodülektomi, %9,6 (n=5) subtotal lobektomi, %23 (n=12) hemitiroidektomi, %11,5 (n=6) tamamlayıcı tiroidektomi (lobektomi), %5,7 (n=3) bilateral subtotal tiroidektomi, %5,7 (n=3) near-total tiroidektomi, %26,9'una (n=14) total tiroidektomi, %1,9 (n=1) subtotal tiroidektominin tamamlayıcı operasyonu ve %3,8 (n=2) rezidü eksizyonu yapıldığı görüldü. Tarafımızca opere edilen beş hastaya ilk operasyon sonrasında patoloji sonucunun malignite ile uyumlu gelmesi nedeniyle tamamlayıcı tiroidektomi yapılmıştı. Başka bir merkezde ilk ameliyatları yapılan iki hastanın da tamamlayıcı tiroidektomileri yapılmıştı. Hastalarımızdan biride ilk

ameliyatından sonra 2 kez rezidü doku nedeniyle ameliyat edilmişti. Ameliyat tekniği ve cerrahi komplikasyon oranları Tablo 5'te verilmiştir.

Tablo 5. Cerrahi Teknik ve Hipokalsemi Oranları

Tiroid cerrahisi	**n**	**Hipokalsemi n (%)**	**RLS paralizisi n (%)**
Bilateral	29	11 (%38)	2 (%9,5)
Subtotal tiroidektomİ	3	-	-
Near-total tiroidektomi	3	-	1
Total tiroidektomi	14	7	1
Tamamlayıcı tiroidektomi	7	4	-
Rezidü eksizyonu	2	-	-
Unilateral	23	-	-
Nodülektomi	6	-	-
Subtotal lobektomi	5	-	-
Lobektomi	12	-	-
Total	52	11	2

Operasyon esnasında vakaların %36,5'inden (n=19) frozen gönderilmişti ve %73,6'sı (n=14) benign iken %21'i (n=4) şüpheli/ayrım yapılamadı, %5'i (n=1) malign olarak sonuçlanmıştı. Frozen benign veya şüpheli/ayrım yapılamadı olarak geldiğinde başlangıçta planlanan operasyonun yapıldığı, malign geldiğinde total tiroidektomi yapıldığı görüldü. Frozen sonuçları ile nihai patoloji sonuçları karşılaştırıldı. Frozen sonucu benign olan 14 hastanın %21,4'ünün (n=3) malign olduğu görüldü. Şüpheli / ayrım yapılamadı olan 4 hastanın ise %75'i (n=3) benign, %25'i (n=1) malign olarak saptanmıştı. Hastanemizde frozen sonuçlarının yalancı negatiflik oranı %15,7, yalancı pozitiflik oranı da %15,7 olarak bulundu.

45 hastanın histopatolojik doku tanılarının %73,3'ü (n=33) benign, %26,7'si (n=12) malign olarak raporlanmıştı. Benign olan grubun; %48,4'ü (n=16) nodüler hiperplazi, %24,2'si (n=8) multinodüler guatr, %15,1'i (n=5) foliküler adenom, %12,1'i (n=4) diğer (adenomatöz hiperplazi, kronik lenfositik tiroidit, diffüz kolloidal hiperplazi) idi. Malign olan grubun ise; %58,3'ü (n=7) papiller karsinom, %25'i (n=3) folliküler karsinom, %16,7'sı (n=2) hürthle hücreli karsinom idi.

İİAB sonuçları ile nihai patoloji sonuçları karşılaştırıldı. İİAB sonuçlarına göre benign olan hastaların %7,1'inin (1/14), ÖBA/ÖBFL olan hastaların %22,2'sinin (2/9), FN/FNŞ olan hastaların %54,5'inin (6/11), malignite şüphesi olan hastaların

%50'sinin (2/4) operasyon sonrası patoloji sonucu malign olarak gelmişti. Hastanemizde yapılan İİAB sonuçlarının yalancı negatiflik oranı %2,5, yalancı pozitiflik oranı %36,8 olarak bulundu. Bethesda sınıflamasına göre karşılaştırılmalı tablosu Tablo 6' da gösterildi (74).

Tablo 6. Bethesda Sınıflaması ve Çalışmamız İİAB Verilerinin Oranları

Bethesda Sınıflaması Tanısal Kategori	**Bethesda sınıflamasına göre öngörülen malignite riski, %**	**Literatürde cerrahi olarak çıkarılan nodüllerin malignite riski, % median (aralık)**	**Çalışmamızda cerrahi olarak çıkarılan nodüllerin malignite riski, %**
Tanısal olmayan/ yetersiz	1-4	20 (9-32)	-
Benign	0-3	2,5 (1-10)	7,1
ÖBA/ÖBFL	5-15	14 (6-48)	22,2
FN/FNŞ	15-30	25 (14-34)	54,5
Malignite şüphesi	60-75	70 (53-97)	50
Malign	97-99	99 (94-100)	-

Çalışmamızda yer alan 45 hastanın bazı verileri ile malignite arasındaki ilişki için istatiksel analiz yapıldı. Cinsiyet, yaş, nodül çapı, frozen sonuçları ile malignite arasında istatistiksel olarak anlamlı ilişki saptanmadı ($p>0,05$). Patoloji sonuçlarının histolojik özellikleri ve hastaların demografik verileri Tablo 7'de verilmiştir.

İİAB sonuçları ile histopatolojik sonuçlar analiz edildiğinde İİAB sonuçlarının maligniteyi öngörmesi bakımından istatistiksel olarak anlamlı ilişki olduğu sonucu saptandı ($p=0,041$). Malignite ve bağımsız değişkenler arasındaki ilişki Tablo 8'de verilmiştir.

Tablo 7. Patoloji Sonuçlarının Demografik ve Histolojik Özellikleri

	Kız:Erkek oranı	Yaş (yıl) ortalama	Nodül Çapı (mm)	n (%)	Histolojileri
Malign n=12	1,4:1	14,3 ± 3,7	24,3 ± 16,8	7 (%58,3) 3 (%25) 2 (%16,7)	Papiller karsinom Folliküler karsinom Hürthle hücreli karsinom
Benign n=33	2,6:1	14 ± 2,1	27,8 ± 13	16 (%48,4) 8 (%24,2) 5 (%15,1) 4 (%12,1)	Nodüler hiperplazi Multinodüler guatr Folliküler adenom Diğer

Tablo 8. Malignite ve Bağımsız Değişkenler Arasındaki Analiz Verileri

Değişkenler		Patolojisi Malign olan hastalar n	P değeri
Cinsiyet	Kız:Erkek	1,4:1	0,131
Yaş (yıl)	Median	16,2	0,354
Nodül Çapı (mm)	Ortalama	24,3 ± 16,8	0,514
İİAB Sonuçları (11/38)	Benign ÖBA/ÖBFL FN/FNŞ Malignite Şüphesi	1 2 6 2	***0,041***
Frozen Sonuçları (5/19)	Benign Şüpheli/ayrım yapılamadı Malign	3 1 1	0,296

Hastanemizde anatomik belirteçler takip edilerek RLS ve paratiroid bezlerin belirlenerek korunması amaçlanmaktadır. Operasyon sonrasında yazılan ameliyat notlarında bu bilgilere yer verilmektedir. Notlar incelendiğinde hastaların %54,2'sinde (19/35) sağ RLS, %44,1'inde (15/34) sol RLS korunmuştu. Daha önce başka bir merkezde sağ tiroidektomi ve sol subtotal tiroidektomi yapılan ve ameliyata girmeden önce sol vokal kord paralizisi olduğu laringoskopik muayenede tespit edilen hastanın

tamamlayıcı tiroidektomisi yapılırken ise sol RLS bütünlüğü bozulmuş halde görülmüştü. Paratiroid bezlere bakıldığında ise; sağ üst bezin %45,7 (16/35), sağ alt bezin %34,2 (12/35), sol üst bezin %26,4 (9/34), sol alt bezin %41,1 (14/34) oranında korunduğu belirtilmişti.

Patoloji sonuçları incelendiğinde toplamda 8 vakada (%15,3) işlem sırasında paratiroid bezlerinin de çıkarılmış olduğu tespit edildi. 7 vakada bir tane paratiroid bezi çıkarılırken bir vakada 3 paratiroid bezi çıkarılmıştı. 3 paratiroid bezi çıkarılan hastada, çıkarılan paratiroidlerin tamamının santral diseksiyon sırasında isthmus aşağı kısmında pretrakeal bölgedeki lenf nodlarıyla beraber çıkarıldığı ve bu bölgenin paratiroidler için alışılmadık bir lokalizasyon olduğu dikkati çekmiştir. Tek çıkarılanların %71,4'ü sol lobdan %28,6'sı sağ lobdan çıkarılmıştı. Sol lobdan paratiroid çıkarılan iki hastada ve 3 paratiroid bezin çıkarıldığı bir hastada hipokalsemi gelişmişti.

Operasyon sonrasında vakaların %25'inde (n=13) komplikasyon görüldüğü saptandı. Komplikasyon görülen hastaların kız/erkek oranı 3,3:1 olarak bulundu. Bu komplikasyonlar RLS paralizisi ve hipokalsemi idi. Görülme sıklıkları sırasıyla %3,8 (2/52) ve %21,1 (11/52) olarak bulundu. Postoperatif komplikasyon oranları ve hastaların demografik özellikleri Tablo 9'de verilmiştir.

Tablo 9. Postoperatif Komplikasyon Oranları ve Hastaların Demografik Özellikleri

Komplikasyonlar	**n=13**	**Oranları (%)**	**Kız:Erkek oranı**	**Yaş (yıl)**	**Operasyon süresi (dk)**
Hipokalsemi	11	%21,1	4,5:1	15,1 ± 2,5	186 ± 66
Geçici	11				
Kalıcı	-				
RLS paralizisi	2	%3,8	1:1	14,5 ± 2	217,5 ± 3,5
Geçici	1	%1,9			
Kalıcı	-				

RLS paralizisi görülen iki hastanın birinde near-total tiroidektomi diğerinde total tiroidektomi yapılmıştı ve kız/erkek oran 1:1 idi. Kız hastada operasyon notunda sağ ve sol RLS'nin tespit edilerek korunduğu belirtilmişti. Ameliyat sonrasında yapılan laringoskopik muayenesinde sol vokal kord paramedian fikse olarak görülmüştü. Takibinde ameliyattan 8 hafta sonrasında laringoskopik muayenesi

doğaldı ve şikâyeti yoktu. Erkek hastada ise operasyonda sağ ve sol RLS görülmemişti. Ameliyat sonrası muayenesinde sol vokal kord fikse görülmüştü. İlk muayeneden sonra hasta tekrar kontrole gelmediği için geçici ya da kalıcı paralizi gelişip gelişmediği bilinmemektedir. Bir hastaya da başka bir merkezde near-total tiroidektomi yapılmıştı ve patoloji sonucunun folliküler neoplazi şüphesi gelmesi nedeniylede tarafımızca tamamlayıcı tiroidektomisi yapılmıştı. Operasyon öncesinde ses kısıklığı şikâyeti mevcuttu ve laringoskopik muayenesinde sol vokal kord fikse olarak görülmüştü. Operasyonda da sol RLS bütünlüğü bozulmuş olarak tespit edilmişti. Hastanın ameliyat sonrası değerlendirilmesinde de sol vokal kord fikse idi ve ses kısıklığı şikâyeti aynı şekilde devam ediyordu. Bu hastanın ilk ameliyatında RLS hasarı geliştiği tespit edilmesi nedeniyle serimize komplikasyon olarak dahil edilmedi. Serimizde geçici RLS paralizisi oranı %1,9 olarak saptanırken bilinen kalıcı RLS paralizi olan hastamız yoktu. Hastalara herhangi bir şikâyeti yoksa tiroidektomi sonrasında rutin laringoskopik muayene yapılmamıştı.

Hipokalsemi izlenen hastaların kız /erkek oranı 4,5:1 idi. Yaş ortalaması 15,1 ± 2,5 yıldı. Operasyon süreleri ortalaması 186 ± 66 dk idi. Hastalarımızda hipokalsemiye bağlı klinik bulgular ortaya çıkmadan ameliyat sonrası dönemde yapılan laboratuvar testleri ile biyokimyasal hipokalsemisi olan hastalar ortaya konmuştu. Endokrin ve çocuk cerrahisi ekibi ortak takibinde tedavileri düzenlenmişti. En az 7 gün ile en çok 6 ay arasında değişen sürelerde hipokalsemi tedavisi alan hastalardan hiçbirinde kalıcı hipokalsemi gelişen olmamıştı. Hipokalsemi tedavisinin hastaların %36,3'ünde (n=4) ≤ 10 gün, %54,5'inde (n=6) 10 gün-2ay, %9'unda (n=1) 6ay sürdüğü tespit edilmiş olup, ortalama 41,2 gün (median 30) tedavi almışlardı. Geçici hipokalsemi %63,6 (n=7) oranında total tiroidektomi, %36,3 oranında (n=4) tamamlayıcı tiroidektomi sonrasında gelişmişti. Hipokalsemi gelişen hastaların %27,2'sinde (n=3) paratiroid bezinin işlem sırasında çıkarılmış olduğu görüldü. 6 ay hipokalsemi tedavisi alan hastada üç paratiroid bezi çıkarılmıştı. Hipokalsemi görülen hastaların histopatolojik sonuçlarına bakıldığında; %27,2'sinin (n=3) malign ve %72,8'inin (n=8) benign olduğu görüldü.

Ameliyat sonrası vakaların %55,7'sinden PTH tetkiki gönderilmişti. PTH normal değeri 11-67 pg/ml aralığında idi. Buna göre PTH değerleri vakaların %17,2'sinde <11 pg/ml (n=5), %58,6'sında 11-67 pg/ml (n=17), %24,2'sinde >67

pg/ml (n=7) gelmişti. PTH'nın <11 pg/ml olduğu tüm hastalarda hipokalsemi geliştiği görüldü. PTH'nın 11-67 pg/ml olduğu hastaların %35,2'sinde hipokalsemi görülmüştü. Bu aralıkta hipokalsemi gelişen hastalarda PTH değeri ortalama 33,2 ± 10,5 idi. Yine bu aralıkta hipokalsemi gelişmeyen hastaların PTH ortalaması 35,4 ± 14,3 idi. PTH'nın >67 pg/ml olduğu hastalarda hipokalsemi görülmemişti.

Operasyonlar incelendiğinde %94,2'sinde (n=49) dren kullanıldığı görüldü. Dren olarak hemovac, jackson pratt, penröz drenler tercih edilmişti ve aralarında kliniğe yansıyan herhangi bir fark yoktu. Drenler ortalama 2,4 ± 1,1 günde çekilmişti. Hastaların hastaneden taburcu edilme süreleri ortalama 4 ± 1,6 gün idi.

Çalışmamızda yer alan 52 tiroidektomi ameliyatının bazı verileri ile hipokalsemi oluşumu arasındaki ilişki için istatiksel analiz yapıldı ve prospektif risk değerlendirilmesinde bu verilerin kullanılabilirliğinin değerlendirilmesi amaçlandı. Cinsiyet, yaş, VKİ, nodül sayısı, İİAB tekrar sayısı, operasyon süresi, histopatolojik sonuç ile hipokalsemi gelişme riski ilişkisi incelendiğinde istatistiksel olarak anlamlı ilişki saptanmadı.

Hipokalsemi gelişen hastalar ameliyat edilen yöne göre incelendiğinde (sağ veya sol lob, isthmus, her iki lob) tamamına bilateral müdahale olduğu görüldü. Ameliyat edilen yön ile hipokalsemi gelişim riski arasında istatistiksel açıdan anlamlı ilişki saptandı (p=0,011).

Ameliyatlar iki grup halinde unilateral rezeksiyon (nodülektomi, subtotal lobektomi, hemitiroidektomi) ve bilateral rezeksiyon (subtotal tiroidektomi, near-total tiroidektomi, total tiroidektomi, tamamlayıcı tiroidektomi (subtotalin tamamlayıcısı ve ilk operasyonda hemitiroidektomi yapılan hastanın patolojisi malign gelmesi üzerine tamamlayıcı lobektomi yapılan hastalar), rezidü eksizyonu olarak kategorize edildiğinde bilateral rezeksiyon yapılanlarda hipokalsemi gelişimine daha sık rastlandı ve aradaki fark istatistiksel olarak anlamlıydı (p<0,001).

Postoperatif dönemde gönderilen PTH, düşük, normal, yüksek değerlerden oluşacak şekilde kategorize edilerek hipokalsemi gelişim riski ile olan ilişkisi incelendiğinde istatistiksel açıdan anlamlı olduğu saptandı (p=0,001). Hipokalsemi ve bağımsız değişkenler arasındaki istatiksel analiz verileri Tablo 10'da verilmiştir.

Tablo 10. Hipokalsemi ve Bağımsız Değişkenler Arasındaki Analiz Verileri

Değişkenler		Hipokalsemi gelişen hastalar n (%)	P değeri
Cinsiyet	Kız:Erkek	4,5:1	0,709
Yaş		15,1 ± 2,5	0,214
VKİ	Zayıf Normal Fazla Kilolu Obez	3 (%27,2) 7 (%63,6) - 1 (%9,2)	0,890
Nodül Sayısı	Soliter Multiple	4 (%40) 6 (%60)	0,472
İİAB Tekrar Sayısı	1 >1	3 (%33,3) 6 (%66,7)	0,704
Ameliyat Yönü	Sağ Sol İstmus Bilateral	- - - 11 (%100)	***0,011***
Ameliyat Çeşidi	Unilateral Bilateral	- 11 (%100)	***<0,001***
Operasyon Süresi		186 ± 66	0,322
Patoloji	Benign Malign	8 (%72,8) 3 (%27,2)	0,701
Postoperatif PTH Değerleri	<11 11-67 >67	5 (%45,5) 6 (%54,5) -	***0,001***

5. TARTIŞMA

Genel popülasyonda palpe edilebilen nodül sıklığı kadınlarda %5-10 iken erkeklerde %1-2'dir (54). Çocukluklarda ise tiroid nodülleri nadir görülür ve erişkinlere benzer şekilde kızlarda erkeklere göre daha sıktır. Çocukluk çağında özellikle adolesan dönemde nodül görülme sıklığının arttığı görülmektedir (75). Scholz ve ark. çalışmasında kız /erkek oranı 3,7:1 ve yaş ortalaması 13 yaş (en küçük 8 en büyük 18) olarak bulunmuştur (76). Literatüre uyumlu olarak vakalarımızın kız /erkek oranı 3:1'dir ve yaş ortalaması 14,1 yıl olarak bulundu.

Çocuklarda tiroid nodülleri nadir görülür ancak %20-36 gibi yüksek bir oranda malign olma ihtimali vardır (75,76,110). Çalışmamızda da literatüre uyumlu şekilde malignite oranı %26,7 olarak bulundu. Hogan ve ark. çocukluk dönemindeki tiroid kanserleri üzerine yaptıkları büyük veritabanlı bir çalışmada çocukluk dönemindeki tiroid kanserlerinin histopatolojik olarak erişkin dönem ile benzer olarak %80 papiller tiroid kanseri, %10 folliküler tiroid kanseri, %5 medüller tiroid kanseri ve %2 diğer tiroid kanserleri şeklinde sıralamışlardır (82). Çalışmamızda ise malign olan grubun %58,3'ü papiller karsinom, %25'i folliküler karsinom, %16,6'sı hürthle hücreli karsinom idi. Ajarma ve ark yaptıkları çalışmada erkek cinsiyeti tiroid kanseri için risk faktörü olarak bildirirken yaş, nodül sayı ve boyutunun ilişkisiz olduğunu belirtmişlerdir (111). Çalışmamızda ise cinsiyet, yaş, nodül boyutu ile malignite arasında ilişki saptanmadı.

Amerikan Tiroid Derneği (ATA) tarafından oluşturulan Bethesda sınıflamasında İİAB sonuçlarına dayalı olarak gruplara göre malignite oranları tanısal olmayan/yetersiz grubunda %1-4, benign grupta %0-3, ÖBA/ÖBFL grubunda %5-15, FN/FNŞ grubunda %15-30, malignite şüphesi grubunda %60-75 ve malign grupta %97-99 olarak belirtilmiştir (74). Bethesda grup 3 ve 4'ün malignensi oranları göz önüne alındığında klinik pratikte yararlanımı sorgulanmaktadır. Bayrak ve ark. çalışmalarında İİAB'si Bethesda grup 3 ve 4 olup opere olan hastaları operasyon sonrası patoloji sonuçları ile birlikte değerlendirmiş ve malignite oranlarını Bethesda sistemi ile paralel olarak bulmuştur ancak İİAB preparatlarının değerlendirmesindeki subjektiflik nedeniyle her kliniğin kendi oranlamasını çıkarmasının önemli olduğu vurgulanmıştır (112). Çalışmamızda İİAB'si nondiagnostik ve malign olarak gelen hasta bulunmamaktadır ve benign, ÖBA/ÖBFL, FN/FNŞ, malignite şüphesi

gruplarının malignite oranları sırasıyla %7,1, %20, %54,5, %50 bulundu. Bethesda sınıflamasına göre malignite riski yüzdesi malignite şüphesi grubunda paralel olarak bulunurken benign, ÖBA/ÖBFL, FN/FNŞ gruplarında daha yüksek bulundu. Bu veriler ile 'Hastanemizde yapılan İİAB'si grup 2, 3 ve 4 olarak sonuçlanan hastalarda malignite risk yüzdeleri Bethesda'ya göre daha yüksek orandadır' denilebilir. Çalışmamızda İİAB sonuçları ile malignite riski arasında istatiksel olarak anlamlı ilişki saptandı (p=0,041).

Tiroid cerrahisinin ilk dönemlerinde düşük mortalite hedeflenirken, tıbbın gelişmesi ve ilerlemesine paralel olarak mortalitenin belirgin azalmasıyla morbiditeler dikkat çekmeye başlamıştır. Bu bağlamda elde olan veriler ve geliştirilmeye çalışılan yeni yöntemlerle mortalite oranını en aza indirmek hedeflenmektedir. Tiroidektomi sonrası görülen bugün için başlıca komplikasyonlar hematom, laringeal sinir yaralanması ve hipokalsemidir.

Tecrübeli cerrahlar tarafından yapılan operasyon sonrası kanama oranları %0,1 olsa da, %6,5'ları bulan kanama oranı bildirilen yayınlar da vardır (95). Çalışmamızda yer alan vakalarımızda hematom gelişen hastamız olmadı. Ameliyat sonrası dönemde gelişebilecek kanama ve seroma gibi komplikasyonların hava yolu basısına neden olarak hayatı tehdit edici bir durum oluşturabileceği bilinmektedir. Bu olası komplikasyonların önlenmesi için literatürde dren kullanımını öneren çalışmalar olmasına karşın bu komplikasyonların önlenmesinde dren kullanımının etkisinin olmadığını, seçili vakalarda kullanılması gerektiğini öneren çalışmalarda vardır (113,114). Ayrıca literatürde dren kullanılmayan hastalarda hastanede yatış süresinin daha kısa olduğu bildirilmiştir. Tabaqchali ve ark. dren kullanılan hastalarının ortalama 5 gün, dren kullanılmayan hastalarının ise ortalama 4 gün hastanede kaldıklarını ve çalışmasında dren konulan 6 vakada yara yeri enfeksiyonu görüldüğünü bildirmiştir (114). Vakalarımızın %94,2'sinde (n=49) dren kullanıldığı ve drenlerin ortalama 2,4 günde çekildiği görülmüştür. Literatür ile uyumlu olarak dren kullanılan hastaların taburculuk süresi ortalama 4 gün iken kullanılmayan hastaların taburculuk süresi ise 3,3 gün olarak bulundu. Hastalarımızın hiçbirinde yara yeri enfeksiyonu görülmemiştir.

RLS hasarından kaçınmanın en güvenilir yolu, sinirin tanınıp seyri boyunca korunmasıdır. Birçok araştırmacı, RLS'yi tanımak için çeşitli anatomik belirteçlerle

olan ilişkisini kullanmış ve sinir hasarı gelişme oranını azaltmayı hedeflemişlerdir (99). Hastanemizde ek bir yardımcı yöntem kullanılmaksızın anatomik belirteçler takip edilerek RLS ortaya konulmakta ya da izole edilemiyorsa güvenli cerrahi sınırlarda operasyona devam edilmektedir. Operasyon sonrasında yazılan ameliyat notlarında bu bilgilere yer verilmektedir. Notlar incelendiğinde olguların %54,2'sinde (19/35) sağ RLS, %44,1'inde (15/34) sol RLS'nin izole edilebildiği görülmüştür. Literatürde tiroid cerrahisinin bütününe bakıldığında RLS paralizisinin %5-11, RLS'nin geçici paralizi oranının %1-6, kalıcı paralizi oranının ise %0,2-2 arasında bildirildiği görülmektedir (98). Sinirde gerilmeye veya ödeme bağlı akson hasarı genellikle 4-6 hafta içinde sekelsiz düzelir. Bu nedenle ameliyat üzerinden 6 aydan fazla süre geçmesine rağmen işlevde geri dönme olmazsa kalıcı hasardan bahsedilir (17). Erişkinlerde yapılan Gunn ve ark. çalışmalarında Amerikan Cerrahlar Koleji Ulusal Cerrahi Kalite Geliştirme Programını kullanarak 11,370 hastada geçici ve kalıcı olarak ayrılmaksızın RLS paralizisi gelişme oranını tespit etmişlerdir ve tiroid cerrahisi sonrasında RLS paralizi oranı %6 olarak bulunmuştur (115). Joliat ve ark. erişkin hastaları kapsayan çalışmalarında RLS paralizisi oranı %14, geçici RLS paralizisini %10,6 ve kalıcı RLS paralizisini %1,1 olarak bildirmişlerdir ve sinir iyileşme süresini ortalama 8 hafta olarak bulmuşlardır (116). Scholz ve arkadaşlarının 35 yıllık bir sürede 175 pediatrik hastayı kapsayan çalışmalarında RLS paralizisi %1,7 olarak verilmiş ve geçici RLS hasarı %0,6, kalıcı RLS paralizisi %1,1 olarak bildirilmiştir (76). Kundel ve arkadaşlarının 20 yıllık bir sürede 177 pediatrik hastayı kapsayan çalışmalarında ise geçici RLS hasarı %4 kalıcı RLS paralizisi %0 olarak bildirilmiştir (117). Çalışmamızda ise RLS paralizisi %3,8 (n=2) olarak görüldü. Olguların %1,9'unda (n=1) geçici RLS paralizisi tespit edilmiş ve 8 hafta sonra iyileşme görülmüştür. RLS hasarı olan diğer hastanın takipsiz olması nedeniyle kalıcı veya geçici paralizi durumu bilinmemektedir. Bilinen kalıcı RLS paralizisi gelişen hastamız olmamıştır.

Operasyonda sinirin bütünlüğünü korumak için gösterilen çabaya rağmen bası, gerilme, ezilme, bipolar koagülasyonu ile oluşan ısı, iskemiye bağlı akson hasarı gibi durumlarda sinir iletiminde bozulma görülebilir. Bu nedenle özellikle son yıllarda sinirin tanınmasında ve işlevinin kontrolünde İONM gibi yardımcı teknikler öne çıkmaktadır (31,99). Erişkin cerrahisinde kullanımı yerleşen bu tekniğin çocuk

cerrahisinde kullanımı henüz yaygınlaşmamıştır. Tiroidektominin çocukluk döneminde daha seyrek yapılması nedeniyle bu dönemde İONM kullanımı ile ilgili az sayıda çalışma yapılmıştır. İONM çalışma mekanizması, hastanın üzerinde yüzeyel elektrotlar bulunan endotrakeal bir tüp ile entübe edilmesinin ardından sinirin prob ile uyarılarak bulunması ve aynı zamanda sinirin motor fonksiyonlarının dinamik olarak değerlendirilmesi temeline dayanır. Monitorizasyonda kullanılabilen en küçük endotrakeal tüp boyutu 5mm'dir ve bu çocuklarda kullanımını sınırlayan nedenlerden biridir. Bu limitasyonu aşmak için endolaringeal kanca elektrod ve krikotiroid ligaman içinden yerleştirilen elektrod gibi yeni teknikler tanımlanmaktadır. Meyer ve ark. 10 pediatrik hastada krikotiroid ligaman içinden yerleştirilen elektrod ile sinir monitorizasyonu kullanımını incelemiş ve çalışmalarında tüm hastalarında sinir monitorizasyonu yapılmış ve yalnızca birinde postoperatif dönemde vokal kord paralizisi görülmüş ve bu hastanın altı aylık takip sürecinde iyileştiği bildirilmiştir (geçici RLS paralizisi %0,1) (118). Legre ve ark çalışmalarında kalıcı ve geçici RLS paralizisi oranlarında monitorizasyon yapılan ve yapılmayan grup arasında bir fark saptanmadığını, aynı zamanda kullandıkları iki teknik (endotrakeal tüp ile monitorizasyon ve krikotiroid ligaman içinden yerleştirilen elektrod ile monitorizasyon) arasında da bir fark saptamadıklarını bildirmişlerdir (119). Literatüre bakıldığında İONM etkinliği ile ilgili konsensüs olmadığı görülmektedir. Biz RLS'leri ameliyat esnasında eksplore ederek korumaya çaba gösteriyoruz. İONM'yi teknik nedenlerle kullanamıyoruz ve serimizde komplikasyon oranlarının literatüre paralel olduğu görülmektedir.

Literatürde geçici hipokalsemi oranları %0,3 ile %49 arasında; kalıcı hipokalsemi oranları ise %0-13 arasında bildirilmektedir (98,101). Yalnızca pediatrik yaş grubu hastaları içeren çalışmalara bakıldığında; Scholz ve ark. çalışmasında geçici hipokalsemi oranı %5,7 ve kalıcı hipokalsemi oranı %1,1 olarak, Dream ve ark. çalışmasında ise geçici hipokalsemi oranı %9 ve kalıcı hipokalsemi oranı %4 olarak bulunmuştur (76,120). Bizim çalışmamızda geçici hipokalsemi ameliyat sonrasında %21,1 oranında görülürken, kalıcı hipokalsemi görülen hastamız olmamıştır.

Operasyon sonrasında hipokalsemi gelişmesi diğer komplikasyonlar arasında insidansı ile öne çıkmaktadır. Hastaların hangisinde hipokalsemi gelişeceğini öngörmek tedaviye erken başlamak veya hastayı erken taburcu edebilmek için

önemlidir ve bunun üzerine çalışmalar yapılmıştır. Edafe ve ark. tiroidektomi sonrasında hipokalsemi gelişimini etkileyen risk faktörlerini inceledikleri metaanaliz çalışmasında yaş ilişkisiz bulunurken kadın cinsiyette hipokalsemi gelişme oranı anlamlı olarak yüksek bulunmuştur (106). Çalışmamızda geçici hipokalsemi görülen hastalarda kız/erkek oranı 4:1 ve yaş ortalaması 15,2 yıldı ve cinsiyet veya yaş ile hipokalsemi gelişim riski arasında istatiksel olarak anlamlı ilişki saptanmamıştır. Ayrıca son yıllarda öne çıkan near infrared otofloresans tekniği tiroidektomi sırasında normal olan paratiroid bezlerinin korumasına ve dolayısıyla postoperatif hipokalsemi insidansının azaltılmasına yardımcı olabilir (109).

Tiroid nodüllerinin değerlendirilmesinde çocuklarda da erişkinlerde olduğu gibi İİAB sıklıkla seçilen bir inceleme yöntemidir ve tedavinin şekillenmesinde önemli bir rol oynamaktadır. İİAB ile benign ve malign ayırımı yapılabilmekte ancak histopatolojik alt tipleri belirlemede yetersiz kalmaktadır (63,65,68). Bunun yanında literatüre bakıldığında İİAB'nin yalancı negatiflik oranının %5 (%5-11), yalancı pozitiflik oranının da %5 (%1-7) olduğu görülmektedir (72,73). Çalışmamızda ise yalancı negatiflik oranı %2,5 olup literatüre göre daha düşük bir değer iken, yalancı pozitiflik oranı %36,8 olarak oldukça yüksek bir oran bulunmuştur. İİAB minimal invaziv bir girişimdir ve kolay uygulanabilir olması nedeniyle sıkça tercih edilmektedir. Bu bakımdan İİAB tekrar sayısı ile hipokalsemi gelişimi ilişkisi incelenmiştir ve istatiksel olarak anlamlı olmadığı görülmüştür (p=0,704).

Ameliyat sonrası hipokalsemi gelişimi açısından pediatrik hastalarda risk faktörlerinin araştırıldığı Chen ve ark çalışmasında total tiroidektomi ve malignite ilişkili olarak bildirilmiştir (110). Çalışmamızda ise malignite ile hipokalsemi gelişimi arasında ilişki görülmezken müdahale edilen yön ve bilateral rezeksiyon ameliyatları hipokalsemi ile ilişkili olarak bulunmuştur. Ayrıca postoperatif dönemde çalışılan PTH değerlerinin hipokalsemiyi öngörme konusunda yardımcı olduğu ortaya konulmuştur (p=0,001).

Erişkin dönemde yapılan tiroidektomi ameliyatlarının sayısı ile pediatrik dönemde yapılanların sayısı arasındaki fark oldukça yüksektir. Erişkin literatürde yılda 25 tiroidektomi ameliyatı yapan cerrahın komplikasyonlarının düşük olacağı bildirilmiştir (121). Pediatrik hastalar ile yapılan bir çalışma ise pediatrik cerrahlar tarafından yılda ortalama 10 tiroid ameliyatı yapılmasına rağmen komplikasyon

oranlarının benzer olduğunu ortaya koymuştur (122). Çalışmamızda yıllık ortalama 4 vaka yapılmıştır ancak komplikasyon oranlarının literatüre benzer olduğu görülmektedir. Pediatrik dönem çalışmalarının az sayılı gruplar üzerinde yapılması kesin sonuçlar elde etmeyi zorlaştırmaktadır.

Çocuklarda tiroid operasyonunda cerrahi alan ve anatomik yapılar yetişkinlere göre daha küçüktür ve bu da daha yüksek postoperatif komplikasyon oranlarına neden olabilir (75). Bu bakımdan cerrahi komplikasyon oranları daha yüksek olarak beklenirken erişkin ve çocukluk çağ verilerinin benzer olduğu görülmektedir. Bu da tiroid bezi cerrahisinin çocuk cerrahları tarafından çocuk popülasyonunda etkili ve güvenli bir şekilde uygulanabilir olduğunu göstermektedir.

6. SONUÇLAR

1. Çalışmamızda yer alan 45 hastanın %75,5'i kız cinsiyetteydi. Kız/erkek oranı 3:1 şeklindeydi. Hastalarda yaş dağılımı 8 ile 18 yaş arasında değişmekte olup yaş ortalaması 14,1 ± 2,6 yıl olarak bulundu. Hastaların %91,1'ini adolesan yaş grubu oluşturmaktaydı.

2. Hastaların %55,5'inin ilk başvuru şikâyeti boyunda şişlik idi. %42,2'sinin 1. derece yakınlarında tiroid hastalıkları öyküsü vardı.

3. İİAB, hastaların %84,4'ünde yapılmıştı. Bethesda sınıflamasına göre sonuçların %36,8'i benign, %23,6'sı ÖBA/ÖBFL, %28,9'u FN/FNŞ, %10,5'i malignite şüphesi şeklindeydi. İİAB'lerin yalancı negatiflik oranı %2,5, yalancı pozitiflik oranı %36,8 olarak bulundu.

4. Bütün hastaların tedavisi multidisipliner bir yaklaşımla düzenlenmişti. Ek olarak %73,3'ü konseye çıkarılmıştı. Konseyde görüşülen hastaların %66,6'sının İİAB sonuçlarının operasyon kararında doğrudan etkili olduğu görülmekteydi.

5. 52 ameliyatın %44,3'üne unilateral rezeksiyon (nodülektomi, subtotal lobektomi, hemitiroidektomi), %55,7'sine bilateral rezeksiyon (subtotal tiroidektomi, near-total tiroidektomi, total tiroidektomi, tamamlayıcı tiroidektomi, rezidü eksizyonu) yapılmıştı. Nodül eksizyonu, subtotal tiroidektomi gibi girişimlerin bu çalışmanın ilk yıllarına ait olduğu ve yıllar içerisinde tiroid nodüllerine yaklaşımın değişmesine paralel olarak son yıllardaki ameliyatlarımızın sadece tek taraflı veya iki taraflı olarak uygulanan total tiroidektomilerden oluştuğu görüldü.

6. Operasyon esnasında vakaların %36,5'inden frozen gönderilmişti ve %73,6'sı benign, %21'i şüpheli/ayrım yapılamadı, %5'i malign olarak sonuçlanmıştı. Frozen yalancı negatiflik oranı %15,7, yalancı pozitiflik oranı da %15,7 olarak bulundu.

7. 45 hastanın histopatolojik doku tanılarının %73,3'ü benign, %26,7'si (n=12) malign olarak raporlanmıştı. Benign olan grubun; %48,4'ü (n=16) nodüler hiperplazi, %24,2'si (n=8) multinodüler guatr, %15,1'i (n=5) foliküler adenom, %12,1'i (n=4) diğer (adenomatöz hiperplazi, kronik lenfositik tiroidit, diffüz kolloidal hiperplazi) idi.

Malign olan grubun ise; %58,3'ü (n=7) papiller karsinom, %25'i (n=3) folliküler karsinom, %16,7'sı (n=2) hürthle hücreli karsinom idi.

8. Çalışmamızda İİAB sonuçları ile malignite arasında istatistiksel olarak anlamlı ilişki bulundu (p=0,041). Cinsiyet, yaş, nodül çapı, frozen sonuçları ile malignite arasında istatistiksel anlamlı ilişki saptanmadı(p>0,05).

9. 52 vakanın %25'inde postoperatif komplikasyonlar görülmüştü. Bu komplikasyonlar RLS paralizisi ve hipokalsemi idi. Görülme oranları sırasıyla %3,8 ve %21,1 idi.

10. Hastalarımızda hipokalsemiye bağlı klinik bulgu görülmemişti. Ameliyat sonrası dönemde yapılan laboratuvar testleri ile biyokimyasal hipokalsemisi olan hastalar ortaya konmuştu. En az 7 gün ile en çok 6 ay arasında değişen sürelerde tedavi alan hastalardan kalıcı hipokalsemi gelişen olmamıştı. Ortalama 41,2 gün (median 30) tedavi almışlardı.

11. Cinsiyet, yaş, VKİ, nodül sayısı, İİAB tekrar sayısı, operasyon süresi, histopatolojik sonuç ile hipokalsemi gelişme riski ilişkisi incelendiğinde istatistiksel olarak anlamlı ilişki saptanmadı (p>0,05).

12. Ameliyat tipinin bilateral rezeksiyon ve ameliyat yaklaşım yönünün bilateral olması ile hipokalsemi gelişme riskinin artmış olduğu izlendi (p<0,05). Postoperatif PTH değerinin düşük olmasının yüksek oranda hipokalsemi gelişimi ile ilişkisi olduğu bulunmuştur (p=0,001).

Çocuklarda tiroid operasyonunda cerrahi alan ve anatomik yapılar yetişkinlere göre daha küçüktür ve bu da daha yüksek postoperatif komplikasyon oranlarına neden olabilir (75). Bu bakımdan cerrahi komplikasyon oranları daha yüksek olarak beklenirken erişkin ve çocukluk çağ verilerinin benzer olduğu görülmektedir. Bu da tiroid bezi cerrahisinin çocuk cerrahları tarafından çocuk popülasyonda etkili ve güvenli bir şekilde uygulanabilir olduğunu göstermektedir.

7. KAYNAKLAR

1. Hast, M. (1970). The Anatomy of the Larynx an Aspect of Renaissance by Julius Casserius. *Proc Inst Med Chic,* 28, 64.
2. Kocher, T. (1910). Ueber Jodbasedow. *Arch Klin Chir, 92,* 1166.
3. Röhler, HD, Schulte, KM. (2007) History of Thyroid and Parathyroid Surgery. In Oertli, D, Robert Udelsman, R (Eds.), *Surgery of Thyroid Parathyroid Gland.* Berlin Heidelberg: Springer Verlag.
4. Tunbridge, W.M., et al., The spectrum of thyroid disease in a community: the Whickham survey. Clin Endocrinol (Oxf), 1977. 7(6): p. 481-93.
5. Ellis, HA. (2001). *A History of Surgery.* Cambridge: Greenwich Medical Media. 89
6. Shuja, A. (2008). Historyof Thyroid Surgery. *Professional Med J,* 15(2), 295-297.
7. Geeta Lal, Orlo H. Clark. Thyroid, Parathyroid, and Adrenal. 1530-1540; in Schwartz's Principles of Surgery 10th edition, ed: F. Charles Brunicardi. 2015 McGraw-Hill Education.
8. İşgör, A. (2000). Fonsiyonel Embriyoloji. İçinde İşgör A. (Ed.), *Tiroid Hastalıkları ve Cerrahisi.* İstanbul: Avrupa Tıp Kitapçılığı; 3-12
9. Dural, C, Tezelman, S, İşgör, A. (2017). Embriyoloji. İçinde İşgör A, Uludağ M, Makay Ö. (Ed.), *Tiroid ve Paratiroid Cerrahisinde Sinir Monitörizasyonu*. İstanbul: Bahçeşehir Üniversitesi Yayınları; 27.
10. İşgör, A, Uludağ, M. (2013). Fonksiyonel Embriyoloji. İçinde İşgör A, Uludağ M. (Ed.), *Tiroit.* İstanbul: Nobel Tıp Kitabevleri; 19-21.
11. Henry, JF. (1997). Surgical Anatomy and Embryology of the Thyroid and Parathyroid Glands and Recurrent and External Laryngeal Nerves. In Clark OH, Duh QY. (Ed.), *Textbook of Endocrine Surgery.* Philadelphia: W.B. Saunders; 8-14.
12. Sanders, LE, Cady, B. (1991). Embryology and Developmental Abnormalities. In Cady B, Rossi RL. (Ed.), *Surgery of the Thyroid and Parathyroid Glands.* Philadelphia: W.B. Saunders; 5-12.
13. Buckman, LT. (1986). Lingual Thyroid. *Laryngoscope,* 46, 765-784.
14. Arriaga MA, Myers EN. Ectopic thyroid in the retroesophageal superior mediastinum. Otolaryngol Head Neck Surg 1988;99:338- 40.
15. TW Sadler. Baş Boyun; Tiroid Bezi . [çev.] Başaklar AC. Langman Medikal Embriyoloji. 13. Ankara : Palme yayınları, 2020, s. 292-3.
16. Skandalakis JE, Carlson GW, Colborn GL. Neck. In: Skandalakis JE, Colborn GL, Weidman TA, Foster RS, Kingsnorth AN, Skandalakis LJ et al eds. Skandalakis' Surgical Anatomy : the embryologic and anatomic basis of modern surgery. Athens, Greece; London, PMP ; McGraw-Hill] [distributor]; 2004; p.47-73.
17. Toprak M. Tiroid ve Paratiroid Cerrahisi. 1 ed. İstanbul: Deomed Yayıncılık; 2011.
18. Gartner LP. Endocrine System. In: Gartner LP, editor. *Textbook of Histology*. 4 ed. Philadelphia: Elsevier Health Sciences; 2015. p. 345-372.

19. Moore KL. The Neck. In: Clinically Oriented Anatomy. 3rd Ed: Moore KL, Baltimore, Williams & Wilkins. 1992: 783-852.
20. S. Standring, *Gray's anatomy e-book: the anatomical basis of clinical practice*. Elsevier Health Sciences, 2015.
21. Uludağ M, Yetkin G, Şimşek F ve ark. Tiroidde iki taraflı (çift) piramidal lob varlığı Endokrinolojide Diyalog 2005; 2(3): 204-208.
22. İşgör A. Anatomi. In. Tiroid Hastalıkları ve Cerrahisi. 1st Ed: İşgör A, İstanbul, Avrupa Tıp. 2000: 515-540.
23. Skandalakis JE, Skandalakis P.N, Skandalakis L.J. Anatomy of the thyroid gland. Skandalakis JE (ed). Surgical Anatomy and Technique. 1st ed. New York:Springer –Verlag; 1995. 31-44
24. Dere F. Glandula Thyroidea ve Parathyroidea. Anatomi 1990; 497-50267
25. Hansen JT. Embryology and surgical anatomy of the lower neck and superior mediastinum. Faik SA (ed). Thyroid Disease, endocrinology, surgery, nuclear medicine and radiotherapy. 2nd ed. New York: Lippincott - Raven Publisher; 1997. 15-27
26. Sheahan P, Murphy MS. Thyroid Tubercule of Zuckerkandl: importance in thyroid surgery. Laryngoscope 2011;121(11):2335-7. http://dx.doi.org/10.1002/lary.22188 PMid:21898449 8.
27. Costanzo M, Caruso LA, Veroux M,et al. The lobe of Zuckerkandl: an important sign of recurrent laryngeal nerve. Ann Ital Chir 2005;76(4):337- 40.PMid:16550870
28. C. W. Cummings, J. M. Frederickson, L. A. Harker, C. J. Krause, and D. E. Schuller, "Thyroid anatomy," *Otolaryngol. Neck Surg. Mosby St Louis*, pp. 2445–2449, 1998.
29. A. F. Reed, "The relations of the inferior laryngeal nerve to the inferior thyroid artery," *Anat. Rec.*, vol. 85, no. 1, pp. 17–23, 1943.
30. Robbins KT, Shaha AR, Medina JE, et al. Committee for Neck Dissection Classification, American Head and Neck Society. Consensus statement on the classification and terminology of neck dissection. Arch Otolaryngol Head Neck Surg 2008;134:536-538.
31. Lal G, Clark O. Thyroid, parathyroid, and adrenal. In: Brunicardi FC, Andersen DK, Billiar TR, Dunn DL, Hunter JG, editors. *Schwartz's Principles of Surgery*. 10ed. New York: McGraw-Hill Education; 2015. p. 1521-1596.
32. Guyton AC, Hall JE. Thyroid Metabolic Hormones. In: Guyton AC, Hall JE, editors. *Textbook of Medical Physiology*. 11 ed. Philadelphia: Elsevier Health Sciences; 2006. p. 931-943.
33. Barrett KE, Barman SM, Boitano S, Brooks HL. Hormonal control of calcium & phosphate metabolism & the physiology of bone. In: Barrett KE, Barman SM, Boitano S, Brooks HL, editors. *Ganong's Review of Medical Physiology*. 25 ed. New York: McGraw Hill Education; 2015. p. 375-388.
34. Jameson JL, Mandel SJ, Weetman AP. Disorders of the thyroid gland. In: Kasper DL, Fauci AS, Hauser SL, Longo DL, Jameson JL, Loscalzo J, editors. *Harrison's Principles of Internal Medicine*. 19 ed. New York: McGraw-Hill Education; 2015. p. 2283-308.
35. Wondisford FE, Sally R. Clinical Management of Thyroid Disease. 1 ed. Philadelphia: Saunders/Elsevier; 2009.

36. Erbil Y. Tiroid & Paratiroid Cerrahisi Teknikler Atlası. 1 ed. İstanbul: Miki Matbaacılık; 2017.
37. Özarmağan S, Tezelman S. "Paratiroid hastalıkları", G. Kalaycı, (editör): Genel Cerrahi cilt 1. Nobel Tıp Kitabevi, İstanbul, 2002. Sayfa :467-480
38. Herrera MF, Gambao-Dominguez. "A Parathyroid Embryology, Anatomi, And Pathology". In Textbook of Endocrine Surgery. Ed: Clarck OH, Duh Q-Y. 1st ed. W.B Saunders Company, Philadelphia1997, pp: 277-283
39. Akerstrom G, Malmaeus J, Bergstrom R. "Surgical Anotomy Of Human Parathyroid Glands". Surgery 1984 95: 14-21
40. Gök İ. Lokalize Edilemeyen Primer Hipertiroidili Hastalarda Selektif Venöz Örneklemenin Yeri. Tez Danışmanı: Akarsu. C. 2015 p: 30
41. Schwartz's Principles of Surgery, Tenth Edition Thyroid, Parathyroid and Adrenal, 2014s:1564
42. Kebebew E, Quan-Yang D, Clark O. Tertiary hyperparathyroidism: histologic patterns of disease and results of parathyroidectomy. Arch Surg 2004;139:974–7.
43. De Lellis RA. Atlas of Tumor Pathology:Tumors of The Parathyroid Gland. Washington DC: American Registry of Pathology Pres;1993. 3(6). p 95-8.
44. Rosai J. Parathyroid Glands. Rosai and Ackerman's Surgical Patholojy. Nineth Edition. Mosby Company. China. 2004, 595-608
45. Kumar V, Abbas A, R, Aster J.EndocrineSystemIn: Kumar V, Abbas A, R, Aster J. editors. Robbins Basic Pathology 9th Ed. Philadelphia: ElsevierHealthSciences; 2014. p. 721-735
46. Dufour DR. Laboratory tests of thyroid function: uses and limitations. Endocrinol Metab Clin North Am. 2007;36:579-94.
47. Akarsu E, Alagöl F, Altun B, Aral F, Ayvaz G, Boztepe H, Çakır N, Çetinarslan B, Çolak N, Erdoğan G, Erdoğan MF, Gogas Yavuz D, Güllü S, Gürlek A, Gürsoy A, Tanakol R. Tiroid Hastalıkları Tanı ve Tedavi Kılavuzu. 6 ed. Ankara: Miki Matbaacılık; 2016.
48. Larsen PR, Davies TF, Schlumberger M-J, Hay ID. Thyroid physiology and diagnostic evaluation of patients with tyhroid disorders. In: Kronenberg HM, Melmed S, Polonsky KS, Larsen PR, editors. Williams Textbook of Endocrinology. Philadelphia: Saunders- Elseiver; 2008. Chapter 10, p. 299-332.
49. Vanderschueren-Lodeweyckx M. Thyroid function tests. In: Ranke MB, ed. Diagnostics of Endocrine Function in Children and Adolescents. Second ed. Leipzig: Johann Ambrosius Barth Verlag; 1996.p.107-27
50. Jameson JL, Mandel SJ, Weetman AP. Disorders of the thyroid gland. In: Kasper DL, Fauci AS, Hauser SL, Longo DL, Jameson JL, Loscalzo J, editors. *Harrison's Principles of Internal Medicine*. 19 ed. New York: McGraw-Hill Education; 2015. p. 2283-308.
51. Smith PW, Hanks LR, Salomone LJ, Hanks JB. Thyroid. In: Townsend CM, Beauchamp RD, Evers BM, Mattox KL, editors. *Sabiston Textbook of Surgery*. 20 ed. Philadelphia: Elsevier Health Sciences; 2017. p. 881-922.
52. Stockigt J. Assessment of thyroid function: towards an integrated laboratory-clinical approach. Clin Biochern Rev 2003;24 (4):109-22.

53. Spencer CA, Wang CC. Thyroglobulin measurement. Techniques, clinical benefits, and pitfalls. *Endocrinol Metab Clin North Am* 1995;24:841-63.
54. Oertli D, Udelsman R. Surgery of the Thyroid and Parathyroid Glands. 2 ed. Berlin:Springer; 2012.
55. Baş ve boyun radyolojisi Hüseyin Akan(ed).Nobel Tıp Kitabevi. Ankara 2008.360-2
56. Fujimoto Y, Hirose M, Oka A, Omoto R. Ultrasound scanning of the thyroid gland as a new diagnostic approach. Ultrasonics 1967; 5: 177- 180.
57. Cooper DS, Doherty GM, Haugen BR, Klos RT, Lee SL, Mandel SJ, Mazzaferi EL, McIver B, Sherman SI, Tuttle RM. The American Thyroid Association Guidelines Taskforce. Management guidelines for patients with thyroid nodules and differentiated thyroid cancer. Thyroid 2006;16:1-33
58. Hegedüs L. Thyroid ultrasound. Endocrinol Metab Clin North Am 2001;30:339-60.
59. Türkiye Endokrinoloji ve Metabolizma Derneği (TEMD) Tiroid Hastalıkları Tanı ve Tedavi Kılavuzu 2019 5. Baskı. Türkiye Klinikleri. Ankara. 347:126-142
60. Noyek A.M, Finkelstein D.M, Witterick I.J, Kirsh J.C. Diagnostic Imaging of the Thyroid Gland.Falk SE.Thyroid Disease:Second Edition.Lippincott Raven.Philadelphia. 1997; 9:135-143
61. Wilson A.G, O'Mara R.E.Uptake Tests,Thyroid and Whole Body Imaging with Isotopes.Falk SE.Thyroid Disease:Second Edition.Lippincot Raven. Philadelphia. 1997;8: 113-131
62. Burguera B, Gharib H. Thyroid incidentalomas. Prevalence, diagnosis, significance, and management. Endocrinol Metab Clin North Am 2000; Mar; 29(1): 187-203.
63. Geiger JD, Barnhart DC. Biopsy techniques for children with cancer, in Coran AG, Adzick NS, Krummel TM, Laberge JM, Shamberger RC, Caldamone AA (eds): Pediatric Surgery, Philadelphia, Mosby-Elsevier, 2012, pp:417-422.
64. Howatson AG. Tumor pathology - general principles, in Carachi R, Grosfeld JL, Azmy AF (eds): The Surgery of Childhood Tumors, Berlin, Springer, 2008, pp:99-116
65. Tuttle R, Kane JM. Biopsy techniques for soft tissue and bowel sarcomas. J Surg Oncol 2015;111:504-512. http://dx.doi.org/10.1002/jso.23870
66. Skelton E, Jewison A, Okpaluba C, et al. Image-guided core needle biopsy in the diagnosis of malignant lymphoma. Eur J Surg Oncol 2015;41:852-858.
67. Sharma SD, Kumar G, Horsburgh A, et al. Do immediate cytology and specialist radiologists improve the adequacy of ultrasound-guided fine-needle aspiration cytology? Otolaryngol Head Neck Surg 2015;152:292- 296.
68. Cole CD, Wu HH. Fine-needle aspiration in pediatric patients 12 years of age and younger: A 20-year retrospective study from a single tertiary medical center. Diagn Cytopathol 2014;42:600-605. http://dx.doi.org/10.1002/dc.23085
69. Shrestha M, Crothers BA, Burch HB. The impact of thyroid nodule size on the risk of malignancy and accuracy of fine-needle aspiration: a 10-year study from a single institution. Thyroid 2012;22:1251-1256.

70. McCoy KL, Jabbour N, Ogilvie JB, et al. The incidence of cancer and rate of false-negative cytology in thyroid nodules greater than or equal to 4 cm in size. Surgery 2007;142:837-844.
71. Cooper DS, Doherty GM, Haugen BR, et al. American Thyroid Association (ATA) Guidelines Taskforce on Thyroid Nodules and Differentiated Thyroid Cancer; Revised American Thyroid Association management guidelines for patients with thyroid nodules and differentiated thyroid cancer. Thyroid 2009;19:1167–1214.
72. La Rosa GL, Belfiore A, Giuffrida D et al. Evalution of the fine needle aspiration biopsy in the preoperative selection of cold thyroid nodules Cancer 1991;67:2137-2141.
73. Gharib H, Papini E, Valcavi R. Thyroid Nodule Guidelines. Endocr Pract 2006;12:63-102 .
74. Cibas ES, Ali SZ. The Bethesda system for reporting thyroid cytopathology. Thyroid. 2009 Nov;19(11):1159-65. doi: 10.1089/thy.2009.0274.
75. Gupta A, Ly S, Castroneves LA, Frates MC, et al. A standardized assessment of thyroid nodules in children confirms higher cancer prevalence than in adults. *J ClinEndocrinolMetab*. 2013;98:3238– 3245.
76. Scholz S, Smith JR, Chaignaud B, et al. Thyroid surgery at Children'sHospital Boston: a 35-year single institution experience. *J Pediatr Surg*. 2011;46:437–442.
77. Horvath E, Majlis S, Rossi R, et al. An ultrasonogram reporting system for thyroid nodules stratifying cancer risk for clinical management. *J ClinEndocrinolMetab*. 2009;94:1748–1751.
78. Francis GL, Waguespack SG, Bauer AJ, et al. Management guidelines for children with thyroid nodules and differentiated thyroid cancer. *Thyroid*. 2015;25:716–759.
79. Haugen BR, Alexander EK, Bible KC, et al. 2015 American thyroid association management guidelines for adult patients with thyroid nodules and differentiated thyroid cancer: the american thyroid association guidelines taskforce on thyroid nodules and differentiated thyroid cancer. *Thyroid*. 2016;26:1–133.
80. Huyett P, Monaco SE, Choi SS, et al. Utility of fine-needle aspiration biopsy in the evaluation of pediatric head and neck masses. *Otolaryngol–HeadNeckSurg*. 2016;154:928–935.
81. Moudgil P, Vellody R, Heider A, et al. Ultrasound-guided fine-needle aspiration biopsy of pediatric thyroid nodules. *Pediatr Radiol*. 2016;46:365–371.
82. Hogan AR, Zhuge Y, Perez EA, et al. Pediatric thyroid carcinoma: incidence and outcomes in 1753 patients. *J SurgRes*. 2009;156:167– 172.
83. Grigsby PW, Gal-or A, Michalski JM, et al. Childhood and adolescent thyroid carcinoma. *Cancer*. 2002;95:724–729.
84. Siegel DA, King J, Tai E, et al. Cancer incidence rates and trends among children and adolescents in the United States, 2001–2009. *Pediatrics*. 2014;134:e945–e955.
85. Pacini F, De Grooth LJ. Thyroid neoplasia. In: De Grooth LJ, Jameson LJW, ed: Endocrinology 4 th ed. Philedelphia: WBSaunders, 2001, 1541-1566
86. Bongarzone I, Butti MG, Coronelli S, et al. Frequentactivation of ret protooncogene by fusion with a new activating gene in papillary thyroid carcinomas. *CancerRes*. 1994;54:2979–2985.

87. Livolsi VA. Pathology of thyroiddisease. In: Braverman LE, Utiger RD, ed: WernerandIngbar‘s. TheThyroid 8 th ed. Philedelphia: Lippincott Williams andWilkins, 2000, 488-511
88. Roy R, Kouniavsky G, Schneider E, et al. Predictivefactors of malignancy in pediatricthyroidnodules. *Surgery*. 2011;150:1228– 1233.
89. Otto KJ, Lam JSC, MacMillan C, et al. Diminishingdiagnosis of follicularthyroidcarcinoma. *HeadNeck*. 2010;32:1629–1634.
90. DeLellis RA, Williams ED. Tumours of the thyroid and parathyroid. In: DeLellis RA, Lloyd RV, Heitz PU, Eng C (ed). World Health Organization Classification of Tumours. IARC Press. Lyon, France, 1st ed., 2004; pp 49-133.
91. TanRK, Robert K, Finley I, Anaplastic carcinoma of the thyroid: a 24 year experience. Head Neck. 1995; 17: 41-8.
92. Randolph WG. Surgery of the Thyroid and Parathyroid Glands. 2 ed. Philadelphia: Elsevier Health Sciences; 2012.
93. Akerstrom G. Subtotal parathyroidectomy for parathyroid hyperplasia. In: Howe JR, editor. *Endocrine and Neuroendocrine Surgery*.1ed. Berlin: Springer; 2017. p. 29-50.
94. Shaha AR. Thyroid lobectomy and total thyroidectomy. In: Howe JR, editor. *Endocrine and Neuroendocrine Surgery*. 1 ed. Berlin: Springer; 2017. p. 77-90.
95. Leyre P, Desurmont T, Lacoste L, Odasso C, Bouche G, Beaulieu A, Valagier A, Charalambous C, Gibelin H, Debaene B, Kraimps JL. Does the risk of compressive hematoma after thyroidectomy authorize 1-day surgery? Langenbeck's Archives of Surgery. 2008;393(5):733-737.
96. Godballe C, Madsen AR, Pedersen HB, Sørensen CH, Pedersen U, Frisch T, Helweg-Larsen J, Barfoed L, Illum P, Mønsted JE, Becker B, Nielsen T. Post- thyroidectomy hemorrhage: A national study of patients treated at the Danish departments of ENT head and neck surgery. European Archives of Oto-rhino- laryngology. 2009;266(12):1945-1952.
97. Calò PG, Pisano G, Piga G, Medas F, Tatti A, Donati M, Nicolosi A. Postoperative hematomas after thyroid surgery. Incidence and risk factors in our experience. Annali Italiani di Chirurgia. 2010;81(5):343-347.
98. Christou N, Mathonnet M. Complications after total thyroidectomy. Journal of Visceral Surgery. 2013;150(4):249-256.
99. Miller MC, Spiegel JR. Identification and monitoring of the recurrent laryngeal nerve during thyroidectomy. Surgical Oncology Clinics of North America. 2008;17(1):121-144, viii-ix.
100. Uludağ M, Aygün N, Kaya C, Tanal M, Oba S, İşgör A. Tiroit cerrahisinde intraoperatif sinir monitorizasyonunun temel prensipleri ve standardizasyonu. *Medical Bulletin of Sisli Etfal Hospital*. 2017;51(1):13-25

101. Uludağ M, Besler E, Aygün N, Çitgez B, Mihmanli M, Yetkin SG, İşgör A. The factors affecting the occurance of hypocalcemia after thyroid surgery. *Medical Bulletin of Sisli Etfal Hospital*. 2015;49(2):101-116.
102. Chisthi MM, Nair RS, Kuttanchettiyar KG, Yadev I. Mechanisms behind post- thyroidectomy hypocalcemia: Interplay of calcitonin, parathormone, and albumin-a prospective study. Journal of Investigative Surgery. 2017;30(4):217-225.
103. Puzziello A, Gervasi R, Orlando G, Innaro N, Vitale M, Sacco R. Hypocalcaemia after total thyroidectomy: Could intact parathyroid hormone be a predictive factor for transient postoperative hypocalcemia? *Surgery*. 2015;157(2):344-348.
104. Tartaglia F, Giuliani A, Sgueglia M, Patrizi G, Di Rocco G, Blasi S, Russo G, Tortorelli G, Giannotti D, Redler A. Is ionized calcium a reliable predictor of hypocalcemia after total thyroidectomy? A before and after study. *Il Giornale di Chirurgia*. 2014;35(1-2):27-35.
105. Dedivitis RA, Pfuetzenreiter Jr EG, Nardi CE, Barbara EC. Prospective study of clinical and laboratorial hypocalcemia after thyroid surgery. Brazilian Journal of Otorhinolaryngology. 2010;76(1):71-77.
106. Edafe O, Antakia R, Laskar N, Uttley L, Balasubramanian SP. Systematic review and meta-analysis of predictors of post-thyroidectomy hypocalcaemia. British Journal of Surgery. 2014;101(4):307-320.
107. Sousa Ade A, Salles JM, Soares JM, Moraes GM, Carvalho JR, Savassi-Rocha PR. Predictors factors for post-thyroidectomy hypocalcaemia. Revista do Colegio Brasileiro de Cirurgioes. 2012;39(6):476-482.
108. Stack BC Jr, Bimston DN, Bodenner DL, Brett EM, Dralle H, Orloff LA, Pallota J, Snyder SK, Wong RJ, Randolph GW. American Association of Clinical Endocrinologists and American College of Endocrinology Disease State Clinical Review: Postoperative hypoparathyroidism-Definitions and management. Endocrine Practice. 2015;21(6):674-685.
109. Jamshidi, R.; Egan, J. C., Pediatric parathyroid disease. Semin Pediatr Surg 2020, 29 (3), 150923).
110. Chen Y, et al. Pediatric thyroidectomy in a high volume thyroid surgery center: Risk factors for postoperative hypocalcemia, Journal of Pediatric Surgery, 50 (2015) 1316–1319.
111. Ajarma KY, et al. The risk of thyroid carcinoma in multinodular goiter compared to solitary thyroid nodules: A retrospective analysis of 600 patients, Med J Armed Forces India. (2018), https://doi.org/10.1016/j.mjafi.2018.05.001
112. Yaprak Bayrak B, Eruyar AT. Malignancy rates for Bethesda III and IV thyroid nodules: a retrospective study of the correlation between fine-needle aspiration cytology and histopathology, BMC Endocrine Disorders, (2020) 20:48
113. Suslu N, et al. Is the Insertion of Drains After Uncomplicated Thyroid Surgery Always Necessary? Surg Today (2006) 36:215–218.
114. Tabaqchali MA, Hanson JM, Proud G. Drainsforthyroidectomy/parathyroidectomy: fact or fiction? Ann R Coll Surg Eng l1999;81:302-305

115. Gunn A, et al. Recurrent Laryngeal Nerve Injury After Thyroid Surgery: An Analysis of 11,370 Patients, journal of surgical research, november 2020 (255) 42-49
116. Joliat GR, et al. Recurrent laryngeal nerve injury after thyroid and parathyroid surgery Incidence and postoperative evolution assessment, Medicine (2017) 96:17
117. Kundel A, et al. Pediatric Endocrine Surgery: A 20-Year Experience at the Mayo Clinic, J Clin Endocrinol Metab, February 2014, 99(2):399–406
118. Meyer T, Höcht B. Recurrent Laryngeal Nerve Monitoring During Thyroid Surgery in Childhood, Eur J Pediatr Surg 2006; 16: 149 – 154
119. Legre M, et al. Recurrent laryngeal nerve monitoring during thyroidectomy and T parathyroidectomy in children, International Journal of Pediatric Otorhinolaryngology 131 (2020) 109846
120. Dream S, Wang R, Lovell K, Iyer P, Chen H, Lindeman B. Outpatient thyroidectomy in the pediatric population, The American Journal of Surgery, https://doi.org/10.1016/j.amjsurg.2020.03.025
121. Adam MA, et al. Is There a Minimum Number of Thyroidectomies a Surgeon Should Perform to Optimize Patient Outcomes? Ann Surg 2017 Feb;265(2):402-407.
122. Bussières V, et al. Pediatric thyroidectomy: Favorable outcomes can be achieved by a multidisciplinary team of pediatric providers, J Pediatr Surg (2018), https://doi.org/10.1016/j.jpedsurg.2018.06.029

8. EKLER

8.1. ETİK KURUL RAPORU

KLİNİK ARAŞTIRMALAR ETİK KURULU KARAR FORMU

ARAŞTIRMANIN AÇIK ADI	**Çocukluk Çağı Tiroid Nodüllerinin Ameliyat Endikasyonları Ve Operatif Komplikasyonları Açısından Değerlendirilmesi**
VARSA ARAŞTIRMANIN PROTOKOL KODU	2019-068

ETİK KURUL BİLGİLERİ	ETİK KURULUN ADI	Sağlık Bilimleri Üniversitesi Ankara Çocuk Sağlığı ve Hastalıkları Hematoloji Onkoloji SUAM Klinik Araştırmalar Etik Kurulu
	AÇIK ADRESİ:	İrfan Baştuğ Cad. Ziraat Mah. Kurtdereli Sok. No:10 Dışkapı/Altındağ - ANKARA
	TELEFON	312 596 98 59
	FAKS	312 347 23 30
	E-POSTA	

BAŞVURU BİLGİLERİ	KOORDİNATÖR/SORUMLU ARAŞTIRMACI UNVANI/ADI/SOYADI	**Doç. Dr. İbrahim KARAMAN**			
	KOORDİNATÖR/SORUMLU ARAŞTIRMACININ UZMANLIK ALANI	**Çocuk Cerrahi Uzmanı**			
	KOORDİNATÖR/SORUMLU ARAŞTIRMACININ BULUNDUĞU MERKEZ	**Sağlık Bilimleri Üniversitesi; Ankara Dr. Sami Ulus Kadın Doğum, Çocuk Sağlığı ve Hastalıkları Eğitim ve Araştırma Hastanesi SUAM**			
	VARSA İDARİ SORUMLU UNVANI/ADI/SOYADI				
	DESTEKLEYİCİ				
	PROJE YÜRÜTÜCÜSÜ UNVANI/ADI/SOYADI (TÜBİTAK vb. gibi kaynaklardan destek alanlar için)				
	DESTEKLEYİCİNİN YASAL TEMSİLCİSİ				
	ARAŞTIRMANIN FAZI VE TÜRÜ	FAZ 1	☐		
		FAZ 2	☐		
		FAZ 3	☐		
		FAZ 4	☐		
		Gözlemsel ilaç çalışması	☐		
		Tıbbi cihaz klinik araştırması	☐		
		İn vitro tıbbi tanı cihazları ile yapılan performans değerlendirme çalışmaları	☐		
		İlaç dışı klinik araştırma	☒		
		Diğer ise belirtiniz			
	ARAŞTIRMAYA KATILAN MERKEZLER	TEK MERKEZ ☒	ÇOK MERKEZLİ ☐	ULUSAL ☐	ULUSLARARASI ☐

Etik Kurul Başkanı
Unvanı/Adı/Soyadı: Prof. Dr. Meltem ÖZGÜNER
İmza:

Not: Etik kurul başkanı, imzasının yer almadığı her sayfaya imza atmalıdır.

KLİNİK ARAŞTIRMALAR ETİK KURULU KARAR FORMU

ARAŞTIRMANIN AÇIK ADI	**Çocukluk Çağı Tiroid Nodüllerinin Ameliyat Endikasyonları Ve Operatif Komplikasyonları Açısından Değerlendirilmesi**
VARSA ARAŞTIRMANIN PROTOKOL KODU	2019-068

	Belge Adı	Tarihi	Versiyon Numarası	Dili
DEĞERLENDİRİLEN BELGELER	ARAŞTIRMA PROTOKOLÜ			Türkçe ☒ İngilizce ☐ Diğer ☐
	BİLGİLENDİRİLMİŞ GÖNÜLLÜ OLUR FORMU			Türkçe ☒ İngilizce ☐ Diğer ☐
	OLGU RAPOR FORMU			Türkçe ☐ İngilizce ☐ Diğer ☐
	ARAŞTIRMA BROŞÜRÜ			Türkçe ☐ İngilizce ☐ Diğer ☐

	Belge Adı		Açıklama
DEĞERLENDİRİLEN DİĞER BELGELER	SİGORTA	☐	
	ARAŞTIRMA BÜTÇESİ	☐	
	BİYOLOJİK MATERYEL TRANSFER FORMU	☐	
	İLAN	☐	
	YILLIK BİLDİRİM	☐	
	SONUÇ RAPORU	☐	
	GÜVENLİLİK BİLDİRİMLERİ	☐	
	DİĞER:	☒	

KARAR BİLGİLERİ	**Karar No: 2019-068**	**Tarih:** 25.03.2019
	Yukarıda bilgileri verilen başvuru dosyası ile ilgili belgeler araştırmanın/çalışmanın gerekçe, amaç, yaklaşım ve yöntemleri dikkate alınarak incelenmiş ve uygun bulunmuş olup araştırmanın/çalışmanın başvuru dosyasında belirtilen merkezlerde gerçekleştirilmesinde etik ve bilimsel sakınca bulunmadığına toplantıya katılan etik kurul üye tam sayısının salt çoğunluğu ile karar verilmiştir. İlaç ve Biyolojik Ürünlerin Klinik Araştırmaları Hakkında Yönetmelik kapsamında yer alan araştırmalar/çalışmalar için Türkiye İlaç ve Tıbbi Cihaz Kurumu'ndan izin alınması gerekmektedir.	

KLİNİK ARAŞTIRMALAR ETİK KURULU	
ETİK KURULUN ÇALIŞMA ESASI	İlaç ve Biyolojik Ürünlerin Klinik Araştırmaları Hakkında Yönetmelik, İyi Klinik Uygulamaları Kılavuzu
BAŞKANIN UNVANI / ADI / SOYADI:	**Prof. Dr. H. Meltem ÖZGÜNER**

Unvanı/Adı/Soyadı	Uzmanlık Alanı	Kurumu	Cinsiyet		Araştırma ile ilişki		Katılım *	
Prof. Dr. Meltem ÖZGÜNER	Histoloji ve Embriyoloji	Ankara Çocuk Sağlığı ve Hasta. Hem. Onk. EAH	E ☐	K ☒	E ☐	H ☒	E ☒	H ☐
Prof. Dr. N. Yaşar ÖZBEK	Çocuk Hematoloji	Ankara Çocuk Sağlığı ve Hasta. Hem. Onk. EAH	E ☒	K ☐	E ☐	H ☒	E ☐	H ☐
Prof. Dr. H. Tuğrul TİRYAKİ	Çocuk Cerrahi ve Çocuk Üroloji	Ankara Çocuk Sağlığı ve Hasta. Hem. Onk. EAH	E ☒	K ☐	E ☐	H ☒	E ☐	H ☐
Prof. Dr. Emine DİBEK MISIRLIOĞLU	Çocuk Alerji	Ankara Çocuk Sağlığı ve Hasta. Hem. Onk. EAH	E ☐	K ☒	E ☐	H ☒	E ☒	H ☐
Prof. Dr. Umut Selda BAYRAKÇI	Çocuk Nefroloji	Ankara Çocuk Sağlığı ve Hasta. Hem. Onk. EAH	E ☐	K ☒	E ☐	H ☒	E ☐	H ☐
Prof. Dr. Saliha ŞENEL	Çocuk Sağlığı ve Hastalıkları	Dr. Sami Ulus Kadın ve Çocuk Sağlığı ve Hast. EAH	E ☐	K ☒	E ☐	H ☒	E ☐	H ☐
Doç. Dr. Aslınur ÖZKAYA PARLAKAY	Çocuk Enfeksiyon	Ankara Çocuk Sağlığı ve Hasta. Hem. Onk. EAH	E ☐	K ☒	E ☐	H ☒	E ☐	H ☐
Doç. Dr. Kemal SAYAR	Farmakoloji	Ankara Üniversitesi Tıp Fakültesi	E ☒	K ☐	E ☐	H ☒	E ☐	H ☐
Uzm. Dr. Dilşat YILDIRIM BİNGÜL	Fizyoloji	Halk Sağlığı Genel Müdürlüğü	E ☐	K ☒	E ☐	H ☒	E ☐	H ☐

Etik Kurul Başkanı
Unvanı/Adı/Soyadı: Prof. Dr. Meltem ÖZGÜNER
İmza:

Not: Etik kurul başkanı, imzasının yer almadığı her sayfaya imza atmalıdır.

KLİNİK ARAŞTIRMALAR ETİK KURULU KARAR FORMU

ARAŞTIRMANIN AÇIK ADI	**Çocukluk Çağı Tiroid Nodüllerinin Ameliyat Endikasyonları Ve Operatif Komplikasyonları Açısından Değerlendirilmesi**
VARSA ARAŞTIRMANIN PROTOKOL KODU	2019-068

Unvanı/Adı/Soyadı	Uzmanlık Alanı	Kurumu	Cinsiyet		Araştırma ile ilişki		Katılım *		İmza
Uzm. Dr. Mine YENİCE	Halk Sağlığı Uzmanı	Halk Sağlığı Genel Müdürlüğü	E☐	K☒	E☐	H☒	E☒	H	
Av.Gökçen Bilge ŞENTÜRK	Avukat	Ankara Barosu	E☐	K☒	E☐	H☒	E☒	H	
Müd. Yrd. Talip KESKİN	Sağlık Kurumları İşletmeciliği	Ankara Çocuk Sağlığı ve Hasta. Hem. Onk. EAh	E☒	K☐	E☐	H☒	E☐	H	

*:Toplantıda Bulunma

Etik Kurul Başkanı
Unvanı/Adı/Soyadı: Prof. Dr. Meltem ÖZGÜNER
İmza:

Not: Etik kurul başkanı, imzasının yer almadığı her sayfaya imza atmalıdır.

8.2. ÖZGEÇMİŞ

Bireysel Bilgiler

Adı: Merve

Soyadı: DUMAN KÜÇÜKKURAY

Doğum yeri ve tarihi:

Uyruğu: TC

Medeni durumu: Evli

İletişim adresi ve telefonu:

Yabancı dili: İngilizce

Eğitimi

Sağlık Bilimleri Üniversitesi Ankara Dr. Sami Ulus Kadın Doğum, Çocuk Sağlığı ve Hastalıkları Sağlık Uygulama ve Araştırma Merkezi, Çocuk Cerrahisi Bölümü, Asistan Doktor (2016-2021)

Karadeniz Teknik Üniversitesi Tıp Fakültesi (2008-2014)

Kayseri Nuh Mehmet Baldöktü Anadolu Lisesi (2003-2007)

Mesleki Deneyimi

Sağlık Bilimleri Üniversitesi Ankara Dr. Sami Ulus Kadın Doğum, Çocuk Sağlığı ve Hastalıkları Eğitim ve Araştırma Hastanesi, Çocuk Cerrahisi Bölümü, Asistan Doktor (2016-2021)

Yalova Devlet Hastanesi, Acil Servis, Tabip (2014-2015)

Bilimsel İlgi Alanları

1. Güvenç FT, Akman S, Balcı Ö, Karaman A, Anayurt Uğur M, **Duman M**, İspir Karalar S, Karaman İ. "Üretranın beklenmedik yolcusu: toplu iğne." 35. Ulusal Çocuk Cerrahisi Kongresi, 25-28 Ekim 2017, Edirne [Olgu sunumu]
2. İspir Karalar S, Yağız B, Balcı Ö, Karaman A, Akman S, **Duman M**, Kara YA, Karaman İ. "Karın ağrısında genital muayenenin önemi: atlanmış bir testis torsiyonu olgusu." 35. Ulusal Çocuk Cerrahisi Kongresi, 25-28 Ekim 2017, Edirne [P]
3. Ispir Karalar S, **Duman Kucukkuray M**, Kara YA, Yagiz B, Balci O, Ergun E, Erdogan D, Karaman I, Ozguner IF, Karaman A. Gastric Perforation In

Newborns: Single Center Experience. (Sözlü Sunum) 37. Ulusal Çocuk Cerrahisi Kongresi ve STEPS 2019. 15-19 Ekim 2019 Ankara

4. **Duman Kucukkuray M**, Aydin IH, Kara YA, Balci O, Yagiz B, Ergun E. The Imperforate Hymen Case Mimicking Ovarian Torsion: Importance of Clinical Examination. (Poster) 37. Ulusal Çocuk Cerrahisi Kongresi ve STEPS 2019. 15-19 Ekim 2019 Ankara
5. **Duman M**, Karaman A, Karaman İ. "Akciğer hidatid kistinde gecikmiş tanı." 63. Türkiye Milli Pediatri Kongresi 30 Ekim-3 Kasım 2019, KKTC [P]
6. İspir Karalar S, **Duman Küçükkuray M**, Kara YA, Yağız B, Balcı Ö, Ergün E, Erdoğan D, Karaman İ, Özgüner İF, Karaman A. "Yenidoğanlarda mide perforasyonu: Tek merkez deneyimi." *37. Ulusal Çocuk Cerrahisi Kongresi & STEPS (Strategies & Trends in European Pediatric Surgery) 2019, 15th – 19th October 2019, Ankara, Turkey* [SB].
7. **Duman Küçükkuray M**, Balcı Ö, Ergün E, Karaman İ. "Süt çocuğunda ince barsak tıkanıklığının nadir bir nedeni; geç bulgu veren jejunal atrezi olgusu." *37. Ulusal Çocuk Cerrahisi Kongresi & STEPS 2019, 15th – 19th October 2019, Ankara, Turkey* [P].
8. **Duman Küçükkuray M**, Aydin IH, Kara YA, Balci O, Yagiz B, Ergun E. The Imperforate Hymen Case Mimicking Ovarian Torsion: Importance of Clinical Examination. (Poster) 37. Ulusal Çocuk Cerrahisi Kongresi ve STEPS 2019. 15-19 Ekim 2019 Ankara
9. **Duman Kucukkuray M**, Balci O, Yagiz B, Ergun E. The Importance of Clinical Examination in a Case of Imperforate Hymen Case Mimicking Ovarian Torsion. OLGU SUNUMU / CASE REPORT Ankara Üniversitesi Tıp Fakültesi Mecmuası 2020;73(1):93-95