T.C.
SAĞLIK BİLİMLERİ ÜNİVERSİTESİ
HAMİDİYE SAĞLIK BİLİMLERİ ENSTİTÜSÜ

FONKSİYONEL APAREY UYGULANMIŞ RATLARDA DÜŞÜK YOĞUNLUKLU KESİKLİ ULTRASON VE DÜŞÜK DOZ LAZER UYGULAMALARININ MANDİBULA VE KONDİL ÜZERİNDEKİ ETKİLERİNİN KARŞILAŞTIRILMASI

BÜŞRA SEDA İMAMOĞLU

TEZ DANIŞMANI
PROF. DR. ŞENİZ KARAÇAY

ORTODONTİ ANA BİLİM DALI
ORTODONTİ DOKTORA PROGRAMI

DOKTORA TEZİ
MART/2024

İTHAF

“Her zaman beni destekleyen aileme ithaf ediyorum.”

TEŞEKKÜR

Ortodonti doktora eğitimim boyunca desteklerini hiçbir zaman esirgemeyen, tezimin her aşamasına bilgi ve tecrübesiyle ışık tutan, öğrencisi olmaktan her zaman gurur duyduğum sayın danışman hocam Prof. Dr. Şeniz KARAÇAY'a,

Doktora öğrenciliğim boyunca akademik bilgi ve klinik tecrübelerini paylaşan değerli hocalarım Doç. Dr. Ersin YILDIRIM ve Dr. Öğr. Üyesi Derya DURSUN'a,

Tez çalışmamın histolojik ve histomorfometrik değerlendirmelerini gerçekleştiren Doç. Dr. Esra ÇİKLER'e,

Doktora eğitimim boyunca maddi ve manevi sonsuz destek veren, eğitim hayatım boyunca bugünlere gelmemde en büyük emeğe sahip olan sevgili annem Çiğdem İMAMOĞLU, babam Kenan İMAMOĞLU, ablam Dr. Müberra Esra SÖNMEZ ve abim Erdinç SÖNMEZ'e,

Uzmanlık eğitimim boyunca yardımını hiç esirgemeyen değerli arkadaşlarım ve ablam Ayşe SAĞIR'a,

Bilgi ve deneyimlerini her zaman benimle paylaşan, manevi desteğini hiçbir zaman esirgemeyen Dr. Öğr. Üyesi Muhammet Burak YAVUZ'a,

Bu projeye verdiği maddi destekten dolayı Sağlık Bilimleri Üniversitesi Bilimsel Araştırma Projeleri Birimi'ne,

Tüm içtenliğimle teşekkür ederim.

Bu araştırma Sağlık Bilimleri Üniversitesi Bilimsel Araştırma Projeleri Birimi tarafından 2022/067 numaralı Bilimsel Araştırma Projesi ile desteklenmiştir.

İÇİNDEKİLER

İTHAF iv
TEŞEKKÜR v
İÇİNDEKİLER vi
TABLOLAR LİSTESİ ix
ŞEKİLLER LİSTESİ x
SİMGELER VE KISALTMALAR xii
ÖZET xiv
ABSTRACT xvi
1. GİRİŞ VE AMAÇ 1
2. GENEL BİLGİLER 2
2.1. SINIF II MALOKLÜZYON 2
2.1.1. Tanımı ve Sınıflandırılması 2
2.1.2. Görülme Sıklığı 3
2.1.3. Etiyolojisi 4
2.1.4. Sınıf II Bölüm 1 Maloklüzyonun İskeletsel ve Dental Özellikleri 5
2.1.5. Sınıf II Bölüm 2 Maloklüzyonun İskeletsel ve Dental Özellikleri 7
2.2. SINIF II MALOKLÜZYONLARIN FONKSİYONEL ORTOPEDİK TEDAVİSİ 7
2.2.1. Fonksiyonel Ortopedik Tedavinin Tanımı ve Felsefesi 7
2.2.2. Fonksiyonel Ortodontik Apareylerin Tanımı ve Tarihçesi 9
2.2.3. Fonksiyonel Ortodontik Apareylerin Etki Mekanizması 11
2.2.4. Fonksiyonel Ortodontik Apareylerin Dentofasiyal Etkileri 11
2.2.5. Fonksiyonel Ortodontik Aparey Uygulama Zamanı 16
2.3. MANDİBULAR KONDİL 17
2.3.1. Mandibulanın Büyüme ve Gelişimi 17
2.3.2. Mandibular Kondilin Büyüme ve Gelişimi 19
2.3.3. Mandibula Kondil Kıkırdağı 21
2.3.3.1. Fibröz tabaka 21
2.3.3.2. Proliferatif tabaka 22
2.3.3.3. Olgun ya da diğer adıyla kondrositik tabaka 22
2.3.3.4. Hipertrofik tabaka 22
2.3.4. Mandibular Kondiler Kıkırdağın Remodelasyonunu Etkileyen Büyüme Faktörleri 23
2.3.4.1. İnsülin benzeri büyüme faktörü (IGF) ve Fibroblast büyüme faktörü (FGF) 23

2.3.4.2. Vasküler endotelyal büyüme faktörü (VEGF) 23
2.3.4.3. Paratiroid hormonu ile ilişkili protein (PTHrP) 23
2.3.4.4. SRY-type HMG box 9 (SOX9) 24
2.3.4.5. Tip X kollajen 24
2.4. LAZER 24
2.4.1. Lazerin Tanımı ve Özellikleri 24
2.4.2. Lazerin Doz Hesaplanmasında Kullanılan Parametreler 26
2.4.3. Lazerin Doku Üzerindeki Etkileşimi 27
2.4.4. Düşük Doz Lazer Terapisi (DDLT) 27
2.4.5. DDLT'nin Hücresel ve Moleküler Mekanizması 28
2.4.6. DDLT'nin Ortodontide Kullanım Alanları 30
2.4.6.1. Ortodontik kuvvet ağrısının azaltılması 30
2.4.6.2. Ortodontik diş hareket hızının artırılması 31
2.4.6.3. Ekspansiyon sırasında midpalatal suturda rejenerasyonun artırılması 32
2.4.6.4. Ortodontik tedavi sonrası kök rezorbsiyonunun onarılması 32
2.4.6.5. Mandibular kondiler büyümenin uyarılması 32
2.5. ULTRASON 34
2.5.1. Düşük Yoğunluklu Kesikli Ultrasonun (DYKU) Tanımı ve Özellikleri 34
2.5.2. DYKU'un Biyofizik Etkileri 35
2.5.3. DYKU'un Biyolojik Etkileri 36
2.5.4. DYKU'un Ortodontide Kullanım Alanları 36
2.5.4.1. Ortodontik diş hareketinin hızlandırılması 36
2.5.4.2. Ortodontik kuvvet kaynaklı kök rezorbsiyonunun onarılması 37
2.5.4.3. Ekspansiyon sırasında midpalatal suturda rejenerasyonun artırılması 38
2.5.4.4. Mandibular kondiler büyümenin uyarılması 39
3. GEREÇ VE YÖNTEM 41
3.1. MATERYALLER 41
3.2. YÖNTEM 43
3.2.1. Deney Hayvanlarının Bakımı 43
3.2.2. Çalışma Gruplarının Tanımlanması 43
3.2.3. Fonksiyonel Apareyin (FA) Hazırlanması ve Uygulanması 44
3.2.4. DDLT Uygulaması 45
3.2.5. DYKU Uygulaması 46
3.2.6. DDLT ve DYKU Birlikte Uygulanması 47
3.2.7. Ratların Sakrifikasyonu ve Doku Örneklerinin Alınması 47
3.2.8. Kondilin Antropometrik Ölçümü 47
3.2.9. Histolojik Kesitlerin Hazırlanması 48

3.2.10. Histokimyasal İnceleme 49
3.2.11. İmmunohistokimyasal İnceleme 52
3.2.12. İstatistiksel Değerlendirme 53
4. BULGULAR 54
4.1. HAYVANLARIN TAKİBİ VE VÜCUT AĞIRLIĞININ DEĞİŞİMİ 54
4.2. ANTROPOMETRİK ÖLÇÜM BULGULARI 56
4.3. HİSTOLOJİK BULGULAR 57
4.3.1. Histokimyasal Bulgular 57
4.3.2. İmmünohistokimyasal Bulgular 65
5. TARTIŞMA 70
5.1. AMAÇ, GEREÇ VE YÖNTEMİN TARTIŞILMASI 70
5.2. VÜCUT AĞIRLIĞI DEĞİŞİMLERİNİN TARTIŞILMASI 77
5.3. ANTROPOMETRİK ÖLÇÜM BULGULARININ TARTIŞILMASI 77
5.4. HİSTOKİMYASAL BULGULARIN TARTIŞILMASI 79
5.4.1. Fibröz Tabaka Bulgularının Tartışılması 80
5.4.2. Proliferatif Tabaka Bulgularının Tartışılması 81
5.4.3. Olgun Tabaka Bulgularının Tartışılması 82
5.4.3. Hipertrofik Tabaka Bulgularının Tartışılması 83
5.4.4. Total Kıkırdak Bulgularının Tartışılması 84
5.4.5. Subkondral Kemik Bulgularının Tartışılması 85
5.5. İMMÜNOHİSTOKİMYASAL BULGULARIN TARTIŞILMASI 85
5.5.1. VEGF Bulgularının Tartışılması 85
5.5.2. SOX9 Bulgularının Tartışılması 86
6. SONUÇLAR VE ÖNERİLER 88
KAYNAKLAR 90
EK 99

TABLOLAR LİSTESİ

Tablo 3.1: Çalışmada kullanılan araç ve gereçler 41

Tablo 3.2: Çalışmada kullanılan kimyasal ve sarflar 42

Tablo 3.3: Çalışma grupları ve yapılan uygulamalar 44

Tablo 3.4: Histolojik kesitlerin hazırlanma protokolü 49

Tablo 3.5: Histokimyasal inceleme protokolü 50

Tablo 3.6: İmmunohistokimyasal inceleme protokolü 52

Tablo 4.1: Deney başı ve deney sonu vücut ağırlıkları 55

Tablo 4.2: Vücut ağırlıklarının gruplar arası karşılaştırılması 55

Tablo 4.3: Sağ total mandibular uzunluklarının gruplar arası karşılaştırılması 56

Tablo 4.4: Sağ ramus yüksekliğinin gruplar arası karşılaştırılması 57

Tablo 4.5: Fibröz tabaka kalınlıkları 58

Tablo 4.6: Proliferatif tabaka kalınlıkları 59

Tablo 4.7: Proliferatif tabaka kalınlığının gruplar arası karşılaştırılması 59

Tablo 4.8: Olgun tabaka kalınlıkları 60

Tablo 4.9: Hipertrofik tabaka kalınlıkları 61

Tablo 4.10: Total kıkırdak kalınlıkları 61

Tablo 4.11: Subkondral kemik kalınlıkları 62

Tablo 4.12: Subkondral kemik kalınlığının gruplar arası karşılaştırılması 63

Tablo 4.13: VEGF düzeyleri 65

Tablo 4.14: VEGF düzeylerinin gruplar arası karşılaştırılması 65

Tablo 4.15: SOX9 düzeyleri 66

Tablo 4.16: SOX9 düzeylerinin gruplar arası karşılaştırılması 67

ŞEKİLLER LİSTESİ

Şekil 3.1: Deneyde kullanılan toz formundaki pelet yemin uygulanması 43

Şekil 3.2: (A) Ratlara aparey hazırlanması için silikon ölçü alınması, (B) alınan ölçüden elde edilen akrilik model, (C) aparey uygulanmadan önce ratların ağız içi görüntüsü ve (D) kesici dişlerde çapraz kapanış meydana getirecek şeklide fonksiyonel apareyin uygulanması 45

Şekil 3.3: (A) InGaAsP dental diyot lazer cihazı, (B) deneklere DDLT uygulaması 46

Şekil 3.4: (A) Ultrason cihazı, (B) deneklere DYKU uygulaması 46

Şekil 3.5: Diseksiyon sonrası mandibulanın görüntüsü 47

Şekil 3.6: Dijital kumpas ile (A) Co-GoT (ramus yüksekliği) ve (B) Co-Me (total mandibular uzunluk) uzunluk ölçümü 48

Şekil 3.7: Belirlenen anatomik noktaların gösterilmesi 48

Şekil 3.8: H&E ile boyanmış kesitte kondiler kıkırdak tabakaları ve subkondral kemik görüntüsü (x100) 51

Şekil 3.9: H&E ile boyanmış kesitte kıkırdak tabakasının hemen altındaki 0.5 mm x 0.5 mm'lik kare içindeki alandan subkondral kemik ölçümü gösterilmesi (x100) 51

Şekil 4.1: Gruplar arası vücut ağırlıklarının grafiksel karşılaştırılması 55

Şekil 4.2: Gruplar arası fibröz tabaka ölçümünün grafiksel karşılaştırılması 58

Şekil 4.3: Proliferatif tabaka kalınlığının grafiksel karşılaştırılması 59

Şekil 4.4: Olgun tabaka kalınlığının grafiksel karşılaştırılması 60

Şekil 4.5: Hipertrafik tabaka kalınlığının grafiksel karşılaştırılması 61

Şekil 4.6: Total kıkırdak kalınlığının grafiksel karşılaştırılması 62

Şekil 4.7: Subkondral kemik kalınlığının grafiksel karşılaştırılması 63

Şekil 4.8: H&E ile boyanan deney gruplarının kondiler kartilaj tabakaları ve subkondral kemik görüntüleri, x100 mikroskop büyütmesi 64

Şekil 4.9: VEGF düzeylerinin grafiksel karşılaştırılması 66

Şekil 4.10: SOX9 düzeylerinin grafiksel karşılaştırılması 67

Şekil 4.11: Deney gruplarının anti-VEGF immünohistokimyası, x200 mikroskop büyütmesi, A: Negatif kontrol, B: Pozitif kontrol, C: Lazer, D: Ultrason, E: Lazer+Ultrason grubu 68

Şekil 4.12: Deney gruplarının anti-SOX9 immünohistokimyası, x200 mikroskop büyütmesi, A: Negatif kontrol, B: Pozitif kontrol, C: Lazer, D: Ultrason, E: Lazer+Ultrason grubu 69

SİMGELER VE KISALTMALAR

AlGaAs : Alüminyum Galyum Arsenit

ATP : Adenozin Trifosfat

BMP-2 : Kemik Morfogenetik Protein-2

CCO : Sitokrom C Oksidaz

COX-2 : Siklooksijenaz-2

DDL : Düşük Doz Lazer

DDLT : Düşük Doz Lazer Terapisi

DNA : Deoksiribonükleik Asit

DYKU : Düşük Yoğunluklu Kesikli Ultrason

FA : Fonksiyonel Aparey

FADH2 : Flavin Adenin Dinükleotidin

FGF : Fibroblast Büyüme Faktörü

HAS2 : Hyalüronan Sentaz 2

IGF : İnsülin Benzeri Büyüme Faktörü

IL-1β : İnterlökin-1β

InGaAsP : İndiyum Galyum Arsenit Fosfat

KIBT : Konik Işınlı Bilgisayarlı Tomografi

NADH : Nikotinamid Adenin Dinükleotid

NO : Nitrik Oksit

OPG : Osteoprotegerin

PGE2 : Prostaglandin E2

PTHrP : Paratiroid Hormonu İle İlişkili Protein

RANKL : Reseptör Aktivatör Nükleer Kappa-B Ligand

RNA **:** Ribonükleik Asit

ROT **:** Reaktif Oksijen Türleri

Runx-2 **:** Runt İle İlişkili Transkripsiyon Faktörü 2

SEM **:** Taramalı Elektron Mikroskobu

SOX9 **:** SRY-type HMG box9

TME **:** Temporomandibular Eklem

TNF-α **:** Tümör Nekroz Faktörü Alfa

VEGF **:** Vasküler Endotelyal Büyüme Faktörü

FONKSİYONEL APAREY UYGULANMIŞ RATLARDA DÜŞÜK YOĞUNLUKLU KESİKLİ ULTRASON VE DÜŞÜK DOZ LAZER UYGULAMALARININ MANDİBULA VE KONDİL ÜZERİNDEKİ ETKİLERİNİN KARŞILAŞTIRILMASI

ÖZET

Amaç: Bu tez çalışmasında ağız içi fonksiyonel aparey benzeri bir aygıt uygulanmış ratlarda Düşük Yoğunluklu Kesikli Ultrason (DYKU), Düşük Doz Lazer Terapisi (DDLT) ve her iki uygulamanın kombine kullanımının mandibular büyüme ve kondil üzerine etkilerinin histokimyasal ve immünohistokimyasal olarak karşılaştırılması amaçlandı.

Gereç ve Yöntem: Sprague-Dawley cinsi 37 adet rat randomize olarak Negatif kontrol, Pozitif kontrol, Lazer, Ultrason ve Lazer+Ultrason grubu olmak üzere beş gruba ayrıldı. Negatif kontrol grubu hariç tüm gruplara Fonksiyonel Aparey (FA) uygulandı. 28 gün boyunca haftada iki kere lazer grubuna 8 J/cm^2 yoğunlukta, 0,5 W, 12 sn DDLT; ultrason grubuna haftada iki kere 25 mW/cm^2 yoğunlukta, 1 MHz, 20 dk DYKU ve Lazer+Ultrason grubuna aynı dozlarda DDLT ve DYKU uygulandı. Antropometrik değerlendirme amacıyla ramus yüksekliği ve total mandibular uzunluk ölçümleri yapıldı. Histokimyasal değerlendirme amacıyla hipertrofik, olgun, proliferatif ve fibröz tabakaların kalınlıkları, toplam kondil kıkırdak kalınlığı ve subkondral kemik ölçümleri, immunohistokimyasal inceleme için anti-VEGF ile anti-SOX9 spesifik antikorların immünolokalizasyonları değerlendirildi.

Bulgular: Negatif kontrol grubuna kıyasla total mandibular uzunluk ve ramus yüksekliği tüm uygulama yapılan deney gruplarında arttı *(p:0,0001)*; en fazla uzunluk artışı Lazer+Ultrasonun kombine uygulandığı grupta görüldü *(p:0,0001)*. Lazer+Ultrason grubunun proliferatif tabaka ortalamaları Pozitif ve Negatif kontrol gruplarından istatistiksel olarak anlamlı derecede yüksek bulundu *(p:0,004, p:0,03)*. Subkondral kemik ortalamaları Negatif kontrol grubuna kıyasla tüm uygulama yapılan deney gruplarında arttı *(p:0,0001)*. En yüksek VEGF ve SOX9 düzeyinin Lazer+Ultrasonun kombine uygulandığı grupta olduğu tespit edildi *(p:0,002, p:0,001)*.

Sonuç: FA uygulanmış ratlarda DDLT ve DYKU uygulamalarının mandibular büyümeyi artırabileceği tespit edilmiştir. DDLT ve DYKU'un kombine uygulanmasıyla sinerjik etki meydana gelerek endokondral ossifikasyonu hızlandırmaktadır.

Anahtar Kelimeler: Düşük Doz Lazer Terapisi, Düşük Yoğunluklu Kesikli Ultrason, Fonksiyonel Aparey

EVALUATION OF THE EFFECTS OF LOW-INTENSITY PULSED ULTRASOUND AND LOW-LEVEL LASER THERAPY ON THE MANDIBULA AND CONDYLE IN RATS WITH FUNCTIONAL APPLIANCE

ABSTRACT

Aim: In this thesis study, it was aimed to histochemically and immunohistochemically compare the effects of Low Intensity Intermittent Ultrasound (LIPUS), Low Dose Laser Therapy (LLLT) and the combined use of both applications on mandibular growth and condyle in rats to which an intraoral functional appliance-like device was applied.

Materials and Methods: 37 Sprague-Dawley rats were randomly divided into five groups as Negative control, Positive control, Laser, Ultrasound and Laser+Ultrasound groups. Functional Appliance (FA) was applied to all groups except the negative control group. The laser group received 8 J/cm^2 intensity, 0.5 W, 12 sec LLLT twice a week for 28 days; LIPUS were applied to the ultrasound group twice a week at 25 mW/cm^2 intensity, 1 MHz, 20 minutes, and to the Laser+Ultrasound group LLLT and LIPUS were applied at the same doses. Ramus height and total mandibular length measurements were made for anthropometric evaluation. For histochemical evaluation, the thickness of hypertrophic, mature, proliferative and fibrous layers, total condylar cartilage thickness and subchondral bone measurements were evaluated, and for immunohistochemical analysis, immunolocalizations of anti-VEGF and anti-SOX9 specific antibodies were evaluated.

Results: Compared to the negative control group, total mandibular length and ramus height increased in all experimental groups *(p:0.0001)*; The highest length increase was seen in the group where Laser+Ultrasound was applied combined *(p: 0.0001)*. The proliferative layer averages of the Laser+Ultrasound group were found to be statistically significantly higher than the Positive and Negative control groups *(p:0.004, p:0.03)*. Subchondral bone averages increased in all experimental groups compared to the negative control group *(p:0.0001)*. It was determined that the highest VEGF and SOX9 levels were in the group where Laser+Ultrasound was applied combined *(p:0.002, p:0.001)*.

Conclusion: It has been determined that LLLT and LIPUS applications can increase mandibular growth in rats treated with FA. A synergistic effect occurs with the combined application of LLLT and LIPUS, accelerating endochondral ossification.

Key Words: Functional Appliance, Low Intensity Pulsed Ultrasound, Low-Level Laser Therapy

1. GİRİŞ VE AMAÇ

Büyüme ve gelişim döneminde mandibular retrognati kaynaklı Sınıf II maloklüzyonların tedavisinde, fonksiyonel apareyler kullanılmaktadır. Fonksiyonel aparey ile ortopedik tedavi gören hastaların çoğunun tedaviyle ilgili temel şikayeti tedavi süresinin uzun olmasıyla birlikte zamanla hastaların kooperasyonunun azalmasıdır. Ayrıca, fonksiyonel aparey tedavisi sonucunda elde edilen ortopedik etkilerin bir kısmında relaps görülmektedir. Bu doğrultuda, mandibular kondilde gerçekleşen kemik rejenerasyonunu hızlandırmak ve fonksiyonel aparey tedavi süresini kısaltmak için çeşitli araştırmalar yapılmıştır.

Günümüzde bu amaçla düşük doz lazer terapisi (DDLT) ve düşük yoğunluklu kesikli ultrasonun (DYKU) kullanıldığı çeşitli çalışmalar mevcuttur. İnvaziv bir yöntem olmamaları, yan etkilerinin bulunmaması ve uygulamalarının kolay olması bu yöntemlerin avantajlarını oluşturmaktadır. Yapılan literatür araştırmasında DYKU ve DDLT'nin mandibular kıkırdak ve kemik büyümesini stimüle edici etkilerini karşılaştıran bir çalışma tespit edilememiştir. Kondiler rejenerasyonu biyostimüle etmek amacıyla DYKU ve DDLT'nin birlikte kullanımının sonuçları da henüz incelenmemiştir.

Çalışmamızın amacı; ağız içi fonksiyonel aparey benzeri bir aygıt uygulanmış ratlarda DYKU, DDLT ve kombinasyonunun etkilerini antropometrik, histomorfometrik ve immünohistokimyasal olarak incelemektir. Histomorfometrik inceleme için kondiler hipertrofik, olgun, proliferatif ve fibröz tabakalarının kalınlıkları, toplam kondil kıkırdak kalınlığı ve subkondral kemik ölçümleri; histomorfometrik inceleme için anti-VEGF ile anti-SOX9 spesifik antikorların immünolokalizasyonlarının; antropometrik ölçüm için total mandibular uzunluk ve ramus yüksekliğinin ölçümleri yapılarak değerlendirmeyi ve karşılaştırmayı amaçladık. Bu tez çalışması ile FA uygulanmış ratlarda DDLT ve DYKU uygulamalarının mandibula ve kondildeki etkilerinin karşılaştırılması; DDLT ve DYKU'un birlikte uygulanmasının sinerjik etki meydana getirip getirmeyeceğinin incelenmesini hedeflemektedir.

2. GENEL BİLGİLER

2.1. SINIF II MALOKLÜZYON

2.1.1. Tanımı ve Sınıflandırılması

Sınıf II maloklüzyon ilk olarak Edward H. Angle tarafından 1899 yılında tanımlanmıştır. Oklüzyonun anahtarını; üst birinci büyük azı dişini sabit kabul ederek üst birinci büyük azı dişinin mesio-bukkal tüberkülünün alt birinci büyük azı dişinin medyan sulkusu ile kapanış ilişkisi göstermesi olarak belirten Angle, Sınıf II maloklüzyonu mandibular dişlerin maksiller dişlere göre yarım tüberkül veya daha fazla distalde olması (distal oklüzyon) olarak tanımlamıştır (1). Bu tanımlamaya göre Angle, keser dişlerin eksen eğimleri ve molar ilişkiyi dikkate alarak Sınıf II anomaliyi bölümlere ayırmıştır: Sınıf II bölüm 1 maloklüzyonu posteriorda Sınıf II molar ilişki, artmış overjet, üst keser eğimlerinde artış görülmesi, Sınıf II bölüm 2 maloklüzyonu ise posteriorda Sınıf II molar ilişki, artmış overbite ve azalmış keser eğimi görülmesi olarak ifade etmiştir. Sınıf II subdivizyon ise, posteriorda molar kapanışının bir tarafta Sınıf II, diğer tarafta Sınıf I ilişkide olduğu anomali olarak tanımlamıştır. Sınıf II subdivizyonda orta hat sapması da sıklıkla birlikte görülmektedir (1,2).

Angle sınıflaması günümüzde de geçerliliğini koruyan Sınıf II maloklüzyon sınıflaması olmakla birlikte birçok araştırmacı Angle sınıflamasının eksik gördükleri kısımlarına eklemeler yaparak literatüre katkı sağlamıştır. Jarabak 1972 yılında Sınıf II maloklüzyonu; dental kaidelerin kranial kaideye göre normal ilişkide olduğu ancak çeneler arasındaki diş ilişkilerinin bozuk olduğu dentoalveolar Sınıf II maloklüzyon, kassal yetersizliklerden kaynaklı mandibulanın posteriora yer değiştirmesine neden olan fonksiyonel veya nöromusküler Sınıf II maloklüzyon, dental kaidelerin kranial kaideyle ilişkilerinin bozuk olduğu iskeletsel Sınıf II maloklüzyon, iskeletsel ve dentoalveolar kombine Sınıf II maloklüzyon olarak sınıflamıştır (3).

McNamara 1981 yılında Sınıf II maloklüzyonun tek bir klinik belirteçinin olmadığını, birden çok iskeletsel ve dental kompenentinin olduğunu belirtmiştir. Buna

göre; maksiller iskeletsel protrüzyon, maksiller dental protrüzyon, mandibular iskeletsel retrüzyon ve mandibular dental retrüzyon komponentlerinden bahsetmiştir (4).

Graber 1985 yılında Sınıf II maloklüzyonu morfolojik ve sefalometrik olarak iki başlık altında toplamıştır. Morfolojik sınıflandırmaya göre; üst kesicilerin labiale alt kesicilerin linguale eğimli olduğu dişsel Sınıf II maloklüzyonlar, maksillanın normal ancak mandibulanın geride olduğu Sınıf II maloklüzyonlar, mandibulanın normal ancak maksillanın önde konumlandığı Sınıf II maloklüzyonlar, hem maksillanın önde hem de mandibulanın geride konumlandığı Sınıf II maloklüzyonlar olarak ayrılmıştır. Sefalometrik sınıflandırmaya göre; sagittal yöndeki iskeletsel ilişkinin normal, sadece dişlerin sagittal yön ilişkilerinin Sınıf II olduğu dentoalveoler Sınıf II maloklüzyonlar, mandibulanın kapanış sırasında geriye zorlandığı fonksiyonel Sınıf II maloklüzyonlar, SNA açısının artış gösterdiği maksilladan kaynaklı Sınıf II maloklüzyonlar, SNB açısının azaldığı mandibuladan kaynaklı Sınıf II maloklüzyonlar, SNA açısının arttığı ve SNB açısının azaldığı maksillanın önde ve mandibulanın geride konumlandığı Sınıf II maloklüzyonlar olarak ayrılmıştır (5).

2.1.2. Görülme Sıklığı

Sınıf II maloklüzyonlar, ortodonti ihtiyacı olan hastalar içerisinde çok büyük bir popülasyonu oluşturmaktadır. Bu sebeple, yıllar içerisinde değişik ırklar arasında Sınıf II maloklüzyonlarla ilgili epidemiyolojik çalışmalar yapılmıştır. Proffit ve ark. (1) Amerikalı çocuk ve gençler içerisinde %15 oranında Sınıf II maloklüzyon olduğunu bildirmişlerdir. Lew ve ark. (6) 1050 Çinli çocuk arasında, %18,8 Sınıf II bölüm 1, %2,7 Sınıf II bölüm 2 malkoklüzyon olduğunu tespit etmişlerdir. Helm ve ark.'nın (7) 1700 Danimarkalı çocuk üzerinde yaptıkları çalışmada ise %24 oranında Sınıf II maloklüzyon olduğu bildirilmiştir. Lux ve ark. (8) 494 Alman çocuk hastayı dahil ettikleri çalışmada %2' den fazla Sınıf II maloklüzyon görülürken, 132 Suudi Arabistanlı ortodonti hastasında %28.8 oranında Sınıf II bölüm 1 ve %4,5 oranında Sınıf II bölüm 2 maloklüzyon bildirilmiştir (9). Yang ve ark. (10) ise kendi toplumlarında yaptıkları çalışmalarında, %13,4 Sınıf II bölüm 1, %1,5 Sınıf II bölüm 2 maloklüzyon olduğu sonucuna varmışlardır.

Ülkemizde de Sınıf II maloklüzyonlar oldukça sık gözlenen anomaliler olup bununla ilgili birçok çalışma yapılmıştır. Sayın ve ark. (11), Süleyman Demirel Üniversitesinde 1356 hastanın %19'unda Sınıf II bölüm 1 ve %5'inde Sınıf II bölüm 2

maloklüzyon tespit etmişlerdir. Gelgör ve ark. (12) %40 oranında Sınıf II bölüm 1 ve %4,7 oranında Sınıf II bölüm 2 maloklüzyon tespit ederken, Sarı ve ark. (13) Selçuk Üniversitesi Ortodonti Anabilim Dalı'nda tedavi gören 1602 hastayı değerlendirmiş ve %25,1'inde Sınıf II bölüm 1, %3'ünde Sınıf II bölüm 2 maloklüzyon olduğunu bildirmişlerdir. Çelikoğlu ve ark. (14) ise yaptıkları çalışmada %28,9 oranında Sınıf II bölüm 1, %9,4 oranında Sınıf II bölüm 2 maloklüzyon görüldüğü sonucuna varmışlardır.

2.1.3. Etiyolojisi

En etkili ortodontik tedaviyi planlayabilmek için öncelikle maloklüzyona sebep olan etiyolojik faktörü tespit etmek gerekir. Aksi taktirde, ortodontik tedavi sonrası relapslar kaçınılmaz olacaktır. Sınıf II maloklüzyonlar, etiyolojisinde genetik ve çevresel etmenlerin rol aldığı multifaktöriyel anomalilerdir (15). Genetik faktörler iskeletsel anomalilerin temelinde büyük rol oynarlar. İskeletsel Sınıf II maloklüzyonlar; mandibular retrognatizm, maksiller prognatizim ya da her ikisinin kombinasyonu, temporomandibular eklemin (TME) daha geride konumlanma eğiliminde olması, anterior üst yüz yüksekliğinin normalden fazla olması ve dik oklüzal düzlem ile karakterize olabilir (16). Lundström'ün (17) çalışmasına göre, maksiller ve mandibular dental arklar arasındaki ilişkideki yaygın anomalilerin yaklaşık %40'ının bireyler arasındaki genetik farklılıklardan kaynaklandığını ve Sınıf II anomalinin her iki kardeşte de görülme olasılığının tek yumurta ikizlerinde %68, çift yumurta ikizlerinde ise %24 olduğunu ileri sürmüştür. Treacher Collins, hemifasiyal mikrozomi, akondroplazi ve mobius sendromu gibi bir çok sendromun majör bulgusu olarak Sınıf II maloklüzyon olduğu tespit edilmiştir (16).

Sınıf II maloklüzyonlara sebep olan çevresel faktörler arasında; kondile gelen travma, parafonksiyonel alışkanlıklar, ağız solunumu, yanlış yutkunma ve diş kayıpları sayılabilir. Normalde dişler, dil ve dudaklar arasında denge içindedir. Dinlendiğimiz süre fonksiyonel faaliyetleri yerine getirdiğimiz süreden çok daha uzun bir period olduğu için dinlenme basıncı; çiğneme, yutma veya konuşma sırasında oluşan basınçtan daha önemlidir. Oral kompleks için hafif sürekli kuvvetler, ağır aralıklı kuvvetlerden daha zararlıdır. Parmak emme gibi alışkanlıkların, günde 6 saatten daha fazla yapıldığında, anterior açık kapanışa ve Sınıf II maloklüzyonlara neden olduğu gösterilmiştir (16). Parmak emmeye bağlı olarak, üst kesici dişlerin protrüzyonu ve alt

kesici dişlerin retrüzyonu sonucu overjet artar, üst çene transversal yönde daralır ve damak derinleşir. Alt çenenin anteriora büyüme ve gelişiminin yavaşlamasına bağlı olarak Sınıf II bölüm 1 maloklüzyon gelişir (18).

Ön açık kapanışı olan hastalarda yutkunma sırasında dilin öne doğru konumlandırılmasının, bir nedenden çok bir sonuç olma olasılığının yüksek olduğu bildirilmiştir (16). Dilin yutkunma sırasında alt ve üst keser dişlerin arasına girerek Sınıf II maloklüzyonun derecesini artırdığı tespit edilmiştir (19).

Harvold'ın (20) maymunlar üzerinde yaptığı araştırmada, nazal tıkanıklığın dentofasiyal formu değiştirebileceği kanıtlanmıştır. Deney grubunda; artan yüz yüksekliği, daha dik mandibular düzlem açısı ve daha büyük gonial açı ile Sınıf II maloklüzyon geliştiği tespit edilmiştir.

Proffit (1) yaptığı çalışma ile başın, çene kemiğinin ve dilin postüral pozisyonunun bilinçaltı düzeyde olduğunu ve dentoalveoler morfolojinin baş duruşu ile ilişkili olduğunu göstermiştir. Orofasiyal kasların zayıflığı, Sınıf II maloklüzyon oluşumunda en önemli etkenlerden biridir (21). Baş ekstansiyon konumuna geldiğinde; ön yüz yüksekliğinde artış, arka yüz yüksekliğinde azalma ve mandibular düzlem açısında artış olduğu görülmüştür. Doğum esnasında forseps kullanımı nedeniyle ya da doğumdan sonra kondil bölgesinde meydana gelen travma sonucunda mandibular büyümenin bozulma riski yüksektir. Tüm şiddetli mandibular yetersizlik veya asimetri problemlerinin %5-10 'unun, mandibular kondiler çıkıntının fraktürüyle ilişkili olduğu bildirilmiştir (1).

Sınıf II maloklüzyonların diğer bir sebebi ise lokal çevresel faktörlerdir. Maksiller süt molar dişlerin erken kaybı, maksiller daimi birinci molar dişlerin mesializasyonuna ve dişsel Sınıf II maloklüzyon gelişimine neden olabilir. Benzer şekilde maksillada yaygın interproksimal çürüklerin varlığı, üst ark uzunluğunun azalmasına ve dişsel Sınıf II maloklüzyona sebep olur (2).

2.1.4. Sınıf II Bölüm 1 Maloklüzyonun İskeletsel ve Dental Özellikleri

Ülgen (18) iskeletsel Sınıf II bölüm 1 maloklüzyonu, ANB açısı 5 dereceden büyük ve artmış overjeti olan anomaliler olarak tanımlamıştır. Fisk ve ark. (22) bir anomalinin iskeletsel olabilmesi için ortak sefalometrik özelliklere sahip olmaları

gerektiğini belirtmişler ve iskeletsel Sınıf II bölüm 1 maloklüzyonların olası sefalometrik özelliklerini sıralamışlardır:

- Maksilla ve maksiller dişler, kranyuma göre anteriorda konumlanmıştır.
- Maksilla kranyuma göre normal konumdadır, ancak maksiller dişler anteriorda konumlanmıştır.
- Mandibula normal boyuttadır, ancak kranyuma göre posteriorda konumlanmıştır.
- Mandibula az gelişmiştir.
- Mandibula kranyuma göre normal konumdadır, ancak mandibular dişler posteriorda konumlanmıştır.
- Yukarıda sayılan durumların kombinasyonları da olabilir.

Sınıf II bölüm 1 maloklüzyonların çoğunda; maksillanın kranyuma göre konumunun anlamlı düzeyde farklılık göstermediğini, ancak mandibulanın kranyuma göre anlamlı derecede retrognatik olduğu tespit edilmiştir (23). Sınıf II bölüm 1 maloklüzyona sahip hastaların değerlendirildiği çalışmalar sonucunda; mandibulanın boyutsal olarak az gelişmiş, retrognatik ve posterior rotasyon yaptığı, mandibular gonial açının artması sonucu alt yüz yüksekliğinde artış meydana gelmesine sebep olduğu sonucuna varılmıştır (11,24,25).

Sınıf II bölüm 1 maloklüzyonların dental özellikleri genel olarak; maksillada keser dişlerde protrüzyon, molar dişlerde mesializasyon, mandibular keser dişlerde retrüzyon, artmış interinsizal açı, artmış overjet görülürken overbite artmış ya da azalmış olabilmektedir (18,24,25). Ayrıca bu maloklüzyona sahip hastaların profillerinin konveks olduğu tespit edilmiştir (26). Sınıf II maloklüzyona sahip hastaların anormal kas paternleri de dikkat çekmektedir. Sınıf II bölüm 1 hastalarda yutma sırasında mental ve buksinatör kasların anormal aktiviteleri ile, kompanse edici dil fonksiyonu ve pozisyonu sonucunda, maksiller posterior segmentin daralması, maksiller keser dişlerin protrüzyonu ve maksiller keser dişler arası diastema gibi dentofasiyal yapılarda değişiklikler ortaya çıkabilir (2,27).

2.1.5. Sınıf II Bölüm 2 Maloklüzyonun İskeletsel ve Dental Özellikleri

İskeletsel Sınıf II bölüm 2 maloklüzyonlar Alman literatüründe "deckbiss" olarak da adlandırılır (18). Brezniak ve ark. (28), Sınıf II bölüm 2 maloklüzyona sahip hastalarda yaptıkları sefalometrik incelemeler sonucunda şu sonuçlara varmışlardır:

- Mandibular uzunluk daha kısadır ve sagital olarak daha geride konumlanmıştır.
- Çene ucu belirgindir.
- Arka yüz yüksekliği artmıştır.
- Mandibular büyüme vektörü horizontaldir, bunun sonucunda mandibular düzlem daha düz olup düşük açılı (low angle) yüz modeli gelişir.
- Gonial açı dardır.
- Maksiller santral dişler belirgin şekilde retroklinedir.
- Alt kesici dişler normal bir eğime sahiptir.
- İnterinsizal açı artmıştır.
- Overbite artış göstermiştir.

Sınıf II bölüm 2 maloklüzyona sahip hastalarda, orbikularis oris ve mental kaslar genellikle iyi gelişmiş ve hiperaktiftir. Maksiller keser dişlerin lingual inklinasyonu, hiperaktif mental kasının etkileri ve azalmış dikey yükseklik çene çıkıntısını görünümünün vurgulanmasına neden olmaktadır (29-31). Ayrıca bu hastalarda mandibular büyüme vektörü ağırlıklı olarak horizontal yönde olduğundan hipodiverjan iskelet modeline doğru eğilim görülmektedir (32).

2.2. SINIF II MALOKLÜZYONLARIN FONKSİYONEL ORTOPEDİK TEDAVİSİ

2.2.1. Fonksiyonel Ortopedik Tedavinin Tanımı ve Felsefesi

Sınıf II maloklüzyonlar popülasyonda yüksek prevalansa sahiptir ve ortodontik tedavi görmek isteyen hastaların çok büyük bir kısmını oluşturmaktadır. Özellikle retrognatik mandibula nedeniyle konveks profile sahip olan büyüme dönemindeki

iskeletsel Sınıf II maloklüzyonlu hastalarda mandibular büyüme stimülasyonu sağlamak için en ideal tedavi seçeneği fonksiyonel ortopedik tedavidir (33).

Ülgen fonksiyonel çene ortopedisini; çenelerin kötü konumlarını veya yapısal bozukluklarının tedavisi için gerekli dokusal değişimlerin, organa ait fonksiyonel uyarılar (çiğneme, mimik ve dil kaslarının dinlenme durumundaki veya çiğneme sırasındaki kasılmaları sonucu ortaya çıkan kuvvetler) aracılığı ile yapılan tedavi olarak tanımlamıştır (34). Bu tedavide esas amaç, büyüme dönemindeki hastalarda fonksiyonel uyaranlar ile diş, periodontal membran, alveolar, bazal kemik, TME ve nöromusküler yapıların gelişimini fonksiyonel ve estetik açıdan olumlu olarak yönlendirilmesidir. Fonksiyonel ortopedik tedavinin temeli; Wolff, Roux, Muzy ve Moss'un terorilerine dayanmaktadır (35).

Wilhelm Roux 1883 yılında bir yunusun kuyruk yüzgeci üzerinde yapılan çalışmaların bir sonucu olarak, doğal kuvvetlerin ve fonksiyonel uyarıların form üzerindeki etkilerini inceleyen ilk kişi olarak kabul edilir. Roux'un çalışmaları, hem genel ortopedik hem de fonksiyonel diş ortopedi prensiplerinin temeli olmuştur. Daha sonra Karl Häupl, Roux'un hipotezini geliştirici çalışmalar yapmıştır (5). Roux'a göre fonksiyon ve tonus değişikliklerinden kaynaklanan kas stimulusları kemikte titreşimlere neden olarak kemik yapımını artırır, inaktivite ise kemik yapımını azaltır (35).

Julius Wolff 1885 yılında, fonksiyonun form değişikliklerine yol açtığını belirttiği "Kemik Dönüşüm Yasası" adlı kitabını yayınlamıştır (36). Bir diğer teori olan Wolff kanununa göre kemikteki morfolojik değişikliklere kemiğin mikro yapısındaki değişiklikler neden olmaktadır. Muzy'nin ise lineplastik ve enerjivital olmak üzer eiki teorisi vardır. Lineplastik teorisine göre; birbiri ile kontak halinde olan iki kemikten birinde olan değişiklik diğerini de etkilenmektedir. Muzy'nin enerjivital teorisinde ise, tüm canlıların erişkin olmaya ve daha iyi bir şekil almaya meyili bulunmaktadır. Enerjivital içgüdüseldir, bir engelle karşılaşırsa bunu aşamaz; ancak engel ortadan kaldırıldığı zaman gelişim tekrar devam eder (34,35).

1969 yılında Moss fonksiyonel matriks teorisini savunmuştur. Bu teoriye göre, kranyofasiyal sistemin gelişiminde asıl rol fonksiyonel matriks üstlenmiştir. Fonksiyonel kranyal komponentlerin her biri sırasıyla iki bölümden oluşur: 1. işlevi fiilen yerine getiren fonksiyonel bir matriks ve 2. biyomekanik rolü, kendi spesifik fonksiyonel matriksini korumak veya desteklemek olan bir iskelet ünitesi. İskelet ünite;

fonksiyonel matriksi koruyan ve mekanik destek görevi gören kemik yapıları içermektedir. Fonksiyonel matriks ise; fonksiyon gören boşluklar ve bunların etrafındaki yumuşak dokular (kaslar, bağ dokular, sinirler, damarlar ve membranlar) ya da beyin gibi organlardan meydana gelmektedir. Fonksiyonel matriks; periosteal ve kapsüler matriks olarak iki üniteden oluşur. Periosteal matriksler kasları ve dişleri içerirken, kapsüler matriksler hem nörokraniyal hem de orofasiyal kapsüller tarafından kapatılan ve korunan hacimler olarak düşünülür. Periosteal matriksler, kıkırdak veya fibröz doku çoğalması işlemleriyle iskelet birimleri üzerinde doğrudan etki gösterir. Bunların net etkisi, ilgili iskelet birimlerinin formunu, boyutunu ve şeklini değiştirmektir. Kapsüler matriksler, fonksiyonel kraniyal bileşenlere etkisini gömülü olduğu kapsüllerin hacmini değiştirerek yaparlar. Bu tür büyüme değişikliklerinin etkisi, bu kraniyal bileşenlerin uzayda pasif bir translasyonuna neden olmaktır. Kapsüler matriks, bir seri fonksiyonel olmayan kraniyal komponent içeren bir zarfa benzetilebilir ve iki örtücü tabaka arasında yer alır. Bunlar, nörokraniyal kapsülde deri ve duramater, orofasiyal kapsülde ise mukoza ve deridir. Her kapsül, kendi kapsüler fonksiyonel matriksini sarar ve korur. Kraniyal büyüme, her iki matriks tipinin morfogenetik olarak birincil aktivitesinin bir birleşimidir. Büyüme, hem translasyonla hem de formdaki değişimlerle gerçekleştirilir (37). Günümüzde, fonksiyonel matriks teorisi geçerli kabul edilmektedir ve fonksiyonel ortodontik apareylerin çalışma mekanizması bu teori prensibine dayanmaktadır.

2.2.2. Fonksiyonel Ortodontik Apareylerin Tanımı ve Tarihçesi

İskeletsel Sınıf II maloklüzyon prognatik maksillaya bağlı olabilmesine rağmen, mandibular retrognati en sık görülen nedenidir. Bu nedenle mandibular retrognati tedavisinde fonksiyonel apareyler çok büyük bir önem taşımaktadır (4). Fonksiyonel apareyler, aktif büyüme dönemindeki hastalarda mandibulanın pozisyonunu hem sagittal hem de dikey olarak değiştirerek kondiler kıkırdak büyümesi uyarırlar ve sonuç olarak mandibulanın boyutlarında uzamaya neden olurlar (38). Fonksiyonel apareyleri savunanlara göre karma dişlenmede erken tedavinin avantajı, orofasiyal ortamın daimi dişlenmeyi sağlayacak şekilde iyileştirilmesidir. Aktif büyüme döneminde alt çenenin uzatılmasıyla, çekim veya cerrahi düzeltmeyi içeren karmaşık müdahale ihtiyacı en aza indirilir (39).

Maloklüzyon tedavisinde mandibulayı öne doğru ilerleten ilk kişi Norman W. Kingsley'dir. Kingsley kapanış atlatıcı apareyini ilk defa 1879 yılında tanıtmış ve kapanışın atlaması için apareyinde bir anterior bite plane kullanmıştır (36). Pierre Robin, 1902 yılında maloklüzyonun tedavisinde fonksiyonel çene ortopedisini kullanan ilk kişidir. Glossopitoz sendromlu çocuklarda hava yolu obstrüksiyonu tedavisi için Kingsley apareyinin bir modifikasyonu olan monoblok apareyini geliştirmiştir. 1909 yılında Viggo Andresen kızına verdiği retansiyon apareyinin Sınıf II maloklüzyonunu düzelttiğini kazara keşfetmiştir. Andresen'in tasarımı Robin'in monoblok apareyinin daha iyi bir modifikasyonuydu (40). Andresen ve Häupl 1927 yılında fonksiyonel çene ortopedisi kavramını ortaya atmışlar ve kas hareketlerinin oluşmasını sağladıkları için geliştirdikleri apareyi Aktivatör olarak adlandırmışlardır (34). 1971 yılında Harvold ve Vargervik Andresen'in aktivatörünü modifiye etmiştir. Bu apareyde, istirahat pozisyonunda mandibulada meydana gelen açıklığa ve overjetin boyutuna göre vertikal yüksekliğin 5-6 mm daha yüksek alınması gerektiğini savunmuşlardır (41).

Rolf Frankel, alt keserlerin aktivatör kullanımına bağlı olarak aşırı protrüzyonunu engellemek için tamamen doku destekli fonksiyon düzenleyici Frankel Regülatörü'nü geliştirmiştir. Apareyde yer alan yanak yastıkları ile buksinatör kasının zararlı etkisinden alveol kemiğini korurken, dudak yastıkları aşırı mental kasın baskısını ortadan kaldırarak alt dudağın üst keserler arkasına girmesi önlenmektedir (35).

1982 yılında William Clark iki parçalı Twin Blok apareyini geliştirmiştir. Twin Blok apareyinin bir modifikasyonu, tutuculuğu en üst düzeye çıkarmak için maksiller ve mandibular birinci küçük azı dişlerinde Adams kroşeleri ve alt labial segmentte topuz kroşelerle birlikte tasarlanmıştır. Çene kaydı alırken, bukkal segmentlerde yaklaşık 6-7 mm aralıklı olacak şekilde bloklar eklendi. Dik eğimli düzlemler oklüzal düzlemle yaklaşık 70° açıyla yerleştirilmiştir. Twin Blok apareyi ile çiğneme ve konuşma gibi fonksiyonlar daha rahat gerçekleştiğinden dolayı 24 saat kullanılmasını mümkün kılmıştır (42).

Hareketli apareylerdeki bu gelişmelerden sonra ilk defa Emil Herbst 1909 yılında Berlin Uluslararası Diş Kongresi'nde sabit fonksiyonel apareyini tanıtmış, daha sonraları 1979 yılında Hans Pancherz Herbst apareyinin tanınırlığını artırmıştır. Herbst apareyini hareketli fonksiyonel apareyleri kullanamayan uyumsuz hastlar için 24 saat

boyunca kuvvet uygulaması amacıyla rijit bir sabit fonksiyonel aparey olarak tasarlamışlardır (35,42).

Gelişmiş ülkelerde Sınıf II malokluzyonun yaygınlığı ve kooperasyon gerektirmeyen bir tedavi yöntemine duyulan istekten dolayı, Herbst apareyinin çok sayıda varyasyonu geliştirilmiştir. 1987 yılında James Jasper tarafından geliştirilmiş sabit fonksiyonel bir aygıt olan Jasper Jumper apareyi, 2000'li yıllarda William Vogt tarafından Forsus apareyi tanıtılmıştır. Jasper Jumper apareyi üst çenede molar tüpüne, alt çenede ise ark teline takılır, Forsus apareyi ise üst çenede birinci molara ve alt çenede kanin ya da birinci premolar braketin distalinde ark teline bağlanır, alt diş arkı üzerinde protrüziv kuvvet üreten bir piston ve nikel titanyum yaydan oluşur (35).

2.2.3. Fonksiyonel Ortodontik Apareylerin Etki Mekanizması

Kondiler kıkırdak ikincil bir kıkırdaktır ve dolayısıyla lokal faktörlerden etkilenir. Kondiler kıkırdak miktarının ve yönünün terapötik olarak modüle edilmesi mümkündür. Petrovic ve ark. (43), lateral pterygoid kasının kondiler kıkırdak büyüme hızını değiştirmedeki rolünü kanıtlamışlardır. Lateral pterygoid kası, kondiler kıkırdağın büyüme hızının kontrolünde düzenleyici bir rol oynar. Retrodiskal ped, lateral pterygoid kasının kondil büyümesini kontrol etme çabalarına aracılık etme rolüne sahiptir. Retrodiskal pedin mandibular büyüme üzerindeki etkisi iki etkiyle açıklanmıştır. "Kan dolaşım etkisinde" mandibular ilerleme yapılması esnasında aktivitenin yoğunlaşması ile kan ve lenf akışının artmasına neden olur. Bu, STH-stomatomidin, Testosteron ve Prostaglandin F2 gibi besleyici ve büyümeyi teşvik eden faktörlerin salınımında artış meydana getirir. Aynı zamanda yerel olarak üretilen metabolitlerde de azalma görülür. Bu esas olarak kondiler kıkırdağın ilave büyümesine ve endokondral ossifikasyon oranının artmasına yol açar. "Biyokimyasal etkide", aktivitenin yoğunlaşması piezoelektrik değişikliklere yol açarak posterior ramusta kemik apozisyonunda ve anterior ramusta kemik rezorpsiyonunda artışa neden olur. Sonuç olarak, mandibulada ilave olarak boy uzaması ve posterior büyüme rotasyonu gerçekleşir (43).

2.2.4. Fonksiyonel Ortodontik Apareylerin Dentofasiyal Etkileri

Sınıf II maloklüzyonun fonksiyonel apareyler ile ortopedik tedavisinin başarılı olması; tedavi zamanlamasına, kalan büyüme miktarına, maloklüzyonun şiddetine, hastanın kooperasyonuna ve aparey türüne göre değişiklik göstermektedir. Genel olarak

fonksiyonel apareylerin; mandibula, maksilla, dentisyon, TME ve yumuşak dokular üzerine etkileri görülmektedir. Birkebaek ve ark. (44) yaptıkları implant çalışmasında, aktivatör tedavisinin ana etkilerinin artan miktarda kondiler büyüme ve artiküler fossanın yeniden şekillenmesi olduğu sonucuna varmıştır. Elde ettikleri verilere göre; kondiler büyüme 1,1 mm artmış ve posteriora yönlendirilmiş, glenoid fossa hafifçe öne doğru yer değiştirmiş, ön yüz yüksekliği 1,1 mm ve mandibular düzlem açısı ise 2,5 derece artmıştır. Bionatör fonksiyonel apareyi ile yapılmış bir diğer çalışmada mandibulanın kontrol grubuna göre 3,6 mm önemli bir uzama tespit edilmiş ve bu uzun dönemde korunmuştur (45). Cozza ve ark. (46) Frankel, Aktivatör, Bionatör, Twin Blok ve Herbst apareyleri ile yaptıkları çalışmalarının sonucunda, mandibula boyutlarının fonksiyonel apareyler ile arttığını; mandibular boyut artışının en fazla Herbst apareyi ile, en az Frankel apareyi ile olduğunu belirtmişlerdir.

Fonksiyonel apareylerin iskeletsel etkilerinde mandibular sagittal büyüme artırılırken, maksiller sagittal büyüme sınırlandırılmaktadır. Fonksiyonel apareylerin maksilla üzerinde headgear etkisinin olduğunu belirten çalışmalar da mevcuttur (41). Sınıf II bölüm 1 maloklüzyona sahip 78 çocukta aktivatör tedavisinin etkileri araştırılmış, sonuçta SNA ve ANB açılarında ve overjette anlamlı azalma, üst ve alt dudakların geriye retrüzyonu ve yumuşak doku pogonionun belirginliğinde artış tespit edilmiştir (47). Vargervik ve Harvold (41) aktivatörün maksillanın yatay büyümesini 2 mm, Pancherz (48) ise 1,7 mm sınırlandırdığını bildirmiştir. D'Anto ve ark.nın (49) çalışmasında; maksilla gelişimini Twin Blok apareyinin inhibe ettiğini, mandibulanın kafa kaidesine göre pozisyonunun en fazla Twin Blok apareyi ile değiştiğini, mandibular uzunluğun ise Frankel 2 ve Twin Blok apareyleri ile arttığını bildirmişlerdir. 60 hastada yapılmış bir diğer çalışmada; Twin Blok ve Herbst apareyleri birbirleri ve kontrol grubuyla karşılaştırılmış ve her iki apareyin de maksilla gelişimini anlamlı olarak inhibe etmediği belirtilmiştir. Mandibular kaide, efektif mandibular uzunluğun ise kontrol grubuna kıyasla Twin Blok apareyinde daha fazla arttığı sonucuna varılmıştır (50).

Pancherz (48) aktivatör tedavisinin sagittal yön oklüzal değişikliklerin mekanizmasını sefalometrik olarak değerlendirmiştir. Molar ve kesici diş segmentlerindeki oklüzal ilişkilerdeki iyileşmenin eşit derecede iskeletsel ve dişsel değişikliklerden kaynaklandığını, 5 mm'lik ovejet düzeltmesi, maksiller büyümeye göre

2,4 mm daha fazla mandibular büyümenin olduğunu, maksiller kesici dişlerin 2,5 mm'lik distal hareketinin ve mandibular kesici dişlerin 0,1 mm'lik mesial hareketinin, maksiller molarların 0,4 mm'lik distal hareketinin ve mandibular molarların 2,3 mm'lik mesial hareketinin gerçekleştiğini tespit etmiştir. Harvold ve Vargervik (41) fonksiyonel apareyin maksiller kesici dişlerde 1,4 mm'lik palatinal ve mandibular kesici dişlerde 0,5 mm'lik labial tippinge neden olduğunu tespit etmişler ve apareyin, maksiller dentoalveolar vertikal gelişimi engelleyip, mandibular dentoalveoler mezial ve vertikal gelişimi stimule ederek Sınıf I oklüzyona ulaştığı sonucuna varmışlardır. Giuntini ve ark. da (51) Twin Blok ve Forsus apareylerini karşılaştırmışlardır. Çalışma verilerine bakıldığında; SNA açısının Forsus, SNB açısının Twin Blok apareyinde daha fazla azaldığını, üst kesici retroklinasyonun Twin Blok apareyinde alt kesici proklinasyonun Forsus apareyinde daha fazla arttığı sonucuna varmışlardır. Karaçay ve ark. (52) Sınıf II bölüm I maloklüzyona sahip 48 hastada Forsus Nitinol Flat Spring ve Jasper Jumper'ın etkilerini karşılaştırmıştır. Sefalometrik analiz sonucunda, her iki apareyin de mandibular büyümeyi uyardığı, alt yüz yüksekliğini artırdığı tespit edilmiş, maksiller santrallerde ekstrüzyon, retrüzyon ve distale tipping, buna karşılık mandibular santrallerde intrüzyon, protrüzyon ve labial tipping görüldüğü bildirilmiştir. Maksiller birinci molarların distal hareketi ve intrüzyonu, mandibular birinci molarların mesial hareketi ve ekstrüzyonu diğer meydana gelen dental değişikliklerdir. Her iki tedavi grubunda da overjet, overbite azalmış ve profilde iyileşme elde edilmiştir.

Konveks profile sahip olan Sınıf II maloklüzyonlu hastalarda, fonksiyonel apareylerle ortodontik tedavi sonrası yumuşak dokularda da iyileşme elde edildiği tespit edilmiştir (53). Forsberg ve Odenrick (47) üst dudak retrüzyonunun fonksiyonel aparey ile tedavi edilen Sınıf II maloklüzyon grubunda, kontrol grubuna göre anlamlı derecede daha yaygın olduğunu gözlemledi. Yumuşak doku pogonyon tedavi edilen grupta önemli ölçüde daha önde bulunmuştur. Nielsen (54), Frankel apareyi ile tedavi edilen Sınıf II bölüm 1 maloklüzyona sahip hastaları incelemiş, tüm hastaların iyileşen dudak pozisyonu nedeniyle yumuşak doku profillerinde iyileşme göstermelerine rağmen, on kişiden yedisinde konveks profilde herhangi bir değişiklik görülmemiştir. Baysal ve ark. (50) Sınıf II bölüm 1 maloklüzyonlu hastalarda Twin Blok ve Herbst apareylerinin yumuşak doku etkisini karşılaştırmıştır. Yumuşak doku konveksliği, H açısı ve mentolabial açı her iki tedavi grubunda da kontrole kıyasla azalmış, Twin Blok grubunda mandibular yumuşak dokuların daha fazla ilerlediği gözlenmiştir. Yıldırım ve

ark. (55), konik ışınlı bilgisayarlı tomografi (KIBT) ile Twin Blok apareyinin yumuşak doku üzerine etkilerini üç boyutlu olarak değerlendirdikleri retrospektif çalışmalarında; SNA, ANB ve NV-Pog'da azalma gözlerken, SNB'de artış tespit etmişlerdir. Fonksiyonel tedavi ile alt çenenin öne doğru konumlandırılmasının özellikle alt yüz bölgesinde yumuşak doku profilinde de iyileşme sağladığı sonucuna varılmıştır.

Mandibular retrognati kaynaklı Sınıf II maloklüzyonlu hastalarda havayolu obstrüksiyonları da görülmektedir ve fonksiyonel aparey tedavilerinin faringeal havayolunu genişlettiği bilinmektedir (56). Xiang ve ark. (57), mandibular retrognatizmi olan Sınıf II hastalarda fonksiyonel apareylerin üst hava yolu boyutları üzerindeki tedavi etkilerini değerlendirmiştir. Kontrol grubuyla karşılaştırıldığında, tedavi grubundaki hastaların orofaringeal boyutları; üst faringeal boşlukta ve orta faringeal boşlukta anlamlı derecede artmış, nazofaringeal, hipofaringeal boyutlarda ve hyoid kemiğin pozisyonunda anlamlı bir fark bulunmamıştır. Yumuşak damak uzunluğu ve yumuşak damak eğimi tedavi grubunda önemli ölçüde iyileşmiştir. Sonuçta, fonksiyonel apareylerin iskeletsel Sınıf II maloklüzyona sahip büyüyen bireylerde, özellikle orofaringeal bölgede üst hava yolu boyutlarını genişletebildiğini, potansiyel obstrüktif uyku apne sendromu riskinin azaltılmasına yardımcı olabiliceğini kanıtlamışlardır. Yıldırım ve Karaçay (58), Twin Blok fonksiyonel apareyinin faringeal hava yolu üzerindeki etkilerini üç boyutlu KIBT kullanarak değerlendirmiştir. İskeletsel Sınıf II maloklüzyona sahip Twin Blok ile tedavi edilmiş toplam 30 hasta çalışmaya dahil edilmiştir. Bu çalışmada SNB ve Co-Gn'de artış gözlenirken, ANB ve SNA'da azalma tespit edilmiştir. Hacimsel faringeal hava yolu değişikliklerinin değerlendirilmesinde üst, alt bölümde ve toplam hava yolu hacminde istatistiksel olarak anlamlı artışlar gözlenmiştir. Mandibulanın Twin Blok apareyi ile anteriora doğru yeniden konumlandırılması, retrognatik mandibulaya sahip olan hastalarda mandibula uzunluğunu ve faringeal hava yolu hacmini artırdığı sonucuna varılmıştır. Bavbek ve ark. (59), Forsus apareyi ile tedavi edilen 18 hastayı kontrol grubuyla karşılaştırdıkları çalışmaları sonucunda, Forsus apareyi ile havayolunda hacimsel anlamlı artış olduğunu ve hiyoid kemiğin daha anteriorda konumlandığını belirtmişlerdir.

Ricketts (60); Sınıf II bölüm I maloklüzyonlarda tedaviden önce kondillerin fossada anterior konumda olduğunu, bunun sebebinin yeterli hava yolunu sürdürme çabasından kaynaklandığını bildirmiştir. Ayrıca Sınıf II bölüm 2 vakalarında

mandibular molar dişlerin infraoklüzyonda, maksiller keser dişlerin lingual eğimli olmasından dolayı kondilin daha posteiorda konumlandığını belirtmiştir. Daha spesifik olarak, mandibula anterior dişler tarafından daha retrüziv bir pozisyona zorlanır ve kondiller artiküler fossada posterior ve superiora doğru yer değiştirir (60). Kondilin fossa içerisinde konumunun fonksiyonel ortodontik tedavi ile değiştirilebileceği düşünülmüş ve bununla ilgili çalışmalar yapılmıştır. Yıldırım ve ark. (61), Twin Blok fonksiyonel apareyi ile tedavi edilen hastalarda kondil değişikliklerini KIBT aracılığıyla değerlendirmiştir. Çalışma verilerine göre, CoR-CoL, Co-Gn ve kondiler hacim hem sol hem de sağ tarafta artmıştır. Ancak Co-A'daki artış istatistiksel olarak anlamlı bulunmamıştır. Sonuçlara göre, Twin Blok apareyinin kondilin yukarı ve geriye doğru büyümesini uyararak kondiler hacmi, mandibular uzunluğu ve interkondiler mesafeyi artırdığını bildirmişlerdir. Elfeky ve ark. (62), Twin Blok fonksiyonel apareyinin iskeletsel, dental ve kondiler değişikliklerini üç boyutlu olarak analiz etmiştir. Maksiller kesici dişlerin eğimi azalmış ve mandibular kesici dişlerin eğimi artmıştır. Maksiller birinci azı dişleri önemli ölçüde distale doğru hareket etmiş ve intrüzyona uğramış, mandibular birinci azı dişleri ise meziale hareket etmiş ve intrüze olmuştur. Kondil uzunluk, genişlik ve yüksekliğinde hem sağda hem solda artış olmuş ve öne doğru konumlandığı sonucuna varmışlardır.

Fonksiyonel ortodontik apareylerin meydana getirdiği iskeletsel, dentoalveoler, kondiler, yumuşak doku ve havayolu değişiklikleri şu şekilde özetlenebilir:

- Maksillanın öne ve aşağı gelişiminin frenlenmesi veya yeniden yönlendirilmesi,
- Mandibulanın sagittal yön büyümesinin artması,
- Maksiller kesici dişlerin retrüzyonu,
- Mandibular kesici dişlerin protrüzyonu,
- Maksiller molarların mesiyal hareketinin durdurulması,
- Mandibular molarların mesiyalizasyonu ve ekstrüzyonu,
- Gonial açının artması,
- Mandibular uzunluğun artması,
- Alt yüz yüksekliğinin artması,

- Yüz konveksitesi azalması,
- Faringeal havayolu hacminin artması (34,35).

2.2.5. Fonksiyonel Ortodontik Aparey Uygulama Zamanı

Literatürde iskeletsel Sınıf II maloklüzyonların fonksiyonel ortodontik tedavi zamanlarıyla ilgili, azami verim alma ve hastaların olası kooperasyon bozuklukları göz önüne alınarak çeşitli kronolojik ve kemik yaşları bildirilmiştir. Genellikle tedavi zamanlamasıyla ilgili prepubertal veya pubertal dönemde başlanması gibi iki ayrı görüş üzerinde yoğunlaşılmıştır. Bazı araştırmacılar, eğer büyümeden yararlanılacaksa, tedaviye olabildiğince erken başlanılmalıdır fikrini savunmaktadır. Fakat tedaviye erken başlamanın, aktif tedavi süresini uzatacağı ve tedavi için pubertal atılım döneminin beklenilmesi gerektiğini savunan araştırmacılar da bulunmaktadır (63).

Björk (64), aktivatör tedavisiyle fonksiyonel ortodontik tedavinin süt dentisyon döneminde (4-7 yaş arası) en etkili, karma dentisyonda (8-12 yaş arası) biraz daha az, alveolar prosesin gelişiminin daha da ilerlediği daimi dentisyon döneminde ise etkinliğinin en az olacağını bildirmiştir.

Ülgen (34), fonksiyonel tedaviye en iyi cevabın buluğ çağı gelişimine başlamamış, başlamak üzere olan vakalarda alınacağını; tedaviye büyüme atılımı başlangıcında başlanırsa, daha kısa sürede tedavi yanıtı alınacağını belirtmiştir. McNamara ve ark. (65) Frankel apareyi ile tedavi edilen yaş ortalamaları 11,5 ve 8,5 olan iki grubu karşılaştırmış, 11,5 yaş ortalamasına sahip grupta en fazla mandibular cevabın olduğunu bildirmişlerdir. Bunun nedeninin pubertal atılım döneminde büyüme hormonu salgılanmasının artması olduğu ileri sürülmüştür.

Baccetti ve ark. (66), servikal vertebra maturasyon zamanı ve Sınıf II düzeltimi arasındaki ilişkiyi incelemişlerdir. Sınıf II maloklüzyon erken dönem tedavi edildiğinde (tedavi CS1'de başlayıp mandibular büyüme atağından önce yani CS3'ten önce tamamlandığında), mandibulanın büyümesindeki net fark (Co-Gn sefalometrik ölçümü) 0,4-1,8 mm arasında değişmektedir. Bunun tersine, CS3-CS4 aralığında (büyüme atağı) tedavi edilen hastalarda tedavi edilmeyen kontrollere kıyasla mandibuladaki net ilave büyüme 2,4-4,7 mm arasında değişmektedir. Sınıf II hastalarda terapötik müdahalenin zamanlamasının, alt çenenin ilave uzaması üzerinde kullanılan apareyin türünden daha büyük bir etkiye sahip olduğunu bildirmişlerdir.

Faltin ve ark. (67), Bionatör apareyi ile Sınıf II bölüm 1 maloklüzyona sahip hastalarda tedavi zamanlamasının tedavi etkinliği üzerine etkisini değerlendirmişlerdir. Fonksiyonel aparey mandibular büyüme atılım zirvesinden önce kullanıldığında 2 mm'den az, büyüme atağında kullanıldığında ise yaklaşık 5 mm mandibular büyüme elde edilmiştir. Bu sonuçlar sadece istatistiksel düzeyde değil aynı zamanda klinik düzeyde de öneme sahiptir, çünkü tam tüberkül Sınıf II molar ilişkinin düzelmesi için oklüzal düzlem seviyesinde 5-6 mm'lik bir sagittal değişiklik gerekmektedir ve bu derece düzeltim ancak büyüme atağında gerçekleşmektedir.

Coben (63); Sınıf II maloklüzyonların ideal tedavi zamanlamasının pubertal dönem olan 11-13 yaş aralığında olması gerektiğini, daha önce 9-11 yaş aralığında yani prepubertal dönemde yapılacak tedavilerin stabil olmayacağını belirtmiştir. Mc Iver (68) ise; ideal tedavi zamanının kızlarda 10-11, erkeklerde 11-12 yaş olması gerektiğini ileri sürmüştür.

Tedavi zamanlamasına karar verirken servikal vertebra maturasyonunun yanında el-bilek filmlerinden de yararlanılır. Pubertal büyüme atılımının başlangıcı, el-bilek filmlerinde sesamoid kemiğin kalsifikasyonunun başlangıcına denk gelen S dönemidir. S döneminden 1 yıl sonraki dönem pubertal büyüme atılımının tepe noktasına denk gelen MP3cap dönemidir (35).

Tüm bu çalışmalardan yola çıkarak, fonksiyonel ortopedik tedavi için ideal tedavi zamanının pubertal büyüme atılımının başlangıcı olduğunu söyleyebiliriz. Bu dönemden daha önce yapılacak fonksiyonel tedaviler hem daha uzun sürecek hem de relaps ihtimali artacaktır.

2.3. MANDİBULAR KONDİL

2.3.1. Mandibulanın Büyüme ve Gelişimi

Mandibular büyüme; prenatal ve postnatal olmak üzere iki aşamada gerçekleşmektedir (18).

Birinci brankiyal arktan gelişen mandibula anatomik olarak, temporomandibular eklem aracılığıyla temporal kemiğe bağlanır, trigeminal sinirin mandibular bir dalı tarafından innerve edilir, çiğneme, yutkunma ve konuşma gibi önemli işlevlere hizmet

eder (69). Erken insan fetal gelişiminde (8-14. haftalar) mandibular büyüme üzerine yapılan bir çalışmada, mandibular ramusun hem uzunluk hem de yükseklik açısından gövdeden daha hızlı büyüdüğü; en yüksek büyüme oranının ramus yüksekliğinde olduğu ve mandibular büyüme modellerinin birbirini izleyen gelişim dönemlerinden önemli ölçüde farklı olduğu ortaya koyulmuştur (70).

Fertilizasyonun 5. haftasının ortasında, mandibular sinir ve damarların büyümesiyle birlikte mandibular arkın merkezinde bir çift Meckel kıkırdağı ortaya çıkarak hiyalin kıkırdak dokusunu ve kalın perikondral fibröz mezenşimi oluşturmuştur. Fertilizasyonun 6. haftasının ortasından itibaren mandibular ossifikasyon, Meckel kıkırdağına yakın bir şekilde mental foramen civarında intramembranöz kemikleşme olarak ortaya çıkmıştır. Fertilizasyonun 7. haftasında, mandibulanın lineer trabekülleri mandibulanın ilk kemikleşmesinden itibaren anteroposterior olarak gelişmiştir. Bu doğrusal trabeküller, gelecekteki mandibular simfiz, alveolar kemik, mandibular gövde ve koronoid çıkıntıya doğru dallanmaktadır. Bu sırada, genioglossus kası Meckel kıkırdağının ön kısmının alt tarafına sıkıca tutunmuş, çiğneme kasının primordiumu ise Meckel kıkırdağının orta kısmının etrafında sırasıyla masseter ve yüz tarafında temporalis kasları, Meckel kıkırdağının lingual tarafında pterygoid kası yer almıştır. Mandibulanın kemikleşmesi döllenmenin 7-8. haftasına doğru ilerledikçe, genioglossus kasının kas bağlantısı kademeli olarak Meckel kıkırdağından mandibular simfizin lineer trabeküllerinin ön kısmına doğru değişmiştir. Çiğneme kaslarının primordiaları, yani masseter, temporalis ve pterygoid kasları Meckel kıkırdağından ayrılarak mandibulanın lineer trabeküllerinin etrafına yerleşmiştir. 9. haftanın sonlarında, masseter ve temporalis kasları mandibular gövdenin bukkal tarafına ve koronoid prosese kas ataşmanı göstermiştir. Eş zamanlı olarak, pterygoid kası mandibular gövdenin arka kısmına doğru kademeli olarak hareket etmiş ve sırasıyla mezial ve lateral olarak bölünmüştür; birincisi posterior mandibular gövdenin lingual tarafına, ikincisi ise mandibulanın lineer trabeküllerinin arka ucuna tutunmuş, ancak Meckel kıkırdağına tutunmamıştır. Daha sonra, kondil blasteması, lateral pterygoid kasına bağlanan mandibulanın lineer trabeküllerinin arka ucundaki hücresel mezenşimin yoğunlaşmasıyla ortaya çıkmıştır (69).

Fertilizasyonun 10. haftasında, mandibular kemikleşme ilerleyerek mandibular gonion, koronoid proses ve simfiz dahil olmak üzere alt çenenin anatomik yapısını

oluşturmuştur. Bu zamana kadar, genioglossus kasının alt kısmı mandibular simfizin alt kısmına bağlanırken, genioglossus kasının üst kısmı hala Meckel kıkırdağının ön kısmına bağlıydı. Fertilizasyonun 11. haftasında, mandibulanın ön-arka büyümesi çok katmanlı kemik trabekülleri ile artarken, genioglossus kasının üst kısmı Meckel kıkırdağından neredeyse ayrılmıştır. 12. haftada, genioglossus kasının büyük kısmı ön mandibulanın alt kısmına bağlanarak mediyan simfizyal yapıyı oluşturmuştur. Sonuç olarak, Meckel kıkırdağı mandibular yapıdan tamamen ayrılmış ve boyut olarak hızla küçülmüştür. Meckel kıkırdağının kıkırdak matrisi ve kondrositleri kademeli olarak küçülmüş ve sonunda doku makrofajlarının perikondral fibröz dokuya infiltrasyonu ile çözülmüştür. 12. haftadan itibaren, intramembranöz kemikleşme mandibular gövde, koronoid proses ve simfizin dallanan trabeküllerinin periferinde aktiftir (69). 10. ve 14. haftalar arasında ikincil kıkırdaklar kondil başı, koronoid çıkıntı ve mental bölgede ortaya çıkarak daha sonraki endokondral kemikleşmeyi sağlarlar (18). Döllenmenin 13-15. haftalarında mandibula, mandibular birincil büyüme merkezinden yayılan çok katmanlı trabeküller şeklinde büyümüştür. 16. haftadan itibaren, mandibulanın trabekülleri röntgen görüntüsü ile kolayca görülebilmektedir (69).

Mandibulanın postnatal büyüme ve gelişimi ise; kondil kıkırdağı ve apozisyonel büyüme ile gerçekleşir. Sadece mandibular kondil kıkırdak doku tarafından şekillenirken, diğer tüm bölgeleri direkt yüzey appozisyonu ile form almaktadır. Mandibulanın postnatal gelişimi temelde, mandibular kondil bölgesinde, alveolar kret bölgesinde ve ramusun posterior yüzeyi boyunca gerçekleşir (18). Doğumda mandibulanın ramusu hem mutlak anlamda hem de mandibular korpusla orantılı olarak oldukça kısadır. Doğum sonrası gelişim sırasında ramus, yükseklik ve genişlik açısından çok daha belirgin hale gelir. Aynı zamanda korpusun uzunluğu da artarak mandibular dişlerin gelişimi ve sürmesi için gerekli alanı sağlar. Mandibulanın mutlak ve göreceli boyutlarındaki bu erken doğum sonrası değişikliklerle ilişkili olarak, ramus ve korpus arasındaki gonial açıda azalma olur (2). Kondilin yer değiştirme yönü süperior ve posterior doğrultuda olduğundan mandibulanın ileri ve aşağı doğru yer değiştirmesine sebep olmaktadır (18).

2.3.2. Mandibular Kondilin Büyüme ve Gelişimi

Fertilizasyonun 7. haftasının başlarında, mandibuladaki lineer trabeküllerin arka ucu çevresinde bir grup hücresel mezenkimal doku oluşur. 8. haftanın başlarında,

mandibuladaki lineer trabeküllerin arka ucu, artmış bir osteoblastik hiperplazi gösterir ve lateral pterygoid kasın bağlandığı bir kondil blastema üreten yoğunlaştırılmış mezenkim tarafından iyi bir şekilde çevrelenir. 9. haftadan itibaren, kondilin blastemi, mandibuladaki lineer trabeküllerin arka ucunda bir kondiler kafa oluşturan kıkırdaklı bir doku üretir. Kondil, endokondral ossifikasyon ile hızla büyür. Kondil yukarı ve yana doğru uzadıkça, pterygoid kasın bir kısmı kondil başı ile birlikte hareket eetmektedir. Eş zamanlı olarak pterygoid kas mesial ve lateral olarak kollara ayrılır. Mesial pterygoid kas, mandibular gövdenin lingual yani iç tarafında kalırken, lateral pterygoid kas hızlı kondil başı büyümesiyle uyum içinde sürekli olarak yukarı ve yana doğru hareket eder. 12. haftada, konik şekilli kondil temporomandibular eklemi oluşturmak üzere temporal skuama doğru uzatılır. Daha sonra kondil karakteristik bir konik şekil almaya başlar (69). Kondil kıkırdağının büyük bir bölümü prenatal dönemde endokondral yolla kemikleşirken, yalnız eklem tarafına bakan bölümü kemikleşmeden kıkırdak halinde kalır. Bu kıkırdak doku postnatal dönemde çocuğun büyümesi tamamlanıncaya kadar, endokondral kemikleşme ile alt çenenin büyüme ve gelişimini sağlar (1,18).

Postnatal dönemde kondilde yukarı ve arkaya doğru büyüme görülmektedir. Kondilde meydana gelen bu büyümenin yönü mandibulanın translasyon yönünü de belirlemektedir. Postnatal dönemin başlarında kondil arkaya doğru büyüyerek, molarların sürmesi için ramusun da arkaya doğru büyümesini sağlamaktadır. Yukarı yönde büyümesiyle de dişlerin sürmesi için alveol kemiğinin vertikal boyutunu artırmaktadır. İlerleyen yaşlarda ise kondilin büyümesi daha çok yukarı yönde devam etmektedir (18).

Mandibulanın eklem yüzeyi kondilin üst ve ön yüzeyidir. Yetişkin insanın kondili önden yaklaşık 15-20 mm ve yandan yaklaşık 8-10 mm'dir. Uzun ekseni mandibular ramus düzlemine dik açıdadır. Ancak ramusun genişlemesi nedeniyle sol ve sağ kondillerin uzun eksenleri yaklaşık olarak foramen magnumun ön kenarında kesişerek 145-160° arasında değişen bir geniş açı oluşturur. Kondilin eklem yüzeyi yandan bakıldığında dışbükeyken, önden bakıldığında daha az dışbükeydir (69).

Eklem yüzeyi yukarıya ve öne doğru bakar, böylece yan görünümde kondil boynu öne doğru bükülür. Önden görüldüğü gibi, eklem dışbükeyliği genellikle değişken belirgin bir tepe ile orta ve yan eğimlere bölünmüş çadır benzeri bir konfigürasyona benzer. Kondilin lateral kutbu ramusun dış yüzeyinin biraz ötesine

uzanır ve eklem diski ile temporomandibular ligamentin (TML) bağlanması için pürüzlü bir yapıya sahiptir. Ayrıca, sıklıkla TML'nin bağlanma bölgesi olan iyi gelişmiş bir lateral subkondiler tüberkül bulunur. Kondilin medial kutbu ramusun iç yüzeyinin oldukça ötesine çıkıntı yapar ve ayrıca eklem diskinin bağlanması için hafif pürüzlüdür (69-71).

2.3.3. Mandibula Kondil Kıkırdağı

Eklem kıkırdağı, doğum sonrası yaşam boyunca mevcuttur ve endokondral ossifikasyona uğramaz; bu durum endokondral ossifikasyon için içsel potansiyelinin kısıtlandığını gösterir. Eklem kıkırdağı olan ancak birçok ayırt edici biyolojik özellik sergileyen kondiler kıkırdak, doğum sonrası yaşam boyunca mevcuttur ancak diğer eklem kıkırdaklarından farklı olarak dış uyaranlara yanıt olarak adaptif değişikliklere uğrar. Kondiler kıkırdak, yaşam boyunca çeşitli uyaranlara tepki olarak endokondral ossifikasyon göstermektedir (72).

Uzun bir kemikteki eklem kıkırdağı ve büyüme plakları, kraniyal tabandaki sinkondrozlar ve nazal septal kıkırdak gibi primer kıkırdaklar, bir kondrosit popülasyonundan oluşur. Buna karşılık, kondiler kıkırdak gibi sekonder kıkırdaklar, kondrojenik olgunlaşmanın çeşitli aşamalarındaki hücreleri içeren heterojen bir dokudur. Kondiler kıkırdak hücre katmanlarıyla ilgili sınıflandırmalar ve terminoloji araştırmacılar arasında farklılık göstermektedir. Hücre katmanı sınıflandırması, hayvan türüne ve büyüme aşamasına, histolojik yönteme ve belirli bir çalışmada kullanılan moleküler belirteçlere bağlıdır. Genel olarak kondiler kıkırdak, tip I ve II kollajen lokalizasyonuna göre birbirinden kolaylıkla ayırt edilebilir dört histolojik tabakada incelenmektedir (73).

2.3.3.1. Fibröz tabaka: Kondiler kıkırdağın en yüzeysel tabakasıdır. Dağınık hücrelere sahip yoğun fibröz bağ dokusundan oluşur ve çevresi periosteumun dış tabakası ile devam eder. Fibroblastlar kondil yüzeyine paralel olacak şekilde dizilidir ve yoğun kollajen demetleriyle çevrilidir. Bu tabaka altta yatan kıkırdak dokusu için koruyucu bir örtü görevi görür (73). Ohno ve ark. (74), proteoglikan-4 olarak bilinen bölge proteininin kondiler kıkırdak yüzeysel kısmı ile sınırlı olduğunu ve eklem sınırında lubrikant olarak işlev gördüğünü açıklamışlardır.

2.3.3.2. Proliferatif tabaka: Hücresel morfolojiye dayalı olarak, bu katman ayrıca iki alt katmana bölünmüştür. Büyük yuvarlak çekirdeklere sahip düzensiz çokgen hücrelerin yoğun bir şekilde paketlendiği üst katman (yani polimorfik hücre tabakası) ve düzleşmiş hücrelerin uzun eksenleri eklem yüzeyine paralel olacak şekilde yönlendirildiği alt katman (yani düzleşmiş hücre tabakası). Üst katmandaki hücreler zayıf gelişmiş sitoplazmik organellere sahiptir (73). 3H-timidin ve 3H-prolin kullanılarak yapılan otoradyografik çalışmalar, proliferatif aktivitelerin neredeyse yalnızca polimorfik hücre katmanındaki hücreler ve alt düzleştirilmiş hücre katmanının üst kısmındaki hücrelerle sınırlı olduğunu ve proliferatif hücre katmanında kollajen sentez aktivitesinin düşük olduğunu göstermiştir (75). Kondiler kıkırdağın benzersiz bir özelliği, proliferatif katmandaki hücrelerin, osteoblastlara veya kondrositlere farklılaşabilmesidir. Farklılaşma yolları biyomekanik kuvvet tarafından düzenlenir. Fizyolojik koşullar altında progenitör hücreler kondrositlere farklılaşır (73).

2.3.3.3. Olgun ya da diğer adıyla kondrositik tabaka: Olgunlaşmanın çeşitli aşamalarındaki kondrositleri içerir. Hücresel morfoloji, ilerleyen derinlikle birlikte düzleşmiş formdan küresel şekle doğru değişir. Bu katmandaki ekstrasellüler matriks alanı artmıştır ve hematoksilen toluidin mavisi ile metakromatik boyama gösterir, bu da kıkırdak karakteristik matrislerinin aktif birikimini gösterir. Kollajenlerin, proteoglikanların ve sülfatlanmış glikozaminoglikanların sentetik aktivitesi bu hücre katmanında zirve yapar (73).

2.3.3.4. Hipertrofik tabaka: İlerleyen hipertrofiyle birlikte kondrositlerin hacmi artar, çevreleyen matriksin kalsifikasyonunu başlatır, kondroklastik ve osteojenik öncü hücrelerin eşlik ettiği kemik iliği damar sistemi tarafından istila edilir. Kalsifiye kıkırdak matris, farklılaşmış kondroklastlar tarafından parçalanır ve yeni salgılanan kemik matrisi daha sonra kıkırdak kalıntılarının üzerine biriktirilir. Hipertrofik hücre katmanında matriks sentezinin sentetik aktivitesi azalsa da tip II'den tip X kollajene fenotipik geçiş meydana gelir (73). Hipertrofik kondrositlerin genellikle apoptoz geçirdiğine inanılmaktadır, ancak bazı araştırmacılar hipertrofik kondrositlerin hayatta kaldığını ve osteojenik hücrelere dönüştüğünü öne sürmektedir (76). Mandibular kondilin uzunluğundaki büyüme şu üç olaydan kaynaklanır: progenitör hücrelerin çoğalması, kıkırdak matriks üretimi ve kondrositlerin genişlemesi (hipertrofi). Bunlar arasında kondrosit hipertrofisi, kondil büyümesine en fazla katkı sağlamaktadır (77).

2.3.4. Mandibular Kondiler Kıkırdağın Remodelasyonunu Etkileyen Büyüme Faktörleri

Mandibulanın postüral pozisyonundaki bir değişiklikten sonra mandibular kondiler kıkırdaktaki proliferasyon ve büyümenin değişebileceğine dair önemli kanıtlar vardır (78). Mandibular ilerlemenin, büyüme faktörlerinin artan sinyallemesi ile indüklenen kondiler kıkırdakta bir dizi moleküler tepkiyi teşvik ettiği rapor edilmiştir (79).

2.3.4.1. İnsülin benzeri büyüme faktörü (IGF) ve Fibroblast büyüme faktörü (FGF): IGF-1, FGF-2 ve bunların reseptörlerinin (IGF-1r, FGFr1, 2, 3) ekspresyonu, alt çenede lateral bir fonksiyonel kayma oluşturmak için ratların ağzına ağız içi aparatların yerleştirilmesinden sonra izlenmiştir. İncelenen 6 genden 5'inin gen ekspresyonu, protrüze tarafta önemli ölçüde daha yüksek çıkmıştır (78). Mandibulanın fonksiyonel bir aparey ile yeniden konumlandırıldığı başka bir rat modelinde, IGF-1 ve IGF-2 ekspresyonu önemli ölçüde artmıştır (80). Bu peptidlerin artan ekspresyonunun, mandibular pozisyondaki değişiklikten sonra kondiler kıkırdağın proliferatif aktivitesindeki değişikliklere bağlı olabileceği bildirilmiştir (78).

2.3.4.2. Vasküler endotelyal büyüme faktörü (VEGF): Mandibulanın anterior konumlandırılmasıyla, artan VEGF ekspresyonu ile artan vaskülarizasyona yol açan bir dizi hücresel olayı teşvik ettiği bulunmuştur. Aynı zamanda en yüksek vaskülarizasyon hızının yeni kemik oluşumundan önce meydana geldiği de tespit edilmiştir (81). Mandibular konum değişikliğinin kademeli mandibular ilerletme ile oluşturulduğu bir çalışmada, ikinci ilerlemenin, tek kademeli ilerletme yapılan grup ve kontrol grubuyla karşılaştırıldığında kondrositler tarafından VEGF ekspresyonunda anlamlı bir artışa yol açtığı sonucuna varılmıştır (82).

2.3.4.3. Paratiroid hormonu ile ilişkili protein (PTHrP): PTHrP'nin ekspresyon modeli değerlendirildiği çalışmalarda, PTHrP'nin kondrosit hipertrofisinin yavaşlattığı bulunmuştur. Bu nedenle mandibular ilerlemenin PTHrP ekspresyonunu tetiklediği, bunun da daha fazla büyümeye izin vermek için olgunlaşmayı geciktirdiği öne sürülmüştür (79).

2.3.4.4. SRY-type HMG box 9 (SOX9): SOX9 kondrosit içinde ekprese edilen bir transkripsiyon faktörüdür ve mandibular protrüzyon sırasında SOX9 ekspresyonunda önemli bir artış olduğu, bu durumun da yeni oluşan kemik miktarındaki artışla ilişkili olduğu bulunmuştur. Bu nedenle, fonksiyonel aparey tedavisinin, mezenkimal hücrelerin kondrositlere farklılaşmasını hızlandırarak kondiler büyümeyi hızlandırdığı, kıkırdak matriksinin daha erken oluşumuna ve miktarında artışa yol açtığı sonucuna varılmıştır (83).

2.3.4.5. Tip X kollajen: Kısa zincirli kollajen ailesinin bir üyesi olarak tip X kollajen, özellikle hipertrofik kıkırdakta eksprese edilir ve kondrosit olgunlaşmasının terminal aşamasındaki rolünü göstermektedir (84). Mandibulanın öne doğru konumlandırılmasıyla bu proteinin ekspresyonunda anlamlı bir artış gözlenmiştir ve bu proteinin sentezi ile endokondral ossifikasyon miktarı arasında önemli bir zamansal korelasyon olduğu doğrulanmıştır (81).

2.4. LAZER

2.4.1. Lazerin Tanımı ve Özellikleri

Lazer, 1960 yılında Maiman tarafından icat edilmiştir. Lazer terimi, açılımı "Light Amplification by Stimulated Emission of Radiation" olan, uyarılmış radyasyon emisyonu yoluyla ışık amplifikasyonunun kısaltmasıdır. Bu durum, lazerde atomlar uyarıldığında, aynı dalga boyuna ve uzaysal koordinasyona sahip ışık fotonlarını serbest bırakmak için etkileşime girdiğinde meydana gelmektedir. Yayılan radyasyonun dalga boyu, lazerin tipine ve kullanılan spesifik lazer ortamına bağlıdır. Işık, yoğun bir ışın üretmek için mercekler tarafından odaklanır. Lazerin hedef doku üzerindeki etkisi, başta lazerin dalga boyu ve ilgili dokunun emilim özellikleri olmak üzere çeşitli faktörlere bağlıdır. Diğer faktörler arasında kullanılan güç miktarı, pozlama süresi, odak keskinliği ve nesneye olan mesafe yer alır (85).

Lazer ışığı ve sıradan ışık önemli ölçüde farklılıklar göstermektedir. Sıradan ışık, görünür spektrumdaki birçok rengin (mor, mavi, yeşil, sarı, turuncu ve kırmızı) toplamıdır. Lazer ışığı monokromatik adı verilen bir özellik olan belirli bir renkten oluşur ve dental uygulamalarda bu renk görünür veya görünmez olabilir. Lazer ışığının üç ek özelliği daha vardır: kolimasyon, tutarlılık ve verimlilik. Kolimasyon, lazer

boşluğundan yayılan ışının sabit bir boyut ve şekle sahip olmasını sağlayan belirli uzaysal sınırlara sahip ışın anlamına gelir. Tutarlılık yani koherans, cihazda üretilen ışık dalgalarının hepsinin aynı olduğu anlamına gelir. Hepsi birbiriyle aynı fazdadır ve aynı dalga şekillerine sahiptir. Lazer ışığının klinik açıdan yararlı özelliği verimliliktir. Örnek olarak masa lambasını kullanırsak, aydınlatmanın yan ürünü olarak büyük miktarda ısı üretilir (86).

Enerjinin en küçük birimi olan kuantum, bir atomun veya molekülün elektronları tarafından emilir. Foton olarak da adlandırılan bu kuantum emisyonu çeşitli dalga boylarında olabilir, çünkü bir atomda farklı enerji seviyelerine sahip birkaç elektron yörüngesi vardır. Atomlar temel enerji düzeylerinde kararlıdır ve uyarıldıklarında üst enerji seviyesinde kararsız hale geçerler. Kararlı halde oldukları temel enerji seviyelerine geri dönmek için kuantum salınımı yaparlar ve kendiliğinden emisyon gerçekleşmiş olur. Eğer atom uyarıldıktan sonra aynı enerji seviyesine sahip ikinci bir foton tarafından uyarılırsa aynı dalga boyu ve aynı fazda iki kuantum salınımı oluşur ve uyarılmış emisyon gerçekleşmiş olur (86).

Amplifikasyon, lazerin içinde meydana gelen bir sürecin parçasıdır. Cihazın merkezinde optik bir boşluk bulunur. Boşluğun çekirdeği kimyasal elementlerden, moleküllerden veya bileşiklerden oluşur ve aktif ortam olarak adlandırılır. Fotonlar emisyonu artırmak için aktif ortam içerisine geri yansıtılır ve bu da uyarılmayı devam ettirmek için gerekli olan sürekli enerji desteğini sağlar. Bu uyarımı sürdürmek için pompalama mekanizması adı verilen sürekli bir enerji kaynağı olmalıdır. Aktif ortamın her iki ucundaki aynalar, daha fazla uyarılmış emisyona izin vermek için bu fotonları ileri geri yansıtır ve aktif ortamdan ardışık geçişler, foton ışınının gücünü artırır. Bu, amplifikasyon sürecidir. İşlem sırasında bir miktar ısı oluşur ve optik boşluğun soğutulması gerekir. Aynaların paralelliği ışığın yönlendirilmesini sağlar. Aynalardan biri seçici olarak geçirgendir ve yeterli enerjiye sahip ışığın optik boşluktan çıkmasına izin verir. Lazerler genel olarak, bir gaz kabı, bir kristal veya yarı iletken olabilen aktif ortamın malzemesine göre adlandırılır. Diş hekimliğinde kullanılan iki gazlı aktif ortamlı lazer vardır: Argon ve CO2. Geriye kalanlar, arsenik, itriyum, alüminyum, skandiyum ve galyumun çeşitli kombinasyonlarıyla yapılmış katı yarı iletken levhalardır (86).

Radyasyon, lazer tarafından üretilen ışık dalgalarını elektromanyetik enerjinin spesifik bir formu olarak ifade eder. Yaklaşık 300 nm'nin altındaki çok kısa dalga boylarına iyonize denir. Bu iyonize yüksek foton enerjisi biyolojik dokuya derinlemesine nüfuz edebilir, yüklü atomlar ve moleküller üretebilir. 300 nm'den büyük dalga boyları daha az foton enerjisine sahiptir ve etkileşime girdikleri dokunun uyarılmasına ve ısınmasına neden olur. Mevcut tüm dental lazer cihazları, yaklaşık 500-10.600 nm arasında emisyon dalga boylarına sahiptir. Bu nedenle lazer ışınları elektromanyetik spektrumun iyonlaştırıcı olmayan kısmı içindedirler ve termal radyasyon yayarlar. Özetle bir lazer, monokromatik ve istikrarlı bir ışın üreten, belirli bir dalga boyunun uyarılmış emisyonunun meydana gelebilmesi için harici bir enerji kaynağına sahip bir optik boşluk içinde bulunan ortamdan oluşur (86).

2.4.2. Lazerin Doz Hesaplanmasında Kullanılan Parametreler

Lazer tedavilerinde önemli olan ilk faktör uygulanacak dokuya uygun doz ayarlaması yapabilmektir. Doz ayarlaması yapılabilmesi için lazerlerle ilgili bilinmesi gereken parametreler aşağıda sunulmuştur (86).

- Enerji: İş yapma yeteneğidir ve Joule (J) veya miliJoule (mJ) olarak ifade edilir. Lazer ışığı fotonları, temel fizikte iş olarak bilinen bir doku etkisi üretir.

- Güç: Zaman içinde tamamlanan işin ölçümüdür ve Watt (W) cinsinden ölçülür. 1 W, 1 saniyede iletilen 1 J'e eşittir. Bu büyüklüklerin biri veya her ikisi her cihazda modüle edilebilir.

- Pulse duration (atım genişliği): bir darbenin emisyon süresinin uzunluğunu tanımlar ve saniye cinsinden ölçülür, ancak bazı lazerler saniyenin on binde biri kadar kısa atımlar sağlar.

- Pulse frekans: Lazerlerde titreşimin saniyede kaç defa olduğunu belirtir ve birimi Hertz (hz)'dir.

- Ortalama güç: Dokuyu belirli bir süre boyunca sürekli olarak etkileyen güçtür. Bazı lazerler 1 saniyede birden fazla ışık darbesi üretir ve bunlar belirli cihazlarda seçilebilir. Atımlı lazerler için ortalama güç, atım başına enerjinin Hertz ile çarpımıdır. Her bir lazer ışığı darbesi, darbe başına enerjinin darbe süresine bölünmesiyle sayısal olarak ifade edilen çok daha yüksek bir tepe gücüne sahip olabilir.

▪ Güç veya enerji yoğunluğu (fluence): Birim alandaki foton konsantrasyonunu, sırasıyla cm^2 başına Watt veya Joule kullanarak güç yoğunluğu veya enerji yoğunluğu cinsinden ifade edilir.

2.4.3. Lazerin Doku Üzerindeki Etkileşimi

Lazer ışığı bir doku yüzeyine çarptığında yansıtılabilir (reflection), saçılabilir (scattering), emilebilir (absorbtion) veya iletilebilir (transmission).

Yansıyan ışık doku yüzeyinden seker ve dışarıya doğru yönlendirilir. Enerji yansıma sonrasında çok etkili bir şekilde dağıldığı için ağzın diğer kısımlarına zarar verme tehlikesi çok azdır. Yansıma dokuya giren enerji miktarını da sınırlamaktadır.

Saçılma, ışık enerjisi doku içinde molekülden moleküle sıçradığında meydana gelir ve emilim derecesinden etkilenir, yani yüksek emilim saçılmayı en aza indirir. Saçılma, enerjiyi daha geniş bir doku hacmine yayarak termal etkileri dağıtır.

Emilim, karakteristik miktarda saçılma sonrasında meydana gelir ve doku içindeki termal etkilerden sorumludur. Işık enerjisinin ısı enerjisine dönüşümü olarak düşünülebilir.

İletim ise lazer ışığının derin dokulara geçişi anlamına gelir ve bu uygulamayı yaparken doku derinliğinin bilinmesi gerekmektedir (87).

2.4.4. Düşük Doz Lazer Terapisi (DDLT)

Düşük Doz Lazer (DDL), termal olmayan yollarla biyolojik sistemlere etki eden özel bir lazer türüdür (88). Bu araştırma alanı 1967 yılında Mester ve ark.'nın (89) çalışmasıyla başlamış ve lazerlerin fare kıllarının büyümesi üzerine termal olmayan etkileri olduğunu bildirmişlerdir. Posten ve ark.'na (90) göre düşük seviyeli lazerlerin özellikleri şunlardır: a) Güç çıkışı 0,001-0,1 Watt, b) Dalga boyu 300-10.600 nm, c) Pulse hızı 0-500 Hertz, d) Yoğunluk 0,01-10 W/cm^2 ve doz 0,01-100 J/cm^2.

DDL radyasyonunun en yaygın uygulama yöntemleri arasında ruby (694 nm), Ar (488 ve 514 nm), He-Ne (632.8 nm), Kripton (521, 530, 568 ve 647 nm), Ga-Al-As (805 ya da 650 nm), and GaAs (904 nm) gibi lazerler bulunur. DDLT, doku yenilenmesini teşvik etmek, iltihabı azaltmak ve ağrıyı hafifletmek için ışığın biyolojik bir sisteme uygulanmasıdır. Diğer tıbbi lazer prosedürlerinden farklı olarak DDLT'nin ablatif veya termal bir mekanizması yoktur, bunun yerine ışığın emilmesi ve kimyasal

değişime neden olması anlamına gelen fotokimyasal bir etkiye sahiptir. Tekniğin düşük seviye olarak adlandırılmasının nedeni, optimum enerji seviyelerinin elde edilmesidir. İletilen yoğunluk düşüktür ve ablasyon, kesme ve termal doku pıhtılaşması için uygulanan diğer lazer tedavisi biçimleriyle karşılaştırılamaz (91-93).

DDLT, biyolojik bir tepkiyi uyarmak için 632-1064 nm dalga boylarında, 1-1000 mW aralığında düşük güçlü lazer ışığı kullanır. Bu lazerler ısı, ses veya titreşim yaymaz. DDLT, termal bir etki oluşturmak yerine, hücrede biyostimülasyon veya fotobiyomodülasyon olarak adlandırılan bir işlem olan fotokimyasal reaksiyonu indükleyerek etki eder. Fotobiyoloji, ışığın kromofor adı verilen belirli moleküllere çarptığında foton enerjisinin elektronların uyarılmasına ve düşük enerjili yörüngelerden daha yüksek enerjili yörüngelere sıçramasına neden olduğu ilkesine göre çalışır. Doğada depolanan bu enerji, sistem tarafından fotosentez ve fotomorfogenez gibi çeşitli hücresel görevleri gerçekleştirmek için kullanılabilir. Bitkilerdeki klorofil, mavi-yeşil alglerdeki bakteriyoklorofil, flavoproteinler ve kırmızı kan hücrelerinde bulunan hemoglobin gibi doğada çok sayıda kromofor örneği mevcuttur. Kromoforların ilgili renkleri ışık spektrumunun emdikleri kısmına göre belirlenir: klorofil yeşil, flavoprotein sarı ve hemoglobin kırmızıdır (94). Işığın dokuda emilimi ve saçılması, spektrumun mavi bölgesinde kırmızı bölgeye göre çok daha yüksektir, çünkü ana doku kromoforları (hemoglobin ve melanin) daha kısa dalga boylarında yüksek emilim bantlarına sahiptir ve ışığın doku saçılımı daha kısa dalga boylarında daha yüksektir. Su, 1100 nm'den daha büyük dalga boylarındaki kızılötesi ışığı güçlü bir şekilde emer. Bu nedenle hayvanlarda ve insanlarda DDLT'de yalnızca kızıl ve yakın kızılötesi ışık (600-1100 nm) kullanılır (93).

2.4.5. DDLT'nin Hücresel ve Moleküler Mekanizması

Mitokondri, ökaryotik hücrenin güç jeneratörü olarak kabul edilir, oksijeni ve besinleri oksidatif fosforilasyon süreci ve elektron taşıma zinciri yoluyla adenozin trifosfata (ATP) dönüştürür. Hücresel solunumdaki temel fikir; yüksek enerjili elektronların, indirgenmiş nikotinamid adenin dinükleotid (NADH) ve flavin adenin dinükleotidin indirgenmiş formu (FADH2) gibi elektron taşıyıcılarından, bir dizi transmembran kompleksi (sitokrom c oksidaz [CCO]) yoluyla son elektron alıcısına doğru ilerleyerek bir proton gradyanı oluşturur. Gradyan, ATP üretmek için F_OF_1 ATP sentaz tarafından kullanılır. Lazer ışınlaması, mitokondriyal ürünlerde (ATP, NADH,

protein, ribonükleik asit [RNA] gibi) bir artışa ve oksijen tüketiminde karşılıklı bir artışa neden olur. Mitokondri içeren doku düşük seviyeli radyasyona maruz kaldığında da benzer bir etki ortaya çıkar. Görünür ve kızılötesine yakın ışık organel tarafından emilir ve hücresel solunumun attığı gözlemlenir (95).

DDLT'nin etki mekanizmasının mitokondri düzeyinde olduğu gözlemlendikten sonra, mitokondri içindeki hangi spesifik yapının kromofor görevi gördüğü incelenmiştir. Mitokondride, her biri iç zara gömülü son derece karmaşık bir zar ötesi yapı oluşturan zara bağlı dört kompleks tanımlanmıştır. CCO olarak da bilinen Kompleks IV, solunum elektron taşıma zincirinin bir bileşeni olan mitokondride bulunan büyük bir transmembran protein kompleksidir. CCO'nun, kızılötesine yakın ışık aralığında ışık spektrumunu emdiği ve biyolojik tepkiye yönelik eylem görülmektedir. Bu nedenle CCO'nun DDLT'de önemli bir kromofor gibi davrandığını varsayılmaktadır. CCO, geniş bir aralıkta ışığı absorbe edebilen 2 bakır ve 2 hem-demir merkezinden oluşur (96,97).

Hücresel düzeyde DDLT, nitrik oksidin (NO) CCO'dan foton ayrışmasına neden olabilir. Stresli bir hücrede üretilen NO, CCO'daki oksijenin yerini alır, bu da hücresel solunumun aşağı regülasyonuna ve ardından ATP gibi enerji depolayan bileşiklerin üretiminde bir azalmaya neden olur. DDLT, NO'yu CCO'dan ayırarak oksijenin CCO'dan ayrılmasını önler ve böylece engelsiz hücresel solunumu destekler (97).

Oksijen son elektron alıcısı olarak görev yapar ve bu süreçte suya dönüştürülür. Metabolize edilen oksijenin bir kısmı, doğal bir yan ürün olarak reaktif oksijen türlerini (ROT) üretir. ROT (süperoksit ve hidrojen peroksit gibi), hücre sinyallemesinde, hücre döngüsü ilerlemesinin düzenlenmesinde, enzim aktivasyonunda, nükleik asit ve protein sentezinde önemli bir rol oynayan kimyasal aktif moleküllerdir. DDLT, oksijen metabolizmasını desteklediğinden aynı zamanda ROT üretimini de artırıcı etki gösterir. Böylece ROT, bazı redoks duyarlı transkripsiyon faktörlerini aktive eder ve bu da çeşitli uyarıcı ve koruyucu genlerin aktivasyonuna yol açar. DDLT, deoksiribonükleik asit (DNA) ve RNA'nın sentezini teşvik eder ve protein üretimini artırır. Hücresel proliferasyon, migrasyon, sitokinlerin ve büyüme faktörlerinin üretimi ile ilgili genlerin ekspresyonunun da düşük seviyeli ışıkla uyarıldığı gösterilmiştir (96,98,99).

2.4.6. DDLT'nin Ortodontide Kullanım Alanları

Günümüzde diş hekimliğinde kullanılan başlıca lazerler aktif ortam içeriğine göre; argon, karbondioksit (CO2), diyot, neodimyum katkılı itriyum alüminyum garnet (Nd:YAG), erbiyum katkılı itriyum alüminyum granat (Er:YAG); erbiyum, krom: itriyum-skandiyum-galyum-granat (Er, Cr: YSGG) lazerler olark adlandırılmıştır (100). Ortodontide lazerlerin; diş hareketinin hızlandırılması, kemiğin yeniden şekillendirilmesi, bonding öncesi minenin aşındırılması, seramik braketlerin debondingi ve ortodontik kuvvet sonrasında ağrının azaltılması gibi kullanım alanları vardır (101).

2.4.6.1. Ortodontik kuvvet ağrısının azaltılması: Ortodontik apareylerin uygulanmasının ardından hastalar 2-4 gün boyunca ağrı veya rahatsızlık hissetmektedir. DDLT'nin analjezik etkisinin altında yatan kesin mekanizma tam olarak bilinmemekle birlikte, lazer ışınlamasının merkezi düzeyde serotonin ve asetilkolinin yanı sıra periferik düzeyde histamin ve prostaglandinin sentezi, salınımı ve metabolizması üzerinde nörofarmakolojik etkileri bulunmaktadır (101,102). Siklooksijenaz-2'yi (COX-2) inhibe ederek prostaglandin E2 (PGE2) seviyelerini azalttığı ve kan akımını artırdığı öngörülmektedir (103).

Tortamano ve ark. (104), ilk ortodontik ark tellerinin yerleştirilmesinden sonra hastaların bildirdiği ağrıyı azaltma yöntemi olarak DDLT etkisini klinik olarak değerlendirmişlerdir. Yaşları 12-18 aralığında olan 60 ortodonti hastasına sabit ortodontik apareyler yerleştirilmiş, ilk ark teli uygulandıktan sonra lazer ve kontrol grubuna ayrılmışlardır. Her dişe, her iki tarafta (bukkal ve lingual) 2,5 J/cm^2 doz lazer uygulanmıştır. Tüm hastalara, sonraki 7 gün boyunca yaşadıkları ağrıları anlatan, evde doldurulacak bir anket verilmiştir. Çalışmanın sonuçları DDLT grubundaki hastaların en ağrılı günde ağrı şiddeti ortalamaları daha düşük olduğu ve acılarının daha çabuk sona erdiğini göstermiş ancak, DDLT'nin ağrı algısının başlangıcını etkilemediği ve en ağrılı günü değiştirmediği bildirilmiştir.

Bezerra ve ark. (105), dişe elastomerik seperatör uygulanmasının ardından lazer ve LED fototerapilerini takiben uygulanan ağrı modülasyonunun etkinliğini değerlendirmişlerdir. Rastgele üç gruba ayrılan 60 hastada dört gözlem zamanında gerçekleştirilen uzunlamasına randomize kontrollü bir klinik çalışma planlanmıştır. 1. gruba LED, 2. gruba lazer uygulanmıştır ve 3. grup kontrol grubu olarak ayrılmıştır. Ağrı düzeyi seperatörün yerleştirilmesinden hemen sonra, 48 sa, 96 sa ve 6. günde

ölçülmüştür. Bu çalışmanın sonuçlarına göre LED veya lazer fototerapilerinin dişlerin seperasyonu işlemi sonrası ağrı düzeyini kontrol grubuyla karşılaştırıldığında azaltmada etkili olduğu tespit edilmiştir.

2.4.6.2. Ortodontik diş hareket hızının artırılması: Genellikle sabit ortodontik tedavinin süresi 2-3 yıl sürmektedir. Diş tellerinin uzun süreli kullanımı kök rezorpsiyonuna, yüksek çürük riskine ve hasta uyumunun azalmasına neden olur. Bu nedenle, daha hızlı diş hareketi elde etmek için en uygun tamamlayıcı yaklaşımın bulunmasıyla ilgili çalışmalar artmıştır (106). Basit, güvenilir ve minimal invaziv bir uygulama olan DDLT'nin, diş hareketini hızlandırarak ortodontik tedavi süresini kısalttığını gösteren araştırmalar vardır (107-109).

Özsoy ve ark. (108), DDLT'nin maksiller molar distalizasyonu sırasında ortodontik diş hareketi üzerindeki etkisini araştırmışlardır. Çalışmaya 20 hasta dahil edilmiş olup, distalizasyonun ilk aktivasyonunu takip eden 0, 3, 7, 14, 21, 42 ve 63. günlerde birinci ve ikinci büyük azı dişlerinin toplam 16 farklı noktasına, nokta başına 10 sn süreyle lazer uygulanmıştır. Molar distalizasyon miktarı, 3., 6., 9. ve 12. haftalarda üç boyutlu dijital taramalar kullanılarak ölçülmüştür. Deney grubundaki hastaların lazerle tedavi edilen azı dişlerinin, 12 hafta içinde kontralateral ve kontrol grubundaki azı dişlerine göre 1,22 kat daha fazla hareket ettiği; lazer, kontralateral ve kontrol gruplarında diş hareketi hızının sırasıyla 0,033, 0,027 ve 0,027 mm/gün olduğu bulunmuştur. Çalışmanın sonuçları DDLT'nin istatistiksel olarak diş hareketini hızlandırdığını göstermiş olmasına rağmen, etkisinin klinik olarak anlamlı olmadığı bildirilmiştir.

Eid ve ark. (109), yüksek ve düşük uygulama sıklığını içeren iki DDL-ışınlama protokolüyle kanin dişlerinin retraksiyon oranını karşılaştırmışlardır. 20 hasta rastgele iki gruba ayrılmış, 1. gruba maksiller arkın bir tarafına 0., 3., 7., 14. günlerde ve sonrasında 2 haftada bir DDLT uygulanırken, 2. gruba 3 haftada bir uygulama yapılmış ve diş eti oluğu sıvısındaki İnterlökin-1β (IL-1β) düzeyleri değerlendirilmiştir. Kontrol taraflarıyla karşılaştırıldığında iki grupta da lazer uygulanan taraflardaki kanin dişlerinin retraksiyon oranında önemli bir artış olduğu, IL-1β seviyelerinin de anlamlı derecede yüksek olduğu tespit edilmiş; DDLT'nin hem sık hem de daha az sıklıkta uygulanmasının diş hareketini etkili bir şekilde hızlandırabildiği sonucuna varılmıştır.

Bu çalışmaların aksine Limpanichkul ve ark. (110) AlGaAs (25 J/cm^2) DDLT'nin ortodontik diş hareketi hızı üzerinde herhangi bir etkisinin olmadığını göstermiştir. Diş hareketini uyarmak ve hızlandırmak için uygun uygulama dozu konusunda fikir birliği olmamasına rağmen araştırmacılar, DDLT'nin bu amaçla 2-54 J arasında değişen lazer enerjileri kullanmışlardır, ancak değişken dozlar dikkate alınarak optimal dozun belirlenmesi için daha ileri çalışmalara ihtiyaç olduğunu bildirmişlerdir (101).

2.4.6.3. Ekspansiyon sırasında midpalatal suturda rejenerasyonun artırılması: Saito ve Shimizu (111), AlGaAs diyot lazerin (100 mW) hızlı maksiller ekspansiyon sırasında midpalatal suturda kemik rejenerasyonunu hızlandırabileceğini, böylece relapsı önlediğini ve retansiyon süresini azalttığını bildirmişlerdir. Ancak, midpalatal suturda ekspansiyon sonrasında DDLT'nin kemik rejenerasyonu üzerindeki sonucunun toplam lazer dozuna, ışınlama sıklığına ve uygulama zamanlamasına bağlı olduğu unutulmamalıdır (101).

2.4.6.4. Ortodontik tedavi sonrası kök rezorbsiyonunun onarılması: Conti ve ark. (112) ortodontik diş hareketi sonrası oluşan kök rezorpsiyonunun onarımı üzerinde fotobiyomodülasyonun etkilerini incelemişlerdir. 20 adet erkek rat üzerinde 40 sağ ve sol üst birinci azı dişi değerlendirilmiştir. Lazer grubundaki azı dişleri, kuvvet kaldırıldıktan sonra AlGaAs diyot lazer (810 nm) kullanılarak 7 gün boyunca her 48 saatte bir ışınlanmıştır. Negatif kontrol grubuna kıyasla tüm gruplarda kök rezorbsiyon alanında artış görülmüştür. Osteoprotegerin (OPG), lazer grubunda daha yüksek bulunmuştur. Lazer grubu, gerilim tarafında diğer gruplarla karşılaştırıldığında düşük reseptör aktivatör kappa-B ligand (RANKL) ekspresyonu göstermiştir. Lazer uygulamasının, basınç alanındaki OPG ekspresyonunu artırarak ve kök yüzeyindeki klastik hücre sayısını azaltarak kök rezorbsiyonunun ilerlemesini önlediği sonucuna varılmıştır.

2.4.6.5. Mandibular kondiler büyümenin uyarılması: Literatürlerde DDL tedavisini takiben remodelasyon ve kemik onarımında artış olduğu bildirilmiştir (113). AlGaAs lazer tedavisinde osteoblast ve osteoid kalınlığında yüzeysel artış gösterilmiştir (114). Lirani-Galvão ve ark. (115), diyot lazerin kemik oluşum sürecini hızlandırdığını bildirmişlerdir. Khadra ve ark. (116), DDLT'nin ratlarda kalvarial kemik defektlerinde kemik oluşumunu artırabileceği sonucuna varmışlardır. Renno ve ark. (117); 830 nm, 10

J/cm^2 lazer ışınlamasından sonra osteoblast çoğalmasının önemli ölçüde arttığını göstermişlerdir. Ayrıca DDLT'nin kondroblastik dokular üzerinde dikkate değer etkileri vardır. AlGaAs ve Helyum-Neon (HeNe) lazerin hücre büyümesini, hücre dışı organik matriksin arttığını, kondroblastların çoğalmasını ve salgılanmasını göstermiştir (118). Sınıf II maloklüzyonları düzeltmek için kullanılan FA, mandibular ilerleme ile kas hafızasındaki değişiklikler meydana getirerek kondiler kemiğin pozisyonunu etkilemektedir. DDLT'nin kemik ve kıkırdak oluşumunu artırması durumunda tedavinin daha kolay ve stabil olabileceği düşünülmektedir (113).

Seifi ve ark. (113) düşük seviyeli GaAs diyot lazerin 54 adet erkek rat üzerinde kondiler büyümeye etkisini incelemişlerdir. Lazer ışınlaması 904 nm, 2000 Hz, 200 ns 4 mW gücünde uygulanmıştır. Seçilen parametrelerle belirli lazer ışınlamasının kondil büyümesini teşvik edebileceği ve ardından mandibular ilerlemeye neden olabileceği sonucuna varmışlardır.

Okşayan ve ark. (119) ratlarda DDLT'nin mandibular ilerletme apareyi ile kondiler büyüme üzerindeki etkilerini değerlendirmişlerdir. Deney gruplarına 810nm GaAs diyot lazeri TME bölgesinden 30 gün boyunca iki taraflı olarak 15 kez uygulamışlardır. Alt çenedeki morfolojik değişiklikler, seçilen doğrusal ve açısal ölçümlerle çalışma öncesi ve sonrası alınan lateral radyografilerle değerlendirilmiştir. Lateral radyografi sonuçlarına göre deney gruplarındaki mandibulaların büyümesi kontrol grubuna göre anlamlı derecede daha fazla bulunmuştur. Sonuç olarak, DDLT'li ağız içi apareyin kondiler büyümeyi uyarabileceği ve mandibular ilerlemeyi artırabileceği bildirilmiştir.

Abtahi ve ark. (120), tavşanlarda mandibular ilerleme sırasında DDLT'nin kondiler büyümeye etkisini değerlendirmişlerdir. 14 erkek Albino tavşanın TME etrafındaki 3 noktaya dalga boyu 630 nm olmak üzere DDLT uygulanmıştır. Uygulama süresi 3 hafta boyunca günde bir kez, her noktada 3 dakika süreyle (toplam 9 dakika) gerçekleştirilmiştir. Lazer grubunda kontrol grubuyla karşılaştırıldığında fibröz doku oluşumu anlamlı derecede düşük, kemik oluşumu ise anlamlı derecede fazla olmuştur. Kıkırdak kalınlığı iki grup arasında anlamlı farklılık göstermemiştir. Sonuç olarak, tavşanlarda mandibular ilerletme sırasında DDLT kondiler bölgede kemik oluşumunu artırırken, kıkırdak kalınlığında ve fibröz dokuda bir artış meydana getirmemiştir.

2019 yılında Franco ve ark. (121) yaptıkları çalışmasında, fotobiyomodülasyonun mandibular ilerlemenin ve her iki tedavinin kombinasyonunun kondiler büyüme üzerindeki etkilerini, kıkırdak ve kemik oluşumu, fibriler kollajen birikimi, proteoglikan içeriği, hücre proliferasyonu analizi ile değerlendirmişlerdir. 40 adet erkek Wistar rat üzerinde 780 nm, 10 J/cm^2, 40 mW, 1 W/cm^2, 10 sn/nokta, 0,4 J/nokta olmak üzere DDLT uygulanmıştır. Bu çalışma sonucunda; DDLT ve mandibular ilerlemenin, mandibular kondilde matriks birikimini ve kıkırdak kalınlaşmasını uyardığı, ancak tedaviler arasında sinerjistik bir etki görülemediği bildirilmiştir.

2.5. ULTRASON

2.5.1. Düşük Yoğunluklu Kesikli Ultrasonun (DYKU) Tanımı ve Özellikleri

Ultrasonun tanısal, cerrahi ve tedavi gibi tıbbi uygulamalarda kullanımı yıllardır araştırma konusudur (122). 1920'lerin sonlarında ultrason tedavisi Wood ve Loomis tarafından keşfedilmeye başlanmıştır (123). İlk uygulamalar, belirli dokuların sıcaklığını seçici olarak yükseltmek için ultrasonun termal etkilerine odaklanmışken, son zamanlarda çeşitli terapötik uygulamalara yol açan termal olmayan etkilerine olan ilgi artmıştır. Ultrason, insanın işitilebilirlik sınırının üzerindeki frekanslarda bir akustik enerji biçimidir ve 20 kHz'den büyük frekanslarla karakterize edilir (124).

DYKU, terapötik uygulamalar için invaziv olmayan bir fiziksel uyaran olmakla birlikte, akustik enerjinin hedef dokuya iletimini korurken, düşük yoğunluğu ve darbeli çıkış modu nedeniyle minimum termal etkiye sahiptir (125). DYKU genel olarak 1-3 MHz frekans aralığında uygulanır (126). DYKU tedavilerinin diğer parametreleri arasında 0,02-1 W/cm^2 uzaysal ortalama zamansal ortalama (SATA) arasında değişen ultrason yoğunluğu ve günde 5-20 dakika tedavi süresi yer almaktadır. Mevcut DYKU cihazları tipik olarak 30 mW/cm^2 SATA yoğunluğunda, 1,5 MHz frekansta, %20 görev döngüsüyle 1 kHz'de darbeli ultrason sağlar. Ultrasonun darbe tekrarı 1 ms'dir ve 1:4 modunda darbelendirilir. 200 μs'lik çıkışı 800 μs'lik bir kapalı dönem takip eder. Her 200 μs'lik darbe süresi boyunca darbe frekansı 1,5 MHz'dir (124). DYKU'un çeşitli terapötik uygulamaları vardır, hem hayvan modellerinde hem de klinik çalışmalarda

taze kırık tedavilerinde ve iyileşmenin uyarılmasında etkili olduğu sırasıyla 1994 ve 2000 yıllarında ABD Gıda ve İlaç İdaresi (FDA) tarafından onaylanmıştır (127).

2.5.2. DYKU'un Biyofizik Etkileri

Düşük yoğunluktaki mekanik enerjinin bir formu olan DYKU, bir ortam aracılığıyla hücrelere ve dokulara yüksek frekanslı akustik dalgalar halinde iletilebilir (128). Genellikle piezoelektrik mekanizma yoluyla elektrik gücünü mekanik enerjiye dönüştüren bir dönüştürücü tarafından üretilir. DYKU'un periyodik mekanik ses dalgaları ortamdan iletilerek titreşimlere ve çarpışmalara neden olabilir (129). Hedefte minimal termal ve majör termal olmayan etkilerle sonuçlanır. Genel olarak termal olmayan etkiler; kavitasyon, akustik akım ve mekanik uyarım vb. tarafından indüklenen mikrokabarcıkları içerir (130,131).

Akustik akım, iyonları ve küçük molekülleri yerinden çıkarabilecek bir itici güç sağlayan ses dalgalarının fiziksel kuvvetleri olarak tanımlanır. Hücresel düzeyde, farklı ağırlığa sahip organeller ve moleküller mevcuttur. Bu yapıların çoğu sabit olsa da birçoğu serbest yüzer ve daha sabit yapıların etrafında hareket ettirilebilir. Dalganın uyguladığı bu mekanik basınç, sıvının hücre zarları boyunca ve çevresinde tek yönlü hareketine neden olur (132,133).

Kavitasyon, ses dalgalarının sıvı içindeki gazlar üzerindeki fiziksel kuvvetleri olarak tanımlanır. Ses dalgaları ortamda yayıldıkça, karakteristik sıkışma ve gevşeme, doku sıvısındaki mikroskobik gaz kabarcıklarının büzülmesine ve genişlemesine neden olur. Genel olarak hücrenin hem içinde hem de çevresinde meydana gelen hızlı basınç değişikliklerinin hücreye zarar verebileceği düşünülmektedir. Mikroskobik gaz kabarcıkları genişlediğinde ve ardından hızla çökerek bir mikro patlamaya neden olduğunda hücresel aktiviteyi bozarak hücrenin fonksiyonunu değiştirebilir (132,134).

Akustik akımın ve kavitasyonun hücreler üzerindeki büyük etkilerini araştıran ilk çalışmalar, hücrelerin in vitro büyümesinde gecikme, protein sentezinde artışlar ve membran değişikliklerini göstermiştir. Bu sonuçlar bir araya getirildiğinde, ultrasonun önce hücreye zarar verdiğini, büyüme geriliğine yol açtığını ve ardından protein üretiminde artışla karakterize edilen bir hücresel iyileşme tepkisini başlattığı öne sürülmüştür. Bu bulgular, 0,1 ile 1,7 W/cm^2 arasında değişen terapötik seviyelerde hem sürekli hem de darbeli ultrasonu kapsamaktadır (132,135).

2.5.3. DYKU'un Biyolojik Etkileri

Birçok çalışma, DYKU'un hücre çoğalmasını ve farklılaşmasını düzenleyebildiğine dair kanıtlar göstermiştir. DYKU stimülasyonunun Runt ile ilişkili transkripsiyon faktörü 2 (Runx2) protein ekspresyonunu destekleyebildiğini ve hücre dışı sinyalle düzenlenen kinaz 1/2 (ERK1/2) ve p38 mitojenle aktifleştirilen protein kinazın (p38 MAPK) fosforilasyonunu aktive edebildiği bulunmuştur (124). Korstjens ve ark. (136), DYKU ile kondrosit çoğalması ve matris üretimi arasında doğrudan bir bağlantı bulmuş ve bu nedenle DYKU, osteoartritik hastalarda kıkırdak doku onarımı için uygun bir araç olabileceğini belirtmiştir.

Antiinflamatuar uygulama için Nakamura ve ark. (137) DYKU'un, COX-2 ve PGE2 ekspresyonunu aşağı regüle edebildiğini ve IL-1β ile uyarılmış sinoviyal membran hücrelerinde hyaluronan sentaz2 (HAS2) ve hyaluronan sentaz3 (HAS3) ekspresyonunu yukarı regüle edebildiğini bulmuştur. DYKU'un ayrıca IL-1β veya tümör nekroz faktörü alfa (TNF-α) ile uyarılan hücrelerin çoğalmasını ve büyümesini de baskıladığını ve DYKU uyarımının sinovit gibi eklem inflamatuar hastalıkları için tıbbi bir tedavi olabileceği bildirilmiştir (138).

Zhou ve ark. (139) doku restorasyonu ve yeniden şekillenmesindeki rolü açısından insan derisi fibroblastlarında DYKU'un altta yatan sinyal mekanizmalarını araştırmıştır. DYKU kullanımı yoluyla DNA sentezinin ve ERK sinyal yolunun ve β1 integrinlerin aktivasyonunun önemli ölçüde yukarı doğru düzenlendiğini ve hücre çoğalmasına katkıda bulunduğunu bulunmuştur (139). DYKU ve β1 integrinler arasındaki bağlantıya ilişkin benzer bir gözlem, Hu ve ark. tarafından insan periodontal bağ hücrelerinde bulunmuştur (140).

2.5.4. DYKU'un Ortodontide Kullanım Alanları

DYKU'un; ortodontik diş hareketinin hızlandırılması, ortodontik kuvvet kaynaklı kök rezorbsiyonunun azaltılması, maksiller ekspansiyon kaynaklı kemik rejenerasyonunun artırılması ve mandibular kondiller büyümenin stimülasyonu gibi terapötik etkilerinin olduğu bildirilmiştir.

2.5.4.1. Ortodontik diş hareketinin hızlandırılması: Xue ve ark. (141) DYKU kaynaklı alveoler kemik remodelasyonunun altında yatan mekanizmayı ve ratlarda ortodontik diş hareketi modelinde kemik morfogenetik protein2 (BMP-2)

ekspresyonunun rolünü belirleyi amaçlamışlardır. Ratların üst birinci azı dişleri ile üst santral kesici dişleri arasına ortodontik apareyler yerleştirilmiş ve ardından 0. günden itibaren günlük 20 dakika DYKU uygulanmıştır. 5. günden itibaren DYKU, kontrol grubuyla karşılaştırıldığında ortodontik diş hareket mesafesini, BMP-2 ve RANKL seviyesini önemli ölçüde artırmıştır. Mevcut çalışma, DYKU'un, ratlarda diş hareketi modelinde HGF/Runx2/BMP-2 sinyal yolağını ve RANKL ekspresyonunu uyararak alveoler kemiğin yeniden şekillenmesini desteklediğini ve DYKU'un, Runx2 düzenlemesi yoluyla BMP-2 ekspresyonunu artırdığını kanıtlamıştır.

Arai ve ark. (142) periodontal ligamentin DYKU ile uyarılmasının lateral diş hareketi ve kemik remodelasyon hızı üzerindeki etkilerini incelemeyi amaçlamıştır. 12 haftalık Wistar ratları 2 gruba ayrılmış ve her grup için sağ üst birinci molar dişleri sabit apareylerle bukkal yönde hareket ettirilmiştir. Diş hareketinden 14 gün sonra molar genişlik, kemik mineral içeriği ve kemik hacim fraksiyonu mikro bilgisayarlı tomografi ile analiz edildi ve yeni oluşan kemik histomorfometrik olarak ölçülmüştür. Molar arası genişlik DYKU grubunda kontrol grubuna kıyasla anlamlı derecede yüksek bulunmuş, maksiller birinci molar etrafındaki alveoler kemikte iki grup arasında kemik mineral içeriği ve kemik hacmi fraksiyonu açısından herhangi bir farklılık görülmemiştir. DYKU grubunda, kontrol grubuna göre daha önemli miktarda yeni oluşmuş alveoler kemik sergilenmiştir.

2.5.4.2. Ortodontik kuvvet kaynaklı kök rezorbsiyonunun onarılması: Kök rezorbsiyonu ortodontik diş hareketinin olumsuz bir sonucudur. Önceki araştırmalar, DYKU'un çeşitli tipte travmatize bağ dokularının iyileşmesini artırabildiğini ve diş dokusu oluşumunu uyarabildiğini göstermiştir. El- Bialy ve ark. (143) DYKU'un insanlarda ortodontik olarak tetiklenen diş kökü rezorbsiyonunun iyileşme süreci üzerindeki etkisini değerlendirmiştir. Bu çalışmaya, birinci premolar dişlerinin çekilmesini gerektiren ortodontik tedavi görmek isteyen 12 ortodonti hastası dahil edilmiştir. Her hastanın üst birinci premolar dişleri bukkal olarak eğmek için 50 g'lık bir başlangıç kuvvet seviyesi ile yaylar uygulanmıştır, bir tarafa DYKU uygulanmış diğer tarafı kontrol olarak kullanılmıştır. 4 hafta sonra tüm hastaların deneysel premolar dişleri çekilmiş ve 6 hastanın premolar dişleri taramalı elektron mikroskobu (SEM) ile incelenmiş, diğer 6 hastanın premolar dişleri histolojik olarak incelenmiştir. SEM çalışması, DYKU'a maruz kalan premolar dişlerinde rezorbsiyon

alanlarında ve rezorbsiyon lakünlerinin sayısında istatistiksel olarak anlamlı bir azalma olduğunu göstermiştir. Histolojik incelemede rezorbe olmuş kök yüzeyinin hipersementozis nedeniyle iyileştiği görülmüştür. Bu çalışmanın sonuçları insanlarda kök rezorbsiyonunu azaltmak için invazif olmayan bir yöntem olarak DYKU kullanılabileceğini kanıtlamıştır.

Amuk ve ark. (144) fotobiyomodülasyon ve DYKU'un ortodontik olarak indüklenen inflamatuar kök rezorbsiyonu üzerindeki onarıcı ve inhibe edici etkilerini karşılaştırmayı amaçlamıştır. Fotobiyomodülasyon ile tedavi edilen gruba dalga boyu 618 nm, çıkış gücü yoğunluğu 20 mW/cm^2 ve DYKU ile tedavi edilen gruba frekans %1,5-%5 MHz, atım tekrarlama oranı %1,0-%10 kHz, etki alanı %3,88-%1 cm^2 ve yoğunluk %30-%30 mW/cm^2 olarak uygulanmıştır. Kök rezorbsiyonu 14 gün boyunca 100 g kuvvet uygulanarak indüklenmiş ve eş zamanlı olarak terapötik yaklaşımlar uygulanmıştır. Fotobiyomodülasyon ve DYKU gruplarının RANKL düzeyleri pozitif kontrol grubuna göre daha düşük, OPG düzeyleri ise daha yüksek çıkmıştır. COX-2 ekspresyonu, DYKU ve fotobiyomodülasyon uygulamalarıyla önemli ölçüde azalmıştır. Fotobiyomodülasyon ve DYKU grupları arasında anlamlı fark gözlenmemiştir. Sonuç olarak, fotobiyomodülasyon ve DYKU uygulamaları, OPG/RANKL oranını, COX-2 ekspresyonunu, osteoblast ve osteoklastların hücre farklılaşmasını modüle ederek rezorbsiyon üzerinde belirgin inhibitör ve onarıcı etkiler göstermiştir.

2.5.4.3. Ekspansiyon sırasında midpalatal suturda rejenerasyonun artırılması: Toy ve ark. (145), DYKU'un ekspansiyondan sonra sutur kemiği oluşumu üzerindeki etkilerini değerlendirmiştir. 6-8 haftalık 16 adet erkek Wistar rata 0,014 inç paslanmaz çelik telden ekspansiyon apareyi yerleştirilmiş ve iki eşit gruba ayrılmıştır. DYKU, ekspansiyon sonrası retansiyon döneminde 7 gün boyunca günde 20 dakika uygulanmıştır. Ultrason grubundaki osteoblast sayısı ve kan damarı boyutları kontrol grubuyla karşılaştırıldığında artmıştır, ancak anlamlı bulunmamıştır. Mineralleşen doku alanında osteokalsin, VEGF ve TGF-β immünoreaktivitelerinde istatistiksel olarak anlamlı bir fark bulunmuştur. Fibröz doku alanında iki grup arasında yalnızca VEGF immünoreaktivitesi anlamlı çıkmıştır. DYKU, mineralize doku alanı ve fibröz doku alanıyla karşılaştırıldığında osteokalsin, VEGF ve TGF-β ekspresyonunu artırmıştır. DYKU grubundaki hücresel aktivasyon kontrollerden daha fazla bulunmuştur, bu

nedenle DYKU sutur kemiği oluşumunun artırılmasında faydalı bir yaklaşım olarak kabul edilmiştir.

2.5.4.4. Mandibular kondiler büyümenin uyarılması: El-Bialy ve ark. (146), DYKU'un babunlarda çene büyümesi üzerindeki etkisini değerlendirmiştir. 14 babun iki gruba ayrılmıştır, bir gruba alt çenelerini önde konumlandıran aparey uygulanmıştır. Her iki grupta da sol TME bölgesine DYKU uygulanmış ve sağ taraf kontrol olarak kullanılmıştır. Tedavinin başlamasından dört ay sonra kondiller toplanmış ve histolojik incelemeler yapılmıştır. Sonuç olarak, DYKU ile tedavi edilen tüm taraflarda özellikle de aparey uygulanan grupta, mandibular uzunluk ve büyüme aktivitesinin arttığı tespit edilmiştir.

Oyonarte ve ark. (147), DYKU stimülasyonunun mandibular kondiler kıkırdak üzerine etkilerini histolojik olarak değerlendirmek amacıyla yaptıkları çalışmalarında 35 adet 20 günlük Sprague-Dawley rat kullanmışlardır. 20 gün boyunca TME bölgesinden DYKU ile tek taraflı olarak 10 ve 20 dakika süreyle uyarılmıştır. Ötenaziden sonra, kondiler kıkırdak ve subkondral kemik trabeküllerin alanı ve çevresi dahil olmak üzere mandibular kondilin ön ve arka taraflarında histolojik örnekler niteliksel ve histomorfometrik olarak analiz edilmiştir. Kıkırdak tabaka kalınlığı, DYKU stimülasyonundan önemli düzeyde etkilenmemiş, ancak kondilin ön kısmındaki kıkırdak içindeki göreceli tabaka kalınlığında değişikliğe uğramıştır. Subkondral kemik seviyesinde, 20 dakikalık stimülasyon trabeküler çevreyi önemli ölçüde artırmıştır. DYKU uygulamasının ratlarda kıkırdak ve kemik seviyesinde etki ederek mandibular büyüme paternini etkileyebildiği, günde 10 dakika yerine 20 dakika süreyle uyarıldığında daha büyük bir yanıt elde edildiği sonucuna varılmıştır.

Kaur ve ark. (148), DYKU'un ve bFGF plazmid DNA'nın (pDNA) lokal enjeksiyonunun sıçanlarda mandibular büyüme üzerindeki olası sinerjik etkisini değerlendirmiştir. Tedaviler 28 gün boyunca gerçekleştirilmiştir. DYKU gruplarında mandibular yükseklik ve kondiler uzunlukta anlamlı artış gözlenmiştir. Histomorfometrik analiz bFGF pDNA grubunda hücre sayısının ve kondiler proliferatif ve hipertrofik tabaka genişliklerinin arttığını göstermiştir. bFGF + DYKU'un birlikte uygulandığı kombine grupta ise mandibular büyüme üzerinde ilave bir etkisinin olduğu sonucuna varılmıştır.

Kaur ve ark. diğer bir çalışmasında (149), DYKU uygulamasının günde 20 dakikadan 40 dakikaya çıkarılmasının ratlarda mandibular kondiler büyümeyi artıracağı hipotezini test etmeyi amaçlamıştır. DYKU 28 gün süreyle uygulanmıştır. 20 dakikalık DYKU grubu, 40 dakikalık DYKU grubuyla karşılaştırıldığında proliferatif ve hipertrofik hücre sayısında ve genişliğinde artışlar göstermiştir. Fonksiyonel aparey + 20 dakikalık DYKU grubu, tek başına fonksiyonel aparey ve fonksiyonel aparey + 40 dakikalık DYKU gruplarına kıyasla daha iyi sonuçlar göstermiştir. Büyüyen ratlarda 20 dakika süreyle günlük DYKU uygulaması, tek başına veya fonksiyonel bir aparey ile kombinasyon halinde mandibular büyümeyi etkilediği sonucuna varılmıştır.

3. GEREÇ VE YÖNTEM

Sağlık Bilimleri Üniversitesi Hamidiye Hayvan Deneyleri Yerel Etik Kurulu tarafından onaylanan (Etik kurul no: 20.01.2022/01/02) çalışmamız, Sağlık Bilimleri Üniversitesi Bilimsel Araştırma Projeler Koordinatörlüğü tarafından 2022/067 proje numarası ile desteklendi. Araştırmamız Sağlık Bilimleri Üniversitesi Hamidiye Deney Hayvanları Üretim ve Araştırma Laboratuvarı'ndan sağlanan 8 haftalık, 160-230 g ağırlığında 37 adet *Sprague-Dawley* cinsi erkek rat üzerinde yapıldı. Deney hayvanlarına fonksiyonel aparey takılması, DDLT ve DYKU uygulanması, hayvanların sakrifikasyonu ve doku alımı Sağlık Bilimleri Üniversitesi Hamidiye Deney Hayvanları Üretim ve Araştırma Laboratuvarı'nda yürütüldü. Histokimyasal ve immunohistokimyasal incelemeler Sağlık Bilimleri Üniversitesi Hamidiye Tıp Fakültesi Histoloji ve Embriyoloji Anabilim Dalı'nda gerçekleştirildi.

3.1. MATERYALLER

Hayvan deneyi aşamasında kullanılan araç ve gereçler Tablo 3.1'de, kimyasal ve sarf malzemeler ise Tablo 3.2'de sunulmaktadır.

Tablo 3.1: Çalışmada kullanılan araç ve gereçler

KULLANILAN MALZEME	TİCARİ İSMİ
Cerrahi set (mini)	Pulsemed
Dental Lazer Cihazı	Solase-976, Lazon Medical Lazer Co. Ltd. Liaoning, Çin Halk Cumhuriyeti
Dijital kumpas (0.01 mm hassasiyet)	TPI (3C301-NB)
Dijital tartı	Sartorius, Mettler H20, Ameri
Ekartör	Safir
İnsülin enjektörü (1 ml)	Setecoject, Set Medikal San. ve Tic. A.Ş.
Lam-Lamel	Isotherm
Led Işın Cihazı	O-Led, Guilin Woodpecker Medical Instrument Co. Ltd.
Mikrotom bıçağı	Feather
Portegü	MEFA, Onur Diş Deposu Tıbbi Gereçler San. ve Tic. Ltd. Şti.
Steril enjektör (2.5 ml)	Setecoject, Set Medikal San. ve Tic. A.Ş.
Terapötik Ultrason Cihazı	4710 Premium, BTL Industries Ltd.

Tablo 3.1 (devam)

Terapötik ultrason cihazı başlığı	Ultrasound Applicator, BTL Industries Ltd.
Ultrason jeli	Ultrasound SWT Gel, BTL Industries Ltd.

Tablo 3.2: Çalışmada kullanılan kimyasal ve sarflar

KULLANILAN MALZEME	TİCARİ İSMİ
Diaminobenzidin kromojen (DAB)	GTX30939, Genetex
Dekalsifikasyon solüsyonu	Sigma-Aldrich Chemie GmbH
EDTA'lı tüp	BD Vacutainer
Entellan	Merck
Eosin	Zag
Etanol (absolu)	Scharlau
Formaldehit (%10)	Tekkim
Fosfat tampon çözeltisi (PBS)	Biobasic
Hematoksilen	Zag
Hidrojen peroksit bloklama ajanı	Elabscience
Kendiliğinden sertleşen geçici kron-köprü akriliği	Imıcryl, Imıdent, Powder for Temporary Crown-Bridge Work (450 gr)
Ketamin hidroklorür	Ketalar, Pfizer
Ksilazin	Basilazin, baVET
Metanol	Tekkim
Parafin	Ems
PolymerPlus HRP high sensitivity antimouse/rat/rabbit detection dystem	Genetex (GTX83397)
Protein bloklama solüsyonu	Genetex (GTX30963)
Self-adesiv rezin siman	G-Cem One, Self-adhesive resin cement, Translucent, GC Corporation (4,6 gr)
Soğuk akrilik likiti	Imıcryl, SC Self Cure Acrylic Repair Material, Liquid (250 ml)
SOX9 primer antikor	Genetex (GTX01545)
VEGF primer antikor	Genetex (GTX102643)
Triton X-100	Biobasic

3.2. YÖNTEM

3.2.1. Deney Hayvanlarının Bakımı

Çalışmada yer alan ratlar kafeste en fazla 5 rat olacak şekilde polikarbonat kafeslere yerleştirildi. Deneye başlamadan önce 1 hafta ratların ortama alışmaları sağlandı. Deney hayvanlarının 12/12 saat aydınlık/karanlık fotoperiyotta, 22 ± 3°C sıcaklık ve %50 ± 10 nem kontrollü odada düzenli olarak temizlenen kafeslerde bakımları yapıldı. Çalışma süresince deney hayvanları ad libitum olarak pelet yemin toz haline getirilmiş formuyla ve su ile beslendi (Şekil 3.1). Ratlar deney periyodu boyunca Sağlık Bilimleri Üniversitesi Hamidiye Deney Hayvanları Üretim ve Araştırma Laboratuvarı'ndaki veteriner hekimlerin kontrolünde muhafaza edildi.



Şekil 3.1: Deneyde kullanılan toz formundaki pelet yemin uygulanması

3.2.2. Çalışma Gruplarının Tanımlanması

Negatif kontrol grubu (NK); 5 adet rattan oluşmaktadır. Ratlara herhangi bir fonksiyonel aparey, DDLT veya DYKU uygulaması yapılmadı. Deneyin 28. gününde ratlara yüksek doz ksilazin (8 mg/kg) ve ketamin (75 mg/kg) kombinasyonu kullanılarak sakrifikasyon gerçekleştirildi.

Pozitif kontrol grubu (PK); 8 adet rattan oluşmaktadır. Deneyin 1. günü ratların alt santral kesici dişlerine fonksiyonel aparey (FA) uygulaması yapıldı. Deneyin 28.

gününde ratlara yüksek doz ksilazin (8 mg/kg) ve ketamin (75 mg/kg) kombinasyonu kullanılarak sakrifikasyon gerçekleştirildi.

Lazer (DDLT) grubu (L); 8 adet rattan oluşmaktadır. Deneyin 1. günü ratların alt santral kesici dişlerine FA uygulaması yapıldı. Deneyin 1. gününden itibaren 3 günde 1 olmak üzere toplamda 8 kere DDLT uygulandı. Deneyin 28. gününde ratlara yüksek doz ksilazin (8 mg/kg) ve ketamin (75 mg/kg) kombinasyonu kullanılarak sakrifikasyon gerçekleştirildi.

Ultrason (DYKU) grubu (U); 8 adet rattan oluşmaktadır. Deneyin 1. günü ratların alt santral kesici dişlerine FA uygulaması yapıldı. Deneyin 1. gününden itibaren 3 günde 1 olmak üzere toplamda 8 kere DYKU uygulandı. Deneyin 28. gününde ratlara yüksek doz ksilazin (8 mg/kg) ve ketamin (75 mg/kg) kombinasyonu kullanılarak sakrifikasyon gerçekleştirildi.

Kombinasyon (DDLT + DYKU) grubu (LU); 8 adet rattan oluşmaktadır. Deneyin 1. günü ratların alt santral kesici dişlerine FA uygulaması yapıldı. Deneyin 1. gününden itibaren 3 günde 1 olmak üzere toplamda 8 kere DDLT + DYKU uygulandı. Deneyin 28. gününde ratlara yüksek doz ksilazin (8 mg/kg) ve ketamin (75 mg/kg) kombinasyonu kullanılarak sakrifikasyon gerçekleştirildi (Tablo 3.3).

Tablo 3.3: Çalışma grupları ve yapılan uygulamalar

GRUP	SÜRE	DENEK SAYISI	YAPILAN UYGULAMA
NK	28	5	-
PK	28	8	FA
L	28	8	FA + DDLT
U	28	8	FA + DYKU
LU	28	8	FA + DDLT + DYKU

3.2.3. Fonksiyonel Apareyin (FA) Hazırlanması ve Uygulanması

Ratların alt çenelerini önde konumlandırmak ve kesici dişlerinde çapraz kapanış meydana getirmek için FA planlandı. Ratlar öncelikli olarak ksilazin (8 mg/kg) ve ketamin (75 mg/kg) kombinasyonu kullanılarak intraperitonal olarak genel anestezi altına alındı. Ratların alt keser dişlerinden silikon ölçü maddesi ile ölçü alındı. Alınan silikon ölçülerden akrilik ile modeller üretildi. Modellerin üzerinde soğuk akrilikten

fonksiyonel apareyler hazırlandı. Apareylerin ratların alt santral dişlerine kuvvetli bir şekilde bağlanması için self-adesiv rezin siman kullanıldı ve apareyler yerleştirildikten sonra ışık cihazıyla polimerize edildi (Şekil 3.2). Deney süresince günlük kontrolleri yapılan apareylerden aşınma meydana gelenler yenilendi ve alt santral dişlerin tekrar çapraz kapanışa gelmeleri sağlandı.

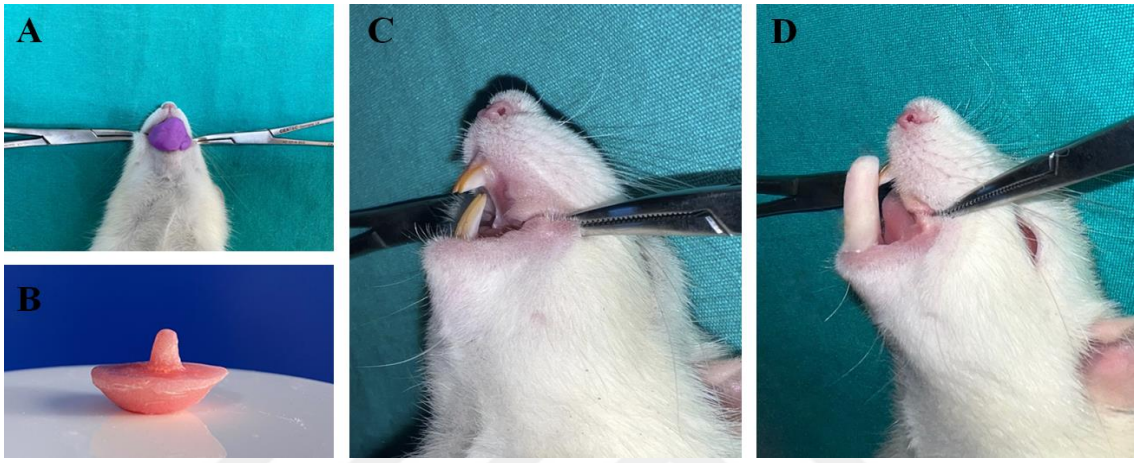

Şekil 3.2: (A) Ratlara aparey hazırlanması için silikon ölçü alınması, (B) alınan ölçüden elde edilen akrilik model, (C) aparey uygulanmadan önce ratların ağız içi görüntüsü ve (D) kesici dişlerde çapraz kapanış meydana getirecek şeklide fonksiyonel apareyin uygulanması

3.2.4. DDLT Uygulaması

Fonksiyonel aparey yerleştirildikten sonra ratların her bir TME bölgesine, biyostimülasyon başlığı ile devamlı çalışma modunda, 976 nm dalga boyuna sahip İndiyum galyum arsenit fosfat (InGaAsP) dental diyot lazer (Solase-976, Lazon Medical Laser Co. Ltd. Liaoning, Çin Halk Cumhuriyeti) uygulandı (Şekil 3.3). Uygulanan lazer çıkış gücü 0,5 W, ışınlama süresi 12 sn, ışınlama dozu 8 J/cm^2 olarak ayarlandı. Lazer uygulaması 1., 4., 7., 10., 14., 17., 21. ve 24. günlerde olmak üzere toplamda 8 kere gerçekleştirildi. Deneklerin başının sabitlenmesi için her uygulama öncesi genel anestezi yapıldı.

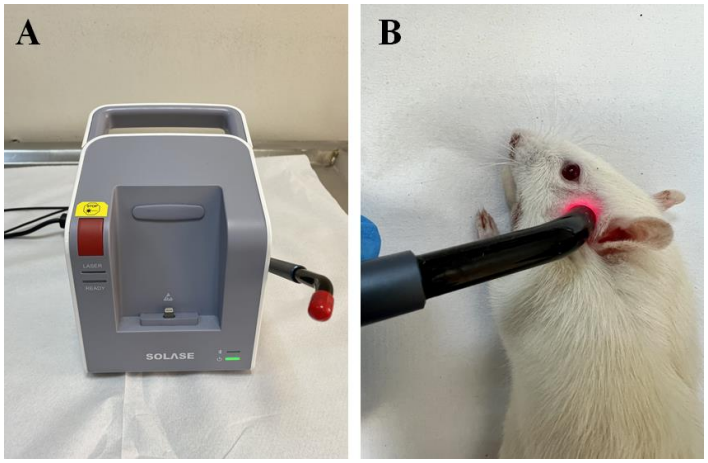

Şekil 3.3: (A) InGaAsP dental diyot lazer cihazı, (B) deneklere DDLT uygulaması

3.2.5. DYKU Uygulaması

Fonksiyonel aparey yerleştirildikten sonra 1 cm^2'lik terapötik ultrason cihazı kullanılarak ratların her bir TME bölgesine uygulama yapıldı. Ultrason yapılacak bölgedeki tüyler tıraş edildikten sonra kaplin jel ile kaplanan uygulama başlığı ile kondil bölgesine dik olacak şekilde uygulama yapıldı (Şekil 3.4.). Ultrason parametreleri; görev faktörü %25, yoğunluk 0,1 W/cm^2, frekans 1 MHz ve süre 20 dk olacak şekilde ayarlandı. Ultrason uygulaması 1., 4., 7., 10., 14., 17., 21. ve 24. günlerde olmak üzere toplamda 8 kere gerçekleştirildi. Deneklerin başının sabitlenmesi için her uygulama öncesi genel anestezi yapıldı.

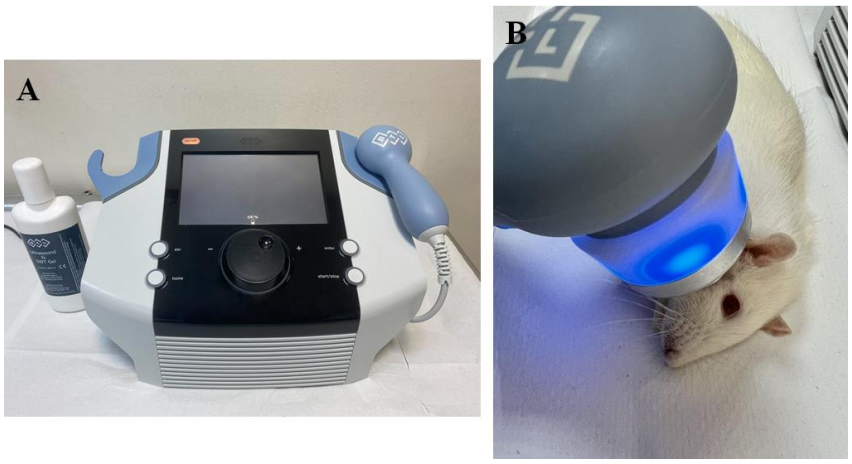

Şekil 3.4: (A) Ultrason cihazı, (B) deneklere DYKU uygulaması

3.2.6. DDLT ve DYKU Birlikte Uygulanması

Fonksiyonel aparey yerleştirildikten sonra 1., 4., 7., 10., 14., 17., 21. ve 24. günlerde olmak üzere toplamda 8 kere lazer ve ultrason kombine olarak peş peşe uygulandı. Uygulanan lazer çıkış gücü 0,5 W, ışınlama süresi 12 sn, ışınlama dozu 8 J/cm^2 olarak, ultrason parametreleri görev faktörü %25, yoğunluk 0,1 W/cm^2, frekans 1 MHz ve süre 20 dk olacak şekilde ayarlandı. Deneklerin başının sabitlenmesi için her uygulama öncesi genel anestezi yapıldı.

3.2.7. Ratların Sakrifikasyonu ve Doku Örneklerinin Alınması

Deneyin 28. gününde tüm ratlara intraperitonal yüksek doz anestezik solüsyon (ketamin ve ksilazin) enjekte edilerek sakrifikasyon gerçekleştirildi. Deneklerin mandibulaları cerrahi makas, periost elevatörü ve bistüri kullanılarak çıkarıldı (Şekil 3.5). Hazırlanan örnekler, %10'luk nötral formaldehit solüsyonu içeren kaplara yerleştirildi.



Şekil 3.5: Diseksiyon sonrası mandibulanın görüntüsü

3.2.8. Kondilin Antropometrik Ölçümü

Histolojik kesitler hazırlanmadan önce çıkarılan mandibuladan belirlenen anatomik noktalardan dijital kumpas yardımıyla iki adet uzunluğun doğrusal ölçümü yapıldı (Şekil 3.6). Ölçümü yapılan doğrular şu şekildedir: Co-Me (kondilin en posterior/superior noktası-mandibular simfizin en alt noktası), Co-GoT (kondilin en

posterior/superior noktası-mandibular gonionun yer düzlemiyle kesiştiği nokta). Bu doğrular ayrıca total mandibular uzunluk ve ramus yüksekliği olarak da adlandırılmaktadır (Şekil 3.7).

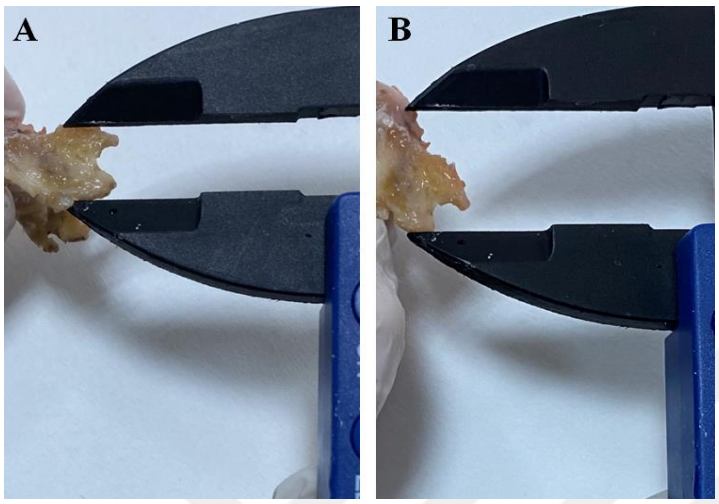

Şekil 3.6: Dijital kumpas ile (A) Co-GoT (ramus yüksekliği) ve (B) Co-Me (total mandibular uzunluk) uzunluk ölçümü

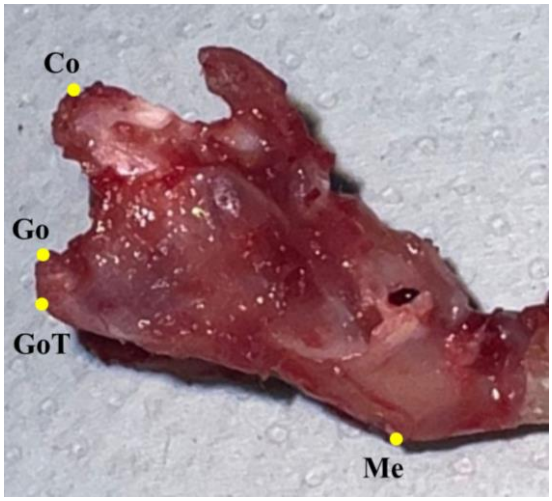

Şekil 3.7: Belirlenen anatomik noktaların gösterilmesi

3.2.9. Histolojik Kesitlerin Hazırlanması

Sakrifikasyon işleminin ardından ratlardan alınan dokular fikse olması için 48 saat %10'luk formaldehitte bekletildi. Fikse olan dokular akarsu altında yıkandıktan

sonra dekalfikasyon işlemi için %10'luk formik asitte bekletildi. Formik asit içerisindeki dokular hergün kontrolü yapılarak takip edildi. Dekalsifikasyonda kullanılan solüsyon her hafta değiştirildi ve 2. haftanın sonunda dokular dekalsifiye oldu. Dekalsifikasyonu takiben akar su altında 8 saat yıkama yapılarak fiksatiften arındırılan dokular, %70'ten başlanarak sırasıyla %80, %96 ve %100 oranında yükselen etil alkol serilerinden geçirilip dehidrate edildiler. Şeffaflaştırma için ksilende tutulan dokular sıvı parafinden geçirildi. Dokular ardından paraffin bloklara gömüldü (Tablo 3.4). Elde edilen parafin bloklardan mikrotom cihazı (Microm HM325, Thermo Fisher Scientific, Waltham, Amerika Birleşik Devletleri) ile 5 µm kalınlığında kesitler alındı.

Tablo 3.4: Histolojik kesitlerin hazırlanma protokolü

İŞLEM	SOLÜSYON	SÜRE
Fiksasyon	Nötral formaldehit (%10)	24-48 saat
Dekalsifikasyon	Formik asit (%10)	3 hafta
	Akar su	8 saat
Dehidratasyon	Alkol (%70)	24 saat
	Alkol (%80)	1 saat
	Alkol (%96)	1 saat
	Alkol (%96)	1 saat
	Alkol (%100)	1 saat
	Alkol (%100)	1 saat
Şeffaflaştırma	Ksilen	30 dk
	Ksilen	30 dk
İnfiltrasyon	Parafin (57°C)	1 saat
	Parafin (oda ısısı)	24 saat
	Parafin (57°C)	1 saat
	Parafin (57°C)	1 saat
Gömme	Parafin	

3.2.10. Histokimyasal İnceleme

Parafin bloklardan elde edilen kesitler lamlara alındı ve kesitlerin lama yapışması için bir gece etüvde bekletildi. Genel morfolojiyi analiz etmek için kesitlere Hematoksilen-Eozin (H&E) boyama yöntemi kullanıldı. 5 µm'lik kesitler etüvde

bekletildikten sonra parafininden kurtarmak üzere ksilende bekletildi. Dokuların rehidratasyonu için kesitler azalan alkol serilerinde bekletilerek akar su altında yıkandı. Çekirdeklerin boyanması için ilk önce hematoksilende tutulup akar su altında yıkanan kesitler sitoplazmayı boyamak üzere eozinde tutuldu ve eozinin fazlasının uzaklaştırılması için tekrar akar su ile yıkandı. Kesitler artan alkol serilerinden geçirildikten sonra bir kaç dk oda sıcaklığında kurutuldu. Ardından kesitler ksilende 10 dakika bekletildikten sonra lamların üzerine kapatma medyumu koyulup üzeri lamelle kapatıldı. Histokimyasal inceleme protokolü Tablo 3.5'te sunulmuştur.

Tablo 3.5: Histokimyasal inceleme protokolü

İŞLEM	SOLÜSYON	SÜRE
Deparafinizasyon	Etüv	30 dk
	Ksilen	5-15 dk
	Ksilen	5-15 dk
Rehidratasyon	Alkol (%96)	5 dk
	Alkol (%80)	5 dk
	Alkol (%70)	5 dk
Boyama	Hematoksilen	5 dk
Yıkama	Akar su	5 dk
Boyama	Eosin	2 dk
Yıkama	Akar su	5 dk
	Alkol (%70)	(10 dip-5 dk)
	Alkol (%80)	(10 dip-5 dk)
	Alkol (%96)	(10 dip-5 dk)
	Alkol (%100)	(10 dip-30 dk)
Kapatma	Entellan	

Kondil örnekleri Zeiss Axio Scope A1 mikroskopu altında kondiler kıkırdak tabaka kalınlıkları, toplam kondil kıkırdak kalınlığı ve subkondral kemik ölçümleri 10x oküler ve 10x büyütmeler beraber kullanılarak toplamda x100 büyütmelerde incelendi ve ışık fotoğrafları Zeiss, Axiocam 105 color ile çekildi (Şekil 3.8).

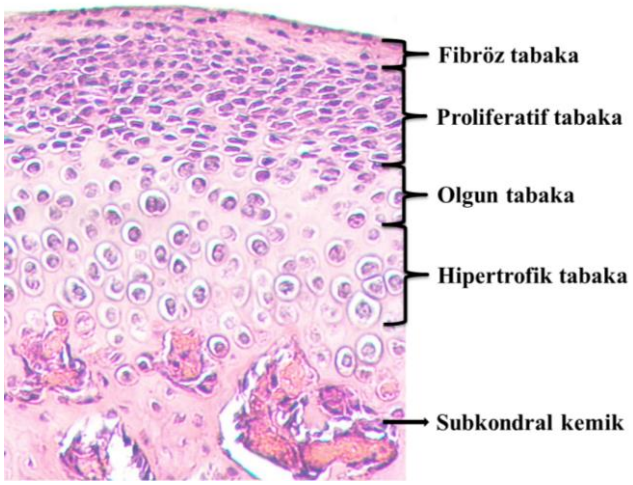

Şekil 3.8: H&E ile boyanmış kesitte kondiler kıkırdak tabakaları ve subkondral kemik görüntüsü (x100)

Tüm deney gruplarında; her bir denekten rastgele seçilen 3 preparat üzerinde kondilin anterior, orta ve posterior bölgelerinden belirlenen 3 alandan (toplam 9 alan) x100 büyütme altında hipertrofik, olgun, proliferatif ve fibröz tabakalarının kalınlıkları ve toplam kondil kıkırdak kalınlığı ölçümü, kıkırdak tabakasının hemen altındaki 0.5 mm x 0.5 mm'lik kare içindeki alandan kantitatif ve kalitatif olarak subkondral kemik ölçümü yapıldı.

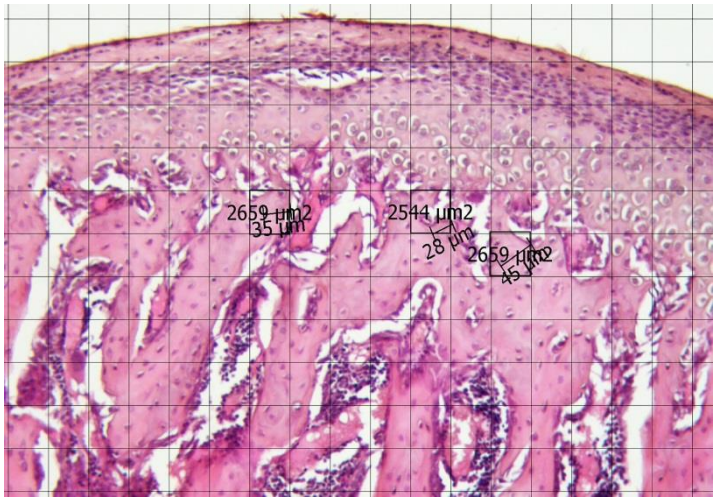

Şekil 3.9: H&E ile boyanmış kesitte kıkırdak tabakasının hemen altındaki 0.5 mm x 0.5 mm'lik kare içindeki alandan subkondral kemik ölçümü gösterilmesi (x100)

3.2.11. İmmunohistokimyasal İnceleme

Parafin ile hazırlanmış doku bloklarından mikrotom ile pozitif şarjlı lamlara kesitler alındı. Azalan alkol serilerinden geçirilerek rehidrate edilen kesitler distile suda yıkandı. Antijenik bölgeleri açığa çıkarmak için sitrat tamponu (pH 6.0) içerisine alınan dokular 200 W 20 dk mikrodalga fırın içerisine alındı ve sonrasında 30 dk soğumaları beklendi. Soğuyan dokuların etrafı Pap Pen ile çizildi ve hidrojen peroksit solüsyonu ile endojen peroksidaz aktivasyonunun inhibisyonu sağlandı. Fosfat tampon çözeltisi (Phosphate Buffered Saline, PBS) ile yıkanan dokulara spesifik olmayan bölgeleri bloke etmek için protein bloklama solüsyonunda bekletildi. Ardından kesitler primer antikorlar [anti-VEGF (1:250 dilüsyon), anti-SOX9 (1:500 dilüsyon)] ile 1 gece $+4^0$C inkübasyona bırakıldı. İnkübasyon sonrasında dokular PBS ile yıkanarak sekonder antikor ile inkübe edildi. İmmunoreaktivitenin görünür hale gelmesi için DAB uygulaması ile renklendirilen kesitler, Hematoksilen ile zıt boyama yapılarak artan alkol serilerinden geçirildi. Ksilen ile şeffaflaştırma yapılarak entellan ile kapatıldı ve ışık mikroskobu (Zeiss Axio Scope A1, Almanya) altında incelenerek fotoğrafları (Zeiss, Axiocam 105 color, Almanya) çekildi (Tablo 3.6).

İmmunohistokimyasal boyama ile hücresel immunoreaktivite değerlendirmeleri immünoreaktif hücre sayımı ile yapıldı. Tüm deney gruplarında; her bir denekten rastgele seçilen 3 preparat üzerinde x200 mikroskop büyütmesinde belirlenen 3 alandan (toplam 9) x400 büyütme altında pozitif boyanan hücreler sayıldı. İmmunohistokimyal pozitif boyanan hücre sayıları 0 (boyanan hücre yok), 1 (1-10 hücre), 2 (11-20 hücre), 3 (21 hücre ve üzeri) olacak şekilde sınıflandırılarak semikantitatif değerlendirme yapıldı.

Tablo 3.6: İmmunohistokimyasal inceleme protokolü

İŞLEM	SOLÜSYON	SÜRE
Deparafinizasyon	Etüv (60°C)	1 gece
	Ksilen	30 dk
	Ksilen 2	30 dk
Rehidratasyon	Alkol (%100)	5 dk
	Alkol (%96)	5 dk
	Alkol (%80)	5 dk
	Alkol (%70)	5 dk

Tablo 3.6 (devam)

Yıkama	Distile su	10 dk
	PBS	3 x 3 dk
Antijenik bölgelerin gösterilmesi	Sitrat tampon solüsyonu	200 W, 20 dk, mikrodalga
İşaretleme	Pap Pen	
Peroksidaz bloklama	Hidrojen peroksit (%3)	7,5 dk
Yıkama	PBS	3 x 3 dk
Protein bloklama	Protein bloklama solüsyonu	10 dk
Primer antikor	Anti-VEGF, anti-SOX9	24 saat, +4°C
Yıkama	PBS	3 x 3 dk
Sekonder antikor	HRP	
Yıkama	PBS	3 x 3 dk
Renklendirme	DAB Kromojen	10 dk

3.2.12. İstatistiksel Değerlendirme

Bu çalışmada istatistiksel analizler NCSS (Number Cruncher Statistical System) 2007 Statistical Software (Utah, USA) paket programı ile yapıldı. Verilerin değerlendirilmesinde tanımlayıcı istatistiksel metotların (ortalama, standart sapma, median, interquartil range) yanı sıra Shapiro – Wilk normallik testi ile değişkenlerin dağılımına bakıldı, normal dağılım gösteren değişkenlerin sağ-sol ve zaman karşılaştırmalarında eşlendirilmiş t testi, gruplar arası karşılaştırmalarında tek yönlü varyans analizi, alt grup karşılaştırmalarında Tukey çoklu karşılaştırma testi, normal dağılım göstermeyen değişkenlerin gruplar arası karşılaştırmalarında Kruskal Wallis testi, alt grup karşılaştırmalarında Dunn's çoklu karşılaştırma testi kullanıldı. Sonuçlar, anlamlılık $p<0,05$ düzeyinde değerlendirildi.

4. BULGULAR

4.1. HAYVANLARIN TAKİBİ VE VÜCUT AĞIRLIĞININ DEĞİŞİMİ

Çalışmamızda negatif kontrol grubunda 5; pozitif kontrol, lazer, ultrason ve kombinasyon gruplarında 8 olmak üzere toplamda 37 adet erkek rat kullanıldı. Standardizasyonu sağlamak amacıyla tüm denekler aynı yaş aralığı ve aynı cinsiyette seçildi. Deney süresi boyunca tüm ratların genel sağlık durumları, yem ve su tüketimleri, ağırlıkları ve apareylerin stabilitesi her gün düzenli olarak kontrol edildi.

Deney süresince 3 adet FA yenilendi, 2 adet FA aşındığından dolayı kompozit rezin ile tamirleri yapıldı. Apareylerde problem olduğu gözlendiğinde, aynı gün içerisinde yenileme ve tamir işlemleri yapılarak keser dişler arasındaki çapraz kapanış ilişkisinin devam ettirilmesi sağlandı. Deneyin 4. ve 27. günü lazer grubundan; 10. günü ultrason grubundan olmak üzere toplamda 3 rat öldü.

Deney hayvanlarının uygulanan FA'e alışmaları 3 gün sürdü ve bu süreçte ratlarda kilo kaybı görüldü. Sonrasında apareyi tolere ettiklerinden kademeli kilo alımı gerçekleştiği gözlendi. Ratların başlangıç vücut ağırlıkları (Ort ± SS) deneyin 1. günü ve deneyin 28. günü ölçülerek kaydedildi (Tablo 4.1).

Negatif kontrol ($p=0,001$), Pozitif kontrol ($p=0,002$) ve Lazer ($p=0,001$) gruplarının 28. gün vücut ağırlığı ortalamaları 1. gün vücut ağırlığı ortalamalarından istatistiksel olarak anlamlı derecede yüksek bulunurken, Ultrason ($p=0,137$) ve Lazer+Ultrason ($p=0,137$) gruplarının 1. gün ve 28. gün vücut ağırlığı ortalamaları arasında istatistiksel olarak anlamlı farklılık gözlenmedi. Negatif kontrol grubunun 28. gün vücut ağırlığı ortalamaları Pozitif kontrol, Lazer, Ultrason ve Lazer+Ultrason gruplarından istatistiksel olarak anlamlı derecede yüksek bulunurken ($p=0,0001$); diğer grupların arasında istatistiksel olarak anlamlı farklılık gözlenmedi ($p>0,05$) (Tablo 4.2; Şekil 4.1).

Tablo 4.1: Deney başı ve deney sonu vücut ağırlıkları

Vücut Ağırlığı (gr)	N	1. Gün	28. Gün	p*
Negatif Kontrol Grubu	5	198,00±9,14	296,20±28,00	**0,001**
Pozitif Kontrol Grubu	8	188,50±24,87	230,25±33,31	**0,002**
Lazer Grubu	6	175,67±15,58	219,83±15,03	**0,001**
Ultrason Grubu	7	187,57±15,94	203,00±16,59	0,137
Lazer+Ultrason Grubu	8	211,50±14,69	215,38±27,22	0,735
p‡		0,061	**0,0001**	

Eşlendirilmiş t testi ‡Tek Yönlü Varyans Analizi

Tablo 4.2: Vücut ağırlıklarının gruplar arası karşılaştırılması

Tukey Çoklu Karşılaştırma Testi	VA (gr) 1.Gün	VA (gr) 28.Gün
Negatif Kontrol Grubu / Pozitif Kontrol Grubu	0,981	**0,001**
Negatif Kontrol Grubu / Lazer Grubu	0,434	**0,0001**
Negatif Kontrol Grubu / Ultrason Grubu	0,970	**0,0001**
Negatif Kontrol Grubu / Lazer+Ultrason Grubu	0,420	**0,0001**
Pozitif Kontrol Grubu / Lazer Grubu	0,660	0,941
Pozitif Kontrol Grubu / Ultrason Grubu	0,999	0,263
Pozitif Kontrol Grubu / Lazer+Ultrason Grubu	0,092	0,770
Lazer Grubu / Ultrason Grubu	0,740	0,759
Lazer Grubu / Lazer+Ultrason Grubu	**0,006**	0,997
Ultrason Grubu / Lazer+Ultrason Grubu	**0,049**	0,880

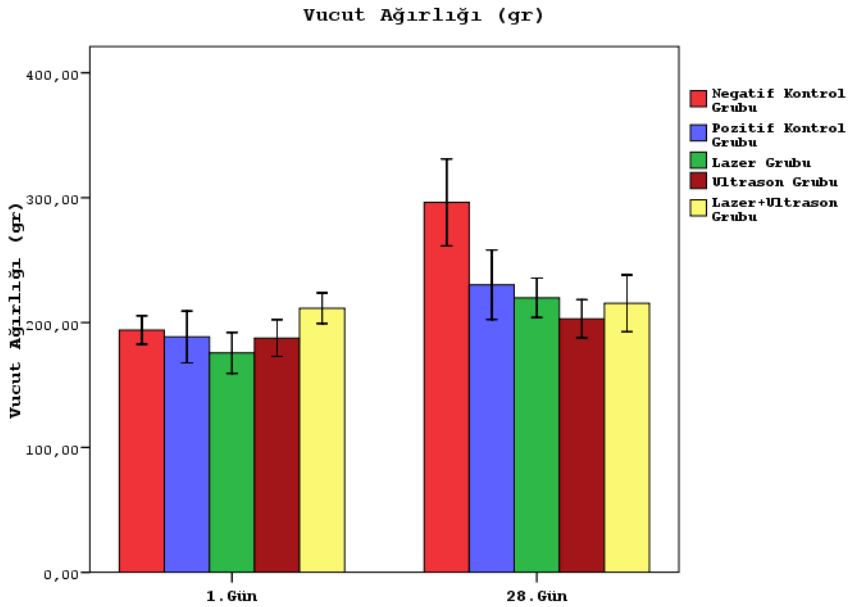

Şekil 4.1: Gruplar arası vücut ağırlıklarının grafiksel karşılaştırılması

4.2. ANTROPOMETRİK ÖLÇÜM BULGULARI

Deney boyunca DDLT ve DYKU uygulamaları sağ ve sol kondil bölgesine eşit olarak uygulandı. Bütün gruplarda sağ ve sol total mandibular ve ramus uzunlukları ortalamaları arasında istatistiksel olarak anlamlı farklılık gözlenmedi (p>0,05). Negatif kontrol, Pozitif kontrol, Lazer, Ultrason ve Lazer+Ultrason gruplarının sağ total mandibular uzunluk (mm) ortalamaları arasında istatistiksel olarak anlamlı farklılık gözlendi (p=0,0001). Negatif kontrol grubunun sağ total mandibular uzunluk ortalamaları Pozitif kontrol, Lazer, Ultrason ve Lazer+Ultrason gruplarından istatistiksel olarak anlamlı derecede düşük (p=0,0001), Pozitif kontrol grubunun sağ total mandibular uzunluk ortalamaları Lazer, Ultrason ve Lazer+Ultrason gruplarından istatistiksel olarak anlamlı derecede düşük (p=0,0001), Lazer+Ultrason grubunun sağ total mandibular uzunluk ortalamaları Lazer ve Ultrason gruplarından istatistiksel olarak anlamlı derecede yüksek bulunurken (p=0,0001); Lazer ve Ultrason gruplarının sağ total mandibular uzunluk ortalamaları arasında istatistiksel olarak anlamlı farklılık gözlenmedi (p=0,999) (Tablo 4.3).

Tablo 4.3: Sağ total mandibular uzunluklarının gruplar arası karşılaştırılması

Tukey Çoklu Karşılaştırma Testi	Total Mandibular Uzunluk (mm) Sağ
Negatif Kontrol Grubu / Pozitif Kontrol Grubu	**0,0001**
Negatif Kontrol Grubu / Lazer Grubu	**0,0001**
Negatif Kontrol Grubu / Ultrason Grubu	**0,0001**
Negatif Kontrol Grubu / Lazer+Ultrason Grubu	**0,0001**
Pozitif Kontrol Grubu / Lazer Grubu	**0,0001**
Pozitif Kontrol Grubu / Ultrason Grubu	**0,0001**
Pozitif Kontrol Grubu / Lazer+Ultrason Grubu	**0,0001**
Lazer Grubu / Ultrason Grubu	0,999
Lazer Grubu / Lazer+Ultrason Grubu	**0,0001**
Ultrason Grubu / Lazer+Ultrason Grubu	**0,0001**

Negatif kontrol, Pozitif kontrol, Lazer, Ultrason ve Lazer+Ultrason gruplarının sağ ramus yüksekliği (mm) ortalamaları arasında istatistiksel olarak anlamlı farklılık gözlendi (p=0,0001). Negatif kontrol grubunun sağ ramus yüksekliği ortalamaları Pozitif kontrol, Lazer, Ultrason ve Lazer+Ultrason gruplarından istatistiksel olarak

anlamlı derecede düşük (p=0,0001), Pozitif kontrol grubunun sağ ramus yüksekliği ortalamaları Lazer, Ultrason ve Lazer+Ultrason gruplarından istatistiksel olarak anlamlı derecede düşük (p=0,0001), Lazer+Ultrason grubunun sağ ramus yüksekliği ortalamaları Lazer ve Ultrason gruplarından istatistiksel olarak anlamlı derecede yüksek bulunurken (p=0,0001); Lazer ve Ultrason gruplarının sağ ramus yüksekliği ortalamaları arasında istatistiksel olarak anlamlı farklılık gözlenmedi (p=0,996) (Tablo 4.4).

Tablo 4.4: Sağ ramus yüksekliğinin gruplar arası karşılaştırılması

Tukey Çoklu Karşılaştırma Testi	Ramus Yüksekliği (mm) Sağ
Negatif Kontrol Grubu / Pozitif Kontrol Grubu	**0,0001**
Negatif Kontrol Grubu / Lazer Grubu	**0,0001**
Negatif Kontrol Grubu / Ultrason Grubu	**0,0001**
Negatif Kontrol Grubu / Lazer+Ultrason Grubu	**0,0001**
Pozitif Kontrol Grubu / Lazer Grubu	**0,0001**
Pozitif Kontrol Grubu / Ultrason Grubu	**0,0001**
Pozitif Kontrol Grubu / Lazer+Ultrason Grubu	**0,0001**
Lazer Grubu / Ultrason Grubu	0,981
Lazer Grubu / Lazer+Ultrason Grubu	**0,0001**
Ultrason Grubu / Lazer+Ultrason Grubu	**0,0001**

4.3. HİSTOLOJİK BULGULAR

Histolojik incelemede kondiler kıkırdak tabaka kalınlıkları (fibröz, proliferatif, olgun ve hipertrofik), toplam kondil kıkırdak kalınlığı ve subkondral kemik ölçümleri histokimyasal yöntemle; VEGF ve SOX9 düzeyleri ise immunohistokimyasal yöntemle değerlendirildi.

4.3.1. Histokimyasal Bulgular

Negatif kontrol, Pozitif kontrol, Lazer, Ultrason ve Lazer+Ultrason gruplarının Fibröz Tabaka (μm) ortalamaları arasında istatistiksel olarak anlamlı farklılık gözlenmedi (p=0,772) (Tablo 4.5; Şekil 4.2).

Tablo 4.5: Fibröz tabaka kalınlıkları

	N	Fibröz Tabaka (µm)
Negatif Kontrol Grubu	5	40,20±7,98
Pozitif Kontrol Grubu	8	41,50±11,96
Lazer Grubu	6	43,50±7,53
Ultrason Grubu	7	44,00±13,67
Lazer+Ultrason Grubu	8	47,50±10,82
p‡		0,772

‡Tek Yönlü Varyans Analizi

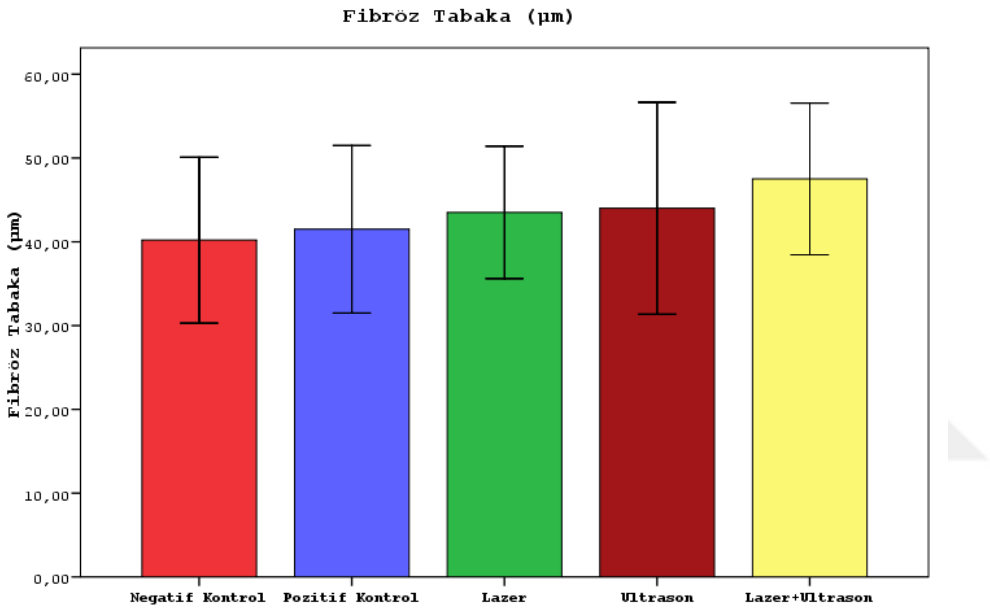

Şekil 4.2: Gruplar arası fibröz tabaka ölçümünün grafiksel karşılaştırılması

Negatif kontrol, Pozitif kontrol, Lazer, Ultrason ve Lazer+Ultrason gruplarının Proliferatif Tabaka (µm) ortalamaları arasında istatistiksel olarak anlamlı farklılık gözlendi (p=0,005) (Tablo 4.6). Lazer+Ultrason grubunun Proliferatif Tabaka ortalamaları Pozitif kontrol ve Negatif kontrol gruplarından istatistiksel olarak anlamlı derecede yüksek bulunurken (p=0,004, p=0,03); diğer grupların Proliferatif Tabaka ortalamaları arasında istatistiksel olarak anlamlı farklılık gözlenmedi (p>0,05) (Tablo 4.7; Şekil 4.3).

Tablo 4.6: Proliferatif tabaka kalınlıkları

	N	Proliferatif Tabaka (µm)
Negatif Kontrol Grubu	5	38,00±5,74
Pozitif Kontrol Grubu	8	44,00±5,61
Lazer Grubu	6	48,50±6,32
Ultrason Grubu	7	50,00±5,69
Lazer+Ultrason Grubu	8	57,50±14,24
p‡		**0,005**

‡Tek Yönlü Varyans Analizi

Tablo 4.7: Proliferatif tabaka kalınlığının gruplar arası karşılaştırılması

Tukey Çoklu Karşılaştırma Testi	Proliferatif Tabaka (µm)
Negatif Kontrol Grubu / Pozitif Kontrol Grubu	0,741
Negatif Kontrol Grubu / Lazer Grubu	0,288
Negatif Kontrol Grubu / Ultrason Grubu	0,152
Negatif Kontrol Grubu / Lazer+Ultrason Grubu	**0,004**
Pozitif Kontrol Grubu / Lazer Grubu	0,869
Pozitif Kontrol Grubu / Ultrason Grubu	0,668
Pozitif Kontrol Grubu / Lazer+Ultrason Grubu	**0,03**
Lazer Grubu / Ultrason Grubu	0,998
Lazer Grubu / Lazer+Ultrason Grubu	0,326
Ultrason Grubu / Lazer+Ultrason Grubu	0,463

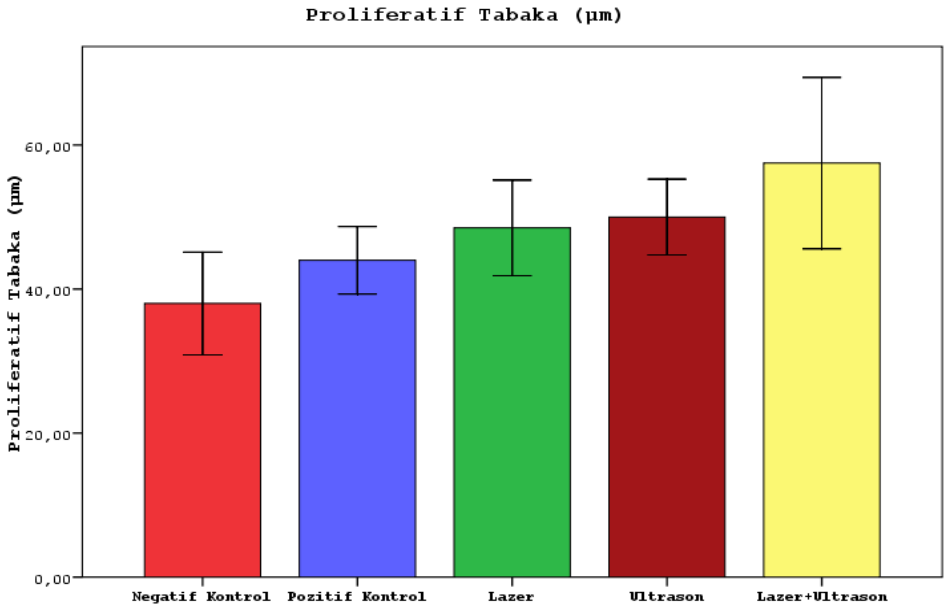

Şekil 4.3: Proliferatif tabaka kalınlığının grafiksel karşılaştırılması

Negatif kontrol, Pozitif kontrol, Lazer, Ultrason ve Lazer+Ultrason gruplarının Olgun Tabaka (µm) ortalamaları arasında istatistiksel olarak anlamlı farklılık gözlenmedi (p=0,088) (Tablo 4.8; Şekil 4.4).

Tablo 4.8: Olgun tabaka kalınlıkları

	N	Olgun Tabaka (µm)
Negatif Kontrol Grubu	5	33±5,05
Pozitif Kontrol Grubu	8	43,63±12,48
Lazer Grubu	6	39±6,48
Ultrason Grubu	7	33,71±10,4
Lazer+Ultrason Grubu	8	31,13±8,34
p‡		0,088

‡Tek Yönlü Varyans Analizi

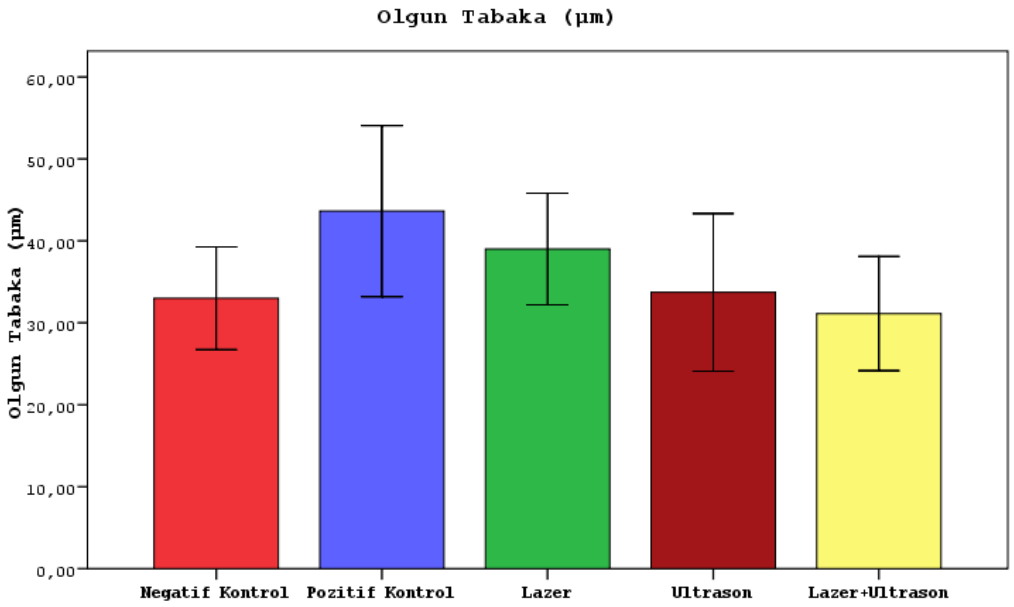

Şekil 4.4: Olgun tabaka kalınlığının grafiksel karşılaştırılması

Negatif kontrol, Pozitif kontrol, Lazer, Ultrason ve Lazer+Ultrason gruplarının Hipertrofik Tabaka (µm) ortalamaları arasında istatistiksel olarak anlamlı farklılık gözlenmedi (p=0,774) (Tablo 4.9; Şekil 4.5).

Tablo 4.9: Hipertrofik tabaka kalınlıkları

	N	Hipertrofik Tabaka (µm)
Negatif Kontrol Grubu	5	65,4±2,7
Pozitif Kontrol Grubu	8	74,5±21,55
Lazer Grubu	6	68,33±25,43
Ultrason Grubu	7	64,29±28,84
Lazer+Ultrason Grubu	8	61,63±10,41
p‡		0,774

‡Tek Yönlü Varyans Analizi

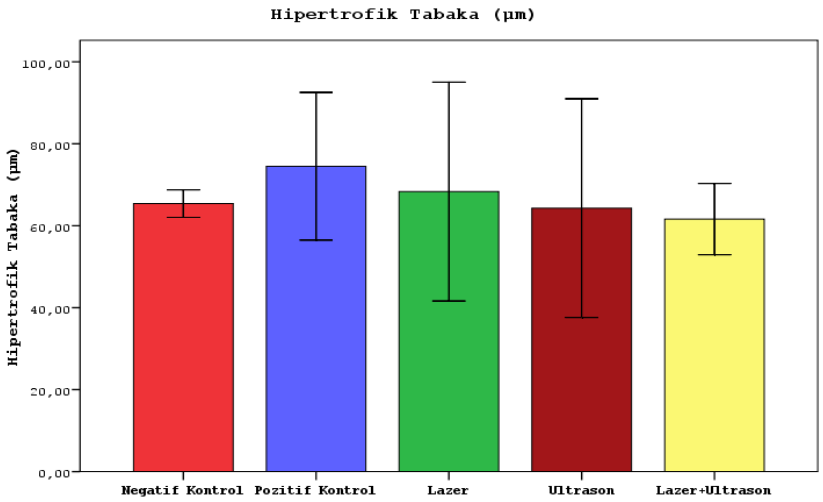

Şekil 4.5: Hipertrafik tabaka kalınlığının grafiksel karşılaştırılması

Negatif kontrol, Pozitif kontrol, Lazer, Ultrason ve Lazer+Ultrason gruplarının Total Kıkırdak (µm) ortalamaları arasında istatistiksel olarak anlamlı farklılık gözlenmedi (p=0,501) (Tablo 4.10; Şekil 4.6).

Tablo 4.10: Total kıkırdak kalınlıkları

	N	Total Kıkırdak (µm)
Negatif Kontrol Grubu	5	195±17,35
Pozitif Kontrol Grubu	8	236,38±49,12
Lazer Grubu	6	208,67±44,73
Ultrason Grubu	7	205,29±28,65
Lazer+Ultrason Grubu	8	198,88±68,93
p‡		0,501

‡Tek Yönlü Varyans Analizi

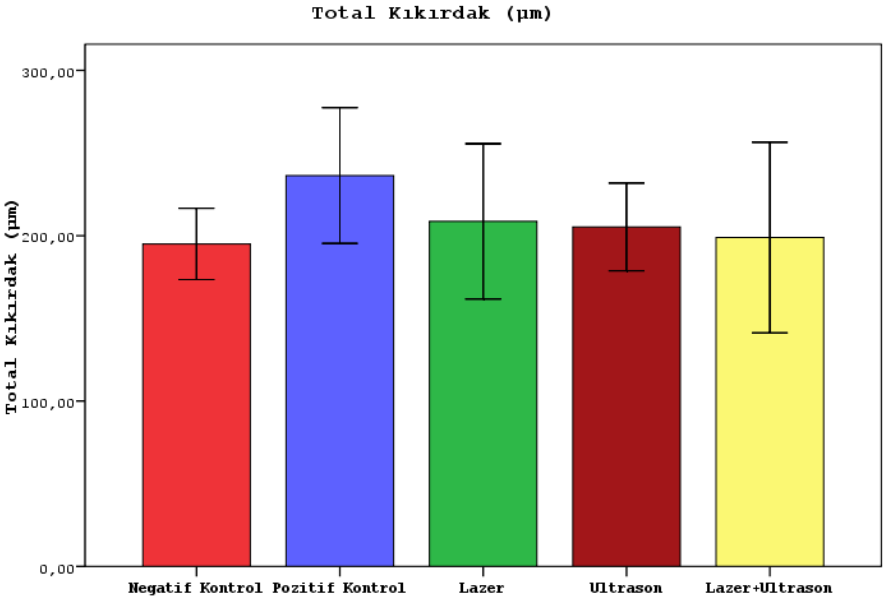

Şekil 4.6: Total kıkırdak kalınlığının grafiksel karşılaştırılması

Negatif kontrol, Pozitif kontrol, Lazer, Ultrason ve Lazer+Ultrason gruplarının Subkondral Kemik (µm) ortalamaları arasında istatistiksel olarak anlamlı farklılık gözlendi (p=0,0001) (Tablo 4.11). Negatif kontrol grubunun Subkondral Kemik ortalamaları Pozitif kontrol, Lazer, Ultrason ve Lazer+Ultrason gruplarından istatistiksel olarak anlamlı derecede düşük bulunurken (p=0,035, p=0,006, p=0,001, p=0,0001); diğer grupların Subkondral Kemik ortalamaları arasında istatistiksel olarak anlamlı farklılık gözlenmedi (p>0,05) (Tablo 4.12; Şekil 4.7).

Tablo 4.11: Subkondral kemik kalınlıkları

	N	Subkondral Kemik (µm)
Negatif Kontrol Grubu	5	32,40±9,91
Pozitif Kontrol Grubu	8	47,63±9,83
Lazer Grubu	6	52,50±5,79
Ultrason Grubu	7	55,29±7,39
Lazer+Ultrason Grubu	8	59,63±9,53
p‡		**0,0001**

‡Tek Yönlü Varyans Analizi

Tablo 4.12: Subkondral kemik kalınlığının gruplar arası karşılaştırılması

Tukey Çoklu Karşılaştırma Testi	Subkondral Kemik (µm)
Negatif Kontrol Grubu / Pozitif Kontrol Grubu	**0,035**
Negatif Kontrol Grubu / Lazer Grubu	**0,006**
Negatif Kontrol Grubu / Ultrason Grubu	**0,001**
Negatif Kontrol Grubu / Lazer+Ultrason Grubu	**0,0001**
Pozitif Kontrol Grubu / Lazer Grubu	0,836
Pozitif Kontrol Grubu / Ultrason Grubu	0,450
Pozitif Kontrol Grubu / Lazer+Ultrason Grubu	0,07
Lazer Grubu / Ultrason Grubu	0,978
Lazer Grubu / Lazer+Ultrason Grubu	0,562
Ultrason Grubu / Lazer+Ultrason Grubu	0,869

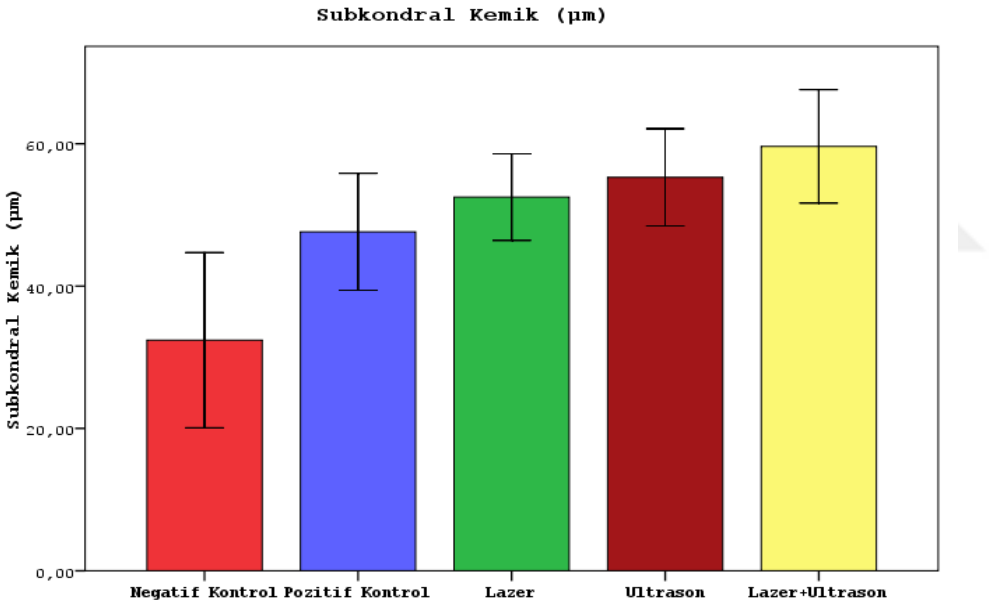

Şekil 4.7: Subkondral kemik kalınlığının grafiksel karşılaştırılması

H&E ile boyanan kesitlerde fibröz, proliferatif, olgun ve hipertrofik kondiler kıkırdak tabaka kalınlıkları, toplam kondil kıkırdak kalınlığı ve subkondral kemik ölçümleri x100 mikroskop büyütmesinde incelenmiş olup, Şekil 4.8'de gösterilmiştir.

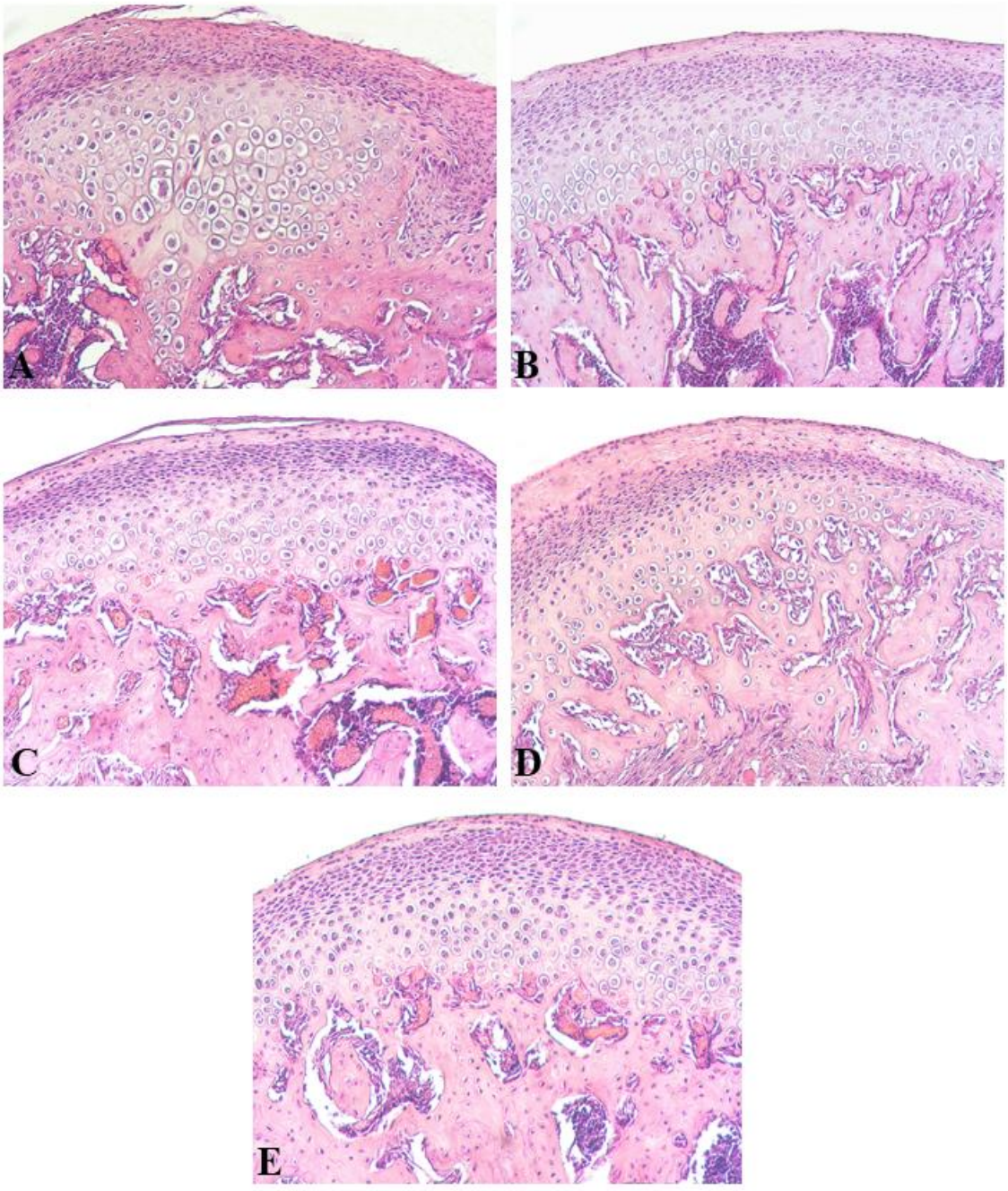

Şekil 4.8: H&E ile boyanan deney gruplarının kondiler kartilaj tabakaları ve subkondral kemik görüntüleri, x100 mikroskop büyütmesi

A: Negatif kontrol, B: Pozitif kontrol, C: Lazer, D: Ultrason, E: Lazer+Ultrason grubu

4.3.2. İmmünohistokimyasal Bulgular

Negatif kontrol, Pozitif kontrol, Lazer, Ultrason ve Lazer+Ultrason gruplarının VEGF ortalamaları arasında istatistiksel olarak anlamlı farklılık gözlendi (p=0,0001) (Tablo 4.13). Negatif kontrol grubunun VEGF ortalamaları Pozitif kontrol, Lazer, Ultrason ve Lazer+Ultrason gruplarından istatistiksel olarak anlamlı derecede düşük bulundu (p=0,03, p=0,029, p=0,001), Lazer+Ultrason grubunun VEGF ortalamaları Pozitif kontrol, Lazer ve Ultrason gruplarından istatistiksel olarak anlamlı derecede yüksek bulundu (p=0,002, p=0,001), diğer grupların VEGF ortalamaları arasında istatistiksel olarak anlamlı farklılık gözlenmedi (p>0,05) (Tablo 4.14; Şekil 4.9).

Tablo 4.13: VEGF düzeyleri

		VEGF
Negatif Kontrol Grubu	**Ort±SS**	1±0
	Median (IQR)	1 (1-1)
Pozitif Kontrol Grubu	**Ort±SS**	1,63±0,52
	Median (IQR)	2 (1-2)
Lazer Grubu	**Ort±SS**	1,67±0,52
	Median (IQR)	2 (1-2)
Ultrason Grubu	**Ort±SS**	2±0
	Median (IQR)	2 (2-2)
Lazer+Ultrason Grubu	**Ort±SS**	2,88±0,35
	Median (IQR)	3 (3-3)
p†		**0,0001**

†Kruskal Wallis testi

Tablo 4.14: VEGF düzeylerinin gruplar arası karşılaştırılması

Dunn's Çoklu Karşılaştırma testi	**VEGF**
Negatif Kontrol Grubu / Pozitif Kontrol Grubu	**0,03**
Negatif Kontrol Grubu / Lazer Grubu	**0,029**
Negatif Kontrol Grubu / Ultrason Grubu	**0,001**
Negatif Kontrol Grubu / Lazer+Ultrason Grubu	**0,001**
Pozitif Kontrol Grubu / Lazer Grubu	0,877
Pozitif Kontrol Grubu / Ultrason Grubu	0,08
Pozitif Kontrol Grubu / Lazer+Ultrason Grubu	**0,001**
Lazer Grubu / Ultrason Grubu	0,111
Lazer Grubu / Lazer+Ultrason Grubu	**0,002**
Ultrason Grubu / Lazer+Ultrason Grubu	**0,001**

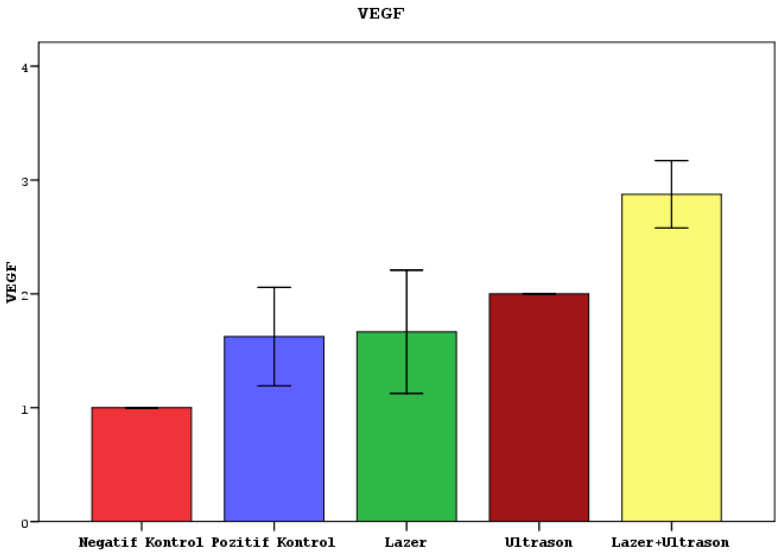

Şekil 4.9: VEGF düzeylerinin grafiksel karşılaştırılması

Negatif kontrol, Pozitif kontrol, Lazer, Ultrason ve Lazer+Ultrason gruplarının SOX9 ortalamaları arasında istatistiksel olarak anlamlı farklılık gözlendi (p=0,0001) (Tablo 4.15). Negatif kontrol grubunun SOX9 ortalamaları Ultrason ve Lazer+Ultrason gruplarından istatistiksel olarak anlamlı derecede düşük (p=0,03, p=0,001), Lazer+Ultrason grubunun SOX9 ortalamaları Pozitif kontrol, Lazer ve Ultrason gruplarından istatistiksel olarak anlamlı derecede yüksek bulunurken (p=0,001, p=0,0001); diğer grupların SOX9 ortalamaları arasında istatistiksel olarak anlamlı farklılık gözlenmedi (p>0,05) (Tablo 4.16; Şekil 4.10).

Tablo 4.15: SOX9 düzeyleri

		SOX9
Negatif Kontrol Grubu	**Ort±SS**	1,2±0,45
	Median (IQR)	1 (1-1,5)
Pozitif Kontrol Grubu	**Ort±SS**	1,5±0,54
	Median (IQR)	1,5 (1-2)
Lazer Grubu	**Ort±SS**	1,67±0,52
	Median (IQR)	2 (1-2)
Ultrason Grubu	**Ort±SS**	2±0,58
	Median (IQR)	2 (2-2)
Lazer+Ultrason Grubu	**Ort±SS**	3±0
	Median (IQR)	3 (3-3)
p†		**0,0001**

†Kruskal Wallis testi

Tablo 4.16: SOX9 düzeylerinin gruplar arası karşılaştırılması

Dunn's Çoklu Karşılaştırma testi	SOX9
Negatif Kontrol Grubu / Pozitif Kontrol Grubu	0,299
Negatif Kontrol Grubu / Lazer Grubu	0,140
Negatif Kontrol Grubu / Ultrason Grubu	**0,03**
Negatif Kontrol Grubu / Lazer+Ultrason Grubu	**0,001**
Pozitif Kontrol Grubu / Lazer Grubu	0,548
Pozitif Kontrol Grubu / Ultrason Grubu	0,109
Pozitif Kontrol Grubu / Lazer+Ultrason Grubu	**0,0001**
Lazer Grubu / Ultrason Grubu	0,291
Lazer Grubu / Lazer+Ultrason Grubu	**0,0001**
Ultrason Grubu / Lazer+Ultrason Grubu	**0,001**

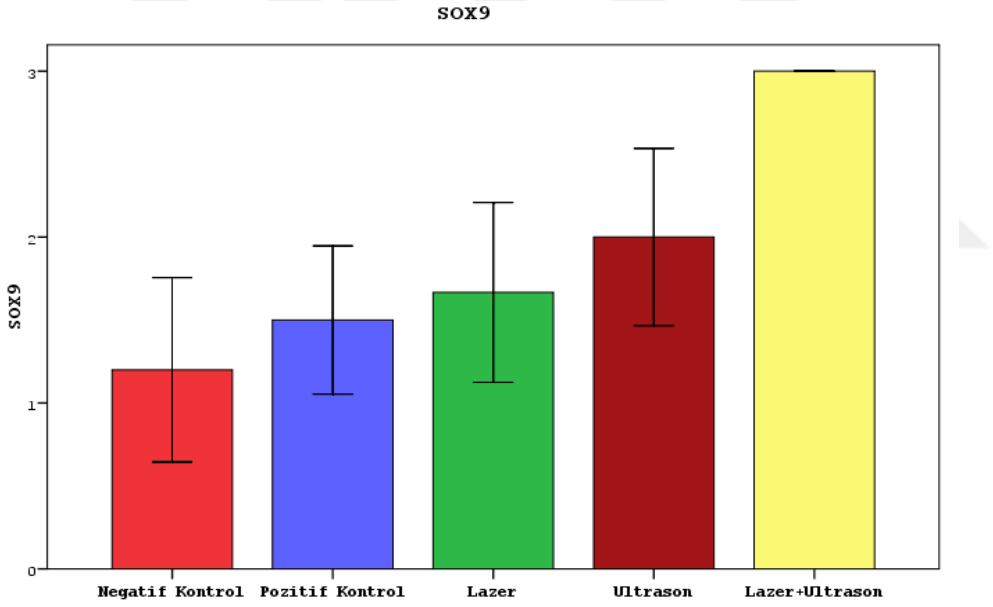

Şekil 4.10: SOX9 düzeylerinin grafiksel karşılaştırılması

İmmunohistokimyasal boyama ile anti-VEGF ve anti-SOX9 immunoreaktivite değerlendirmeleri her bir denekten rastgele seçilen 3 preparat üzerinde belirlenen 3 alandan (toplam 9) pozitif boyanan hücreler sayımı ve kahverengi boyanma şiddetine göre (zayıf, orta, yoğun) değerlendirilmiş olup, x200 mikroskop büyütmesi Şekil 4.11 ve Şekil 4.12'de gösterilmiştir.

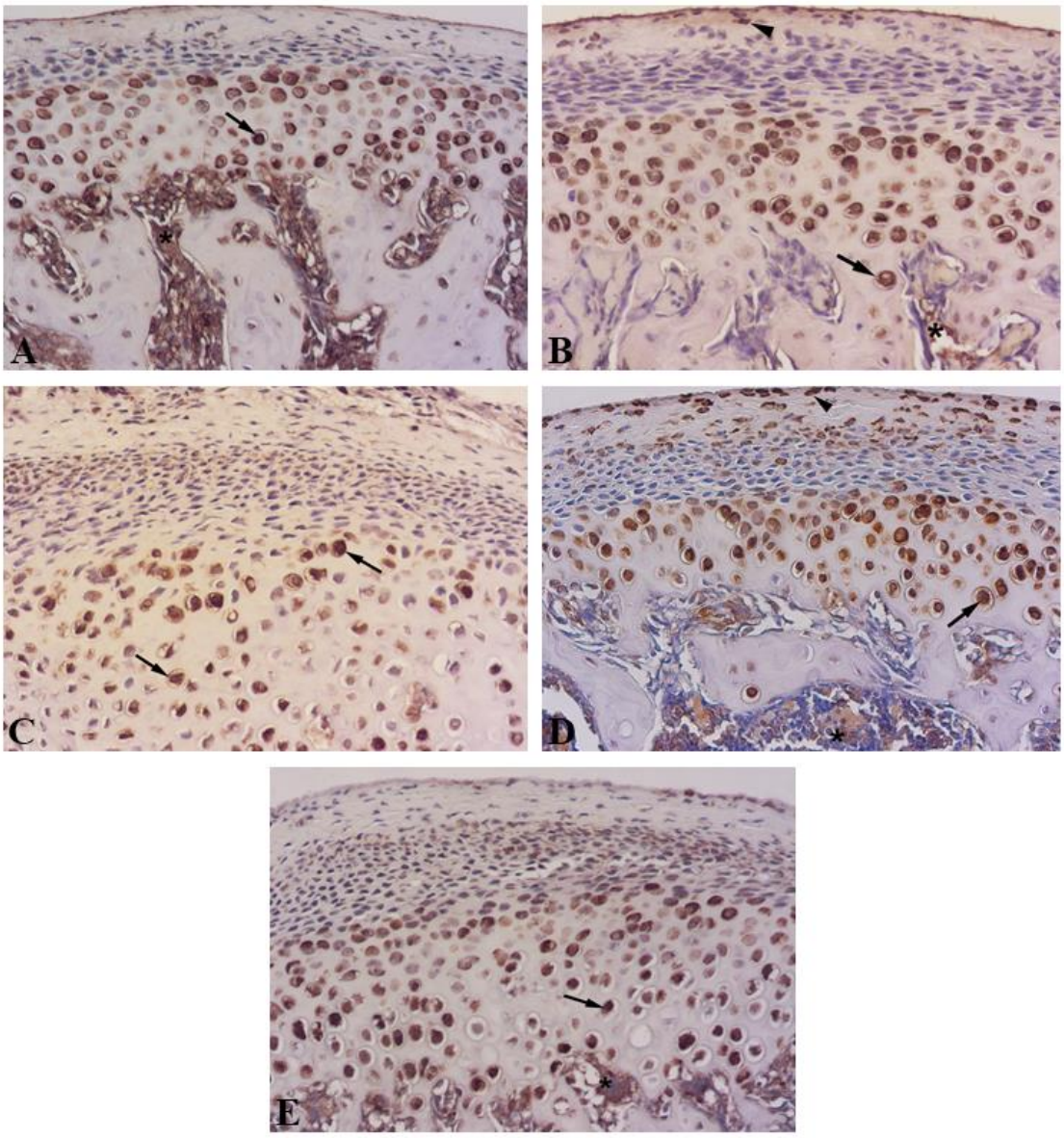

Şekil 4.11: Deney gruplarının anti-VEGF immünohistokimyası, x200 mikroskop büyütmesi, A: Negatif kontrol, B: Pozitif kontrol, C: Lazer, D: Ultrason, E: Lazer+Ultrason grubu

(A) Hipertrofik tabakada (ok) ve kemik iliğinde (*) kahverengi (zayıf şiddette) VEGF immünopozitif işaretlenmeler. (B) Hipertrofik tabakada (ok), fibröz tabakada (ok başı) ve kemik iliğinde (*) kahverengi (zayıf şiddette) VEGF immünopozitif işaretlenmeler. (C) Hipertrofik tabakada (ok) kahverengi (orta şiddette) VEGF immünopozitif işaretlenmeler. (D) Hipertrofik tabakada (ok), fibröz tabakada (ok başı) ve kemik iliğinde (*) kahverengi (orta şiddette) VEGF immünopozitif işaretlenmeler. (E) Hipertrofik tabakada (ok) ve kemik iliğinde (*) kahverengi (yoğun şiddette) VEGF immünopozitif işaretlenmeler.

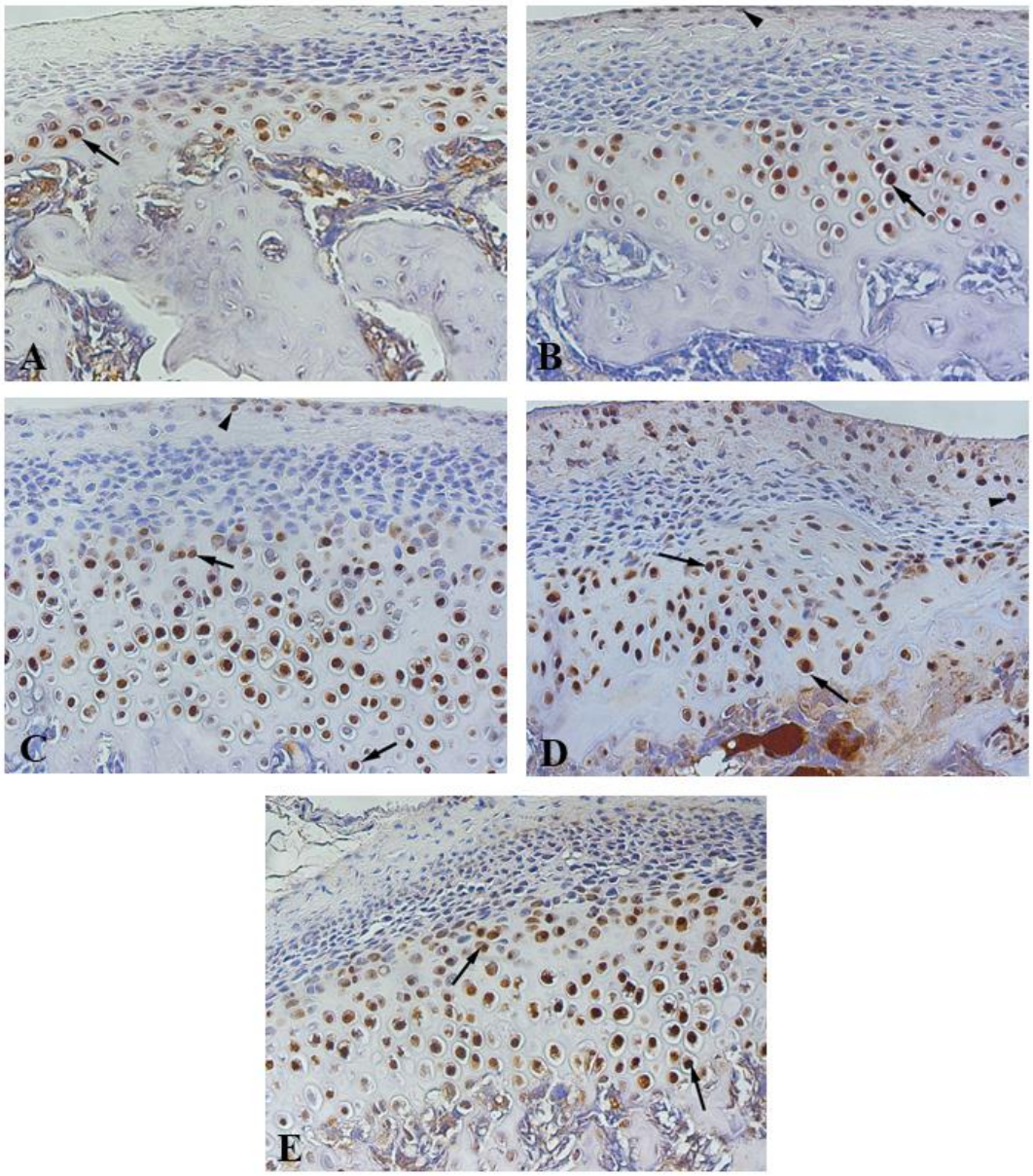

Şekil 4.12: Deney gruplarının anti-SOX9 immünohistokimyası, x200 mikroskop büyütmesi, A: Negatif kontrol, B: Pozitif kontrol, C: Lazer, D: Ultrason, E: Lazer+Ultrason grubu

(A) Hipertrofik tabakada (ok) kahverengi (zayıf şiddette) SOX9 immünopozitif işaretlenme. (B) Hipertrofik tabakada (ok) ve fibröz tabakada (ok başı) kahverengi (zayıf şiddette) SOX9 immünopozitif işaretlenmeler. (C) Hipertrofik tabakada (ok) ve ve fibröz tabakada (ok başı) kahverengi (orta şiddette) SOX9 immünopozitif işaretlenmeler. (D) Hipertrofik tabakada (ok) ve fibröz tabakada (ok başı) kahverengi (orta şiddette) SOX9 immünopozitif işaretlenmeler. (E) Hipertrofik tabakada (ok) kahverengi (yoğun şiddette) SOX9 immünopozitif işaretlenmeler.

5. TARTIŞMA

5.1. AMAÇ, GEREÇ VE YÖNTEMİN TARTIŞILMASI

İskeletsel Sınıf II maloklüzyon, kraniyofasiyal bölgenin yaygın bir deformitesidir (150). Bu maloklüzyonun en yaygın sebebi olan mandibular retrognati; oklüzal uyumsuzluğa, konveks yüz paternine, hava akışının azalmasına ve yetersiz yüz estetiğini yol açmaktadır (151,152). Mandibular retrognatiyi tedavi etmek amacıyla kullanılan FA, çene uyumsuzluklarını sagittal olarak düzeltmek ve yüz profilini iyileştirmek için mandibular yeniden konumlandırma yoluyla büyüme dönemindeki hastalar için en etkili prosedürlerdir. Klinik çalışmalar, ısırma atlamalı ortodontik fonksiyonel apareylerin kullanılmasıyla mandibular ilerlemenin, kondiler büyümeyi doğal büyümenin ötesinde artırabileceğini ortaya çıkarmıştır (46,150,153).

Mandibular kondilin büyümesi endokondral ossifikasyonla gerçekleşir; olgun kondroblastlar ve hücre dışı matrisin yerini yeni oluşan kemik alır (154). Kondiler kıkırdak doğum sonrası yaşam boyunca mevcuttur ve mekanik uyaranlara veya mandibular pozisyondaki değişikliklere yanıt olarak büyüme ve yeniden şekillenme kapasitesine sahiptir (155). Mandibular ilerlemeyle üretilen biyomekanik uyarılar, mandibular kondillerde hücresel ve moleküler değişiklikleri teşvik eder, bu da kondrositleri fenotipik ve morfolojik olarak değiştirir, ardından kondrogenezden osteogeneze geçiş tamamlanır (83,156).

FA hareketli ve sabit olarak iki gruba ayrılsa da ortalama tedavi süresi 6-24 ay arasında değişmektedir (157). Tedavi süresi uzadıkça hastaların kooperasyonu azalmakta ve fonksiyonel tedavi tamamlandıktan sonraki dönemde relaps ihtimali artmaktadır (158). Son dönemlerde yapılan çalışmalarla kondiler büyümeyi artırmak ve FA ile tedavi süresini kısaltmak amacıyla yeni yöntemler geliştirilmeye çalışılmıştır. Bu amaçla; DDLT (119), DYKU (159), mekanik titreşim (160), sistemik hormon (161), steroidler (162) ve çeşitli kimyasal ajanlar kullanılarak (163) çeşitli araştırmalar yapılmıştır.

Çalışmamızda fonksiyonel aparey uygulanmış ratlarda DDLT ve DYKU uygulamalarının mandibular kondil üzerindeki etkilerinin histokimyasal ve

immünohistokimyasal olarak değerlendirmesi ve karşılaştırılması amaçlanmıştır. DDLT ve DYKU insanlarda uygulanabilmesine rağmen doku üzerinde gerçekleştirilen histolojik ve immunohistokimyasal incelemelerin yapılması mümkün olmamaktadır. Literatürde kondil üzerine lazer ve ultrasonun etkilerinin ayrı ayrı değerlendirildiği hayvan çalışmaları olmasına rağmen (113,119,147,149); etkilerinin karşılaştırıldığı ve birlikte kullanımlarında sinerjist etkilerinin incelendiği hayvan çalışmasına rastlanmamıştır. Klinik çalışmalara ışık tutması amacıyla DDLT ve DYKU'un tek başlarına kullanımlarının yanı sıra kombine kullanımlarının etkilerinin de araştırılmasına karar verilmiş, hücresel, histokimyasal ve immünohistokimyasal düzeyde karşılaştırma yapabilmek için invivo bir çalışma planlanmıştır.

Literatürde DDLT ve DYKU uygulamalarının mandibular kondil üzerine etkilerinin incelendiği çeşitli hayvan çalışmaları vardır. DDLT'nin kondil üzerine etkisinin incelendiği çalışmalarda rat (113,119,163,164) ve tavşan (120) deney hayvanı olarak tercih edilirken; DYKU'un kondil üzerine etkisinin incelendiği çalışmalarda rat (147,149,159,165), tavşan (166) ve babun maymunu (146) deney hayvanı olarak kullanılmıştır. Morfolojik ve histolojik olarak ratların eklem ve kondil yapısı insanınkine oldukça benzerdir. Aralarındaki temel fark, ratların ekleminde artiküler eminens bulunmamasıdır (167). Genetik faktörler açısından daha az çeşitliliğin bulunması, kolay elde edilebilir olması, maliyetlerinin diğer hayvanlara göre az ve bakımlarının kolay olması gibi avantajları sebebiyle, invivo çalışmalar çoğunlukla ratlar üzerinde yapılmaktadır (168,169).

Mandibular kondil üzerinde yapılan çalışmalar incelendiğinde çeşitli yaş ve gelişim dönemindeki hayvanların tercih edildiği görülmüştür. Çeşitli araştırmacılar tarafından yapılan çalışma sonuçları ortopedik tedavi için ideal zamanının pubertal büyüme dönemi olduğunu göstermiştir (34,63,68). Literatürde kondil ile ilgili çalışmalarda 4-12 hafta arasındaki farklı gelişim dönemlerinde ratlar kullanılmıştır. Camcı ve ark. (170) stronsiyum renalatın kondil büyümesi üzerindeki etkilerini incelemek için mandibular ilerletme yapılmış 8 haftalık ratları tercih etmişlerdir. Okşayan ve ark. (119), DDLT tedavisinin mandibular ilerletme apareyi ile kondiler büyüme üzerindeki etkilerini değerlendirmek amacıyla 8 haftalık ratlarda deneyi gerçekleştirmişler ve DDLT ile FA'in kondiler büyümeyi uyarabileceği ve mandibular ilerlemeyi artırabileceği sonucuna varmışlardır. Sasaki ve ark. (165), DYKU uyarımı ile

birleştirilmiş FA'in, büyüyen ratların mandibular kondili üzerindeki etkilerini incelemek için 8 haftalık ratlarda çalışmışlardır. Histolojik inceleme sonucunda, yalnızca FA ile tedavi edilen ratlara kıyasla, DYKU stimülasyonu ile kombine FA ile tedavi edilen ratların kondiler kıkırdak katmanlarında, fibröz ve hipertrofik tabakada hipertrofi olduğunu bildirmişlerdir. Xiong ve ark. (171), mandibulanın ileri konumlandırılmasının meydana getirdiği mekanik gerilimin kondiler büyümeyi artırdığını incelemek için 120 günlük yetişkin ratlarda çalışmışlar ve mekanik gerilimin kondilde mezenkimal hücrelerin çoğalmasını uyardığını tespit etmişlerdir. Ratların 6. haftada puberteye girdiği bilinmektedir (172), ancak bu dönemde ratlar FA ile yaşayacak kadar güçlü olmayabilir (170). Ayrıca persistan kondrojenik hücreler sayesinde 12-18 aylık yetişkin ratlarda bile büyüme olabileceği bildirilmiştir (173). Literatürdeki yapılan çalışmalardan ve bilgilerden yola çıkarak, çalışmamızda 8 haftalık erkek ratların kullanılması tercih edilmiştir.

Çalışmamızın deney süresine karar verirken çok sayıda literatür incelemesi yapılmıştır. Rabie ve ark. (174), FA uyguladıkları ratlarda mandibulanın ileri konumlandırmasıyla oluşan adaptif değişiklikleri niceliksel olarak değerlendirmişler ve deney sonucunda yeni kemik oluşumunun en yüksek seviyesinin 30. günde olduğunu bildirmişlerdir. Xiong ve ark. (171), mandibular ileri konumlandırmanın ürettiği mekanik gerilimin kondroblast ve kondrosit tabaka kalınlığının, deneyin 14. gününden 30. gününe kadar önemli bir artış gösterdiğini tespit etmişlerdir. Okşayan ve ark.'nın (119) ratlarda DDLT'nin mandibular ilerletme apareyi ile kondiler büyüme üzerindeki etkilerini değerlendirdikleri çalışmaları 30 gün sürmüştür. Camcı ve ark. (170), ratlarda mandibular ilerleme sırasında sistemik stronsiyum renalatın kondil büyümesi üzerindeki etkilerini erken dönem (15. gün) ve geç dönem (30. gün) olarak değerlendirmişler; SOX9 ve osteopontinin geç dönem grubunda ciddi immünlokalizasyonu olduğunu bildirmişlerdir. Rabie ve ark. (81) ratlarda mandibular ileri konumlandırma sırasında 3, 7, 14, 21, 30, 33, 37, 44, 51 ve 60. günlerde kondilde yeni kemik oluşumunu araştırmışlar ve yeni kemik formasyonunun 30. günde en fazla olduğunu tespit etmişlerdir. Tüm bu literatür bilgilerinden yola çıkarak çalışmamızın süresi 4 hafta olarak belirlendi. Metabolik farklılıkların önüne geçmek ve çalışmayı standardize etmek için tüm hayvanlar aynı yaş aralığı ve aynı cinsiyette (erkek) seçildi. Hayvan deneyleri yerel etik kurullarının çalışma usul ve esasları 4R kuralına (replacement-yerine koyma, reduction-azaltma, refinement-iyileştirme, responsibility-sorumluluk) göre çalışmadaki

denek sayısının, istatistiksel analize uygun olmak koşulu ile, mümkün olduğunca az tutulması uygun görülmüştür (175). Negatif kontrol grubunda 5 adet, diğer gruplarda 8 adet rat kullanılmıştır.

Literatür incelemesi yapıldığında ratlara uygulanmış çeşitli FA tasarımları ile mandibulanın anteriorda konumlandırıldığı görülmektedir. Bu apareyler ratların sadece üst keser, sadece alt keser ya da hem alt hem de üst keser dişlerine simante edilerek kullanılmıştır. İlk olarak Rabie ve ark. (81) polimetilmetakrilattan yapılan eğik düzlemleri ratların üst santal kesici dişlerine rezin simanla simante etmişlerdir. Sonraki yıllarda Xiong ve ark. (176), Rabie ve ark.'nın tasarımını modifiye etmişlerdir. Mandibulaya devamlı ileri bir kuvvetin uygulandığından emin olmak için hem üst hem de alt keser dişlere eğik düzlemler uygulamışlardır. Bu eğik düzlemler sayesinde 1-2 mm vertikal, 4 mm anterior yer değişikliği elde edildiği bildirilmiştir (176). Owtad ve ark. (177) yaptıkları çalışmalarında, ratların dinlenmesi ve fonksiyonel ısırması sırasında mandibulanın ileri-aşağı konumlanması için alt keser dişlerine kron yerleştirmişlerdir. Okşayan ve ark. (119), essix plaktan elde ettikleri fonksiyonel apareyi ratların alt keser dişlerine kompozit ile simante etmişler ve 2,5-3 mm'lik mandibular ilerleme sağlamışlardır. Camcı ve ark. (170), akrilikten ürettikleri apareyleri ratların alt keser dişlerine uygulamışlardır. Ratların keser dişleri açık köklüdür; bu sebeple yaşam boyu uzama eğilimindedir (170). Çalışmamızda Owtad ve ark.'nın aparey tasarımını örnek alarak akrilikten ürettiğimiz apareyler, self-adesiv rezin simanla ratların sadece alt keser dişlerine yerleştirildi ve böylece beslenme sırasında yaşayacakları zorluk en aza indirilmiş oldu. Buna rağmen ilk üç gün beslenme zorluğu nedeniyle ratlarda kilo kaybı izlendi, daha sonra FA'e ve toz formundaki yeme alışmaları sonucunda kademeli olarak kilo alımı meydana geldi.

Literatürlerde DDLT sonrasında remodelasyon ve kemik onarımında artış olduğu bildirilmiştir (113). DDLT'nin herhangi bir yan etkisi bildirilmediğinden, Sınıf II maloklüzyonların tedavisinde FA ile birlikte kullanılabilir (178-180). Diyot lazer tedavisinde osteoblast ve osteoid kalınlığında yüzeysel artışa ve lezyonlarda kemik trabeküler rejenerasyonuna neden olduğu bildirilmiştir (114,181). Ayrıca DDLT'nin kondroblastik dokularda hücre büyümesini uyardığı, hücre dışı organik matriksi artırdığı ve kondroblastların çoğalmasına neden olduğu in vitro çalışmalar ile kanıtlanmıştır

(118). Bu bilgilerden yola çıkarak çalışmamızda InGaAsP diyot lazerin ratlarda mandibular kondilde meydana getirdiği kondroblastik etki incelenmiştir.

Daha önceki DDLT çalışmalarında çeşitli dozlarda uygulamalar yapılmıştır. Doz hesaplaması yapılırken enerji yoğunluğu = (ortalama güç x uygulama süresi)/alan şeklinde hesaplanmaktadır. Dental yapılara temas ederken, enerji kaybını en aza indirmek amacıyla prob ile yüzey arasında tam temasın sağlanması gerekir. Diş eti dokularına haftada iki veya üç kez 2-3 J/cm^2, kaslara haftada iki veya üç kez 4-6 J/cm^2, TME üzerine haftada bir veya iki kez 6-10 J/cm^2 ve doğrudan diş, apeks veya kemik yapısının üzerine 2-4 J/cm^2 dozları önerilmiştir (182). Seifi ve ark.'nın (113) yaptıkları araştırmaya göre, 904 nm DDLT'nin ratlarda kondil büyümesini teşvik edebileceği ve ardından mandibular ilerlemeye neden olabileceği bildirilmiştir. Abtahi ve ark. (120) tavşanların kondil bölgesine 3 noktaya 3'er dakika 603 nm DDL uygulamışlardır. Çalışma sonucunda, lazer grubunda kontrol grubuyla karşılaştırıldığında fibröz doku oluşumu anlamlı derecede düşük, kemik oluşumu ise anlamlı derecede fazla bulunmuştur. Okşayan ve ark. (119), ratların TME bölgesine 0,25 W, 20 sn, 8 J/cm^2 ve 0,25 W, 25 sn, 10 J/cm^2 olmak üzere farklı yoğunluklardaki 810 nm GaAs diyot lazeri 30 gün boyunca 15 kez uygulayarak etkilerini karşılaştırmışlardır. Çalışma sonucunda deney gruplarındaki mandibulanın büyümesi kontrol grubuna göre anlamlı derecede daha fazla bulunurken, 8 J/cm^2 yoğunlukta DDLT uygulanan grupta diğer gruplara göre daha fazla mandibular büyüme tespit edilmiştir. Eğlenen ve ark. (163); 8 J/cm^2, 970 nm, 0,5 W, 16 sn uyguladıkları DDL'in fonksiyonel mandibular ilerletme yapılmış ratların kondillerinde farklı düzeylerde yeni osteoblast, kemik, damar ve Tip II kollajen oluşumunu sağladığını kanıtlamışlardır. Tüm bu araştırmalara göre, çalışmamızda uygun enerji yoğunluğu 0,5 W x 12 sn / 0,75 cm^2 = 8 J/cm^2 olarak hesaplanmıştır. Uygulama sıklığı haftada 2 olmak üzere 4 haftada toplam 8 kere her bir TME bölgesine DDLT uygulaması yapılmıştır.

Literatürlerde TME'de kondroblastik etkiyi artıran diğer bir uygulama olan DYKU ile ilgili, farklı doz ve sürelerde hayvan çalışmaları yapılmıştır. El-Bialy ve ark. (146) fonksiyonel mandibular ilerletme apareyi uygulanmış babun maymunlarında DYKU'un mandibular büyüme üzerine etkisini araştırmak amacıyla; 30 mW/cm^2 yoğunlukta ve 1,5 MHz frekansla 4 ay boyunca günde 20 dk uygulama yapmışlardır. Oyonarte ve ark. (147), ratların TME bölgesine iki farklı sürede DYKU uygulayarak

kondiler kıkırdak ve subkondral kemik trabeküllerinin alanını histolojik ve histomorfometrik analizlerle karşılaştırmışlardır. 0,03 W/cm^2 yoğunlukta ve 1 MHz frekansta 26 günlük bir süre boyunca haftada 5 kez, tek taraflı olarak ratların kondil bölgelerinden günde 10 dk ve 20 dk olarak DYKU ile uyarılma yapılmıştır. Deney sonucunda 20 dk uygulama yapılan grupta 10 dk uygulama yapılan gruba göre DYKU'un, subkondral kemik bölgesinde trabeküler çevreyi önemli ölçüde artırdığı ve DYKU uygulamasının ratlarda kıkırdak ve kemik seviyesine etki ederek mandibular büyüme paternini artırabileceği tespit edilmiştir. Sasaki ve ark. (165) FA uyguladıkları ratlarda DYKU'un kondildeki etkilerini incelemek amacıyla, çift taraflı TME bölgelerine 30 mW/cm^2 yoğunlukta, 3,0 MHz frekans ve %20 görev faktörü ile 14 gün boyunca günde 15 dk ultrason uygulaması yapmışlardır. Kaur ve ark. (149) farklı sürelerde uyguladıkları DYKU'un etkilerini karşılaştırmak amacıyla; FA uygulanmış ratlara 30 mW/cm^2 yoğunlukta ve 1,5 MHz frekansla 28 gün boyunca günlük 20 dk ve 40 dk sürelerde ultrason uygulamışlardır. Deney sonucunda 20 dk uygulama yapılan grupta 40 dk uygulama yapılan gruba göre kondiler proses uzunluğunda, proliferatif ve hipertrofik hücre sayısında anlamlı bir artış görülmüştür. 20 dk süreyle DYKU uygulaması, tek başına veya FA ile kombinasyon halinde 40 dk uygulanan gruba kıyasla mandibular büyümeyi daha fazla etkilediği kanıtlanmıştır.

Ortodonti literatüründe DYKU kullanımı ve kondiler büyüme üzerindeki etkisine ilişkin yayınlanmış çalışmalar, insanlarda ve hayvanlarda kapsamlı bir şekilde kanıtlanmış standart DYKU cihazı olan Exogen, Caldwell, NJ kullanılarak gerçekleştirilmiştir (147). Sürekli ultrason uygulamasından sonra ısı oluşumuyla ilişkili riskleri azaltmak için Duarte (183) DYKU'un 1,5 MHz frekans, 30 mW/cm^2 yoğunlukta uygulanmasıyla kemik iyileşmesinin uyarılması için uygun olduğunu belirtmiştir. Daha sonra yapılan insan çalışmalarıyla DYKU'un kırık iyileşmesi tedavisi üzerindeki yararlı etkileri için gereken sürenin günde 20 dk olduğu tespit edilmiştir (184,185). Bu nedenle çalışmamızda kullandığımız ultrason cihazımızın parametrelerini; I_{SATP}=100 mW/cm^2, görev faktörü=%25, I_{SATA}=25 mW/cm^2 ve uygulama süresi=20 dk olarak DYKU'un kemik iyileşmesi tedavisinde kullanılması için ABD Gıda ve İlaç İdaresi tarafından onaylanan değerlere en yakın olacak şekilde ayarlandı.

DYKU'un frekansına uygulanacak dokunun derinliğine göre karar verilmesi gerekmektedir; çünkü frekans arttıkça ultrason penetreasyonu azalmaktadır. 3 MHz

frekans 1-2 cm derinliğinde olan yüzeyel lezyonlara penetre olurken; 1 MHz frekans 3-5 cm derinlikteki dokular için önerilmektedir (186). Ayrıca Maeda ve ark. (187), oral yumuşak doku tedavisinde 3 MHz frekansının uygun olduğunu bildirmişlerdir. TME derin bir bölge olduğundan, çalışmamızda 1 MHz frekans kullanımı tercih edildi. Düşük vücut ağırlığına sahip deney hayvanlarımızın anestezi toleransları düşük olduğundan bir sonraki uygulamadan önce anestezinin vücuttan atılabilmesi gerekmektedir. Çalışmamızda hem DDLT, hem de DYKU genel anestezi altında uygulandığından ve ayrıca lazer ile ultrasonun 28 gün boyunca eşit sayıda uygulanabilmeleri amacıyla haftada 2 olmak üzere 4 haftada toplamda 8 kere her bir TME bölgesine lazer ve ultrason uygulaması yapılmıştır.

Çalışmamızda DDLT ve DYKU uygulamalarının kondilde meydana getirdikleri değişimleri incelemek için antropometrik ölçümlerin yanısıra, histolojik ve histomorfometrik analizler de kullanıldı. Kaur ve ark. (148) fibroblast büyüme faktörü (FGF) ve DYKU'un ratlarda mandibular kondilde meydana getirdiği değişimleri incelemek için antropometrik ölçüm yöntemini kullanmışlardır. Ekstrakte ettikleri rat mandibulası simfizeal bileşkeden iki hemimandibulaya bölünüp dijital kumpas yardımıyla; total mandibular uzunluk (Me-Co), mandibular kaide uzunluğu (Me-Go), ramus yüksekliği (Co-GoT) ve kondiler proses uzunluğu (Co-Mandibular foramen) ölçümleri yapılmıştır. Çalışmamızda total mandibular uzunluk ve ramus yüksekliği ölçümleri yapılırken Ülgen ve ark.'nın (188) belirttiği antropometrik noktalar referans alınmıştır. Oyonarte ve ark. (147), DYKU'un ratların kondillerinde meydana getirdiği değişimi analiz etmek için histolojik incelemeden yararlanmışlardır. H&E ile boyadıkları kesitlerde kartilaj tabaka kalınlıklarında lineer ölçümler yapmışlardır. El-Bialy ve ark. (164), LED ve DDLT'nin kondildeki etkisini araştırmak için H&E ile boyadıkları kesitlerde total kondiler kartilaj kalınlığını karşılaştırmışlardır. Eğlenen ve ark. (163), mezenkimal kök hücre, DDLT ve üzüm çekirdeği ekstraktının ratların kondillerinde meydana getirdiği değişimi histomorfometrik değerlendirme yöntemiyle incelemişlerdir. Kondilde oluşan vaskülarizasyonu tespit etmek için anti-VEGF antikoru kullanılmış ve boyalı hücreler sayılarak immünreaktivite yok (0), zayıf (+), orta (++) ve güçlü (+++) olarak değerlendirilmiştir. Camcı ve ark. (170), mandibular ilerletme apareyi yapılmış ratlarda stronsiyum renalatın kondiler büyüme üzerine etkisini değerlendirmişlerdir. Kondilde yeni kıkırdak oluşumunu analiz etmek için SOX9 immünolokalizasyonları değerlendirilmiştir. Bu nedenle çalışmamızda antropometrik

ölçüm yöntemlerinin yanısıra histolojik inceleme yapıldı ve için TME'nin hipertrofik, olgun, proliferatif ve fibröz tabakalarının kalınlıkları, toplam kondil kıkırdak kalınlığı ve subkondral kemik ölçümleri yapıldı. Ayrıca histomorfometrik inceleme için anti-VEGF ile anti-SOX9 spesifik antikorların immünolokalizasyonları değerlendirildi.

5.2. VÜCUT AĞIRLIĞI DEĞİŞİMLERİNİN TARTIŞILMASI

Çalışmamızın başlangıcı (1. gün) ve sonunda (28. gün) tüm ratların vücut ağırlıkları ölçülerek kaydedildi. Ultrason ve Lazer+Ultrason gruplarında 4 hafta sonunda vücut ağırlıklarında farklılık görülmezken; diğer gruplarda 28. gün vücut ağırlığı 1. gün vücut ağırlığı ortalamalarından yüksek bulunmuştur. Grupların hepsinde vücut ağırlığı ortalamalarında azalma olmadığından; uyguladığımız FA, DDLT ve DYKU uygulamalarının yanı sıra toz formunda verdiğimiz pelet yemin ratlar tarafından tolere edilebildiğini görmekteyiz. Ancak Negatif kontrol grubunun 28. gün vücut ağırlığı ortalamaları istatistiksel olarak anlamlı derecede yüksek bulunmuştur. Bu durumun sebebinin Negatif kontrol grubu dışındaki tüm grupların alt santral dişlerine uyguladığımız FA'den kaynaklandığını düşünmekteyiz. Aparey uygulanmamış tek grup olan Negatif kontrol grubunun 28. gün vücut ağırlığı ortalamasının diğer gruplardan daha yüksek bulunmasıyla, her ne kadar apareye adaptasyon gösterilmiş olsa da FA'den kaynaklı bir yeme güçlüğü geliştiğini düşünebiliriz.

5.3. ANTROPOMETRİK ÖLÇÜM BULGULARININ TARTIŞILMASI

Çalışmamızda 28. günün sonunda sakrifikasyon sonrası çıkartılan mandibula üzerinde direkt dijital kumpas yardımıyla Co-Me (total mandibular uzunluk) ve Co-GoT (ramus yüksekliği) uzunluklarının doğrusal ölçümü yapıldı. 28. günün sonunda yapılan ölçümlerde gruplar arası karşılaştırmalar yapılmıştır ve her bir grup için iki uzunluk ortalamaları arasında istatistiksel olarak anlamlı farklılık gözlenmiştir. Çalışma bulgularımıza göre; Negatif kontrol grubunun total mandibular uzunluk ve ramus yüksekliği ortalamaları diğer gruplardan istatistiksel olarak anlamlı derecede düşük bulunmuştur. FA uygulanan Pozitif kontrol grubunun her iki uzunluk ortalaması Negatif kontrol grubuna göre yüksek; uygulama yapılan gruplardan anlamlı derecede düşük bulunmuştur. Lazer+Ultrasonun birlikte uygulandığı kombinasyon grubunda her iki uzunluk ortalamaları Lazer ve Ultrason grubuna göre istatistiksel olarak anlamlı derecede yüksek bulunurken, Lazer ve Ultrason gruplarının ortalamaları arasında

anlamlı bir farklılık gözlenmemiştir. FA uygulanmasıyla birlikte Pozitif kontrol grubunda Negatif kontrol grubuna göre mandibular büyüme meydana gelmiştir. Ancak lazer ve ultrason uygulamaları bu büyüme miktarını artırıcı etki göstermiştir. En çok artış lazer ve ultrasonun birlikte uygulanmasıyla meydana gelmiştir. Total mandibular uzunluk ve ramus yüksekliği ortalamalarına ayrı ayrı baktığımız zaman Ultrason grubunda Lazer grubuna göre daha fazla artış görülse de gruplar arası karşılaştırmada iki grup arasında istatistiksel olarak anlamlı bir farklılık bulunmamıştır. Verilerimize göre FA, DYKU ve DDLT uygulamalarının mandibular morfolojide değişiklik meydana getirebileceği ve en fazla etkinin Lazer+Ultrasonun birlikte uygulanmasıyla oluşacağı sonucuna varılmıştır.

Ratlarda kondil bölgesine uygulanan stimülusların ya da hipofonksiyonun kranial morfolojide değişiklik meydana getirdiğini gösteren çeşitli araştırmalar mevcuttur. Ülgen ve ark. (188), 90 günlük ratları sert pelet formundaki diyet ve toz formundaki yumuşak diyetle besleyerek çiğneme hipofonksiyonunun kraniyofasiyal iskeletin büyümesi ve gelişimi üzerindeki etkisi incelemek için kumpas yardımıyla antropometrik kranial, maksiller ve mandibular ölçümler yapmışlardır. Çalışmanın sonuçlarına göre hipofonksiyon grubunda mandibular ramus ve korpus yüksekliğinin azaldığı bulunmuş, büyüyen ratlarda çiğneme hipofonksiyonunun kraniyal büyüme ve gelişme üzerinde anlamlı bir etkisinin olmadığı; ancak çiğneme hipofonksiyonunun maksillofasiyal iskeletin büyüme ve gelişimini etkilediği sonucuna varılmıştır. Bizim çalışmamızda da kondile uygulanan FA, lazer ve ultrasonun maksillofasiyal iskelette total mandibular uzunluk ve ramus yüksekliğinde değişiklik meydana getirdiği tespit edilmiştir. Kaur ve ark. (148), fibroblast büyüme faktörü ve DYKU'un ratlarda mandibular kondilde meydana getirdiği değişimleri incelemek için total mandibular uzunluk (Me-Co), mandibular kaide uzunluğu (Me-Go), ramus yüksekliği (Co-GoT) ve kondiler proses uzunluğu (Co-Mandibular foramen) ölçümleri yapmışlardır. Çalışma sonucunda DYKU uygulanan grupta ramus yüksekliğinde, mandibular kaide uzunluğunda ve kondiler proses uzunluğunda istatistiksel olarak anlamlı artış görülmüştür. Bizim çalışmamızda da ultrason uygulanan Ultrason ve Lazer+Ultrason gruplarında uzunluk ortalamaları Negatif ve Pozitif kontrol gruplarına göre anlamlı derecede yüksek bulunmuştur.

Ratlarda mandibular morfolojide meydana gelen değişimleri lateral sefalometrik filmler ile inceleyen çalışmalar da mevcuttur. Okşayan ve ark. (119), 8 haftalık FA uygulanmış ratlarda 8 J/cm^2 ve 10 J/cm^2 farklı dozlarda uygulanmış DDLT'nin kondiler büyüme üzerindeki etkilerini incelemek için lateral sefalogramlardan yararlanmışlardır. 30. günün sonunda tüm deney gruplarında kondiler proses uzunluğu ve Co-Me önemli derecede artmıştır. El-Bialy ve ark. (189), teröpatik ultrasonun tavşanların mandibulası üzerindeki büyüme etkisini incelemek için lateral sefalogramlardan yararlanmışlardır. Çalışma sonucunda ultrason uygulanan grupta kontrol grubuna göre ramus yüksekliğinde, kondiler ve mandibular uzunluklarda artış olduğunu tespit etmişlerdir. Taira ve ark. (190), 4 haftalık ratlarda alt kesici dişlerin labial hareketi engelleyen bir FA uygulayarak mandibular büyümeyi lateral sefalometrik filmler yardımıyla inceledikleri çalışmaları sonucunda, ramus yüksekliğinde 1,5 mm ve mandibular uzunlukta 2,5 mm artış olduğunu tespit etmişlerdir. Elde ettiğimiz total mandibular uzunluk ve ramus yüksekliği bulguları; Kaur ve ark. (149), Okşayan ve ark. (119), El-bialy ve ark. (189) ile Taira ve ark.'nın (190) çalışmalarıyla uyumluluk göstermiştir.

Özellikle FA, DDLT ve DYKU uygulamalarının mandibulada büyüme artırıcı etkisini incelemek amacıyla bir çok uzunluk ölçümü yapılmıştır. Ancak bu ölçümler arasında mandibular büyümenin en önemli belirteçleri ramus yüksekliği ve total mandibular uzunluktur. Mandibular kaide uzunluğu (Go-Me) kondil noktasını içermeyen bir uzunluk olduğundan, kondilde büyümeyi artırıcı uyaranların etkisinin incelenmesi amaçlandığında yanıltıcı sonuçlar verebilir. Okşayan ve ark.'nın (119) çalışmalarında lazer veya aparey uygulamaları mandibular kaide uzunluğunda herhangi bir artış meydana getirmemiştir.

5.4. HİSTOKİMYASAL BULGULARIN TARTIŞILMASI

Tüm deney gruplarında; her bir denekten rastgele seçilen 3 preparat üzerinde kondilin anterior, orta ve posterior bölgelerinden belirlenen 3 alandan (toplam 9 alan) hipertrofik, olgun, proliferatif ve fibröz tabakalarının kalınlıkları ve toplam kondil kıkırdak kalınlığı ölçümü, kıkırdak tabakasının hemen altındaki 0.5 mm x 0.5 mm'lik kare içindeki alandan subkondral kemik ölçümü yapılmıştır.

5.4.1. Fibröz Tabaka Bulgularının Tartışılması

Bu tabaka kondiler kıkırdağın en yüzeysel tabakasıdır ve çevresi periosteumun dış tabakası ile devam eder. Bu tabaka altta yatan kıkırdak dokusu için koruyucu bir örtü görevi görmektedir (73). Fibröz tabaka kanlanmanın ve hücresel aktivitenin düşük olduğu bir bölgedir. Çalışmamızın sonuçları gruplar arasında fibröz tabaka ortalamalarında istatistiksel olarak anlamlı bir fark olmadığını göstermiştir.

Okşayan ve ark.'nın (119) DDLT uyguladıkları ratlarda kondil kıkırdağının fibröz tabaka kalınlığını kondilin ön ve arka bölgesi olarak değerlendirdikleri çalışmalarında, fibröz tabaka kalınlığında her iki bölge için istatistiksel olarak anlamlı bir farklılık tespit etmemişlerdir. Oyonarte ve ark. (147), ratlara DYKU uyguladıkları çalışmalarında, fibröz tabaka kalınlığında anlamlı bir değişiklik olmadığını bildirmişlerdir. Ghafari ve ark. (191) mandibular ilerletme apareyi yaptıkları ratlarla kontrol grubunu karşılaştırdıkları çalışmalarında yine fibröz tabaka kalınlığında anlamlı bir fark tespit etmemişlerdir. Çalışmamızın sonuçları bu araştırmaların sonuçları ile uyumluluk göstermektedir. Fibröz tabaka ortalamaları uygulama yapılan gruplarda Negatif kontrol grubuna göre daha fazla bulunmuş olsa da kanlanmanın ve hücresel aktivitenin düşük olması nedeniyle yapılan uygulamalar fibröz tabakada istatistiksel bir fark yaratacak kadar etkili olamamıştır. Ancak istatistiksel olarak anlamlı bir fark bulunamamasına rağmen Lazer+Ultrason grubunda fibröz tabaka kalınlığındaki artışın diğer gruplara göre daha fazla olması dikkat çekicidir.

Bizim çalışma bulgularımızın aksine, Sasaki ve ark. (165) ratlara DYKU stimülasyonu ile kombine mandibular ilerletme apareyi uyguladıkları çalışmalarında fibröz tabakada hipertrofi olduğunu belirtmişlerdir. Hacıoğlu ve ark. (192) mandibular ilerletme apareyi uygulanan grupla negatif kontrol grubunu karşılaştırdıklarında, aparey grubunda fibröz tabaka kalınlığının artmış, pozitif kontrol grubuyla DDLT uyguladıkları grup karşılaştırıldığında ise lazer grubunda fibröz tabaka kalınlığının azalmış olduğunu tespit etmişlerdir. Hacıoğlu 5 haftalık ratlar kullandıkları çalışmalarında tespit ettkileri bu farklılığın; diğer çalışmalarda kullanılan 8 haftalık ratlara göre 5 haftalık ratların daha fazla büyüme potansiyeline sahip olmasından kaynaklandığını bildirmişlerdir (192).

5.4.2. Proliferatif Tabaka Bulgularının Tartışılması

Proliferatif tabakadaki hücreler, biyomekanik kuvvetler tarafından osteoblastlara veya kondrositlere farklılaşabilmektedir (73). Çalışma verilerimize göre proliferatif tabaka ortalamaları arasında istatistiksel olarak anlamlı farklılık gözlenmiştir. Lazer+Ultrason grubunda proliferatif tabaka kalınlığı Pozitif ve Negatif kontrol gruplarına göre yüksek bulunurken, diğer gruplar arasında anlamlı bir farklılık bulunmamıştır. Proliferatif tabakada kondroblaslatlara dönüşebilen hücreler ve kan damarlarının etrafında yer alan hücreler olarak iki farklı hücre grubu bulunmaktadır. Kondroblastlara dönüşen hücreler hipertrofik tabakada subkondral kemiğe değişimi başlatırlar (119). Lazer+Ultrasonun kombine uygulanmasının; kanlanmanın artmasından kaynaklı mezenşimal hücrelerin çoğalmasına sebep olarak, proliferatif tabaka kalınlığında artış meydana getirdiğini düşünmekteyiz.

Kaur ve ark. (148), 28 gün boyunca ratlara DYKU uyguladıkları çalışmalarında, DYKU grubunda kontrol grubuna kıyasla proliferatif tabakada hem hücre sayısında hem de tabaka kalınlığında artış tespit etmişlerdir. Hacıoğlu ve ark. (192), FA uyguladıkları ratlarda kontrol grubuyla kıyasladıklarında proliferatif tabakada artış bildirmişlerdir. Hadaegh ve ark. (159), DYKU ile kontrol grubunu karşılaştırdıkları çalışmalarında yine ultrason grubunda proliferatif tabaka kalınlığında artış olduğunu belirtmişlerdir. Bizim çalışmamızda ise bu çalışmalardan farklı olarak FA uygulanan Pozitif kontrol grubunda, Lazer grubunda ve Ultrason grubunda, Negatif kontrol grubuna göre istatistiksel olarak anlamlı bir artış görülmemiştir. Sadece Lazer+Ultrasonun kombine uygulandığı grupta Negatif ve Pozitif kontrol gruplarına kıyasla proliferatif tabaka kalınlığında artış tespit edilmiştir.

Proliferatif tabaka kalınlığında azalma tespit eden çalışmalar da mevcuttur. Okşayan ve ark. (119), FA ve DDLT uyguladıkları gruplarda kontrol grubuna kıyasla proliferatif tabaka kalınlığında azalma olduğunu bildirmişlerdir. Oyonarte ve ark. (147) DYKU uyguladıkları çalışmalarında ultrason grubunda proliferatif tabaka kalınlığında azalma tespit etmişlerdir. Bu durumu, hücresel aktivite arttıkça proliferatif tabaka kalınlığının azalması olarak açıklamışlardır (193).

5.4.3. Olgun Tabaka Bulgularının Tartışılması

Olgun tabaka matürasyonun çeşitli aşamalarındaki kondrositleri içermektedir. Bu tabakadaki hücresel morfoloji, ilerleyen derinlikle birlikte düzleşmiş formdan küresel şekle doğru değişmektedir (73). Bulgularımıza göre Negatif kontrol, Pozitif kontrol, Lazer, Ultrason ve Lazer+Ultrason gruplarının olgun tabaka kalınlık ortalamaları arasında istatistiksel olarak anlamlı farklılık gözlenmemiştir. Çalışma verilerimizde gruplar arası karşılaştırmada istatistiksel olarak anlamlı farklılık görülmese de, her bir grup için olgun tabaka kalınlık ortalamalarına baktığımızda FA uyguladığımız Pozitif kontrol grubunda Negatif kontrol grubuna göre kalınlığın arttığını, lazer ve ultrason uygulanan deney gruplarında ise Pozitif kontrol grubuna göre olgun tabaka kalınlığının azaldığını görmekteyiz. En fazla azalma Lazer+Ultrason grubunda olmakla birlikte, sırasıyla Ultrason ve Lazer grubunda Pozitif kontrol grubuna kıyasla azalma meydana gelmiştir. Pozitif kontrol grubundaki artışın, apareyin kondilde endokondral kemikleşmeyi artırması ve proliferatif tabakadaki hücrelerin kondroblastlara dönüşmesinden kaynaklandığını düşünmekteyiz. Diğer deney gruplarında ise lazer ve ultrasonun kanlanmayı artırarak endokondral kemikleşme sürecini hızlandırdığını, böylece kıkırdak yapıdan subkondral kemiğe dönüşümün arttığını ve sonuç olarak olgun tabakada azalma meydana geldiğini düşünmekteyiz. Bu kemikleşme sürecini en fazla artıran uygulamanın Lazer+Ultrasonun kombine uygulandığında gerçekleştiğini olgun tabaka kalınlığının en az bu grupta ölçülmesinden çıkarabiliriz.

Okşayan ve ark. (119) yaptıkları çalışmalarında kondilin ön bölgesinden ölçtükleri olgun tabaka kalınlık ortalamalarını karşılaştırmışlar ve DDLT uygulaması yaptıkları gruplarda kontrol grubuna kıyasla olgun tabaka kalınlığının istatistiksel olarak azaldığını tespit etmişlerdir. Li ve ark. (194) elektrik şok uygulayarak stres oluşturdukları ratlarda TME yapısındaki değişiklikleri inceledikleri çalışmalarında, deney gruplarında kontrol grubuna kıyasla özellikle kondilin arka bölgesinde olgun tabaka kalınlığında azalma olduğunu bildirmişlerdir. Bizim çalışmamızda lazer ve ultrason uygulanan deney gruplarında olgun tabaka ortalamalarındaki azalmanın istatistiksel olarak anlamlı bir farklılık göstermemesini, gruplardaki rat sayısının Okşayan ve ark. (119) ile Li ve ark.'nın (194) çalışmalarındaki örneklem büyüklüğünden az olmasından kaynaklandığı düşünülmektedir. Rat sayılarını arttırarak

yapılacak ileri çalışmalarda olgun tabakadaki değişikliklerin istatistiksel olarak da anlamlı olabileceği ön görülmektedir.

5.4.3. Hipertrofik Tabaka Bulgularının Tartışılması

Kondrojenik soyun terminal farklılaşma aşaması olan hipertrofik tabaka, kıkırdağın kemikle yer değiştirmesi yani endokondral ossifikasyonun gerçekleştiği tabakadır (73). Bulgularımıza göre Negatif kontrol, Pozitif kontrol, Lazer, Ultrason ve Lazer+Ultrason gruplarının hipertrofik tabaka ortalamaları arasında istatistiksel olarak anlamlı farklılık gözlenmemiştir. Çalışma verilerimizde gruplar arası karşılaştırmada istatistiksel olarak anlamlı farklılık görülmese de, her bir grup için hipertrofik tabaka kalınlık ortalamalarına baktığımızda FA uyguladığımız Pozitif kontrol grubunda Negatif kontrol grubuna göre kalınlığın arttığını, lazer ve ultrason uygulanan deney gruplarında ise Pozitif kontrol grubuna göre hipertrofik tabaka kalınlığının azaldığını görmekteyiz. En fazla azalma Lazer+Ultrason grubunda olmakla birlikte, sırasıyla Ultrason ve Lazer grubunda Pozitif kontrol grubuna kıyasla azalma meydana gelmiştir. Uygulama yapılan deney gruplarında Pozitif kontrol grubuna göre hipertrofik tabakadaki azalmanın sebebinin; lazer ve ultrasonun kanlanmayı artırarak endokondral kemikleşme sürecini hızlandırması ve böylece hipertrofik tabakanın kemikleşmeye başlaması olarak açıklayabiliriz. Bu kemikleşme sürecini en fazla artıran uygulamanın Lazer+Ultrasonun kombine uygulandığında gerçekleştiğini hipertrofik tabaka kalınlığının en az bu grupta ölçülmesinden çıkarabiliriz.

Bizim bulgularımızın aksine, Sasaki ve ark. (165) yalnızca FA uyguladıkları ratlara kıyasla, DYKU stimülasyonu ile kombine FA uygulanan ratların kondiler hipertrofik hücre tabakasında hipertrofi olduğunu bildirmişlerdir. Kaur ve ark.'nın (148) çalışmasında ise; DYKU ile tedavi edilen grubun hipertrofik tabakasının hücre boyutunda ve bFGF ile tedavi edilen grubun hipertrofik tabakasının hücre sayısı ile hipertrofik tabaka genişliğinde artış olduğunu tespit etmişlerdir.

Okşayan ve ark. (119) yaptıkları çalışmalarında kondilin arka bölgesinden ölçtükleri hipertrofik tabaka kalınlık ortalamalarını karşılaştırmışlar ve DDLT uygulaması yaptıkları gruplarda kontrol grubuna kıyasla hipertrofik tabaka kalınlığının istatistiksel olarak azaldığını tespit ederken, kondilin ön bölgesinden yaptıkları ölçümleri karşılaştırdıklarında ise istatistiksel olarak anlamlı bir farklılık tespit etmemişlerdir. Ghafari ve ark. (191) ratlarda FA uyguladıkları çalışmalarında deney

sonucunda hipertrofik tabaka kalınlığının azaldığını bildirmişlerdir. Bizim çalışmamızda lazer ve ultrason uygulanan deney gruplarında hipertrofik tabaka ortalamalarındaki azalmanın istatistiksel olarak anlamlı bir farklılık göstermemesinin, gruplardaki rat sayısının Okşayan ve ark.'nın (119) çalışmasındaki örneklem büyüklüğünden az olmasından kaynaklandığını; Ghafari ve ark.'nın (191) istatistiksel olarak anlamlı bir farklılık tespit etmelerinin ise büyüme potansiyeli daha fazla olan 30 günlük ratlar üzerinde çalışmalarından kaynaklandığını düşünmekteyiz. Rat sayılarını arttırarak daha genç ratlar üzerinde yapılacak ileri çalışmalarda olgun tabakadaki değişikliklerin istatistiksel olarak da anlamlı olabileceği ön görülmektedir.

5.4.4. Total Kıkırdak Bulgularının Tartışılması

Negatif kontrol, Pozitif kontrol, Lazer, Ultrason ve Lazer+Ultrason gruplarının total kıkırdak ortalamaları arasında istatistiksel olarak anlamlı farklılık gözlenmemiştir. Bizim çalışmamaızda uyumlu olarak Abtahi ve ark. (120) FA uyguladıkları tavşanlarda DDLT'nin kondildeki büyüme üzerine etkisini inceledikleri çalışmalarında, lazer ve kontrol grupları arasında kartilaj kalınlığında istatistiksel olarak anlamlı bir farklılık tespit edilmemiştir. Okşayan ve ark. (119) arka ve ön olarak ölçüm yaptıkları kartilaj tabakasında, her iki kondil kıkırdak kalınlığını FA ve lazer uygulandığı deney gruplarında kontrol grubuna kıyasla istatistiksel olarak daha düşük değerlerde bulmuşlardır. Sato ve ark.'nın (195) ratlara FA uygulayarak mandibulada fonksiyonel kayma elde ettikleri çalışmalarının sonucunda, total kıkırdak kalınlığında azalma tespit etmişlerdir. Bu çalışmaların sonuçlarının aksine bizim çalışma verilerimizde gruplar arası karşılaştırmada istatistiksel olarak anlamlı farklılık görülmese de, her bir grup için total kıkırdak kalınlık ortalamalarına baktığımızda FA uyguladığımız Pozitif kontrol grubunda Negatif kontrol grubuna göre kalınlığın arttığını, lazer ve ultrason uygulanan deney gruplarında ise Pozitif kontrol grubuna göre total kıkırdak kalınlığının azaldığını görmekteyiz. En fazla azalma Lazer+Ultrason grubunda olmakla birlikte, sırasıyla Ultrason ve Lazer grubunda Pozitif kontrol grubuna kıyasla azalma meydana gelmiştir. Uygulama yapılan deney gruplarında Pozitif kontrol grubuna göre total kıkırdak kalınlığındaki azalmanın sebebini; lazer ve ultrasonun kemikleşmeyi artırması olarak açıklayabiliriz. Bu kemikleşme sürecini en fazla artıran uygulamanın Lazer+Ultrasonun kombine uygulandığında gerçekleştiğini total kıkırdak kalınlığının en az bu grupta ölçülmesinden çıkarabiliriz.

5.4.5. Subkondral Kemik Bulgularının Tartışılması

Negatif kontrol, Pozitif kontrol, Lazer, Ultrason ve Lazer+Ultrason gruplarının subkondral kemik ortalamaları arasında istatistiksel olarak anlamlı farklılık gözlenmiştir. Negatif kontrol grubunun subkondral kemik ortalamaları Pozitif kontrol, Lazer, Ultrason ve Lazer+Ultrason gruplarından istatistiksel olarak anlamlı derecede düşük bulunurken; diğer grupların subkondral kemik ortalamaları arasında istatistiksel olarak anlamlı farklılık gözlenmemiştir. Uygulama yapılan deney grupları arasında istatistiksel olarak anlamlı farklılık tespit edilememiş olmasına rağmen subkondral kemik ortalamalarına baktığımız zaman; en fazla subkondral kemik ölçümünün Lazer+Ultrason grubunda, sonrasında sırayla Ultrason, Lazer ve Pozitif kontrol grubunda olduğunu görmekteyiz.

Abtahi ve ark. (120) FA uyguladıkları tavşanlarda DDLT'nin kondildeki büyüme üzerine etkisini inceledikleri çalışmalarında, yeni kondiler kemik kalınlığının istatistiksel olarak daha fazla olduğunu tespit etmişlerdir. Rabie ve ark. (174) ratlara FA uyguladıkları çalışmalarında yeni kemik oluşumundaki artış olduğunu ve yeni kemik oluşumunun en yüksek seviyesinin 30. günde ölçüldüğünü bildirmişlerdir. Çalışma verilerimiz Abtahi ve ark. (120) ile Rabie ve ark. (174) çalışmalarıyla uyumluluk göstermektedir. Ancak bizim sonuçlarımızın aksine Okşayan ve ark. (119) DDLT uygulaması yaptıkları çalışmalarında gruplar arasında kondilin hem ön hem arka bölgesinde subkondral kemik açısından istatistiksel olarak anlamlı bir farklılık tespit etmemişlerdir.

5.5. İMMÜNOHİSTOKİMYASAL BULGULARIN TARTIŞILMASI

İmmunohistokimyasal boyama ile hücresel immunoreaktivite değerlendirmeleri hücre sayımı ile yapılmıştır. Tüm deney gruplarında; her bir denekten rastgele seçilen 3 preparat üzerinde belirlenen 3 alandan (toplam 9) pozitif boyanan hücreler sayılmıştır. İmmunohistokimyal pozitif boyanan hücre sayıları 0 (boyanan hücre yok), 1 (1-10 hücre), 2 (11-20 hücre), 3 (21 hücre ve üzeri) olacak şekilde sınıflandırılarak semikantitatif değerlendirme yapılmıştır.

5.5.1. VEGF Bulgularının Tartışılması

Çalışma bulgularımıza göre Negatif kontrol, Pozitif kontrol, Lazer, Ultrason ve Lazer+Ultrason gruplarının VEGF ortalamaları arasında istatistiksel olarak anlamlı

farklılık gözlenmiştir. Negatif kontrol grubunun VEGF ortalamaları Pozitif kontrol, Lazer, Ultrason ve Lazer+Ultrason gruplarından istatistiksel olarak anlamlı derecede düşük, Lazer+Ultrason grubunun VEGF ortalamaları Pozitif kontrol, Lazer ve Ultrason gruplarından istatistiksel olarak anlamlı derecede yüksek bulunmuştur, diğer grupların VEGF ortalamaları arasında istatistiksel olarak anlamlı farklılık gözlenmemiştir.

Rabie ve ark. (82) ratlara FA uyguladıkları çalışmalarında, aparey grubunda kontrol grubuna kıyasla VEGF ekspresyonunda kademeli bir artış olduğunu, en fazla değişikliğin deneyin 14. gününde kondilin arka bölgesinde meydana geldiğini bildirmişlerdir. Eğlenen ve ark. (163) DDLT'nin ratlarda VEGF ekspresyonunu artırdığını tespit etmişlerdir. Çalışma verilerimiz Rabie ve ark. (82) ile Eğlenen ve ark.'nın (163) çalışmalarıyla uyumluluk göstermektedir. FA, DDLT ve DYKU uygulaması yaptığımız gruplarda Negatif kontrol grubuna göre VEGF ekspresyonu artış göstermesiyle birlikte, en fazla VEGF ekspresyonunu Lazer+Ultrasonun kombine uygulandığı grupta görmekteyiz. VEGF vaskülarizasyon ve yeni damar oluşumunu tetikleyen güçlü bir neovaskülarizasyon düzenleyicisidir, büyüyen ratların kondillerinde ve glenoid fossada eksprese edilmektedir. Yeni kan damarlarıyla birlikte göç eden farklılaşmamış mezenkimal hücreler, osteoblastlara farklılaşma ve kemik oluşumuna yol açma potansiyeline sahip olan osteoprogenitör hücrelere farklılaşmaktadır. Bu nedenle neovaskülarizasyon ve yeni kemik oluşumu yakından ilişkili olan VEGF'in ekspresyon modelini çeşitli yollarla indüklenen mandibular kondillerde niceliksel olarak değerlendirmek ve karşılaştırmak önemlidir (82,196). Çalışmamızda VEGF ekspresyonun tüm gruplarda Negatif kontrol grubuna göre artması ve Lazer+Ultrasonun kombine uygulandığı grupta en yüksek VEGF ekspresyonunun görülmesi histokimyasal sonuçlarımızı da destekler niteliktedir.

5.5.2. SOX9 Bulgularının Tartışılması

Çalışma bulgularımıza göre Negatif kontrol grubunun SOX9 ortalamaları Ultrason ve Lazer+Ultrason gruplarından istatistiksel olarak anlamlı derecede düşük, Lazer+Ultrason grubunun SOX9 ortalamaları Pozitif kontrol, Lazer ve Ultrason gruplarından istatistiksel olarak anlamlı derecede yüksek bulunurken; diğer grupların SOX9 ortalamaları arasında istatistiksel olarak anlamlı farklılık gözlenmemiştir.

Camcı ve ark. (170) FA uygulanmış büyüyen ratlarda sistemik stronsiyum renalatın kondil büyümesi üzerindeki etkilerini değerlendirmek amacıyla SOX9 antikor

analizi yaptıkları çalışmalarında, FA uyguladıkları grupta kontrol grubuna kıyasla SOX9 immunolokalizasyonunun arttığını tespit etmişlerdir. Xiong ve ark. (171) yetişkin ratlarda FA'den kaynaklı mandibular ilerletmenin ürettiği mekanik gerilimin, SOX9 ekspresyonunda artışa sebep olduğunu bildirmişlerdir. Transkripsiyon faktörü SOX9'un kontrolü altında mezenkimal hücrelerin çoğalmasının teşvik edildiğini ve bu mezenkimal hücrelerin daha sonra kondiler büyümeye yol açan kondrojenik yola girdiklerini belirtmişlerdir. Çalışmamızda gruplar arası karşılaştırma yapıldığında Camcı ve ark. (170) ile Xiong ve ark.'nın (171) bulgularının tersine, FA uygulanan Pozitif kontrol grubunda, Negatif kontrol grubuna göre istatistiksel olarak anlamlı bir artış tespit edilememiştir. Ancak Ultrason ve Lazer+Ultrason uygulanan ratlarda Negatif kontrol grubuna göre SOX9 ekspresyonunun istatistiksel olarak anlamlı şekilde arttığı görülmüştür. Ultrason grubunun SOX9 ortalamaları sadece Negatif kontrol grubuna göre anlamlı derecede yüksek çıkarken, Pozitif kontrol ve Lazer grupları ile arasında istatistiksel bir fark bulunamamıştır. Oysa Lazer+Ultrason grubunun SOX9 ortalamaları diğer tüm gruplara göre istatistiksel olarak anlamlı derecede yüksek bulunmuştur. Literatür taraması yapıldığında FA uygulanmış ratlarda DDLT veya DYKU uygulamalarının kondildeki etkilerini SOX9 immunolokalizasyonu ile değerlendiren başka bir çalışma bulunamamıştır.

SOX9 mandibular kondillerin yanı sıra uzun kemikte mezenkimal hücrelerin kondrogenetik yola farklılaşmasının kontrol edilmesinde kritik bir rol oynamaktadır. SOX9 mezenkimal hücre farklılaşmasını ve tip II kollajen gen ekspresyonunu düzenleyerek kıkırdak oluşumunun yeniden aktivasyonuna ve ardından endokondral ossifikasyona katkıda bulunabilmektedir (171). Yaptığımız çalışmanın sonuçları FA uygulanan ratlarda SOX9 ekspresyonunu en fazla Lazer+Ultrason uygulamasının arttırdığını, lazer ve ultrasonun kombine uygulanmasının fonksiyonel aparey uygulanan ratlarda kıkırdak oluşumunu aktive etmede en etkili yöntem olduğunu göstermiştir.

6. SONUÇLAR VE ÖNERİLER

Büyüyen ratlarda FA, DDLT, DYKU ve kombine yapılan uygulamaların mandibular büyüme ve mandibular kondil bölgesinde etkilerinin incelendiği bu çalışmada, elde edilen histomorfometrik ve immünohistokimyasal bulguların değerlendirilmesiyle aşağıdaki sonuçlara ulaşılmıştır:

1. 28 günlük deney süreci sonunda total mandibular uzunluk ve ramus yüksekliğinde meydana gelen değişim karşılaştırıldığında; Negatif kontrol grubuna göre tüm uygulama yapılan deney gruplarında mandibular büyümede artış saptanmıştır. En fazla uzunluk artışı Lazer+Ultrasonun kombine uygulandığı grupta görülmüştür. Pozitif kontrol grubuna kıyasla Lazer grubunda ve Ultrason grubunda uzunluk ölçümlerinde artış görülmüştür; ancak Lazer grubu ve Ultrason grubu arasında istatistiksel olarak farklılık bulunamamıştır.

2. Histomorfometrik incelemede fibröz tabaka kalınlık ortalamaları açısından gruplar arasında bir fark bulunamamıştır.

3. Histomorfometrik incelemede proliferatif tabaka kalınlık ortalamaları açısından Lazer+Ultrasonun kombine uygulandığı grupta Negatif ve Pozitif kontrol gruplarına göre artış görülmüştür. Diğer uygulama yapılan deney gruplarının proliferatif tabaka ortalamaları arasında bir fark bulunamamıştır.

4. Histomorfometrik incelemede olgun ve hipertrofik tabakaları ile total kıkırdak kalınlığı ortalamaları açısından gruplar arasında bir fark bulunamamıştır.

5. Yapılan histomorfometrik analizler sonucunda subkondral kemik ortalamaları açısından tüm uygulama yapılan deney gruplarında, Negatif kontrol grubuna göre artış görülmüştür.

6. İmmünohistokimyasal incelemede VEGF düzeyleri açısından tüm uygulama yapılan deney gruplarında Negatif kontrol grubuna göre artış görülmüştür. En yüksek VEGF düzeyinin Lazer+Ultrasonun kombine uygulandığı grupta olduğu tespit edilmiştir.

7. İmmünohistokimyasal incelemede SOX9 düzeyleri açısından Ultrason ve Lazer+Ultrason gruplarında Negatif kontrol grubuna göre artış görülmüştür. En yüksek

SOX9 düzeyinin Lazer+Ultrasonun kombine uygulandığı grupta olduğu tespit edilmiştir.

Tüm bulgularımız göz önüne alındığında; büyüyen ratlarda FA, DDLT ve DYKU uygulamalarının endokonral ossifikasyonu hızlandırarak mandibular büyümeyi arttırabileceği gösterilmiştir. Bu amaçla en başarılı sonuç Lazer ve Ultrasonun kombine uygulanmasıyla sağlanmıştır. Kombine uygulamanın biyoinhibisyona neden olmadığı, aksine sinerjik etki meydana getirerek VEGF ve SOX9 ekspresyonunu belirgin şekilde arttırdığı saptanmıştır.

Mandibular retrognati kaynaklı Sınıf II maloklüzyona sahip hastaların fonksiyonel ortopedik tedavileri sırasında FA ile birlikte DDLT ve DYKU'nun kombine uygulanmasıyla kondilin vaskülarizasyonunun artabileceği ve kıkırdak oluşumunun aktive edilebileceği kanısındayız. Ancak klinik uygulamaya geçilmeden önce daha ileri hayvan çalışmalarına ihtiyaç vardır.

KAYNAKLAR

1. Proffit, W. R., Fields, H. W. (2000). *Contemporary Orthodontics*, (6rd ed.). St. Louis: Mosby Inc.
2. Graber T. M. (2000). Functional Appliances. İçinde T. M. Graber, (Ed.), Orthodontics, *Current Principles and Techniques.* St. Louis: Mosby Inc.
3. Jarabak, J. R., Fizzel, J. A. (1972). *Technique and Treatment with Light-Wire Appliances*, (2nd ed.). St. Louis: Mosby Inc. 589-590.
4. McNamara Jr, J. A. (1981). Components of Class II malocclusion in children 8–10 years of age. *The Angle Orthodontist*, 51(3), 177-202.
5. Graber, T. M., Rakosi, T., Petrovic, A. G. (1997). *Dentofacial Orthopedics with Functional Appliances*, (2nd ed.). St.Louis: Mosby Inc.
6. Lew, K. K., Foong, W. C., Loh, E. (1993). Malocclusion prevalence in an ethnic Chinese population. *Australian Dental Journal*, 38(6), 442-449.
7. Helm, S. (1968). Malocclusion in Danish children with adolescent dentition: an epidemiologic study. *American Journal of Orthodontics*, 54(5), 352-366.
8. Lux, C. J., Dücker, B., Pritsch, M., Komposch, G., Niekusch, U. (2009). Occlusal status and prevalence of occlusal malocclusion traits among 9-year-old schoolchildren. *The European Journal of Orthodontics*, 31(3), 294-299.
9. Jones, W. B. (1987). Malocclusion and facial types in a group of Saudi Arabian patients referred for orthodontic treatment: a preliminary study. *British Journal of Orthodontics*, 14(3), 143-146.
10. Yang, W. S. (1990). The study on the orthodontic patients who visited department of orthodontics, Seoul National University Hospital. *Taehan Ch'ikkwa Uisa Hyophoe Chi*, 28(9), 811-821.
11. Sayin, M. Ö., Türkkahraman, H. (2004). Malocclusion and crowding in an orthodontically referred Turkish population. *The Angle Orthodontist*, 74(5), 635-639.
12. Gelgor, I. E., Karaman, I. A., Ercan, E. (2007). Prevalence of malocclusion among adolescents in central anatolia. *European Journal of Dentistry*, 1(03), 125-131.
13. Sari, Z., Uysal, T., Karaman, A. I., Basciftci, F. A., Usumez, S., Demir, A. (2003). Orthodontic malocclusions and evaluation of treatment alternatives: an epidemiologic study. *Turkish Journal of Orthodontics*, 16(2), 119-26.
14. Celikoglu, M., Akpinar, S., Yavuz, I. (2010). The pattern of malocclusion in a sample of orthodontic patients from Turkey. *Medicina Oral, Patologia Oral, Cirugia Bucal*, 15(5), 791-6.
15. Bishara, S. E. (2006). Class II malocclusions: diagnostic and clinical considerations with and without treatment. *Seminars in Orthodontics*, (12)1, 11-24.
16. Shaughnessy, T., Shire, L. H. (1988). Etiology of Class II malocclusions. *Pediatric Dentistry*, 10(4), 336-338.
17. Lundstrom, A. (1984). Nature versus nurture in dento-facial variation. *The European Journal of Orthodontics*, 6(1), 77-91.
18. Ülgen, M. A. (2010). *Anomaliler, Sefalometri, Etioloji, Büyüme ve Gelişim, Tanı*, (4. basım). Ankara: Ankara Üniversitesi Diş Hekimliği Fakültesi Yayınları.
19. Smith, R. A. (1939). The etiology of Angle class II division I malocclusion. *The Angle Orthodontist*, 9(1), 15-19.
20. Harvold, E. P., Tomer, B. S., Vargervik, K., Chierici, G. (1981). Primate experiments on oral respiration. *American Journal of Orthodontics*, 79(4), 359-372.
21. Fränkel, R. (1984). Concerning recent articles on Fränkel appliance therapy. *American Journal of Orthodontics*, 85(5), 441-447.
22. Fisk, G. V., Culbert, M. R., Grainger, R. M., Hemrend, B., Moyers, R. (1953). The morphology and physiology of distoclusion: A summary of our present knowledge. *American Journal of Orthodontics*, 39(1), 3-12.
23. Craig, C. E. (1951). The skeletal patterns characteristic of Class I and Class II, Division I malocclusions in norma lateralis. *The Angle Orthodontist*, 21(1), 44-56.
24. Varrela, J. (1998). Early developmental traits in Class II malocclusion. *Acta Odontologica Scandinavica*, 56(6), 375-377.
25. Kirschneck, C., Römer, P., Proff, P., Lippold, C. (2013). Association of dentoskeletal morphology with incisor inclination in angle class II patients: a retrospective cephalometric study. *Head & Face Medicine*, 9, 1-8.
26. Moyers, R. E. (2005). Handbook of Orthodontics. İçinde R. E. Moyers (Ed.), *Classification and Termination of Malocclusion.* Year Book Medical Publishers, Chicago; 183-195.

27. Brodie, A. G. (1953). Muscular factors in the diagnosis and treatment of malocclusion. *The Angle Orthodontist*, 23, 71-77.
28. Brezniak, N., Arad, A., Heller, M., Dinbar, A., Dinte, A.,Wasserstein, A. (2002). Pathognomonic cephalometric characteristics of Angle Class II Division 2 malocclusion. *The Angle Orthodontist*, 72(3), 251-257.
29. Swann, G. C. (1954). The diagnosis and interception of Class II, Division 2 malocclusion. *American Journal of Orthodontics*, 40(5), 325-340.
30. Strang, R. H. W. (1958). Class II, division 2 malocclusion. *The Angle Orthodontist*, 28(4), 210-214.
31. Barich, F. T. (1946). Management of class II, division 2 (angle) malocclusions. *American Journal of Orthodontics and Oral Surgery*, 32(11), 611-618.
32. Bratu, D. C., Bălan, R. A., Szuhanek, C. A., Pop, S. I., Bratu, E. A., Popa, G. (2014). Craniofacial morphology in patients with Angle Class II division 2 malocclusion. *Romanian Journal of Morphology and Embryology*, 55(3), 909-913.
33. Koretsi, V., Zymperdikas, V. F., Papageorgiou, S. N., Papadopoulos, M. A. (2015). Treatment effects of removable functional appliances in patients with Class II malocclusion: a systematic review and meta-analysis. *European Journal of Orthodontics*, 37(4), 418-434.
34. Ülgen, M. (2005). *Ortodontik Tedavi Prensipleri*, (7. basım). Ankara: Ankara Üniversitesi Diş Hekimliği Fakültesi Yayınları.
35. Erverdi, N., (2017). *Çağdaş Ortodonti*. İstanbul: Quintessence Yayıncılık.
36. Wahl, N. (2005). Orthodontics in 3 millennia. Chapter 3: The professionalization of orthodontics. *American Journal of Orthodontics and Dentofacial Orthopedics*, 127(6), 749-753.
37. Moss, M. L., Salentijn, L. (1969). The primary role of functional matrices in facial growth. *American Journal of Orthodontics*, 55(6), 566-577.
38. Fränkel, R. (1969). The treatment of Class II, Division 1 malocclusion with functional correctors. *American Journal of Orthodontics*, 55(3), 265-275.
39. McNamara, J. A., Brudon, W. L. (1993). *Orthodontic and Orthopedic Treatment in The Mixed Dentition*. Ann Arbor: Needham Press.
40. Hotz, R. P. (1973). The changing pattern of European orthodontics. *British Journal of Orthodontics*, 1(1), 4-8.
41. Harvold, E. P., Vargervik, K. (1971). Morphogenetic response to activator treatment. *American Journal of Orthodontics*, 60(5), 478-490.
42. Sofitha, M. D., Mohamed Iqbal, J. (2019). Functional appliances: Origins, the Present & the Future. *Journal of Dental and Medical Science*, 18(5), 65-68.
43. Petrovic, A. C., Stutzmann, J. J., Oudet, C. L. (1986). Control processes in the postnatal growth of the condylar cartilage of the mandible. *Revista Ibero-Americana de Ortodoncia*, 6(1), 11-58.
44. Birkebæk, L., Melsen, B., Terp, S. (1984). A laminagraphic study of the alterations in the temporo-mandibular joint following activator treatment. *The European Journal of Orthodontics*, 6(1), 257-266.
45. Malta, L. A., Baccetti, T., Franchi, L., Faltin Jr, K., McNamara Jr, J. A. (2010). Long-term dentoskeletal effects and facial profile changes induced by bionator therapy. *The Angle Orthodontist*, 80(1), 10-17.
46. Cozza, P., Baccetti, T., Franchi, L., De Toffol, L., McNamara Jr, J. A. (2006). Mandibular changes produced by functional appliances in Class II malocclusion: a systematic review. *American Journal of Orthodontics and Dentofacial Orthopedics*, 129(5), 1-12.
47. Forsberg, C. M., Odenrick, L. (1981). Skeletal and soft tissue response to activator treatment. *The European Journal of Orthodontics*, 3(4), 247-253.
48. Pancherz, H. (1984). A cephalometric analysis of skeletal and dental changes contributing to Class II correction in activator treatment. *American Journal of Orthodontics*, 85(2), 125-134.
49. D'Antò, V., Bucci, R., Franchi, L., Rongo, R., Michelotti, A., Martina, R. (2015). Class II functional orthopaedic treatment: a systematic review of systematic reviews. *Journal of Oral Rehabilitation*, 42(8), 624-642.
50. Baysal, A., Uysal, T. (2014). Dentoskeletal effects of Twin Block and Herbst appliances in patients with Class II division 1 mandibular retrognathy. *European Journal of Orthodontics*, 36(2), 164-172.
51. Giuntini, V., Vangelisti, A., Masucci, C., Defraia, E., McNamara Jr, J. A., Franchi, L. (2015). Treatment effects produced by the Twin-block appliance vs the Forsus Fatigue Resistant Device in growing Class II patients. *The Angle Orthodontist*, 85(5), 784-789.
52. Karacay, S., Akin, E., Olmez, H., Gurton, A. U., Sagdic, D. (2006). Forsus Nitinol Flat Spring and Jasper Jumper corrections of Class II division 1 malocclusions. *The Angle Orthodontist*, 76(4), 666-72.

53. Stamenković, Z., Raičković, V., Ristić, V. (2015). Changes in soft tissue profile using functional appliances in the treatment of skeletal class II malocclusion. *Srpski Arhiv Za Celokupno Lekarstvo*, 143(1-2), 12-5.
54. Nielsen, I. L. (1984). Facial growth during treatment with the function regulator appliance. *American Journal of Orthodontics*, 85(5), 401-10.
55. Yildirim, E., Karacay, S., Tekin, D. (2021). Three-Dimensional Evaluation of Soft Tissue Changes after Functional Therapy. *Scanning*, 9928101.
56. Claudino, L. V., Mattos, C. T., Ruellas, A. C., Sant' Anna, E. F. (2013). Pharyngeal airway characterization in adolescents related to facial skeletal pattern: a preliminary study. *American Journal of Orthodontics and Dentofacial Orthopedics*, 143(6), 799-809.
57. Xiang, M., Hu, B., Liu, Y., Sun, J., Song, J. (2017). Changes in airway dimensions following functional appliances in growing patients with skeletal class II malocclusion: A systematic review and meta-analysis. *International Journal of Pediatric Otorhinolaryngology*, 97, 170-180.
58. Yildirim, E., Karacay, S. (2021). Volumetric Evaluation of Pharyngeal Airway after Functional Therapy. *Scanning*, 6694992.
59. Bavbek, N. C., Tuncer, B. B., Turkoz, C., Ulusoy, C., Tuncer, C. (2016). Changes in airway dimensions and hyoid bone position following class II correction with forsus fatigue resistant device. *Clinical Oral Investigations*, 20(7), 1747-55.
60. Ricketts, R. M. (1952). A study of changes in temporomandibular relations associated with the treatment of Class II malocclusion. *American Journal of Orthodontics*, 38(12), 918-933.
61. Yildirim, E., Karacay, S., Erkan, M.,. (2014). Condylar response to functional therapy with Twin-Block as shown by cone-beam computed tomography. *The Angle Orthodontist*, 84(6), 1018-25.
62. Elfeky, H. Y., Fayed, M. S., Alhammadi, M. S., Soliman, S. A. Z., El Boghdadi, D. M. (2018). Three-dimensional skeletal, dentoalveolar and temporomandibular joint changes produced by Twin Block functional appliance. *Journal of Orofacial Orthopedics*, 79(4), 245-258.
63. Coben, S. E. (1966). Growth and class II treatment. *American Journal of Orthodontics*, 52(1), 5-26.
64. Bjork, A. (1951). The principle of the Andresen method of orthodontic treatment a discussion based on cephalometric x-ray analysis of treated cases. *American Journal of Orthodontics*, 37(7), 437-58.
65. McNamara Jr, J. A., Bookstein, F. L., Shaughnessy, T. G.,. (1985). Skeletal and dental changes following functional regulator therapy on class II patients. *American Journal of Orthodontics*, 88(2), 91-110.
66. Baccetti, T., Franchi, L., McNamara, J. A. (2005). The cervical vertebral maturation (CVM) method for the assessment of optimal treatment timing in dentofacial orthopedics. *Seminars in Orthodontics*, 11(3), 119-129.
67. Faltin, K. J., Faltin, R. M., Baccetti, T., Franchi, L., Ghiozzi, B., McNamara, J. A., Jr. (2003). Long-term effectiveness and treatment timing for Bionator therapy. *The Angle Orthodontist*, 73(3), 221-30.
68. McIver, L. W. (1962). Five steps to better occlusion in Class II treatment. *American Journal of Orthodontics*, 48(3), 175-191.
69. Lee, S. K., Kim, Y. S., Oh, H. S., Yang, K. H., Kim, E. C., Chi, J. G. (2001). Prenatal development of the human mandible. *The Anatomical Record*, 263(3), 314-25.
70. Bareggi, R., Sandrucci, M. A., Baldini, G., Grill, V., Zweyer, M., Narducci, P. (1995). Mandibular growth rates in human fetal development. *Archives of Oral Biology*, 40(2), 119-25.
71. Hylander, W. L. (2006). *Temporomandibular Disorders: An Evidenced Approach to Diagnosis and Treatment.* New York: Quintessence Pub Co, 3-34.
72. Garant, P. R. (2003). *Oral Cells and Tissues*. Chicago: Quintessence Publishing Company.
73. Mizoguchi, I., Toriya, N., Nakao, Y. (2013). Growth of the mandible and biological characteristics of the mandibular condylar cartilage. *Japanese Dental Science Review*, 49(4), 139-150.
74. Ohno, S., Schmid, T., Tanne, Y., Kamiya, T., Honda, K., Ohno-Nakahara, M., Swentko, N., Desai, T. A., Tanne, K., Knudson, C. B., Knudson, W. (2006). Expression of superficial zone protein in mandibular condyle cartilage. *Osteoarthritis Cartilage*, 14(8), 807-13.
75. Charlier, J. P., Petrovic, A., Herrmann-Stutzmann, J. (1969). Effects of mandibular hyperpropulsion on the prechondroblastic zone of young rat condyle. *American Journal of Orthodontics*, 55(1), 71-4.
76. Yoshioka, C., Yagi, T. (1988). Electron microscopic observations on the fate of hypertrophic chondrocytes in condylar cartilage of rat mandible. *Journal of Craniofacial Genetics and Developmental Biology*, 8(3), 253-64.
77. Luder, H. U. (1994). Perichondrial and endochondral components of mandibular condylar growth: morphometric and autoradiographic quantitation in rats. *Journal of Anatomy*, 185(3), 587-98.

78. Fuentes, M. A., Opperman, L. A., Buschang, P., Bellinger, L. L., Carlson, D. S., Hinton, R. J. (2003). Lateral functional shift of the mandible: Part II. Effects on gene expression in condylar cartilage. *American Journal of Orthodontics and Dentofacial Orthopedics*, 123(2), 160-6.
79. Rabie, A. B., Tang, G. H., Xiong, H., Hägg, U. (2003). PTHrP regulates chondrocyte maturation in condylar cartilage. *Journal of Dental Research*, 82(8), 627-31.
80. Hajjar, D., Santos, M. F., Kimura, E. T. (2003). Propulsive appliance stimulates the synthesis of insulin-like growth factors I and II in the mandibular condylar cartilage of young rats. *Archives of Oral Biology*, 48(9), 635-42.
81. Rabie, A. B., Leung, F. Y., Chayanupatkul, A., Hägg, U. (2002). The correlation between neovascularization and bone formation in the condyle during forward mandibular positioning. *The Angle Orthodontist*, 72(5), 431-8.
82. Leung, F. Y., Rabie, A. B., Hägg, U. (2004). Neovascularization and bone formation in the condyle during stepwise mandibular advancement. *European Journal of Orthodontics*, 26(2), 137-41.
83. Rabie, A. B., She, T. T., Hägg, U. (2003). Functional appliance therapy accelerates and enhances condylar growth. *American Journal of Orthodontics and Dentofacial Orthopedics*, 123(1), 40-8.
84. Fukada, K., Shibata, S., Suzuki, S., Ohya, K., Kuroda, T. (1999). In situ hybridisation study of type I, II, X collagens and aggrecan mRNas in the developing condylar cartilage of fetal mouse mandible. *Journal of Anatomy*, 195(3), 321-9.
85. Myers, M. L. (1991). The effect of laser irradiation on oral tissues. *The Journal of Prosthetic Dentistry*, 66(3), 395-7.
86. Coluzzi, D. J. (2004). Fundamentals of dental lasers: science and instruments. *Dental Clinics of North America*, 48(4), 751-70.
87. Dederich, D. N. (1993). Laser/tissue interaction: what happens to laser light when it strikes tissue. *Journal of The American Dental Association*, 124(2), 57-61.
88. Convissar, R. A., Fagd, D. (2022). *Principles and Practice of Laser Dentistry*, (3rd ed.). E-book: Elsevier.
89. Mester, E., Szende, B., P Gärtner (1968). The effect of laser beams on the growth of hair in mice. *Radiobiologia Radiotherapia*, 9(5), 621-6.
90. Posten, W., Wrone, D. A., Dover, J. S., Arndt, K. A., Silapunt, S., Alam, M. (2005). Low-level laser therapy for wound healing: mechanism and efficacy. *Dermatologic Surgery*, 31(3), 334-40.
91. Huang, Y. Y., Chen, A. C., Carroll, J. D., Hamblin, M. R. (2009). Biphasic dose response in low level light therapy. *Dose Response*, 7(4), 358-83.
92. Hamblin, M. R., Demidova, T. N. (2006). Mechanisms of low level light therapy. *The International Society for Optical Engineering*, 6140, 1-12.
93. Farivar, S., Malekshahabi, T., Shiari, R. (2014). Biological effects of low level laser therapy. *Journal of Lasers in Medical Sciences*, 5(2), 58-62.
94. Aimbire, F., Albertini, R., Pacheco, M. T., Castro-Faria-Neto, H. C., Leonardo, P. S., Iversen, V. V., Lopes-Martins, R. A., Bjordal, J. M. (2006). Low-level laser therapy induces dose-dependent reduction of TNFalpha levels in acute inflammation. *Photomedicine and Laser Surgery*, 24(1), 33-7.
95. Greco, M., Guida, G., Perlino, E., Marra, E., Quagliariello, E. (1989). Increase in RNA and protein synthesis by mitochondria irradiated with helium-neon laser. *Biochemical and Biophysical Research Communications*, 163(3), 1428-34.
96. Hashmi, J. T., Huang, Y. Y., Osmani, B. Z., Sharma, S. K., Naeser, M. A., Hamblin, M. R. (2010). Role of low-level laser therapy in neurorehabilitation. *The Journal of Injury, Function, and Rehabilitation*, 2(12), 292-305.
97. Karu, T. (1989). Photobiology of low-power laser effects. *Health Physics*, 56(5), 691-704.
98. Karu, T. I., Kolyakov, S. F. (2005). Exact action spectra for cellular responses relevant to phototherapy. *Photomedicine and Laser Surgery*, 23(4), 355-61.
99. Zhang, Y., Song, S., Fong, C. C., Tsang, C. H., Yang, Z., Yang, M. (2003). cDNA microarray analysis of gene expression profiles in human fibroblast cells irradiated with red light. The *Journal of Investigative Dermatology*, 120(5), 849-57.
100. Harris, D. M. (1991). Editorial comment biomolecular mechanisms of laser biostimulation. *The Journal of Clinical Laser Medicine & Surgery*, 9(4), 277-280.
101. Nalcaci, R., Cokakoglu, S. (2013). Lasers in orthodontics. *European Journal of Dentistry*, 7(1), 119-125.
102. De Nguyen, T., Turcotte, J. Y. (1994). Lasers in dentistry and in oral and maxillofacial surgery. *Journal Canadian Dental Association*, 60(3), 227-8, 231-6.

103. Sakurai, Y., Yamaguchi, M., Abiko, Y. (2000). Inhibitory effect of low-level laser irradiation on LPS-stimulated prostaglandin E2 production and cyclooxygenase-2 in human gingival fibroblasts. *European Journal of Oral Science*, 108(1), 29-34.
104. Tortamano, A., Lenzi, D. C., Haddad, A. C., Bottino, M. C., Dominguez, G. C., Vigorito, J. W. (2009). Low-level laser therapy for pain caused by placement of the first orthodontic archwire: a randomized clinical trial. *American Journal of Orthodontics and Dentofacial Orthopedics*, 136(5), 662-7.
105. Bezerra, M. C. S. M., Habib, F. A. L., Soares, L. G. P., Vitale, M. C., Pinheiro, A. L. B. (2022). Comparative analysis of Laser and LED phototherapies pain control after insertion of elastomeric separators in orthodontics patients: Clinical trial. *Journal of Photochemistry and Photobiology B*, 233, 112486.
106. Long, H., Pyakurel, U., Wang, Y., Liao, L., Zhou, Y., Lai, W. (2013). Interventions for accelerating orthodontic tooth movement: a systematic review. *The Angle Orthodontists*, 83(1), 164-71.
107. Kharat, D. S., Pulluri, S. K., Parmar, R., Choukhe, D. M., Shaikh, S., Jakkan, M. (2023). Accelerated Canine Retraction by Using Mini Implant With Low-Intensity Laser Therapy. *Cureus*, 15(1), 33960.
108. Ozsoy, B., Gulduren, K., Kamiloglu, B. (2023). Effect of low-level laser therapy on orthodontic tooth movement during miniscrew-supported maxillary molar distalization in humans: a single-blind, randomized controlled clinical trial. *Lasers in Medical Science*, 38(1), 76.
109. Eid, F. Y., El-Kenany, W. A., Mowafy, M. I., El-Kalza, A. R., Guindi, M. A. (2022). A randomized controlled trial evaluating the effect of two low-level laser irradiation protocols on the rate of canine retraction. *Scientific Reports*, 12(1), 10074.
110. Limpanichkul, W., Godfrey, K., Srisuk, N., Rattanayatikul, C. (2006). Effects of low-level laser therapy on the rate of orthodontic tooth movement. *Orthodontics & Craniofacial Research*, 9(1), 38-43.
111. Saito, S., Shimizu, N. (1997). Stimulatory effects of low-power laser irradiation on bone regeneration in midpalatal suture during expansion in the rat. *American Journal of Orthodontics and Dentofacial Orthopedics*, 111(5), 525-532.
112. De Melo Conti, C., Suzuki, H., Garcez, A. S., Suzuki, S. S. (2019). Effects of photobiomodulation on root resorption induced by orthodontic tooth movement and RANKL/OPG expression in rats. *Photochemistry and Photobiology*, 95(5), 1249-1257.
113. Seifi, M., Maghzi, A., Gutknecht, N., Mir, M., Asna-Ashari, M. (2010). The effect of 904 nm low level laser on condylar growth in rats. *Lasers in Medical Science*, 25, 61-65.
114. Nicola, R. A., Jorgetti, V., Rigau, J., Pacheco, M. T. T., dos Reis, L. M., Zangaro, R. A. (2003). Effect of low-power GaAlAs laser (660 nm) on bone structure and cell activity: an experimental animal study. *Lasers in Medical Science*, 18, 89-94.
115. Lirani-Galvão, A. P., Jorgetti, V., Da Silva, O. L. (2006). Comparative study of how low-level laser therapy and low-intensity pulsed ultrasound affect bone repair in rats. *Photomedicine and Laser Therapy*, 24(6), 735-740.
116. Khadra, M., Kasem, N., Haanæs, H. R., Ellingsen, J. E., Lyngstadaas, S. P. (2004). Enhancement of bone formation in rat calvarial bone defects using low-level laser therapy. *Oral Surgery, Oral Medicine, Oral Pathology, Oral Radiology, and Endodontology*, 97(6), 693-700.
117. Renno, A. C. M., McDonnell, P. A., Parizotto, N. A., Laakso, E-L. (2007). The effects of laser irradiation on osteoblast and osteosarcoma cell proliferation and differentiation in vitro. *Photomedicine and Laser Surgery*, 25(4), 275-280.
118. Morrone, G., Guzzardella, G. A., Torricelli, P., Fini, M., Giardino, R. (1998). In Vitro Experimental Research of Rabbit Condrocytes Biostimulation with Diode Laser Ga-Ai-As: A Preliminary Study. *Artificial Cells, Blood Substitutes, and Biotechnology*, 26(4), 437-439.
119. Oksayan, R., Sokucu, O., Uçuncu, N. (2015). The effects of low-level laser therapy on condylar growth with a mandibular advancement appliance in rats. *Photomedicine and Laser Surgery*, 33(5), 252-257.
120. Abtahi, M., Poosti, M., Saghravanian, N., Sadeghi, K., Shafaee, H. (2012). The effect of low level laser on condylar growth during mandibular advancement in rabbits. *Head & Face Medicine*, 8(1), 1-5.
121. Franco, W. F., Galdino, M. V. B., Capeletti, L. R., Sberowsky, B. H., Vieira, R. A., Figueiredo, A. C., Ramalho, K. M., Dos Santos, F. C. A., Biancardi, M. F., de Marco, P. (2020). Photobiomodulation and mandibular advancement modulates cartilage thickness and matrix deposition in the mandibular condyle. *Photobiomodulation, Photomedicine, and Laser Surgery*, 38(1), 3-10.
122. Ensminger, D., Bond, L. J. J. (2024). *Ultrasonics: Fundamentals, Technologies, and Applications*, (3rd ed.). CRC Press.

123. Wood, R. W., Loomis, A. L. (1927). The physical and biological effects of high-frequency sound-waves of great intensity. *The London, Edinburgh, and Dublin Philosophical Magazine and Journal of Science*, 4(22), 417-436.
124. Jiang, X., Savchenko, O., Li, Y., Qi, S., Yang, T., Zhang, W., Chen, J. (2018). A review of low-intensity pulsed ultrasound for therapeutic applications. *IEEE Transactions on Biomedical Engineering*, 66(10), 2704-18.
125. Xin, Z., Lin, G., Lei, H., Lue, T. F., Guo, Y. (2016). Clinical applications of low-intensity pulsed ultrasound and its potential role in urology. *Translational Andrology and Urology*, 5(2), 255.
126. Savchenko, O. (2017). *Application of Low Intensity Pulsed Ultrasound for Microbial Cell Stimulation in Bioprocesses and Development of Carbon-based Silver Covered Filters for Microbial Cells Removal in Water Systems.* Department of Biomedical Engineering, University of Alberta.
127. Rubin, C., Bolander, M., Ryaby, J. P., Hadjiargyrou, M. (2001). The use of low-intensity ultrasound to accelerate the healing of fractures. *The Journal of Bone and Joint Surgery*, 83(2), 259.
128. Repacholi, M. H., Gandolfo, M., Rindi, A. (2012). *Ultrasound: Medical Applications, Biological Effects, and Hazard Potential*. E-book: Springer Science & Business Media.
129. Khanna, A., Nelmes, R. T. C., Gougoulias, N., Maffulli, N., Gray, J. (2009). The effects of LIPUS on soft-tissue healing: a review of literature. *British Medical Bulletin*, 89(1), 169-182.
130. Baker, K. G., Robertson, V. J., Duck, F. A. (2001). A review of therapeutic ultrasound: biophysical effects. *Physical Therapy*, 81(7), 1351-8.
131. Watson, T. (2008). Ultrasound in contemporary physiotherapy practice. *Ultrasonics*, 48(4), 321-9.
132. Johns, L. D., Straub, S. J., Howard, S. M. (2007). Variability in effective radiating area and output power of new ultrasound transducers at 3 MHz. *Journal of Athletic Training*, 42(1), 22.
133. Nyborg, W. L. (1982). Ultrasonic microstreaming and related phenomena. *The British Journal of Cancer*, 5, 156.
134. Michlovitz, S. L. (1986). *Thermal Agents in Rehabilitation*. United States: Davis Publications.
135. Dyson, M. (1968). The stimulation of tissue regeneration by means of ultrasound. *Clinical Science*, 35, 273-285.
136. Korstjens, C. M., Van der Rijt, R. H. H., Albers, G. H. R., Semeins, C. M., Klein-Nulend, J. (2008). Low-intensity pulsed ultrasound affects human articular chondrocytes in vitro. *Medical & Biological Engineering & Computing*, 46, 1263-1270.
137. Nakamura, T., Fujihara, S., Katsura, T., Yamamoto, K., Inubushi, T., Tanimoto, K., Tanaka, E. (2010). Effects of low-intensity pulsed ultrasound on the expression and activity of hyaluronan synthase and hyaluronidase in IL-1β-stimulated synovial cells. *Annals of Biomedical Engineering*, 38, 3363-3370.
138. Nakamura, T., Fujihara, S., Yamamoto-Nagata, K., Katsura, T., Inubushi, T., Tanaka, E. (2011). Low-intensity pulsed ultrasound reduces the inflammatory activity of synovitis. *Annals of Biomedical Engineering*, 39, 2964-2971.
139. Zhou, S., Schmelz, A., Seufferlein, T., Li, Y., Zhao, J., Bachem, M. G. (2004). Molecular mechanisms of low intensity pulsed ultrasound in human skin fibroblasts. *Journal of Biological Chemistry*, 279(52), 54463-9.
140. Hu, B., Zhang, Y., Zhou, J., Li, J., Deng, F., Wang, Z., Song, J. (2014). Low-intensity pulsed ultrasound stimulation facilitates osteogenic differentiation of human periodontal ligament cells. *PloS one*, *9*(4), e95168.
141. Xue, H., Zheng, J., Cui, Z., Bai, X., Li, G., Zhang, C., He, S., Li, W., Lajud, S. A., Duan, Y. (2013). Low-intensity pulsed ultrasound accelerates tooth movement via activation of the BMP-2 signaling pathway. *PloS One*, *8*(7), 68926.
142. Arai, C., Kawai, N., Nomura, Y., Tsuge, A., Nakamura, Y., Tanaka, E. (2020). Low-intensity pulsed ultrasound enhances the rate of lateral tooth movement and compensatory bone formation in rats. *American Journal of Orthodontics and Dentofacial Orthopedics*, 157(1), 59-66.
143. El-Bialy, T., El-Shamy, I., Graber, T. M. (2004). Repair of orthodontically induced root resorption by ultrasound in humans. *American Journal of Orthodontics and Dentofacial Orthopedics*, 126(2), 186-193.
144. Gul Amuk, N., Kurt, G., Guray, E. (2018). Effects of photobiomodulation and ultrasound applications on orthodontically induced inflammatory root resorption; transcriptional alterations in OPG, RANKL, Cox-2: an experimental study in rats. *Photomedicine and Laser Surgery*, 36(12), 653-659.
145. Toy, E., Ozturk, F., Altindis, S., Kozacioglu, S., Toy, H. (2014). Effects of low-intensity pulsed ultrasound on bone formation after the expansion of the inter-premaxillary suture in rats: a histologic and immunohistochemical study. *Australian Orthodontic Journal*, 30(2), 176-183.

146. El-Bialy, T., Hassan, A., Albaghdadi, T., Fouad, H. A., Maimani, A. R. (2006). Growth modification of the mandible with ultrasound in baboons: a preliminary report. *American Journal of Orthodontics and Dentofacial Orthopedics*, 130(4), 435.
147. Oyonarte, R., Zárate, M., Rodriguez, F. (2009). Low-intensity pulsed ultrasound stimulation of condylar growth in rats. *The Angle Orthodontist*, 79(5), 964-970.
148. Kaur, H., Uludag, H., El-Bialy, T. (2014). Effect of nonviral plasmid delivered basic fibroblast growth factor and low intensity pulsed ultrasound on mandibular condylar growth: a preliminary study. *BioMed Research International*, 426710.
149. Kaur, H., Uludag, H., Dederich, D. N., El-Bialy, T. (2017). Effect of Increasing Low-Intensity Pulsed Ultrasound and a Functional Appliance on the Mandibular Condyle in Growing Rats. *Journal of Ultrasound in Medicine*, 36(1), 109-120.
150. Tian, Y., Chen, J., Yan, X., Ren, D., Liu, M., Zhang, Q., Zhang, Q., Yuan, X. (2021). Overloaded Orthopedic Force Induces Condylar Subchondral Bone Absorption by Stimulating Rat Mesenchymal Stem Cells Differentiating into Osteoclasts via mTOR-Regulated RANKL/OPG Secretion in Osteoblasts. *Stem Cells and Development*, 30(1), 29-38.
151. Perović, T. (2017). The Influence of Class II Division 2 Malocclusions on the Harmony of the Human Face Profile. *Medical Science Monitor*, 23, 5589-5598.
152. Uslu-Akcam, O. (2017). Pharyngeal airway dimensions in skeletal class II: A cephalometric growth study. *Imaging Science in Dentistry*, 47(1), 1-9.
153. Shen, G., Darendeliler, M. A. (2005). The adaptive remodeling of condylar cartilage-a transition from chondrogenesis to osteogenesis. *Journal of Dental Research*, 84(8), 691-9.
154. Chen, S., He, L. H., Zhao, L., Xiao, E., He, Y., Zhang, Y. (2019). Effects of articular disc or condylar cartilage resection on mandibular growth in young rats. *Archives os Oral Biology*, 97, 67-71.
155. Utreja, A., Dyment, N. A., Yadav, S., Villa, M. M., Li, Y., Jiang, X., Nanda, R., Rowe, D. W. (2016). Cell and matrix response of temporomandibular cartilage to mechanical loading. *Osteoarthritis Cartilage*, 24(2), 335-44.
156. Yang, J., Li, Y., Liu, Y., Zhang, Q., Zhang, Q., Chen, J., Yan, X., Yuan, X. (2020). Role of the SDF-1/CXCR4 signaling pathway in cartilage and subchondral bone in temporomandibular joint osteoarthritis induced by overloaded functional orthopedics in rats. *Journal of Orthopedic Surgery and Research*, 15(1), 330.
157. Bishara, S. E., Ziaja, R. R. (1989). Functional appliances: a review. *American Journal of Orthodontics and Dentofacial Orthopedics*, 95(3), 250-8.
158. Lew, K. K. (1993). Attitudes and perceptions of adults towards orthodontic treatment in an Asian community. *Community Dentistry and Oral Epidemiology*, 21(1), 31-5.
159. Hadaegh, Y., Uludag, H., Dederich, D., El-Bialy, T. H. (2021). The effect of low intensity pulsed ultrasound on mandibular condylar growth in young adult rats. *Bone Reports*, 15, 101122.
160. Sriram, D., Jones, A., Alatli-Burt, I., Darendeliler, M. A. (2009). Effects of mechanical stimuli on adaptive remodeling of condylar cartilage. *Journal of Dental Research*, 88(5), 466-70.
161. Wang, S., Ye, L., Li, M., Zhan, H., Ye, R., Li, Y., Zhao, Z. (2018). Effects of growth hormone and functional appliance on mandibular growth in an adolescent rat model. *The Angle Orthodontist*, 88(5), 624-631.
162. Gebhardt, A., Pancherz, H. (2003). The effect of anabolic steroids on mandibular growth. *American Journal of Orthodontics and Dentofacial Orthopedics*, 123(4), 435-40.
163. Eglenen, M. N., Tuglu, MI, Aydemir, I., Gulec, A. (2023). The Condylar Effects of Mesenchymal Stem Cells, Low-Level Laser Therapy and Grape Seed Extract on Functional Mandibular Advancement of the Rat Mandible. *Turkish Journal of Orthodontics*, 36(2), 79-86.
164. El-Bialy, T., Alhadlaq, A., Felemban, N., Yeung, J., Ebrahim, A., Hassan, A. H. (2015). The effect of light-emitting diode and laser on mandibular growth in rats. *The Angle Orthodontists*, 85(2), 233-8.
165. Sasaki, K., Motoyoshi, M., Horinuki, E., Arai, Y., Shimizu, N. (2016). Effect of low-intensity pulsed ultrasound (LIPUS) on mandibular condyle growth in rats analyzed with micro-CT. *Journal of Oral Science*, 58(3), 415-22.
166. El-Bialy, T., Uludag, H., Jomha, N., Badylak, S. F. (2010). In vivo ultrasound-assisted tissue-engineered mandibular condyle: a pilot study in rabbits. *Tissue Enginerring Part C Methods*, 16(6), 1315-23.
167. Porto, G. G., Vasconcelos, B. C., Andrade, E. S., Silva-Junior, V. A. (2010). Comparison between human and rat TMJ: anatomic and histopathologic features. *Acta Cirúrgica Brasileira*, 25(3), 290-3.
168. Ren, Y., Maltha, J. C., Kuijpers-Jagtman, A. M. (2004). The rat as a model for orthodontic tooth movement-a critical review and a proposed solution. *European Journal of Orthodontics*, 26(5), 483-90.

169. Chu, F. T., Tang, G. H., Hu, Z., Qian, Y. F., Shen, G. (2008). Mandibular functional positioning only in vertical dimension contributes to condylar adaptation evidenced by concomitant expressions of L-Sox5 and type II collagen. *Archives of Oral Biology*, 53(6), 567-74.
170. Camcı, H., Doruk, C., Unver Saraydın, S. (2020). Effect of Strontium Ranelate on Condylar Growth during Mandibular Advancement in Rats. *Turkish Journal of Orthodontics*, 33(4), 216-223.
171. Xiong, H., Rabie, A. B., Hagg, U. (2005). Mechanical strain leads to condylar growth in adult rats. *Frontiers in Bioscience*, 10, 67-73.
172. Sengupta, P. (2013). The laboratory rat: relating its age with human's. *International Journal of Preventive Medicine*, 4(6), 624-30.
173. Buchner, R. (1982). Induced growth of the mandibular condyle in the rat. *Journal of Oral Rehabilitation*, 9(1), 7-22.
174. Rabie, A. B., Xiong, H., Hägg, U. (2004). Forward mandibular positioning enhances condylar adaptation in adult rats. *European Journal of Orthodontics*, 26(4), 353-8.
175. Resmi Gazete, Hayvan Deneyleri Etik Kurullarının Çalışma Usul Ve Esaslarına Dair Yönetmelik Birinci Bölüm (İnternette) 2014, Şubat. Erişim 27.01.2024, https://www.sbu.edu.tr/FileFolder/Dosyalar/5beb1e57/2018_3/hayvan-deneyleri-etik-kurullarinin-calisma-usul-ve-esaslari-eb7e4e2b.pdf.
176. Xiong, H., Hägg, U., Tang, G. H., Rabie, A. B., Robinson, W. (2004). The effect of continuous bite-jumping in adult rats: a morphological study. *The Angle Orthodotists*, 74(1), 86-92.
177. Owtad, P., Potres, Z., Shen, G., Petocz, P., Darendeliler, M. A. (2011). A histochemical study on condylar cartilage and glenoid fossa during mandibular advancement. *The Angle Orthodontists*, 81(2), 270-6.
178. Michel, J. L. (2003). Treatment of hemangiomas with 595 nm pulsed dye laser dermobeam. *European Journal of Dermatology*, 13(2), 136-41.
179. Kanyó, K., Konc, J. (2003). A follow-up study of children born after diode laser assisted hatching. *European Journal of Obstetrics, Gynecology, and Reproductive Biology*, 110(2), 176-80.
180. De Pedro, J. A., Martin, A. P., Blanco, J. F., Salvado, M., Perez, M. A., Cardoso, A., Collía, F., Ellis, S. S., Domínguez, J. (2007). Histomorphometric study of femoral heads in hip osteoarthritis and osteoporosis. *Histology and Histopathology*, 22(10), 1091-7.
181. Guzzardella, G. A., Fini, M., Torricelli, P., Giavaresi, G., Giardino, R. (2002). Laser stimulation on bone defect healing: an in vitro study. *Lasers in Medical Science*, 17(3), 216-20.
182. Sun, G., Tunér, J. (2004). Low-level laser therapy in dentistry. *Dental Clinics*, 48(4), 1061-1076.
183. Duarte, L. R. (1983). The stimulation of bone growth by ultrasound. *Archives of Orthopaedic and Traumatic Surgery*, 101(3), 153-9.
184. Heckman, J. D., Ryaby, J. P., McCabe, J., Frey, J. J., Kilcoyne, R. F. (1994). Acceleration of tibial fracture-healing by non-invasive, low-intensity pulsed ultrasound. *The Journal of Bone and Joint Surgery American*, 76(1), 26-34.
185. Kristiansen, T. K., Ryaby, J. P., McCabe, J., Frey, J. J., Roe, L. R. (1997). Accelerated healing of distal radial fractures with the use of specific, low-intensity ultrasound. A multicenter, prospective, randomized, double-blind, placebo-controlled study. *The Journal of Bone and Joint Surgery American*, 79(7), 961-73.
186. Speed, C. A. (2001). Therapeutic ultrasound in soft tissue lesions. *Rheumatology (Oxford)*, 40(12), 1331-6.
187. Maeda, T., Masaki, C., Kanao, M., Kondo, Y., Ohta, A., Nakamoto, T., Hosokawa, R. (2013). Low-intensity pulsed ultrasound enhances palatal mucosa wound healing in rats. *Journal of Prosthodontic Research*, 57(2), 93-8.
188. Ulgen, M., Baran, S., Kaya, H., Karadede, I. (1997). The influence of the masticatory hypofunction on the craniofacial growth and development in rats. *American Journal of Orthodontics and Dentofacial Orthopedics*, 111(2), 189-98.
189. El-Bialy, T., El-Shamy, I., Graber, T. M. (2003). Growth modification of the rabbit mandible using therapeutic ultrasound: is it possible to enhance functional appliance results. *The Angle Orthodotists*, 73(6), 631-9.
190. Taira, K., Iino, S., Kubota, T., Fukunaga, T., Miyawaki, S. (2009). Effects of mandibular advancement plus prohibition of lower incisor movement on mandibular growth in rats. *The Angle Orthodontists*, 79(6), 1095-101.
191. Ghafari, J., Degroote, C. (1986). Condylar cartilage response to continuous mandibular displacement in the rat. *The Angle Orthodontists*, 56(1), 49-57.

192. Hacıoğlu, Z. (2020). *Mekanik Titreşim Uyaranlarının ve Düşük Doz Lazer Uygulamasının Mandibulası Önde Konumlandırılan Sıçanlarda Kondil Üzerindeki Etkilerinin Değerlendirilmesi ve Karşılaştırılması.* Erciyes Üniversitesi Diş Hekimliği Fakültesi, Ortodonti Anabilim Dalı.
193. Tang, G. H., Rabie, A. B. (2005). Runx2 regulates endochondral ossification in condyle during mandibular advancement. *Journal of Dental Research*, 84(2), 166-71.
194. Li, Q., Zhang, M., Chen, Y. J., Zhou, Q., Wang, Y. J., Liu, J. (2013). Psychological stress alters microstructure of the mandibular condyle in rats. *Physiology & Behavior*, 110-111, 129-39.
195. Sato, C., Muramoto, T., Soma, K. (2006). Functional lateral deviation of the mandible and its positional recovery on the rat condylar cartilage during the growth period. *The Angle Orthodontists*, 76(4), 591-7.
196. Gerber, H. P., Vu, T. H., Ryan, A. M., Kowalski, J., Werb, Z.,Ferrara, N. (1999). VEGF couples hypertrophic cartilage remodeling, ossification and angiogenesis during endochondral bone formation. *Nature Medicine*, 5(6), 623-8.

EK

Etik Kurul Onayı

Evrak Tarih ve Sayısı: 30.01.2022-7262

T.C.
SAĞLIK BİLİMLERİ ÜNİVERSİTESİ
HAMİDİYE HAYVAN DENEYLERİ YEREL ETİK KURULU KARARI

Toplantı Tarihi : 20.01.2022
Toplantı Sayısı : 01
Karar Sayısı : 02

Sağlık Bilimleri Üniversitesi Hamidiye Diş Hekimliği Fakültesi Klinik Bilimler Bölümü Ortodonti Ana Bilim Dalı öğretim üyesi **Prof. Dr. Şeniz KARAÇAY**'ın **"Fonksiyonel Aparey Uygulanmış Ratlarda Düşük Yoğunluklu Kesikli Ultrason ve Düşük Doz Lazer Uygulamalarının Mandibula ve Kondil Üzerindeki Etkilerinin Karşılaştırılması"** başlıklı bilimsel çalışma önerisi 20.01.2022 tarihli 01 sayılı toplantıda Etik Kurulumuz tarafından görüşülmüş olup, etik açıdan **"uygun"** olduğuna oy birliği ile karar verilmiştir.

Aslı Gibidir
e-imzalıdır
Prof. Dr. Ülkan KILIÇ
HADYEK Başkanı

Evrakı Doğrulamak İçin : https://www.turkiye.gov.tr/sbu-ebys?eD=BSUBCR0FCP

Bu belge,güvenli elektronik imza ile imzalanmıştır.