T.C.
SAĞLIK BİLİMLERİ ÜNİVERSİTESİ
HAMİDİYE SAĞLIK BİLİMLERİ ENSTİTÜSÜ

MİNERAL TRİOKSİT AGREGAT, BİODENTİNE VE P11-4 MATERYALLERİNİN RAT BAĞ DOKUSU ÜZERİNDE FİBROBLAST BÜYÜME FAKTÖRÜ 2 VE KEMİK MORFOGENETİK PROTEİN 2 EKSPRESYONUNA ETKİSİNİN İNCELENMESİ

CAFER ATAŞ

TEZ DANIŞMANI
PROF. DR. GÜNSELİ GÜVEN POLAT

ÇOCUK DİŞ HEKİMLİĞİ ANABİLİM DALI
ÇOCUK DİŞ HEKİMLİĞİ DOKTORA PROGRAMI

DOKTORA TEZİ
HAZİRAN/2022

İTHAF

"Sevgili annem Behiye Ataş'a, babam Adil Ataş'a, kardeşim Filiz Aksu'ya, canım kızlarım Elif Sena ve Beyza'ya ithaf ediyorum."

TEŞEKKÜR

Doktora eğitimim boyunca deneyim, bilgi birikimi ve problem çözme noktasında bakış açısıyla bilimsel ve hayata dair attığım her adımda emeği olan değerli hocam Prof. Dr. Günseli Güven Polat'a sonsuz teşekkürü borç bilirim.. Doktora eğitimi için beni yüreklendiren çok saygıdeğer hocam Prof. Dr. Buğra Özen'e ve tezimde laboratuvar aşamalarında desteklerini esirgemeyen Prof. Dr. Ülkan Kılıç ve Dr. Öğr. Üyesi Esra Cikler'e şükranlarımı sunarım. Tez izleme jürimde yer alarak bana yol gösteren sevgili hocalarım Prof. Dr. Şeniz Karaçay ve Doç. Dr. Barış Karabulut'a da minnettarım. Değerli bilgi ve katkılarıyla yardımlarını esirgemeyen hocam Doç. Dr. Bahar Başak Kızıltan Eliaçık'a, her daim yanımda olduklarını hissettiğim sevgili dostlarım Dt. Ahmet Kula'ya, Dt. Özlem Kuzu Aydın'a ve Dt. Nur Irmak Erakman'a da şükranlarımı sunarım. Tez çalışması süresince yardım ve desteklerini hep hissettiğim tüm Sağlık Bilimleri Üniversitesi Çocuk Diş Hekimliği bölümü ailesine minnettarım.

Bu doktora tez çalışmasını bilimsel araştırmalar projesi kapsamında 2020/078 numaralı proje ile destekleyen Sağlık Bilimleri Üniversitesi Bilimsel Araştırmalar Projeler Koordinatörlüğü'ne teşekkür ederim..

İÇİNDEKİLER

İTHAF iv
TEŞEKKÜR v
İÇİNDEKİLER vi
TABLOLAR LİSTESİ viii
ŞEKİLLER LİSTESİ ix
RESİMLER LİSTESİ x
SİMGELER VE KISALTMALAR xiii
ÖZET xv
ABSTRACT xvii
1. GİRİŞ VE AMAÇ 1
2. GENEL BİLGİLER 4
2.1. DENTAL TEDAVİLERDE KULLANILAN BİYOUYUMLU MATERYALLER 4
2.1.1. Kalsiyum Hidroksit 5
2.1.2. Mineral Trioksit Agregat 8
2.1.3. Biodentine 14
2.1.4. BioAggregate 17
2.1.5. TheraCal LC 18
2.2. KENDİLİĞİNDEN BİRLEŞEN PEPTİTLER (SAP) 19
2.3. HAYVAN DENEYLERİNDE BİYOUYUMLU MATERYALLERİN KULLANILMASI 26
2.4. DENTAL TEDAVİLERDE ETKİLİ BÜYÜME FAKTÖRLERİ 28
2.5. FİBROBLAST BÜYÜME FAKTÖRÜ 2 (FGF 2) 30
2.6. KEMİK MORFOGENETİK PROTEİN 2 (BMP 2) 36
3. GEREÇ VE YÖNTEM 40
3.1 HAYVAN DENEYLERİ ÖNCESİ HAZIRLIKLAR 40
3.1.1 Deneyde Kullanılacak Rat Sayısının Belirlenmesi 40
3.1.2 Materyallerin Hazırlanması 40
3.2. DENEY SÜRECİ 44
3.2.1. Deney Hayvanlarının Gruplarının Oluşturulması 44
3.2.2. Deneylerin Uygulanması 45
3.2.3. Doku Örneklerinin Alınması 48
3.2.4. Örneklerin İncelemeye Hazırlanması 49

3.2.5. Histolojik Değerlendirme 51
3.2.6. Western Blot Analizi 51
3.3. İSTATİSTİKSEL ANALİZ 55
4. BULGULAR 56
4.1. GRUPLARIN HİSTOLOJİK BULGULARI 58
4.1.1. Grupların 14. Güne Ait Histolojik Bulguları 58
4.1.2. Grupların 28. Güne Ait Histolojik Bulguları 62
4.1.3. Grupların 60. Güne Ait Histolojik Bulguları 65
4.2. GRUPLARDA FİBROBLAST BÜYÜME FAKTÖRÜ 2 – KEMİK MORFOGENETİK PROTEİN 2 EKSPRESYON BULGULARI 68
4.2.1. İmmunohistokimyasal Değerlendirme 68
4.2.2. Fibroblast Büyüme Faktörü 2 – Kemik Morfogenetik Protein 2 Western Blot Analiz Bulguları 72
5. TARTIŞMA 77
6. SONUÇLAR VE ÖNERİLER 90
KAYNAKLAR 92
EK 102

TABLOLAR LİSTESİ

Tablo 2.1: MTA'nın içeriği 9

Tablo 2.2: Biodentine'nin toz ve likit içeriği 15

Tablo 2.4: Bazı BMP'lerin fonksiyonları 37

Tablo 4.1: Materyallerin günlere göre inflamasyon skorlaması 55

Tablo 4.2: Materyallerin ortalama ve standart sapmaları 57

Tablo 4.3: FGF 2 ekspresyon ortalama değerleri 74

Tablo 4.4: BMP 2 ekspresyon ortalama değerleri 75

ŞEKİLLER LİSTESİ

Şekil 2.1: CH ile dentin köprüsü oluşumu 6

Şekil 2.2: Elektron mikroskobunda beyaz ve gri MTA görüntüleri 12

Şekil 2.3: Primer yapının beta yapraklar sayesinde farklı monomerleri içeren SAP..... 21

Şekil 2.4: Kendiliğinden Birleşen Peptit Yapısı 22

Şekil 2.5: P11-4'ün organik yapısı 23

Şekil 2.6: P11-4'ün etki mekaznıması; a) Kalsiyum hidroksitapatit kristallerinin peptit uygulamasıyla aktive oluşu, b) Yeni HA kristal yapısının oluşan iskele içinde oluşumu ... 24

Şekil 2.7: P11-4'ün remineralizasyona katkısı..... 25

Şekil 2.8: FGFR' lerin şematik gösterimi 30

Şekil 2.9: FGF ailesinin alt grupları; Yeşil: Parakrin ve/veya otokrin aktivitesi olan faktörler, Siyah: Nükleer Faktörler, Kırmızı: Endokrin Faktörler 31

Şekil 2.10: FGF 2' nin 3 boyutlu yapısı 32

Şekil 2.11: Heparinin reseptöre bağlanmada rolü..... 33

Şekil 2.12: FGF 2'nin dental pulpa hücrelerinde sitokin ekspresyonuna etkisi 34

Şekil 2.13: BMP 2' nin 3 boyutlu yapısı..... 36

Şekil 2.14: BMP 2'nin kemik iyileşme prosesindeki rolü..... 39

Şekil 3.1: Deney akış süreci..... 44

Şekil 3.2: Grupların oluşturulması; A: 14. günde sakrifikasyonu yapılacak grup, B: 28. günde sakrifikasyonu yapılacak grup, C: 60. günde sakrifikasyonu yapılacak grup ……..……45

Şekil 3.3: Membrana alınan doku örneğine antikor uygulanışının şematik gösterimi 54

Şekil 4.1: İnflamasyon skorlarının materyal ve günlere göre grafiksel gösterimi 57

Şekil 4.2: FGF 2 ekspresyon ortalamalarının materyallere göre değişimi..... 72

Şekil 4.3: BMP 2 ekspresyon ortalamalarının materyallere göre değişimi 74

RESİMLER LİSTESİ

Resim 2.1: Ticari olarak satılan çeşitli CH preperatları 7

Resim 2.2: Elektron mikroskobunda beyaz ve gri MTA görüntüleri..... 10

Resim 2.3: Yeni MTA formlarından biri: Neo Putty (Nusmile, ABD) 14

Resim 2.4: Biodentine (Septodent, Fransa) 16

Resim 2.5: BioAggregate (Innovative BioCeramix Inc,Kanada).....17

Resim 2.6 : Theracal LC (Bisco, ABD)..... 18

Resim 2.7: P11-4'ün Taramalı Elektron Mikroskobu(SEM)'ndaki fibriller görüntüsü…..23

Resim 2.8: P11-4 içeren bazı dental ürünler 26

Resim 3.1: MTA Angelus (Angelus, Brezilya)..... 41

Resim 3.2: Biodentine (Septodent, Fransa); a: Hazır kapsül form, b: Likitin kapsüle eklenmesi..... 41

Resim 3.3: Biodentine Hazırlanması 42

Resim 3.4: Biodentine hazırlanışında kullanılan cihaz (İvoclar Vivadent, İsviçre) 42

Resim 3.5: Saf P11-4 (Credentis, İsviçre).....43

Resim 3.6: Deneyde kullanılan polietilen tüpler 43

Resim 3.7: Ratların sırt bölgelerinin tıraş edilmesi ve materyallerin implante edileceği bölgeler.....46

Resim 3.8: Materyallerin implante edilmesinden ve kesilerin kapatılmasından sonraki görüntü 47

Resim 3.9: Ratların operasyon sonrası görüntüsü 48

Resim 3.10: Örneklerin alınması.....49

Resim 3.11: Formalin içeren kaplar 50

Resim 3.12: Örneklerin formalin içeren kaplara alınması.....50

Resim 3.13: Western Blot Kiti 52

Resim 3.14: Örneklerin kuru buza alınması 53

Resim 3.15: FGF 2 Antibody Kiti (Elabscience, ABD) 54

Resim 3.16: BMP 2 polyclonal antibody kiti (Elabscience, ABD) 55

Resim 4.1: 14. günde tüm gruplarda oluşan fibröz kapsüllerin(yıldız) görüntüsü (H&E x100 59

Resim 4.2: 14. günde tüm gruplarda oluşan fibröz kapsüllerin (yıldız) ve ödem oluşumunun (2 yıldız) görüntüsü (Masson Trikrom x100) 60

Resim 4.3: 14. günde alınan kesitlerde tespit edilen granüllü mast hücreleri (Toluidin mavisi x400) 61

Resim 4.4: 14. günde kesitlerde görülen mast hücreleri (Kongo kırmızısı x400) 62

Resim 4.5: 28. günde tüm gruplarda oluşan fibröz kapsüllerin (yıldız), ödem oluşumunun (2 yıldız) ve hafif inflamasyon (ok başı) görüntüsü (H&E x100) 63

Resim 4.6: 28. günde fibröz kapsül (yıldız) ve azalmış ödem (iki yıldız) görüntüsü (Masson Trikrom x100).) 63

Resim 4.7: 28. günde alınan kesitlerde tespit edilen granüllü mast hücreleri (Toluidin mavisi x400)) 64

Resim 4.8: 28. günde kesitlerde görülen az sayıdaki mast hücreleri (ok) (Kongo kırmızısı x400) 65

Resim 4.9: 60. günde kapsülün görüntüsü (yıldız) ve çok az miktarda ödem (2 yıldız) (H&E x100) 66

Resim 4.10: 60. günde kapsülün görüntüsü (yıldız) (Masson Trikrom x100) 66

Resim 4.11: 60. günde alınan kesitlerde tespit edilen az sayıda granüllü mast hücreleri (Toluidin mavisi x400) 67

Resim 4.12: 60. günde kesitlerde tespit edilen fibröz kapsül (yıldız) (Kongo kırmızısı x400) 68

Resim 4.13: 14. gün kesitlerinde gözlenen FGF 2 molekülleri (ok) (x100) 69

Resim 4.14: 14. gün kesitlerinde gözlenen BMP 2 molekülleri (ok) (x100) 69

Resim 4.15: 28. gün kesitlerinde gözlenen FGF 2 molekülleri (ok) (x100) 70

Resim 4.16: 28. gün kesitlerinde gözlenen BMP 2 molekülleri (ok) (x100) 70

Resim 4.17: 60. gün kesitlerinde gözlenen FGF 2 molekülleri (ok) (x100) 71

Resim 4.18: 60. gün kesitlerinde gözlenen BMP 2 molekülleri (ok) (x100)..... 71

Resim 4.19: FGF 2 ekspresyon düzeylerinin karşılaştırılması 73

Resim 4.20: BMP 2 ekspresyon düzeylerinin karşılaştırılması 74

SİMGELER VE KISALTMALAR

Bfgf : Temel Fibroblast Büyüme Faktörü

BMP2 : Kemik Morfogenetik Protein 2

BSP : Kemik Sialoprotein

Ca(OH)2 : Kalsiyumhidroksit

CCP-ACP : Kazein fosfopeptit amorf kalsiyum fosfat

CH : Kalsiyum Hidroksit

COL1A1 : Kollojen Tip 1

DSPP : Dentin Sialofosfoprotein

EDTA : Etilen Diamin Tetra Asetik Asit

EGF : Epidermal Büyüme Faktörü

FGFR : Fibroblast Büyüme Faktörü Reseptörü

FGF2 : Fibroblast Büyüme Faktörü 2

HAP : Hidroksiapatit Peptidi

hDPCs : İnsan Dental Pulpa Hücreleri

IL : İnterlökin

ISO : Uluslararası Standardizasyon Teşkilatı

MTA : Mineral Trioksit Agregat

NAF : Sodyum Florür

NaOCI : Sodyum Hipoklorit

ON : Osteonektin

OPN : Osteopontin

pH : Asit-Baz Değeri

PRF : Fibrinojenden Zengin Platalet

PRP : Plazmadan Zengin Platalet

RhBMP **:** Rekombinant İnsan Kemik Morfogenetik Faktör

SAP **:** Kendiliğinden Birleşen Peptitler

SEM **:** Taramalı Elektron Mikroskobu

TGF-β **:** Transforme Edici Büyüme Faktör Beta

VEGF **:** Vasküler Endotelyal Büyüme Faktörü

W-MTA **:** Beyaz Mineral Trioksit Agregat

MİNERAL TRİOKSİT AGREGAT, BİODENTİNE VE P11-4 MATERYALLERİNİN RAT BAĞ DOKUSU ÜZERİNDE FİBROBLAST BÜYÜME FAKTÖRÜ 2 VE KEMİK MORFOGENETİK PROTEİN 2 EKSPRESYONUNA ETKİSİNİN İNCELENMESİ

ÖZET

Amaç: Mineral Trioksit Agregat (MTA) ve Biodentine gibi materyallerin rat bağ dokusu üzerinde gösterdikleri etkileri Fibroblast Büyüme Faktörü 2 (FGF2) ve Kemik Morfogenetik Protein 2 (BMP2) ekspresyonu miktarına göre tespit etmek ve daha önce yumuşak dokudaki etkileri araştırılmamış olan P11-4 peptidin MTA ve Biodentinle karşılaştırmalı olarak incelenmesidir.

Gereç ve Yöntem: Çalışmamızın ortalama 250-280 gr ağırlığında olan 21 adet erkek Sprague Dawley rat kullanılarak yapılması planlanmış ve Sağlık Bilimleri Üniversitesi Hamidiye Hayvan Deneyleri Yerel Etik Kurulu'ndan 46418926-605.02 sayılı karar ile onay alınmasını takiben başlamıştır. Hayvanlar oda sıcaklığında tutulmuş, yiyecek ve içecek kısıtlaması yapılmamıştır. MTA, Biodentine ve P11-4 materyalleri üretici firma yönergelerine uygun olarak hazırlanmış ve 1.6 mm. dış çapı,
1.3 mm. iç çapı ve 5 mm. uzunluğu olan 84 adet polietilen tüp içerisine kondanse edilerek yerleştirilmişlerdir. 21 tüp ise kontrol grubu olarak boş bırakılmıştır. Her bir hayvanın sırt bölgelerine aralarında en az 2 cm. olacak şekilde 4 cerrahi kavite açılmıştır. Kesi hattına paralel olacak şekilde tüpler yerleştirilmiş ve 3-0 ipek dikişlerle primer olarak kapatılmıştır. Ratlar sakrifiye edilecekleri zamana göre 3 ayrı gruba (14 gün–28 gün–60 gün) ayrılmıştır. Sakrifikasyonlardan sonra immunohistokimyasal inceleme yapılacak örnekler %10'luk formalinle fikse edilmiştir. Protein ekspresyonuna bakılacak örnekler ise ependorf tüplere alınarak kuru buza konulmuş ve incelemeleri hemen yapılmıştır.

Bulgular: İstatistiksel değerlendirmeler için IBM SPSS Statistics 20 yazılımı anlamlılık oranı %5 olacak şekilde kullanılmıştır. Shapiro Wilk testi, değerlerin normalliklerini araştırmada, ANOVA ve Dunnett's t testi ise gruplar arası

değerlendirmede kullanılmıştır. Değerlendirmeler sonucunda P11-4 materyalinin MTA ve Biodentine ile benzer özellikler gösterdiği anlaşılmıştır.

Sonuç: Elde edilen veriler ışığında P11-4 bağ dokusuna uyum gösteren biyouyumlu bir materyal olabilir.

Anahtar Kelimeler: Biodentine, MTA, P11-4, Rat

INVESTIGATION OF THE EFFECTS OF MINERAL TRIOXIDE AGGREGATE, BIODENTINE AND P11-4 MATERIALS ON FIBROBLAST GROWTH FACTOR 2 AND BONE MORPHOGENETIC PROTEIN 2 EXPRESSION ON RAT CONNECTIVE TISSUE

ABSTRACT

Aim: To determine the effects of materials such as Mineral Trioxide Aggregate (MTA), Biodentine and P11-4 on rat connective tissue according to the expresion amount of Fibroblast Growth Factor 2 and Bone morphogenetic Protein 2 and to compare the P11-4 peptide, whose effects on soft tissue have not been investigated before, with MTA and Biodentine.

Materials and Methods: Our study was planned to be carried out using 21 male Sprague Dawley rats with an average weight of 250-280 g and started after the approval of the Health Sciences University Hamidiye Animal Experiments Local Ethics Committee with the decision numbered 46418926-605.02. Animals were kept at room temperature, no food and beverage restrictions were applied. MTA, Biodentine and P11- 4 materials were prepared in accordance with the manufacturer's instructions and placed in 1.6 mm. outer diameter, 1.3 mm. inner diameter and 5 mm. length of 84 polyethylene tubes by condensation. 21 tubes were left blank as the control group. At least 2 cm. between the dorsal areas of each animal. 4 surgical cavities were opened. Tubes were placed parallel to the incision line and closed primarily with 3-0 silk sutures. Rats were divided into 3 different groups (14 days–28 days–60 days) according to the time they will be sacrificed. After sacrification, samples for immunohistochemical examination were fixed with 10% formalin. The samples for protein expression were taken into eppendorf tubes and placed on dry ice and analyzed immediately.

Results: For statistical evaluations, IBM SPSS Statistics 20 software was used with a significance ratio of 5%. The Shapiro Wilk test was used to investigate the normality of the values, and the ANOVA and Dunnett's t test were used for the intergroup evaluation. As a result of the evaluations, it was understood that the P11-4 material showed similar properties with MTA and Biodentine.

Conclusion: In the light of the data obtained, P11-4 may be a biocompatible material also compatible with the connective tissue.

Key Words: Biodentine, MTA, P11-4, Rats

1. GİRİŞ VE AMAÇ

Günümüzde özellikle beslenme alışkanlıklarının değişmesi ile artan diş çürükleri çağımızın en önemli sağlık sorunlarından biri haline gelmiştir. Bu sorun çoğu zaman çocuklarda erişkinlere kıyasla daha önemli sonuçlar doğurmaktadır. Çocukların paketli gıdalara çok kolay erişebilmeleri, sanal ortamlarda çok vakit geçirmeleri ve ebeveynlerin genelde çalışmak zorunda olmasıyla birlikte çocuklar üzerindeki kontrollerinin yetersiz olması gibi dolaylı etmenler, çocuklarda ve ergenlerde çürük riskini artırmaktadır. Bu kişilerde derin çürüklü kalıcı dişlere sıklıkla rastlanmaktadır. Bu dişlerin tedavi edilmemesi veya edilememesi sonucunda kaybedilmesi; estetik, psikolojik ve fonetik problemlere yol açarken ortodontik tedavi ihtiyacı doğuran malokluzyonlara da sebep olabilmektedir (1).

Derin çürüklü immatur kalıcı dişlere uygulanan tedavilerin başında direkt pulpa kapaklaması, geleneksel apeksifikasyon ve rejeneratif endodontik tedaviler gelmektedir. Bu tedaviler içerisinde ise rejeneratif endodontik tedaviler, son zamanlarda oldukça ilgi çekmektedir. Tedavi sürecinin görece kısa ve kolay olması ve başarı oranının yüksek bulunması bu tedaviye ilgiyi arttırmaktadır (2). Bu tedavilerde üstün özelliklere sahip kalsiyum silikat içerikli materyaller tercih edilmeye başlanmıştır. Bu materyallerin iyi tıkama özellikleri, biyouyumlulukları, antimikrobiyal olmaları ve biyoaktiviteleri sayesinde pulpayı ilgilendiren tedavilerde başarıyla kullanıldıkları belirtilmektedir (3). Hidroksiapatit (HA) köprüler oluşturabilmeleri, dokulara benzer yapılar oluşturabilme yetenekleri doku mühendisliği alanında oldukça dikkat çekmiş ve yapay olarak üretilmelerini sağlamıştır (4). Biyoaktivite özelliği ise tedavi başarısını etkileyen en önemli faktörlerin başında gelmektedir. Bir materyalin biyoaktif olarak değerlendirilebilmesi için olumlu konak cevabı, uygulandığı dokuda olumlu bir biyolojik cevap oluşturabilmesi, doku ile materyal arasında bağ oluşumunu teşvik edebilmesi ve biyouyumlu olması yani maddenin canlı dokulara temas etmesi halinde alerjik, mutajenik ve karsinojenik etkiler oluşturmaması gerektiği belirtilmektedir (5). Biyoaktif materyaller, dental dokularda HA birikimiyle canlı doku ile arasında stabil bir bağ oluşturmakta; bu durum hücre farklılaşması, doku onarımı, osteogenez ve sementogenezde pozitif rol oynamaktadır (6).

Biyoaktif materyallerin; biyolojik dokularla karşılaştıklarında bazı önemli fizyolojik cevapları, biyokimyasal ve biyofiziksel reaksiyonları uyardıkları; yüzeylerinde HA benzeri yapılar oluşturarak çevre dokularla bütünlük sağladıkları bildirilmektedir. Bu yapıların materyallerin yüzeyinde, materyal dentin ara yüzeyinde ve dentin tübülleri içerisinde oluştuğu; bu sayede materyallerin iyi bir adezyon ve tıkama özelliği gösterdikleri belirtilmektedir (4). Bu maddelerin başında ise MTA ve Biodentine gelmektedir. Birçok laboratuvar çalışması ve in vivo çalışmalar MTA'nın mükemmel biyoyumluluk ve sızdırmazlık kabiliyetine sahip olduğunu göstermiştir. Dentinde HA kristallerinin oluşabilmesi için biyoaktif materyallerin biyolojik sıvılarla temas etmesi gerektiği ve materyalden dentin dokusuna element geçişlerinin bu sayede gerçekleştiği belirtilmektedir (6). Bu çalışmada, ilk biyoaktif materyallerden olması nedeniyle MTA Angelus (Angelus, Brezilya) kullanılmıştır. MTA; obturasyon materyali olarak, direkt pulpa kuafajı, perforasyon tamiri ve açık apeksli nekrotik dişlerde apeksifikasyon gibi tedavilerde en umut verici materyal olarak kabul edilmektedir (2,7,8). Bununla birlikte MTA Angelus'un manipülasyonunun zorluğu, uzun sertleşme süresi, uygulanan dişte renkleşmeye neden olması gibi dezavantajlarını gidermek amacıyla üretilen Biodentine (Septodont, Fransa), benzer endodontik endikasyonlarda kullanılmaktadır (9). Bu materyallerin biyouyumluluğunun olumlu birkaç biyolojik süreçle ilişkili olduğu belirtilmektedir. Sitotoksisitelerinin, pulpal ve periapikal irritasyonunun minimal düzeyde olması, mutajenik olmamaları, hücre yapışma ve çoğalma faaliyetlerine olumlu etkilerinin olması, alkalen fosfataz ve osteokalsin düzeylerini arttırmaları, interlökin üretimini (IL-6, IL-8) uyarmaları, sement oluşumu ve dentin köprüsü oluşumunu indüklemeleri olarak sıralanabilmektedir (5). Biodentine ise; MTA Angelus'un manipülasyonunun zorluğu, uzun sertleşme süresi, uygulanan dişte renkleşmeye neden olması gibi dezavantajlarını gidermek amacıyla üretilmiştir. Her iki madde ile de pulpal tedavilerde başarılı sonuçlar alınmaktadır (5,8,9).

Son dönemlerde biyoaktif maddelere olan ilginin artmasıyla birlikte kullanımı daha kolay, daha ucuza elde edilebilecek, etkileri aynı ya da daha iyi yeni ürün arayışları hız kazanmıştır. Bu çalışmaların sonucunda kendiliğinden birleşen P11-4 gibi peptitler üretilmiştir. Özellikle diş sert dokularında remineralizasyon yapabilmelerinden ve dokuları taklit edebilme yeteneklerinden dolayı güncel çalışmaların merkezinde kendilerine yer bulmuşlardır. P11-4, 11 amino asitli bir

peptittir. Asit-baz değeri (pH) 7.5'in üzerindeki suda rastgele konformasyonların unimerleri olarak bulunur, ancak düşük pH'ta yapısı değişerek daha kararlı bir yapıya dönüşür. Ayrıca fizyolojik koşullar altında konsantrasyona bağlı bir şekilde kendi kendine birleşir ve stabil bir yapı haline gelir. İnsan fibroblastları ile test edildiğinde de mükemmel sito-uyumluluk göstermiştir (10).

MTA ve Biodentine'nin sert doku oluşumunu indüklemesiyle kök ucu kapanmasını sağlayarak, rejeneratif endodontik tedavilerde kullanımı sürmektedir. Buradaki başarı kriterinin bazı spesifik büyüme faktörlerinin salınımını arttırmaları ve yeni doku oluşumunu tetiklemeleri olarak gösterilmektedir. Özellikle Fibroblast Büyüme Faktörü 2 (FGF2) ve Kemik Morfogenetik Protein 2 (BMP2) yapılan çalışmalarda doku yapımının uyarılmasında en etkili faktörler olarak dikkat çekmektedir (11). Yapılan çalışmalar incelendiğinde ne bu ürünlerin ne de P11-4'ün yumuşak dokudaki bu spesifik faktör ekspresyonlarına etkilerinin yeterince araştırılmadığı görülmüştür. Özellikle P11-4'ün diş sert dokularındaki etkileri ile ilgili çok sayıda çalışma mevcuttur; bağ dokusunda göstereceği reaksiyonlar ise hiç bilinmemektedir. Herhangi bir dental materyalin biyouyumlu olup olmadığını anlayabilmek ve kullanılabileceği tedavi sınırlarını belirleyebilmek adına yapılan çalışmalar 3 adımda gerçekleştirilmektedir. Genelde in vitro çalışmaları içeren birinci basamakta maddenin sitotoksisitesi, mutajenitesi ve östrojenitesi belirlenir. Ikinci basamakta ise genelde materyalin vücuda implante edildiği hayvan testleri yapılır. Son olarak ise dental tedavilerde direkt olarak kullanılarak testler tamamlanır (12,13).

İnsan dişi pulpasını oldukça iyi yansıttığı bilinen ve biyouyumluluk testlerinin 2. basamağını oluşturan deney hayvanlarının kullanıldığı tez çalışmamızla P11-4'ün MTA ve Biodentine gibi bu konuda altın standart kabul edilen iki materyalle kıyaslanmasını sağlayarak biyouyumluluğunun yanında bağ dokusu reaksiyonlarının da değerlendirilmesi amaçlanmıştır (8).

2. GENEL BİLGİLER

Çocukların ve genç erişkinlerin özellikle kalıcı dişlerinde uzun süre tedavi edilmeyen derin çürüklere ya da travmalara bağlı olarak pulpayı ilgilendiren problemlerin görülme sıklığı artmıştır (14).

Dişin sağlıklı olarak ağızda vital olarak kaldığı süreyi uzatabilmek, dişin pulpa dokusunun sağlıklı olması ya da iyileştirilmesi anlamını taşımaktadır. Pulpanın enfekte olması kök gelişimi gibi devam eden fizyolojik süreçleri de olumsuz etkiler (15). Ayrıca vücuttaki diğer doku cevaplarına benzer reaksiyonların oluşmasına neden olur. Bu enfeksiyonlar genellikle apikal ligament ve o kısımdaki komşu kemikle sınırlı kalmaktadır. Hangi yaşta olursa olsun pulpayı ilgilendiren patolojik süreçlerde uygulanan kuafaj gibi tedaviler ve rejeneratif endodontik prosedürler biyouyumlu ve doku rejenerasyonunu uyaracak materyaller kullanılarak yapılmaktadır. Bu ajanlarda aranan ortak özellikler ise; pulpa dokusunu termal uyaranlardan korumaları, mikrosızıntıyı önlemeleri, antimikrobiyal etki göstermeleri, odontoblastların mineralizasyon sürecini hızlandırmaları amacıyla alkali özellikte olmaları, tamir dentin üretimini indüklemeleri ve sitotoksik etkilerinin olmamasıdır (16,17,18,19). Biyouyumlu materyallerin dental kullanım alanları ve etki mekanizmaları, kullanıldıkları tedavi şekline göre değişmekle beraber genel olarak iyileşmeye yardımcı olmak ya da iyileşmeyi sağlayacak dokuların oluşmasını uyarmak şeklinde açıklanabilir (8,20).

2.1. DENTAL TEDAVİLERDE KULLANILAN BİYOUYUMLU MATERYALLER

Biyouyumlu dental materyaller, sıklıkla kalsiyum içerikli olup genellikle pulpa tedavilerinde kullanılırlar (19,21,22).

Dental tedavilerde kullanılan ürünlerin çeşidinin sürekli artması ve restoratif, endodontik materyallerin biyoaktif ajanlara evrilmesi dental tedavi planlamalarını ve yöntemlerini de etkilemektedir (23,24). Biyoaktif ya da biyouyumlu materyaller aslında her alanda farklı amaçları ifade etmektedirler. Restoratif diş tedavisinde HA oluşumunu desteklemesi, ağız çene cerrahisinde özellikle implant uygulamarında kemik ve implant bağlantısını arttırması, koruyucu – önleyici diş hekimliğinde remineralizasyonu

sağlaması, endodontik tedavilerde ise doku iyileşmesini teşvik etmesi ve sert doku oluşumunu indüklemesi olarak tarif edilebilir (25).

2.1.1. Kalsiyum Hidroksit

Kalsiyum hidroksit (CH), beyaz, kokusuz, suda çözünürlüğü az, alkol içerisinde çözünürlüğü olmayan, 12,5-12,8 pH'a sahip çok yönlü bir ajandır. Vücut sıvılarına temas etmesi halinde iyonlarına ayrılarak farklı etkiler gösterir. Kalsiyum iyonları remineralizasyon sürecini başlatırken, hidroksil iyonları yüksek pH oluşturarak doku enzimlerini aktive ederek dentin tübülleri içerisine penetre olurlar ve özellikle gram negatif bakterilerin dış hücre duvarında bulunan liposakkarit yapıyı inaktive ederek bakterisid etkinin oluşmasını sağlarlar (26,27).

Kalsiyum hidroksitin diş hekimliğinde ilk kullanımı 1920 yılında olmuş ve sonrasında kullanılacak birçok materyale ve tedavi prosedürüne öncülük yapmıştır. Herhangi bir sebeple ekpoze olmuş pulpa dokusu üzerinde dentin köprüsü oluşturabilmesi en önemli özelliklerinden biridir (22,28). Çok yönlü özelliklere sahip olması ve vital dokular üzerine olumlu etkilere sahip olması sebebiyle diş hekimliğinde; direkt pulpa kapaklaması, indirekt pulpa kapaklaması, apeksogenezis, apeksifikasyon, perforasyonların tamiri, kanal tedavisi seans aralarında antibakteriyel ajan olarak kullanılmaktadır (19,22,27).

Kalsiyum hidroksitin pulpa dokusuna direkt uygulandığı tedavilerde dentin köprüsü adı verilen sert bir bariyer oluşturmasının yanında maliyetinin düşük olması, kolay hazırlanması, yüksek ph'a sahip olması gibi olumlu özellikleri dental tedavilerde kullanılırlığını arttırmıştır (Şekil 2.1) (29). Yüksek pH'a sahip olması sebebiyle pulpaya temas ettiği bölgelerde likefikasyon nekrozu oluşumuna sebep olur daha sonra transforme edici büyüme faktörü (TGF-β) ve kemik morfogeneik proteini (BMP) ekspresyonunu uyararak pulpanın onarım sürecinin başlamasını sağlar (30,31).

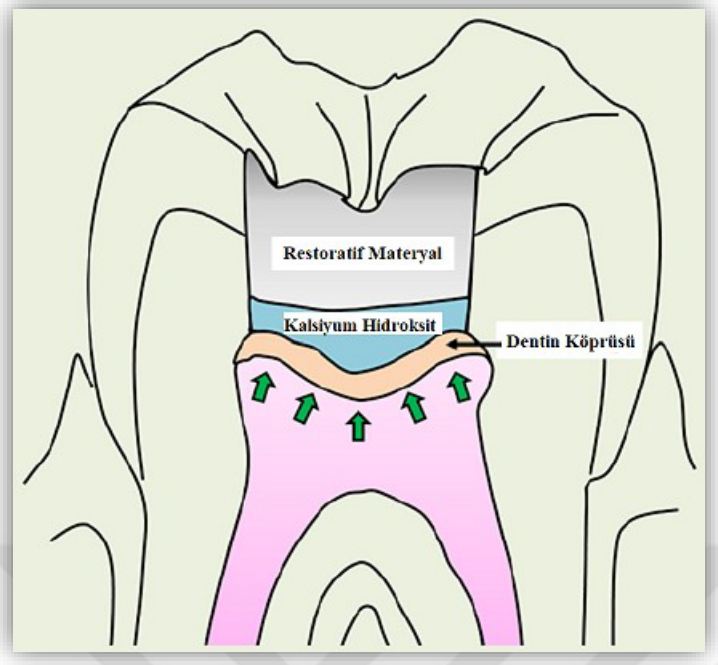

Şekil 2.1: CH ile dentin köprüsü oluşumu (29)

Bu materyalin zamanla ve asit uygulamalarıyla çözünmesi, dentine zayıf Van der Walls bağlarıyla bağlanması sebebiyle mikrosızıntıları tam önleyememesi, dehidratasyona sebep olması ve bazı asidik dentin proteinlerini sahip olduğu alkali yapı sayesinde denatüre etmesi sonucunda dentin kırılganlığını arttırması, pulpa odasında obliterasyonlara neden olması ayrıca adeziv sistemlerin bağlanma kuvvetini hibrit tabakayı etkileyerek nispeten azaltması gibi olumsuz özellikleri de vardır (22,26,32,33,34). Ayrıca oluşumunu uyardığı sert doku köprü yapısının yüksek oranda tünel defektleri içermesi ve bazı vakalarda bu köprünün hiç oluşmaması hem bu materyalin yeni formlarının ortaya çıkmasını sağlamış hem de yeni ajanların arayışına hız vermiştir (Resim 2.1) (35,36).



Resim 2.1: Ticari olarak satılan çeşitli CH preperatları (35,36)

Diş hekimliğinde vital pulpa tedavilerinde yeni biyouyumlu materyallerin, mevcut materyallerin kompozisyonunun ve uygulama tekniklerinin geliştirilmesi ile biyomalzemelerin uygulama alanlarında artış söz konusu olmuştur (3,37).

Biyomateryaller vücutta defektli organların defektlerinin onarılması, tamir edilmesi veya değişmesi için kullanılan maddeler olup, dokudaki tepkilerine göre inert, gözenekli, yeniden emilebilir ve biyoaktif olmak üzere dört tipte, sınıflandırılabilmektedir. Diş hekimliğinde kullanılan biyomateryaller ise sadece eksik veya defektli diş dokularını değiştirmemekte aynı zamanda dişteki doku yenilenmesini teşvik ederek sağlıklı diş dokusunun elde edilmesini sağlamaktadır. Ayrıca uyardıkları sitokinler ve yara iyileşmesini tetikleyerek ya da hızlandırarak dentin periodontal ligament, diş pulpası, mine gibi dokularda rejenerasyon potansiyeli sunmaktadırlar (6,38).

Son yıllarda, kalsiyum silikat içeren biyouyumlu ve biyoaktif malzemelerin pulpa hücre rejenerasyonunun uyarılması, inflamatuar cevabın yeniden yönlendirilmesi, kalan sağlıklı dokuların iyileşme kapasitesini arttırması, dişlerin tedavi sonrası ağızda kalış sürelerini uzatmaları ve HA'ya benzer özellikleri nedeniyle çocuk ve genel diş hekimliğinde vital ve devital pulpa tedavilerinde kullanımı yaygınlaşmıştır (8,39).

2.1.2. Mineral Trioksit Agregat

Biyoaktif materyaller arasında ilk tanıtılan ve klinik çalışmada ana tedavi materyali olarak kullanılan MTA, esas olarak kalsiyum silikat içeriğinden oluşan biyoaktif endodontik, reparatif bir dental materyaldir (2,40).

MTA, ilk olarak 1990'larda Dr. Mahmoud Torabinejad tarafından lateral perforasyonların tamiri amacıyla piyasaya sürülmüş ve 1998 yılında ise Amerika Birleşik Devletleri'nde kullanılmak üzere Gıda ve İlaç Dairesi tarafından onaylanmıştır. MTA aslında temel materyal olarak Tip 1 Portland simanı kullanılarak üretilmiştir. Tedavilerden sonra radyolojik olarak materyalin görüntülenebilmesi amacıyla yapısına radyopaklaştırıcı madde olan bizmut oksit eklenmiştir, ancak üretici firma içeriklerine göre farklı radyoopak ajanların eklendiği de bilinmektedir. Materyalin ana bileşenlerini trikalsiyum silikat, trikalsiyum aluminat, trikalsiyum oksit ve silikat oksit oluştururken farklı ticari formlarında temel içerikler değiştirilmeden renk, akıcılık, sertleşme süresi, kullanım kolaylığı ve kullanım alanları gibi parametleri düzenleyebilmek adına içerik oranlarında MTA'nın orjinal molekül yapısını bozmadan minimal değişimler yapılmıştır (Tablo 2.1) (41).

Tablo 2.1: MTA'nın içeriği (41)

İçerik	Yüzde
Trikalsiyum Silikat	66.1
Dikalsiyum Silikat	8.4
Trikalsiyum Alimünat	2
Tetrakalsiyum Alimünoferritin	-
Kalsiyum Sülfat	-
Bizmut Oksit	14
Kalsiyum oksit	8
Silikon Oksit	0.5
Alimünyum Oksit	1

İlk kullanıldığı yıllarda sahip olduğu gri renk sebebiyle dişlerde renkleşmeye sebep olduğu anlaşılınca 2002 yılında yapısındaki tetrakalsiyum alimüna ferritin çıkarılmış, demir, magnezyum oksit ve alüminyum miktarı azaltılmış ve White MTA (W-MTA) denen beyaz formu piyasaya sürülmüştür (42). Beyaz MTA'nın partikül boyutlarının daha homojen olduğu, çözünürlüğünün daha az olduğu ve sertliğinin standart MTA'lara göre daha fazla olduğu gösterilmiştir (Resim 2.2) (43).



Resim 2.2: Elektron mikroskobunda beyaz ve gri MTA görüntüleri (43)

MTA, diş hekimliği alanında diğer materyallere göre birçok avantaj sunan bir materyaldir. Biyouyumluluk, biyoaktivite, hidrofilik yapıya sahip olması, radyoopasite, sızdırmazlık, düşük çözünürlük, antibakteriyel özellik, boyutsal stabilite gibi avantajları vardır. Biyoaktif ve biyouyumluluk özelliğini periradiküler alanda yeni sement oluşumu, pulpa odasında sert doku köprüsü oluşumunu sağlamasıyla birlikte minimal enflamatuar yanıt oluşturmasıyla gösterir (7). MTA'nın biyouyumlukluk, biyoaktivite ve antibakteriyal özelliği üzerine yapılan karşılaştırmalı in-vivo bir çalışmada, insan periodontal ligament kök hücrelerin MTA varlığında canlılıklarını sürdürebildikleri, yapılan western blot analizinde ise osteojenik farklılaşma için gerekli olan gen ekspresyonlarının MTA varlığında meydana geldiği gözlemlenmiştir (44).

MTA, antibakteriyal özelliğini yüksek alkali pH özelliği ile sağlamaktadır. Bu özellik de yapısındaki ana komponent olan kalsiyum oksitin, nem ile temasta kalsiyum HA'ya dönüşmesi sonucu ortamın pH değerinin artmasından kaynaklanmaktadır. Sertleşme reaksiyonun başlangıcında pH'ı 10,2 civarında iken, sertleşme reaksiyonu sonucunda 12,5 değerine yükselmektedir. MTA'nın antimikrobiyal etkilinliğinin ayrıca

aerobik koşullar altında Escherichia Coli'ye karşı reaktif oksijen türlerinin indüksiyonu ile desteklendiği gösterilmiştir (45). MTA'nın Candida Albicans, Stafilococcus Aureus, Enterococcus Faecalis ve Staphylococcus Epidermidis dahil olmak üzere birçok mikroorganizmanın büyümesini inhibe ettiğini gösteren çalışmalar da mevcuttur (46). MTA'nın sızdırmazlık özelliği değerlendirildiğinde ise MTA, genleşme ve büzülme özelliklerinin dentine benzemesinden dolayı marjinal sızıntı ve bakteriyel geçişe karşı stabil bir bariyer oluşturarak yüksek direnç göstermektedir. MTA'nın uzun sertleşme süresine sahip olması ile materyalin büzülme oranı azalmaktadır ve doku sıvılarıyla reaksiyona girmesiyle dentin ve HA arasında meydana gelen kimyasal reaksiyon sayesinde de örtücülük özelliği artmaktadır (3,7,8). Ayrıca sert dokuda remineralizasyon meydana getirdiği için kalsiyum ve fosfat kristalleri dentin ile materyal arasındaki boşluklara ve diğer potansiyel boşluklara birikerek yüksek sızdırmazlık özelliği gösterir. MTA'nın en önemli avantajlarından biri de nem ve vücut sıvıları materyalin yapısını olumsuz yönde etkilememektedir. Çünkü materyalin asıl sertleşmesini başlatan nem ve vücut sıvılarıdır. Su ile temasında MTA hidratasyona uğrayarak 2 ana reaksiyon gerçekleşir. Trikalsiyum silikat ve dikalsiyum silikat, kalsiyum silikat hidrat ve kalsiyum hidroksit oluşturmak için su ile reaksiyona girer. Trikalsiyum alüminat da su ile reaksiyona girererek, kalsiyum sülfat varlığında etrenjit yani sülfat kalsiyum alüminosülfat üretir. Etrenjit tepkimedeki tüm sülfat iyonları tükenene kadar oluşur ve sülfat iyonları tükendiğinde ise sertleşme meydana gelir (47).

Tüm bu özelliklerinden dolayı MTA diş tedavilerinde geniş kullanım alanına sahip bir materyaldir. Özellikle pulpa kuafajı, pulpatomi, parsiyel pulpatomi gibi vital pulpa tedavilerinde kullanımı gittikçe artmaktadır. Kök kanal tedavilerinde dolum materyali olarak, apikal rezeksiyon gibi cerrahi işlemler sonrası retrograd dolgu maddesi olarak kullanılmaktadır. Ayrıca kök kırıklarında tamir ajanı olarak, apeksifikasyon ve apeksogenezis tedavilerinde, kök rezorbsiyonları, furkasyon-kök kanal perforasyonları tamirinde ve internal beyazlatma öncesi kaide materyali olarak kullanım alanları vardır (Şekil 2.2) (5,8).

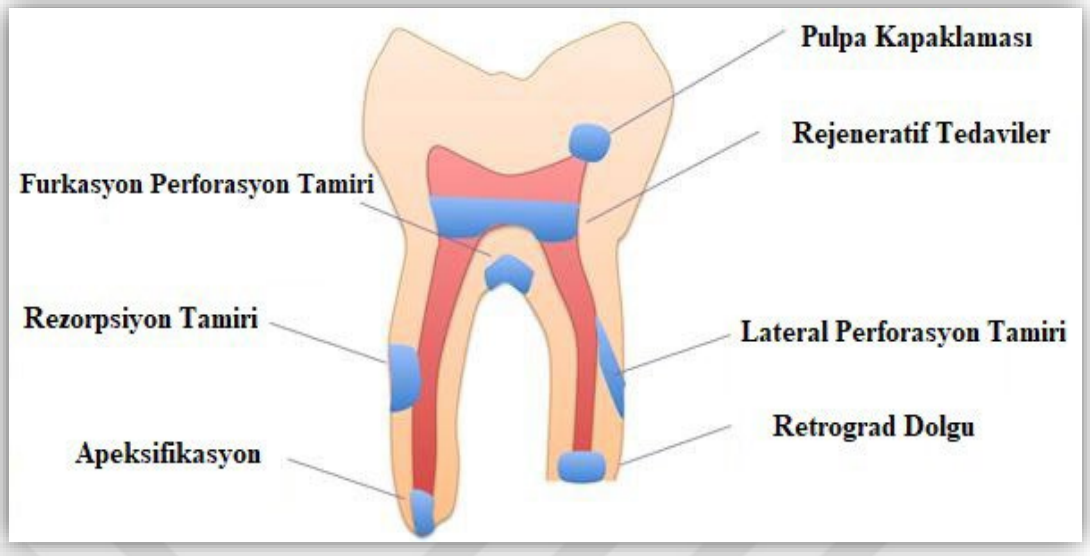

Şekil 2.2: MTA'nın bazı kullanım alanları (5)

Pulpatomi tedavilerinde uygulanacak materyal, pulpa dokusunun sağlığının korunması ve yara iyileşmesi açısından önem taşımaktadır. Bu nedenle biyouyumlu, düşük sitotoksisiteye sahip ve dokuda mineralizasyon ve dentin oluşumunu indükleyen materyal kullanılması şarttır. Aksi taktirde pulpa dokusunun zarar görmesi, biyolojik aktiviteyi olumsuz etkileyip, yara iyileşmesini geciktirebilir. İnsan dental pulpa hücreleri (hDPCs) üzerine uygulanan MTA'nın hücre canlılığı ve mineralizasyon ile ilişkili genlerin salınımı üzerindeki etkisinin incelendiği bir çalışmada, hDPC'lerin odontojenik aktivasyonlarının pulpa hücresinde kemik formasyonunu indükleyen kemik morfogenetik protein (BMP), mineralizasyonu başlatan, kollojen bağlayıcı osteonektin (ON), kemik sialoprotein (BSP), odontoblast progenitörlerinin göçünü ve farklılaşmasını teşvik eden osteopontin (OPN), dentinin biyomineralizasyonunda rol oynayan dentin sialofosfoprotein (DSPP), kolajen tip 1 (COL1A1) ekspresyonlarını artırdığı gözlenmiştir. Bu çalışmada MTA uygulaması ile pulpa hücrelerinde bu proteinlerin ekspresyonlarının arttığı ve dental pulpa hücrelerinde odontoblastik farklılaşmanın sağlandığı, MTA'nın biyoyumlu bir materyal olduğu sonucuna varılmıştır (48). MTA'ya karşı oluşan doku cevaplarını tespit edebilmek amacıyla ratların, tavşanların, farelerin, domuzların ya da başka hayvanların kullanıldığı çalışmalar da yapılmıştır. Bu çalışmalarda genel olarak maddenin teflon tüpler vasıtasıyla kemik içine ya da subkutan

implantasyon yöntemi kullanılmıştır ve hemen hemen tamamında biyouyumluluğu kanıtlanmıştır (40,49).

MTA'nın vital pulpa tedavilerindeki etkinliğine bakılan çalışmalarda ise dokularda minimal inflamasyon gözlemlenmiş ve komşu dentinle devamlılık gösteren sert doku oluşumları meydana geldiği bildirilmiştir (50,51). MTA ve CH uygulaması sonucunda oluşan sert dokunun özellikleri histolojik olarak karşılaştırıldığında ise MTA ile oluşan dentin köprüsü daha kalın olup, daha az pöroz bir yapıya sahiptir ve CH'e göre dokuda daha az pulpal enflamasyon, hiperemi ve pulpal nekroza sebep olmaktadır (52). Pulpatomi tedavisinde MTA uygulaması ile kalsiyum ve hidroksil iyonlarının salınması, pulpanın iyileşmesini ve mineralize doku oluşumunu destekler. MTA'nın dentinojenik aktivitesinde MTA'dan salınan kalsiyum iyonlarının doku sıvılarındaki fosfat ile reaksiyona girmesi sonucu HA oluşumunda rol oynadığı bildirilmiştir (5,53).

Geleneksel MTA'ların manipülasyon zorluğu, geç sertleşme zamanı, sertleşme gerçekleşene kadar yüksek çözünürlük, diş dokusunda zamanla renkleşme yapması, uzun sertleşme süresine bağlı olarak uygulamada 2 seans gerekliliği, yüksek maliyet gibi dezavantajları vardır. Yapısında radyoopaklaştırıcı madde olarak bulunan bizmut oksit materyalin basınç dayanımını düşürüp, gözenekliliğini arttırır ve hücresel büyümeyi azaltır. Diş dokusunda renkleşmeye sebep olması da yapısındaki bizmut oksitten kaynaklanmaktadır. MTA'nın sertleşme süresi için de araştırmacılar 2 saat 45 dakika, 2 saat 55 dk gibi süreler bildirmişlerdir (38,54).

Sonuç olarak sertleşmesi için uzun bir süre gerekmesi, beyaz formunun üretilmesine rağmen renkleşmeye sebep olma sorununun tamamen çözülememesi, açıldıktan sonra taze tüketilmesinin gerekliliği, ve pahalı olması, tedavinin başarısızlığı gibi durumlarda dişten uzaklaştırılmasının zor olması, rezin sistemlerde uygulanan asitleme işleminin MTA'nın dişe bağlanma kuvvetinde azalmaya neden olması MTA'nın en büyük dezavantajları arasında kabul edilmektedir (3,51,52). Son zamanlarda kullanımı artan MTA repair high plasticity isimli materyalde de kullanım kolaylığı sağlayacak şekilde ürün kapsül şeklinde kullanıma sunulmuş ve yapılan çalışmalar eşliğinde de antibakteriyel özelliği de geliştirilmiştir (55). Yine de MTA'nın dezavantajları tam olarak çözülememiştir. Bu dezavantajların ortadan kaldırılmasına yönelik MTA'ya alternatif yeni materyallerin araştırılması hız kazanırken, MTA'nın güçlendirildiği, sertleşme

süresinin daha kısa sürdüğü ya da kullanıma hazır formda yeni MTA formları da üretilmiştir (Resim 2.3) (2,56).



Resim 2.3: Yeni MTA formlarından biri: Neo Putty (Nusmile, ABD) (56)

2.1.3. Biodentine

Biodentine, ilk defa 2009 yılında piyasaya sürülen dental pulpa hücreleri üzerinde olumlu etkileri bilinen endodontik tedavilerde ve pulpa kapaklamalarının yanında MTA'nın kullanıldığı tüm tedavi çeşitlerinde kullanılabilen amalgamatörde karıştırılmaya hazır kapsül formda satışa sunulan kalsiyum silikat esaslı toz ve likit kısımdan oluşan biyoaktif-biyouyumlu bir üründür (Septodont, Saint Maur des Fosses, Fransa) (Resim 2.4).

Ana madde olarak trikalsiyum silikatın yanında dikalsiyum silikat, kalsiyum karbonat, demir oksit ve radyoopasiteyi sağlayan zirkonyum oksit içeren ana kısmı toz komponentini oluştururken kalsiyum klorit ve suda çözünebilen polimer de likit kısmını oluşturur (Tablo 2.2) (57).

Tablo 2.2: Biodentine'nin toz ve likit içeriği (57)

Toz İçerik	Fonksiyon	Likit İçerik	Fonksiyon
Trikalsiyum Silikat	Temel Bileşen	Kalsiyum Klorit	Katalizör
Kalsiyum Karbonat	2. bileşen	Polimer	Kullanılan likitin azaltılması
Demir Oksit	Doldurucu		
Zirkonyum Oksit	Opasite Sağlayıcı		

Biodentine'nin de aralarında olduğu trikalsiyum silikat esaslı malzemelerin tümü doku sıvılarına temas ettiklerinde HA kaynağı olarak fonksiyon görürler. Baskı dayanımı açısından dokuya uygulandıktan sonra dentinle aynı aralığa gelene kadar gelişmesi sebebiyle dentin yerine kullanılabilmekte ve adını da buradan almaktadır (58). Baskı direncinin incelendiği bir araştırmada Biodentine posterior restorasyon materyali olarak kullanılmış ve uygulandıktan sonraki 6. aya kadar marjinal uyumunu koruduğu ve mekanik açıdan dentine benzer özellikler gösterdiği görülmüştür (59).

Toz partiküllerinin daha büyük olması ve kalsiyum karbonat içermesi, likite eklenen kalsiyum kloritin kullanılan likit miktarını azaltması ile birlikte sertleşme süresi 9-12 dk arasında olup bu süre diğer kalsiyum silikat içerikli biyoseramik ürünlerle kıyaslanınca oldukça kısadır (8,38,60,61). Homojen bir yapıya sahip olması, çabuk sertleşmesi, fiziksel özelliklerini uzun süre koruması, karıştırma sırasında daha az likit kullanılması sebebiyle sızdırmazlık oranı MTA'dan daha iyi bulunmuştur (62).



Resim 2.4: Biodentine (Septodent, Fransa)

Doku sıvılarıyla temas ettiği zaman HA oluşumunu uyardığı ve kalsiyum salınımını arttırdığı, sert doku oluşumunu tetiklediği ve büyüme faktörlerinin ekspresyonunu arttırdığı ve materyalin daha hazırlanma anında pH'nın 12,5 olması sebebiyle yeterli oranda antimikrobiyal etki gösterdiği çeşitli çalışmalarla gösterilmiştir (5,49,61). Yapılan birçok çalışma, Biodentine ve MTA'nın benzer özellikler gösterdiğini kanıtlamıştır. Biodentine'ni üstün kılan, çalışma zamanının daha kısa olmasının yanında gösterdiği antimikrobiyal etkinin MTA'dan daha etkili olmasıdır (5,8,9,38). MTA ve Biodentine'nin kıyaslandığı bir diğer araştırmada Enterococcus Faecalis, Streptococcus Mutans ve Candida Albicans'lar üzerinde de daha yüksek mikrobiyal inhibisyon zonunu Biodentine'nin oluşturduğu gösterilmiştir (63). Geleneksel cam iyonomer, rezin modifiye cam iyonomer ve Biodentine'nin mikrosertliklerinin kıyaslandığı bir çalışmada ise en yüksek yüzey mikrosertliği gösteren materyalin Biodentine olduğu bildirilmiştir (64).

Biodentine; diş hekimliğinde; kaybedilen dentin dokusunun yerine, kök bölgesinde ve furkasyon alanları dahil olmak üzere perforasyonların onarımında, direkt ve indirekt pulpa kapaklamasında, pulpatomi tedavilerinde, rejeneratif endodontik prosedürlerde, apeksifikasyon tedavilerinde, retrograd dolgu malzemesi olarak, derin çürüklerin tedavisinde kaybedilen dentin dokusu yerine kaide maddesi olarak ve eksternal rezorbsiyonlarda tamir materyali olarak kullanılmaktadır (65).

Biodentine'nin kullanıldığı birçok hayvan deneyi mevcuttur. Bu çalışmalarda sızdırmazlık, sitotoksisite, antimikrobiyal etki ve biyouyumluluk açısından MTA'ya benzer özellikler göstermiştir. Ayrıca kapsül şeklinde piyasa sürüldüğü için hazırlaması daha kolaydır ve kısmi bir uygulama kolaylığı da sunmaktadır (40,49,56).

2.1.4. BioAggregate

BioAggregate (Innovative BioCeramix Inc, Kanada), yapısında kalsiyum silikat, CH, hidroksiapatit, silika ve tantalyum oksit barındıran, diş renginde, hazırlaması ve uygulaması kolay biyoseramiklerden biridir (Resim2.5).



Resim 2.5: BioAggregate (Innovative BioCeramix Inc, Kanada)

Yapı olarak MTA'ya benzemesine rağmen toksik etkiler oluşturduğu düşünülen alüminyum içermemesi en belirgin farkıdır. Ayrıca MTA'da radyoopaklığı bizmut oksit, bu materyalde tantalyum oksit sağlamaktadır (66). MTA ile kıyaslandığı çalışmalarda biyouyumluluk ve örtücülük açısından benzer özellikler göstermiştir. Aside karşı MTA'dan daha dirençli bulunurken mikrosertlik olarak daha düşük özellikler göstermiştir (67,68). Vücut sıvılarına temas edince HA kristallerine benzer yapılar oluşturduğu görülmüştür. Osteoblastlarla ilgili genleri insan periodontal fibroblast hücreleri ve osteoblast hücreleri üzerinden stimüle ederek osteokonduktif özellik göstermektedir (69).

Antimikrobiyal etkilerine bakılacak olursa; radyoopasiteyi sağlayan tantalyum oksit sayesinde Enterecoccus Faecalis'e genel olarak da Streptococcus'lara, Candida Albicans'a ve Escherichia Coli'ye etkili olduğu gösterilmiştir (70,71). Koyun dişlerinde yapılan bir çalışmada Bioaggregate kollajenle birleştirilerek yeni bir sünger yapı oluşturulmuş ve pulpa dokusu üzerindeki etkileri araştırılmıştır. Bu çalışmayla osteojenik aktiviyeti uyardığı ve tamir dentini için uygun ortamı hazırladığı gösterilmiştir (72).

BioAggregate sahip olduğu özellikler ile pulpal tedavilerde yeni bir alternatif olmuştur. Ancak kırılma direncinin düşük olması ve MTA'ya çok benzer özellikler göstermesi sebebiyle materyal ile ilgili çalışmalar sürmektedir (73).

2.1.5. TheraCal LC

Restoratif ve pulpal tedavilerde kullanılan şırınga içerisinde pat halinde piyasaya sunulan, nispeten kirli beyaz renkte kalsiyum silikat içerikli bir biyomateryaldir (Resim2.6). TheraCal LC (Bisco, ABD)'yi diğer kalsiyum silikat içerikli dental biyomateryallerden ayıran en büyük özelliği ışıkla polimerize olmasıdır (9,39). Tip III portland siman, baryum sülfat ve zirkonat, stronsiyum ve polimerizasyonu sağlayan rezinlerden oluşmaktadır (74).



Resim 2.6: Theracal LC (Bisco, ABD)

Restoratif ve pulpal tedavilerde kullanılan şırınga içerisinde pat halinde piyasaya sunulan, nispeten kirli beyaz renkte kalsiyum silikat içerikli bir biyomateryaldir (Resim2.6). TheraCal LC (Bisco, ABD)'yi diğer kalsiyum silikat içerikli dental biyomateryallerden ayıran en büyük özelliği ışıkla polimerize olmasıdır (9,39). Tip III

portland siman, baryum sülfat ve zirkonat, stronsiyum ve polimerizasyonu sağlayan rezinlerden oluşmaktadır (74).

Genel olarak çürük, travma ya da mekanik sebeplerle pulpanın ekspoze olduğu vital dişlerde direkt pulpa kapaklamasında, indirekt pulpa kapaklamasında ve restorasyonların altında kaide materyali olarak kullanılmaktadır (5,9,74).

Uygulandığı andan itibaren 1 haftaya kadar pH değeri 10-11 arasında seyrederken 7. günden sonra bu değer ortalama 8-8,5 civarına düşer. 1. haftadan sonra alkali özeliğinin azalmasının fizyolojik metobolik sürece yardım ettiği ve sert doku formasyonunu desteklediği gösterilmiştir. Diğer kalsiyum silikat içerikli materyaller gibi kalsiyum ve hidroksil iyonlarını salmaktadır.

Olumsuz özelliklerinin başında; akrilik partiküller içermesi sebebiyle biyoyuyumluluğunun MTA ve Biodentine'den düşük olması, ışıkla polimerize edilmesi sebebiyle büzülmeye maruz kalması ve bağlantı başarısızlıklarının görülmesi, pH'ının yüksek seviyelerde uzun süre kalmaması gibi sebeplerle başta antimikrobiyal etki gösterse de, uzun dönemde antimikrobiyal etkisinin düşük olması sayılabilir (9,74,75).

2.2. KENDİLİĞİNDEN BİRLEŞEN PEPTİTLER (SAP)

Kendiliğinden birleşen peptitler, sahip oldukları dizaynlara göre oluşturabildikleri filamanlar, kristaller ve nanotüpler sayesinde medikal, biyolojik ve endüstriyel alanlarda kullanılmaya başlayan genel olarak biyomimetikler olarak da adlandırılan sentetik moleküllerdir. Biyomimetik yapıdaki protein veya peptit içerikli materyaller kendiliğinden birleşen peptitlerle sınırlı değildir. Aspartat-serin-serin peptitleri, asparajin-serin-serin peptitleri, arjinin-glisin-aspartat-serin epitopları, amelogenin, lösinden zengin amelogenin peptitler, amelogenin-kitosan hidrojelleri, amorf kalsiyum fosfatın biyomimetik formülleri ve tükürük proteinleri yine remineralizasyonda kulanılan biyomimetik yapıdaki protein/peptit'lere örnek olarak verilebilir. Kendiliğinden birleşen peptidleri bir binanın orijinal yapısını oluşturan kolonlara benzetebiliriz, yapının şeklini ve çeşidini çok iyi taklit ederek belirlerler. Çözünebilen peptit yapılar içerirler ve yapılar kendiliğinden birleşerek fonksiyonel ve kendinden farklı dokular oluşturabilmektedirler (76).

Doğadaki sistemlerin taklit edilmesiyle üretilen maddelere, mekanizmalara ya da sistemlere genel olarak biyomimetikler denmektedir. Daha küçük moleküllerin birleşerek daha kararlı büyük moleküller oluşturması bu peptitler için ilham kaynağı olmuştur (77).

Karbonhidratların, lipidlerin, nükleik asitlerin ve hemen hemen diğer tüm yapı taşlarının meydana gelmesini sağlayabilirler. SAP'lar amino asitlerin olduğu peptit zinciri içeren primer yapı, bu amino asitlerin karboksil ve amin taşıdığı fonksiyonel grup, tiyol ve alkol bileşikleri gibi farklı moleküllerin eklendiği kimyasal bölüm ve primer gruba eklenen değişik amino asitler sayesinde oluşan sekonder yapıdan oluşurlar. Primer yapıya hem doğal hem de doğal olmayan amino asitlerin eklenebilmesi elde edilebilecek doku çeşidini önemli miktarda arttırmaktadır. Yapısında bulunan beta yapraklar birleşerek daha kompleks yapıda olan ve istenilen monomerleri içeren SAP'lara dönüşürler (Şekil 2.3) (78). Peptitlerin sentezi ya da üretimi ise gram ve kilogramlarla ifade edilir ve hücre çeşidine göre oluşturulan formüller sayesinde olur. Sahip oldukları özelliklere göre dipeptitler, lego peptitler, moleküler boya peptitleri ve siklik peptitler gibi alt grupları vardır. Her alt grup farklı medikal alanlarda kullanımlarını sağlamaktadır. Özellikle protein eksikliklerinin görüldüğü; hayvanlardan bulaşan Scrapie hastalığı, Kuru hastalığı, Huntington, Parkinson ve Alzheimer hastalığı gibi tedavisi tam olarak yapılamayan durumlarda eksik proteini taklit edebilmeleri ve istenilen hücre ya da gene spesifik etki gösterebilmeleri gibi özelliklerinden dolayı umut ışığı olmuşlardır (79).

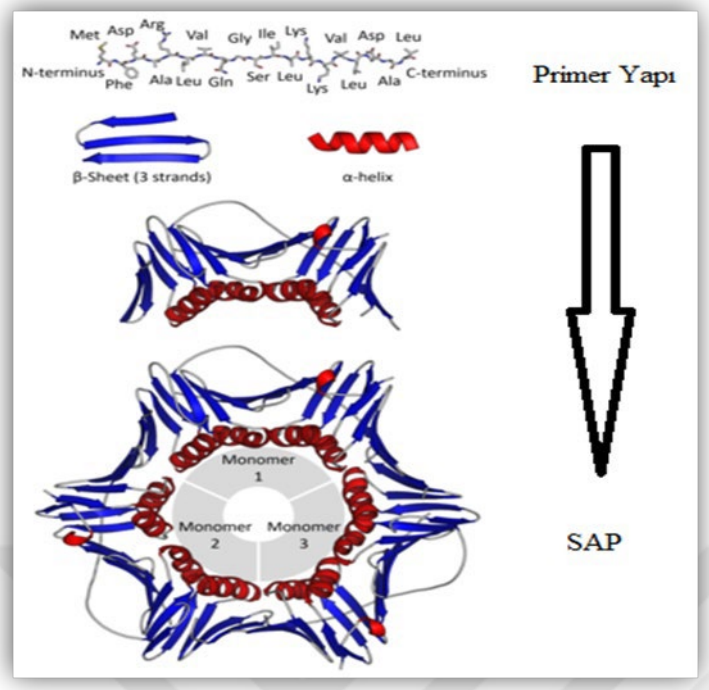

Şekil 2.3: Primer yapının beta yapraklar sayesinde farklı monomerleri içeren SAP'a dönüşmesi (78)

Bu moleküllerin yeni doku oluşturabilme yetenekleri ve medikal alanda kullanılmaya başlaması diş hekimliği tedavilerinde de kullanılabileceğini düşündürmüş ve bu konudaki çalışmalar hız kazanmıştır (10,80). Bu peptitlerden biri olan P11-4 amelogeneziste etkili olan amelogenin gibi proteinleri taklit etmek amacıyla üretilmiştir.

Bu peptitin üzerinde bulunan negatif yüklerin kalsiyum iyonunu bağlayabildiği dolayısıyla HA için de bir bağlanma proteini oluşturduğu ve bu molekülü taklit ederek remineralizasyona yardımcı olduğu tespit edilmiştir (Şekil 2.4) (81).

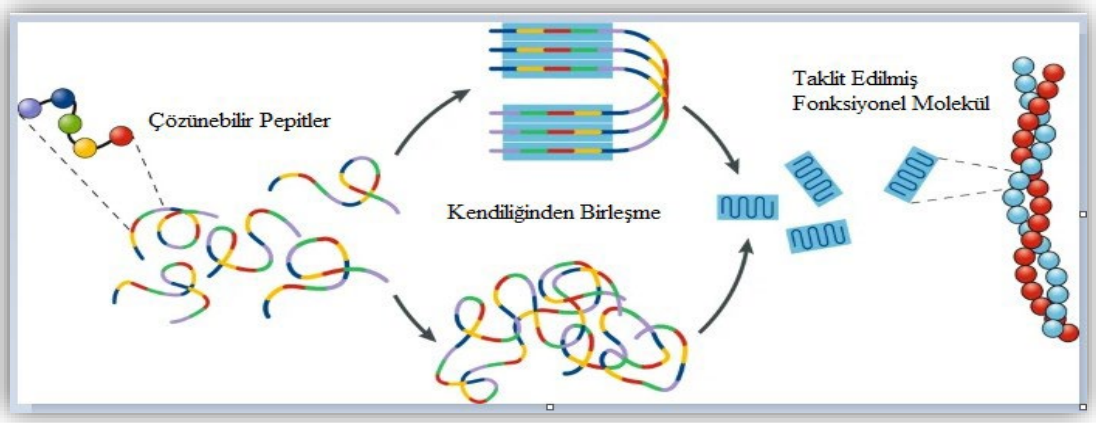

Şekil 2.4: Kendiliğinden Birleşen Peptit Yapısı (81)

2.2.1. P11-4

Hücreler, yapı iskelesi, sinyal molekülleri ve büyüme faktörleri doku mühendisliğini oluşturan ana komponentlerdir. Bunların içinde de yapı iskelesi; rejeneratif hücrelerin var olduğu, proliferasyon ve farklılaşmanın gerçekleştiği, hücresel yanıtın oluşması için sinyal moleküllerin taşındığı uygun mikro çevre oluşturması açısından ayrı bir öneme sahiptir. Bu yüzden 3 boyutlu, doğal ekstraselüler dokuları taklit edebilen biyomimetik bir iskele elde edebilmek yapılacak tedavi girişimlerinin başarısını direkt etkileyecektir (76,82). Bilim insanları, bu peptitleri üretirken protein katlanması ve DNA'nın çift sarmal yapısından esinlenmişlerdir (83).

Moleküler kendinden birleşme stabil ve iyi organize olmuş bu tip yapıların sentetik olarak üretilmesi dental tedavilerde de rakipsiz bir alternatif olarak görülmektedir. P11-4 ise özellikle diş sert dokularındaki etkiler sebebiyle bu tedavilerde en sık tercih edilen oligopeptitlerin başında gelmektedir. Yapısında glutamin, glutamik asit, fenilalanin, triptofan ve arjinin gibi 11 adet doğal amino asit bulundurur ve fibriller yapısı sayesinde diffüzyon yeteneği fazladır (Şekil 2.5) (Resim 2.7) (80).

P11-4, Leeds Üniversitesi (İngiltere) tarafından üretilmiş ve patenti alınmıştır. Düşük pH'ta beta yaprak amiloidleri ile kendiliğinden birleşerek HA oluşumu için uygun üç boyutlu bir bağlanma alanı oluşturur. Fizyolojik koşullar altında konsantrasyonuna bağlı olarak kendiliğinden birleşme özelliği gösterir (84).

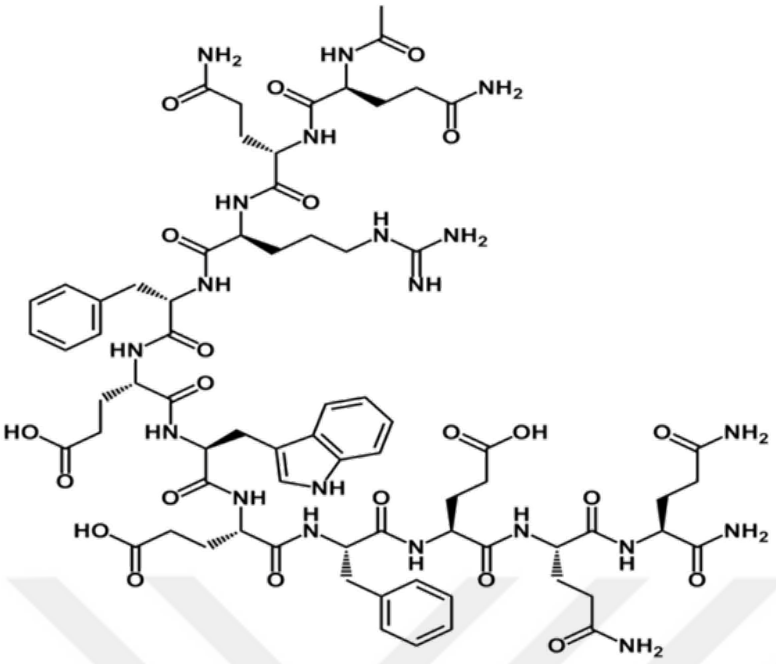

Şekil 2.5: P11-4'ün organik yapısı (80)



Resim 2.7: P11-4'ün Taramalı Elektron Mikroskobu (SEM)'ndaki fibriller görüntüsü (80)

P11-4 materyalini içeren ürünler, başlangıç çürük lezyonu bölgesine uygulandığında bölgeye iyi penetre olarak kendiliğinden birleşir, tükürükten kalsiyum iyonlarını çekerek HA'yı taklit eden 3 boyutlu bir matriks yapısı oluşturur ve HA'lerin çekirdekleşme oranını uyararak önemli oranda arttırırlar. Sıvı ortamda çalışabilmesi, dental dokuları kusursuz taklit edebilmeleri dental tedavilerde kullanım sınırlarının belirlenebilmesi için çalışmaları hızlandırmıştır (Şekil 2.6) (80,85,86,87).

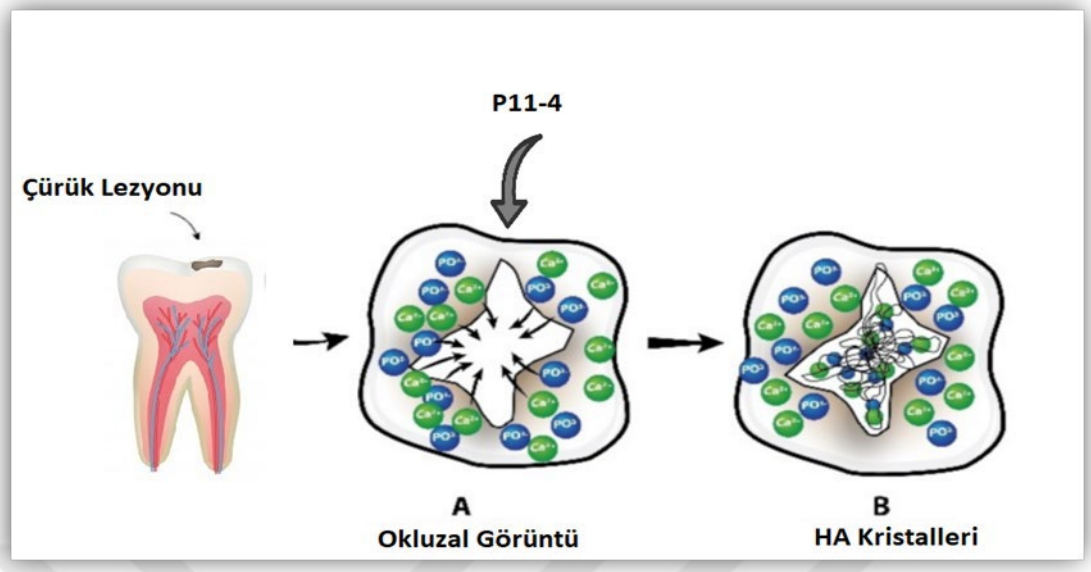

Şekil 2.6: P11-4'ün etki mekaznıması; a) Kalsiyum hidroksitapatit kristallerinin peptit uygulamasıyla aktive oluşu, b) Yeni HA kristal yapısının oluşan iskele içinde oluşumu (80)

Oligopeptit P11-4 erken çürük lezyonlarına sahip diş yüzeylerine uygulandığında zaten düşük pH ta çalışan peptit hipomineralize olmuş doku içerisine diffüze olarak mine matriksini taklit etmekte bu remineralizayon için uygun yapı iskelesini taklit etmektedir. Bu yapı iskelesi sayesinde oluşacak mine kristalleri ihtiyaç duydukları kalsiyum fosfatı tükürükten temin ederler. Tükürükten aldıkları bu molekülle birlikte saniyeler içerisinde organize olur ve 24 saat içerisinde de fibriller yapıyı oluştururlar (Şekil 2.7) (85).

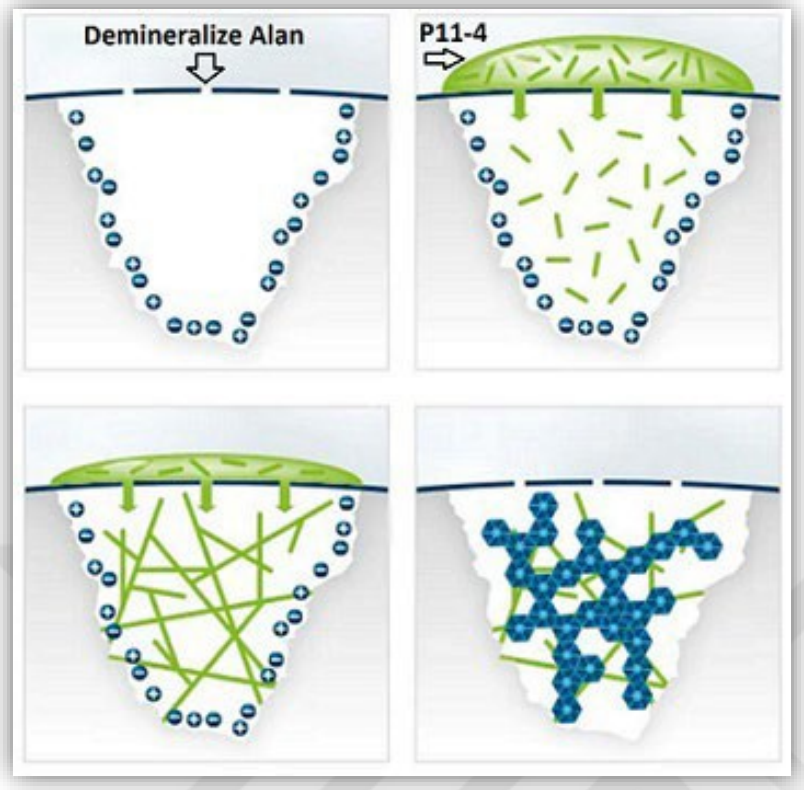

Şekil 2.7: P11-4'ün remineralizasyona katkısı (85)

Yapılan çalışmalarda yapay olarak oluşturulmuş çürük lezyonlarına P11-4'ün yaklaşık %35'inin diffüze olduğu ve mine dokusunu yaklaşık %90 oranında taklit ettiği, oluşan son dokunun asit ataklarına dirençli olduğu, son derece biyouyumlu olduğu ve hücresel yanıtı olumsuz etkilemediği gösterilmiştir (80,85). P11-4'ün florür ile birlikte kullanıldığında remineralizasyon etkisinin arttığı, çürüğe ve asit ataklarına karşı daha dayanaklı mine dokusunun oluşumunu sağladığı gösterilmiştir (85). Bununla birlikte bu molekülün bağ dokusu ve periodonsiyum gibi dokulardaki etkileri yeni yeni araştırılmaya başlamıştır. Özellikle fibroblastların bulunduğu ortamlarda sert doku yapımını uyardıkları ve defektli bölgelerin onarımını olumlu etkiledikleri gösterilmiştir. Ratlar üzerinde yapılan bir çalışmada kafatası kemiklerinde 6. hafta sonucunda P11-4 ile muamele edilen bölgelerde kemik oluşumunun doğal iyileşen alana göre anlamlı oranda fazla olduğu görülmüştür (88).

Son yıllarda değişik firmalar tarafından P11-4 içeren dental kullanıma uygun profesyonel remineralizasyon ajanları üretilmiştir, bunlar içerisinde en çok kullanılanı

Credentis firması tarafından üretilen Curodont Repair'dir(Credentis AG, İsviçre) (Resim 2.8).



Resim 2.8: P11-4 içeren bazı dental ürünler

2.3. HAYVAN DENEYLERİNDE BİYOUYUMLU MATERYALLERİN KULLANILMASI

Uluslararası Standartlar Teşkilatı'na (ISO) göre kana temas eden her maddenin biyolojik açıdan değerlendirilmesi gerekmektedir. Dental tedavilerde yeni kullanılan ya da kullanılması düşünülen materyallerin biyolojik değerlendirilmesinde kullanılan en etkili çalışma yöntemleri hayvan deneyleri ve sitotoksisite testleridir (12,89,90). Sitotoksisite testleri, hücre ya da doku kültürü oluşturularak yapılabilmektedir. Bu yöntemin kolay tekrarlanabilir olması, nispeten kolay hazırlanabilmeleri ve doku hasarlarını net göstermeleri olumlu yönlerini oluştururken, en önemli eksiklikleri dokularda hasarlı bölgede oluşan tamir mekanizmasının ve hücrelerin enfeksiyona cevaplarının tam olarak belirlenememesidir (91,92). Biyoaktif maddelerin bu açıdan incelenmesindeki bu dezavantajları ortadan kaldıran yöntem ise hayvan deneyleridir. Bu deneylerde genel olarak domuzlar, küçükbaş hayvanlar, ratlar, tavşanlar ve fareler kullanılmaktadır. Dental çalışmalarda kolay üremeleri, diş yapılarının ve bağ dokusu

hücrelerinin insan dişi yapısına benzemesi nedeniyle ratlar bu hayvanlar içerisinde en fazla kullanılanlar olarak göze çarpmaktadır (93,94,95).

Biyouyumlu materyaller kullanılarak yapılan hayvan çalışmaları; hayvanların direkt dişleriyle yapılanlar, subkutan dokulara ve kemik içine yapılan implantasyonlar olarak ayrılmaktadır (40,94,96,97).

Çocuk diş hekimliğinde deney hayvanlarının direkt olarak dişlerinin kullanıldığı çok sayıda çalışma yapılmıştır. Genelde pulpayı içeren bu çalışmalar deneklerin dişlerine biyouyumlu ya da biyouyumlu olduğu düşünülen materyalin uygulanması ve belirlenen süre geçtikten sonra dişlerin histokimyasal incelenmesini içermektedir. Bazı araştırmalarda da dişlerin furkasyon bölgelerinde perforasyonlar oluşturulmuş ve biyoaktif maddelerin onarımları kıyaslanmıştır (49,73,98).

Subkutan uygulamalarda incelenen materyal uygun bir taşıyıcı içerisinde cerrahi insizyonla kullanılan hayvanın cilt altı dokusuna direkt olarak yerleştirilir. Bu yöntemde mekanik travmalara neden olması sebebiyle kas içi implantasyon yerine; kolay uygulanması ve cerrahi prosedürün basit olması nedeniyle sıklıkla ratların sırt bölgesi tercih edilmektedir (99,100,101). Cerrahi bir girişim olması sebebiyle enfeksiyon riskini en aza indirmek çok önemlidir. Uygulama alanın tıraş edilmesi ve tüylerden dikkatle arındırılması ve işlemden önce antiseptik bir solüsyonla bölgenin dezenfekte edilmesi çok önemlidir (40,56).

Hayvan deneylerinde biyouyumlu materyallerin incelenmesi için yapılan diğer bir çalışma yöntemi ise kemik içi implantasyon metodudur. Araştırmacılar, bu hayvanların çene kemikleri, tibia ve femur kemiğini kullanmış ve implantasyona en uygun bölgeyi bulmaya çalışmışlardır. Subkutan dokulara yerleştirilen maddelerin uygulanmasına benzer adımlar uygulanır, ancak materyallerin cilt altına taşıyıcısız yerleştirmeleri yapılmazken, kemik içi yöntemde taşıyıcılı ya da taşıyıcısız uygulama yapılabilmektedir (99). Kemik içine açılan kavitede tam bir stabilizasyon sağlanabilmesi avantaj oluştursa da; uygulaması ve oluşturdukları doku hasarı subkutan uygulamalara göre daha fazla olmaktadır (102).

MTA'nın kullanıldığı hayvan çalışmalarında sementin ve dentinin rejenerasyonunu olumlu etkilediği ve biyouyumlu olduğu gösterilmiştir(56). Maymun ve köpeklerin kullanıldığı çalışmalarda osteoblastlar için uygun adezyon yüzeyi oluşturduğu ve doku tamirini uyardığı tespit edilmiştir (103). Köpeklerin dişlerinin apeks bölgesinde oluşturulan kavitelerde MTA'nın retrograd dolgu materyali

olarak kullanıldığı bir çalışmada da apeks bölgesinde yeni sement oluşumunu arttırdığı görülmüştür (104).

Kalsiyum hidroksit ve MTA'nın fare ve ratların sırt dokularına yerleştirildikleri çalışmalarda ise iki materyal için de benzer olumlu sonuçlar alınmıştır (40,56). 2016 yılında yapılan bir çalışmada nano gümüş partikülleri içeren ve içermeyen beyaz MTA'lar polietilen tüpler kullanılarak ratların sırt dokusuna implante edilmiş ve 4 ayrı zaman dilimindeki inflamatuar cevaplar karşılaştırılmıştır. Gümüş partiküllerinin olup olmamasının doku cevabına etkisi olmadığı anlaşılmıştır (90).

Bazı çalışmalar ise biyouyumlu bu maddelerin etrafında oluşabilecek sert dokuları incelemişlerdir. Yapılan bir çalışmada cam iyonomer, MTA, polikarboksilat siman ve kompozit rezin ratların kafatası içerisine açılan kavitelere yerleştirilmiş ve sert doku oluşumuna etkileri karşılaştırılmıştır. 4 grup içinde en iyi iyileşme ve sert doku oluşumunun MTA grubunda olduğu tespit edilmiştir (105). Hayvan dokusundaki karbondioksit ile materyallerden salınan kalsiyumun kalsifiye doku oluşumunda rolü olduğu düşünülse de Von Kossa tekniği ile incelendiğinde MTA, Biodentine ve kalsiyum hidroksit çevresinde minimal kalsifiye alanlar görülmüştür. Tüm materyaller çevresinde kabul edilebilir doku enflamasyon alanları gösterilmiştir (7).

2.4. DENTAL TEDAVİLERDE ETKİLİ BÜYÜME FAKTÖRLERİ

Büyüme faktörleri, ağırlıkları 4000-60000 dalton arasında olan protein ya da steroid yapıdan oluşan hücresel çoğalma, büyüme ve farklılaşmada rol oynayan doğal polipeptid moleküllerdir. Genellikle bu süreçlerin içinde hücreler arası sinyal molekülleri olarak hareket ederler (106). Bu iletişimi otokrin, parakrin, endokrin ya da intraktin yollarla sağlarlar. Yara iyileşmesi, kemik ve doku rejenerasyonu, matriks sentezi için hücrelerin uyarılması, hasarlı doku onarımı gibi birçok biyolojik ve bazı patalojik süreçlerde yer alırlar. Sadece salındıkları hücreyi etkileyen otokrin etkiye sahip tipleri olduğu gibi, komşu hücrelere etki edebilen yani parakrin etkiye sahip olan tipleri de vardır. Bazı büyüme faktörleri de direkt kana salınır ve buradan etki edeceği hücrelere ulaşır ki; bunlara artık büyüme faktörü değil büyüme hormonu adı verilir (107,108).

Dişlerde oluşan pulpal ve peridontal hastalıkların iyileşmesinde de bu faktörler aktif rol oynarlar. Özellikle biyouyumlu materyallerin bu faktörlerin ekspresyonunu nasıl etkiledikleri yapılan tedavinin de seyrini direkt olarak etkilemektedir (29,109). Özellikle

diş pulpasını ilgilendiren tedavi uygulamalarında yapılan araştırmalar FGF 2 ve BMP 2' nin en etkili sitokinler olduğunu gösterse de süreçte etkili birçok büyüme faktörü mevcuttur (11,110).

Bu faktörlerden en önemlilerinden biri olan platalet kökenli büyüme faktörü (PDGF); makrofajlar, trombositler, monositler, keratonositler, kondrositler, endotel ve düz kas hücrelerinden salınır. Yaralanmış dokularda fibrinonektin ve hiyoloronik asit üretimini arttırarak iyileşmenin ilk basamağını başlatırlar. Nötrofillerin ve makrofajların kemotaksisini, anjiyogenezi ve fibroblastlardan kollajen sentezini stimüle ederler (111). Dental açıdan bakılacak olursa odontoblastların farklılaşma sürecinde rol oynamaları önemlidir. Odontoblastlara doğrudan etki ederlerken diğer büyüme faktörleriyle sinerjist etki gösterirler (112,113).

Transforme edici büyüme faktörü beta (TGF-β); trombositler, makrofajlar, nötrofiller, lenfositler, birçok doku ve hücreden salınınan bir diğer önemli sitokindir. İnflamasyonda, anjiogenezde, kaybedilmiş epitel dokunun tekrar oluşmasında, kollojen sentezini uyararak bağ doku rejenerasyonunda rol alırlar. Birçok alt tipi bulunmakla beraber özellikle TGF-β1 ve TGF-β2 fibroblastların yara bölgesine migrasyonunu, bu bölgede çoğalmasını ve doku tamiri için kollajen üretimini stimüle etmektedir bu mekanizmayla dental pulpa iyileşme sürecinde de yer almaktadır (114).

Epidermal büyüme faktörü (EGF); trombositler, makrofajlar, keratonositler ve fibroblastlardan salınırlar. Kaybedilen ya da hasara uğrayan epitel dokunun yeniden oluşturulmasında, anjiyogenezde, çeşitli fizyolojik süreçlerde fibroblastların çoğalmasında ve kollejenaz aktivitesinde rol alırlar (115).

Vasküler endotelyal büyüme faktörü (VEGF); endotelyal hücreler, makrofajlar, keratonositler, fibroblastlardan ve düz kas hücrelerinden salınır. Pıhtılaşma mekanizmasında, anjiyogenezde, sitokin sentez ve salınımında ve düz kas hiperplazisinde etkilidirler (108,116).

Bu faktörlerle birlikte birçok IL de fizyolojik proseslerde etki gösterirler. En önemlileri arasında; kemotaktik özelliği sayesinde tüm lökositleri etkileyen gama interferon ve prostoglandin kaynaklı IL-2, lenfositlerden salınan ve dental inflamasyonlarda da yer alan IL-6, fibroblastlar ve monositlerden eksprese edilen ve T hücreleri ve nötrofiller için kemotaktik etken olan IL-8 sayılabilir (9,117,118,119).

Büyüme faktörlerinin temel özelliğinin sağlıklı yeni hücre proliferasyonu ve hasarlı doku onarımı olması sebebiyle progenitör hücre içeren dental dokularda iyileşmeyi hızlandırıcı ve yeni doku oluşumu üzerindeki olumlu etkileri kanıtlanmıştır (110,120,121).

2.5. FİBROBLAST BÜYÜME FAKTÖRÜ 2 (FGF 2)

Fibroblast büyüme faktörü, 22 alt tipi ve çok sayıda farklı varyantı içeren, memelilerin hemen tümünden salınan fizyolojik ve patofizyolojik birçok fonksiyonda rol oynayan önemli bir faktördür (122). Boyutları yaklaşık 200 aminoasit kadardır ve ilk 120 aminoasitlik kısmı ailenin tüm üyelerinde benzerdir (122,123).

Memeli FGF'leri biyolojik fonksiyonlarını hücre zarında bulunan 4 farklı FGF reseptörlerine (FGFR) bağlanarak gerçekleştiren tirozin kinaz ailesine üyedirler. FGFR1, FGFR2, FGFR3 ve FGFR4 birçok değişik hücrede vardır ve hücrenin farklılaşması, çoğalması ve sağ kalımı gibi ana özelliklerini belirlerler (124). Diğer tüm büyüme faktörlerinden FGF'leri ayıran temel fark fonksiyonlarını gerçekleştirirken heparinle birlikte hareket etmeleridir (Şekil 2.8) (125).

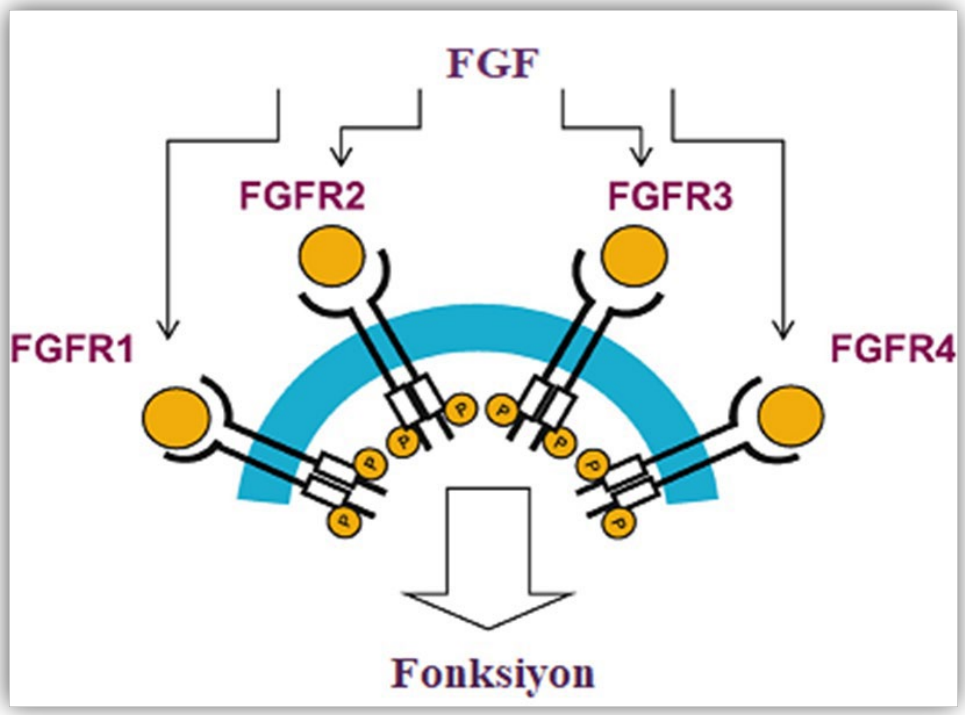

Şekil 2.8: FGFR' lerin şematik gösterimi (125)

FGF ailesi; parakrin, otokrin ve endokrin etkileri olanlar ve nükleer faktörler olarak sınıflandırılmaktadır. FGF 1, FGF 4, FGF 7, FGF 8, FGF 9, FGF 11 ve FGF 19 bu özelliklerine göre gruplandırılmış 7 alt aileyi temsil etmektedir. FGF 2 ise otokrin ve parakrin etki gösteren FGF 1 ailesinin bir üyesidir (Şekil 2.9) (122,126).

FGF 1 ve FGF 2, %55 oranında aminoasit diziliminde benzer olsa da, farklı izoelektrik noktalarına sahip olmaları sayesinde ayırt edilebilmiştir. Standart bir molekül kendisine ait izoelektrik noktasında herhangi bir yük taşımaz yani nötr olur başka bir deyişle izoelektrik noktası aslında molekülün pH'ına eşittir (127). FGF 2, ilk defa 1974 yılında mitojenik faktörlerin ana sentez bölgesi olan sığır hipofiz bezinden, daha sonraki çalışmalarda ise sığır beyin dokusundan izole edilmiştir (128).

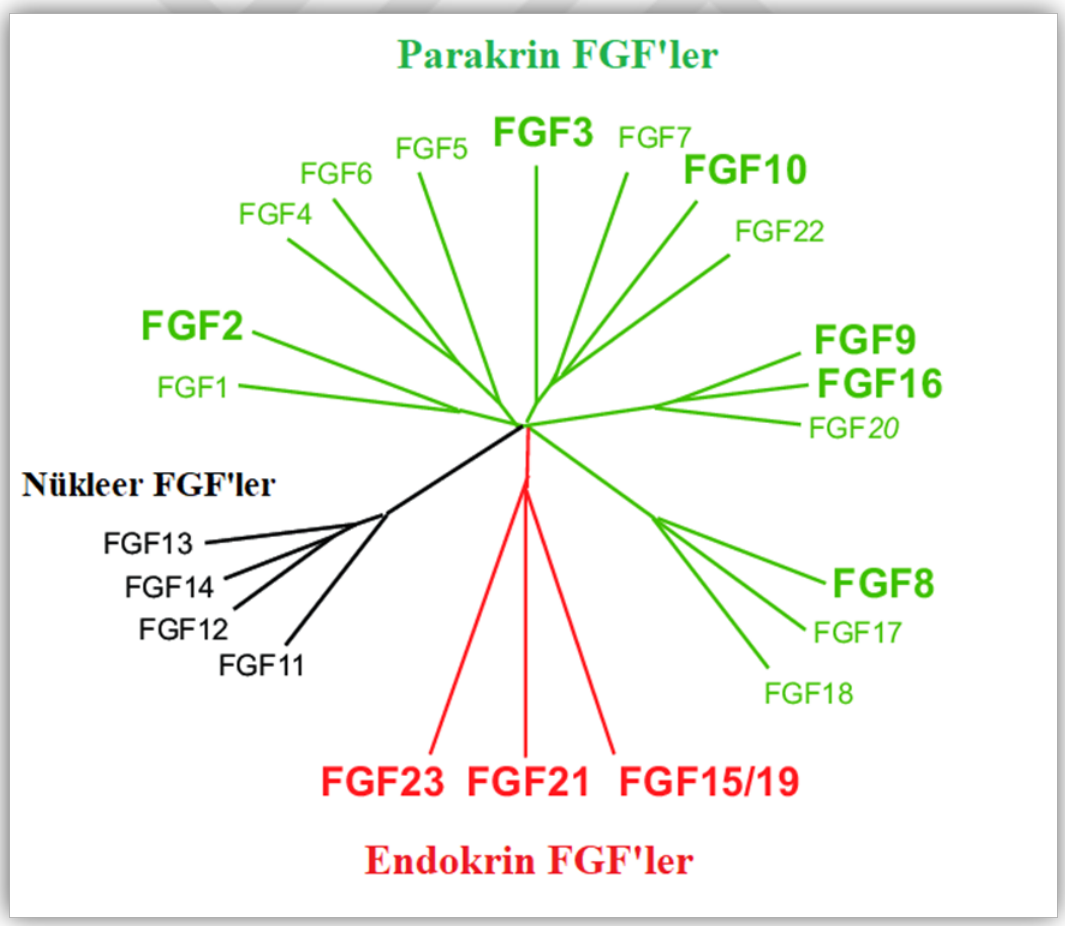

Şekil 2.9: FGF ailesinin alt grupları; Yeşil: Parakrin ve/veya otokrin aktivitesi olan faktörler, Siyah: Nükleer Faktörler, Kırmızı: Endokrin Faktörler (128)

Yapılan çalışmalar sonucunda bu büyük ailenin asidik (FGF1) ve bazik (FGF2) olmak üzere iki alt türü olduğu anlaşılmıştır (123,129). FGF 2 ya da diğer adıyla temel FGF (bFGF) esas olarak 146 amino asitten oluşsa da, deneysel çalışmalar ile 196, 201 ve 210 amino asit dizisinden oluşan formları da elde edilmiş ve farklı çalışmalardan kullanılmıştır (122,123).

İnsanlarda FGF 2'nin kodlandığı gen, 4. kromozom üzerinde q26-q27 bandında yer almaktadır. Kodlandıktan sonraki yapısı ise x ışınları kullanılarak gösterilmiştir. Birbirine paralel olmayan 12 β-yaprak şeritten oluşan molekülün iç tarafında yüklü dizilerin, dış tarafında ise hidrofobik dizilerin yer aldığı, şeklinin ise küreye benzediği anlaşılmıştır (Şekil 2.10) (123).



Şekil 2.10: FGF 2' nin 3 boyutlu yapısı (123)

FGF 2 eksprese edildikten sonra etki edeceği hücrede yer alan reseptörüne heparin yardımıyla bağlanır. Reseptör ise bağlanmanın etkisiyle birbirlerini etkileyerek sinyal iletimini yöneten tirozin kinaz aktivitesini başlatır (Şekil 2.11) (130).

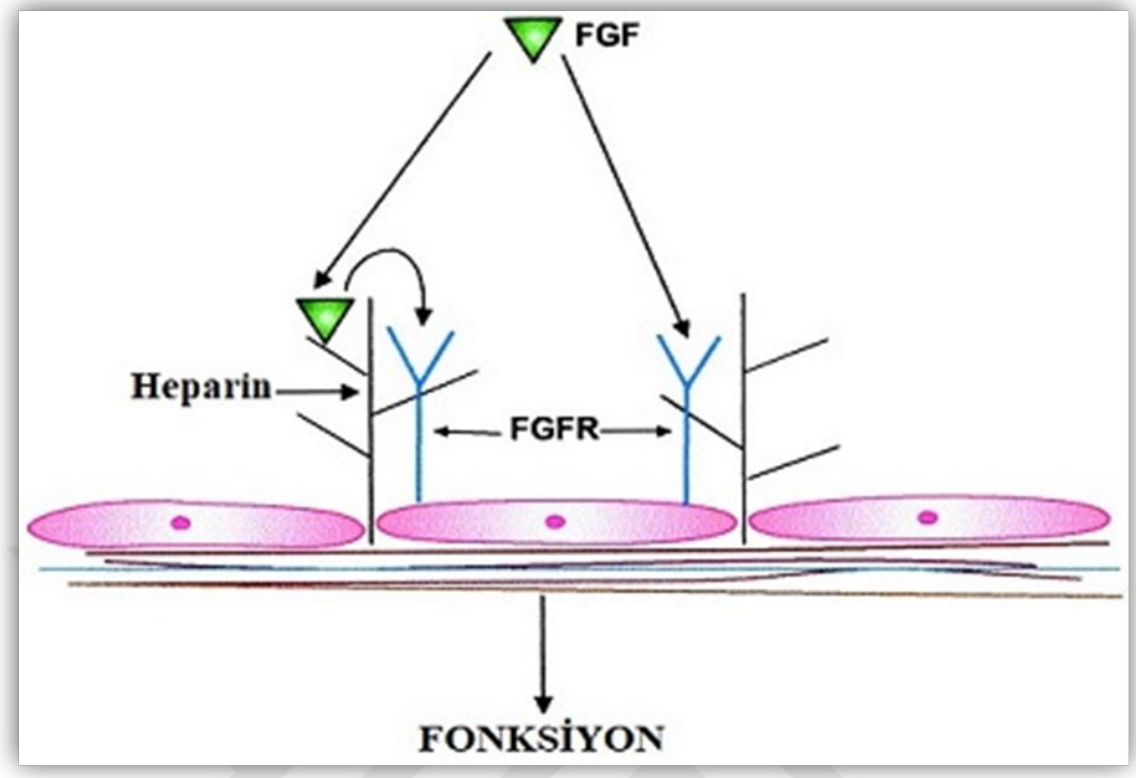

Şekil 2.11: Heparinin reseptöre bağlanmada rolü (130)

FGF 2 birçok doku, hücre ve organın büyüme, gelişim, rejenerasyon, onarım ve özellikle fibroblastların mitojenik fonksiyonlarında etkili olmaktadır. Bu fonksiyonlar tüm vücut reaksiyonlarında benzer etkilerle ortaya çıkmaktadır (130).

Dental tedavilerde kök hücre oluşumunu uyarmaları ve bu kök hücrelerin farklı hücrelere differansiye olabilme yeteneklerine sahip olmaları ve sitokinlerin ekspresyonunu regüle etmeleri diş tedavilerinde de oldukça önemli olduklarını göstermektedir (Şekil 2.12) (131).

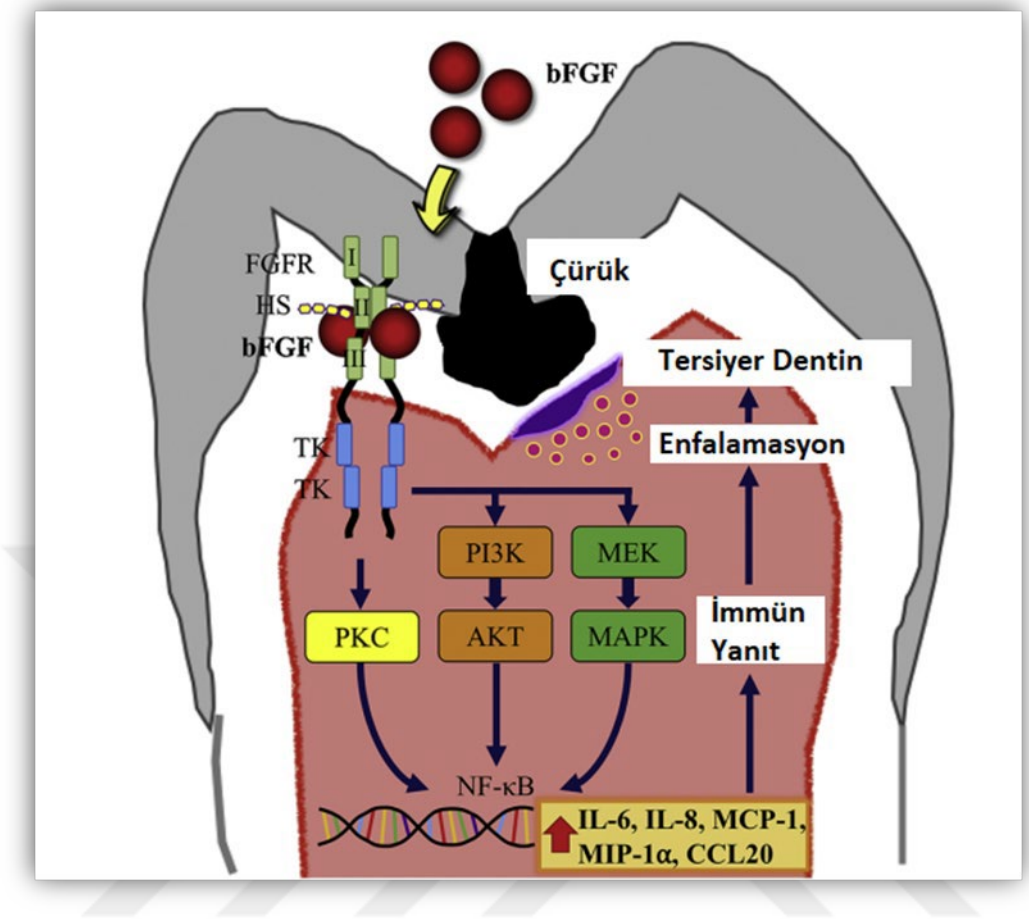

Şekil 2.12: FGF 2'nin dental pulpa hücrelerinde sitokin ekspresyonuna etkisi (131)

Ayrıca periodontal dokulardan, dental dokulardan ve diş germinden izole edilebilmeleri ve bunların yanında diş gelişiminin tomurcuk ve takke safhalarında da hücre proliferasyonunu uyardıklarının tespiti oldukça önemlidir. Ododntogenez ve dentin onarımında da etkili oldukları gösterilmiştir. DSPP ve amelogenin proteinlerinin ekspresyonunu uyararak bun etkileri oluşturdukları gösterilmiştir. Özetle FGF 2 fibroblastlara direkt etki ederek gerek fizyolojik gerekse patolojik süreçlerde rol almaktadır. (Tablo 2.3) (132,133).

Tablo 2.3: FGF 2'nin bazı fonksiyonları (132,133)

LOKASYON	FONKSİYON
Diş ve Periodontal dokular	Fibroblast farklılaşması ve kök hücre oluşumu
Kaslar	Miyogenez
Kemikler	Kıkırdak doku oluşumu, kemik iyileşmesi
Üreme sistemi	Spermatogenez
Deri	Melanogenez, keratin oluşumu, doku iyileşmesi
Damarlar	Anjiyogenez, kan basınç kontrolü
Akciğer	Kas dokusunun gergin kalması, solunum yolları morfogenezi
Gözler	Fotoreseptörlerin uyumu ve yaşam döngüsü
Beyin	Nöronların farklılaşması ve yaşam döngüsü
Hematopoez	Megakaryosit ve granülosit oluşumu, kök hücrelerin uyarılması
Ekstrimiteler	Kol ve bacakların gelişimi

FGF 2'nin eksikliği ve ortaya çıkan durumlarla ilgili araştırmalar yapılmıştır. Özellikle Alzheimer ve Parkinson gibi nörodejeratif hastalıklarda nöronlar üzerinde gösterdikleri mitojenik etki sebebiyle bu hastalıkların tedavisinde araştırılmaya devam edilmektedir (134). Ayrıca FGF/FGFR sisteminin tümör hücreleri üzerindeki baskılayıcı etkileri tespit edildiğinden onkolojide kullanımı hızla artmaktadır (135).

Dental tedavilerde pulpa ve periodontal dokular üzerine etkisi bilinse de bu proteinle ilgili spesifik çalışma sayısı oldukça azdır. Yapılan çalışmalarda ise mitoz sonrası farklılaşmış pulpa hücrelerinin yaşamını arttırdığı, pulpayı iskemi ve serbest radikallere karşı koruduğu, rejeneratif tedavilerde onarımın en temel basamaklarından biri olan kök hücre proliferasyonunda önemli rol oynadığı gösterilmiştir (110,120,136).

2.6. KEMİK MORFOGENETİK PROTEİN 2 (BMP 2)

Kemik morfogenetik proteinlerin tümü özellikle embriyolojik dönemde kemik ve kıkırdak oluşumunda ve gelişiminde direkt etkili olup, TGF-β ailesinin üyeleridirler. BMP 2 ve BMP 9 arasındaki proteinler TGF-β süper ailesine bağlı olsa da temel olarak benzer işlevlere sahiptirler. Embriyolojik dönemde mezorderm tabakasını uyarıp, bu tabakadan köken alan; diş, beyin, göz, deri, üreme organları ve kalp gelişiminde önemli rol oynarlar (137,138). Kemik ve kıkırdak dokuda oldukça fazla oranda bulunmaları sebebiyle osteojenik proteinler adını da alırlar. Homodimerik yapıda olan bu proteinlerin ortalama ağırlıkları 30 kDA' dır (Şekil 2.13) (139).

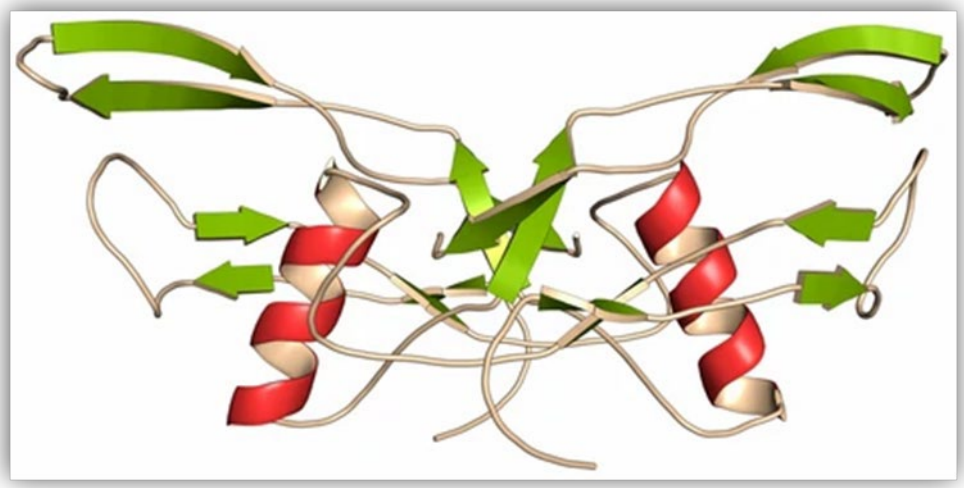

Şekil 2.13: BMP 2' nin 3 boyutlu yapısı (139)

1965 yılında iskelet dışındaki bazı vücut bölgelerine kalsifiye olmamış kemik dokusu yerleştirilmiş ve BMP'nin kemik kalsifikasyonunu indüklediği gösterilse de, tam olarak izole edilmesi 1979 yılında olmuştur (140).

BMP'ler ostoblastları uyararak osteogenezi arttırıken, RANKL/osteoprotegerin yoluyla osteoklastik aktiviteyi de etkilemektedirler (137,138).

BMP'ler sinyal iletimlerini hem serin-treonin protein kinaz reseptörlerinin kullanıldığı kanonik, hem de reseptörlerin kullanılmadığı kanonik olmayan yolları kullanarak gerçekleştirirler. Reseptörlere bağlanarak henüz aktive olmamış heterotetramerik kompleksler oluştururlar. Bu kompleksler aktive olduğunda düzenleyici reseptör substratlarını fosforilleyerek bağlanmayı gerçekleştirirler. Bu mekanizma çeşitli kanser türlerinde tümör büyümesini, farklılaşmasını veya apoptozu regüle eder. Bu mekanizma tüm BMP'lerin sinyal iletiminde çalışır (141).

BMP'ler özellikle kondrosit profliferasyonu ve tüm kemik gelişimlerinde aktif işlev gösterirler. Bu fonksiyonlarını değişik hücre tiplerine dönüşse de kondrojenik, osteojenik ve adipojenik özelliklerini koruyabilen mezenkimal kök hücreleri uyararak gerçekleştirirler. Amino asit dizilimine göre alt gruplara ayrılan BMP'ler içerisinde BMP 2, BMP 4 ile birlikte birinci grubu oluşturmaktadır. Tüm BMP'ler içerisinde osteoindüktif özelliği en fazla olanın BMP 2 olduğu gösterilmiş ve çok fonksiyonlu hücre dışı sinyal molekülü olarak kabul edilmiştir (137). BMP 2'nin insan mezenkimal kök hücrelerini indükleme kapasitesi diğer BMP üyelerine göre daha fazla olmaktadır (142).

BMP 2 salınımının antagonisti WNT sinyal yolağıdır, bu sistem negatif geribesleme sistemi mantığıyla çalışır. Bütün fizyolojik ve patolojik osteogenezis süreçlerinde BMP/WNT sistemi işlev gösterir (143).

BMP'ler, kemik ve kıkırdak hücrelerindeki yapım ve onarım etkileri ile bilinse de bazı iç organların oluşumu ve fonksiyon görmesi gibi kritik işlevleri de vardır (Tablo 2.4) (144).

Tablo 3.4: Bazı BMP'lerin fonksiyonları (144)

BMP	FONKSİYON
BMP 2	Kıkırdak ve kemik morfogenezisi, diş sert doku oluşumu ve tamiri
BMP 3	Kemik morfogenezisinin negatif regülatörü
BMP 4	Kıkırdak ve kemik morfogenezisi, böbrek oluşumu
BMP 5	Kemik morfogenezisi
BMP 6	Kıkırdak hipertrofisi
BMP 7	Böbrek oluşumu, sert doku tamiri
BMP 8	Kemik oluşumu, spermotogenez
BMP 9	Kolinerjik sinirlerin gelişimi, glikoz metabolizması
BMP 11	Göz, pancreas, böbrek gelişimi

Klinik çalışmalarda da kemikle ilgili tüm tedavi yöntemlerine olumlu katkı sağladığı bildirilmiştir (Şekil 2.14) (145).

Romatoid artrit gibi kronik rahatsızlıklarda hastaların eklem sıvılarında sağlıklı bireylere göre anlamlı miktarda fazla bulunmuştur. Bu durum hasarlı sert dokudaki onarım faaliyetlerinde yer aldığını göstermektedir (146).

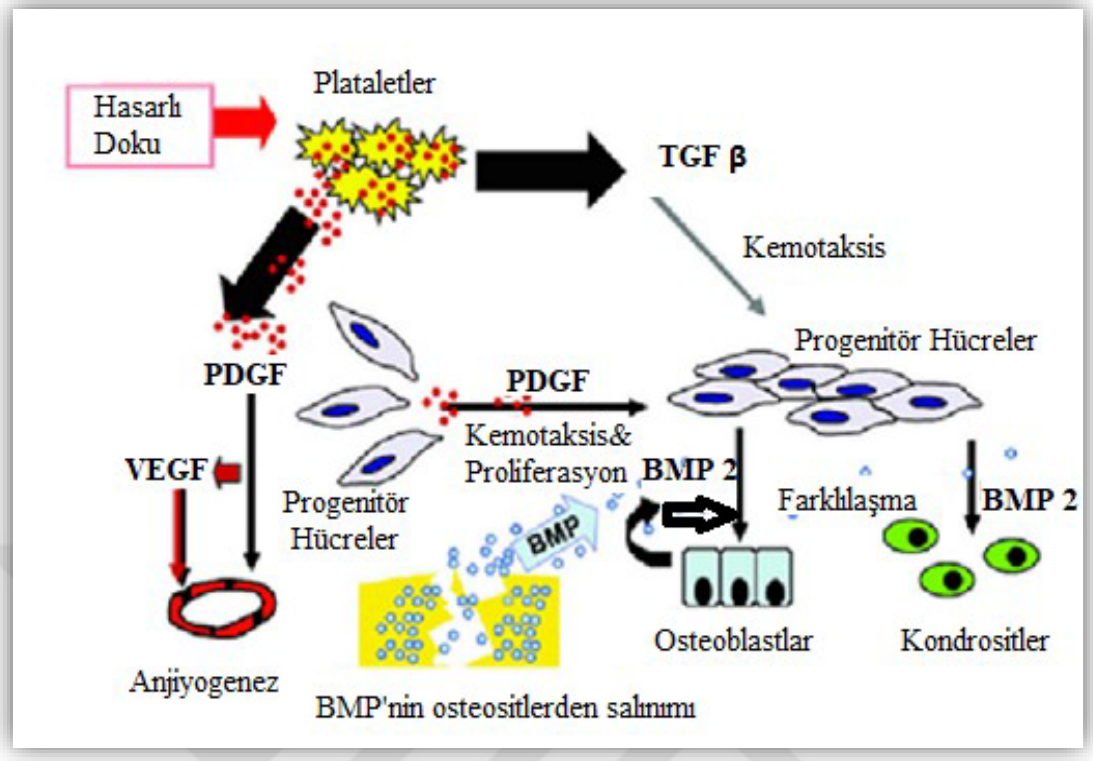

Şekil 2.14: BMP 2'nin kemik iyileşme prosesindeki rolü (146)

Dental tedavilerdeki olumlu etkileri ve yapılan çalışmalar genelde kemik ve kıkırdağı içeren sert doku rejenerasyonuna yönelik olmuştur (121,137). Temel olarak hasarlı sert dokudaki osteoprogenitör hücreleri uyararak onların osteoblastlara farklılaşmasını sağlamaktadır. Ayrıca peridontal ligament gelişiminde ve Sharpey liflerinin oluşmasında olumlu etkileri çeşitli çalışmalarda gösterilmiştir (147,148).

Bu proteinin en önemli özelliği DNA rekombinasyon yöntemiyle laboratuvar ortamında sentezlenebilmesidir. İnsanlarda kullanılabilen bu sentezlenmiş BMP'lere ''Rekombinant İnsan Kemik Morfogenetik Faktör (RhBMP)'' adı verilmektedir (149). Bu buluş, diş hekimliği ve ortopedi alanlarında BMP'yi araştıran çalışmalarda çok büyük kolaylık sağlamıştır. RhBMP-2 ile ilgili yapılan araştırmalar, genelde hayvanlarda iskelet dışı bölgeye uygulanması kemik yapımı uyarıp uyarmadığını anlamaya yönelik olmuştur (96,138). 108 dental implantın domuzların alt çenesine yerleştirildiği ve RhBMP ve VEGF'nin birlikte kullanıldığı bir çalışmada; en fazla kemik yoğunluğu ve dikey kemik yüksekliğinin RhBMP'nin olduğu grupta olduğu görülmüştür (150).

3. GEREÇ VE YÖNTEM

Tez çalışması, Sağlık Bilimleri Üniversitesi Hamidiye Hayvan Deneyleri Yerel Etik Kurulu (SBÜ-Hamidiye HADYEK)'nun 25.06.2020 tarih ve 2020-03/02 sayılı toplantısında görüşülerek 46418926-605.02 sayı ile uygun bulunmuş ve Sağlık Bilimleri Üniversitesi Hamidiye Deney Hayvanları Üretim ve Araştırma Laboratuvarı, Sağlık Bilimleri Üniversitesi Hamidiye Diş Hekimliği Fakültesi Pedodonti Anabilim Dalı, Sağlık Bilimleri Üniversitesi Tıp Fakültesi Temel Bilimler Anabilim Dalı Biyokimya Bilim Dalı ve Sağlık Bilimleri Üniversitesi Tıp Fakültesi Temel Bilimler Anabilim Dalı Histoloji ve Embriyoloji Bilim Dalı'nda gerçekleştirilmiştir.

3.1 HAYVAN DENEYLERİ ÖNCESİ HAZIRLIKLAR

3.1.1 Deneyde Kullanılacak Rat Sayısının Belirlenmesi

Kullanılacak ratların sayısı referans makalaler ve G*Power programı (Software sürüm 3.1.9.2) kullanılarak yapılan güç analiziyle belirlenmiştir. Güç analizine göre α=0,05 anlamlılık düzeyinde her grup için denek sayısı 6 olarak tespit edilmiştir. Testin gücü %95 olarak belirlenmiş ve olası %20 kayıp oranı gözetilerek her grupta 7 rat olacak şekilde toplam 21 ratın çalışmaya dahil edilmesine karar verilmiştir.

3.1.2 Materyallerin Hazırlanması

Çalışmada kullanılacak MTA Angelus (Angelus, Brezilya) (Resim 3.1), Biodentine (Septodent, Fransa) (Resim 3.2) ve saf P11-4 (Credentis, İsviçre) (Resim 3.5) temin edildikten sonra tüm ürünler üretici firma yönergelerine göre hazırlanmıştır. MTA tüpler için hazırlanırken manuel olarak siman spatülüyle karıştırılmıştır. Biodentine ise toz kısmına 5 damla likit ilave edilerek amalgamatörde 30 sn. süreyle karıştırılmıştır (İvoclar Vivadent, İsviçre) (Resim 3.3-3.4).

84 adet 5 mm uzunluğunda, 1.3 mm iç ve 1.6 mm dış çapa sahip polietilen tüp etilen oksit ile sterilize edilerek deney hayvanlarına implante edilmek üzere hazırlanmıştır. Bu tüplerin 21'i kontrol grubu olarak boş bırakılmış, 21'ine MTA, 21'ine Biodentine ve kalan 21'ine de saf P11-4 kondanse edilmiştir (Resim3.6).



Resim 3.1: MTA Angelus (Angelus, Brezilya)



Resim 3.2: Biodentine (Septodent, Fransa); a: Hazır kapsül form, b: Likitin kapsüle eklenmesi

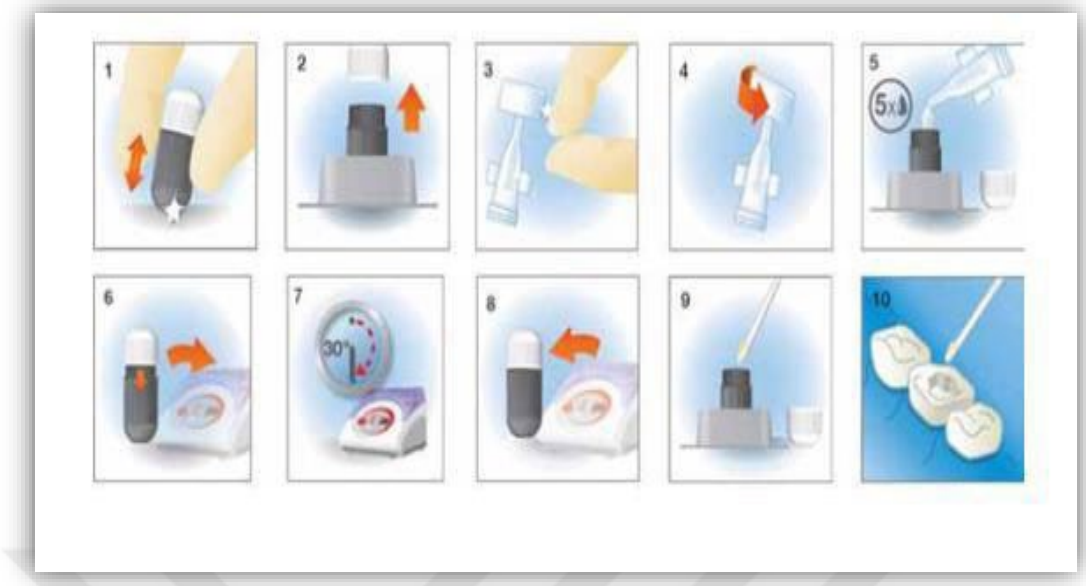

Resim 3.3: Biodentine Hazırlanması



Resim 3.4: Biodentine hazırlanışında kullanılan cihaz (İvoclar Vivadent, İsviçre)



Resim 3.5: Saf P11-4 (Credentis, İsviçre)

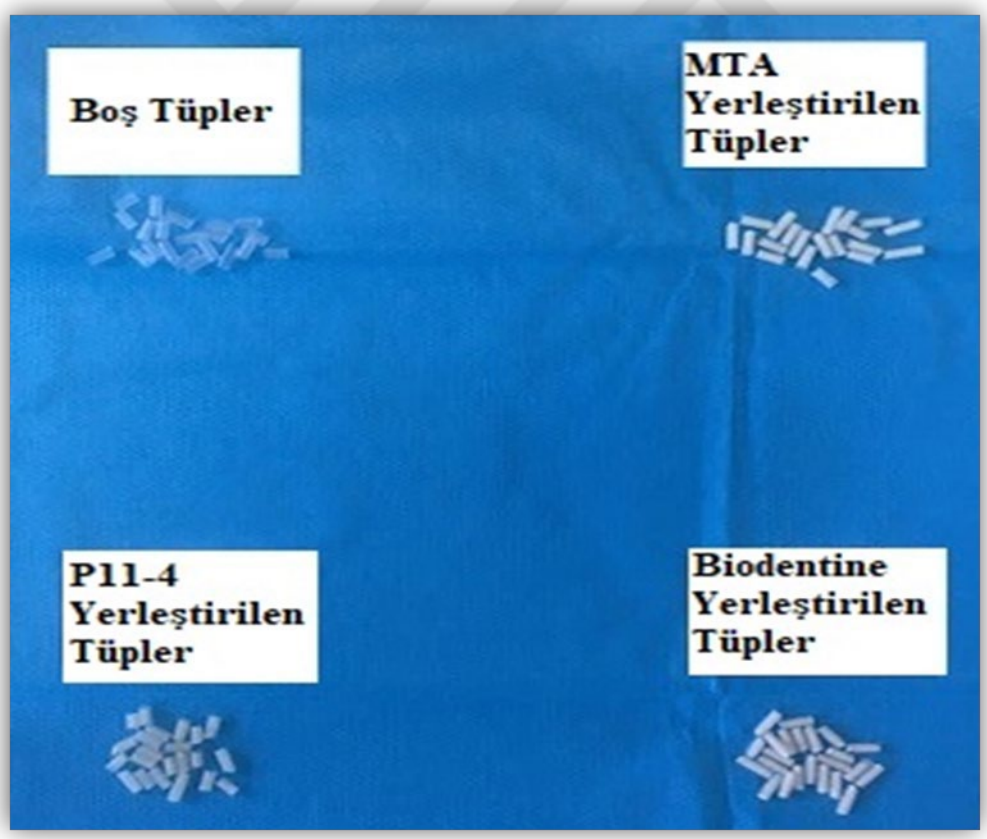

Resim 3.6: Deneyde kullanılan polietilen tüpler

3.2. DENEY SÜRECİ

Çalışmada kullanılacak 21 adet ratların tümüne 12 saat aydınlık, 12 saat karanlık siklusu sağlanacak şekilde özel havalandırma tertibatı olan odalarda, oda sıcaklığında, yem ve su kısıtlaması olmadan altı talaşlı standart kafeslerde bakıldı. Odaların nem oranı %30 civarında tutularak ve havalandırma filtrasyonu yapılarak kontaminasyon riski minimuma indirildi. Hayvanların araştırıcıya alışması ve steslerini azaltmak amacıyla deney öncesi 4 gün boyunca düzenli ziyaretler gerçekleştirildi.

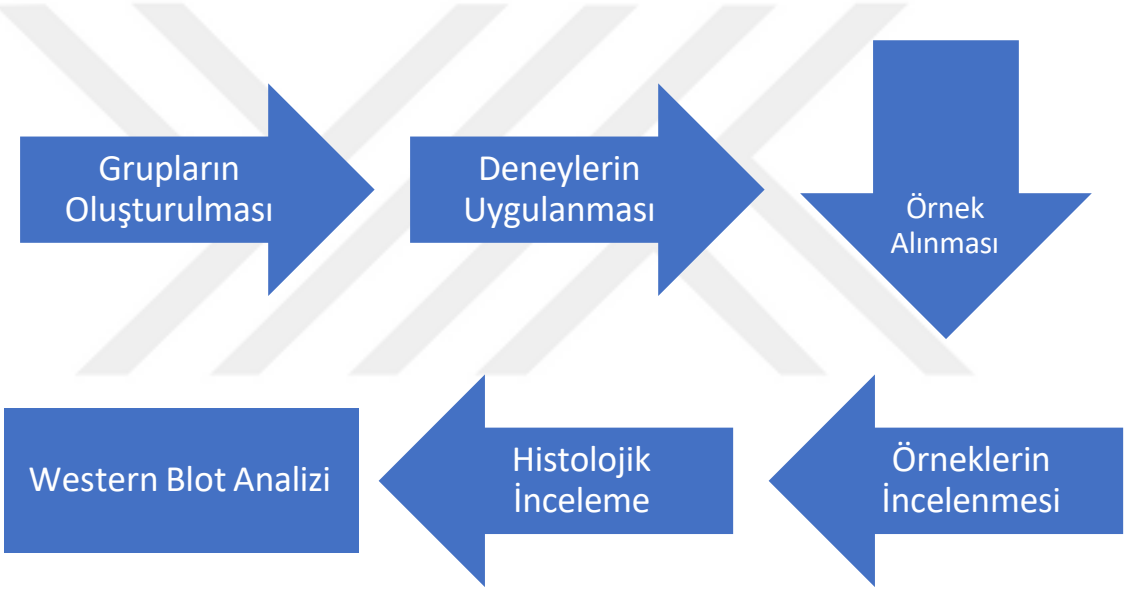

Şekil 3.1: Deney akış süreci

3.2.1. Deney Hayvanlarının Gruplarının Oluşturulması

Ratlar öncelikle rastgele seçilerek her grupta 7 adet rat olacak şekilde 14., 28. ve 60. günlerde sakrifikasyon yapılacak şekilde 3 gruba ayrıldı (Şekil 3.1). Her kafeste 7 rat olacak şekilde 3 kafes temin edildi ve ratlar yerleştirildi. Her hayvana yeterli alan olduğu ve grup uyumları kontrol edildi.

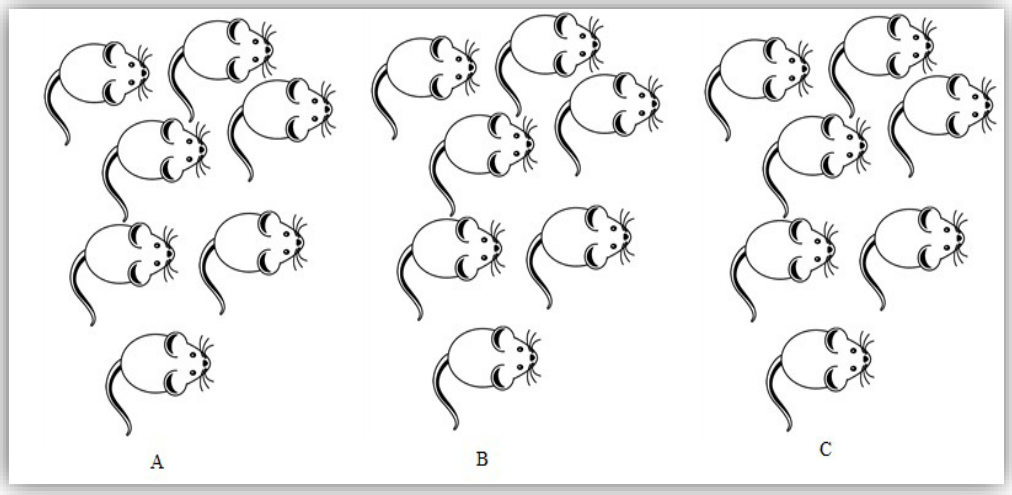

Şekil 3.2: Grupların oluşturulması; A: 14. günde sakrifikasyonu yapılacak grup, B: 28. günde sakrifikasyonu yapılacak grup, C: 60. günde sakrifikasyonu yapılacak grup

3.2.2. Deneylerin Uygulanması

Denekler, intramusküler enjeksiyon yöntemi ile 5 mg/kg Xylazine (Rompun, Bayer, Türkiye) ve 50 mg/kg Ketamin (Ketalar, Eczacıbaşı, Türkiye) kullanılarak anestezi altına alındı. Yeterli anestezinin sağlanıp sağlanmadığı göz kapağı refleksi ile kontrol edildi. İşlem yapılacak alanda steril örtüler kullanıldı ve cerrahi aletlerin tümü otoklavda sterilize edildi. İmplantasyonun gerçekleşeceği dorsal kısımları tıraş edildi ve %5'lik iyodin solusyonuyla antisepsi sağlandı. Ön ve arka ekstrimetilere denk gelen bölgelerde aralarında en az 2 cm mesafe bulunacak şekilde 4 kesi hattı oluşturuldu (Resim 3.7).



Resim 3.7: Ratların sırt bölgelerinin tıraş edilmesi ve materyallerin implante edileceği bölgeler; A: Boş Tüp, B: MTA, C: P11-4, D: Biodentine

Belirlenen alanlara uygun polietilen tüplerin implante edilebilmesi için künt uçlu makasla uygun kaviteler oluşturuldu ve tüpler yerleştirildi. Tüplerin stabiletisi ve derinliği kontrol edildi. Aşırı kanama ve ödem oluşmaması için gereksiz travmadan kaçınılarak bölge 3.0 ipek dikiş ipliği (Doğsan, Türkiye) kullanılarak sütüre edildi (Resim 3.8).



Resim 3.8: Materyallerin implante edilmesinden ve kesilerin kapatılmasından sonraki görüntü

Kapatılan alanlarda polivinil pirolidon-iyot (Baticonal, Dermosept, Türkiye) kullanılarak antisepsi sağlandı (Resim 3.9). İşlem sonrası kanibalizm ve enfeksiyon riskini azaltmak amacıyla kesi bölgelerindeki kanamaların tamamen durmuş olmasına dikkat edildi. Uyanma ve derlenme süresi beklenerek süreç kontrol edildi.



Resim 3.9: Ratların operasyon sonrası görüntüsü

Tüm gruplara materyallerin implante edilmesinin ardından ratlar kafeslerine konarak odalarına alındılar. Postoperatif kontrolde hiçbir hayvanda davranış farklılığı, iştahsızlık ve benzeri olumsuzluk gözlenmedi. Hayvanlar her gün düzenli olarak ziyaret edilerek kontrol edildi.

3.2.3. Doku Örneklerinin Alınması

İmplantasyondan sonraki 14. günde ilk grubun, 28. günde ikinci grubun ve 60. günde üçüncü grubun sakrifikasyonu, anestezi altında servikal dislokasyon yöntemiyle yapıldı. Doku örnekleri, ratın sırt bölgesinin palpasyonu ile hissedilerek çevre bağ dokusuyla birlikte alındı (Resim 3.10).

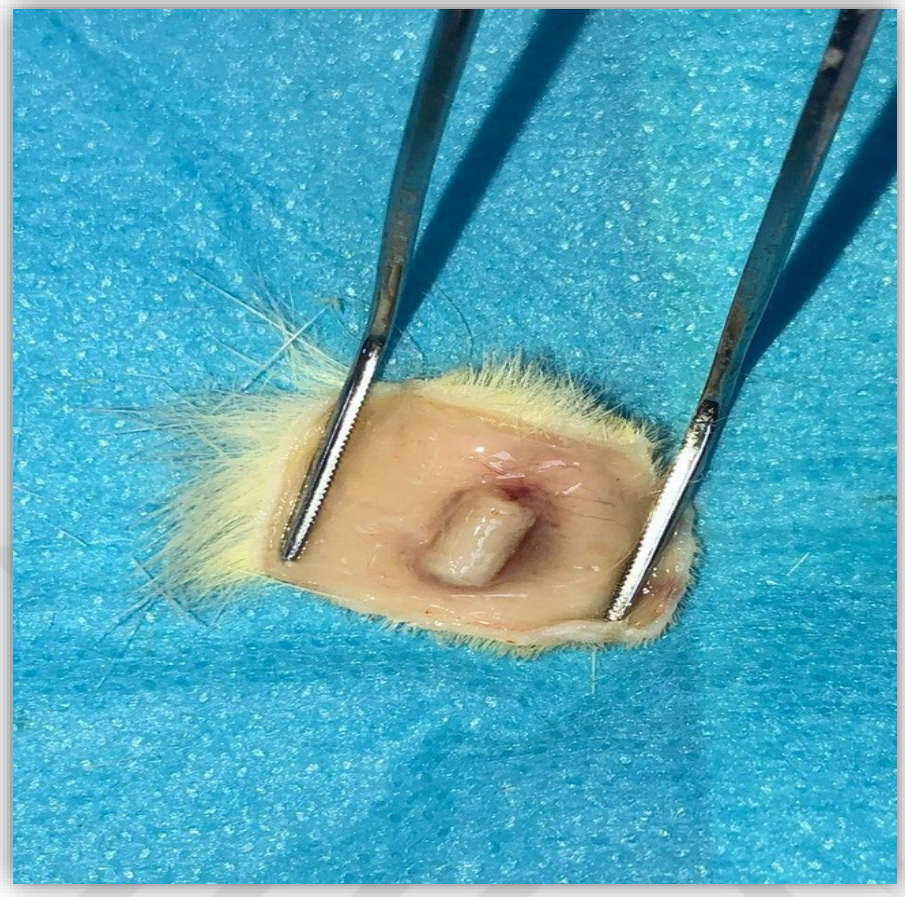

Resim 3.10: Örneklerin alınması

3.2.4. Örneklerin İncelemeye Hazırlanması

Alınan örnekler, her grup için hazırlanan tamponlanmış %10'luk formalin solüsyonu içeren kaplara koyuldu ve 24-48 saat bekletilerek fikse edildi (Resim 3.11-12)



Resim 3.11: Formalin içeren kaplar

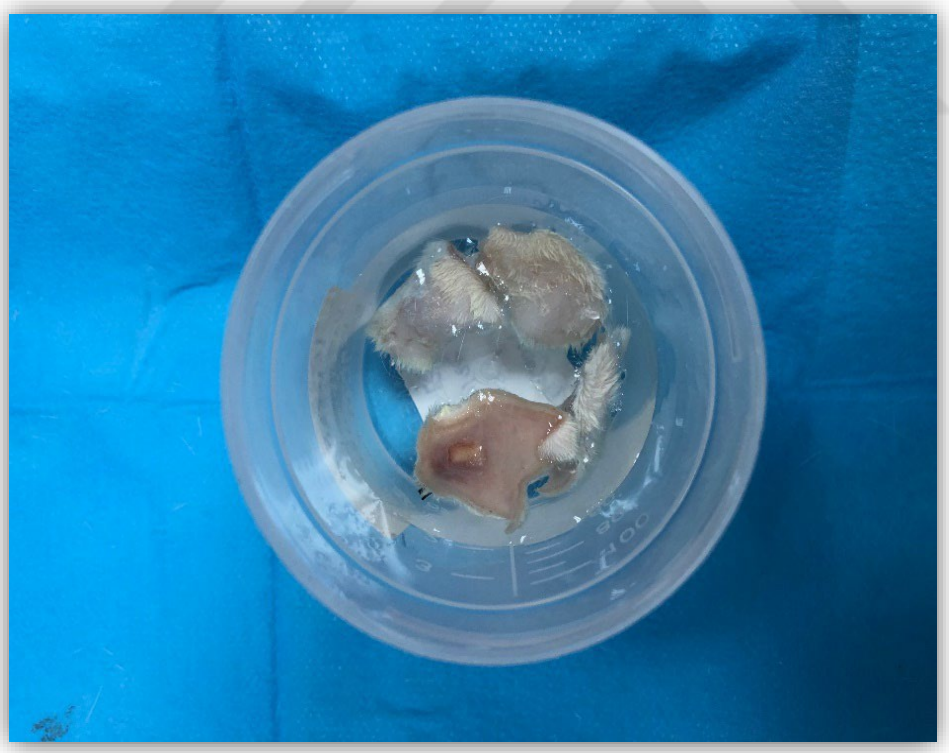

Resim 3.12: Örneklerin formalin içeren kaplara alınması

3.2.5. Histolojik Değerlendirme

Tüm histolojik incelemeler, Sağlık Bilimleri Üniversitesi Tıp Fakültesi Histoloji ve Embriyoloji dalında yapıldı. Kesitler fikse edildikten sonra dokuya temas eden açık uçlardan 5 µm kalınlığında kesitler alınarak hemotoksilen eozin ve Masson'un trikrom boyamaları yapıldı. 100, 200, 400'lük büyütmeler kullanılarak ışık mikroskobu (Olympus Bx50) altında incelemeler yapıldı ve tüm kesitlerin fotografları çekildi. Toluidin mavisi ile kapsül çevresindeki bağ dokuda mast hücre aktivitesi; Kongo kırmızısı ile de kapsül çevresindeki inflamatuar hücre yoğunluğu değerlendirildi. Dokuya temas eden açık uçlardan alınan örnekler, daha önce benzer subkutan rat dokularında yer alan inflamatuar hücrelerin değerlendirildiği yarı-kantitatif analiz yöntemi ve bu yöntemde yer alan skorlar (Grade 0: İnflamasyon yok ya da birkaç inflamatuar hücre varlığı, Grade 1: Hafif inflamasyon durumu; 25'ten daha az inflamatuar hücre varlığı, Grade 2: 25-125 inflamatuar hücrenin yer aldığı orta inflamasyon varlığı, Grade 3: 125 adetten fazla inflamatuar hücrenin yer aldığı ciddi imflamasyon durumu) kullanıarak değerlendirildi (100,101).

3.2.6. Western Blot Analizi

Western Blot yöntemi, özel bir kit aracılığıyla çok sayıda protein içeren bir örnekte istenen proteini saptamak için kullanılan bir analizdir (Resim 3.13). Temel olarak istenen proteinin örnekte olup olmadığını; eğer varsa gruplar arasındaki miktarının yarı kantitatif olarak karşılaştırılmasına olanak sağlar ayrıca tek bir proteinin ya da protein modifikasyonunun izolasyonu elde edilebilmektedir (151,152).



Resim 3.13: Western Blot Kiti

Western blot analiziyle protein tespiti yapılması planlanan dokular, ependorf tüplerin içerisine koyularak kuru buza alındı. Sağlık Bilimleri Üniversitesi Tıp Fakültesi Biyoloji dalında FGF 2 ve BMP 2'nin ekspresyonun incelenmesi için hazırlandı (Resim 3.14).



Resim 3.14: Örneklerin kuru buza alınması

Öncelikle dokularda yer alan proteinlerin birbirinden ayrılması amacıyla jel elektroforez yöntemi kullanıldı. İstenilen proteinlerin antikorlarla bağlanmaya açık hale getirilmesi amacıyla izole edilen proteinler nitroselülöz membranlara aktarıldı, proteinler arasında boşluk kalmasını engellemek amacıyla bloklandı ve antikor uygulamasını takiben görüntülemesi yapıldı (Şekil 3.2).

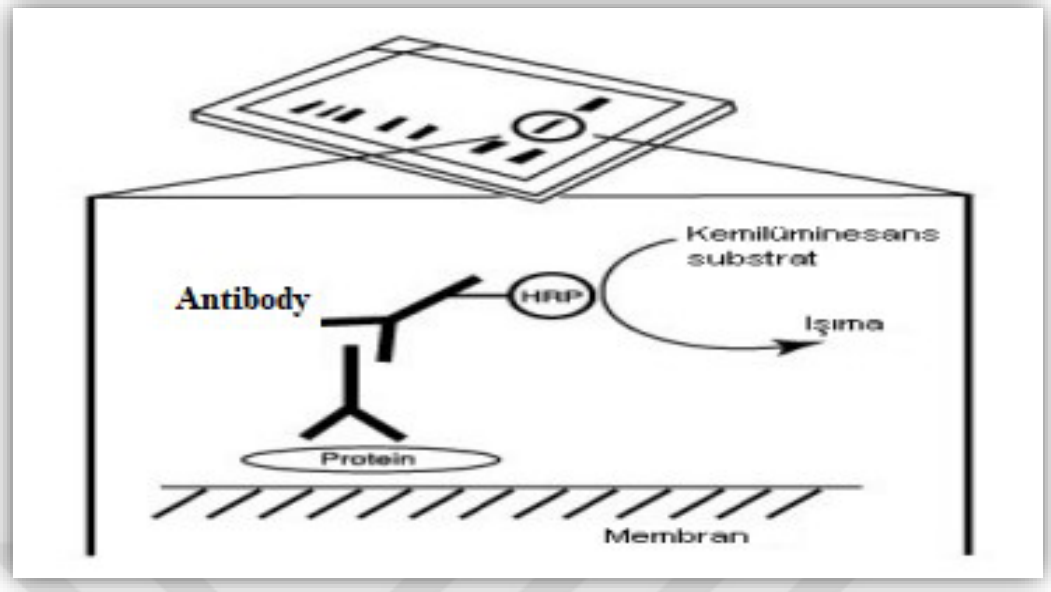

Şekil 3.3: Membrana alınan doku örneğine antikor uygulanışının şematik gösterimi

FGF 2 ve BMP 2 Antibody kitleri kullanılarak spesifik proteinlerin miktarı tespit edildi (Resim 3.15-16).



Resim 3.15: FGF 2 Antibody Kiti (Elabscience, ABD)



Resim 3.16: BMP 2 polyclonal antibody kiti (Elabscience, ABD)

3.3. İSTATİSTİKSEL ANALİZ

Çalışmada kullanılacak hayvan sayısını belirleyebilmek amacı ile G*Power (G*Power Ver. 3.0.10, Franz Faul, Universität Kiel, Germany, http:// www.psycho.uni-duesseldorf.de/aap/projects/gpower) paket programı kullanıldı. Çalışmaya etki genişiliği f=0.50, Tip I hata olasılığı α=0.05, Tip II hata olasılığı β=0.15 ve güç power=0.85 için toplam en az 21 hayvan kullanılması gerektiği hesaplandı. İstatistiksel analizler ve hesaplamalar için IBM SPSS Statistics 21.0 (IBM Corp. Released 2012. IBM SPSS Statistics for Windows, Version 21.0. Armonk, NY: IBM Corp.) programı ve R (Version 1.1.456 – © 2009-2018 RStudio, Inc.) programında 'cor.clust' fonksiyonu ve 'aod' paketinde 'donner' modülü (Lesnoff ve Lancelot 2012) kullanıldı.

Yarı-kantitatif analizle yapılan skorlamaya göre tüm örnekler sınıflandırıldı. Tek yönlü varyans analizinin skorların değerlendirilmesinde kullanılan karşılığı olan Kruskal-Wallis testi ile grupların ortancaları belirlendi. Anlamlı fark olan örneklerin ikişerli grup analizi ise Mann-Whitney U testi ile yapılarak $p \leq 0.05$ için sonuçlar anlamlı olarak değerlendirildi. Ayrıca antikorlar kullanılarak gruplar ve materyaller arası FGF 2 ve BMP 2 ekspresyonlarının olup olmadığı var-yok şeklinde değerlendirildi.

4. BULGULAR

Çalışmada kullanılan proetilen tüplerden alınan kesitler, inflamasyon skorlaması yapılarak değerlendirildi (Tablo 4.1) (Şekil 4.1).

Tablo 4.1: Materyallerin günlere göre inflamasyon skorlaması

Materyaller	**Angelus MTA**			**Biodentine**			**P11-4**			**Kontrol Grubu**		
Günler	14	28	60	14	28	60	14	28	60	14	28	60
Grade 0	1	2	5	2	3	6	2	4	7	0	4	6
Grade 1	4	5	1	3	3	1	4	2	0	3	2	1
Grade 2	2	0	1	2	1	0	1	1	0	2	1	0
Grade 3	0	0	0	0	0	0	0	0	0	1	0	0

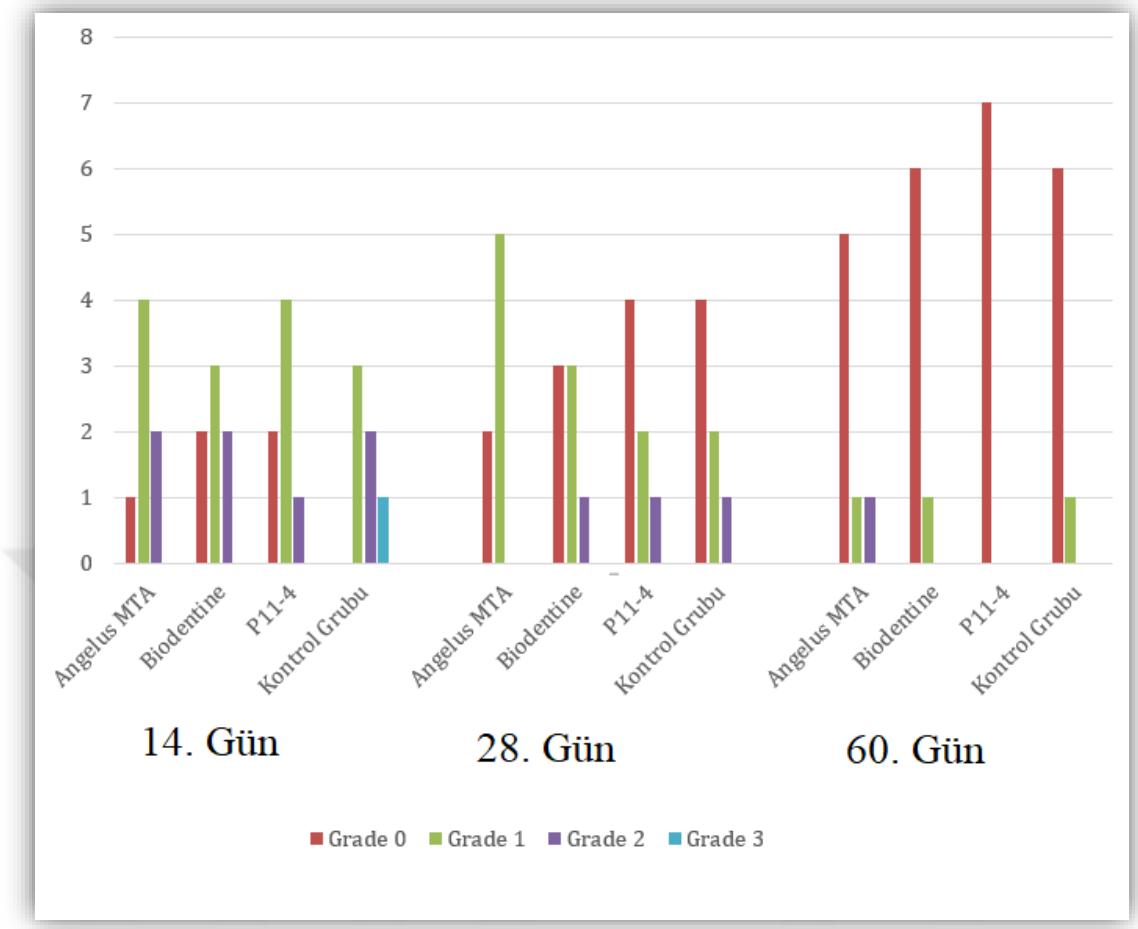

Şekil 4.1: İnflamasyon skorlarının materyal ve günlere göre grafiksel gösterimi

Gruplar arasında yapılan istatistiksel analiz sonucunda 14. ve 28. gün gruplarında skor ortalamaları açısından anlamlı fark bulunmamıştır ($p>0.05$). 60. gün incelenen inflamatuar skor analizinde ise anlamlı fark bulunmuştur ($p\leq0.05$) (Tablo 4.2).

Tablo 4.2: Materyallerin ortalama ve standart sapmaları

Gruplar	14. Gün	28. Gün	60. Gün
Angelus MTA	2.26 ± 0.52	1.00 ± 0.00	0.16 ± 0,41
Biodentine	1.68 ± 0,52	1.15 ± 0.41	0.00 ± 0.00
P11-4	1.66 ± 0.52	1.00 ± 0.00	0.00 ± 0.00
Kontrol	1.99 ± 0.00	0.34 ± 0.82	0.00 ± 0.00

4.1. GRUPLARIN HİSTOLOJİK BULGULARI

4.1.1. Grupların 14. Güne Ait Histolojik Bulguları

14. güne ait H&E ve Masson'un trikrom boyaları uygulanan kesitlerden boş tüp yerleştirilen kontrol grubunda tüm örneklerde fibröz kapsül oluşmuş, kapsül çevresinde ise az miktarda ödem ve inflamasyon görülmüştür (Resim 4.1).

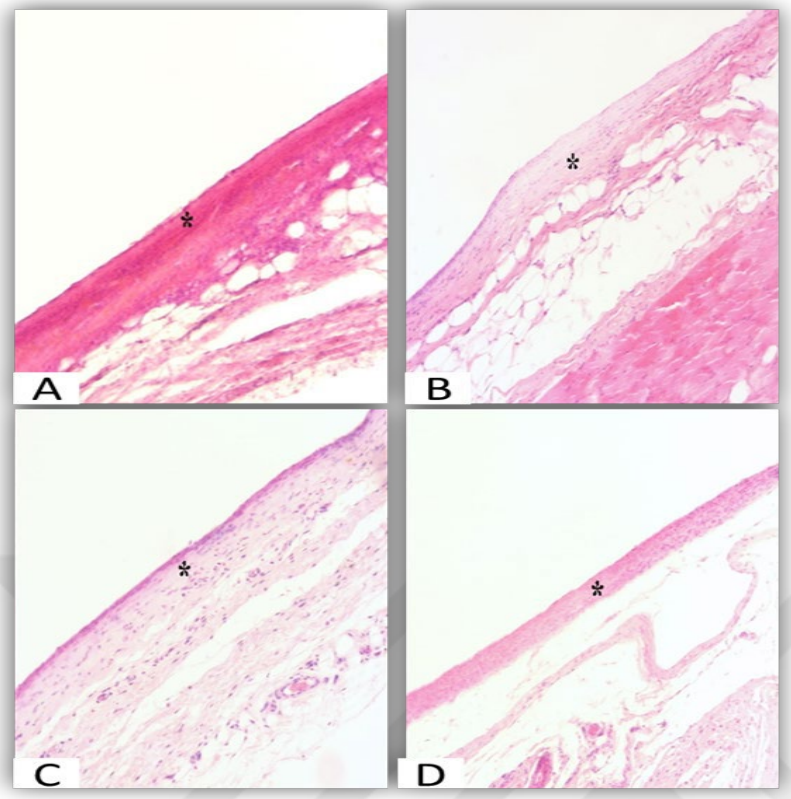

Resim 4.1: 14. günde tüm gruplarda oluşan fibröz kapsüllerin(yıldız) görüntüsü (H&E x100) ; A) Kontrol Grubu, B) Biodentine, C) Angelus MTA, D) P11-4

Biodentine grubunda oluşan fibröz kapsüllerin tamamının kontrol grubuna göre daha ince olduğu, ödem ve inflamasyonun ise yine kontrol grubuna kıyasla daha az olduğu dikkat çekmiştir. Angelus MTA grubunda da fibröz kapsül oluşumu mevcuttur ve kapsül çevresinde çok az inflamatuar hücre görülmüştür. Fibröz kapsülün kontrol ve Angelus MTA gruplarına göre daha ince olduğu, dokulardaki inflamasyonun azaldığı, ödemin ise olmadığı izlenmiştir. P11-4 grubunda kapsül çevresinde ödem ve inflamasyonun çok az olduğu ve bulguların Angelus MTA grubu ile benzerlik gösterdiği izlenmiştir. Bu grupta fibröz kapsülün dokuya diğer gruplara oranla daha iyi entegre olduğu görülmüştür (Resim 4.2).

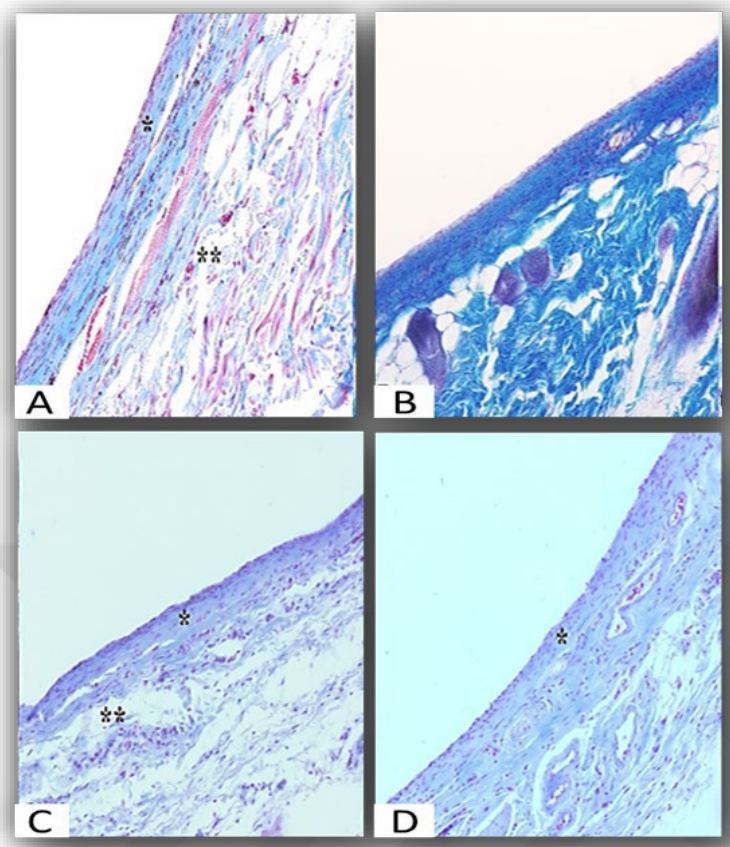

Resim 4.2: 14. günde tüm gruplarda oluşan fibröz kapsüllerin (yıldız) ve ödem oluşumunun (2 yıldız) görüntüsü (Masson Trikrom x100); A) Kontrol Grubu, B) Biodentine, C) Angelus MTA, D) P11-4

Toluidin mavisi ile boyanan kesitlerde kontrol grubunda mast hücrelerinin derin dermiste yoğunlaşmış olduğu ve fibröz tüpün uç kısımlarına yakın yerleştiği görülmüştür. Granüllü hücre sayısı degranüle hücrelere göre fazla bulunmuştur. Kapsüle bitişik ya da kapsül üzerinde mast hücresine rastlanmamıştır. Biodentine grubunda kapsül üstünde ve komşuluğunda mast hücreleri görülmüştür. Degranüle mast hücre sayısının kontrol grubuna oranla fazla olduğu dikkat çekmiştir. Angelus MTA grubunda mast hücrelerinin kontrol grubuna benzer şekilde derin dermiste yoğunlaştığı; ancak daha az miktarda da olsa fibröz kapsül komşuluğunda yer aldıkları görülmüştür. Fibröz kapsül üzerinde mast hücresi görülmemiştir. Görülen mast hücrelerinin fokal kümelenme alanları oluşturdukları, degranüle ve granüllü hücre sayılarının eşit olduğu izlenmiştir. P11-4 grubunda kontrol grubuna benzer şekilde mast hücrelerinin derin dermiste yer aldığı ancak degranüle hücrelerin sayıca arttığı gözlenmiştir (Resim 4.3).

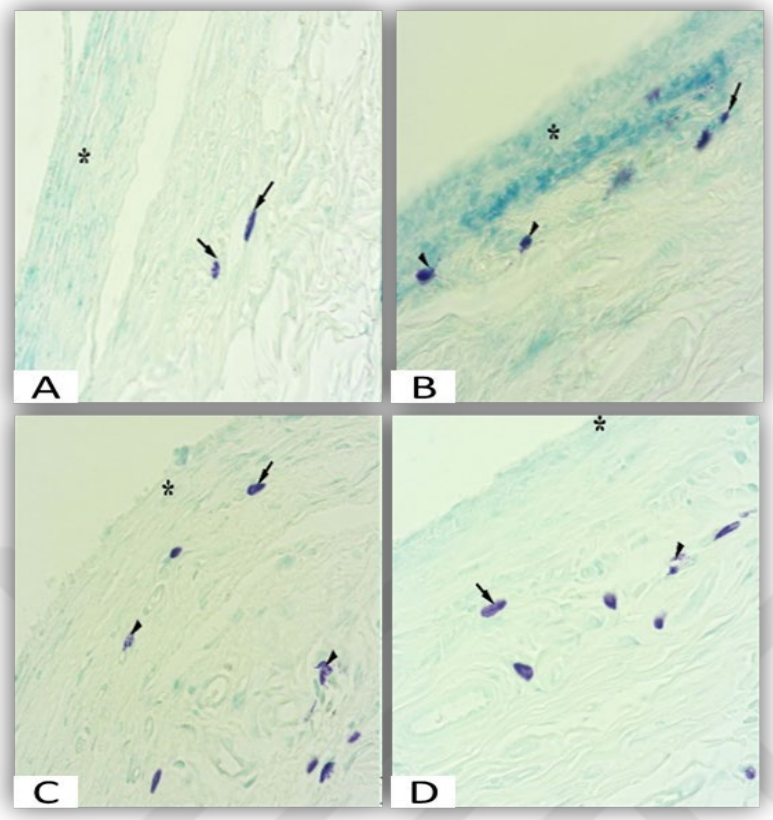

Resim 4.3: 14. günde alınan kesitlerde tespit edilen granüllü mast hücreleri (Toluidin mavisi x400); A) Kontrol Grubu, B) Biodentine, C) Angelus MTA, D) P11-4

Kongo kırmızısı ile yapılan incelemede kontrol grubunda kapsüle uzak alanlarda inflamatuar hücreler olduğu, Biodentine ve Angelus MTA gruplarında bu sayının azaldığı görülmüştür. İnfalamasyon durumunu gösteren mast hücreleri P11-4 grubunda ise neredeyse tamamen ortadan kalktığı görülmüştür (Resim 4.4).

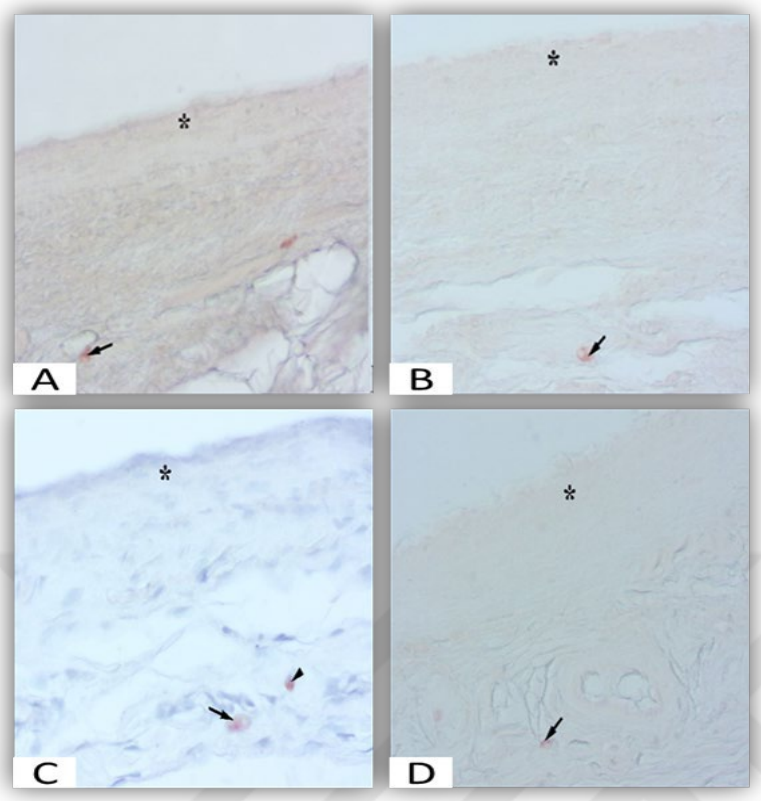

Resim 4.4: 14. günde kesitlerde görülen mast hücreleri (Kongo kırmızısı x400);
A) Kontrol Grubu, B) Biodentine, C) Angelus MTA, D) P11-4

4.1.2. Grupların 28. Güne Ait Histolojik Bulguları

H&E ve Masson'un trikrom boyaları uygulanan kesitlerden kontrol grubuna ait olanlarda kapsül oluşumu ve ödem gözlendi. Biodentine grubunda fibröz kapsül çevresinde inflamasyon görülmüştür. Angelus MTA ve P11-4 gruplarında ise fibröz kapsül çevresinde ödem ve inflamasyon olduğu, bu parametreler açısından iki grubun birbirleri ile benzerlik gösterdiği bulunmuştur. Genel olarak 14. güne ait gruplar ile kıyaslandığında 28. Günde tüm gruplarda belirgin şekilde ödem ve inflamasyonun azaldığı gözlemlenmiştir (Resim 4.5-4.6).

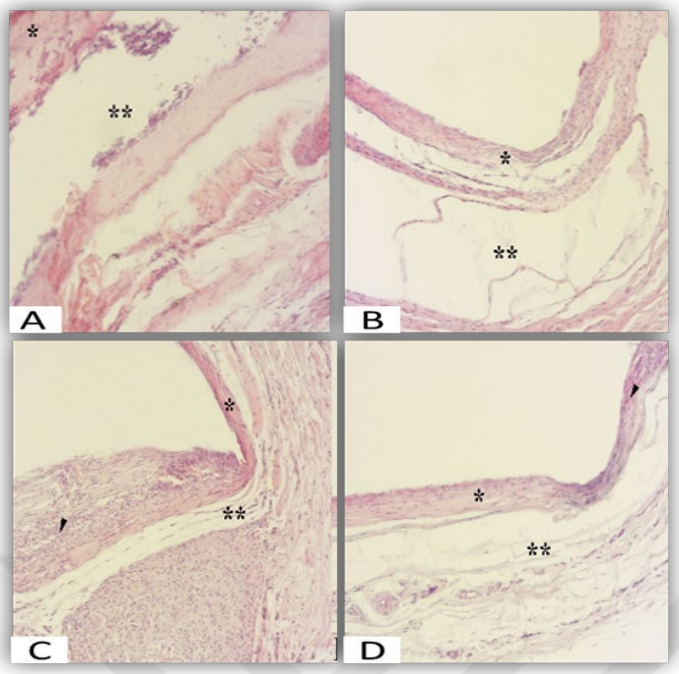

Resim 4.5: 28. günde tüm gruplarda oluşan fibröz kapsüllerin (yıldız), ödem oluşumunun (2 yıldız) ve hafif inflamasyon (ok başı) görüntüsü (H&E x100);
A) Kontrol Grubu, B) Biodentine, C) Angelus MTA, D) P11-4

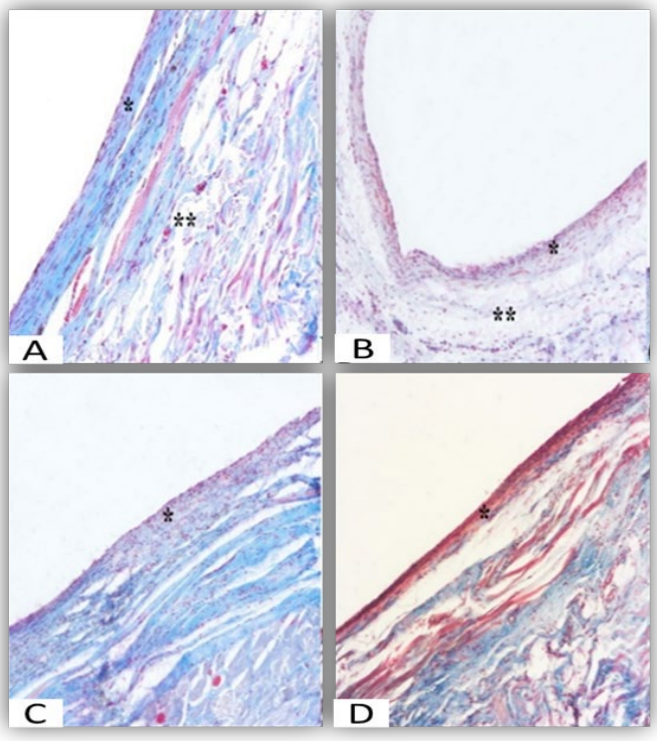

Resim 4.6: 28. günde fibröz kapsül (yıldız) ve azalmış ödem (iki yıldız) görüntüsü (Masson Trikrom x100); A) Kontrol Grubu, B) Biodentine, C) Angelus MTA, D) P11-4

28. güne ait Toluidin mavisi ile boyanan kesitlerden kontrol grubunda mast hücrelerinin 14. gün kontrol grubuna benzer şekilde derin dermiste yoğunlaşmış olduğu ve granüllü hücre sayısının degranüle hücrelerden fazla olduğu görülmüştür. Biodentine grubunda kapsül üstünde, komşuluğunda ve derin dermiste mast hücreleri görülmüştür. Kapsül komşuluğunda degranüle mast hücreleri fazla iken derin dermiste granüllü mast hücre sayısında artış olduğu dikkat çekmiştir. Kapsül komşuluğunda mast hücre aktivitesinde görülen bu artışın yanı sıra toplam hücre sayısının 14. gün kontrol grubuna göre azalma gösterdiği gözlemlenmiştir. Angelus MTA grubunda mast hücrelerinin kontrol grubuna benzer şekilde derin dermiste yoğunlaştığı ve aktivasyon açısından 14 günlük Angelus MTA'ya benzer şekilde granüllü ve degranüle mast hücrelerinin eşit sayıda olduğu görülmüştür. P11-4 grubunda 14. gün kontrol grubuna benzer şekilde mast hücrelerinin derin dermiste yer aldığı ancak degranüle hücrelerin sayıca arttığı gözlenmiştir (Resim 4.7).

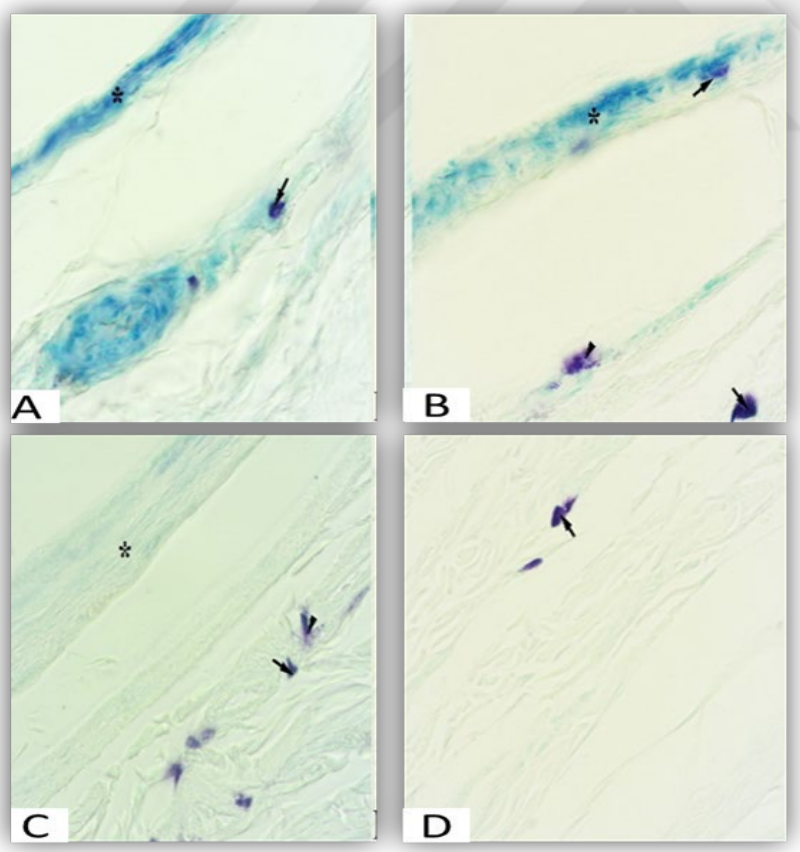

Resim 4.7: 28. günde alınan kesitlerde tespit edilen granüllü mast hücreleri (Toluidin mavisi x400); A) Kontrol Grubu, B) Biodentine, C) Angelus MTA, D) P11-4

Kongo kırmızısı ile boyanan kesitlerde kontrol grubunda kapsüle uzak alanlarda az miktarda inflamatuar hücrelere rastlanırken Biodentine, Angelus MTA ve P11-4 gruplarında inflamatuar hücre görülmemiştir (Resim 4.8).

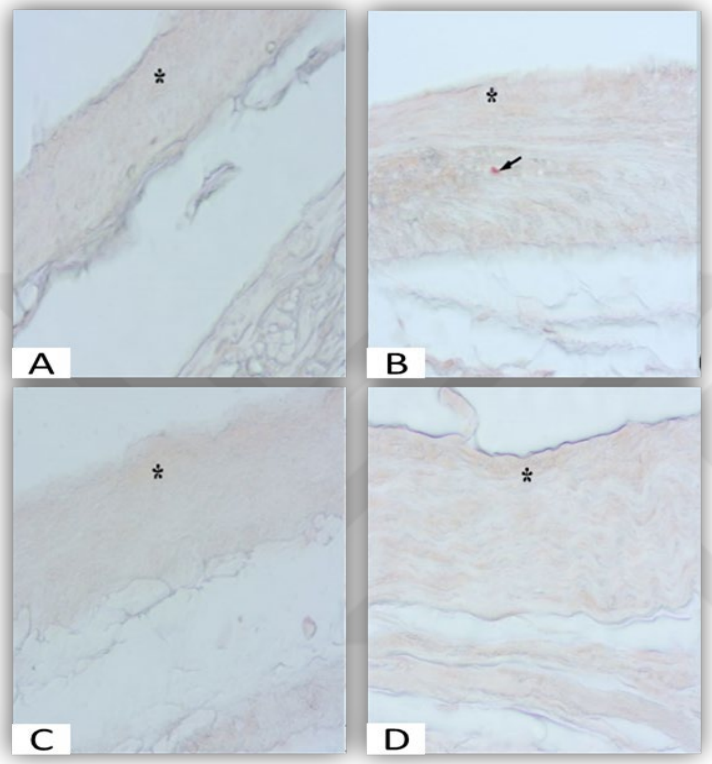

Resim 4.8: 28. günde kesitlerde görülen az sayıdaki mast hücreleri (ok) (Kongo kırmızısı x400; A) Kontrol Grubu, B) Biodentine, C) Angelus MTA, D) P11-4

4.1.3. Grupların 60. Güne Ait Histolojik Bulguları

60. güne ait H&E ve Masson'un trikrom boyaları uygulanan kesitlerden kontrol grubu ve Biodentine gruplarında fibröz kapsül çevresinde ödem ve inflamasyona rastlanmamıştır. Angelus MTA grubunda fibröz kapsül çevresinde hafif inflamasyon görülürken P11-4 grubunda fibröz kapsül çevresinde ödem ve inflamasyon gözlenmemiştir. Genel olarak 14. ve 28. günlere ait gruplar ile kıyaslandığında 60. gün gruplarında ödem ve inflamasyonun azaldığı, P11-4 grubunda ise tamamen ortadan kalktığı gözlemlenmiştir (Resim 4.9-4.10).

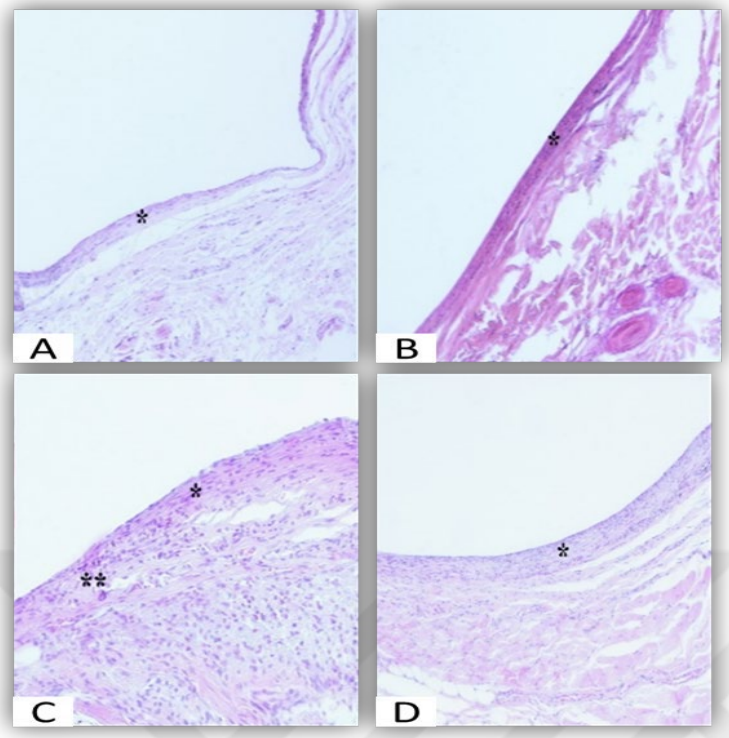

Resim 4.9: 60. günde kapsülün görüntüsü (yıldız) ve çok az miktarda ödem (2 yıldız) (H&E x100); A) Kontrol Grubu, B) Biodentine, C) Angelus MTA, D) P11-4

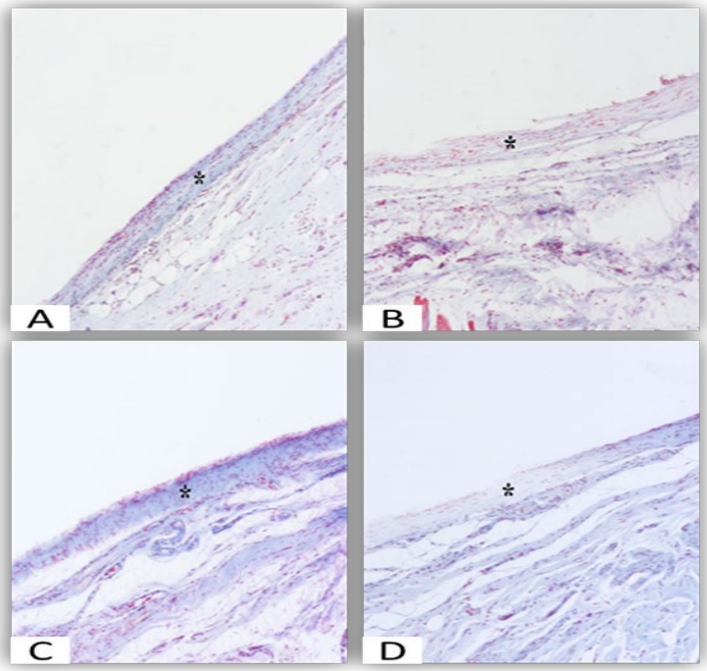

Resim 4.10: 60. günde kapsülün görüntüsü (yıldız) (Masson Trikrom x100); A) Kontrol Grubu, B) Biodentine, C) Angelus MTA, D) P11-4

60. güne ait Toluidin mavisi ile boyanan kesitlerden kontrol, Biodentine, Angelus MTA ve P11-4 gruplarında toplam mast hücre sayısı ve aktivitesinde 14. ve 28. günlere ait gruplara göre belirgin bir azalma olduğu görülmüştür. Tüm gruplarda mast hücrelerinin kapsülün uzağında, derin dermiste yer aldıkları gözlemlenmiştir (Resim 4.11).

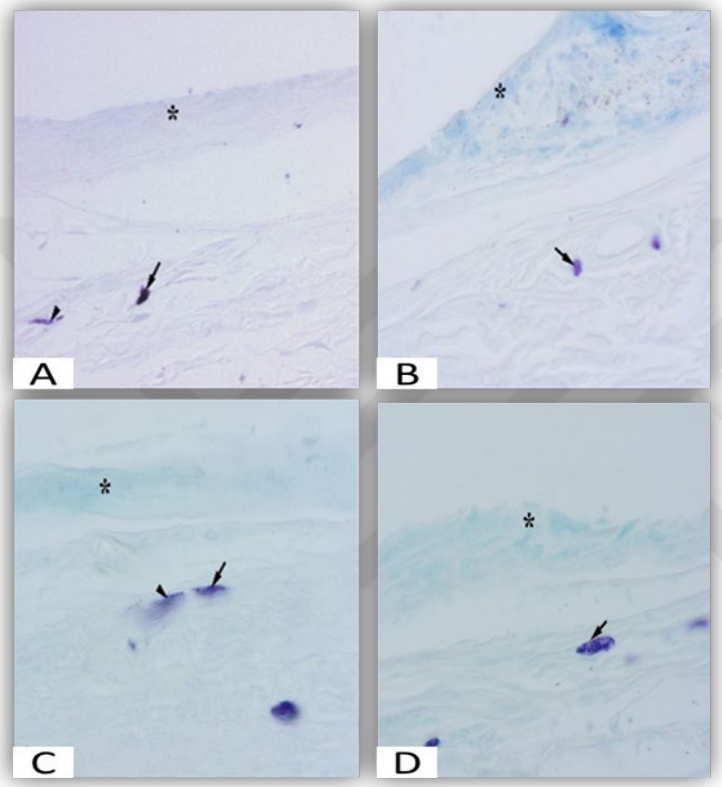

Resim 4.11: 60. günde alınan kesitlerde tespit edilen az sayıda granüllü mast hücreleri (Toluidin mavisi x400); A) Kontrol Grubu, B) Biodentine, C) Angelus MTA, D) P11-4

60. güne ait grupların Kongo kırmızısı ile boyanan kesitlerinin hiçbirinde inflamatuar hücrelere rastlanmamıştır. Ayrıca fibröz kapsüllerin etrafında da enfeksiyon belirtisi görülmemiştir (Resim 4.12).

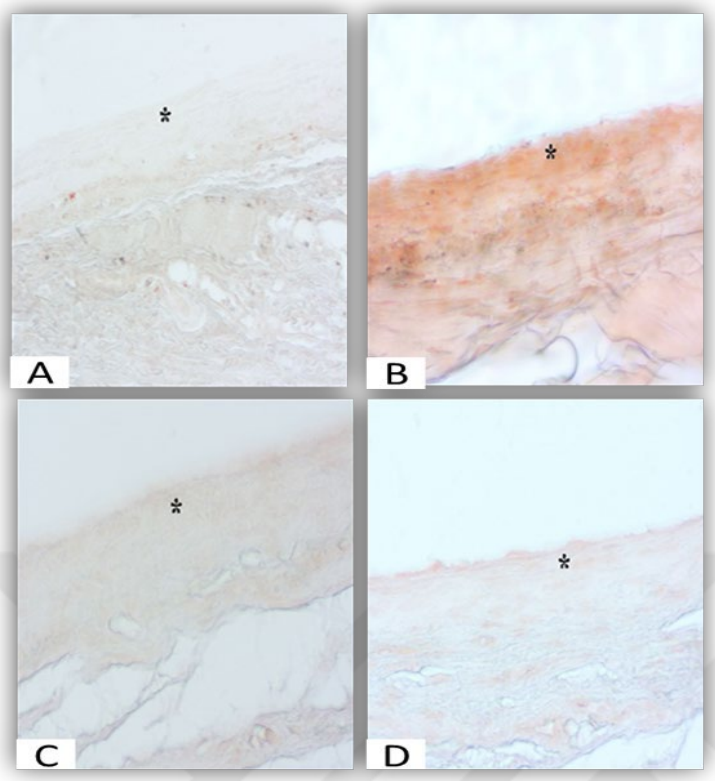

Resim 4.12: 60. günde kesitlerde tespit edilen fibröz kapsül (yıldız)(Kongo kırmızısı x400); A) Kontrol Grubu, B) Biodentine, C) Angelus MTA, D) P11-4

4.2. GRUPLARDA FİBROBLAST BÜYÜME FAKTÖRÜ 2 – KEMİK MORFOGENETİK PROTEİN 2 EKSPRESYON BULGULARI

4.2.1. İmmunohistokimyasal Değerlendirme

İmmunohistokimsayal açısından yapılan değerlendirmelerde FGF 2'nin inflamatuar alanlar ve kaslar, BMP 2'nin ise damar çevresinde yoğun olarak eksprese olduğu saptanmıştır. Çalışmamızda mast hücre sayısı ve aktivitesi ile inflamatuar hücre sayısı yüksek bulunan 14. gün gruplarında, histokimyasal bulgularımızı destekleyici şekilde, FGF 2 ekspresyonunun daha şiddetli olduğu gözlemlenmiştir. 14. güne ait kesitlerde daha yoğun immünopozitiflik görülürken 28. ve 60. günlerde ekspresyonun zayıfladığı görülmüştür.

Gruplar kendi içerisinde değerlendirildiğinde ise en kuvvetli ekspresyonun iyileşme ile doğru orantılı şekilde P11-4 grubunda olduğu gözlenmiştir. 14. güne ait

kesitlerde BMP 2 ekspresyonu daha yoğun olarak izlenmiştir ve diğer günlerde ekspresyonun kademeli olarak azaldığı görülmüştür (Resim 4.13-14-15-16-17-18).

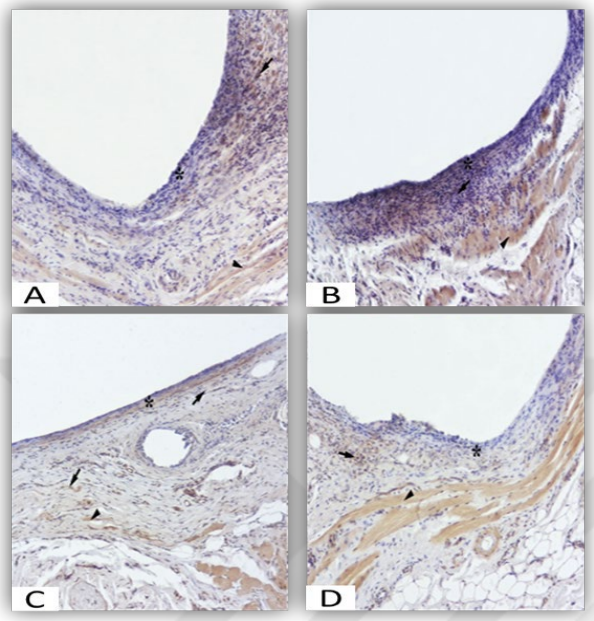

Resim 4.13: 14. gün kesitlerinde gözlenen FGF 2 molekülleri (ok) (x100); A) Kontrol Grubu, B) Biodentine, C) Angelus MTA, D) P11-4

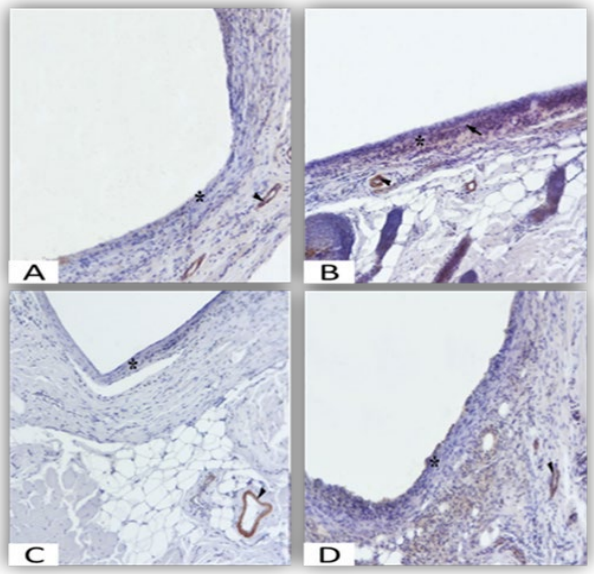

Resim 4.14: 14. gün kesitlerinde gözlenen BMP 2 molekülleri (ok) (x100); A) Kontrol Grubu, B) Biodentine, C) Angelus MTA, D) P11-4

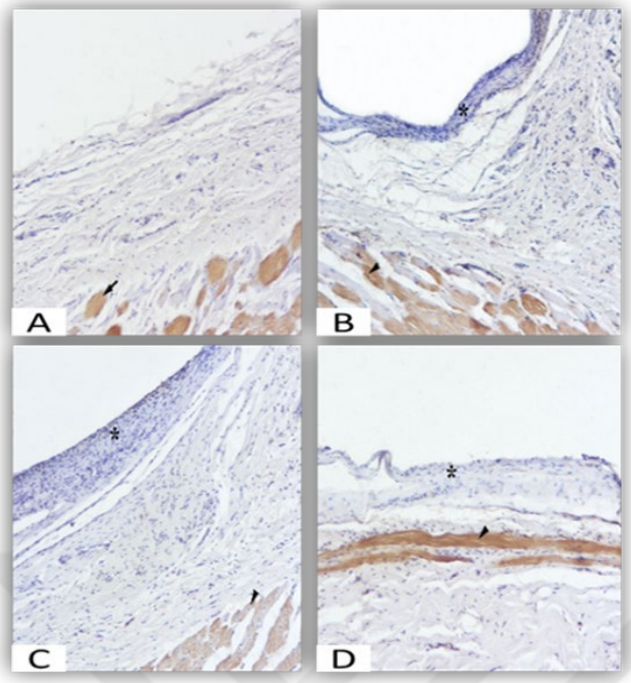

Resim 4.15: 28. gün kesitlerinde gözlenen FGF 2 molekülleri (ok) (x100); A) Kontrol Grubu, B) Biodentine, C) Angelus MTA, D) P11-4

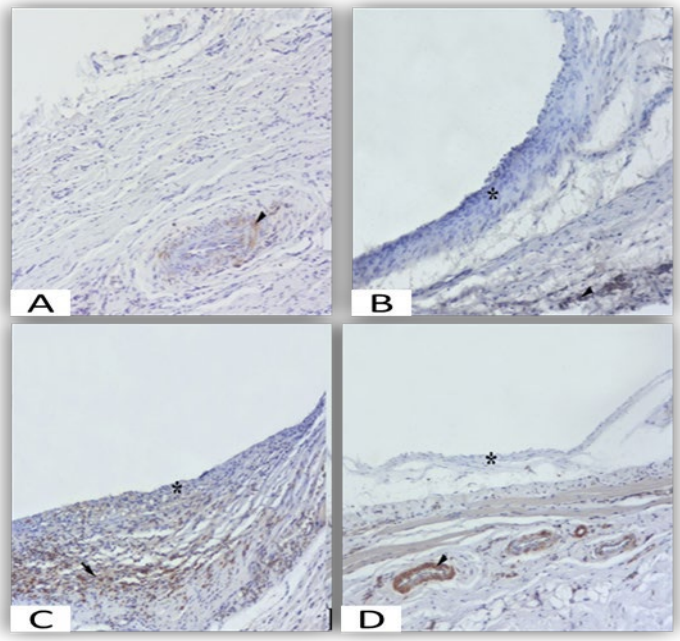

Resim 4.16: 28. gün kesitlerinde gözlenen BMP 2 molekülleri (ok) (x100); A) Kontrol Grubu, B) Biodentine, C) Angelus MTA, D) P11-4

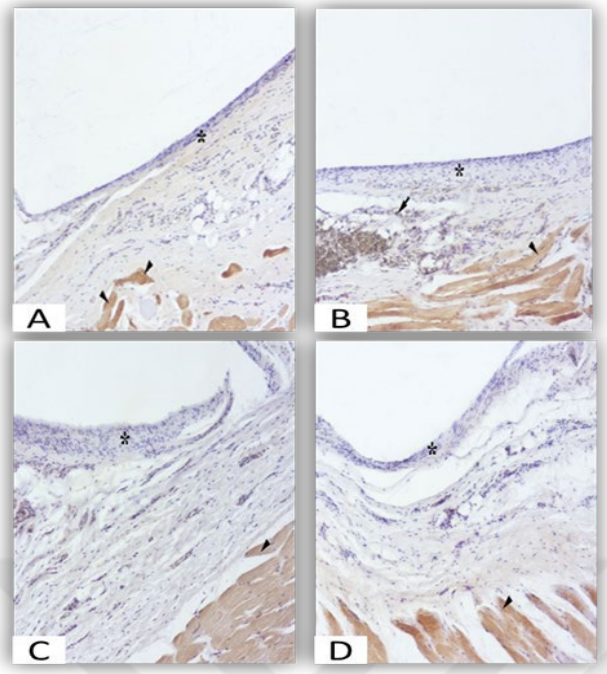

Resim 4.17: 60. gün kesitlerinde gözlenen FGF 2 molekülleri (ok) (x100); A) Kontrol Grubu, B) Biodentine, C) Angelus MTA, D) P11-4

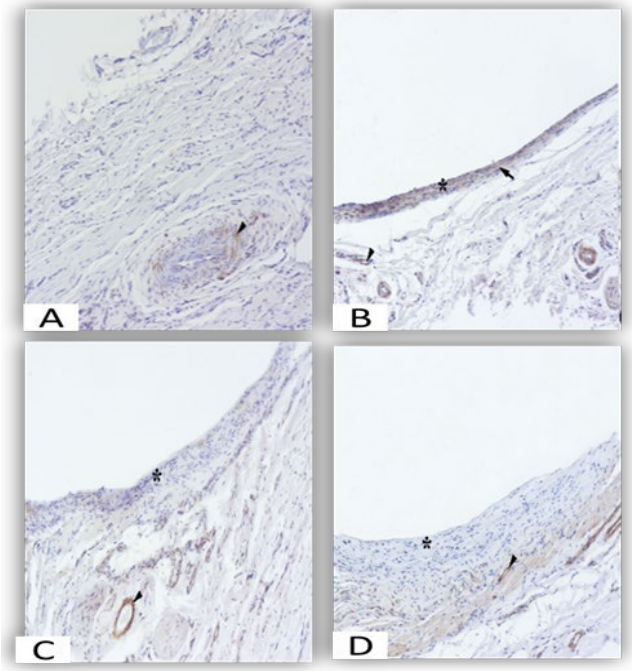

Resim 4.18: 60. gün kesitlerinde gözlenen BMP 2 molekülleri (ok) (x100); A) Kontrol Grubu, B) Biodentine, C) Angelus MTA, D) P11-4

4.2.2. Fibroblast Büyüme Faktörü 2 – Kemik Morfogenetik Protein 2 Western Blot Analiz Bulguları

Kuru buzda taze doku olarak taşınan örneklerde grupların günlerine göre FGF 2 ve BMP 2 ekspresyon değerleri tespit edildi. Gruplar arası ortalamalarda FGF 2 ve BMP 2 ekspresyonlarının en yoğun görüldüğü örnekler kontrol grubuna ait olanlar olarak tespit edildi. FGF 2 ekspresyon yoğunluğu ortalaması Angelus MTA, P11-4 ve Biodentine olarak sıralandı. FGF 2 ekspresyon değerlerinin gruplar arası değerlendirilmesinde ise en fazla salınımının; 14. gün grubunda Biodentine'de, 28. gün ve 60. gün grubunda Angelus MTA'da, olduğu ancak bu değerlerin P11-4 materyali le istatistiksel olarak anlamlı farklar oluşturmadığı tespit edildi ($p>0.05$) (Şekil 4.2) (Resim 4.19) (Tablo 4.3).

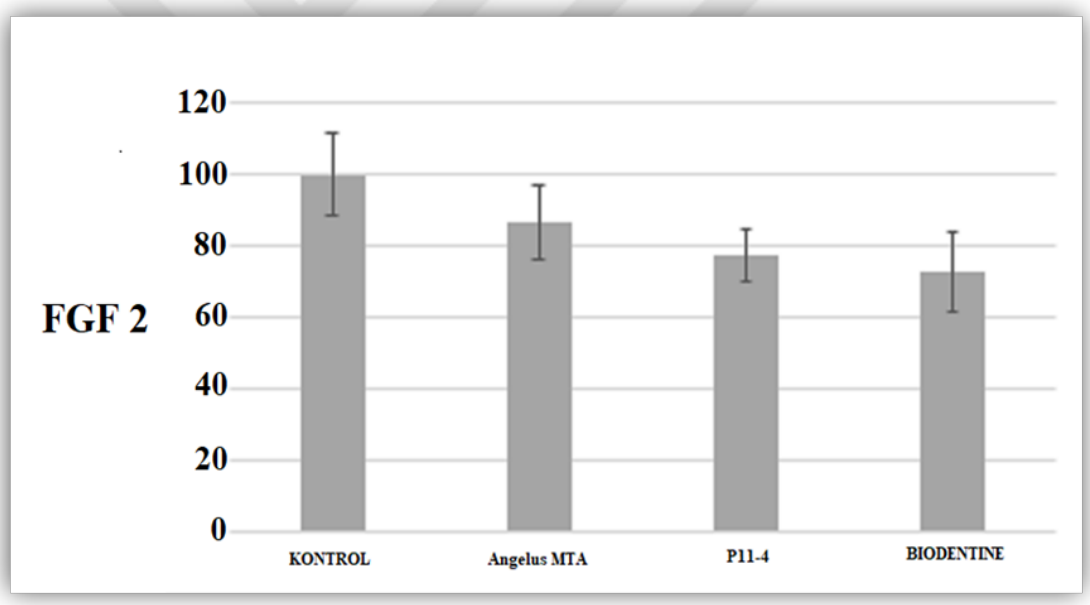

Şekil 4.2: FGF 2 ekspresyon ortalamalarının materyallere göre değişimi

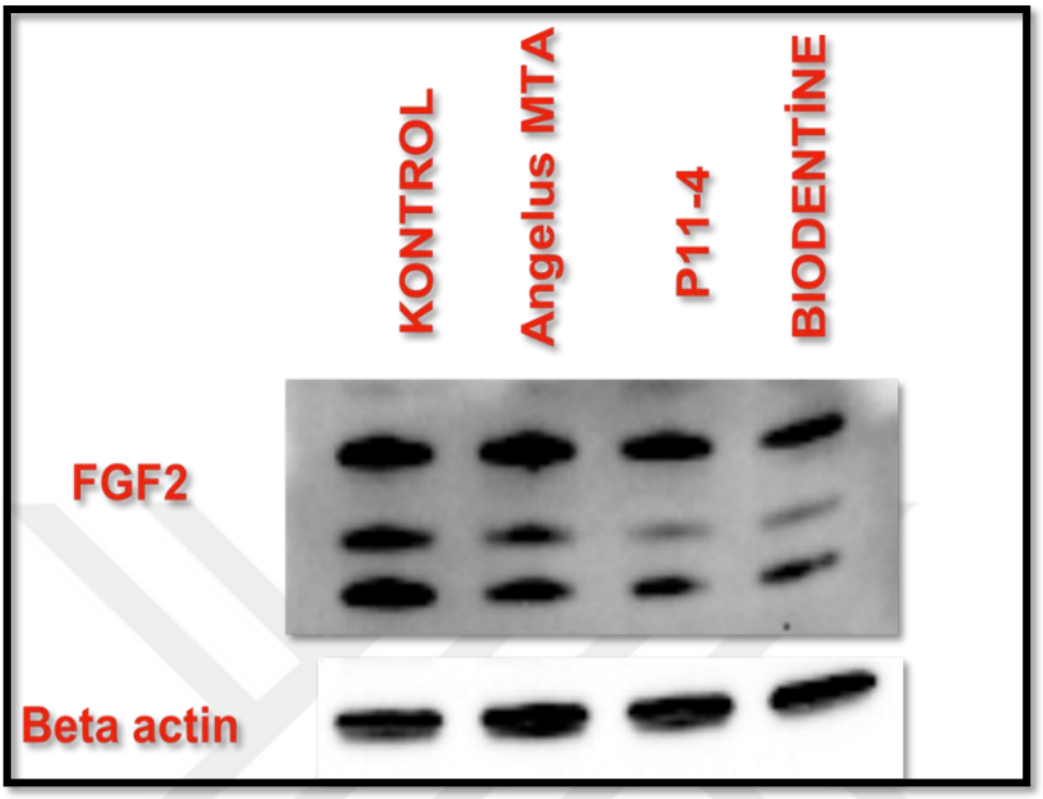

Resim 4.19: FGF 2 ekspresyon düzeylerinin karşılaştırılması

BMP 2 salınımının kontrol grubu hariç en yoğun görüldüğü örnekler sırasıyla P11-4, Biodentine ve Angelus MTA olarak belirlendi. BMP 2 ekspresyon değerlerinin gruplar arası değerlendirilmesinde ise en fazla salınımının; tüm gruplarda P11-4'te daha fazla olduğu görülmüştür (Şekil 4.3) (Resim 4.20) (Tablo 4.4).

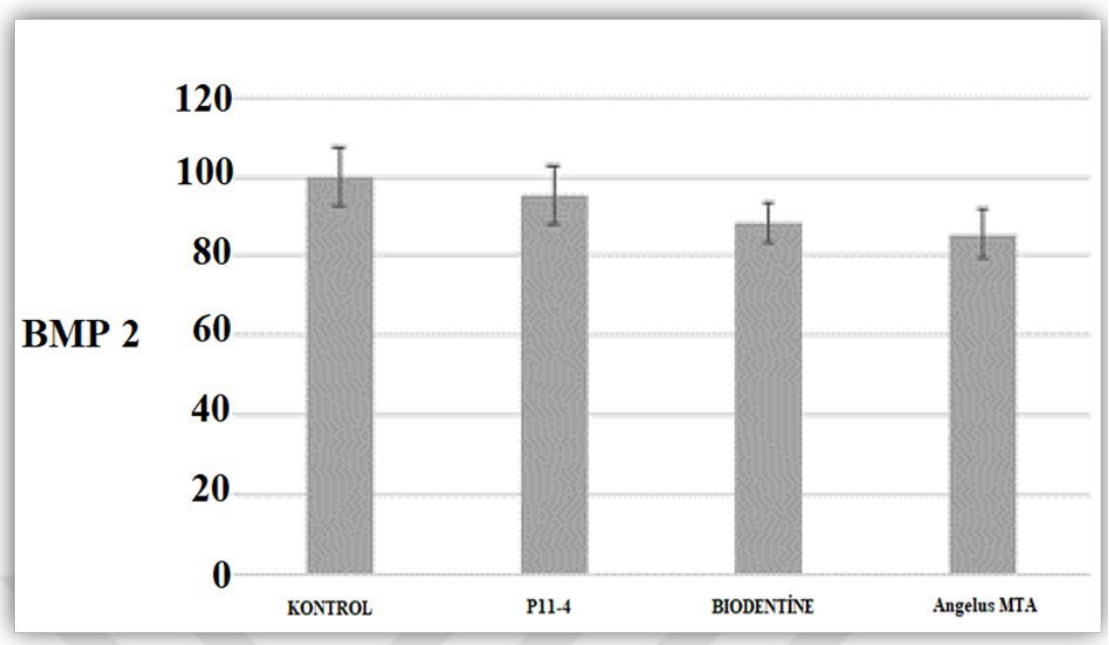

Şekil 4.3: BMP 2 ekspresyon ortalamalarının materyallere göre değişimi

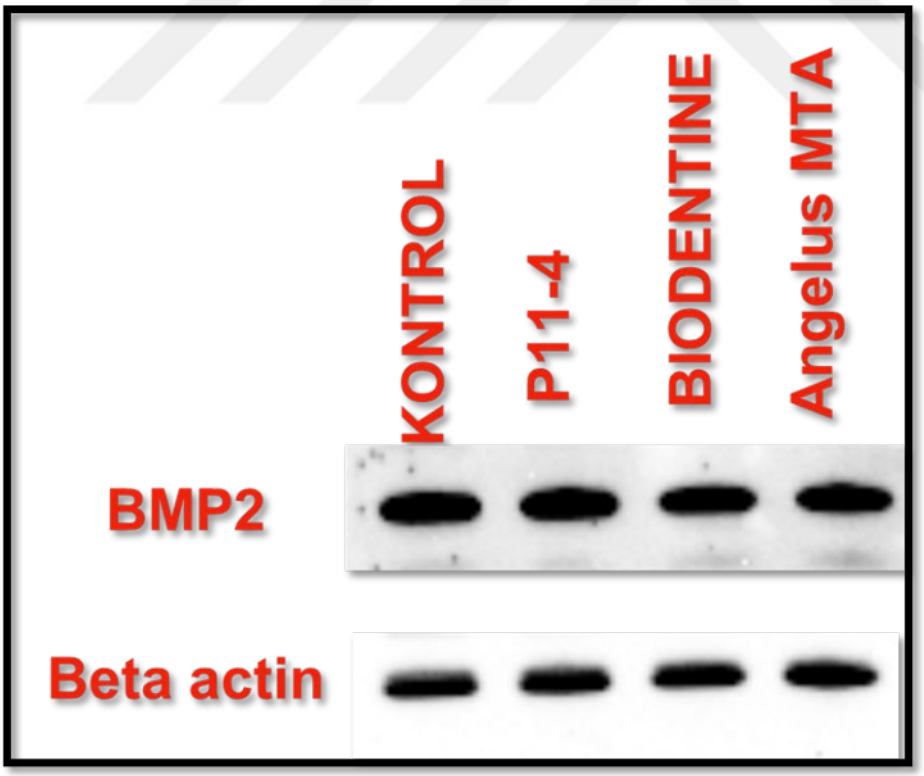

Resim 4.20: BMP 2 ekspresyon düzeylerinin karşılaştırılması

Tablo 4.3: FGF 2 ekspresyon ortalama değerleri

Gruplar	Kontrol	P11-4	Angelus MTA	Biodentine
14. gün	88,2038901	102,470835	107,055552	109,111415
28. gün	109,624991	124,111259	132,25198	116,871247
60. gün	102,171119	114,685819	122,105348	90,737426
Orantı	100	113,755971	120,47096	105,573363
Standart Sapma	10,8743372	10,8501361	12,6774769	13,4213454
Katsayı	1	0,87907474	0,83007556	0,94720863

Tablo 4.4: BMP 2 ekspresyon ortalama değerleri

Gruplar	Kontrol	P11-4	Angelus MTA	Biodentine
14. gün	96,5728532	104,146287	102,881099	99,7953739
28. gün	103,810083	119,42859	112,027341	106,918948
60. gün	99,6170634	107,208192	103,42692	102,935545
Orantı	100	110,261023	106,111787	103,216622
Standart Sapma	3,63377977	8,0856059	5,13028431	3,57009533
Katsayı	1	0,9069388	0,94240238	0,9688362

5. TARTIŞMA

Diş hekimliği tedavi yaklaşımları, son yıllarda gelişen teknoloji, tanı yöntemleri ve tedavilerde kullanılan biyomateryaller ile sürekli yenilenmektedir. Dişlerde en sık görülen problem olarak göze çarpan çürüğün tamamen kaldırılması ya da derin çürüklü dişlere geleneksel kanal tedavisi yapılması gibi yaklaşımlar giderek terk edilmekte; dental koruyucu yaklaşımlar ve dişleri mümkün olabildiğince vital tutma çabalarını içeren minimal invaziv tedavi yaklaşımları ön plana çıkmaktadır (2,109,121).

İmmatur daimi dişlerinde kanal tedavisi gerektirecek herhangi bir endikasyon durumunda en kısa ve etkili şekilde doku mühendisliği kullanılarak dişi ağızda tutmak modern pedodontinin en güncel yaklaşımlarından birisidir. Bu yaklaşımda temel prensip, aracı bir materyal ile dişin tümünün ya da mine, dentin, pulpa gibi bir bölümünün rejenerasyonun sağlanabilmesidir. Doku mühendisliği canlı ortamda dokuları taklit edebilecek materyaller ile olabildiği gibi kök hücrelerin uyarılması yoluyla da yapılabilmektedir (153). Pulpa dokusunun ya da pulpa dokusunu taklit edebilecek yetenekteki pulpa benzeri dokuların rejenerasyonunu, revitalizasyonunu ya da revaskülirizasyonunu sağlama çabaları bu güncel yaklaşımlar içerisinde oldukça fazla dikkat çekmekte ve bu yaklaşımlar son zamanlarda bu konuda yapılan çalışmaların temelini oluşturmaktadırlar. Bu işlemler genel olarak geri dönüşümsüz olarak zarar görmüş pulpa hücrelerinin canlı hücrelerle yer değiştirmesi ya da yeniden faaliyet göstermesine olanak sağlayan biyolojik temelli işlemler bütünü olarak tanımlanabilir. Bu işlemler bütünün doku iyileşmesinde kullanılabildiği gibi, yeni doku oluşturmada kullanılabileceği bilinmektedir. Doku mühendisliğinde esas olan doğru materyallerle doğru sitokinlerin, hormonların ya da faktörlerin salınımın uyarılmasıdır. Kullanılan materyalin doğru olabilmesi için öncelikle toksik etki yapmaması ve uygulandığı dokuda yapım reaksiyonlarını sitümüle etmesi gerekmektedir (2,15,154–157).

Tüm dental rejeneratif işlemlerin uyarılması ya da tamamlanması amacıyla dental biyouyumlu materyaller kullanılır. Bu materyallerde aranan en önemli özellik dental dokularda olumlu sonuçlar doğurması yani biyouyumlu olmasıdır. Biyouyumluluğun temel tanımı; uygulandığı ya da verildiğinde uygun konak yanıtı oluşturması ve toksik olmaması şeklinde düşünülebilir (158). Bir başka deyişle kullanılması planlanan

materyalin biyoaktif olması, canlı dokulara uygulanabilmesi için en önemli şartlardan biridir. Diş sert ya da yumuşak dokularında iyileşmeyi uyarsa bile biyouyumluluğu ispatlanmamış olan bir maddenin kullanılabilirliği tartışmalıdır. Bu yüzden dental tedavilerde kullandığımız ve özellikle pulpal tedavilerde kullanılan materyallerin biyouyumlu olması çok önemlidir. Bir dental ajanın biyouyumlu olarak adlandırılabilmesi için de pulpa ya da periodontal dokularda yabancı cisim reaksiyonuna ve ileri derecede inflamatuar yanıtlara sebep olmaması gösterilebilir. MTA ve Biodentine bu tedavi protokolünde uzun süre rezorbe olmadan durması, biyouyumlu olması, sert doku oluşumunu tetiklemeleri ve takip edilen vakalardaki başarı oranın yüksek olması nedeniyle en sık kullanılan biyouyumlu materyaller olma özelliğini korumaktadırlar (26, 62, 89).

Kalsiyum hidroksitin etkili olduğu hemen her alanda kullanılabilen MTA pulpal tedavilerde kendini kanıtlamış en sık kullanılan biyoaktif dental materyallerden biridir. Yıllar içerisinde MTA'ya rakip olarak üretilen ürün sayısı da hızla artmaktadır. Hem MTA hem de diğer dental biyouyumlu materyallerle yapılmış oldukça fazla sayıda çalışma mevcuttur. İnsan diş pulpasının kullanıldığı in vitro bir çalışmada MTA, Biodentine, kalsiyum hidroksit ve Emdogain kullanılmış ve tedavi edilmeyen diş pulpaları da kontrol grubu olarak belirlenmiştir. Kontrol grubuna kıyasla Emdogain %77, MTA %53, Biodentine %26 ve kalsiyum hidroksit %16 oranında sitotoksik özellik göstermiştir. Osteopontin (OPN) ve dentin sialoprotein (DSPP) gen ekspresyonları zaman ilerledikçe tüm gruplarda artış göstermiştir. Alkalin fosfataz (ALP) ise Emdogain hariç tüm gruplarda artış göstermiştir. VEGF ise kalsiyum hidroksit grubu dışındaki diğer gruplarda ALP'ye benzer şekilde artış göstermiştir. Bu çalışma sonucunda Emdogain'in MTA ve Biodentine gibi pulpa onarımında faydalı olabileceği anlaşılmıştır (159). NeoMTA Plus, ProRoot MTA ve Biodentine'nin karşılaştırıldığı benzer bir çalışmanın sonucunda ise 1., 3. ve 7. günler sonunda tüm ürünler benzer uyumluluk göstermiştir. Biodentine diğer materyallere kıyasla daha az toksik etkiler gösterip daha uyumlu bir materyal izlenimi verse de aradaki fark istatistiksel olarak anlamlı bulunmamıştır (160).

MTA, Bioıdentine ve geleneksel cam iyonomerin sitotoksitesilerinin kıyaslandığı bir çalışmada ise MTA ve Biodentine'nin birbirlerine benzer biyouyumlu özellikler gösterdiği ve geleneksel cam iyonomerin daha fazla sitotoksik etkileri olduğu tespit

edilmiştir (161). MTA ve Biodentine'nin fibroblastları uyararak sitokin sentezine etkilerine bakılan bir çalışmada ise istatistiksel olarak anlamlı fark bulunamamıştır (162).

3 boyutlu sferoid hücre kültürlerinin direkt pulpa kaplamasında kullanıldığı bir çalışmada MTA ve Biodentine'nin biyouyumluluğu ve gen ekspresyonları kıyaslanmış ve iki madde için de benzer olumlu sonuçlar bulunmuştur (163). MTA, Biodentine, Xeno III adeziv rezin ve kalsiyum hidroksitin kullanıldığı bir çalışmada TGF Beta ekspresyonları ve bu salınımın erken odontoblastik farklılaşma üzerine etkileri incelenmiş ve MTA ve Biodentine yine benzer özellikler gösterirken; diğer iki materyalden daha iyi sonuçlar vermiştir (164). Biodentine'nin direkt olarak pulpaya uygulandığı başka bir çalışmada kök hücrelerin proliferasyonunu, migrasyonunu ve adezyonunu anlamlı derecede arttırdığı gösterilmiştir. (165). Apatit kristallerinin oluşumu noktasında da Biodentine'nin MTA'yla kıyaslandığı ve daha iyi sonuçlar verdiğini gösteren tek bir çalışma mevcuttur (21). Hücre kültüründe yapılan farklı bir çalışmada ise, MTA'nın periodontal ligament fibroblastlarında farklılaşmaya ve kemik oluşumuna katkısı olduğu dolayısıyla osteoindüktif özellikler gösteren bir biyomateryal olarak adlandırılabileceği rapor edilmiştir (166). Yapılan klinik bir çalışmada MTA'nın süt dişi pulpatomi tedavilerinde formokrezolün kullanımını gerektirmeyecek kadar olumlu sonuçlar verdiği rapor edilmiştir (167).

MTA'nın renk değişikliğine sebep olabilmesi, uygulamasının kısmen zor olması üretilen yeni formları sayesinde ortadan kaldırılmaya çalışılmaktadır. Zaten Biodentine'nin üretilmesinin temel amacı MTA'dan her yönden daha olumlu bir dental materyal aranmasıdır. Ancak hem MTA hem de Biodentine'nin pahalılığı sebebiyle alternatif materyaller üzerine çalışmalar devam etmektedir. Özellikle son zamanlarda yapılan yayınlarda MTA'nın toksik bileşenler oluşturduğuna dair bilgiler, Biodentine'nin ise MTA'ya tam bir alternatif olmaması, yeni biyouyumlu dental materyal arayışını daha önemli kılmaktadır. Ayrıca bulunabilecek yeni ajanların MTA ve Biodentine'den daha olumlu sonuçlar verebilme ihtimali oldukça değerlidir (34, 56, 168).

MTA ve Biodentine kullanılarak yapılmış birçok çalışma klinik ve hücre kültürü çalışmasının yanında birçok hayvan deneyi çalışmaları da yapılarak materyallerin değişik özellikleri değerlendirilmiştir (7,20,57,62).

Biyouyumluluk çalışmalarının en önemli aşamalarından biri olan hayvan deneyleri özellikle önceden kullanılmamış ancak kullanılabilme olasılığı taşıdığı düşünülen materyallerin incelenmesine olanak sağlamaktadırlar. MTA, Biodentine ve BioACTIVE base liner maddelerinin ratların sırt dokularına subkutan olarak implante edilmesiyle kıyaslandığı bir çalışmada materyallerin birbirlerine benzer özellikler gösterdikleri ve tümünün biyouyumlu olduğu gösterilmiştir (40). Yine ratların subkutan dokularına implante edilen 3 farklı ticari MTA'nın 7, 15, 30, 60 ve 90 gün sonunda yapılan incelemesinde ürünlerin tümünün biyouyumlu olduğu tespit edilmiştir (101). Biodentine ve MTA'nın rat dişlerinde oluşturulan perforasyonlarda kullanıldığı bir çalışmada ise doku iyileşmesine olumlu etkileri gösterilmiştir (169).

24 Wistar cinsi ratların her birinden 2'şer dişin, toplamda 48 dişin kullanılarak pulpatomi tedavisinde MTA ve %15.5'luk ferrik sülfatın karşılaştırıldığı bir çalışmada 24-48 ve 72 saatlik gruplara ayrılarak ratlar sakrifiye edilmişlerdir. Alınan örnekler inflamatuar yanıtlar, IL-6 sekresyonu ve vasküler yoğunluk açısından karşılaştırılmıştır. İnfalamatuar hücre migrasyonu ve varlığı yönünden istatistiksel anlamlı fark görülmemiştir. Genel histolojik bulgular ve IL-6 sekresyonu açısından ise MTA daha olumlu sonuçlar vermiştir (170). Ratların subkutan dokularına implante edilerek GuttaFlow bioseal (GFB), MTA Fillapex (MTAF) ve Endofill'in karşılaştırıldığı başka bir çalışmada ise ratlar 7-15-30 ve 60. günlerde sakrifiye edilmiş ve inflamatuar hücre yoğunluğu, kapsül kalınlığı, IL-6 ekspresyon seviyeleri, vasküler endotelyal büyüme faktörü (VEGF) ve Caspase 3 üretim miktarları karşılaştırılmıştır. Tüplerin seçimi, lokasyonu ve kalınlığı diğer rat çalışmalarıyla benzer şekilde olmuştur. 7. gün grubunda EF uygulanan dokuların oluşturduğu kapsül kalınlığı diğer gruplara göre daha ince olmuştur. Kan damarları ve inflamatuar hücre yoğunluğu tüm gruplarda benzer bulunmuştur. Günlerin artmasıyla inflamatuar hücre sayısında kısmi düşüş gözlenmiştir. IL-6 ve VEGF salınımı ise en fazla EF grubunda görülürken, diğer iki grupta benzer değerlerde gözlenmiştir (171). Biodentine'nin ratların pulpitis oluşturulmuş molar dişlerinde kullanıldığı bir çalışmada ise; dişlere pulpatomi prosedürü uygulanmış olup biodentine uygulanan pulpa dokuları hemotoksilen eosin ve Masson'un trikrom boyaması ile inflamatuar yanıt incelenmiştir. Ayrıca monoklonal antibodiler ile CD68 sekresyonu kontrol edilmiştir. Bu çalışmayla Biodentine'nin dentin iyileşmesini uyardığı ve dentinde yeni hücre oluşumunu teşvik ederek tamir mekanizmasını tetiklediği

gösterilmiştir. Pulpa dokusunun iyileşmesini arttırırken inflamatuar hücre migrasyonunu azalttığı tespit edilmiştir (172).

Ratların molar dişlerinin furkasyon bölgesinde oluşturulan perforasyonlarda inflamatuar yanıtın ve kemik iyileşmesinin incelendiği çalışmada ise; Biodentine ve MTA'nın hem enfeksiyon hücre migrasyonunda hem de kemik iyileşmesinde benzer ve olumlu yanıt sağladığı tespit edilmiştir (173). Mikromega MTA (MM-MTA), Biodentine ve Endosequence root repair material (ESRRM)'ın minerilizasyon seviyelerinin karşılaştırıldığı başka bir çalışmada ise önceden hazırlanan 59 polietilen tüp ratların subkutan dokularına implante edilmiş ve 1., 4. Ve 8. Haftalarda ratlar sakrifiye edilerek örnekler alınmıştır. Hem Biodentine hem de ESRRM örnekleri 1. haftadan başlayarak minerilizasyonu uyarmış ve çalışma sonuna kadar mineralize olma durumu artarak devam etmiştir. MM-MTA ise 4. haftadan itibaren kalsifikasyon sağlamıştır. Kalsiyum ve fosfat çökelmesinde ise 3 madde de anlamlı fark bulunmamıştır (173). Biodentine'nin renkleşmeye sebep olup olmadığıyla ilgili 30 makalenin incelendiği bir derlemede, klinik olarak kana temas etmesinin renkleşmeyi arttırdığı, in vitro çalışmalarda ise sonucun net olmadığı anlaşılmıştır (174). 3 gönüllü donörden alınan diş pulpa kök hücreleri lipopolisakkaritler ile enfalame edilmiş, enfalamasyon markırı olan miR-146a PCR ile tespit edilmiştir. MTA ya da Biodentine'nin ortamda bulunması enfeksiyonu arttırmamış ya da azaltmamış ancak odontojenik proliferasyon göstergesi olan DSPP miktarını her ikisi de arttırmıştır
(175). Biodentine, CH, klorheksidin uygulaması sonrası rezin modifiye cam iyonomerin indirekt pulpa kapaklamasında kıyaslandığı başka bir çalışmada ise 54 dişe klinik olarak tedavi uygulanmış ve Biodentine grubunda %95.83 bulunurken CH grubunda %91.66 ve kaviteye klorheksidin uygulaması sonrası rezin modifiye cam iyonomer ile yapılan tedavilerde ise hem klinik hem de radyolojik olarak %87.5 oranında başarı tespit edilmiştir (176).

Yapılan tüm bu çalışmaların eşliğinde materyallerin biyouyumluk ve biyoaktivite durumlarının, sitotoksik olup olmadıklarının tespit edilmesinde en önemli adımlardan birinin de hayvan çalışmaları olduğu aşikardır. Bu sebeple, P11-4'ün canlı dokulardaki olası reaksiyonlarını belirlemek ve günümüzde kabul gören biyoaktif materyallerle karşılaştırabilmek amacıyla hayvan çalışması planlanmıştır. Dental çalışmalarda çok farklı hayvanlar kullanılmaktadır. Ancak hem kolay üretilmesi ve temin edinilmesi

hem de doku ve diş çalışmalarının insan diş ve dokularına benzer cevaplar vermesi nedeniyle ratlar sıklıkla tercih edilmişlerdir (90,98,171,172,177). Yapılan subkutan implantasyon çalışmalarında genel olarak Sprague Dawley cinsi ratların tercih edilmesi de göz önüne alınarak çalışmamızda bu tür ratların kullanılmasına karar verilmiştir.

FGF 2 ve BMP 2 ekspresyonlarının incelendiği hayvan deneyleri, klinik ve in vitro diş hekimliği çalışmaları mevcuttur. Gerçek zamanlı PCR yöntemi kullanılarak yapılan ve farelerin kullanıldığı bir çalışmada FGF 2'nin fare diş germlerinde mine ve dentin oluşumunu uyardığı tespit edilmiştir (133). Peri-implantitis oluşmuş hastalarda yapılan klinik bir çalışmada ise 26 hastanın iyileşme döneminde implant çevresinden alınan sıvıda FGF 2 seviyesinin anlamlı derecede yüksek olduğu ve iyileşme prosesisin FGF 2'yle olumlu etkilendiği anlaşılmıştır (179). Başka bir çalışmada ise insan pulpa kök hücrelerinin oluşturduğu bağışıklık reaksiyonu ve FGF 2 arasındaki ilişki incelenmiş ve sonuç olarak FGF 2'nin inflamatuar sitokinlerin salınımını regüle ettikleri gösterilmiştir (180). FGF 2 ve BMP 2'nin dental pulpa kaplamasında kullanıldığı bir araştırmada ise kontrol grubuna göre anlamlı derecede iyileşmeyi tetiklediği ve sert doku oluşumunu teşvik ettiği gözlenmiştir (181). FGF 2'nin hızlı palatal ekspansiyon yapılan ratların palatal bölge boyunca ekspresyonun incelendiği başka bir çalışmada ise 30 Wistar Albino Rat kullanılmış ve genişletme başlar başlamaz sevilerinde artış görülmüştür. Bu çalışma sonucunda yaralanan doku ve çevresinde iyileşmeyi başlatan ya da indükleyen en önemli faktörlerden biri olduğu tespit edilmiştir (182). Wistar ratların kullanıldığı bir hayvan deneyi çalışmasında FGF 2'nin ve deproteinize edilmiş sığır kemik mineralinin deneysel olarak oluşturulmuş periodontal defektlerde hücre ve osteoblast farklılaşmasının yanında anjiyogenezisi de uyardığı gözlenmiştir (183). Yine FGF 2'nin diş pulpasındaki oluşturabileceği etkilerin incelendiği bir çalışmada pulpada hücre farklılaşmasından çok proliferasyonunu tetiklediği bildirilmiştir (131). BMP 2 ile güçlendirilmiş nanofiber fragmanların alveolar kemiğe uygulandığı bir araştırmada ise BMP 2 uygulanmayan defektlerin daha geç iyileştiği ve özellikle kranial kırık ve defektlerde kullanılabileceği gösterilmiştir (184). Kemik mühendisliği alanında da oldukça ümit veren BMP 2, diş pulpası kök hücrelerinde yapılan bir çalışmada VEGF ile birlikte kullanılmış ve osteogenezisi anlamlı oranda uyarıp, sert doku oluşumunun daha hızlı ortaya çıkmasını sağlamıştır (185). BMP 2, nano HA kombinasyonın implant

çevresinde oluşan osteoentegrasyona etkisi in vitro bir çalışmada incelenmiş ve implant çevresinde kemik oluşumunu arttırdıkları bildirilmiştir (186). Bir başka çalışmada ise dental pulpa kök hücrelerinde BMP 2 etkisiyle osteojenik farklılaşmanın arttığı ve sert doku oluşumunun gerçekleştiği rapor edilmiştir (187). Rekombinant BMP 2'nin kullanıldığı bir çalışmada ratların dental folikül ve kemik iliğinden alınan kök hücreler kullanılmış ve kemik oluşturma kapasitesine bakılmıştır. Çalışma sonunda recombinant BMP 2'nin kök hücreleri osteoblastlara farklılaştırdığını ve oluşan kemiğin kontrol grubuna göre miktar ve kalite olarak daha iyi oluştuğunu göstermiştir (188). BMP 2 ve BMP 7 kullanılarak yapılan başka bir çalışmada her iki proteinin de osteoindüktif etki gösterdiği ve maksillofasiyal defektlerde etkili ve güvenli olduklarını ortaya koymuştur (189). Ayrıca yara iyileşmesinde EGF ile birlikte FGF'nin dokuların yeniden şekillenmesinde ve yaralı bölgelerin iyileşmesinin yanında proliferasyonu tetikleyerek süreci kontrol etmeleri de oldukça ilgi çekicidir (190).

FGF 2 ayrıca ekstraselüler matriks komponentlerin sentezlenmesi ve çoğalmasında ve reepitelizasyon sürecinde keratinositlerin hareketleini de kontrol etmektedir. Bu sayede fibroblastların migrasyonunu uyarmakta, onları kollojen sentezi için teşvik etmetedir (191).

Tüm bu çalışmalar FGF 2 ve BMP 2'nin dental pulpa tedavilerinde çok önemli rol oynadığını göstermektedir. Özellikle sert doku oluşumunu istediğimiz rejeneratif endodontik tedavilerde ve direkt pulpa kaplaması tedavilerinde bu faktörlerin salınımını uyaran biyouyumlu materyallerin daha başarılı sonuçlar oluşturacağı düşünülmektedir. Biz de tüm bu verileri ve çalışmaları göz önünde bulundurarak kullandığımız materyallerin özellikle de P11-4'ün bu faktörlerin ekspresyonunu nasıl etkilediğini tespit edebilmek amacıyla tezimizi planladık.

P11-4 yapısında 11 amino asit bulunduran, diş sert dokularındaki aisidik pH ve yüksek iyonik kuvvetlere karşı kendiliğinden birleşerek 3 boyutlu fibriller doku oluşumunu sağlayan bir oligopeptittir (85,86). Kendiliğinden birleşme ifadesi genel olarak dışarıdan bir uyaran olmadan her biri bütün yapının nasıl oluşacağına dair talimatları taşıyan aynı ya da farklı moleküllerin düzenlenmesi anlamını taşımaktadır. Doğada bu özelliği en belirgin şekilde taşıyan moleküller proteinlerdir (192). Dental açıdan bakacak olursak P11-4 peptidi kalsiyum iyonlarına yüksek afinitesi olması

sebebiyle fibriller köprüler oluşturarak hidroksiapatit yapısını taklit ederek yeni molekül oluşumu için iskele görevi görmektedir (85,193).

P11-4 ile özellikle diş hekimliği alanında yapılan sınırlı sayıdaki çalışmalar, bu peptidin remineralizasyona katkısına, antimikrobiyal kapasitesine ya da çürük önleyici özelliklerine bakıldığı diş sert dokusu üzerindeki etkilerini incelemektedir (76,80,85,86,192,194). Beyaz nokta lezyonları gibi başlangıç mine lezyonlarının erken teşhisinin ve müdahalesinin önemli olduğu bilinmektedir (195). Yapılan çeşitli in vitro çalışmalarda P11-4'ün özellikle mine dokusunun remineralizasyonunu hızlandırdığını ve yüzey altı sertliğini arttığını göstermiştir. Bu özelliğiyle başlangıç mine lezyonlarında kullanımı da yaygınlaşmıştır (196,197).

Yapılan bir çalışmada proksimal başlangıç çürük lezyonları P11-4 ile tedavi edilmiş ve tedaviden sonra yapılan 6. ay ve 12. ay kontrollerinde etkinliğinin devam ettiği bildirilmiştir (198). Yakın zamanda yapılan başka bir çalışmada ise florürürle kombine kullanımının, florürün tek başına kullanıldığı durumlara göre daha fazla sert doku oluşumu sağladığı gösterilmiştir (194). İn vitro çalışmalarda yine P11-4'ün remineralizasyon kapasitesi araştırılmış ve mine dokusu üzerindeki etkilerini tespit etmek amacıyla sığır ve insan dişleri kullanılmıştır (196,197,199). 46 sığır dişi kullanılarak yapılan bir çalışmada Hidroksiapatit Peptidi (HAP) yani P11-4 ve bir beyazlatma ajanı (VivaStyle Paint on Plus, VS, Ivoclar Vivadent) kullanılmış ve dişlere olan adezyonları ve beyazlatma üzerindeki etkileri karşılaştırılmıştır. HAP kullanılan dişlerin özellikle dental tedavi sonrası oluşmuş renklenmeler üzerine az da olsa etkili olduğu gösterilmiştir. Ayrıca kullanım süresinin, yoğunluğunun ve tekrarının beyazlatmada etkili olabileceği sonucuna varılmıştır (200). Ortodontik tedavilerde sık karşılaşılaşılan problemlerden biri olan braketlerin desimante olmasına yönelik yapılan ve braketlerin dişe yapışma güçlerinin kıyaslandığı 45 çekilmiş 20 yaş dişleri üzerinde P11-4 kullanılarak yapılan in-vitro bir çalışmada bracket simantasyonunundan hemen önce uygulanan P11-4'ün bağlanma gücüne etki etmediği bildirilmiştir (201). Yakın zamanda yapılan ve 7 köpeğin dişlerinde oluşturulan periodontal defektlerin 4 ve 12 hafta boyunca takip edildiği ve P11-4'ün iyileşmeyi nasıl etkilediğinin incelendiği bir çalışmada ise yara iyileşmesinin tüm gruplarda aynı olduğu tespit edilerek, anlamlı bir fark bulunamamıştır (202). P11-4'ün diş sert dokuları üzerindeki etkilerinin incelendiği bir derlemede ise minede demineralize alanlara direkt olarak uygulanmış ve bu bölgelerin

remineralizasyonunda oldukça etkili olduğu ve dişlerin diğer sert ve yumuşak dokularındaki etkileri için yeni çalışmalara açık olduğu bildirilmektedir (87). P11-4'ün remineralizasyon kapasitesinin değerlendirildiği bir in vitro çalışmada ise; P11-4, kazein fosfopeptit-amorf kalsiyum fosfat (CPP-ACP), gümüş diamin florid ve NovaMin içeren diş macunu, 60 adet çekilmiş premolar dişi kullanılarak karşılaştırılmış ve her ajan için 7., 14. ve 21. günlerde elektron mikroskobu ile remineralizasyon miktarları tespit edilmiştir. Çalışmanın sonucunda en yüksek remineralizasyonu P11-4 sağlarken onu CPP-ACP, gümüş diamin florid ve NovaMin içerikli diş macunu takip etmiştir (203). Asit erozyonuna karşı koruyuculuğunun incelendiği bir araştırmada 26 adet çekilmiş sığır dişi kullanılmıştır. Tüm dişler 28 gün boyunca günde 6 defa 5'er dakikalık periyotlarla saf portakal suyuna tabii tutulmuştur. Yapay tükürükte saklanan dişlere P11-4 ile muamele edilmiş olup erozyonu yavaşlattığı tespit edilmiştir (204). Başka bir çalışmada iki farklı SAP olan P11-4 ve P11-28/29'un antimikrobiyal ve rejeneratif etkileri incelenmiştir. Bu çalışmada Gram pozitif (Streptococcus sanguinis) ve Gram negatif (Porphyromonas gingivalis) bakteriler kullanılmıştır. Ayrıca rejenerasyon kabiliyetleri için de insan diş pulpa kök hücreleri incelenmiştir. Çalışma sonucunda P11-4'ün antibakteriyel etkisi görülmezken, P11-28/29'un bakteriler üzerinde etkili olduğu tespit edilmiştir. Rejenerasyon noktasında ise her iki SAP da etkili olmuştur (205). 60 adet çekilmiş insan kesici dişi kullanılan in vitro bir çalışmada dişler 3 gruba ayrılmıştır. Dişler kuron bölgelerinden kırılarak ilk gruba %2'lik sodyum florür (NAF), ikinci gruba CPP-ACP, son gruba da P11-4 uygulanmıştır. Uygulama 30 dk ve 2 saat olacak şekilde iki alt grupta yapılmıştır. Kırık segmentler daha sonra akışkan kompozit ile birleştirilmiş ve geleneksel test makinesiyle fragmanlar arası tutuculuk kuvveti Newton cinsinden tespit edilmiştir. Çalışma sonucunda 30 dakikalık grupta en yüksek kırılma direncini NAF grubu, 2 saatlik grupta ise P11-4 göstermiştir (206). Periodontal ligament modeli oluşturulan hücre kültürü çalışmasında yine P11-4 kullanılmış ve rejeneratif kapasitesi incelenmiştir. Bu çalışma neticesinde de P11- 4'ün periodontal ligament fibroblastlarını arttırdığını, bu hücreleri polimerik matriks içine göçe teşvik ettiklerini ve yapılacak hayvan deneylerinin faydalı olabileceği vurgulanmıştır (207). 26 hastanın gönüllü olduğu 12 aylık takipli klinik bir çalışmada ise P11-4'ün başlangıç proksimal çürük lezyonlarının neredeyse tamamını engellediği ve restoratif tedaviye gerek olmadığı raporlanmıştır (208).

Tüm bu çalışmalar eşliğinde bu materyalin dental tedavilerde daha sık kullanılabileceği öngörülmektedir. P11-4 ile yapılan çalışmaların bazılarında hayvan dişleri kullanılmış olsa da bu materyal kullanılarak yapılmış bağ dokusu cevaplarını içeren herhangi bir hayvan deneyi çalışması ve sert doku dışındaki etkinliği ilgili bir çalışma mevcut değildir. P11-4'ün kullanıldığı araştırmalarda ise saf halinin hiç yer almaması dikkat çekicidir.

Çalışmamızda kullanılan saf P11-4'ün rat bağ dokusunda verdiği yanıtların tespiti ve salınımını uyardığı FGF 2 ve BMP 2 miktarının tespit edilmesi daha önce P11-4 materyali kullanılarak hiç araştırılmamıştır. Hem P11-4'ün, hem de MTA ve Biodentine'nin bu faktörlerin ekspresyonlarına etkilerinin incelenmiş olması birçok açıdan olumlu sonuçlar doğurmuştur. Ayrıca canlı dokular üzerinde ilk kez ticari formunun içinde bulunan koruyucu, renklendirici ve tatlandırıcı ürünlerin hiçbirinin bulunmadığı orjinal molekül kullanılmıştır.

Zarar görmüş ya da enfekte olmuş diş pulpa dokusu da diğer tüm vücut hücreleri gibi iyileşme periyodunu hemostaz, inflamasyon, hücre proliferasyonu ve yeniden şekillenme aşamalarıyla tamamlar. Özellikle trombositlerin alfa granüllerinde yer alan büyüme faktörlerinin yara iyileşmesini başlattığı, iyileşmenin gidişatını belirlediği ve genel olarak tüm süreçte kilit rol oynadığı bilinmektedir. Yara bölgesinde ortalama 7-10 gün süreyle görülen trombositler büyüme faktörlerinin sürekli ekspresyonu ve işlevsel kalmasını sağlarlar (209). Yapılan çalışmalar büyüme faktörlerinin ve ortamda bulunan kök hücrelerin pulpayı ilgilendiren tedavi yöntemlerinde tedavi başarısını direkt etkilediğini göstermektedir. Pulpa rejenerasyonu ve iyileşmesi için kök hücreler kadar bu hücrelerin oluşmasını stimüle eden sinyal moleküllerinin de önemli olduğu gösterilmiştir. Yapılan in vitro bir hayvan çalışmasında birçok sinyal molekülü tespit edilmiş ve bu moleküller yapı iskelesine dahil edilerek incelenmiştir (110). Fibroblast büyüme faktörü ailesi ve kemik morfogenetik proteini, primer ve dentinogeneziste çok önemli rol oynamaktadır. Özellikle endotel, osteoblast, kondroblast, kondrosit ve keratinositler üzerinde mitozu artırıcı etki gösterdiği bilinen FGF 2'nin yapılan çalışmalarda enfekte ya da sağlıklı pulpa hücrelerinde de çoğalma, migrasyon ve anjiogenezis süreçlerinde yer aldığı ve sinir hücrelerinde bile tamir sürecinde yer aldığı gösterilmiştir (136,210).

İyileşmeyi olumlu etkilediği gösterilen FGF 2 ve BMP 2'nin ekspresyonlarının farklı dental biyomateryallerle karşılaştırılmalı olarak yapıldığı herhangi bir çalışma olmadığının görülmesiyle birlikte çalışmamızda kullanılmasına karar verildi. Ayrıca diş hekimliğinde hem süt hem de kalıcı dişlerde pulpal tedavilerde kullanılan maddelerin biyouyumluğunu değerlendiren çalışmaların hiçbirinde oligopeptitler kullanılmamıştır.

Çalışmamız, kendiliğinden birleşen peptitlerden dental kullanım için üretilen P11-4'ün diş sert dokusu dışındaki dokularda oluşturduğu rejeneratif ve FGF 2 ve BMP 2 ekspresyonlarının incelendiği ilk çalışma olması açısından da oldukça önemlidir. Çalışmamız ile P11-4'ün biyouyumluluğu ve FGF 2 ve BMP 2 ekspresyonunu uyarıp uyarmadığı rat dokuları üzerinde tespit edildi.

Elde edilen bulgular eşliğinde saf P11-4'ün MTA ve Biodentine'e benzer inflamatuar yanıtlar vererek biyouyumlu olduğu ve saf P11-4 uygulanan dokulardan eksprese edilen FGF 2 ve BMP 2'nin MTA ve Biodentine uygulanan dokulardan daha fazla olduğu tespit edildi. Özellikle 60. gün örneklerinde P11-4 grubunda hiç inflamatuar hücre görülmemesi de oldukça anlamlıdır. Bu durum materyalin iyileşme sürecine olumlu etkilerini kanıtlar düzeydedir. Özellikle bu faktörlerin ekspresyonu noktasında P11-4'ün dental pulpal tedavilerde altın standart kabul edilen MTA'ya benzer ya da daha iyi sonuçlar vermiş olması, biyomimetikler ve vital diş tedavileri ilişkisinin yeniden belirlenmesini sağlayabilir. Ayrıca materyalleri sakrifikasyon günlerine göre değerlendirdiğimizde özellikle süre ilerledikçe inflamatuar hücre sayılarındaki azalmanın P11-4 peptidinde MTA ve Biodentine'e kıyasla daha fazla olması, hatta 60. günde P11-4 tüplerinin olduğu örneklerde neredeyse hiç inflamatuar hücre tespit edilmemiş olması, bu tip sentetik oligopeptitlerin kullanım alanlarının genişlemesi anlamına gelebilir. Özellikle diş pulpa kök hücreleri kullanılarak yapılacak in vitro bir çalışma bu peptitlerin dental tedavilerde gideceği sınırları belirleme açısından aydınlatıcı olabilir. Ayrıca biyouyumluluk açısında da toksik etki göstermemesi materyalin kullanım alanını genişletebilir. Genelde sert dokuda ayna etkisi gösterecek şekilde üretilen bu oligopeptitin bağ dokusunda bu denli olumlu yanıtlar oluşturması oldukça dikkat çekicidir. FGF 2 ve BMP 2 salınım değerleri incelendiğinde yine P11-4'ün MTA ve Biodentine benzeri ya da daha iyi özellikler göstermesi, yara oluşan ya da oluşturulan bölgelerde iyileşmeyi olumlu etkileyeceğini ve iyileşmenin daha hızlı olabileceğini

düşündürmektedir. Özellikle BMP 2'nin osteojenik farklılaşma üzerindeki etkisi bilindiği için P11-4'ün ya da P11-4 içeren yeni bir materyalin apeksogenezis, pulpa rejenerasyonu ya da perforasyon tamirlerinde kullanılabileceği düşünülebilir. FGF 2 ekspresyonundaki olumlu etkileri de anjiyogenezisi, fibroblastların ve dental kök hücrelerin farklılaşmasını stimüle ederek yumuşak doku yaralanmalarının iyileşmesinde önemli bir rol oynayabileceğini göstermiştir. Özellikle pulpaya temas eden bölgelerde BMP 2 ekspresyonuyla sert doku oluşumunu tetikleyen ve FGF 2 salınımıyla kök hücre farklılaşmasını ve sitokin sentezini uyaran yeni bir materyal olabileceği anlamına gelebilir. MTA ve Biodentine'nin bu tip tedavilerde başarı oranları dikkate alındığında saf P11-4 bu alanda oldukça başarılı bir materyal olabilir. Doku mühendisliğindeki hızlı gelişmeler gözönüne alındığında bu tip yeni çalışmaların yakın zamanda yapılacağı ön görülebilir.

Oligopeptitlerin umut vadeden gelişimleri ile, dental tedavilerde en çok tercih edilen kendiliğinden birleşen peptit P11-4'ün bağ dokusunda verdiği yanıtları öğrenmek, daha önce hiç pulpal tedavilerde kullanılmayan bu tip maddelerin kullanımının önünü açabilir. Özellikle rejeneratif endodontik tedavilerde önem arz eden büyüme faktörlerinin ekspresyonunu uyarması ve biyouyumluluk değerlerine uygun olması, MTA ve Biodentine'e benzer kullanım alanlarında denenmesi noktasında oldukça umut vericidir. Özellikle yapılacak yeni çalışmalarda MTA ve biyomimetik materyallerin kombine kullanılması da olumlu bir yaklaşım olabilir. Ayrıca P11-4, daha olumlu sonuçlar vermesi muhtemel başka biyoaktif dental materyallerle birleştirilebilir ve bu konuda yeni çalışmalar yapılarak tamamen farklı bir ürün oluşturulabilir. Farklı bir bakış açısıyla da ticari olarak elde edebildiğimiz Rekombinant BMP 2, bu ürünlerle birlikte ya da başka dental biyoaktif ürünlere eklenerek yeni çalışmalarda kullanılabilir. Oligopeptitlerin sentetik olarak üretilebilmeleri ve canlı dokuyu taklit edecek yapıları barındırmaları oldukça değerlidir. Özellikle çalışmamızdaki P11-4'ün sunduğu olumlu bulgular eşliğinde insan dişi pulpasını tam olarak taklit edebilecek bir SAP geliştirebilmesi mümkün olabilir. Özellikle vitalitesini tam olarak yitirmemiş dişlerde yapı iskelesi olarak biyomimetiklerin kullanılması fikri de oldukça ilgi çekicidir. Sentetik biyomimetiklerden üretilebilecek yeni biyoaktif materyaller dental tedavi prosedürlerine güvenli alternatif sunabilir.

Elde ettiğimiz olumlu verilere dayanarak biyomimetiklerin kendi içerisinde karşılaştırıldığı ve diş pulpa ve periodontal dokulara en uyumlu peptit ya da peptitlerin tespit edilip, doku mühendisliği açısından diş hekimliğine kazandırılmasına yönelik yeni çalışmalar yapılması gerektiği kanaatindeyiz.

6. SONUÇLAR VE ÖNERİLER

Çalışmamızda ortaya çıkan veriler neticesinde elde edilen sonuçlar aşağıdaki şekilde özetlenebilir:

1. Kullanılan materyallerin farklılaşması canlı dokuların verdiği inflamatuar yanıtları etkilemektedir. Grade 0 inflamatuar skala, tüm gruplarda günler arttıkça daha fazla sayıda gözlenmiştir. Grade 1 skala ise; tüm materyallerde en az 60. gün grubunda görülmüştür. İnflamatuvar hücrelerin sayıca arttığı Grade 2 skalanın en az görüldüğü grup tüm günlerde P11-4 olmuştur. Grade 3 skala ise sadece kontrol grubunda ve 14. günde tespit edilmiştir.

2. Günler arttıkça tüm materyallerde doku toleransı artmaktadır.

3. Tüm gün ve tüm gruplarda alınan örneklerin çevresinde fibröz kapsül oluşumu görülmüştür. 14. gün örneklerinde Biodentine grubunda oluşan kapsüllerin kontrol ve Angelus MTA gruplarına göre daha ince olduğu, P11-4 grubunda ise kapsülün Angelus MTA grubuna benzer kalınlıkta olduğu ancak doku içine entegrasyonunun daha iyi olduğu görülmüştür.

4.Fibröz kapsül oluşumunun dokuya en iyi entegrasyonu gösterdiği gruplar tüm günlerde P11-4 ve Angelus MTA olarak tespit edilmiştir.

5. P11-4'e karşı üretilen doku yanıtının, kontrol materyallerine benzer ya da daha olumlu sonuçlarıyle birlikte P11-4 peptidi, Angelus MTA ve Biodentine gibi biyouyumlu bulunmuştur.

6. Eksprese edilen FGF 2 ve BMP 2 seviyeleri, P11-4 peptitinde Angelus MTA ve Biodentene oranla daha fazla tespit edilmiştir.

7. BMP 2'nin ekspresyonu tüm günler içerisinde en fazla 14. gün P11-4 grubunda olurken, BMP 2 ekspresyonun en az 14. gün kontrol grubunda olduğu gözlenmiştir.

8. En ince fibröz kapsül oluşumu tüm günlerde Biodentine gruplarında tespit edilmiştir.

9. P11-4'ün FGF 2 ve BMP 2 ekspresyonu ve inflamatuar yanıtının değerlendirildiği ilk çalışma olması sebebiyle daha fazla çalışma yapılmasına ihtiyaç duyulmaktadır.

10. P11-4, insanlarda dental pulpa tedavilerinde kontrollü randomize klinik çalışmalarda kullanılabilir.

11. Tüm veriler, yakın gelecekte P11-4 içeren başarı ile kullanılabilecek yeni materyallerin ticari ürün haline gelebileceği düşüncesini güçlendirmektedir.

KAYNAKLAR

1. S. Anil, P. S. Anand, Early childhood caries: Prevalence, risk factors, and prevention. Frontiers in Pediatrics. 5, 1–7 (2017).
2. S. G. Kim, M. Malek, A. Sigurdsson, L. M. Lin, B. Kahler, Regenerative endodontics: a comprehensive review. International Endodontic Journal. 51, 1367–1388 (2018).
3. J. Camilleri, T. R. Pitt Ford, Mineral trioxide aggregate: A review of the constituents and biological properties of the material. International Endodontic Journal. 39, 747–754 (2006).
4. Z. Jiao, B. Luo, S. Xiang, H. Ma, Y. Yu, W. Yang, 3D printing of HA / PCL composite tissue engineering scaffolds. Advanced Industrial and Engineering Polymer Research. 2, 196–202 (2019).
5. M. G. Gandolfi, F. Siboni, T. Botero, M. Bossù, F. Riccitiello, C. Prati, Calcium silicate and calcium hydroxide materials for pulp capping: Biointeractivity, porosity, solubility and bioactivity of current formulations. Journal of Applied Biomaterials and Functional Materials. 13, 1–18 (2015).
6. N. Shokouhinejad, M. H. Nekoofar, H. Razmi, S. Sajadi, T. E. Davies, M. A. Saghiri, H. Gorjestani, P. M. H. Dummer, Bioactivity of EndoSequence Root Repair Material and Bioaggregate. International Endodontic Journal. 45, 1127–1134 (2012).
7. M. Parirokh, M. Torabinejad, Mineral Trioxide Aggregate: A Comprehensive Literature Review-Part I: Chemical, Physical, and Antibacterial Properties. Journal of Endodontics. 36, 16–27 (2010).
8. M. Parirokh, M. Torabinejad, P. M. H. Dummer, Mineral trioxide aggregate and other bioactive endodontic cements: an updated overview – part I: vital pulp therapy. International Endodontic Journal. 51, 177–205 (2018).
9. T. Giraud, C. Jeanneau, M. Bergmann, P. Laurent, I. About, Tricalcium Silicate Capping Materials Modulate Pulp Healing and Inflammatory Activity In Vitro. Journal of Endodontics. 44, 1686–1691 (2018).
10. S. Kyle, A. Aggeli, E. Ingham, M. J. McPherson, Recombinant self-assembling peptides as biomaterials for tissue engineering. Biomaterials. 31, 9395–9405 (2010).
11. Y. Shimabukuro, M. Ueda, M. Ozasa, J. Anzai, M. Takedachi, M. Yanagita, M. Ito, T. Hashikawa, S. Yamada, S. Murakami, Fibroblast Growth Factor-2 Regulates the Cell Function of Human Dental Pulp Cells. Journal of Endodontics. 35, 1529–1535 (2009).
12. G. Schmalz, Use of cell cultures for toxicity testing of dental materials-advantages and limitations. Journal of Dentistry. 22, S6 (1994).
13. A. HENSTEN-PETTERSEN, Comparison of the methods available for assessing cytotoxicity. International Endodontic Journal. 21, 89–99 (1988).
14. T. A. Flanagan, What can cause the pulps of immature, permanent teeth with open apices to become necrotic and what treatment options are available for these teeth. Australian Endodontic Journal. 40, 95–100 (2014).
15. K. Feigin, B. Shope, Regenerative endodontics. Journal of Veterinary Dentistry. 34, 161–178 (2017).
16. C. Poggio, M. Ceci, A. Dagna, R. Beltrami, M. Colombo, M. Chiesa, In vitro cytotoxicity evaluation of different pulp capping materials : a comparative study, 181–188 (2015).
17. K. KH. H. response of human pulps capped with calcium hydroxide and a self-etch adhesive containing an antibacterial component. J. C. Dent. 2016 M.-J.-9. doi: 10. 4103/0972-0707. 181947. P. 27217644; P. P. Parthasarathy A, Kamat SB, Kamat M, Parthasarathy A, Kamat SB, Kamat M, Kidiyoor KH. Histological response of human pulps capped with calcium hydroxide and a self-etch adhesive containing an antibacterial component. J Conserv Dent. 2016 May-Jun;19(3):274-9. doi: 10.4103/0972-0707.181947. PM.
18. M. Koruyucu, N. Topcuoglu, E. B. Tuna, S. Ozel, K. Gencay, G. Kulekci, F. Seymen, An assessment of antibacterial activity of three pulp capping materials on Enterococcus faecalis by a direct contact test: An in vitro study. European Journal of Dentistry. 9, 240–245 (2015).
19. P. C. FOREMAN, I. E. BARNES, A review of calcium hydroxide. International Endodontic Journal. 23, 283–297 (1990).
20. S. Katsamakis, D. E. Slot, L. W. M. van der Sluis, F. van der Weijden, Histological responses of the periodontium to MTA: A systematic review. Journal of Clinical Periodontology. 40, 334–344 (2013).
21. L. Han, T. Okiji, Bioactivity evaluation of three calcium silicate-based endodontic materials. International Endodontic Journal. 46 (2013), doi:10.1111/iej.12062.
22. A. Farhad, Z. Mohammadi Esfahan, Calcium hydroxide: a review Chemical characteristics of calcium hydroxide. International Dental Journal. 55, 293–301 (2005).

23. J. Primozic, M. Hren, U. Mezeg, A. Legat, Tribocorrosion Susceptibility and Mechanical Characteristics of As-Received and Long-Term In-Vivo Aged Nickel-Titanium and Stainless-Steel Archwires (2022), doi:10.3390/ma15041427.
24. G. Spagnuolo, materials Editorial Bioactive Dental Materials: The Current Status (2022), doi:10.3390/ma15062016.
25. M. Bossù, R. Matassa, M. Relucenti, F. Iaculli, A. Salucci, G. di Giorgio, G. Familiari, A. Polimeni, S. di Carlo, materials Morpho-Chemical Observations of Human Deciduous Teeth Enamel in Response to Biomimetic Toothpastes Treatment, doi:10.3390/ma13081803.
26. M. D. M. Sáez, G. L. López, D. Atlas, M. L. de la Casa, Evaluation of pH and calcium ion diffusion from calcium hydroxide pastes and MTA. Acta odontologica latinoamericana : AOL. 30, 26–32 (2017).
27. K. Rehman, W. P. Saunders, R. H. Foye, S. W. Sharkey, Calcium ion diffusion from calcium hydroxide-containing materials in endodontically-treated teeth: An in vitro study. International Endodontic Journal. 29, 271–279 (1996).
28. K. C. da S. Modena, L. C. Casas-Apayco, M. T. Atta, C. A. de S. Costa, J. Hebling, C. R. Sipert, M. F. de L. Navarro, C. F. Santos, Cytotoxicity and biocompatibility of direct and indirect pulp capping materials. Journal of Applied Oral Science. 17, 544–554 (2009).
29. P. E. Murray, F. Garcia-Godoy, K. M. Hargreaves, Regenerative Endodontics: A Review of Current Status and a Call for Action. Journal of Endodontics. 33, 377–390 (2007).
30. L. Graham, P. R. Cooper, N. Cassidy, J. E. Nor, A. J. Sloan, A. J. Smith, The effect of calcium hydroxide on solubilisation of bio-active dentine matrix components. Biomaterials. 27, 2865–2873 (2006).
31. Graham L, Cooper PR, Cassidy N, Nor JE, Sloan AJ, Smith AJ. Kalsiyum hidroksitin biyo-aktif dentin matriks bileşenlerinin çözünmesi üzerindeki etkisi. Biyomalzemeler. 2006 Mayıs;27(14):2865-73. doi: 10.1016/j.biomaterials.2005.12.020. Epub 2006 Oca 19. PM.
32. A. J. Feilzer, A. J. de Gee, C. L. Davidson, Setting stresses in composites for two different curing modes. Dental Materials. 9, 2–5 (1993).
33. R. M. Apexification, D. Traumatol, B. Munksgaard, Apexification : a review, 1–8 (2005).
34. Z. C., J. B., N. R., Clinical outcome of direct pulp capping with MTA or calcium hydroxide: A systematic review and meta-analysis. International Journal of Clinical and Experimental Medicine. 8, 17055–17060 (2015).
35. A. Milosevic, Calcium hydroxide in restorative dentistry. Journal of Dentistry. 19, 3–13 (1991).
36. Cox CF, Sübay RK, Ostro E, Suzuki S, Suzuki SH. Dentin köprülerindeki tünel kusurları: doğrudan pulpa kapaklamalarını takiben oluşumları. Oper Göçük. 1996 Oca-Şub;21(1):4-11. PMID: 8957909.
37. G. Guven, Z. C. Cehreli, A. Ural, M. A. Serdar, F. Basak, Effect of Mineral Trioxide Aggregate Cements on Transforming Growth Factor β1 and Bone Morphogenetic Protein Production by Human Fibroblasts In Vitro. Journal of Endodontics. 33, 447–450 (2007).
38. M. Torabinejad, M. Parirokh, P. M. H. Dummer, Mineral trioxide aggregate and other bioactive endodontic cements: an updated overview – part II: other clinical applications and complications. International Endodontic Journal. 51, 284–317 (2018).
39. N. Z. Arandi, T. Rabi, TheraCal LC: From Biochemical and Bioactive Properties to Clinical Applications. International Journal of Dentistry. 2018 (2018), doi:10.1155/2018/3484653.
40. B. Karabulut, N. Dönmez, C. C. Göret, C. Ataş, Ö. Kuzu, Reactions of Subcutaneous Connective Tissue to Mineral Trioxide Aggregate, Biodentine®, and a Newly Developed BioACTIVE Base/Liner. Scanning. 2020, 4–6 (2020).
41. J. Camilleri, The chemical composition of mineral trioxide aggregate. Journal of Conservative Dentistry. 11 (2008), doi:10.4103/0972-0707.48834.
42. Dentsply TD. Material safety data sheet (White MTA). 2002.
43. G. Danesh, T. Dammaschke, H. U. V. Gerth, T. Zandbiglari, E. Schäfer, A comparative study of selected properties of ProRoot mineral trioxide aggregate and two Portland cements. International Endodontic Journal. 39, 213–219 (2006).
44. M. Liu, L. He, H. Wang, W. Su, H. Li, Comparison of in vitro biocompatibility and antibacterial activity of two calcium silicate-based materials. Journal of Materials Science: Materials in Medicine. 32 (2021), doi:10.1007/s10856-021-06523-9.
45. C. S. Ribeiro, M. F. Z. Scelza, R. Hirata Jünior, L. M. B. De Oliveira, The antimicrobial activity of gray-colored mineral trioxide aggregate (GMTA) and white-colored MTA (WMTA) under aerobic and anaerobic conditions. Oral Surgery, Oral Medicine, Oral Pathology, Oral Radiology and Endodontology. 109, e109–e112 (2010).
46. C. R. Sipert, R. P. Hussne, C. K. Nishiyama, S. A. Torres, In vitro antimicrobial activity of Fill Canal, Sealapex, Mineral Trioxide Aggregate, Portland cement and EndoRez. International Endodontic Journal. 38, 539–543 (2005).

47. J. Camilleri, F. E. Montesin, S. Papaioannou, F. McDonald, T. R. Pitt Ford, Biocompatibility of two commercial forms of mineral trioxide aggregate. International Endodontic Journal. 37, 699–704 (2004).
48. Z. Öncel Torun, D. Torun, K. Demirkaya, S. T. Yavuz, M. P. Elçi, M. Sarper, F. Avcu, Effects of iRoot BP and white mineral trioxide aggregate on cell viability and the expression of genes associated with mineralization. International Endodontic Journal. 48, 986–993 (2015).
49. M. de Sousa Reis, R. K. Scarparo, L. Steier, J. A. P. de Figueiredo, Periradicular inflammatory response, bone resorption, and cementum repair after sealing of furcation perforation with mineral trioxide aggregate (MTA AngelusTM) or BiodentineTM. Clinical Oral Investigations. 23, 4019–4027 (2019).
50. I. M. Faraco, R. Holland, Response of the pulp of dogs to capping with mineral trioxide aggregate or a calcium hydroxide cement. Dental Traumatology. 17, 163–166 (2001).
51. T. R. Pitt Ford, M. Torabinejad, H. R. Abedi, L. K. Bakland, S. P. Kariyawasam, Using mineral trioxide aggregate: As a pulp-capping material. Journal of the American Dental Association. 127, 1491–1494 (1996).
52. S. Asgary, M. J. Eghbal, M. Parirokh, F. Ghanavati, H. Rahimi, A comparative study of histologic response to different pulp capping materials and a novel endodontic cement. Oral Surgery, Oral Medicine, Oral Pathology, Oral Radiology and Endodontology. 106, 609–614 (2008).
53. C. M. Kang, S. Seong, J. S. Song, Y. Shin, The role of hydraulic silicate cements on long-term properties and biocompatibility of partial pulpotomy in permanent teeth. Materials. 14, 1–12 (2021).
54. O. Carti, F. Oznurhan, Evaluation and comparison of mineral trioxide aggregate and biodentine in primary tooth pulpotomy: Clinical and radiographic study. Nigerian Journal of Clinical Practice. 20, 1604–1609 (2017).
55. M. Palczewska-Komsa, K. Kaczor-Wiankowska, A. Nowicka, materials New Bioactive Calcium Silicate Cement Mineral Trioxide Aggregate Repair High Plasticity (MTA HP)-A Systematic Review (2021), doi:10.3390/ma14164573.
56. L. T. A. Cintra, F. Benetti, Í. O. de Azevedo Queiroz, J. M. de Araújo Lopes, S. H. Penha de Oliveira, G. Sivieri Araújo, J. E. Gomes-Filho, Cytotoxicity, Biocompatibility, and Biomineralization of the New High-plasticity MTA Material. Journal of Endodontics. 43, 774–778 (2017).
57. Ö. Malkondu, M. K. Kazandağ, E. Kazazoğlu, A review on biodentine, a contemporary dentine replacement and repair material. BioMed Research International. 2014 (2014), doi:10.1155/2014/160951.
58. Biodentine-Septodont R. Department: Biodentine. Active biosilicate technology. Scientific file.
59. G. Koubi, P. Colon, J. C. Franquin, A. Hartmann, G. Richard, M. O. Faure, G. Lambert, Clinical evaluation of the performance and safety of a new dentine substitute, Biodentine, in the restoration of posterior teeth - a prospective study. Clinical Oral Investigations. 17, 243–249 (2013).
60. S. H. Shoushrah, J. L. Transfeld, C. H. Tonk, D. Büchner, M. A. Sieber, M. Schulze, E. Tobiasch, S. Witzleben, Sinking Our Teeth in Getting Dental Stem Cells to Clinics for Bone Regeneration (2021).
61. L. Grech, B. Mallia, J. Camilleri, Characterization of set Intermediate Restorative Material, Biodentine, Bioaggregate and a prototype calcium silicate cement for use as root-end filling materials. International Endodontic Journal. 46, 632–641 (2013).
62. M. Kaur, H. Singh, J. S. Dhillon, M. Batra, M. Saini, MTA versus biodentine: Review of literature with a comparative analysis. Journal of Clinical and Diagnostic Research. 11, ZG01–ZG05 (2017).
63. Esteki P, Jahromi MZ, Tahmourespour A. In vitro antimicrobial activity of mineral trioxide aggregate, Biodentine, and calcium-enriched mixture cement against Enterococcus faecalis, Streptococcus mutans, and Candida albicans using the agar diffusion techni.
64. J. Camilleri, Investigation of Biodentine as dentine replacement material. Journal of Dentistry. 41, 600–610 (2013).
65. About I (2021) Biodentine: From biochemical and bioactive properties to clinical applications. Giornale Italiano di Endodonzia, 30(2): 81-88.
66. J. W. Park, S. H. Hong, J. H. Kim, S. J. Lee, S. J. Shin, X-Ray diffraction analysis of White ProRoot MTA and Diadent BioAggregate. Oral Surgery, Oral Medicine, Oral Pathology, Oral Radiology and Endodontology. 109, 155–158 (2010).
67. J. Zhang, L. Zhu, B. Peng, Effect of BioAggregate on osteoclast differentiation and inflammatory bone resorption in vivo. International Endodontic Journal. 48, 1077–1085 (2015).
68. B. Bolhari, M. H. Nekoofar, M. Sharifian, S. Ghabrai, N. Meraji, P. M. H. Dummer, Acid and microhardness of mineral trioxide aggregate and mineral trioxide aggregate-like materials. Journal of Endodontics. 40, 432–435 (2014).
69. Yan P, Yuan Z, Jiang H, Peng B, Bian Z. Effect of bioaggregate on differentiation of human periodontal ligament fibroblasts. Int Endod J. 2010 Dec;43(12):1116-21. doi: 10.1111/j.1365-2591.2010.01786.x. Epub 2010 Aug 31. PMID: 20812946.

70. H. Zhang, F. G. Pappen, M. Haapasalo, Dentin Enhances the Antibacterial Effect of Mineral Trioxide Aggregate and Bioaggregate. Journal of Endodontics. 35, 221–224 (2009).
71. A. Dohaithem, A. Al-Nasser, A. Al-Badah, S. Al-Nazhan, N. Al-Maflehi, An in vitro evaluation of antifungal activity of bioaggregate. Oral Surgery, Oral Medicine, Oral Pathology, Oral Radiology and Endodontology. 112, e27–e30 (2011).
72. Dayi, Burak et al. "Evaluation of a collagen-bioaggregate composite scaffold in the repair of sheep pulp tissue." European oral research vol. 55,3 (2021): 152-161. doi:10.26650/eor.2021911441.
73. Kim J, Song YS, Min KS, Kim SH, Koh JT, Lee BN, Chang HS, Hwang IN, Oh WM, Hwang YC. Evaluation of reparative dentin formation of ProRoot MTA, Biodentine and BioAggregate using micro-CT and immunohistochemistry. Restor Dent Endod. 2016 Feb;41(1):29-36. do.
74. M. G. Gandolfi, F. Siboni, C. Prati, Chemical-physical properties of TheraCal, a novel light-curable MTA-like material for pulp capping. International Endodontic Journal. 45, 571–579 (2012).
75. H. Lee, Y. Shin, S. O. Kim, H. S. Lee, H. J. Choi, J. S. Song, Comparative Study of Pulpal Responses to Pulpotomy with ProRoot MTA, RetroMTA, and TheraCal in Dogs' Teeth. Journal of Endodontics. 41, 1317–1324 (2015).
76. A. Levin, T. A. Hakala, L. Schnaider, G. J. L. Bernardes, E. Gazit, T. P. J. Knowles, Biomimetic peptide self-assembly for functional materials. Nature Reviews Chemistry. 4, 615–634 (2020).
77. M. Reches, E. Gazit, Molecular Self-Assembly of Peptide Nanostructures: Mechanism of Association and Potential Uses. Current Nanoscience. 2, 105–111 (2006).
78. X. Zhao, S. Zhang, Designer self-assembling peptide materials. Macromolecular Bioscience. 7, 13–22 (2007).
79. L. O. Viani, From the bottom up. Landscape Architecture. 93, 42–48 (2003).
80. J. Kirkham, A. Firth, D. Vernals, N. Boden, C. Robinson, R. C. Shore, S. J. Brookes, A. Aggeli, Self-assembling peptide scaffolds promote enamel remineralization. Journal of Dental Research. 86, 426–430 (2007).
81. M. Melcher, S. J. Facey, T. M. Henkes, T. Subkowski, B. Hauer, Accelerated Nucleation of Hydroxyapatite Using an Engineered Hydrophobin Fusion Protein. Biomacromolecules. 17, 1716–1726 (2016).
82. J. Lu, X. Wang, 18 18.1, 297–312 (2018).
83. S. Zhang, Fabrication of novel biomaterials through molecular self-assembly. Nature Biotechnology. 21, 1171–1178 (2003).
84. S. Saha, X. B. Yang, N. Wijayathunga, S. Harris, G. A. Feichtinger, R. P. W. Davies, J. Kirkham, A biomimetic self-assembling peptide promotes bone regeneration in vivo: A rat cranial defect study. Bone. 127, 602–611 (2019).
85. M. Alkilzy, A. Tarabaih, R. M. Santamaria, C. H. Splieth, Self-assembling Peptide P11-4 and Fluoride for Regenerating Enamel. Journal of Dental Research. 97, 148–154 (2018).
86. T. Knaup, H. Korbmacher-Steiner, A. Jablonski-Momeni, Effect of the caries-protective self-assembling peptide P11-4 on shear bond strength of metal brackets. Journal of Orofacial Orthopedics (2020), doi:10.1007/s00056-020-00247-1.
87. A. Majeed, A. A. Dawasaz, R. A. Togoo, Z. Mahmood, A. Azlina, K. T. Ponnuraj, Academic Editors: Imran Farooq and Effectiveness of Self-Assembling Peptide (P11-4) in Dental Hard Tissue Conditions: A Comprehensive Review (2022), doi:10.3390/polym14040792.
88. K. Xia, Z. Chen, J. Chen, H. Xu, Y. Xu, T. Yang, Q. Zhang, Rgd-and vegf-mimetic peptide epitope-functionalized self-assembling peptide hydrogels promote dentin-pulp complex regeneration. International Journal of Nanomedicine. 15, 6631–6647 (2020).
89. L. H. Almeida, A. P. N. Gomes, A. H. Gastmann, N. M. Pola, R. R. Moraes, R. D. Morgental, S. S. Cava, A. O. C. Felix, F. G. Pappen, Bone tissue response to an MTA-based endodontic sealer, and the effect of the addition of calcium aluminate and silver particles. International Endodontic Journal. 52, 1446–1456 (2019).
90. V. Zand, M. Lotfi, A. Aghbali, M. Mesgariabbasi, M. Janani, H. Mokhtari, P. Tehranchi, S. M. V. Pakdel, Tissue reaction and biocompatibility of implanted mineral trioxide aggregate with silver nanoparticles in a rat model. Iranian Endodontic Journal. 11, 13–16 (2016).
91. G. Shipper, F. B. Teixeira, R. R. Arnold, Periapical Inflammation after Coronal Microbial Inoculation of Dog Roots Filled with Gutta-Percha or Resilon. 31, 91–96 (2005).
92. L. Spangberg, Biologic effects of dental materials 1.
93. S. Katsamakis, D. E. Slot, L. W. M. van der Sluis, F. van der Weijden, Histological responses of the periodontium to MTA: A systematic review. Journal of Clinical Periodontology. 40, 334–344 (2013).

94. Mahgoub N, Alqadasi B, Aldhorae K, Assiry A, Altawili ZM, Tao Hong. Comparison between iRoot BP Plus (EndoSequence Root Repair Material) and Mineral Trioxide Aggregate as Pulp-capping Agents: A Systematic Review. J Int Soc Prev Community Dent. 2019 Nov 13.
95. J. H. Lee, S. S. Han, C. Lee, Y. H. Kim, B. Battulga, Microarchitectural changes in the mandibles of ovariectomized rats: A systematic review and meta-analysis. BMC Oral Health. 19, 1–14 (2019).
96. K. Fujimura, K. Bessho, K. Kusumoto, Y. Konishi, Y. Ogawa, T. Iizuka, Experimental osteoinduction by recombinant human bone morphogenetic protein 2 in tissue with low blood flow: A study in rats. British Journal of Oral and Maxillofacial Surgery. 39, 294–300 (2001).
97. Prabhakar AR, Mandroli PS, Bhat K. Pulpotomy with curcumin: Histological comparison with mineral trioxide aggregate in rats. Indian J Dent Res. 2019 Jan-Feb;30(1):31-36. doi: 10.4103/ijdr.IJDR_278_17. PMID: 30900653.
98. T. Silva, G. F. Silva, J. M. Guerreiro-tanomaru, M. M. Delfino, E. Sasso-cerri, M. Tanomaru-filho, P. S. Cerri, Biodentine and MTA modulate immunoinflammatory response favoring bone formation in sealing of furcation perforations in rat molars (2018).
99. Spangberg, L.S.W., (1990). editor. Experimental Endodontics. Florida: CRC Press, Inc.; 190-202.
100. C. M. Bramante, R. M. O. Oropeza, G. F. de Assis, R. B. Garcia, M. A. H. Duarte, A. S. Bramante, N. Bernardineli, I. G. de Moraes, Biocompatibility and setting time of gray Portland cement clinker with or without calcium sulfate. Dental Press Endodontics. 2, 21–26 (2012).
101. J. E. Gomes-Filho, S. Watanabe, C. S. Lodi, L. T. A. Cintra, M. J. Nery, J. A. O. Filho, E. Dezan, P. F. E. Bernabé, Rat tissue reaction to MTA FILLAPEX®. Dental Traumatology. 28, 452–456 (2012).
102. J. Of, E. Vol, Intraosseous implantation for biological evaluation of endodontic materials. 7, 253–265 (1981).
103. R. S. S. D. D. S, M. M. D. M. D, D. J. C. D. D. S, W. A. W. I. I. I. D. D. S, CASE REPORTS MINERAL TRIOXIDE AGGREGATE : A NEW MATERIAL FOR ENDODONTICS COMPOSITION AND PHYSICAL PROPERTIES. The Journal of the American Dental Association. 130, 967–975 (2001).
104. M. Torabinejad, C. Hong, S. Lee, M. Monsef, T. R. P. Ford, Investigation of Mineral Trioxide Aggregate for Root-End Filling in Dogs. 21 (1995).
105. A. G. Kui, A. Berar, L. Lascu, P. Bolfa, B. Bosca, C. Mihu, M. Baciut, R. Avram, M. Badea, The influence of root-end filling materials on bone healing - an experimental study. Clujul Medical. 87, 6 (2014).
106. E. Kobayashi, L. Flückiger, M. Fujioka-Kobayashi, K. Sawada, A. Sculean, B. Schaller, R. J. Miron, Comparative release of growth factors from PRP, PRF, and advanced-PRF. Clinical Oral Investigations. 20, 2353–2360 (2016).
107. K. Wattanapakkavong, T. Srisuwan, Release of Transforming Growth Factor Beta 1 from Human Tooth Dentin after Application of Either ProRoot MTA or Biodentine as a Coronal Barrier. Journal of Endodontics. 45, 701–705 (2019).
108. S. Barrientos, O. Stojadinovic, M. S. Golinko, H. Brem, M. Tomic-Canic, Growth factors and cytokines in wound healing. Wound Repair and Regeneration. 16, 585–601 (2008).
109. B. Enkel, C. Dupas, V. Armengol, J. A. Adou, J. Bosco, G. Daculsi, A. Jean, O. Laboux, R. Z. LeGeros, P. Weiss, Bioactive materials in endodontics. Expert Review of Medical Devices. 5, 475–494 (2008).
110. K. Sagomonyants, I. Kalajzic, P. Maye, M. Mina, Enhanced dentinogenesis of pulp progenitors by early exposure to FGF2. Journal of Dental Research. 94, 1582–1590 (2015).
111. L. Fredriksson, H. Li, U. Eriksson, The PDGF family: Four gene products form five dimeric isoforms. Cytokine and Growth Factor Reviews. 15, 197–204 (2004).
112. A. J. Smith, H. F. Duncan, A. Diogenes, S. Simon, P. R. Cooper, Exploiting the Bioactive Properties of the Dentin-Pulp Complex in Regenerative Endodontics. Journal of Endodontics. 42, 47–56 (2016).
113. J. Y. Kim, X. Xin, E. K. Moioli, J. Chung, C. H. Lee, M. Chen, S. Y. Fu, P. D. Koch, J. J. Mao, Regeneration of dental-pulp-like tissue by chemotaxis-induced cell homing. Tissue Engineering - Part A. 16, 3023–3031 (2010).
114. M. Ulin, A. Al-Hendy, Q. Yang, Targeting the transforming growth factor-β pathway: a novel mechanism of ulipristal acetate action against uterine fibroids. Fertility and Sterility. 111, 683–684 (2019).
115. R. A. Goodlad, N. A. Wright, Epidermal growth factor (EGF). Bailliere's Clinical Gastroenterology. 10, 33–47 (1996).
116. S. Hong, L. Li, W. Cai, B. Jiang, The potential application of concentrated growth factor in regenerative endodontics. International Endodontic Journal. 52, 646–655 (2019).
117. T. R. Malek, The biology of interleukin-2. Annual Review of Immunology. 26, 453–479 (2008).
118. S. Rose-John, Interleukin-6 family cytokines. Cold Spring Harbor Perspectives in Biology. 10, 1–18 (2018).

119. M. Baggiolini, I. Clark-Lewis, Interleukin-8, a chemotactic and inflammatory cytokine. FEBS Letters. 307, 97–101 (1992).
120. K. Sugiyama, K. Nagashima, T. Miwa, Y. Shimizu, T. Kawaguchi, K. Iida, FGF2 responsive genes in human dental pulp cells assessed using a rat spinal cord injury model. Journal of Bone and Mineral Metabolism (2018), doi:10.1007/s00774-018-0954-8.
121. L. Raghava, J. Chakka, J. Vislisel, C. De Mattos, P. Vidal, M. T. Biz, A. K. Salem, B. N. Cavalcanti, Application of BMP-2 / FGF-2 gene – activated scaffolds for dental pulp capping (2020).
122. K. Dolegowska, M. Marchelek-Mysliwiec, M. Nowosiad-Magda, M. Slawinski, B. Dolegowska, FGF19 subfamily members: FGF19 and FGF21. Journal of Physiology and Biochemistry. 75, 229–240 (2019).
123. D. M. Ornitz, N. Itoh, The fibroblast growth factor signaling pathway. Wiley Interdisciplinary Reviews: Developmental Biology. 4, 215–266 (2015).
124. A. K. Saxena, Communicable Diseases of the Developing World. 10, 169–244 (2016).
125. V. P. Eswarakumar, I. Lax, J. Schlessinger, Cellular signaling by fibroblast growth factor receptors. Cytokine and Growth Factor Reviews. 16, 139–149 (2005).
126. N. Itoh, H. Ohta, Y. Nakayama, M. Konishi, Roles of FGF signals in heart development, health, and disease. Frontiers in Cell and Developmental Biology. 4 (2016), , doi:10.3389/fcell.2016.00110.
127. K. Tarihi, bFGF (Bazik Fibroblast Büyüme Faktörü) ve Formülasyonlarında Yeni Yaklaşımlar, 107–124 (2005).
128. B. D. Gospodarowicz, [9] I s o l a t i o n a n d C h a r a c t e r i z a t i o n o f Acidic a n d B a s i c Bioassay The mitogenic activity of column fractions can be determined using. 147 (1987).
129. N. Itoh, D. M. Ornitz, Evolution of the Fgf and Fgfr gene families. Trends in Genetics. 20, 563–569 (2004).
130. J. Rak, J. I. Weitz, Heparin and Angiogenesis, 1954–1955 (1954).
131. S. Vaseenon, N. Chattipakorn, S. C. Chattipakorn, The possible role of basic fibroblast growth factor in dental pulp. Archives of Oral Biology. 109 (2020), , doi:10.1016/j.archoralbio.2019.104574.
132. M. Okada-ban, J. P. Thiery, J. Jouanneau, Fibroblast growth factor-2. 32, 263–267 (2000).
133. T. Tsuboi, S. Mizutani, M. Nakano, K. Hirukawa, A. Togari, FGF-2 Regulates Enamel and Dentine Formation in Mouse Tooth Germ. Calcified Tissue International. 73, 496–501 (2003).
134. A. Bikfalvi, S. Klein, G. Pintucci, D. B. Rifkin, C. Biology, B. Sackler, E. Hematopoiesis, Biological Roles of Fibroblast Growth Factor-2 *. 18, 26–45 (2015).
135. G. C. Ghedini, R. Ronca, M. Presta, A. Giacomini, cancer ce pt us cr t. Expert Review of Anticancer Therapy. 0, 1 (2018).
136. J. C. Kim, J. C. Park, S. H. Kim, G. I. Im, B. S. Kim, J. B. Lee, E. Y. Choi, J. S. Song, K. S. Cho, C. S. Kim, Treatment of FGF-2 on stem cells from inflamed dental pulp tissue from human deciduous teeth. Oral Diseases. 20, 191–204 (2014).
137. E. H. J. Groeneveld, E. H. Burger, Bone morphogenetic proteins in human bone regeneration. European Journal of Endocrinology. 142, 9–21 (2000).
138. D. Halloran, H. W. Durbano, A. Nohe, Developmental review bone morphogenetic protein-2 in development and bone homeostasis. Journal of Developmental Biology. 8, 28–30 (2020).
139. R. N. Wang, J. Green, Z. Wang, J. Ye, Z. Yan, S. Denduluri, O. Idowu, M. Li, C. Shen, A. Hu, R. C. Haydon, R. Kang, J. Mok, M. J. Lee, H. L. Luu, L. L. Shi, ScienceDirect Bone Morphogenetic Protein (BMP) signaling in development and human diseases. Genes & Diseases. 1, 87–105 (2014).
140. M. R. Urist, A. Mikulski, A. Lietze, Solubilized and insolubilized bone morphogenetic protein. 76, 1828–1832 (1979).
141. B. Bragdon, O. Moseychuk, S. Saldanha, D. King, J. Julian, A. Nohe, Bone Morphogenetic Proteins : A critical review. Cellular Signalling. 23, 609–620 (2011).
142. T. Kurth, E. Hedbom, N. Shintani, M. Sugimoto, F. H. Chen, M. Haspl, S. Martinovic, E. B. Hunziker, Chondrogenic potential of human synovial mesenchymal stem cells in alginate. Osteoarthritis and Cartilage. 15, 1178–1189 (2007).
143. M. B. Rogers, T. A. Shah, N. N. Shaikh, Turning Bone Morphogenetic Protein 2 (BMP2) on and off in Mesenchymal Cells. Journal of Cellular Biochemistry. 116, 2127–2138 (2015).
144. Q. Wei, T. L. M. Pohl, A. Seckinger, J. P. Spatz, E. A. Cavalcanti-adam, Regulation of integrin and growth factor signaling in biomaterials for osteodifferentiation Regulation of integrin and growth factor signaling in biomaterials for osteodifferentiation (2015), doi:10.3762/bjoc.11.87.
145. S. Y. Park, K. H. Kim, S. Kim, Y. M. Lee, Y. J. Seol, BMP-2 gene delivery-based bone regeneration in dentistry. Pharmaceutics. 11, 1–23 (2019).
146. T. M. D. Nakase, D. Ph, T. M. D. Miyaji, T. M. D. Tomita, D. Ph, M. M. D. Kaneko, D. Ph, K. M. D. Kuriyama, A. M. D. Myoui, D. Ph, K. M. D. Sugamoto, D. Ph, T. M. D. Ochi, D. Ph, H. M. D.

Yoshikawa, D. Ph, Localization of bone morphogenetic protein-2 in human osteoarthritic cartilage and osteophyte. 4584, 278–284 (2003).
147. Wozney JM, Rosen V. Bone morphogenetic protein and bone morphogenetic protein gene family in bone formation and repair. Clin Orthop Relat Res. 1998 Jan;(346):26-37. PMID: 9577407.
148. Ripamonti U, Heliotis M, Rueger DC, Sampath TK. Induction of cementogenesis by recombinant human osteogenic protein-1 (hop-1/bmp-7) in the baboon (Papio ursinus). Arch Oral Biol. 1996 Jan;41(1):121-26. doi: 10.1016/0003-9969(95)00110-7. PMID: 8833601.
149. C. Jian, Q. Fan, Y. Hu, Y. He, M. Li, W. Zheng, Y. Ren, C. Li, Effects of rhBMP-2 gene transfection to periodontal ligament cells on osteogenesis. 0, 1–12 (2017).
150. Schorn L, Sproll C, Ommerborn M, Naujoks C, Kübler NR, Depprich R. Vertical bone regeneration using rhBMP-2 and VEGF. Head Face Med. 2017 Jun 7;13(1):11. doi: 10.1186/s13005-017-0146-0. PMID: 28592312; PMCID: PMC5463342.
151. C. Welinder, L. Ekblad, Coomassie staining as loading control in Western blot analysis. Journal of Proteome Research. 10, 1416–1419 (2011).
152. J. Renart, J. Reiser, G. R. Stark, Transfer of proteins from gels to diazobenzyloxymethyl-paper and detection with antisera : A method for studying antibody specificity and antigen structure. 76, 3116–3120 (1979).
153. AKGÜN, Ö. Z.; POLAT, Günseli GÜVEN; ALTUN, C. A. Rejeneratif pulpa tedavilerinde doku mühendisliği uygulamaları. Klinik bilimler dergisi, 2008, 2.4: 238-244.
154. L. He, J. Zhong, Q. Gong, S. G. Kim, S. J. Zeichner, L. Xiang, L. Ye, X. Zhou, J. Zheng, Y. Liu, C. Guan, B. Cheng, J. Ling, J. J. Mao, Treatment of Necrotic Teeth by Apical Revascularization: Meta-analysis. Scientific Reports. 7, 1–11 (2017).
155. F. Banchs, M. Trope, Revascularization of immature permanent teeth with apical periodontitis: New treatment protocol? Journal of Endodontics. 30, 196–200 (2004).
156. S. I. Iwaya, M. Ikawa, M. Kubota, Revascularization of an immature permanent tooth with periradicular abscess after luxation. Dental Traumatology. 27, 55–58 (2011).
157. K. M. Galler, G. Krastl, S. Simon, G. van Gorp, N. Meschi, B. Vahedi, P. Lambrechts, European Society of Endodontology position statement: Revitalization procedures. International Endodontic Journal. 49, 717–723 (2016).
158. S. Shahi, M. Özcan, S. Maleki Dizaj, S. Sharifi, N. Al-Haj Husain, A. Eftekhari, E. Ahmadian, A review on potential toxicity of dental material and screening their biocompatibility. Toxicology Mechanisms and Methods. 29 (2019), pp. 368–377.
159. A. R. Youssef, R. Emara, M. M. Taher, F. A. Al-Allaf, M. Almalki, M. A. Almasri, S. S. Siddiqui, Effects of mineral trioxide aggregate, calcium hydroxide, biodentine and Emdogain on osteogenesis, Odontogenesis, angiogenesis and cell viability of dental pulp stem cells. BMC Oral Health. 19 (2019), doi:10.1186/s12903-019-0827-0.
160. S. Birant, M. Gokalp, Y. Duran, M. Koruyucu, T. Akkoc, F. Seymen, Cytotoxicity of NeoMTA Plus, ProRoot MTA and Biodentine on human dental pulp stem cells. Journal of Dental Sciences. 16, 971– 979 (2021).
161. H. M. Zhou, Y. Shen, Z. J. Wang, L. Li, Y. F. Zheng, L. Häkkinen, M. Haapasalo, In vitro cytotoxicity evaluation of a novel root repair material. Journal of Endodontics. 39 (2013), doi:10.1016/j.joen.2012.11.026.
162. C. M. Corral Nuñez, H. J. Bosomworth, C. Field, J. M. Whitworth, R. A. Valentine, Biodentine and Mineral Trioxide Aggregate Induce Similar Cellular Responses in a Fibroblast Cell Line. Journal of Endodontics. 40, 406–411 (2014).
163. M. Perard, S. Tricot-Doleux, P. Pellen-Mussi, F. Meary, F. Pérez, Evaluation of the cytotoxicity of pulp floor perforation filling materials by using in parallel 2d and 3d culture models. Bulletin du Groupèment international pour la recherche scientifique en stomatologie & odontologie. 50 (2011).
164. P. Laurent, J. Camps, I. About, Biodentine TM induces TGF-β1 release from human pulp cells and early dental pulp mineralization. International Endodontic Journal. 45 (2012), doi:10.1111/j.1365-2591.2011.01995.x.
165. Z. Luo, D. Li, M. R. Kohli, Q. Yu, S. Kim, W. X. He, Effect of BiodentineTM on the proliferation, migration and adhesion of human dental pulp stem cells. Journal of Dentistry. 42 (2014), doi:10.1016/j.jdent.2013.12.011.
166. S. Bonson, B. G. Jeansonne, T. E. Lallier, Root-end filling materials alter fibroblast differentiation. Journal of Dental Research. 83 (2004), doi:10.1177/154405910408300511.
167. C. Yildirim, F. Basak, O. Marti Akgun, G. Guven Polat, C. Altun, “Clinical and Radiographic Evaluation in Primary Teeth Pulpotomies Clinical and Radiographic Evaluation of the Effectiveness of

Formocresol, Mineral Trioxide Aggregate, Portland Cement, and Enamel Matrix Derivative in Primary Teeth Pulpotomies: A Two Year Follow-Up" (2016).
168. M. Kaur, H. Singh, J. S. Dhillon, M. Batra, M. Saini, MTA versus biodentine: Review of literature with a comparative analysis. Journal of Clinical and Diagnostic Research. 11, ZG01–ZG05 (2017).
169. T. Silva, G. F. Silva, J. M. Guerreiro-tanomaru, M. M. Delfino, E. Sasso-cerri, M. Tanomaru-filho, P. S. Cerri, Biodentine and MTA modulate immunoinflammatory response favoring bone formation in sealing of furcation perforations in rat molars (2018).
170. C. S. Lopes, M. A. Junqueira, L. Cosme-Silva, C. de O. R. Pegoraro, C. C. D. Garbelini, T. M. Oliveira, N. S. Martins, J. dos S. Neves, V. T. Sakai, Initial inflammatory response after the pulpotomy of rat molars with mta or ferric sulfate. Journal of Applied Oral Science. 27 (2019), doi:10.1590/1678-7757-2018-0550.
171. M. M. Delfino, J. M. Guerreiro-Tanomaru, M. Tanomaru-Filho, E. Sasso-Cerri, P. S. Cerri, Immunoinflammatory response and bioactive potential of GuttaFlow bioseal and MTA Fillapex in the rat subcutaneous tissue. Scientific Reports. 10 (2020), doi:10.1038/S41598-020-64041-0.
172. S. Minic, M. Florimond, J. Sadoine, A. Valot-Salengro, C. Chaussain, E. Renard, T. Boukpessi, Evaluation of Pulp Repair after Biodentine TM Full Pulpotomy in a Rat Molar Model of Pulpitis (2021), doi:10.3390/biomedicines9070784.
173. T. S. da Fonseca, G. F. Silva, J. M. Guerreiro-Tanomaru, M. M. Delfino, E. Sasso-Cerri, M. Tanomaru-Filho, P. S. Cerri, Biodentine and MTA modulate immunoinflammatory response favoring bone formation in sealing of furcation perforations in rat molars. Clinical Oral Investigations. 23, 1237–1252 (2019).
174. M. Slaboseviciute, N. Vasiliauskaite, S. Drukteinis, L. Martens, S. Rajasekharan, materials Discoloration Potential of Biodentine: A Systematic Review (2021), doi:10.3390/ma14226861.
175. M. C. Wang, H. F. Tu, K. W. Chang, S. C. Lin, L. Y. Yeh, P. S. Hung, The molecular functions of Biodentine and mineral trioxide aggregate in lipopolysaccharide-induced inflamed dental pulp cells. International Endodontic Journal. 54, 1317–1327 (2021).
176. Kaul, Shalan et al. "Comparative Analysis of Biodentine, Calcium Hydroxide, and 2% Chlorhexidine with Resin-modified Glass Ionomer Cement as Indirect Pulp Capping Materials in Young Permanent Molars." The journal of contemporary dental practice vol. 22,5 511-516. 1 May. 2021.
177. N. C. T. Marques, N. Lourenço Neto, A. P. Fernandes, C. de O. Rodini, M. A. H. Duarte, T. M. Oliveira, Rat subcutaneous tissue response to MTA Fillapex® and Portland cement. Brazilian Dental Journal. 24, 10–14 (2013).
178. W. A. Dorsett-Martin, "Rat models of skin wound healing: A review."
179. Castro, Juliana Prazeres Gonçalves de et al. "Peri-implant health after supportive mucositis therapy is associated with increased levels of FGF-2." Brazilian dental journal vol. 32,5 (2021): 55-66. doi:10.1590/0103-6440202104027.
180. Kurogoushi, Rika et al. "Fibroblast growth factor 2 suppresses the expression of C-C motif chemokine 11 through the c-Jun N-terminal kinase pathway in human dental pulp-derived mesenchymal stem cells." Experimental and therapeutic medicine vol. 22,6 (2021): 1356. doi:10.3892/etm.2021.10791.
181. L. R. J. Chakka, J. Vislisel, C. de M. P. Vidal, M. T. Biz, A. K. Salem, B. N. Cavalcanti, Application of BMP-2/FGF-2 gene–activated scaffolds for dental pulp capping. Clinical Oral Investigations. 24, 4427–4437 (2020).
182. Stuani, Adriana Sasso et al. "VEGF and FGF-2 Released In Palatal Suture after Rapid Maxillary Expansion (RME)." Brazilian dental journal vol. 32,1 (2021): 98-103. doi:10.1590/0103-6440202103527.
183. T. Murakami, D. Matsugami, W. Yoshida, K. Imamura, T. Bizenjima, F. Seshima, A. Saito, Healing of Experimental Periodontal Defects Following Treatment with Fibroblast Growth Factor-2 and Deproteinized Bovine Bone Mineral (2021), doi:10.3390/biom11060805.
184. S. Kumar Boda, Y. Almoshari, H. Wang, X. Wang, R. A. Reinhardt, B. Duan, D. Wang, J. Xie, A. B. Author, Mineralized nanofiber segments coupled with calcium-binding BMP-2 peptides for alveolar bone regeneration HHS Public Access Author manuscript. Acta Biomater. 85, 282–293 (2019).
185. Divband, Baharak et al. "Bioactive chitosan biguanidine-based injectable hydrogels as a novel BMP-2 and VEGF carrier for osteogenesis of dental pulp stem cells." Carbohydrate polymers vol. 273 (2021): 118589. doi:10.1016/j.carbpol.2021.118589.
186. K. M. Pang, Y. K. Seo, J. H. Lee, Effects of the combination of bone morphogenetic protein-2 and nano-hydroxyapatite on the osseointegration of dental implants. J Korean Assoc Oral Maxillofac Surg. 47, 454–464 (2021).
187. H. Huang, L. Dou, J. Song, J. Luo, CBFA2T2 is required for BMP-2-induced osteogenic differentiation of mesenchymal stem cells. Biochemical and Biophysical Research Communications. 496, 1095–1101 (2018).

188. R. Zhang, C.-J. Li, S. Zhang, X.-C. Ma, R. Xiao, H.-C. Liu, Effects of rhBMP-2 on Bone Formation Capacity of Rat Dental Stem/Progenitor Cells from Dental Follicle and Alveolar Bone Marrow, doi:10.1089/scd.2020.0170.
189. V. S. Kuznetsova, A. v. Vasilyev, T. B. Buharova, D. v. Goldshtein, A. A. Kulakov, Bezopasnost' i éffektivnost' primeneniia morfogeneticheskikh belkov kosti 2 i 7 v stomatologii. Stomatologiia. 98, 64–69 (2019).
190. S. Barrientos, O. Stojadinovic, M. S. Golinko, H. Brem, ; Marjana Tomic-Canic, Growth factors and cytokines in wound healing, doi:10.1111/j.1524-475X.2008.00410.x.
191. T. Sasaki, "The Effects of Basic Fibroblast Growth Factor and Doxorubicin on Cultured Human Skin Fibroblasts: Relevance to Wound Healing" (1992).
192. L. Lombardi, A. Falanga, V. del Genio, S. Galdiero, A new hope: Self-assembling peptides with antimicrobial activity. Pharmaceutics. 11 (2019), , doi:10.3390/pharmaceutics11040166.
193. M. Alkilzy, C. H. Splieth, Self-assembling peptides for caries prevention and treatment of initial carious lesions , a review. 2, 21–25 (2020).
194. M. Alkilzy, R. M. Santamaria, J. Schmoeckel, C. H. Splieth, Treatment of Carious Lesions Using Self-Assembling Peptides. Adv Dent Res. 29, 42–47 (2018).
195. günseli3.
196. P. Schmidlin, K. Zobrist, T. Attin, F. Wegehaupt, In vitro re-hardening of artificial enamel caries lesions using enamel matrix proteins or self¬assembling peptides. Journal of Applied Oral Science. 24, 31–36 (2016).
197. F. Takahashi, H. Kurokawa, S. Shibasaki, R. Kawamoto, R. Murayama, M. Miyazaki, Ultrasonic assessment of the effects of self-assembling peptide scaffolds on preventing enamel demineralization. Acta Odontologica Scandinavica. 74, 142–147 (2016).
198. M. Schlee, T. Schad, J. H. Koch, P. C. Cattin, F. Rathe, Clinical performance of self-assembling peptide P11 -4 in the treatment of initial proximal carious lesions: A practice-based case series. J Investig Clin Dent. 9 (2018), doi:10.1111/jicd.12286.
199. P. A. Brunton, R. P. W. Davies, J. L. Burke, A. Smith, A. Aggeli, S. J. Brookes, J. Kirkham, Treatment of early caries lesions using biomimetic self-assembling peptides-A clinical safety trial. British Dental Journal. 215 (2013), doi:10.1038/sj.bdj.2013.741.
200. N. Hojabri, D. Kaisarly, K.-H. Kunzelmann, Adhesion and whitening effects of P11-4 self-assembling peptide and HAP suspension on bovine enamel, doi:10.1007/s00784-020-03654-1/Published.
201. T. Knaup, H. Korbmacher-Steiner, A. Jablonski-Momeni, Effect of the caries-protective self-assembling peptide P11-4 on shear bond strength of metal brackets. Journal of Orofacial Orthopedics / Fortschritte der Kieferorthopädie, doi:10.1007/s00056-020-00247-1.
202. C. Bommer, T. Waller, M. Hilbe, D. Wiedemeier, N. Meyer, S. Mathes, R. Jung, Efficacy and safety of P 11-4 for the treatment of periodontal defects in dogs. Clinical Oral Investigations. 1, 3.
203. Tripathi, Pragya et al. "Evaluation of Remineralizing Capacity of P11-4, CPP-ACP, Silver Diamine Fluoride, and NovaMin: An In Vitro Study." The journal of contemporary dental practice vol. 22,4 357-360. 1 Apr. 2021.
204. S. Suda, T. Takamizawa, F. Takahashi, A. Tsujimoto, S. Akiba, Y. Nagura, H. Kurokawa, M. Miyazaki, F. Takahashi, T. Takamizawa, A. Tsujimoto, S. Akiba, Y. Nagura, H. Kurokawa, M. Miyazaki, Application of the Self-Assembling Peptide P11-4 for Prevention of Acidic Erosion, doi:10.2341/17-175-L.
205. F. Koch, K. Ekat, D. Kilian, T. Hettich, O. Germershaus, H. Lang, K. Peters, B. Kreikemeyer, A Versatile Biocompatible Antibiotic Delivery System Based on Self-Assembling Peptides with Antimicrobial and Regenerative Potential. Advanced Healthcare Materials. 8 (2019), doi:10.1002/adhm.201900167.
206. Surekha, Gadisetti Lakshmi et al. "Effect of preconditioning the fractured coronal fragments with remineralizing agents on fracture resistance of re-attached teeth." Journal of the Indian Society of Pedodontics and Preventive Dentistry vol. 39,4 (2021): 384-387. doi:10.4103/jisppd.jisppd_376_21.
207. F. Koch, N. Meyer, S. Valdec, R. E. Jung, S. H. Mathes, Development and application of a 3D periodontal in vitro model for the evaluation of fibrillar biomaterials, doi:10.1186/s12903-020-01124-4.
208. M. Schlee, T. Schad, J. H. Koch, P. C. Cattin, F. Rathe, Clinical performance of self-assembling peptide P11 -4 in the treatment of initial proximal carious lesions: A practice-based case series. J Investig Clin Dent. 9 (2018), doi:10.1111/jicd.12286.
209. J. Floege, F. Eitner, C. E. Alpers, A new look at platelet-derived growth factor in renal disease. Journal of the American Society of Nephrology. 19 (2008), pp. 12–23.

210. S. Kwon, K. H. Yoo, S. J. Sym, D. Khang, Mesenchymal stem cell therapy assisted by nanotechnology: A possible combinational treatment for brain tumor and central nerve regeneration. International Journal of Nanomedicine. 14, 5925–5942 (2019).

EK

EK-1.Etik Kurul Onayı

Evrak Tarih ve Sayısı: 02/07/2020-E.20896

T.C.
SAĞLIK BİLİMLERİ ÜNİVERSİTESİ
Hamidiye Hayvan Deneyleri Yerel Etik Kurulu

Sayı : 46418926-605.02
Konu : Etik Kurul Kararı (2020-03/02)

Sayın Prof. Dr. Günseli Güven POLAT
(SBÜ Diş Hekimliği Fakültesi Çocuk Diş Hekimliği Ana Bilim Dalı Öğretim Üyesi)

Yürütücüsü olduğunuz **"MTA, Biodentine ve P11-4 materyallerinin rat bağ dokusu üzerinde fibroblast büyüme faktörü 2 (FGF-2) ve kemik morfogenetik protein 2 (BMP-2) ekspresyonuna etkisinin incelenmesi"** başlıklı bilimsel çalışma önerisi, SBÜ Hamidiye Hayvan Deneyleri Yerel Etik Kurulu'nun 25.06.2020 tarih ve **2020-03/02** sayılı toplantısında görüşülerek, çalışmanın başvuru dosyasında belirtilen merkezlerde ve sunulan prosedürlere uygun olarak, 3 yıllık bir süre içerisinde gerçekleştirilmesinin etik açıdan **"uygun"** olduğuna karar verilmiştir.
Bilgilerinizi rica ederim.

e-imzalıdır
Prof. Dr. Ülkan KILIÇ
HADYEK Başkanı

Adres:Mekteb-i Tıbbiye-i Şahane Kampüsü, Tıbbiye Cad. No:38 Selimiye
Telefon:0216 346 36 38 Faks0216 346 36 40
Elektronik Ağ:http://sbu.edu.tr

Bilgi için: Esra ALPTEKİN
Unvanı: Veri Giriş Personeli

Bu belge 5070 sayılı Elektronik İmza Kanununun 5. Maddesi gereğince güvenli elektronik imza ile imzalanmıştır.