



T.C. SAĞLIK BİLİMLERİ ÜNİVERSİTESİ, ADANA ŞEHİR EĞİTİM VE ARAŞTIRMA HASTANESİ

ORTOPEDİ VE TRAVMATOLOJİ KLİNİĞİ

PRİMER KOKSARTROZ NEDENİYLE TOTAL KALÇA ARTOPLASTİSİ YAPILAN HASTALARDA FEMORAL VE MEDİAL OFFSETLERİN RESTORASYONUNUN KLİNİK SONUÇLARA ETKİSİ

Dr. Hakan USLU

Tez Danışmanı: Doç. Dr. Fırat SEYFETTİNOĞLU

TIPTA UZMANLIK TEZİ

ADANA-2019

İÇİNDEKİLER

İÇİNDEKİLER ..... **I**
TEŞEKKÜR ..... **III**
KISALTMALAR ..... **IV**
TABLOLAR LİSTESİ ..... **V**
ŞEKİLLER LİSTESİ ..... **VI**
GRAFİKLER LİSTESİ ..... **VII**
ÖZET ..... **VIII**
ABSTRACT ..... **IX**
1. GİRİŞ VE AMAÇ **1**
2. GENEL BİLGİLER **3**
2.1. Kalça Embriyolojisi 3
2.2. Kalça Eklem Anatomisi 3
2.2.1. Kemiksel Anatomi 3
2.2.2. Eklem Kapsülü ve Ligamanlar 8
2.2.3. Kalça Eklemini İlgilendiren Kaslar 10
2.2.3.1. Kalçanın Dorsal Grup Kasları 10
2.2.3.2. Uyluk Kasları 12
2.2.4. Kalça Çevresinin Nörovasküler Yapısı 14
2.2.4.1. Nörolojik Yapı 14
2.2.4.2. Vasküler Yapı 16
2.3. Kalça Eklemi Biyomekaniği 18
2.4. Total Kalça Protezi Uygulaması 22
2.4.1 Tanım 22
2.4.2 Protezin Biyomekanik Özellikleri 23
2.4.3. Total kalça Protezi Uygulaması 30
2.4.3.1. Cerrahi yaklaşımlar 31
2.4.3.2 Total Kalça Artroplastisi 33
2.4.3.3.Kalça Protezi Tasarımları ve Tipleri 34
2.4.4. Total Kalça Protezi Uygulamasında Görülen Komplikasyonlar 37
2.4.5. Total Kalça Protezi Kontrendikasyonları 41

3. MATERYAL VE METOD 42
3.1. Araştırmanın Amacı 42
3.2. Gereç ve Yöntem 42
3.3. Verilerin Analizi 45
4. BULGULAR 46
5. TARTIŞMA ve SONUÇ 52
KAYNAKLAR 56

TEŞEKKÜR

Hekimliğin onurlu duruşununu ve bu sanatı bana öğreten değerli hocalarıma;

Uzmanlık eğitimim boyunca bilgi ve tecrübelerini her daim bizimle paylaşan eğitim ve idari sorumlumuz Prof. Dr. Ahmet Kapukaya'ya, her sıkıntımızda kapısını çaldığımız, tez hocam, sevgili abim, Doç. Dr. Fırat Seyfettinoğlu'na, engin tecrübelerinden faydalandığımız, değerli hocam Op.Dr Ahmet Yılmaz'a,

Gerek meslek yaşantımda, gerekse insani anlamda benim üzerimde büyük emekleri olan değerli abilerim, Doç. Dr. Hakan Çiçek'e ve başasistan Op. Dr. Hasan Ulaş Oğur'a, cerrahi nosyonu kazanmamda büyük emekleri olan ağabeylerim; sevgili Doç. Dr.Ümit Tuhanioğlu'na, sevgili Yrd. Doç. Dr. Osman Çiloğlu'na, sevgili Op. Dr. Evren Karaali'ye, sevgili Op. Dr. Atilla Arık, sonsuz minnet ve saygıyla teşekkürlerimi sunarım.

Güzel ama bir o kadarda zor zamanları birlikte geçirdiğim sevgili dostlarım Dr. Çağrı Erdoğan'a, Dr. Emre Fidan'a, Dr. Volkan Tolga Tekbaş'a, Dr. Burak Kaya'ya, Dr. Ersin Fidan'a, Dr. Hüseyin Ateş'e, Dr. Hüseyin Gürbüz'e, Dr. Mustafa Bulut'a, Dr. Mehmet İnce'ye, Dr.Oğuzhan Çiçek'e, Dr. Burak Keklikçioğlu'na, Dr. İsmail Akçay'a, Dr. Ahmetcan Özsoy'a, Dr. Emre Sönmez'e en içten duygularımla teşekkürlerimi sunarım.

Kliniğimizin ameliyathane ve serviste çalışan hemşire arkadaşlarıma, sağlık memurları ve personellerine, klinik destek elemanlarına emeklerinden dolayı teşekkürlerimi sunarım.

Beni bu zamanlara getiren maddi manevi sartsız ve sualsız desteklerini esirgemeyen sevgili anneme ve babama ve sevgili ablam Dr Aylin Uslu Örener'e

Sonsuz sevgi ve şükranla.

Dr. Hakan Uslu

KISALTMALAR

VU : VERTIKAL UZUNLUK

GO : GLOBAL OFSET

FO : FEMORALVE OFSET

AO : ACETABULER OFSET

CDI : KOLLA DİAFİZER AÇI

TABLOLAR LİSTESİ

Tablo 1. Hastaların cinsiyetine göre dağılımı 46
Tablo 2. Hastaların cinsiyetine göre boy, kilo ve BMI değerlerinin karşılaştırılması 46
Tablo 3. Hastaların cinsiyetine göre operasyon öncesi opere taraf Harris Skoru, VU, GO, FO, AO ve CDI değerlerinin karşılaştırılması 47
Tablo 4. Hastaların cinsiyetine göre operasyon sonrası opere taraf Harris Skoru, VU, GO, FO, AO ve CDI değerlerinin karşılaştırılması 48
Tablo 5. Operasyon öncesi sağlam taraf ve opere taraf Harris Skoru, VU, GO, FO, AO ve CDI değerlerinin karşılaştırılması 49
Tablo 6. Operasyon öncesi ve sonrası Harris Skoru, VU, GO, FO, AO ve CDI ortalamaları 49
Tablo 7. Operasyon öncesi ve sonrası opere taraf Harris Skoru, VU, GO, FO, AO ve CDI değerlerinin karşılaştırılması 50
Tablo 8. Operasyon sonrası VU, GO, FO, AO ve CDI değerleri ile Harris Skoru arasındaki ilişki..... 51

ŞEKİLLER LİSTESİ

Şekil 1. Koksayı oluşturan kemikler 4
Şekil 2. Koksayı oluşturan kemiklerin A) Lateral, B) Medial görünümü 5
Şekil 3. Femur proksimalinin önden ve arkadan görünümü 6
Şekil 4. Femur boynunun trabeküler yapısı 7
Şekil 5. Kalça eklemi ligament yapısı anterior ve posterior görünümü 9
Şekil 6. Kalçanın dorsal kasları 11
Şekil 7. Uyluk kasları 13
Şekil 8. Kalça posterior nörolojik yapıları. 15
Şekil 9. Kalça ve uyluk damarları 16
Şekil 10. Femur baş ve boynunun arteriyel beslenmesi 17
Şekil 11. Tek ayak basmada kalça eklemi üzerine etki eden kuvvetlerin basit diyagram görüntüsü 19
Şekil 12. Femur başına etki eden kuvvetler 20
Şekil 13. Kalça eklemine etki eden kuvvetlerin değişimi 22
Şekil 14. Total kalça protezi offsetleri 23
Şekil 15. Her iki kalçada radyolojik ölçümler 24
Şekil 16. Kalçadaki radyolojik ölçümler 25
Şekil 17. Global ofset ölçümü 26
Şekil 18. Femoral ofset ölçümü 26
Şekil 19. Vertikal uzunluk ölçümü 27
Şekil 20. Acetabular ofset ölçümü 27
Şekil 21. Her iki kalçada radyolojik ölçümler 29
Şekil 22. Her iki kalçada radyolojik ölçümler 31
Şekil 23. Posterolateral inziyon (Modifiye gibson) ve Anatomisi 32
Şekil 24. Her iki kalça radyolojik ölçümler 36
Şekil 25. Ameliyat sonrası kalça ölçümleri 37
Şekil 26. Hastalarda kullandığımız femoral stem 43
Şekil 27. Femoral stem 44

GRAFİKLER LİSTESİ

Grafik 1. Hastaların cinsiyetine göre operasyon öncesi opere taraf Harris Skoru, VU, GO, FO, AO ve CDI ortalamaları 47

Grafik 2. Hastaların cinsiyetine göre operasyon sonrası opere taraf Harris Skoru, VU, GO, FO, AO ve CDI ortalamaları 48

Grafik 3. Hastaların operasyon öncesi ve sonrası Harris Skoru, VU, GO, FO, AO ve CDI ortalamaları 50

ÖZET

Total kalça protezi yapılan hastalarda offset restorasyonunun klinik sonuçlar üzerindeki etkisinin belirlenmesi amacıyla yapılan bu çalışmaya 60'ı (%60) erkek, 40'ı (%40) kadın olmak üzere toplam 100 hasta dahil edilmiştir. Koksartroz nedeniyle ameliyat edilen hastaların ameliyat öncesi ve sonrası röntgenlerinden medial femoral ve global offset, vertikal uzunluk, kollodiafizer açıları ölçülerek hastaların ameliyat öncesi ve sonrası Harris Skorları tespit edilmiştir. Çalışmadan elde edilen veriler SPSS 21.0 paket programı ile analiz edilmiştir. Yapılan istatistiksel analizler neticesinde erkeklerde Preop Harris Skorunun, Preop Vertikal Offset VU, Global Offset GO, Femoral Offset FO ve Colladiafizer Açı CDI değerlerinin kadınlardan anlamlı şekilde yüksek, Asetabular Offset AO değerlerinin ise anlamlı şekilde düşük olduğu ($p<0.001$) görülmüştür. Hastaların cinsiyetine göre operasyon sonrası opere taraf Harris Skoru, Vertikal Offset VU, Global Offset GO, Femoral Offset FO, Asetabular Offset AO ve Colladiafizer Açı CDI değerleri açısından farklılık olup olmadığını tespit etmek için yapılan analiz neticesinde erkeklerde Postop VU, GO ve FO değerlerinin kadınlardan anlamlı şekilde yüksek görülmüştür. Sağlam taraf ve opere taraf Harris skoru, VU, GO, FO, AO ve CDI değerleri arasında farklılık olup olmadığını tespit etmek için yapılan istatistiksel analiz neticesinde CDI değerleri haricindeki tüm parametrelerdeki değişimin istatistiksel açıdan anlamlı olduğu görülmüştür ($p<0.001$). Sağlam taraf ve opere taraf Harris skoru, VU, GO, FO, AO ve CDI değerleri arasında farklılık olup olmadığını tespit etmek için yapılan istatistiksel analiz neticesinde tüm parametrelerdeki değişimin istatistiksel açıdan anlamlı olduğu görülmüştür ($p<0.001$). Yine yapılan analiz neticesinde Postop GO ile Postop Harris Skoru arasında negatif yönlü, yüksek şiddette ve anlamlı bir ilişki; postop FO ile Postop Harris Skoru arasında negatif yönlü, orta şiddette ve anlamlı bir ilişki; postop CDI ile Postop Harris Skoru arasında negatif yönlü, orta şiddette ve anlamlı bir ilişki ($r = -.632$; $p<0.001$) olduğu tespit edilmiştir.

Anahtar kelimeler: Koksartroz, Total Kalça Protezi, Femoral Offset, Medial Offset

ABSTRACT

A total of 100 patients, 60 (60%) male and 40 (40%) female, were included in this study to determine the effect of offset restoration on clinical outcomes in patients undergoing total hip replacement. Preoperative and postoperative X-rays of patients who were operated for coxarthrosis were measured by measuring medial femoral and global offset, vertical length, collodiaphyseal angles and pre- and postoperative Harris Scores. The data obtained from the study were analyzed with SPSS 21.0 package program. As a result of the statistical analyzes, Preop Harris Score, Preop VU, GO, FO and CDI values were significantly higher and AO values were significantly lower in men ($p < 0.001$). Postoperative VU, GO and FO values were found to be significantly higher in males than in females according to the results of the analysis performed to determine whether there was a difference in terms of postoperative operative Harris Scores, VU, GO, FO, AO and CDI values according to the gender of the patients. As a result of statistical analysis to determine whether there was a difference between intact and operative Harris scores, VU, GO, FO, AO and CDI values, the change in all parameters except CDI values was statistically significant ($p < 0.001$). As a result of statistical analysis, it was found that the changes in all parameters were statistically significant ($p < 0.001$) to determine whether there was a difference between healthy and operated Harris scores, VU, GO, FO, AO and CDI values. As a result of the analysis, Postop GO and Postop Harris Score had a negative, high and significant relationship; a negative, moderate and significant relationship between postop FO and Postop Harris Score; postop CDI and Postop Harris Score were found to have a negative, moderate and significant relationship ($r = -.632$; $p < 0.001$).

Keywords: Coxarthrosis, Total Hip Replacement, Femoral Offset, Medial Offset

1. GİRİŞ VE AMAÇ

İnsan vücudundaki en fazla yük taşıyan eklemler arasında yer alması kalça eklemini fonksiyonel hatta ki doğal süreçte dejeneratif artrit bakımından potansiyel riskli hale getirmektedir. Koksartroz 30 yaş civarında yaklaşık %10 oranında görülmekte olup bu oran 65'li yaşlarda %45'e çıkmaktadır (1). ABD verilerine göre osteoartrit yıllık 254 milyar dolar dolayında işgücü kaybı ve tedavi maliyetine yol açmaktadır (2). Koksartrozlu hastaların tedavisi bu sebepten ötürü son derece önemlidir. Tedavideki esas hedef ağrının giderilmesi ya da azaltılması ve normale yakın kalça eklem aralığının sağlanmasıdır.

Kalça ekleminin geri dönüşsüz bir şekilde hasar görmesine bağlı olarak uzun süreli koruyucu tedaviye yanıt vermeyen, ciddi düzeyde kalça ağrısı ve hareket kısıtlılığına yol açan durumlarda yapılan Total Kalça Protezi (TKP) operasyonu kalça ekleminin femur başını ve asetabulumunu kapsayan yeniden yapılandırma işlemidir (3,4). Bu operasyonda en fazla görülen endikasyonlar osteoartrit, romatoidartrit, femur boynu ve asetabulum kırığı ile kongenital kalça displazisi şeklinde sıralanabilir (5).

Genel olarak yaşlılarda ve sakin yaşam tarzı olanlarda TKP tercih edilmekte olup gençlerde, oldukça aktif yaşam tarzı olanlarda ve ağır işlerde çalışanlarda ise protezin yeniden onarılması ve değiştirilmesi oldukça riskli olduğu için çok fazla tercih edilmemektedir (6).

Günümüzde çoğu protez sistemi modüler baş yardımıyla offset ayarlamasında cerrahlara seçenek sunabilmektedir. Vertikal offset baş merkezinden femur boyuna kadarki uzaklık olarak değerlendirilmekte iken horizontal offset ise femur başı merkeziyle distal femorak aksa çekilen çizgi arasındaki mesafeyi ifade eder. Ofsetin uygun ayarlanmaması halinde abdüktör kas mekanizması bozulur, bu duruma bağlı olarak da ekleme binen yük artar. Neticesinde de topallama, sıkışma sendromu, dislokasyon gibi durumlar gözlenir. Anteversiyon açısı normal femurda 10-15° civarındadır. Çimentolu stemlerde bu açının ayarlanması çok fazla problem teşkil etmezken çimentosuz stemlerde ise proksimal femurum tam olarak doldurulabilmesi için femur boynuyla femoral komponentin aynı pozisyonda yerleştirilmesi gerekir (7).

Kalça ekleminde meydana gelen dejeneratif değişiklikler sonucunda eklemin normal fonksiyonunu yerine getirememesi, şiddetli ağrı ve hareket kısıtlılığı kişinin yürümesini, uykusunu ve diğer günlük yaşamsal faaliyetlerini olumsuz yönde etkileyip erken dönemde günlük hayattan uzak kalmasına yol açmaktadır. Bu da sosyoekonomik olarak pek çok probleme yol açmakta ve yaşamı zorlaştırmaktadır. Belirtilen bu sorunları yaşayanların günlük yaşamsal faaliyetlerini eklem hareket kısıtlılığı ve ağrıdan uzak, sağlıklı bir şekilde yerine getirmelerini sağlamak ve dolayısıyla da yaşam kalitesini artırmak için TKP ameliyatı uygulanmaktadır (8-10). Konu üzerine gerçekleştirilen çaılşmalar osteoartritli hastalarda TKP ameliyatlarının ağrının azaltılmasında, fonksiyonların iyileştirilmesinde etkili olduğunu göstermektedir (11).

Bu araştırmada koksartrozlu total kaça protezi yapılan hastalarda femoral ve medial ofsetlerin hastanın klinik ve sosyal yaşantısına etkisinin belirlenmesi amaçlanmıştır.

2. GENEL BİLGİLER

2.1. Kalça Embriyolojisi

Kalça eklemi gelişimi gestasyonun yaklaşık 7. haftasında primitif tomurcuğun mezenşimden farklılaşmasıyla ortaya çıkar. Bu primitif hücrelerin gestasyonun 11. haftasında tam olarak farklılaşması sonucunda femur başı ve asetabulumun kıkırdak yapısı tamamlanır. Gestasyonun 16. haftasında fetüs 10cm uzunluğa ulaşmaktadır. Ekstremitelerin uzamasıyla birlikte diz ve kalçalar daha da fleksiyona girmekte olup femur başı çapı bu dönemde 4mm'ye ulaşır, trokanter majör iyice gelişmiştir ve kendine yapışan abdüktör kaslar ile fonksiyon gerçekleştirecek duruma gelmiştir. Femoral anteversiyon ise fetal yaşamın 2. yarısında gelişmeye başlamakta olup doğumda 35 dereceye ulaşır (12).

2.2. Kalça Eklem Anatomisi

Kalça eklemi femur başıyla asetabulum arasında oluşan ve alt ekstremiteyi pelvise bağlayan *enarthrosis spherica* grubundan multiaksiyal sinoviyal bir eklemdir.

2.2.1. Kemiksel Anatomi

Os Pelvis: Sakrum ile sağ ve sol os coxae'ların meydana getirmiş olduğu halka "cingulum pelvicum" olarak adlandırılır. Her iki tarafın os coxae'sı ön-orta kısımda symhysis pubica vasıtasıyla birleşmekte iken arka kısımda ise araya os sakrum girerek sağlam bir kuşak meydana getirir. Pelvisin kemik iskeletini her iki innominate kemik, arka kısımda sakrum, önde ise symphysis pubis vasıtasıyla birbirleriyle eklem yaparak oluştururlar. Os coxae esasen os ilii, os ischii ve os pubis kemiklerinden meydana gelir (Şekil 1).

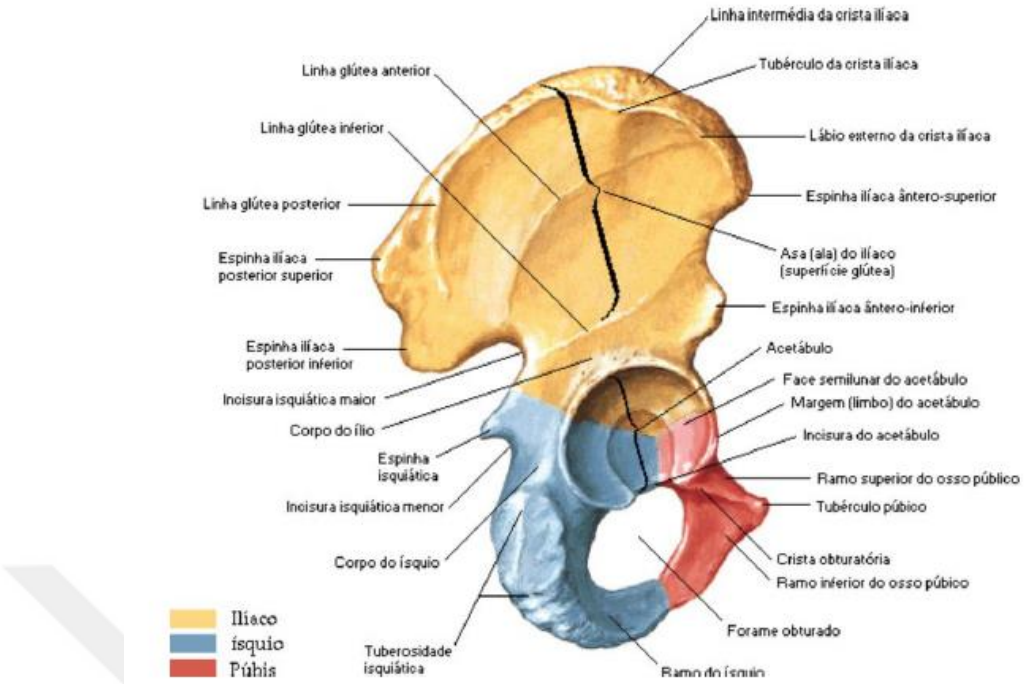

Şekil 1. Koksayı oluşturan kemikler

Çocuklarda ayırt edilebilen bu kemiklerin asetabulum içeirsinde "Y" harfi şeklinde kıkırdaklar ile birleştiği görülmektedir. Bu sebeğten ötürü de kemik gelişimi tamamlanana dek bu bölge "Y Kıkırdağı" olarak adlandırılır. Bu üç kemik 15-17 yaş arasında kalça kemiğini oluşturacak şekilde kaynaşıp asetabulumu meydana getirir (13).

Os İlium: Kalça kemiğinin en geniş parçası olup asetabulumun 2/5'ini oluşturur. "Corpus ossis ilii" ve "ala ossis ilii" şeklinde iki parçadan meydana gelir. Corpus ossis ilii asetabulumun yapısına katılarak burada diğer iki kemikle birleşir. Ala ossis ilii kemiğin kanat şeklindeki geniş ve ince kısmı olup burası pelvis boşluğunu yanlardan sınırlamaktadır. İliumun serbest üst kısmı "crista iliaca" olarak adlandırılır.

Os İschium: "Corpus" ve "ramus" olmak üzere iki parçaya ayrılmaktadır. Bunlardan corpus asetabulumun yapısına katılmakta iken ramus ossis ischii ise daha ince ve yassı olan kısımdır.

Os Pubis: "Corpus", "ramus superior" ve "ramus inferior" olmak üzere 3 kısımdan meydana gelmektedir. Corpus sossi pubis asetabulumun 1/5'ini oluşturmakta iken ramus superior ve ramus inferior kolları birleşerek symphisis

pubis eklemiyle karşı taraf kemiğin aynı yüzüyle eklem yapar. Os coxae'nın dış yüzeyindeki eklem yüzeyi asetabulum olarak adlandırılmakta olup burası femur başıyla eklem yapmak suretiyle kalça eklemini oluşturmaktadır. Asetabulumun aşağısındaki çentik "incisura asetabuli" olarak adlandırılmakta olup bunun arasında ise fibröz transvers ligaman bulunur. Asetabulumun yalnızca yarım ay şeklinde hiyalin kıkırdakla kaplı olan "facies lunata" adı verilen periferik kısmı ekleme dahil olur. Facies lunata'nın bulunduğu parça asetabulumun en kalın parçası olup femur başıyla ilişkili olan ve vücut ağırlığını femur başına aktaran esas kısım da burasıdır. Asetabulumun "fossa asetabuli" olarak adlandırılan orta bölümünde eklem kıkırdağı yoktur ve dolayısıyla da bu kısım ekleme katılmaz (Şekil 2) (13,14). Bu bölgenin kemik duvarı ince olduğu için cerrahi reamerizasyon sırasında medikal desteğin zayıflatılmamasına çok dikkat edilmesi gerekir. Asetabulumun kenarları "labrum asetabulare" adı verilen 5-6mm'lik fibröz kıkırdaktan meydana gelen bir halkayla yükseltilmiştir. Bu halka asetabulumu derinleştirerek kalçanın yerinden çıkmasını engelleyici negatif bir basınç oluşturmaktadır (13).

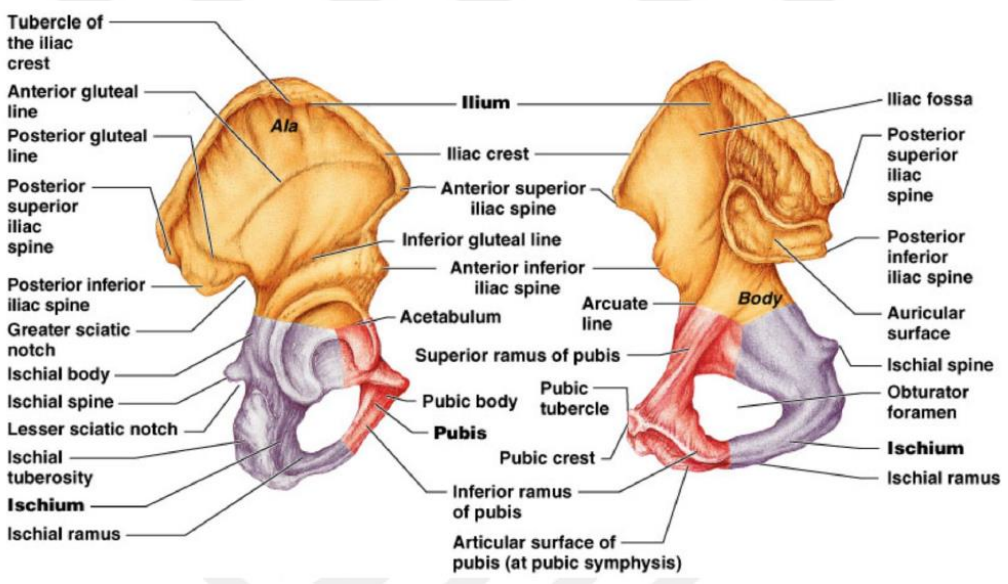

Şekil 2. Koksayı oluşturan kemiklerin A) Lateral, B) Medial görünümü (15)

Asetabulumun açıklığı laterale, kaudale ve anteriora doğrudur. Bu pozisyon Von Lanz tarafından "asetabular in-let plan" olarak adlandırılmıştır. İn-let planın eğitimi longitudinal vücut aksıyla asetabuluma tğer çizilen çizgi arasındaki açıyla eşit olup bu açının normal değeri 42° (37°-47°)'dir.

Os Femoris: Vücuttaki en uzun ve kalın kemik olup anatomik pozisyonda doğrultusu yukarıdan aşağıya ve dıştan içe doğrudur. Os femoris asetabulum ile proksimalde eklem yapmak suretiyle kalça eklemini, distalde ise patella ve tibia ile eklem yaparak diz eklemini oluşturmaktadır. Femurun proksimalinde caput femoris, collum femoris, trokanter majör ve trokanter minör bölümleri yer alır. Bir kürenin 2/3'ü kadar olan caput femoris asetabulumla eklem yapmak suretiyle kalça eklemini meydana getirir. Caput femorisin merkezinde yer alan fovea capitis femorise lig. capitis femoris yapışır (Şekil 3).

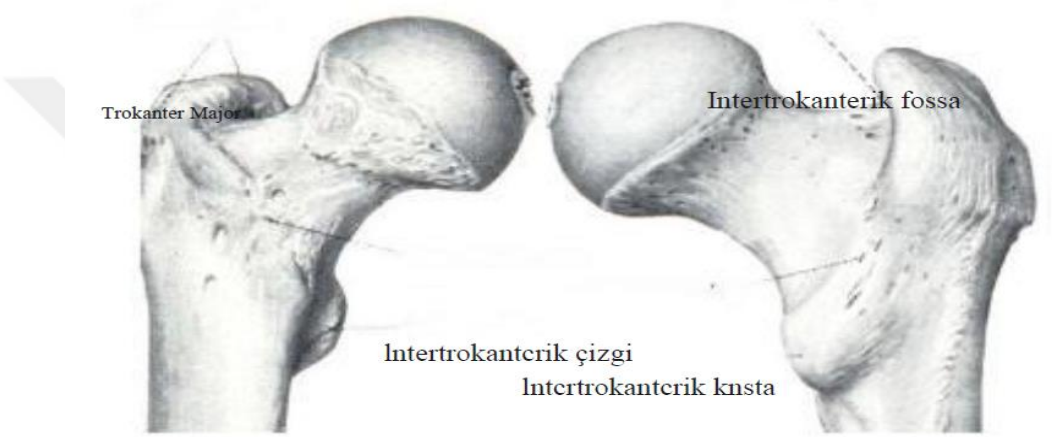

Şekil 3. Femur proksimalinin önden ve arkadan görünümü (Sobotta Atlas of Human Anatomy 14th Edition, 2009)

Femur başını cisme bağlayan kısım "collum femoris" olarak adlandırılır. Kollum yukarıdan aşağıya ve dıştan içe eğik durumdadır. Kollum ile diafiz arasında 120-130°'lik bir açı bulunmakta olup bu açı kişiden kişiye değişir. Collum femoris ekseniyle femur kondillerinin transvers eksenleri arasında da açıklığı hafif öne bakan yaklaşık 15°'lik anteversiyon açısı bulunur. Caput femoris yaklaşık 40-50 mm çapındadır ve üzerinde perifere doğru inceleyen hiyalin kıkırdak bulunur. Hiyalin kıkırdağın kalçaya binen yükü absorbe edici görevi bulunur. Collum femoris'in corpus ile birleşme noktasında trokanter majör ve minör kısımlar yer alır. Normal bir kalçada trokanter majörün en yüksek noktasıyla caput femorisin merkezi aynı yüksekliktedir. İnsizyon için bir işaret noktası oluşturduğundan cerrahi açısından önemlidir. Trokanter majör'ün biraz altında iç kısımda trokanter minör yer alır. Femoral steme medial destek sağlamanın anı sıra femoral kanalın hazırlanması ve

femoral stemin yerleştirilmesi sırasında dizin transkodiler hattına ek işaret oluşturması cerrahi açısından önem arz etmektedir (14,16).

Vücuttaki en uzun kemik olan femurun 1/3 orta kısmında korteks kalın olmasına karşın proksimal ve distalde spongioz kemik yapısı hakimdir. Bilhassa proksimaldeki spongioz kemik yapısı absorbsiyon sistemini oluşturur ki bu sistem ilk kez Ward tarafından 1898'de açıklanan özel bri trabküler yapı sistemiyle gerçekleştirilmiştir. Ward bu bölgede kemik sağlamlılığını ve stabilitesini sağlayan asıl trabeküler kolonun ince lameller kolonlar şeklinde trokanterik bölgede dış kortekse yakın kalkar kısmından başlayıp yay gibi kollumun yukarı ucuna doğru ve sonra caput femoris'in alt yüzüne doğru dönerek caput femoris'deki yüklenme ve basınca karşı bir kubbe oluşturduğunu göstermiş olup bunu da "primer tensil grup" olarak adlandırmıştır. Trokanter majör ve dış kortekse doğru köprü gibi uzanır. Kollumun aşağı yüzünden başlayıp caput femorisin yukarı yüzüne doğru uzanan primer kompresif grup ve collumun daha aşağısından, trokanter minör bölgesinden trokanter majöre doğru olan trabeküler yapının oluşturduğu sekonder kompresif grup yer alır. Bu 3 trabeküler ve lameller kolon arasında zayıf bir bölge olan "Ward Üçgeni" yer alır (Şekil 4).

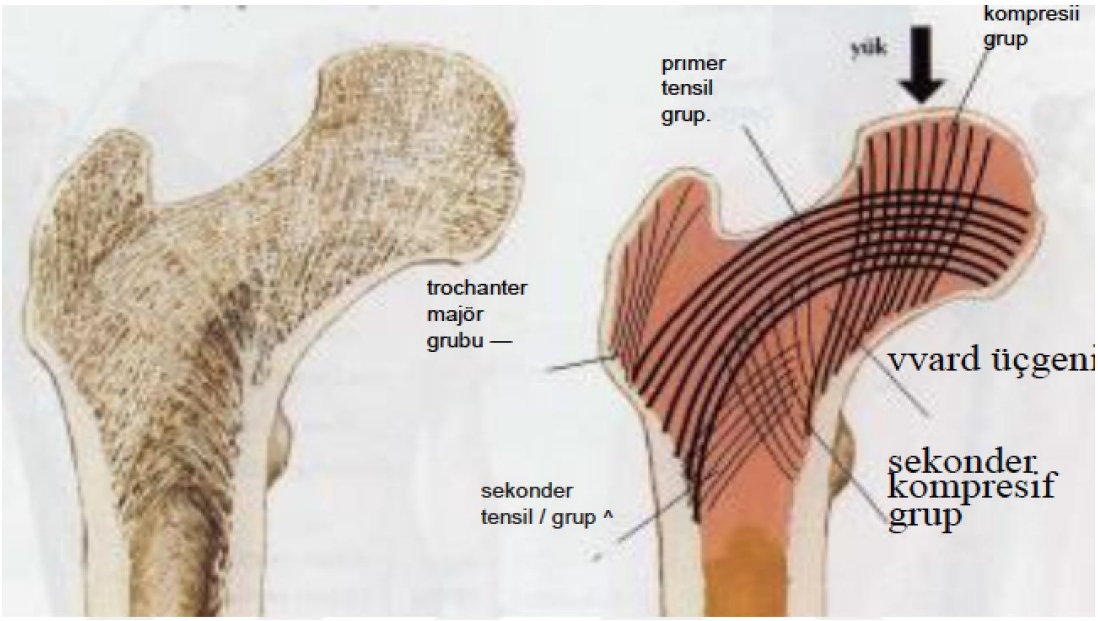

Şekil 4. Femur boynunun trabeküler yapısı (17)

Yaştaki artışa bağlı olarak bu trabaküler yapı arasındaki kemik köprüler eridiğinden kemik daha kırılgan hale gelir. Griffin, collum femoris'e sağlamlık veren kalka femoraleyi trokanter minörün aşağısından corpus femoris'in posteromedial kısmından başlayıp yukarıya trokanter majör'e doğru collum femoris'in posteroinferior olarak destek olan içte daha kalın, laterale doğru ise incelen bir yapı olarak tanımlamıştır (13).

Caput femoris ve collum femoris'in osteoporoz dereceleri Singh'in tarif ettiği indeksle değerlendirilir. Singh osteoporozun miktarını bu bölge trabeküllerini direkt radyografideki görüntüsüne göre yediye ayırır. Bu sınıflama bize total kalça artroplastisinin femoral komponentinin sementli veya sementsiz yapılacağı konusunda yol göstericidir (18).

2.2.2. Eklem Kapsülü ve Ligamanlar

Eklem kapsülü kendini çevreleyen bağlar tarafından kuvvetlendirilmiş olup vücuttaki en kuvvetli yapılar arasında yer alır. Sirküler ve longitudinal yapılardan meydana gelmektedir. Sirküler lifler femur boynu çevresinde "zona orbicularis"i meydana getirmekte olup proksimalde ise asetablumun üst dudağının kemik kenarına, distalde de önde arkaya göre daha distalde olmak üzere femur boynuna yapışmaktadır. Kapsülün fibröz tabakası önde trokanter majöre ve linea intertrokanterika'ya, arkada ise crista intertrokanterika'nın 1.5cm kadar iç kısmına yapışır. Bilhassa collum femoris'in posteriolateralinde kapsül bulunmaz. Bazı yerlerde kapsül kalınlaşmış olup 3 ayrı ligament sağlamaktadır.

Eklem kapsülü kendini çevreleyen bağlar tarafından kuvvetlendirilmiş olup vücudun en kuvvetli yapılarından biridir. Sirküler ve longitudinal yapılardan oluşur. Sirküler lifler femur boynu çevresinde zona orbicularis'i oluşturur. Proksimalde asetabulumun üst dudağının kemik kenarına, distalde ise önde, arkaya göre daha distalde olmak üzere femur boynuna yapışır. Kapsülün fibröz tabakası önde trokanter majöre ve linea intertrokanterika'ya arkada crista intertrokanterika'nın 1,5 cm kadar iç tarafına yapışır. Özellikle collum femorisin posterolateralinde kapsül yoktur. Kapsül bazı yerlerde kalınlaşmış olup bunu üç ayrı ligament sağlar. Kalça ekleminin ligamentleri Şekil 5'te görülmektedir.

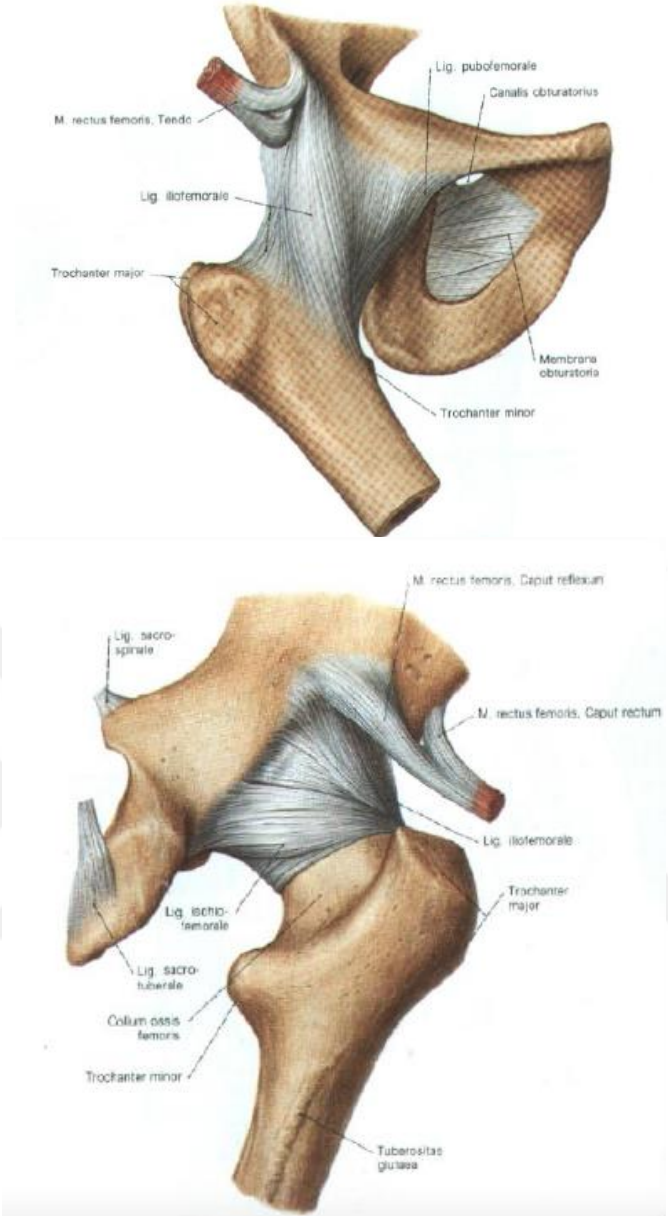

Şekil 5. Kalça eklemi ligament yapısı anterior ve posterior görünümü (17)

1. Ligamentum iliofemorale: Bertin Bağı ya da Bigelow'un Y Ligamenti olarak da adlandırılmaktadır. Spina iliaka anterior inferiordan başlayıp bir yelpaze şeklinde ilerleyip aşağıya ve dışa uzanmakta ve linea intertrokanterika'ya yapışmaktaır. Kapsülün ön kısmında bulunur ve ligamentler içerisinde en kalın olanıdır. Bu bağ ayakta dik durumda iken kalçanı stabilize edici yapısı olup ekstansiyon esnasında pelvisin arkaya gitmesini engeller (19,20).

2. Ligamentum pubofemorale: Ön alt kısımda bulunur. Corpus pubis ve ramus superior'dan başlayıp aşağı dışa giderek collum femoris'in alt tarafında trokanter minör'ün önündeki çukura yapışır. Femurun ekstansiyon hareketinden başka fazla abdüksiyon hareketine de mani olur ve caput femoris'i iç yandan destekler (19).

3. Ligamentum iskiofemorale: Üç ligament içerisinde en ince olanıdır. Asetabulum'un arkasında ve altında corpus ischii'den başlamakta olup üst lifler horizontal, alt lifler ise yukarı doğru oblik olarak dışa uzanır ve collum femoris'in üst arka kısmına yapışır. Femurun aşırı posteriora hareketine mani olurlar ve ayrıca iç rotasyon hareketini de frenlerler (19).

Ligamentum transversum asetabuli: İncisura asetabulinin kenarlarına yapışır. Bu ligamentin altındaki boşluktan kalça ekleminin damar ve sinirleri geçer.

Ligamentum capitis femoris: Yassı üçgen şeklinde bir bağ olup incisura asetabuli ile fovea capitis femoris arasında uzanır. Arteria obturatoria'nın bir dalı olan arteria centralis bu bağın içinden geçerek femur başını besler.

2.2.3. Kalça Eklemini İlgilendiren Kaslar

2.2.3.1. Kalçanın Dorsal Grup Kasları

1. M.Gluteus Maksimus: Vücuttaki en büyük ve kalın kastır. Bu bölgedeki en yüzeyel kas olan M.gluteus maksimus yağ kitlesiyle beraber buranın kabarıklılığını vermektedir. Bu kas femurun en kuvvetli ekstansörüdür. Aynı zamanda femura dış rotasyon yaptırmaktadır. Üst lifleri abdüksiyona, alt lifleri ise addüksiyona yardımcı olur. Traktus iliotibialis aracılığıyla diz ekleminin ekstansiyon pozisyonunda kalmasını sağlamaktadır. Femur sabitken gövdeye ekstansiyon yaptırır.

2. M.Gluteus Medius: Yelpazeye benzeyen kalın kaslardan olup M.gluteus maksimus'un altında yer alır. Femura abdüksiyon ve iç rotasyon yaptırmaktadır. Femur tespit edildiğinde en kuvvetli şekilde çalışmaktadır ki bu hareket yürüme esnasında pelvisin yerden teması kesilmiş olan ekstremite tarafına düşmesini engeller. M.gluteus medius felcinde ördekvari yürüyüş adı verilen durum ortaya çıkar. Bu durumda hasta vücudunu felçi tarafa doğru eğerek yürümektedir.

3. M.Gluteus Minimus: M.gluteus medius'un derininde yer alan ve ondan daha küçük olan yelpaze şeklindeki kastır. Femura abdüksüyon ve iç rotasyon yaptırır.

4. M.Tensor Fasciae Lata: Femura feleksiyon abdüksiyonu yaptırmaktadır. Sonlandığı tractus iliotibialis diz ekleminin transvers ekseninin önünde geçmesinden ötürü M.gluteus maksimus'la diz ekleminin ekstansiyon pozisyonunda kalmasını sağlar.

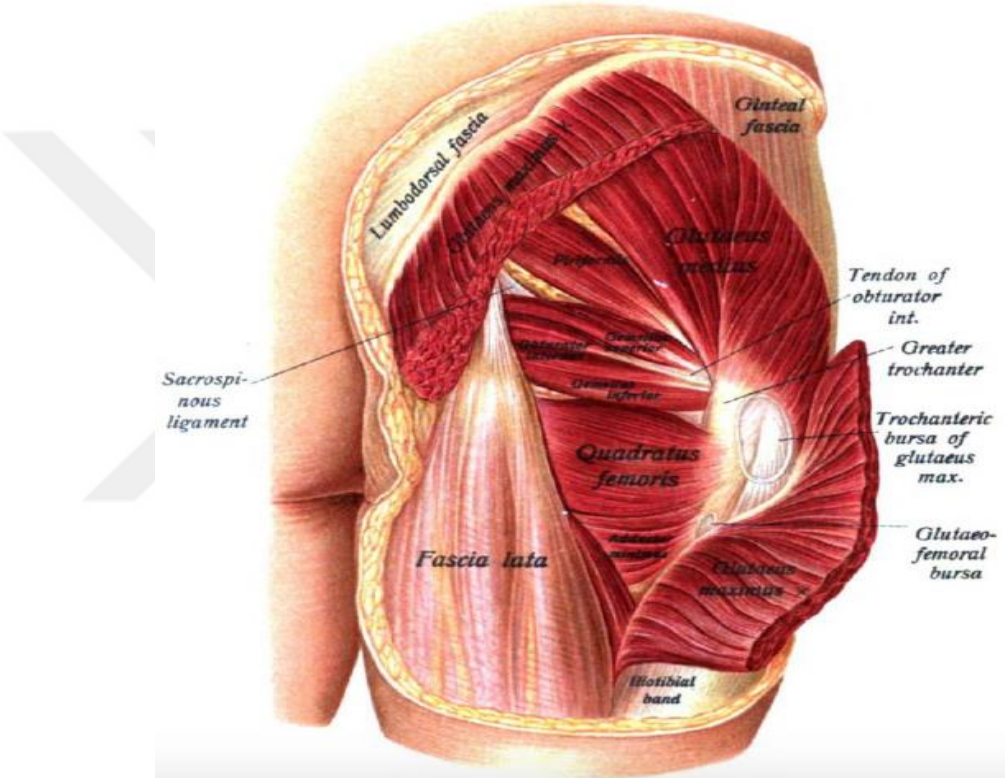

Şekil 6. Kalçanın dorsal kasları

5. Uyluk Dış Rotator Kasları:

M.Piriformis: Uyluğa dış rotasyon ve abduksiyon yaptırır. Siniri birinci ve ikinci sakral sipinal sinirlerin ön dallarıdır.

M.Obturator İnternus: Uyluğa dış rotasyon ve abduksiyon yaptırır. Siniri sakral pleksus ve N.quadratus femoris'dir.

M.Gemellus Superior: Uyluğa dış rotasyon yaptırır. N.obturatorius internus tarafından innerve edilir.

M.Gemellus İnferior: Uyluğa dış rotasyon yaptırır. N quadratus femoris tarafından innerve edilir.

M.Quadratus Femoris: Uyluğa dış rotasyon ve adduksiyon yaptırır. Siniri pleksus sacralis'in dalı olan N.quadratus femoris'dir.

M.Obturator eksternus: Uyluğa dış rotasyon ve adduksiyon yaptırır. N.obturatoriustur tarafından innerve edilir.

2.2.3.2. Uyluk Kasları

Uyluğu saran fasia lata'nın iç yüzünde linea aspera'ya uzanan 3 fasial bölme yer almakta olup bu bölmeler aracılığıyla uyluk içinde kas, damar ve sinirlerin olduğu 3 kompartımana (anterior, medial, posterior) ayrılmaktadır.

1. Uyluğun Anterior Fasial Kompartmanında Bulunan Kaslar

M.Sartorius: İnce uzun şerit şeklinde bir kas olup vücudun en uzun kasıdır. Kalça ve dize fleksiyon, uyluğa abduksiyon ve dış rotasyon hareketlerini yaptırır. Siniri N.femoralis'dir.

M.Quadriceps Femoris: Bu kas m.rectus femoris, m.vastus medialis, m.vastus lateralis, m.vastus intermedius isimli dört kasın birleşmesinden oluşmuştur. Diz ekleminin en kuvvetli ekstansör kasıdır. M.Rektus femoris kalça ekleminin fleksiyonuna yardım eder. Siniri N.femoralis'dir.

M.Pectineus: Uyluğa fleksiyon ve adduksiyon yaptırır. N.femoralis tarafından innerve olur.

M.İliacus: Yelpaze şeklinde bir kas olup, karın boşluğunda fossa iliacadan başlar. M.Psoas major ile birleşerek m.iliopsoas'ı oluşturur ve trokanter minöre yapışarak sonlanır. M.İliopsoas uyluğa veya uyluk sabit iken gövdeye fleksiyon yaptırır. Ayrıca uyluğa dış rotasyon yaptırır. Uyluğun en güçlü fleksörüdür. M.İliacus N.Femoralis tarafından innerve edilir.

M. Psoas Major: Son torakal ve tüm lomber vertebraların transvers çıkıntılarının köklerinden, gövdelerinden ve aralarındaki disklerden başlayıp, distalde m.iliacus ile birleşerek m.iliopsoas'ı oluşturur. M.Psoas major pleksus lumbalis'ten gelen dallar tarafından innerve olur.

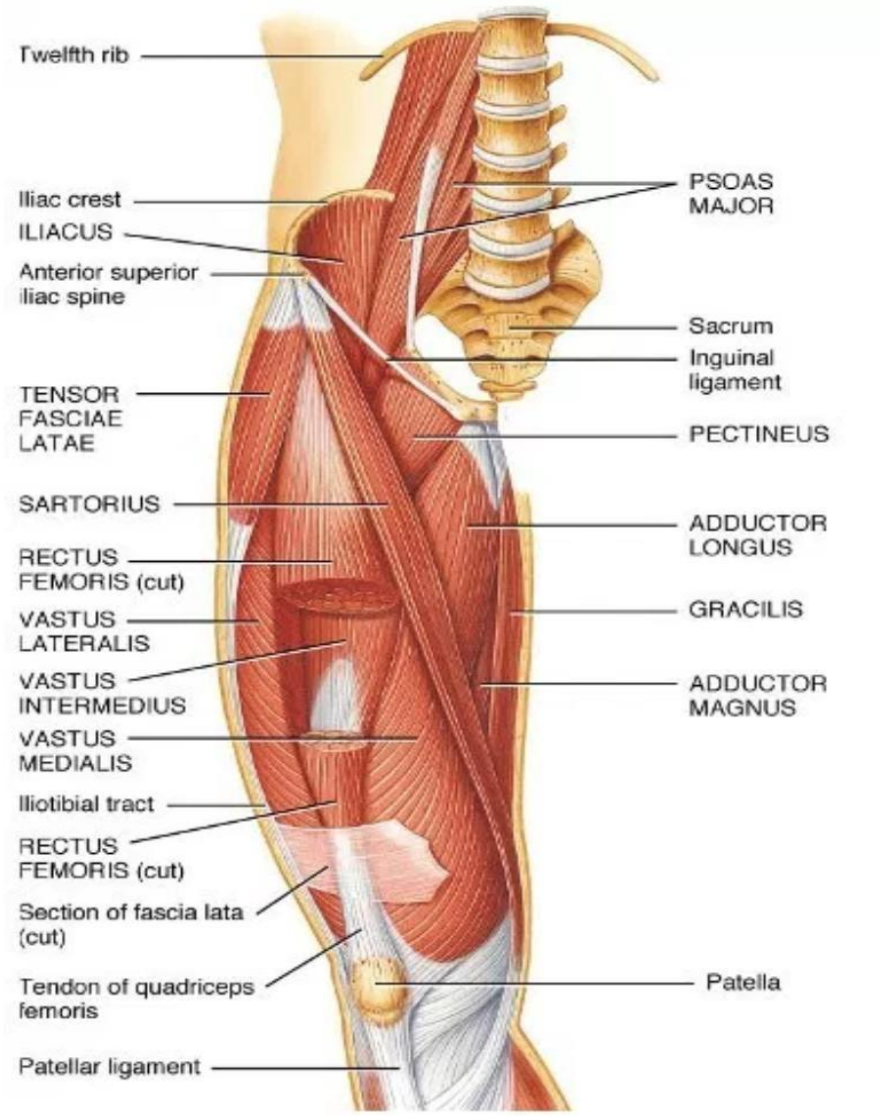

Şekil 7. Uyluk kasları

2. Uyluğun Medial Fasial Kompartmanında Bulunan Kaslar:

M. Adduktor Longus: Uyluğa adduksiyon ve fleksiyon yaptırır. Uyluk fleksiyonda iken dış rotasyon yaptırır. N.Obturatorius tarafından innerve olur.

M. Adduktor Brevis: Uyluğa adduksiyon ve birazda dış rotasyon yaptırır. Siniri N.Obturatorius'tur.

M. Adduktor Magnus: Adduktor bölümü uyluğa adduksiyon ve dış rotasyon, hamstring bölümü ise ekstansiyon yaptırır. Adduktor bölümü N.Obturatorius tarafından, hamstring bölümü ise N.ischiadicus'un n.tibialis dalı tarafından inerve olmaktadır.

M.Grasilis: Uyluğa adduksiyon, bacağa fleksiyon ve fleksiyon pozisyonundaki bacağa iç rotasyon yaptırır. N.obturatorius tarafından innerve olmaktadır.

M.Obturatorius Eksternus: Uyluğa dış rotasyon yaptırır. N.obturatorius tarafından innerve olmaktadır.

3. Uyluğun Posterior Fasial Kompartmanında Bulunan Kaslar

M.Biceps Femoris: Uyluğun arka ve dış tarafında bulunur. Caput longum ve brevis olarak iki adet başı vardır. Kalçaya ekstansiyon yaptırırken, dize fleksiyon ve bacağa dış rotasyon yaptırır. Caput longum N.Tibialisten, caput brevis N.Peroneus (fibularis) communis'ten inerve olur.

M.Semitendinosus: Kalçaya ekstansiyon yaptırırken, dize fleksiyon bacağa iç rotasyon yaptırır. N.Tibialis tarafından inerve edilir.

M.Semimembranosus: Bu kas da semitendinosus gibi kalçaya ekstansiyon yaptırırken, dize fleksiyon bacağa iç rotasyon yaptırır. N.Tibialis tarafından inerve edilir.

2.2.4. Kalça Çevresinin Nörovasküler Yapısı

2.2.4.1. Nörolojik Yapı

N.İschiadicus: L 4-5, S1-2-3'den gelen üst sakral pleksus köklerinin devamıdır. N. Tibialis ve N. Peroneus (fibularis) communis'i içerir. İncisura ischiadica major'den geçerek pelvisten çıkmadan önce M. Piriformisin anterior ve medialinden geçer. İnfrapriformis fossadan çıkarak asetabulumun arka kolonunun posterolateral yüzeyinden geçer. Trokanter major ile tuber ossis ischii arasından m.obturator internus, m.gemellus superior, m.gemellus inferior, m. quadratus femoris kasları üzerinden geçerek aşağıya iner. N.İschiadicus, incisura ischiadica major'dan geçerken, N peroneus communise ait lifler lateralde yer alır ve daha kolay yaralanabilir, ayrıca bu lifler gerilmeye daha hassastır (Şekil 8).

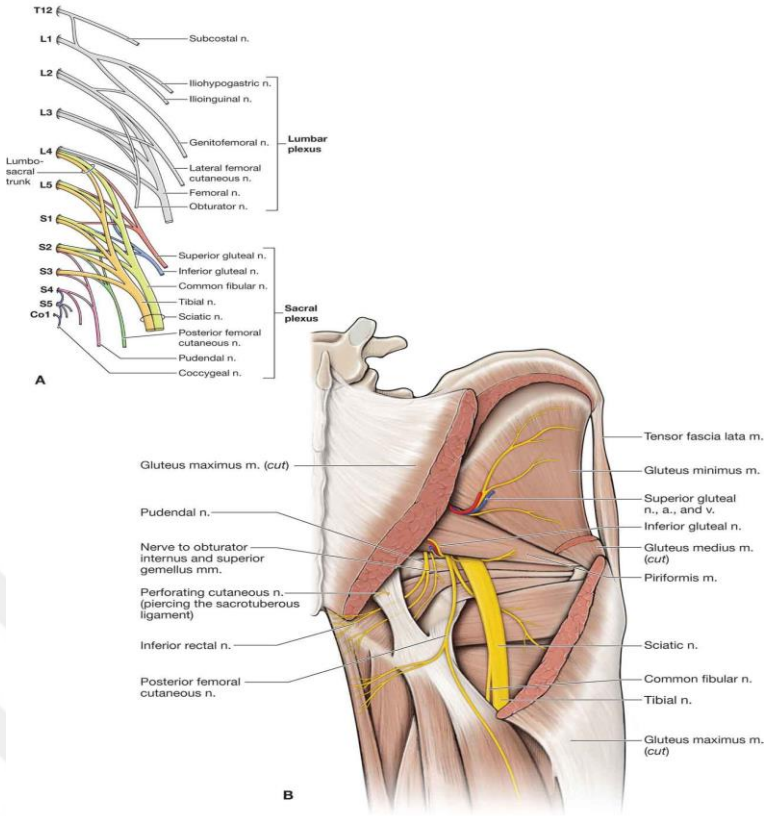

Şekil 8. Kalça posterior nörolojik yapıları (21).

N.Femoralis: L 2, L3 ve L 4 köklerinin dallarından oluşur. Femoral arterin lateralinde yer alır. Pelviste iliopsoas üzerinde seyrederek uyluğa femoral üçgenden girer. Çok sayıda dallara ayrılarak, M.iliacus, M.pectineus, M. sartorius ve M.quadricepsin motor innervasyonunu sağlar. Uyluğun anteromedialinin duyusal innervasyonunu sağlar.

N.Gluteus Superior: L 4, L5, S1'in köklerinin dallarından oluşan bu sinir, fossa suprapiriformeden aynı adı taşıyan arter ve ven ile birlikte geçerek gluteal bölgeye gelir. Superior gluteal damarların derin dalları ile birlikte M.gluteus medius ve M.gluteus minumus arasında dışarıya doğru ilerler. M.gluteus medius, minumus ve tensor fascia latayı inerve eder.

N.Gluteus İnferior: L 5, S1, S2 köklerinin dallarından oluşur. Foramen infrapriformeden aynı adı taşıyan arter ve ven ile birlikte n.ischiadicus, a., v.pudenda interna, n.pudentus ile beraber geçerek gluteal bölgeye ulaşır. Bu bölgede M.gluteus maksimus'un ön yüzünden aşağı ve dış yana doğru ilerler, M.gluteus maksimusa motor dallar, kalça eklemi kapsülüne ise duyusal lifler verir.

2.2.4.2. Vasküler Yapı

Aorta L4 vertebranın ön yüzünde bifurkasyon yaparak iki a. İliaca communis'e ayrılır. Her iki iliac arter biraz aşağı ve dışa doğru giderek lumbosakral disk'in yanlarında a.iliaca eksterna ve a.iliaca interna olarak ikiye ayrılır. A.iliaca interna pelvis içi ve gluteal bölge organlarının çoğunu besler (Şekil 9) (16,17).

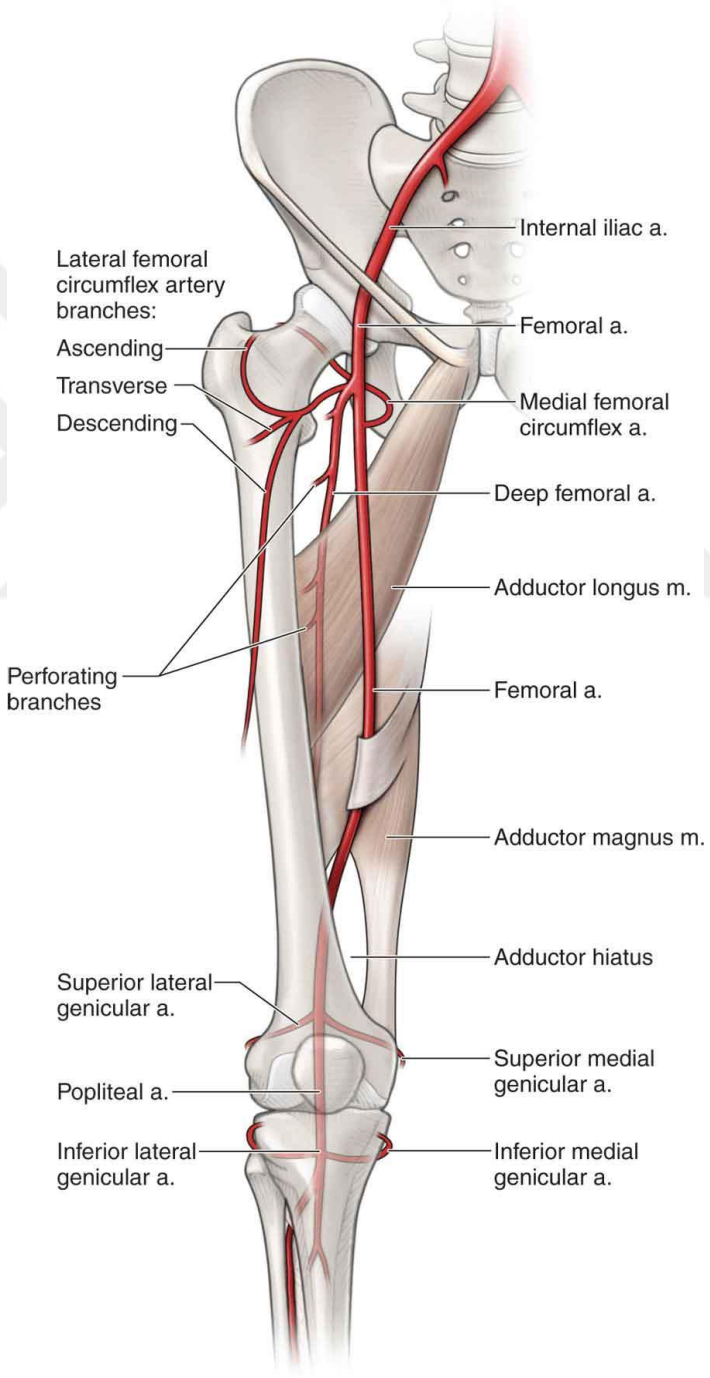

Şekil 9. Kalça ve uyluk damarları (21)

A.İliaca Eksterna: Ana iliac arterden lumbosakral bileşke seviyesinde ayrıldıktan sonra fossa iliacayı öne doğru geçerek inguinal ligamanın orta noktasının altından uyluğa geçer. Bu noktadan itibaren adı a. femoralis olur. A.femoralis, psoas kasının ön tarafında bulunur ve kalça eklemi ile arasında m.psoas major bulunur. A.femoralis üst ön tarafta yüzeyel olup sadece fasia ve deri ile örtülüdür. Alt bölümü ise m.sartorius'un derininde bulunur. A. femoralis m.psoas major, m.pectineus ve m.adduktor longusun ön tarafında bulunur. A. femoralis ile kalça eklemi arasında m.psoas major bulunur. Femoral arterin iç tarafında femoral ven, dış tarafında ise n.femoralis yer alır.

A.Profunda Femoris: Ana femoral arterden inguinal ligamentin yaklaşık 4cm altında dışa doğru ayrılır. Femoral arterin önce dış sonra arkasında biraz indikten sonra, adduktor longus kasının arkasından uyluğun arka lojuna geçer. Femoral arterden ayrıldıktan sonra başlangıç kısmında arteria circumflexa femoris medialis ve lateralis dallarını verir.

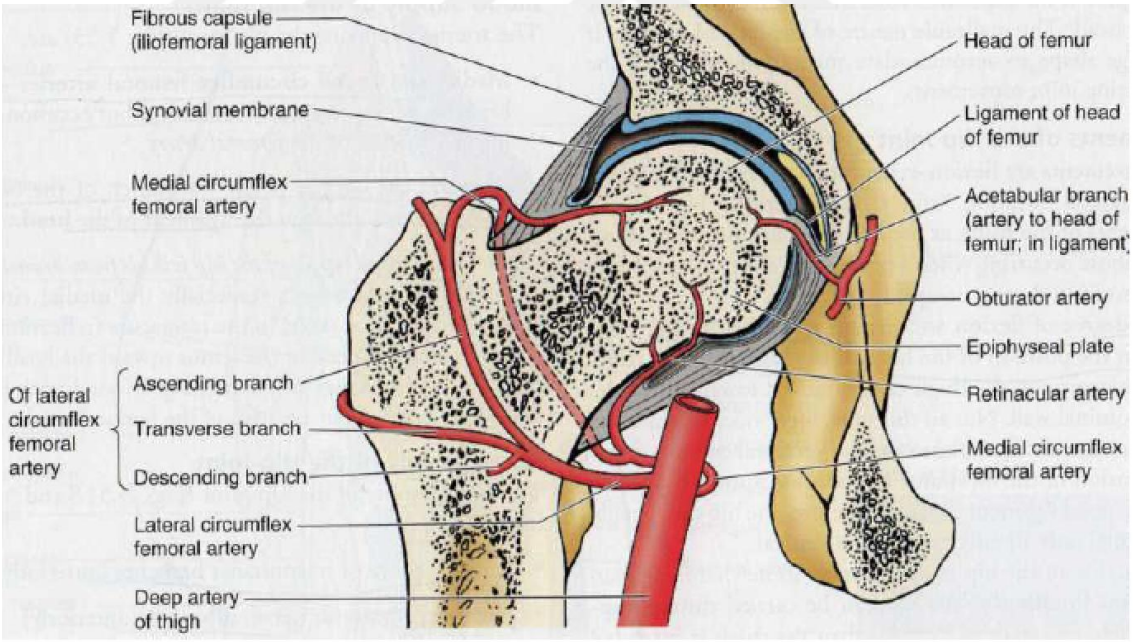

Şekil 10. Femur baş ve boynunun arteriyel beslenmesi (15)

A. Circumflexa Femoris Medialis: İliopsoas ve pektineus kasları arasında içe doğru giderek uyluğun arkasına geçer. Collum femoris ve caput femoris'in hemen tüm kanını verdiği için klinik yönden önemlidir.

A. Circumflexa Femoris Lateralis: Sartorius ve rektus femoris kaslarının derininden dışa doğru gider, uyluk dış bölgesi ve caput femorisi besler.

A.Glutealis Superior: Arteria iliaca intema'nın posterior bölümünün dalıdır. Asetabulumun posterior kolonu ile aralarında çevre yağ dokusu ve ekstraperitoneal doku vardır. Kemikle aralarında 2 mm'lik mesafe vardır.

A.Glutealis inferior: Arteria iliaca interna'nın anterior bölümünün dalıdır. Posterior kolona en yakın oldukları spina ischiadica ve insisura minör çevresindedir.

2.3. Kalça Eklemi Biyomekaniği

Kalça biyomekaniği Pauwels, Bombelli, Paul, Inmann ve birçok araştırmacının ilgisini çekmiştir. Kalça protezi sonuçlarının ilk zamanlarda iyi sonuçlar vermemesi, uygulanan femur ve pelvik osteotomi yöntemlerine alternatif cerrahi seçeneklerin geliştirilmesine yol açmış ve kalça biyomekaniği üzerine çalışmalar yapılması gerekliliğini doğurmuştur. Yapılacak bir osteotomi ile tüm alt ekstremite dizilimi, kas yönelimleri ve asetabulumun yük taşıma yüzeyi etkilenir. Eklem temas yüzeyi kuvvetlerinde ve basınç dağılımında değişiklikler olur (22).

Günlük yaşantımızda kalça eklemine etki eden kuvvetler, endoprotez ile yapılan in vivo çalışmalar sonucu ilk kez Rydell tarafından bulunmuştur. Kalçaya vücut ağırlığının 3 katı yük bindiğini söylemiştir. Bergman ve arkadaşları tarafından yapılan yakın döneme ait çalışmada günlük işler sırasında kalçaya vücut ağırlığının 2-3 katı yük bindiğini bildirmişler (23).

Yürüme döngüsü farklı zamanlarında femur başına yük bindiği kısımlar farklılık gösterir. Topuğun yere değmesi sırasında anterosuperomedial kısım en fazla düzeyde basınca maruz kalırken, parmakların yerden kalktığı sırada posterosuperomedial bölge yükü biner. Yürümenin basma fazında yükün yönelimi frontal planda inferior ve medialde sabit iken, sagital plandaki yönelimi daha çok farklılık gösterir.Basma fazının ilk fazında yük posteriordayken fazın sonlarında anteriorada olur. Bütün bu biyomekanik faktörlerin ameliyat öncesi dikkate alınması durumda yapılacak ameliyatın uzun dönem sonuçlarını olumlu bir şekilde etkileyecektir (22).

Kalçayı etkileyen yüklerin değerlendirilmesinde temel analitik yaklaşım faydalı olacaktır. Tek ayak üzerinde dururken frontal planda kalçayı etkileyen statik yüklerin incelenmesi dinamik aktivitelerin kalça eklemine etkilerinin anlaşılmasını

sağlayacaktır (Şekil 11). Denge durumunda tüm momentlerin toplamı sıfıra eşittir. Tek ayak üzerindeyken vücut ağırlığı kalçada adduksiyon momenti yaparak kalçanın desteksiz kısmına doğru düşmesine sebep olacaktır. Kalça abdüktörleri, yürümenin tek basma fazında olduğu gibi frontal planda kalçanın düşmesine engel olurlar ve kendi kaldıraç kolu üzerinden kalçaya abduksiyon momenti vererek dengeler.

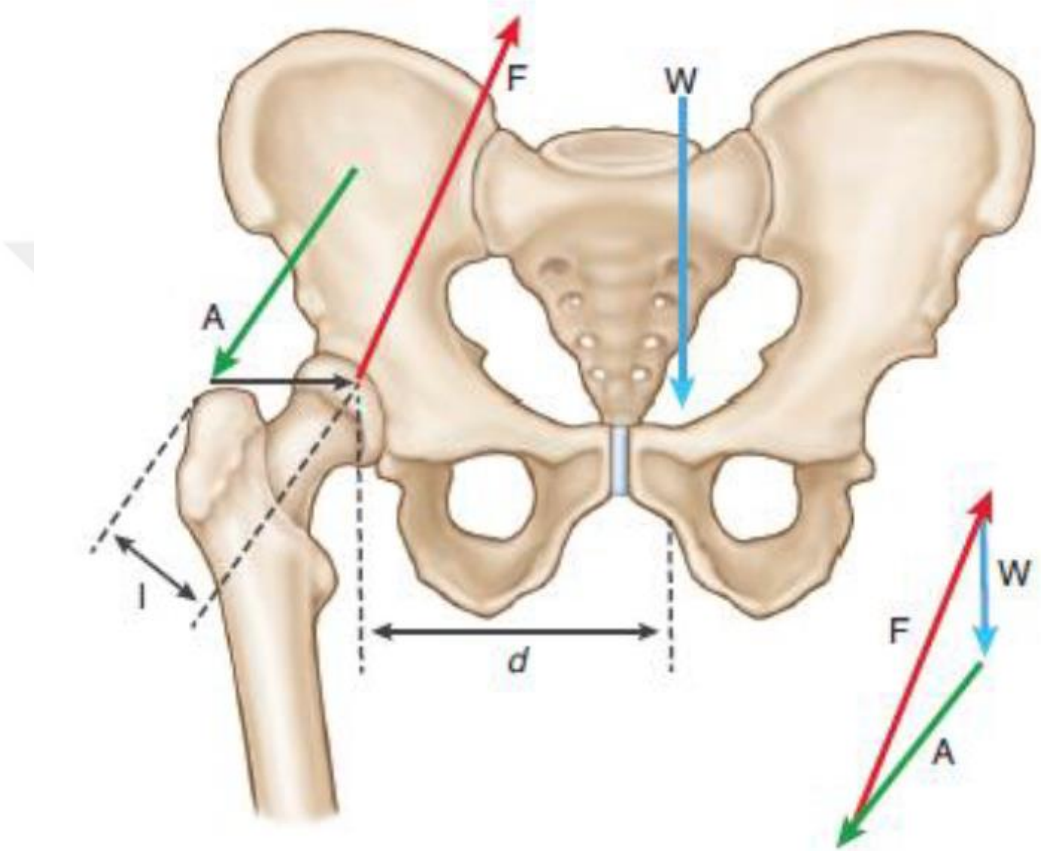

W: Yerçekimi kuvveti, A: Abduktör kas kuvveti, F: Kalça eklemi reaksiyon kuvveti, I: Abduktör kasmoment kolu, d: Yer çekimi moment kolu kuvveti

Şekil 11. Tek ayak basmada kalça eklemi üzerine etki eden kuvvetlerin basit diyagram görüntüsü (22)

Pauwels abduktörlerin etki ettiği bu kuvvet kaldıraç kolların uzunluğu ile ters orantılı olduğunu söylemiştir. Abduktor kaldıraç kolu uzunluğu, femur başından yerçekimi merkezine giden kaldıraç kolu uzunluğunun üçte birine eşitse dengeyi sağlamak için abduktor kasların kuvveti yer çekimi kuvvetinin üç katı kadar olması gerektiğini söylemiştir. Dolayısı ile ekleme etki eden toplam kompresif yük bu iki kuvvetin toplamına eşit olacaktır. Bu kuvvetin doğrultusu vertikal ile 16° olacak

şekilde eklem hareket aksı merkezinden geçer ve bu nedenle hiçbir moment etkisi olmayan saf kompresyon gücünü oluşturur (Şekil 12).

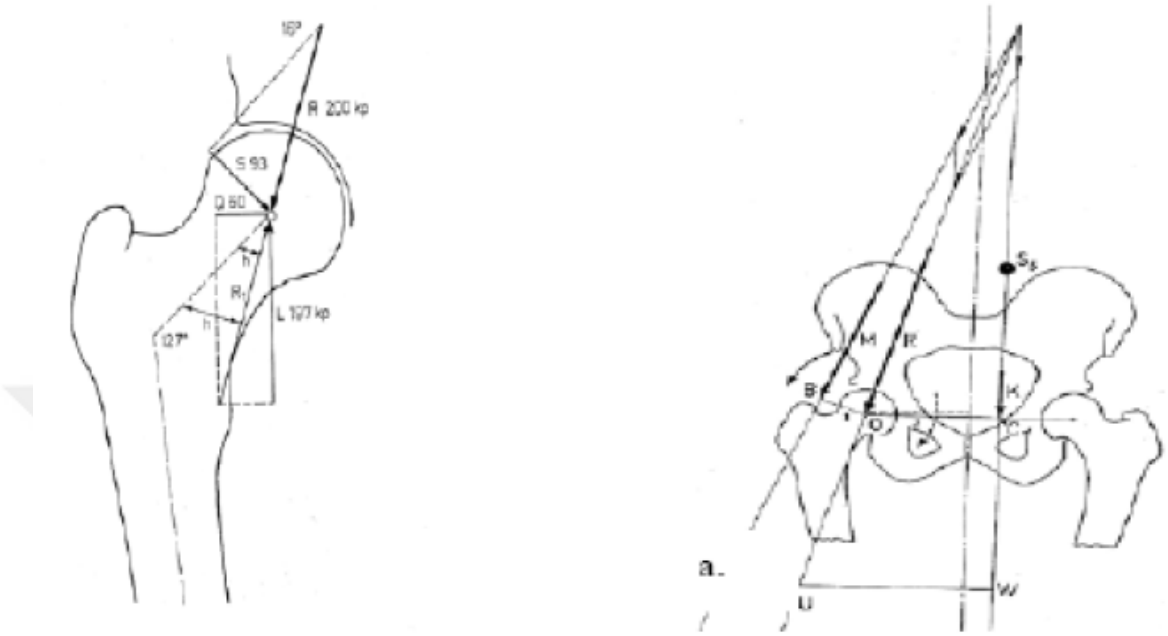

Şekil 12. Femur başına etki eden kuvvetler (24)

Etki eden kompresif yük femur proksimali anatomik yapısı nedeniyle boynun medialinden geçer ve yaptığı açının büyüklüğü ile orantılı boynu eğmesi olur. Bu eğme momenti, distale doğru kaldıraç kolunun trokanter majore doğru uzaması nedeniyle artar. Kompresif yükün boyun üzerinde makaslama kuvveti bulunur. Bu kuvvet, kompresif yükle boyun aksı arasında sabit açı bulunduğundan her seviyede aynıdır. Kompresif yüke karşı oluşan tepki kompresif yükün femur başının asetabulum içerisindeki durumunu bozma eğilimi vardır. Vertikal kuvvet komponenti başı yukarı deplase etme eğilimindeyken, daha küçük olan transvers komponent başı asetabular oyuğun dibine zorlar.

Newton'un ikinci hareket yasası kalçanın dinamik analizinde kullanılmaktadır. Buna göre, eğer ekleme etki eden yüklerin moment toplamı sıfıra eşit değilse, eklem toplam kuvvetin etki ettiği yönde hareket ve ivme kazanacaktır. Bu sayede kalça ekleminde alt ekstremiteye etki eden kuvvetler ve dış momentler hakkında bilgi sahibi olabiliriz. Kuvvet platformu kullanılarak yapılan yer tepkime kuvveti ölçümü ile alt ekstremitenin ayak, bacak ve uyluk olmak üzere her

segmentinin dinamik aktivitelerdeki hareket ve kuvvet özellikleri, ekstremite eklemlerinin üç boyutlu pozisyonları ve dış momentleri ölçülebilir.

İç kuvvetler ölçülmüş olan dış eklem momentlere eşit ve ters miktarda moment oluştururlar. Bu iç kuvvetler başlıca kas kasılması, yumuşak doku gerilimi ve eklem tepki kuvvetlerinden oluşur. Ancak bir eklemde hareketi oluşturmak için sadece tek kas değil, birçok kas kasıldığından hesaplanan moment gerçek anlamda bütün kasların aktivitelerini tek tek yansıtmaz. Kasılan agonist ve antagonist kasların aktivitelerinin toplam değerini gösterir.

Kalça çevresi kas gruplarının moment üretmesi kuvvet üretme kapasitelerine ve kasın moment koluna bağlıdır (Şekil 13). Eğer uygulanacak kalça rekonstrüksiyonu, kasların uzunluk-gerilim oranlarını değiştirirse kasın kuvvet üretme kapasitesinde düşüşe neden olabilir. Cerrahi girişimler ile kalça eklem merkezi ve çevresindeki kas grupları arasındaki mesafede değişiklikler meydana gelir. Protruzyo asetabuli, subluksasyon veya dislokasyonun eşlik ettiği kalça displazilerinde de benzer şekilde kas ve kemik arasındaki geometrik ilişki bozulur. Preoperatif anatomik yerleşimli eklem merkezine göre daha distal ve lateral merkez yerleşimli kalçalarda daha yüksek kuvvet miktarlarının ölçülmesi bu nedenden kaynaklanmaktadır.

Boyun açısı, uzunluğu ve eklem merkezi pozisyonu gibi femura ait anatomik özellikler de abdüktor mekanizmayı etkiler (Şekil 13). Düşük baş boyun açısı (coxa vara) durumunda abdüktör mekanizma avantajlı duruma geçecek ve daha az kuvvet ile denge sağlayacaktır. Bu durumda boyun bölgesine yüklenen kompresif yükün eğme momenti boyun aksı ile olan açısı büyüyeceğinden artacaktır. Varus kalça veya uzun boyun, femurun gövdesine taşınan yükün moment kolunu artırarak proksimal femurdaki eğme momentini artırır. Uygulanacak protezler bu eğme momentlerine dirençli dizayn edilmelidir. Boyun uzunluğunda azalma ve baş-boyun açısında artma (coxa valga) durumunda sapta veya femur boynunda daha az eğme momenti olacaktır. Bu durum abdüktor kolun kısalmasına, yetersizliğine ve eklem tepki kuvvetinin artmasına neden olacaktır.

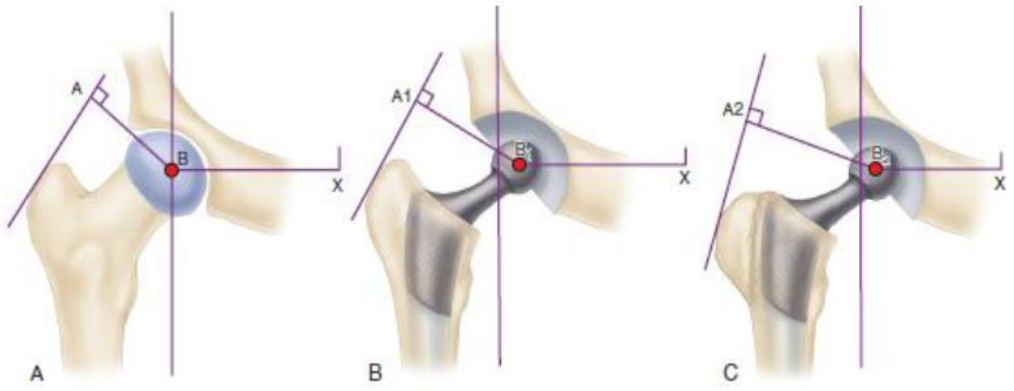

Şekil 13. Kalça eklemine etki eden kuvvetlerin değişimi

Kalçada eklem hareket merkezinin superior-inferior yöndeki hareketi kas performansı açısından en fazla etkiye sahiptir. Kalça eklem merkezinin superiora yer değiştirmesi kalça abduktor, fleksör ve addüktor kaslarının eklem momenti üretme kapasitelerini düşürür (25). Bu durumda kaybın telafisi için uygulanacak yöntemde, femur boynu uzun tutulabilir veya trokanter majorun distale doğru yer değiştirmesini sağlayacak yöntem ile abdüktor kol uzatılarak moment üretme kapasitesi artırılabilinir (26). Fakat kalça eklemindeki toplam yüklerin azaltılması hareket merkezinin inferior, medial ve anteriora yerleştirilmesi ile sağlanır (27).

Sonuç olarak yıllar boyunca birçok anatomik ve biyomekanik çalışma konusu olan kalça eklemi temel düzeyde basit görülmesine rağmen ayrıntılı incelemeler sonucunda karmaşık yapısı ortaya konmuştur. Kalça eklemi top-soket eklem gibi görülse de daha çok gimbal eklem gibi çalışmaktadır. Bu nedenle kalça protez dizaynlarının daha ileriye gidebilmesi için kalça biyomekaniği üstünde durmak ve daha fazla çalışma yapmak gerekir.

2.4. Total Kalça Protezi Uygulaması

2.4.1. Tanım

Total kalça protezi ciddi olarak zedelenmiş kalçanın yapay bir eklemle değiştirilmesi ameliyatıdır. Total kalça protezi dejeneratif eklem hastalığı, romatoid artrit, femur boyun kırığı ve gelişimsel kalça çıkığının ileri yaşlarında uygulanan cerrahi tedavi yöntemidir. Birçok çeşitli kalça protezi vardır. Bir çoğunda femur başı ve ona oturan plastik bir asetabular cebe bağlı yuvarlak top bulunur. Cerrah hastaya en uygun protezi seçerken hastanın iskelet yapısını ve aktivite düzeyini göz önünde

bulundurur. Hastalar genellikle 60 yaş civarı ve üzerindedir. Geri dönüşü olmayan kalça eklemi hasarı ve giderilemeyen ağrı yakınması vardır. Gelişmiş protez materyalleri ve ameliyat yöntemleriyle protezlerin sağkalımı uzatılmıştır. Günümüzde ciddi hasar görmüş, ağrılı kalça eklemi olan genç hastalara da total kalça protezi uygulanmaktadır (31).

2.4.2 Protezin Biyomekanik Özellikleri

Total kalça protezi uygulamalasında kalça rotasyon merkezini iyi belirlemek gerekir çünkü en iyi sonuçlar kalça rotasyon merkezinin anatomik yerine konulduğunda elde edilmiştir. Femoral başın merkeziyle femur aksından geçen çizgiler arasında kalan mesafeye protezin veya femurun offset'i denir. Rotasyon merkezini tanımlarken medial offseti ve dikey (vertikal) offseti iyi bilmek gerekmektedir (Şekil 14) (15).

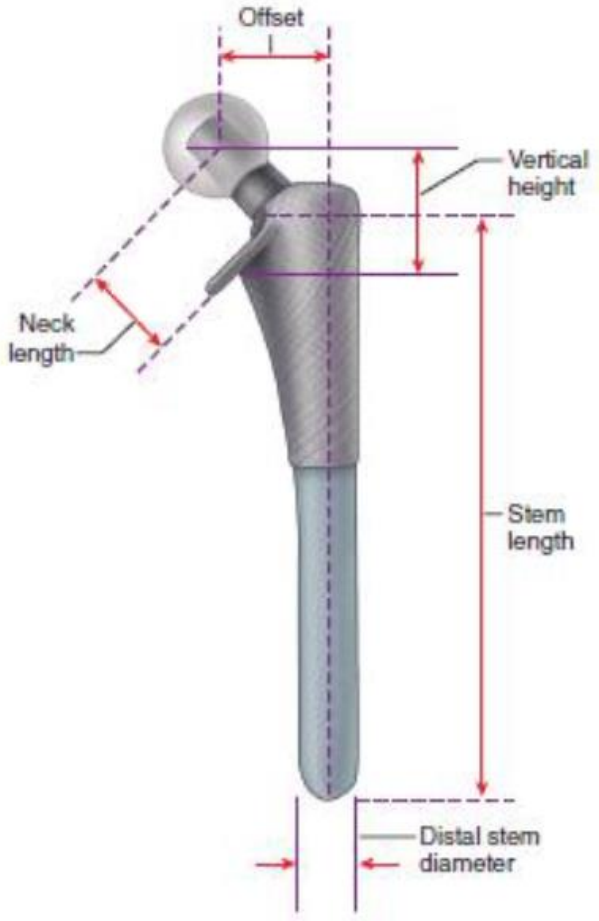

Şekil 14. Total kalça protezi offsetleri

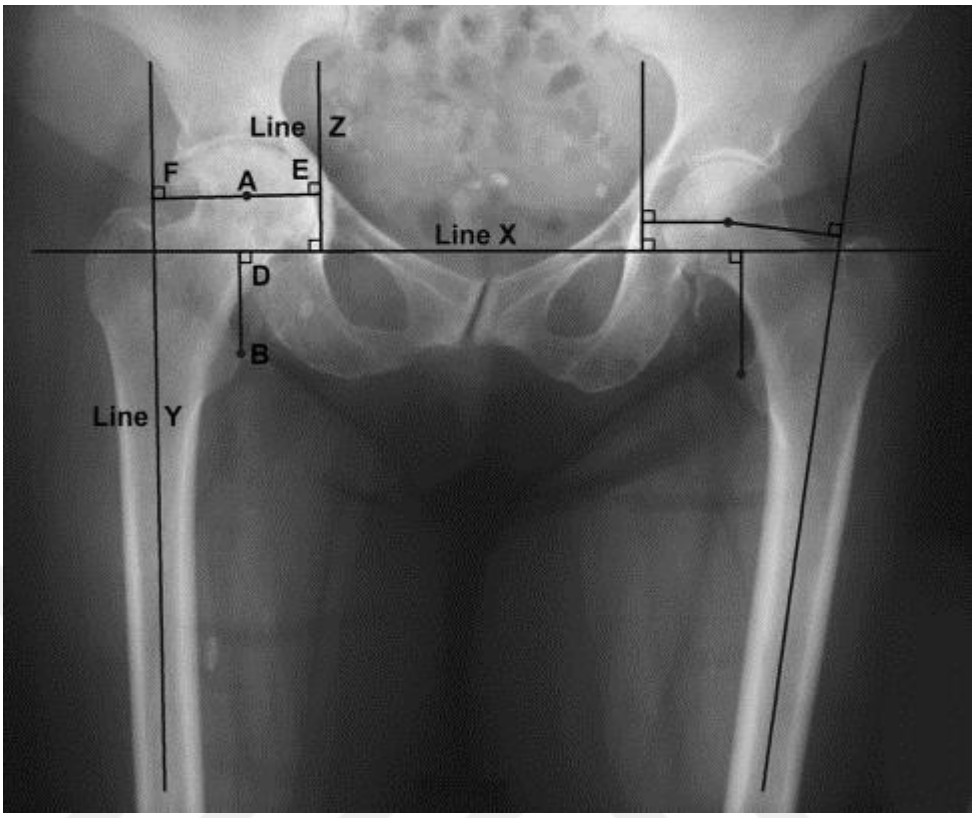

DB: VERTIKAL UZUNLUK (VU)
FE: GLOBAL OFSET.(GO)
FA:FEMORAL OFSET (FO)
AE:ACETABULER OFSET(AO)
CDA:KOLLA DİAFİZER AÇI

Şekil 15. Her iki kalçada radyolojik ölçümler (32)

Vertikal ofset: femur başı orta noktası ile sabit bir refarans nokta arasındaki mesafe ölçülerek bulunur (Şekil 15). Sabit referans noktası olarak örneğin trokanter majör tipi alınabilmektedir. Bacak uzunluğunun eşit olmasının sağlanabilmesi için bu mesafe önemlidir.

Medial ofset: femur başı orta noktası ile femoral sap uzun ekseni boyunca çizilen çizgi arasındaki mesafedir (Şekil 15). Medial offset az olduğu takdirde abdüktör kaldıraç kolunun uzunluğu da azalacak ve bu da kliniği etkilicektir. Medial offsetin fazla olması durumunda ise femoral steme uygulanan yük artacak ve sonuçta sapın kırılmasına ya da stemin gevşemesine sebep olacaktır. Günümüzde kullanılan protezlerde femoral saplardaki boyun uzunluğu 25–50 mm arasında değişmektedir.

Modüler boyunlarda bu mesafede 8–12 mm kadar değişiklik yapılabilmektedir. Bu offset varus veya valgus kalçalarda yapılan total kalça protezinde önemlidir. Varus kalçalarda femur başı ortasının dikey yüksekliği daha azdır ve medial offset nispeten biraz fazladır. Valgus kalçalarda da tam tersine medial offset nispeten daha kısadır.

Global ofset:femur sap uzun ekseni ile ilioiskial çizgi arasındaki mesafedir.

Acetabular offest: femur başı orta noktası ile ilioiskial çizgi arasındaki mesafedir.

Kolla diafizer açı: femur boynunun orta hattından geçen eksen ile femoral sap uzun ekseni boyunca çizilen eksen arasındaki açıdır. Femur'un kollodiyafizer açısı kalça stabilitesinin diğer önemli bir elemanıdır ve normal olarak 120-130 derecedir (ort. 125±7). Bu açının azalmasına koksa vara, artmasına ise koksa valga adı verilir

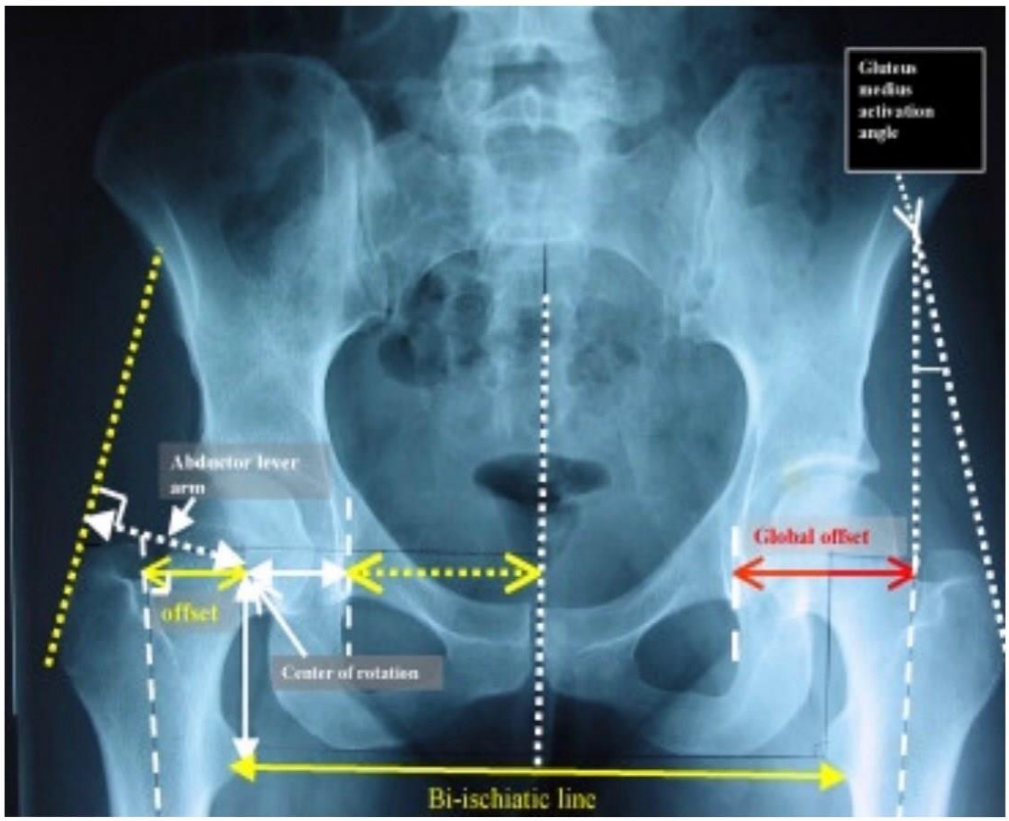

Şekil 16. Kalçadaki radyolojik ölçümler

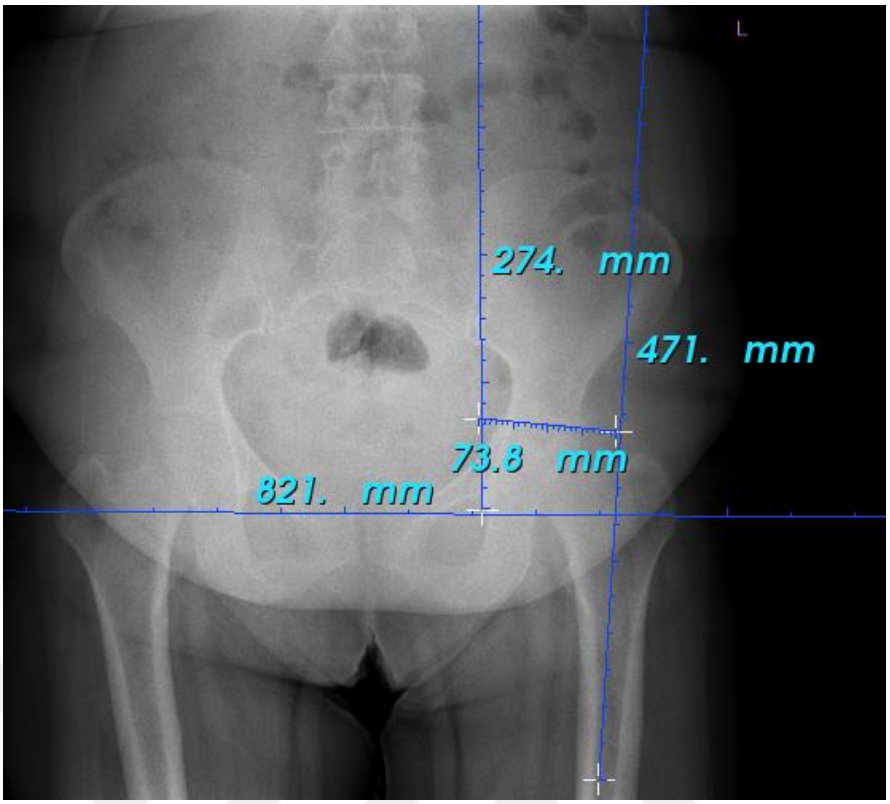

Şekil 17. Global ofset ölçümü

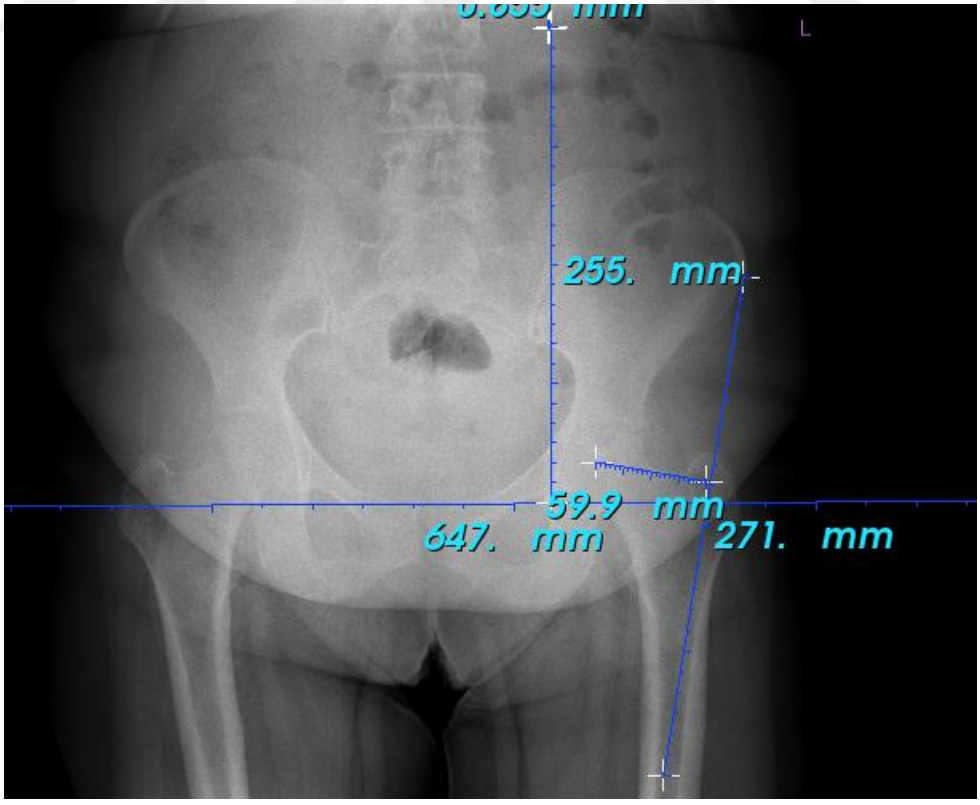

Şekil 18. Femoral ofset ölçümü

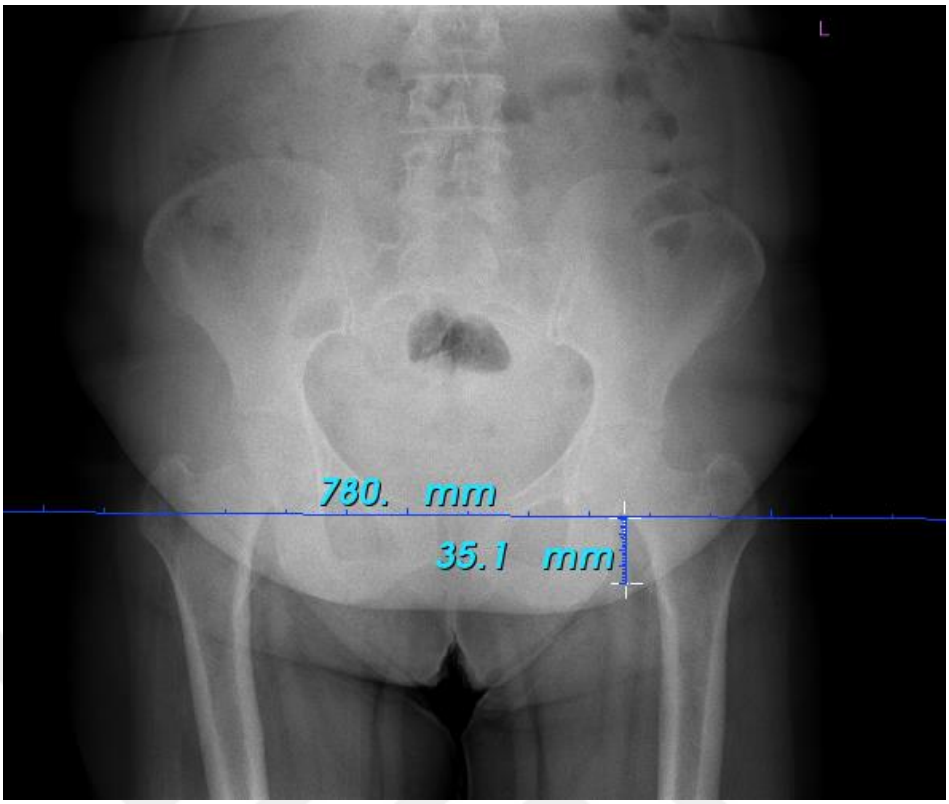

Şekil 19. Vertikal uzunluk ölçümü

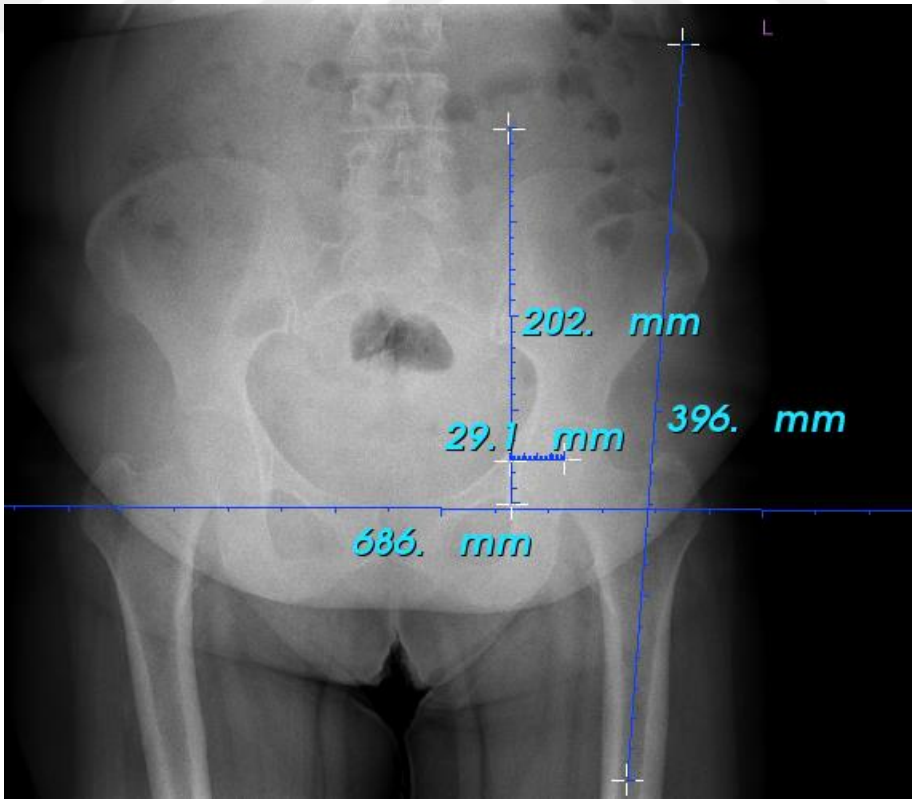

Şekil 20. Acetabular ofset ölçümü

Charnley'in tarifinde asetabular komponent biraz derin konarak vücut ağırlığı kaldıraç kolunun kısaltılması ve osteotomize edilen trokanter majörün laterale tutturularak abduktör mekanizma kaldıraç kolunun uzatılmasıdır. Vücut ağırlık momenti azaltılarak, abduktör kaslara binen kuvvet azalmış olacaktır. Trokanter majörün distale değilde laterale tutturulması abduktör kaldıraç kolunu uzatma amacı bakımından önemlidir. Gelişimsel kalça displazilerinin çoğunda dış rotasyon deformitesi nedeniyle trokanter majör posteriora kaymış ve yine abduktör kaldıraç kolu kısalmıştır. Kısalmış olan kalça dış rotatorları insersiyosundan ayrılarak osteotomize edilen trokanter majörden daha laterale tutturulması Charnley'in felsefesinin temellerinden biridir. Artritik kalçaların çoğunda vücut ağırlığı kaldıraç kolunun abduktör kas kaldıraç koluna oranı 4:1 oranı kadardır. Charnley yöntemiyle kalça artroplastisi sonrası her iki kaldıraç kolunun değiştirilmesi sonucu bu oran 1:1 olmaktadır. Teorik olarak bu oranın düzeltilmesi kalçaya binen yükü %30 oranında azaltmaktadır. Abduktör fonksiyonun efektif hale getirilmesi için, abduktör kaldıraç kolunun yeterliliği ve abduktör gücün inklinasyon açısının sağlanması gereklidir. Bir santimetre kadar lateral deplasmanın bu açının sağlanmasında yeterli olacağı bulunmuştur (25,33).

Total kalça protezi küçük çaplı bir femur başı ile kullanılmışsa başın boyna sıkı oturması için genellikle baş ve boynun çapı birbirine çok yakındır. Bu durumda başın hareket sınırları daha kısa bir hareket genişliği kazanacağından kolayca asetabuler soket kenarına sürtünme yapabilir (Şekil 16). Orjinal Charnley kapta, başın yarıçapına göre 2mm daha fazla derinlik vardır ve soket kenarları eğimli değildir. Bu tasarımda hareket genişliği ancak 90 derecedir. Eğer boyun kolayca asetabuler kapa sürtünme yaparsa kabın kenarlarına ve femoral komponent stemine aşırı güç zorlaması yapacak ve komponentlerde gevşeme ya da eklemde çıkığa yol açacaktır. Sokette aşınma oldukça, bu hareket sınırları daha da azalacak ve sürtünme oluşumu daha da kolaylaşacaktır.

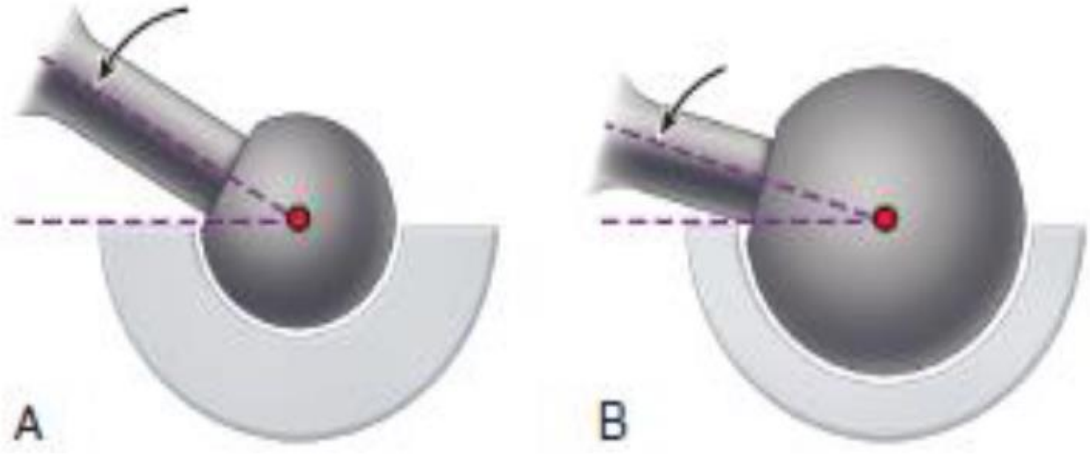

Şekil 21. Her iki kalçada radyolojik ölçümler (22)

Çoğu modern soket tasarımlarında başın yarıçapı ile soketin derinliği aynıdır. Soket kenarları çepeçevre eğimli olduğundan sürtünme oluşmadan daha geniş hareket sınırlarına izin verir. Böylece soket derinliği ve kenar eğiminin yanısıra başın çapı ne kadar büyük olursa kenarlara sürtünme yapmadan o kadar çok hareket genişliğine müsaade eder. Ayrıca küçük çaplı başların laterale yer değiştirme mesafesi daha kısa olduğundan büyük çaplı başlara göre daha kolay disloke olabilirler (34). Kuvvetli bir fibröz kapsül uç hareketler yapılırken elbette dislokasyona direnç gösterecektir. Büyük çaplı başlarda çıkığa yol açabilecek kapsül gerginliği çok daha fazla olduğundan çıkık gelişimi konusunda engel olduğu söylenmektedir.

Asetabular kabı etkileyen sürtünme kuvvetleri; kompresif kuvvetin büyüklüğü, kuvvetlerin yönelimi, sürtünme momenti, protezin geometrisi ve sürtünme katsayısı gibi değişkenlere bağlıdır. Polietilen asetabular komponentle metal baş arasındaki sürtünme katsayısının düşük olması, total kalça artroplastisi için değişmezdir. Bu katsayı normal eklemlerde 0,008 ile 0,02 arasındadır. En düşük katsayı oranı günümüzde kullanılan kalça protezi materyalleri arasında seramik yüzeylerde gösterilmiştir. Seramik yüzeylerde ki bu sürtünme katsayısı 0.01 olarak bulunmuştur (35). Sürtünme katsayısı metal-metal eklemlerde yaklaşık 0,8, metal-yüksek dansiteli polietilen eklemlerde ise 0.02 olarak bulunmuştur (36).

Normal eklemlerde sinovyal sıvı eklem yüzeylerini yağlayan bir madde olarak kabul edilirken bazı araştırmacılar da yağlanmada sinovyal sıvıdan daha çok

eklem hareketlerinin etkili olduğunu savunmaktadırlar. Islanma kabiliyeti terimi, yağlayıcı maddenin diğer materyale olan göreceli afinitesini gösterir. Islanma kabiliyeti, materyal yüzeyine uygulanan yağlayıcı maddenin bir damla kenarının uygulanan materyalle oluşturduğu temas açısı ile ölçülür. Temas açısı düşükse daha çok ıslanabilirlik olarak kabul edilir. Aluminyum ve Zirkonia seramikler metale göre daha yüksek oranda ıslanabilme kabiliyetine sahiptir. Bu materyallerin sinovyal sıvı ortamında polietilenle kullanılınca neden daha az sürtünme katsayısına sahip olduğunu izah edebilir.

Femoral stemin yapıldığı materyal, geometrisi ve ebadı, tespitin metodu ve stemin uzunluğu femurda oluşan stres transferini önemli ölçüde etkiler. Total kalça protezinde en önemli etkisi, stress kalkanı sonrası ortaya çıkan adaptif kemik yeniden şekillenmesi ve implantın desteğini azaltarak gevşemeye, femur ya da stemde kırılmaya neden olabilir (37).

2.4.3. Total kalça Protezi Uygulaması

Total kalça protezi uygulamasında cerrahi sonrası iyi sonuç elde edilmesi temel amacımızdır. İyi sonuç elde etmememizde kullandığımız implantların özelliklerini bilmek ve hastaya göre implant seçmek önemli olup görülebilecek komplikasyonları azaltma açısından önemlidir.

Kurtz ve arkadaşlarının ulusal istatistik enstitüsü verilerine dayanarak 2011 yılında tüm artroplastilerin %50'den fazlasının 65 yaş altı hastalara uygulanacağını hesaplamışlardır. 2030 yılında TKP talebinin %174 artacağını ve genç hastaların TKP olgularının %52'sini oluşturacağını öngörmüşlerdir (38). Bu yüksek oranda artışın beklenmesi uzun ömürlü implant üretimi gereksinimi doğuracaktır.

Günümüz teknolojisinin gelişmesiyle birlikte bilgisayar ortamında kullanılan programlarla şablonlama yapılması ameliyat esnasında veya sonrasında gelişebilecek komplikasyonları azaltmamızda yardımcı olmaktadır (Şekil 17) (39,40). Komponenet malpozisyonu sonrasında çıkık gelişmesi ya da femoral stem veya asetabular kabın yerleştirilmesi sırasında kırık oluşması bu tarz programlarla azaltılabilir. Bu programları kullanırken dikkat edilmesi gereken önemli noktalar mevcut olup bunun en başında uygun grafi çekilmesi gelmektedir.

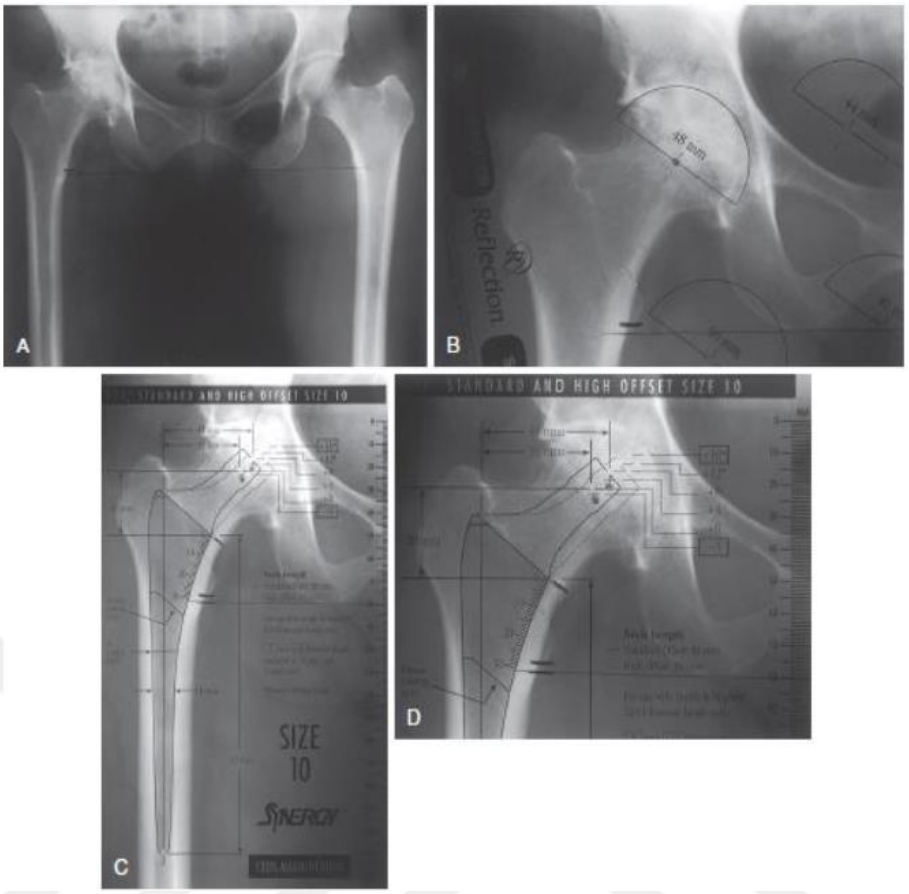

Şekil 22. Her iki kalçada radyolojik ölçümler

2.4.3.1. Cerrahi yaklaşımlar

Anterolateral yaklaşım; ana kas grupları çok fazla kesilmediği için ameliyat sonrası kalça çıkığı riskinin çok az olduğu bir girişimdir (41,42). Kesi, her ikisi de superior gluteal sinir ile innerve edilen gluteus medius ve tensor fasya lata kasları arasından derinleştirilir. Kalçanın üst kısımlarına daha iyi erişim sağlamak için gluteus medius'un ön lifleri ayrılır. Bu yaklaşımın en büyük dezavantajları trokanter majorün anteriorunda lokalize olan m. gluteus medius'un liflerinin ve trokanter majorün 5 cm proksimalinde ilerleyen n. gluteus superior'un zarar görmesi ve bunun sonucunda topallama olmasıdır.

Direkt lateral yaklaşım; Hardinge tarafından popülerize edilmiş olan bu yöntemde abduktörlerin anteriorundan ve kalça eklem kapsülünün ön kısmından geçerek kalça eklemine ulaşılmaktadır (43). Önde gluteus medius ve vastus lateralis kas ve tendonlarından oluşan bir flep oluşturulur. Anterolateral yaklaşımda olduğu gibi en büyük avantajlarından biri posterior yumuşak dokuların korunmasıdır. En

büyük dezavantajı ise, tokanter üzerindeki abduktör mekanizmanın hasar görebilmesi nedeniyle ameliyat sonrası aksama meydana gelebilmesidir (44). Anterolateral yaklaşımla kıyaslandığında daha düşük oranda nörolojik komplikasyon oranları bildirilmiştir (45). Ameliyat sonrası erken dönemde çıkık ihtimali yüksek olan yaşlı ve nörolojik problemi olan hastalarda uygun bir yaklaşım şeklidir (46).

Posterolateral yaklaşım; Gibson tekniği: Hasta lateral pozisyondadır. Spina iliaka posterior superiorun 6-8 cm anteriorunda ve İliak kanadın hemen distalinden proksimal insizyona başlanır. Trokanter majörün anterior kenarı boyunca distale uzanır. Femur boynunca 15-18 cm ilerler Kalça eklemine kolay ve hızlı ulaşmanın güvenli bir metodudur. Abduktor mekanizmaya zarar vermemesi, iliotibial bant fonksiyonunu bozmaması nedeniyle ameliyat sonrası dönemde hızlı rehabilitasyona izin vermesi bu yaklaşımın önemli avantajıdır. Bu yaklaşımda ekartasyon daha rahat iken, hastada oryantasyon daha zor olmaktadır. Anterolateral yaklaşımla kıyaslanırsa daha düşük kanama olmakta, daha iyi abduktor kas gücü korunmaktadır. Ancak daha yüksek kalça dislokasyon oranları rapor edilmiştir. Ayrıca bu yaklasımda dikkatli olunmassa siyatik sinirin hasar görme riski yüksektir. Biz kliniğimizde ve çalışmamızda bu insizyon tekniğini kullandık.

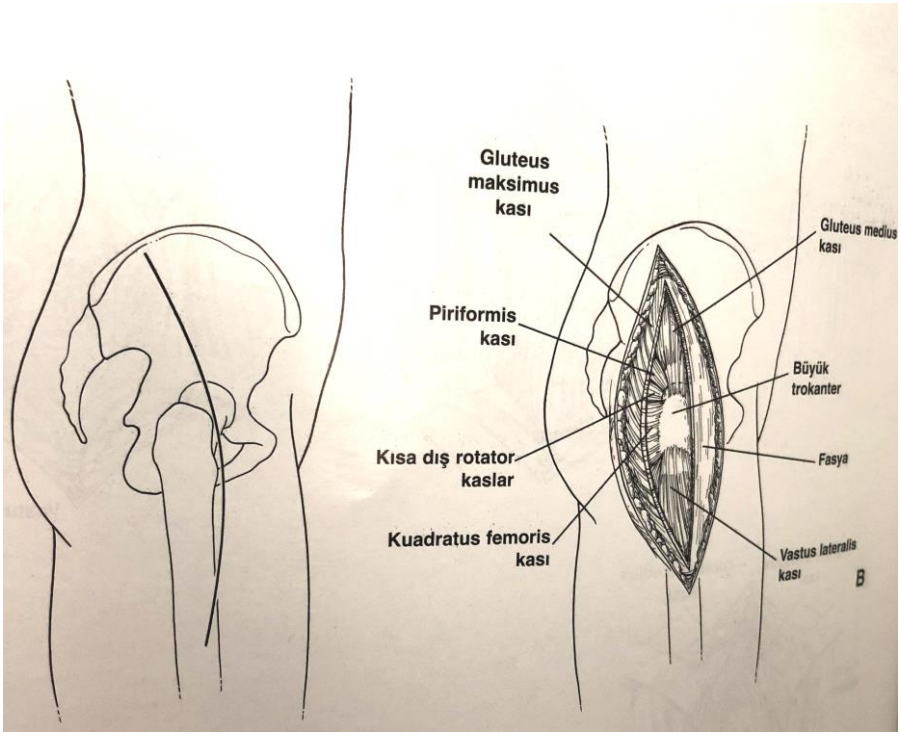

Şekil 23. Posterolateral inziyon(Modifiye gibson) ve Anatomisi

Direk anterior yaklaşım; spina iliaka anterior superior palpe edilerek 2 cm distal ve 2 cm inferiorundan patella hizalanarak yapılan cilt insizyonuyla sartorius ve tensor fasya lata kasları arasından girilir (49). Lateral femoral kutanöz sinirin zarar görmesi, ameliyat esnasında diğer yaklaşımlara göre daha yüksek femur kırığı gelişmesi dezavantajları olarak sayılabilir. Daha az çıkık oranları, abduktor mekanizmaya daha az zarar verme, ameliyat sonrası ağrı azlığı ve rehabilitasyonun rahat olması avantajları olarak gösterilmiştir (50).

2.4.3.2 Total Kalça Artroplastisi

Total kalça artroplastisi, femur medullasına yerleştirilen bir femoral komponent ile asetabuluma yerleştirilen asetabular komponentten oluşur. Asetabular komponentin sementsiz tipleri asetabuluma tutturulan bir dış kap ile buna tespit edilen ve femoral komponentin birleşip eklem yapan bir iç kısımdan oluşur. Femoral komponentin fonksiyonu, kesilen femur baş ve boynun yerini almaktadır. Femur boynunun uzunlugu arttıkça vertikal yükseklik ve medial stem– baş arası artar. Rutinde 8-12 mm arası uzunlukta boyun kullanılır. Koronal plan esas alınarak anteversiyon veya retroversiyon ile boynun ilişkisi sağlanmış olur. Femur boynunun vertikal uzunluğu, trokanter minörden hızasından ölçülür. Vertikal uzunluğu ayarlamak için protezin femur metafizine yerleştiği derinlik belirli olduğundan osteotomi düzeyine müdahale edilmez. Bunun yerine boyun uzunluğu ile ayarlanabilir. Femur başı merkezi ile stemin orta hatından geçen hat arasındaki mesafe medial offsettır. Kollodiafizer açının yüksek olması abduktorların moment kolunu kısaltır ve topallamayı artırır. Bu açının az olması halinde ise stemde yüklenme artar ve gevşemeye veya kırılmaya neden olur. Varustaki kalçalarda rotasyon merkezinin vertikal uzunluğu azalır. Buna bağlı olarak medial offset relatif olarak fazladır. Trokanter majorun yüksekliği, başın merkezi için doğru bir gösterge değildir. Aşırı varus-valgus olan kalçalarda vertikal yükseklik ve medial offset'in restorasyonu zordur. Bu nedenle ilk olarak bacak uzunluğu ve vertikal uzunluk düzeltilir.

Femur boynunun anteversiyonu stabilitede önemlidir. Retrovert boyun posteriora çıkıklara neden olur, aşırı antevert boyun ise anteriora çıkıklara neden

olur. Rotasyonel stabilite için femur proksimalinin, metafizi tamamen doldurması gereklidir.

2.4.3.3.Kalça Protezi Tasarımları ve Tipleri

Sementli protezler

Sementli fiksasyonların avantajları şunlardır;

1) Protezin kemiğe en iyi şekilde oturmasını sağlar.

2) Sementli protez uygulandığı anda stabildir. Rehabilitasyona derhal başlanabilir. Biyolojik fiksasyon için beklemeye gerek yoktur.

3) Protez ile kemik arasında total temas sahası artar. Protezden kemiğe stres aktarımı daha iyi hale gelir. Sementli protezlerde en önemli problem aseptik gevşemedir ve protezin revizyonunu gerektirir. Başlangıçta aseptik gevşemeden sement sorumlu tutulmuş, ancak daha sonra asıl problemin sementleme tekniğinden kaynaklandığı anlaşılmıştır. Operasyon sırasında uygulanan sementin mekanik özelliklerini etkileyen bazı faktörler vardır. Bu faktörler; sement, protez ve kemiğin sıkıca bağlanmasını engellediği için erken dönemde başarısızlığa neden olur. Bunlardan bir kısmı cerrah tarafından kontrol edilir. Bunlar; sementin kalınlığı, kan, yağ ve debris kontaminasyonu, sementi karıştırma tekniği, sement-kemik, sement-protez temas sahası, ortamın ısı ve nemi, semente ilave edilen maddeler (antibiyotik, baryumsülfat gibi), viskozite ve uygulama basıncıdır

Sementli Asetabular Komponentler

Çimentolu komponentlerde erken dönemde güvenilir sonuçlar alınmış olsa da, uzun dönem çalışmalar sonucunda radyografik ve klinik gevşeme gözlenmiştir. Ayrıca çimentolu polietilen kapın yerleştirilmesi aşamasında tecrübeli cerrahların bile zorlandığı problemler (tamamen kansız bir alanın elde edilememesi ve optimum çimento basısı sağlayamama) ile karşılaşılmıştır. Çimentolu asetabular komponent tasarımındaki ve çimentolama tekniklerindeki gelişmelere rağmen, çimentolu asetabular komponentlerin kullanım endikasyonu giderek yaşlı, beklentilerin düşük olduğu durumlarla sınırlanmaktadır. Asetabular komponent çok yüksek dansiteli kalın polietilen ile kaplıdır. Vertikal ve horizontal oluklara sement dolması ile stabilite artırılır. Protez sement arasındaki stabiliteyi artırmak için 3 mm yükseklikte çıkıntılar kullanılır

Sementli asetabular komponentler yerleştirilirken özellikle dikkat edilmesi gereken faktörler vardır;

1) Asetabular komponent yerleştirildiğinde 45° inklinasyon ve 15° anteversiyonda anatomik pozisyonda uygun olmalıdır.

2) Asetabular komponent yerleştirildiğinde komponentin çevresi en az 2-5 mm lik sement tabakası ile sarılı olmalıdır.

3) Asetabular komponent sınırları kemik asetabulum sınırları içinde olmalıdır.

4) Klinik takiplere göre metal arkalıklı asetabular komponentler daha fazla komplikasyon çıkarmaktadır.

Sementli femoral komponentler

Proksimalde sement tabakasına gelen stresleri azaltan bir özellik olan elastik modülüsün yüksek olması nedeni ile en çok kullanılan alaşım, krom kobalt alaşımıdır. Elastik modülüsü yüksek olduğu için proksimal semente binen stresi azaltır. Transvers kesitte stemin medial kesiti geniş olmalıdır, tercihen lateral kenarı daha da geniş olmalıdır. Böylece kompresyon sırasında proksimal sement kütlesine dengeli yüklenme olur. Sementli komponentlerdeki yetmezliğin başlangıcı protezsement komşuluğunda başlamaktadır. Femoral komponent de dikkat edilmesi gerekenler;

Stem medüller kanalın transvers kesitte % 80 ‘ini dolduracak şekilde planlanmalı.

Femoral komponent ideal olarak nötral çakılmalı. Valgusta veya 5° altında varusta çakılmalıdır. 5° üzerinde varusta çakılanlarda progresiv gevşeme, sement kırığı, proksimal kemik rezorbsiyonu riski fazladır.

Femur proksimalinde metafizer bölgede 4 mm distalde 2 mm homojen dağılımı olan sement tabakası olmalı.

İkinci ve ya üçüncü jenerasyon sementleme tekniği kullanılmalı.

Sementsiz protezler

Artroplastinin uzun süreli ve dayanıklı olması isteniyorsa protez ve kemik yüzey arasında mekanik dengenin sağlanması esastır. Sementsiz tespit edilecek protezler için özel bir takım gereklilikler vardır ki, bunları dört grupta toplayabiliriz.

1) Protezin yerleştirileceği boşluk mümkün olduğunca küçük olmalı, yaşayan kemiğin fizyolojik biyomekaniğini mümkün olduğunca az bozmalıdır.

2) Kemiğe endoprotezin ilk tespiti sıkı olmalıdır, ikinci bir ameliyat ihtimalini mümkün olduğunca azaltmalıdır.

3) Protezin dizaynı, stabilizasyonu ve mekanik özellikleri tüm yönlerde sistemi etkileyen kuvvetleri göz önüne almalıdır. Fizyolojik olmayan bazı kuvvetler, 33 kemik rezorbsiyonunu başlatabilir ve hatta primer olarak iyi tespit yapılan olgularda bile gevşeme riskini artırabilir.

4) İmplantın yerleştirilmesi esnasında kemik dokusu hasara uğratılmamalıdır.

Biz de kliniğimizde ve çalışmamızda sementsiz femoral ve acetabular kompanentleri kullandık.

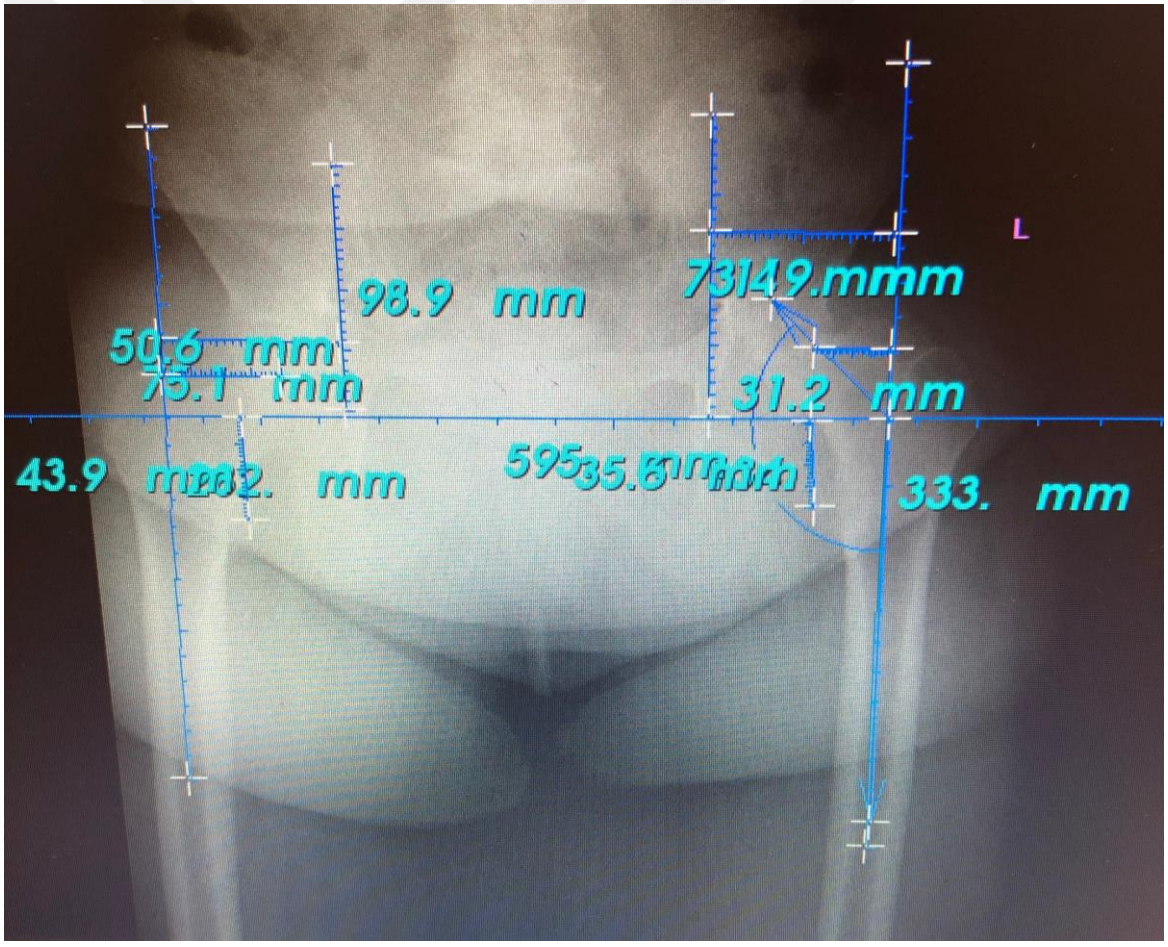

Şekil 24. Her iki kalça radyolojik ölçümler

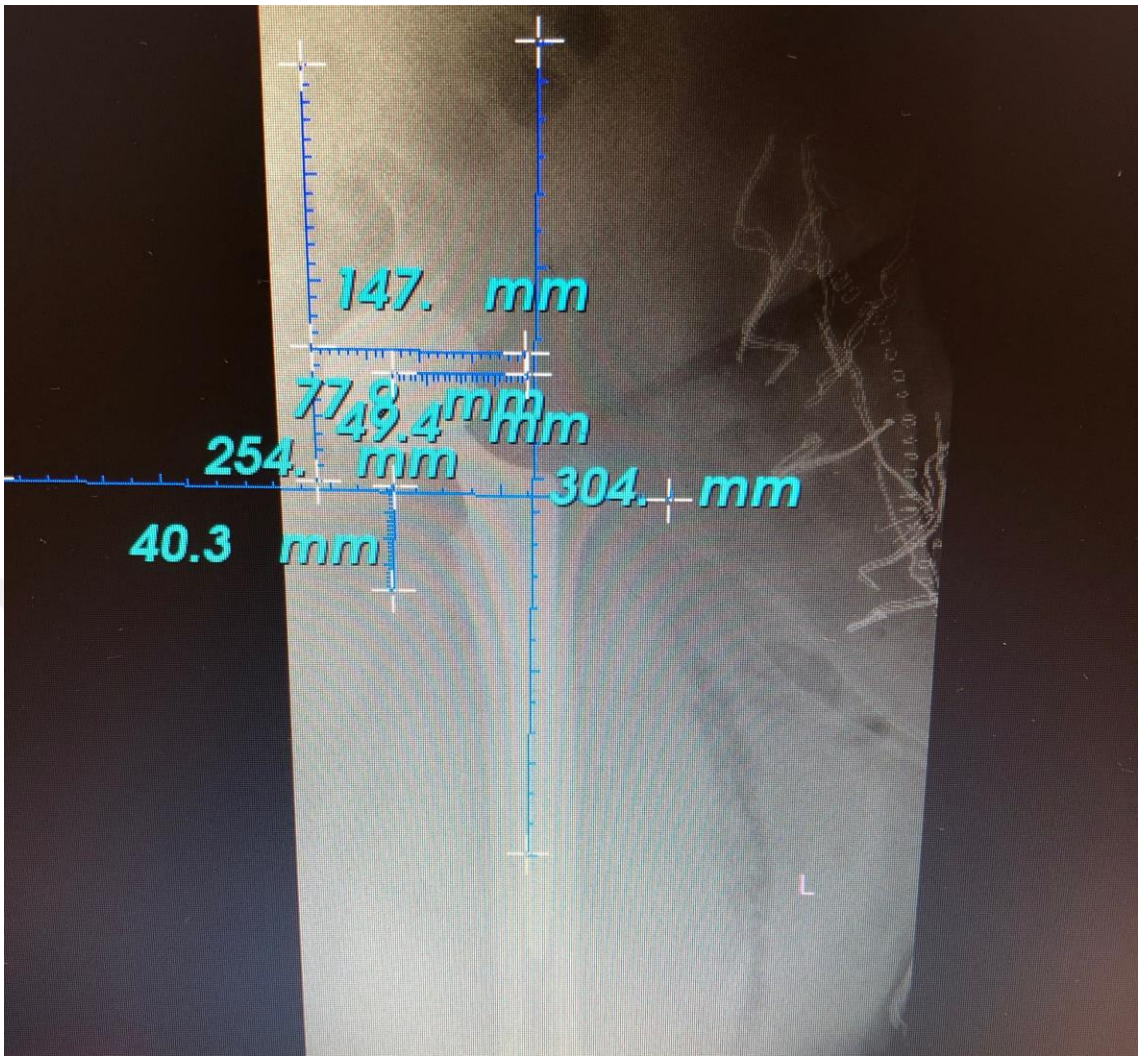

Şekil 25. Ameliyat sonrası kalça ölçümleri

2.4.4. Total Kalça Protezi Uygulamasında Görülen Komplikasyonlar

Total kalça artroplastisi sonrası görülebilen komplikasyonların ne zaman ortaya çıktığını ve bunlarla nasıl başa çıkılabileceğini iyi bilmek gerekir. Hematom, tromboemboli veya sinir arazı gibi bazı komplikasyonlar ameliyat sonrası erken dönemde görülür. Gevşeme, komponent kırılmaları ve osteoliz gibi komplikasyonlar ise total kalça protezi uygulamalarından yıllar sonra görülebilir. Enfeksiyon, çıkık ve femur kırığı gibi bazı komplikasyonlar ise ameliyat sonrası dönemde veya birkaç faktöre bağlı olarak herhangi bir zamanda görülebilir.

Total kalça artroplastisi sonrası rapor edilen mortalite oranları ilk ay için %0,35 olarak gösterilmiştir. İlk 3 ay için mortalite, primer total kalça artroplastisi için %1 ve revizyon cerrahisi için %2,6 olarak gösterilmiştir.

Artmış mortalite oranları; 70 yaş üstü, erkek cinsiyet, Amerikan Anesteziyoloji Derneği (ASA) sınıfı 2'den büyük, önceden var olan kardiyak hastalık veya böbrek yetmezliği ile ilişkili bulunmuştur. Tüm hastalarda ameliyat öncesi dikkatli tıbbi değerlendirme yapılması gerekmekle birlikte bu risk faktörleri olan hastalarda ameliyat sonrasında özel dikkat gösterilmesi gerekmektedir (16).

Damar ve sinir yaralanmalası genellikle doğrudan cerrahi trava, manipülasyonlar, traksiyon, ekartörlerin basısı ve vidanın yerleştirilmesi esnasında meydana gelen zedelenmeye bağlı olarak oluşabilir. Transasetabular vidaların yerleştirilmesi için en uygun kadran 25mm daha kalın olan arka ve üst kadrandır (55).

TKP uygulamalarının ardından görülen periferik sinir yaralanma sıklığı %0.5-3 arasında değişmekte iken revizyon operasyonlarında bu oran %2.9-7.6'dır (64). Bu komplikasyonun önemli bir kısmını siyatik sinir zedelenmesi oluşturur. Sinir yaralanmasında traksiyon ve kompresyon gibi faktörlerin etkili olduğu düşünülmektedir. İskemik sinir yaralanması genellikle traksiyon ve komporesyonla birlikte oluşur. Fibular sinir felcinin alt ekstremitede 2.7cm, siyatik sinir felcinin ise 4.4cm uzamayla görülebileceği bildirilmiştir (65).

Cerrahi sırasında hemostaz yapılması hematom oluşmasına engel olunması konusunda en iyi yoludur. Yaygın kanama kaynaklarını; ligamentum teres, transvers asetabular ligaman, inferior asetabular osteofite yakın obturator damarlarının dalları, gluteus maksimus insersiyosunda derin profunda femorisin ilk perforan dalı, anterior kapsül yakınındaki femoral damarlar, alt ve üst gluteal damarların dalları oluşturmaktadır. Geç kanama (postoperatif 1 hafta), anevrizma veya iliopsoas kasına impingement nedeniyle olabilir (Şekil 19).

Tromboemboli; TKA'nın en yaygın görülen ciddi komplikasyonu olan tromboemboli operasyondan sonraki üç ay içerisinde gerçekleşen ölümlerin büyük bölümünden ve TKA sonrası gerçekleşen ölümlerin de %50'sinden sorumludur. TKA uygulamasından sonra derin ven trombozu (DVT) ortaya çıkma sıklığı %45-50, pulmoner emboli ortaya çıkma sıklığı %4.6-19.7 ve pulmoner emboliden sonra ölüm sıklığı da tedavi edilemeyen fakalarda %2 olarak bildirilmiştir. DVT riskini kadın cinsiyet, ameliyat sonrası yatak istirahati ve hareketsiz kalma, konjestif kalp yetmezliği, oral kontraseptif ve hormon kullanımı gibi faktörler artırmaktadır. DVT

tanısında doppler USG, iyot 125 işaretli fibrinojen kullanılabilirse de en güvenilir yöntem venografidir (72).

Tromboemboli proflaksisinde mekanik ve farmakolojik yöntemler kullanılmaktadır. Mekanik yöntemler aralıklı pnömatik kompresyon çorabı, elevasyon, aktif ve pasif egzersizler iken kullanılan farmakolojik ajanlar ise aspirin, coumadin, dekstran, warfarin, ergotamin, heparin ve türevleridir.

TKA uygulamasının ardından ortaya çıkabilecek en kötü komplikasyonlardan birisi enfeksiyondur. Tedavisi güç ve sonuçları kötü olabileceği için korunma son derece önemlidir. Charnley'in standart ameliyathane koşullarında ve antibiyotik profilaksisis uygulanmadan yapmış olduğu serideki enfeksiyon oranını %7 olarak bildirmiş iken proflaktik antibiyotik kullanımı, laminar hava akımlı ameliyathane ve ameliyat personelinin ameliyat ortamından tam olarak izole edildiği cerrahi giysilerle bu oranın %0.5 olduğunu tespit etmiştir. TKA uygulamasından sonra görülen erken ve geç enfeksiyon oranının %0.4-3.9 arasında olduğu bildirilmektedir (73). Tsukayama (73) yapmış olduğu çalışmada TKP'den sonra enfeksiyonu dört grup altında toplamıştır;

Erken postoperatif enfeksiyon: Ameliyat sonrası ilk ay görülür.

Geç kronik enfeksiyon: Ameliyattan sonraki 1. aydan sonra görülür, semptomlar sinsi başlangıçlıdır.

Akut hematojen enfeksiyon: Ameliyattan sonraki 1. aydan sonra görülür, semptomlar akut başlangıçlıdır.

Ameliyat esnasındaki pozitif kültür: Revizyon cerrahi sırasında görülür.

Gevşeme; TKP sonrası oluşan mekanik önemli komplikasyonlardandır. İmplantla kemik arasındaki mekanik ve biyolojik etkileşim kemik ara yüzey ve protez üzerindeki yüklenmenin miktarını belirlemekte olup bu etkileşim gevşemeye neden olan faktörler için zemin hazırlar. Çimentolu TKP'de implant fiksasyonu ve protezden kemiğe yük transferi çimento vasıtasıyla olurken çimentosuzlarda ise implant-kemik ara yüzey aracılığıyla olur. Medüllar kanalın oyulması esnasında meydana gelen kemik devaskülarizasyonu ve implant materyaline karşı oluşabilen doku reaksiyonu gibi biyolojik faktörler gevşemede etkili olabilir. TKA uyguılamasından bir müddet sonra ortaya çıkan kalça ağrısının ayırıcı tanısında bazen zorluk yaşanmakta, bilhassa gevşeme ya da enfeksiyon denilebilmesi güç

olmaktadır. Tanıda aynı zamanda belirli aralıklar ile çekilen direkt grafiler, sintigrafi, kalça aspirasyonu ve kan tahlilleri yol göstericidir. Çimentosuz TKP'de sintigrafi daha az önem arz eder. Bilhassa femoral stem çevresinde meydana gelen kemik büyümesi sintigrafide farklı yorumlara neden olabilmektedir.

Medial offset az olduğu zaman abdüktör kaldıraç kolunun uzunluğu da azalacaktır.Medial offsetin fazla olması durumunda ise femoral sapa binen yük artacak ve sonuçta sapın kırılmasına veya gevşemesine neden olacaktır.

Osteoliz metal-kemik ya da kemik-çimento aralığında partiküller tarafından tetiklenen biyolojik bir süreç olup mekanik instabiliteye neden olarak aseptik gevşemeye ya da gevşeme olmaksızın geniş lokal kemik kaybına neden olur. Radyolusen zonun 2mm'den fazla ya da tüm protez çevresinde olduğu durumlarda klinik olarak gevşeme riskinden söz edilebilir. Bu konuda polietilenin etkili olduğu histolojik çalışmalarla, sementsiz asetabulumda direkt polietilen temasına bağlı osteoliz oranının arttığını ileri süren çalışmalar bulunmasına karşın gevşeme olsun veya olmasın çoğu sementsiz protez için osteoliz bildirilmiştir (75,76).

Komponentte gevşemenin başlamasından sonra kemik kaybı daha da hızlanmaktadır. Cerrahi tedavinin özü osteolitik lezyonun ve partikl oluşumuna neden olan yıpranmış yüzeylerin ortamdan uzaklaştırılmasıdır. TKP'den sonra %90'a varan oranlarda heterotopik ossifikasyon olduğu bildirilmiştir. Genellikle asemptomatik olmasına karşın vakaların %7'sinde ağır ve hareket kısıtlılığına neden olabilir Brooker tarafından 1973'te yayımlanan ve 100 vaka üzerinde gerçekleştirilen çalışmada heterotipik kemik oluşumunun %21 olduğu bildirilmiş, fakat kemik eklem köprüsü olmadığı müddetçe kalça fonksiyonlarının fazla etkilenmediği belirtilmiştir (77). Duck ve arkadaşları tarafından yapılan bir başka çalışmada çimentolu protezler ile çimentosuz protezler arasında heterotopik kemik oluşumu bakımından önemli bir fark olmadığı bildirilmiştir (78). Femurun hazırlanması esnasında ortaya çıkan kemik partiküllerinin heterotopik ossifikasyonu uyarıyor olabileceği ifade edilmektedir. Korunmada efektif yıkamayla bu partiküllerin uzaklaştırılması önerilmektedir (79). Etiyoloji tam olarak anlaşılamamış olup ameliyat esnasında kas iskemisi ve çevre dokuya yayılan kemik partikülleri sorumlu tutulmuştur. Mezenşimal hücrelerin osteoblasta değişimi sonucunda osteoid matriks ve osteosit oluşumundan sonra oluştuğu düşünülmektedir (80).

Total kalça protezi ameliyatı sonrasında her iki ekstremitenin eşit uzunlukta olması idealdir. Eşitlik olması için iyi bir preoperatif değerlendirme gerekmektedir. Yapılan bir çalışmada 1114 hastada yapılan total kalça protezi sonrasında %30 hastada boy eşitsizlik farkı şikâyeti saptanmış ancak bunların %36'sında radyolojik olarak doğrulanmıştır (81).

2.4.5. Total Kalça Protezi Kontrendikasyonları

Total kalça artroplastisi %1-2 oranında ciddi komplikasyon ve mortalite potansiyeli olan majör bir cerrahi girişimdir Total kalça artroplastisi için mutlak kontrendikasyonlar; kalça eklemi veya herhangi bir bölgede aktif enfeksiyon olması, morbidite ve mortalite riskini önemli ölçüde arttıracak ek hastalık bulunmasıdır. Göreceli kontrendikasyonlar; morbid obezite, tütün kullanımı, ciddi osteoporoz, psöriazis gibi tedavi edilmemiş deri hastalıkları, abduktor kas grubunun tam ya da kısmi yetersizliği olarak sayılabilir (82).

3. MATERYAL VE METOD

3.1. Araştırmanın Amacı

Bu araştırmada total kalça protezi yapılan hastalarda offset restorasyonunun öneminin belirlenmesi amaçlanmıştır. Bu amaç doğrultusunda "total kalça artoplastisi sırasında düzenlenen global, medial ve femoral offset'in klinik sonuçlar üzerine etkisi var mıdır?" sorusuna yanıt aranmıştır.

3.2. Gereç ve Yöntem

Bu çalışmaya Adana Şehir Eğitim ve Araştırma Hastanesi Ortopedi ve Travmatoloji Kliniğinde Ocak 2015 ile Aralık 2018 tarihleri arasında primer koksartroz nedeniyle total kalça artroplastisi (TKA) yapılan 100 hasta dahil edildi. Displazik zeminde oluşan koksartozlar, revizyon kalça artroplastileri ve enflamatuar artrit nedeniyle yapılan artroplastiler çalışmaya dahil edilmedi. Hastaların pelvis ön - arka ve bacak uzunluk grafileri (Philips X-ray C50 High röntgen cihazı) çekildi. Röntgenleri çekerken standart bir protokol uygulandı. Anteroposterior AP kalça grafisi hasta yatar pozisyonda anteversiyonu düzelterek 15 derece iç rotasyonda grafiler çekildi. Boy ve kilo ölçümü yapılarak Vücüt kitle indeksi (VKİ) kayıt edildi. Grafiler bu konuda deneyimli 2 ayrı röntgen teknisyeni tarafından aynı cihazla ve aynı teknikle çekildi. Radyolojik ölçümler 2 ayrı deneyimli ortopedi ve travatoloji uzmanı tarafından ölçülerek ortalama değeri alınarak veri tabanı oluşturldu. Radyolojik olarak hastaların ameliyat öncesi ve sonrası medial ofset (MO),Asetabular ofset(AO), global ofset (GO), vertikal uzunluk (VU), kollodiafizer açıları (CDA) ölçüldü. Hastaların klinik sonuçları Harris kalça skoru (HKS) ve SF-36 yaşam kalite ölçeğine göre değerlendirilip puanlandı.



Şekil 26. Hastalarda kullandığımız femoral stem

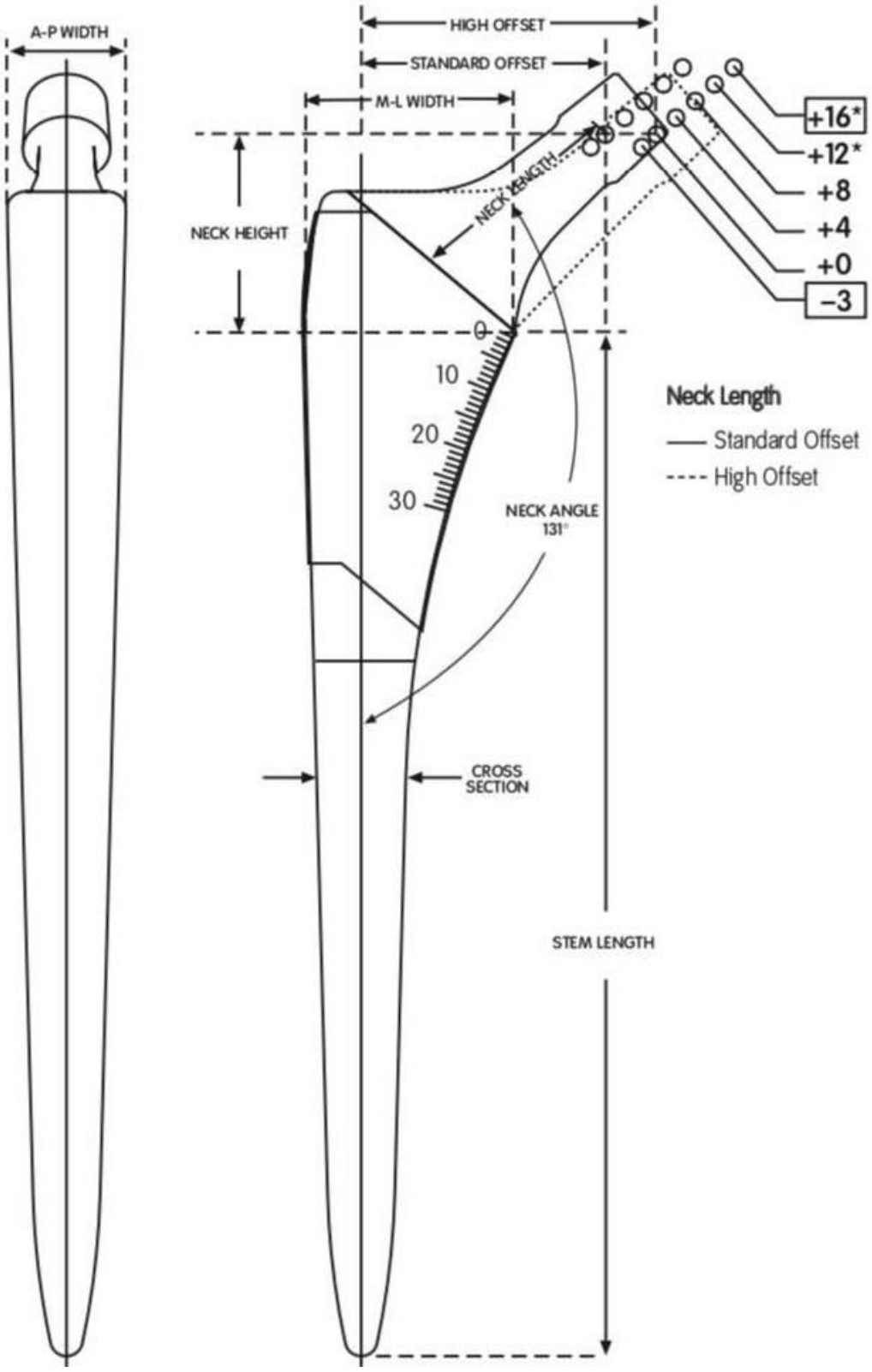

Şekil 27. Femoral stem

3.3. Verilerin Analizi

Çalışmadan elde edilen veriler SPSS 21.0 paket programı ile analiz edilmiştir. Tanımlayıcı istatistikler olarak ortalama, standart sapma (±) ve yüzdelik dağılımlar verilmiştir. Cinsiyete göre operasyon öncesi ve sonrası Harris Skoru, Vertikal Uzunluk VU,Global offset GO,Asetabular offset AO,Femoral offset FO,Colladiafizer açı CDI değerleri arasında farklılık olup olmadığını tespit etmek için bağımsız örneklem t testi kullanılmıştır. Operasyon öncesi ve sonrası Harris Skoru, Vertikal Uzunluk VU, Global offset GO, Asetabular offset AO, Femoral offset FO, Colladiafizer açı CDI değerleri arasındaki değişimin farklı olup olmadığını belirlemek için eşleşmiş örneklem t testi kullanılmıştır. Parametreler arasındaki ilişkileri tespit etmek için Spearman Korelasyon analizi kullanılmıştır. Elde edilen sonuçlar %95 ($p<0.05$) düzeyinde değerlendirilmiştir.

4. BULGULAR

Çalışmadan elde edilen bulgular aşağıda tablolar halinde sunulmuştur.

Tablo 1. Hastaların cinsiyetine göre dağılımı

		N	Yüzde (%)
Cinsiyet	Kadın	40	40.0
	Erkek	60	60.0
	Toplam	100	100.0

Yapmış olduğumuz çalışmaya toplam 100 hasta dahil edilmiş olup bunlardan 60'ı (%60) erkek, 40'ı (%40) ise kadındır (Tablo 1).

Tablo 2. Hastaların cinsiyetine göre boy, kilo ve BMI değerlerinin karşılaştırılması

	Cinsiyet	N	Ortalama	Ss (±)	T	P
Boy	Kadın	40	162.5750	2.20591	-22.653	.000
	Erkek	60	180.6167	4.69797		
Kilo	Kadın	40	67.3750	3.81419	-9.291	.000
	Erkek	60	84.9500	11.53392		
BMI	Kadın	40	25.4695	.78740	-1.065	.290
	Erkek	60	25.9810	2.96510		

Hastaların cinsiyetine göre boy, kilo ve BMI değerleri arasında farklılık olup olmadığını tespit etmek için yapılan bağımsız örneklem t testi neticesinde erkek hastaların boy ve kilolarının kadınlardan anlamlı şekilde yüksek olduğu ($p<0.001$), BMI değerleri açısından ise gruplar arasında anlamlı fark olmadığı ($p>0.05$) görülmüştür (Tablo 2).

Tablo 3. Hastaların cinsiyetine göre operasyon öncesi opere taraf Harris Skoru, VU, GO, FO, AO ve CDI değerlerinin karşılaştırılması

		N	Ortalama	Ss (±)	T	P
Opere taraf Preop Harris Skoru	Kadın	40	47.1000	20.74979	-3.371	.001
	Erkek	60	58.8167	14.03687		
Opere taraf Preop VU	Kadın	40	37.4750	2.74458	-5.378	.000
	Erkek	60	40.3800	9.96182		
Opere taraf Preop GO	Kadın	40	66.4500	8.08887	-6.374	.000
	Erkek	60	70.5783	5.09290		
Opere taraf Preop FO	Kadın	40	34.9425	3.60035	-3.878	.000
	Erkek	60	39.8550	4.70857		
Opere taraf Preop AO	Kadın	40	31.3075	9.56622	-5.005	.000
	Erkek	60	30.2233	4.54560		
Opere taraf Preop CDI	Kadın	40	127.5000	10.67708	5.024	.000
	Erkek	60	132.4667	8.18528		

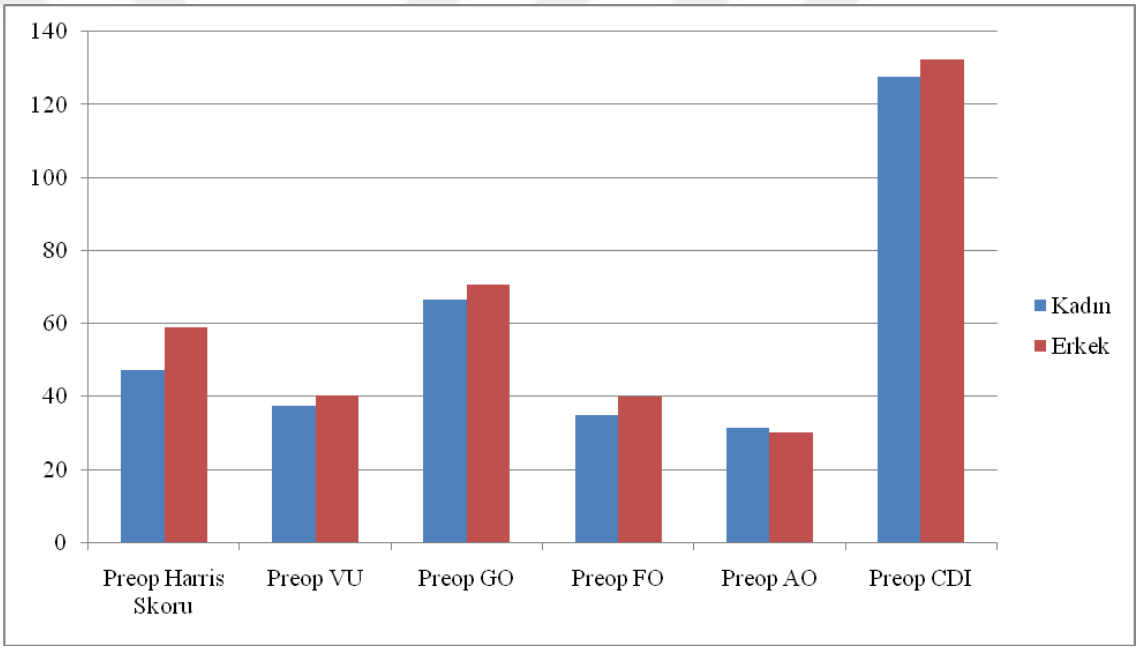

Grafik 1. Hastaların cinsiyetine göre operasyon öncesi opere taraf Harris Skoru, VU, GO, FO, AO ve CDI ortalamaları

Hastaların cinsiyetine göre operasyon öncesi opere taraf Harris Skoru, VU, GO, FO, AO ve CDI değerleri açısından farklılık olup olmadığını tespit etmek için yapılan bağımsız örneklem t testi neticesinde erkeklerde Preop Harris Skorunun, Preop VU, GO, FO ve CDI değerlerinin kadınlardan anlamlı şekilde yüksek, AO değerlerinin ise anlamlı şekilde düşük olduğu ($p<0.001$) görülmüştür (Tablo 3).

Tablo 4. Hastaların cinsiyetine göre operasyon sonrası opere taraf Harris Skoru, VU, GO, FO, AO ve CDI değerlerinin karşılaştırılması

Opere taraf Postop Harris Skoru	Kadın	40	86.25000	8.74936	-.024	.981
	Erkek	60	86.2833	4.82961		
Postop VU	Kadın	40	37.3650	6.44557	-5.351	.000
	Erkek	60	43.6717	5.28391		
Postop GO	Kadın	40	69.3775	9.75546	-2.321	.022
	Erkek	60	74.0667	9.99303		
Postop FO	Kadın	40	43.6300	6.45820	-4.483	.000
	Erkek	60	48.6500	4.73385		
Postop AO	Kadın	40	26.4725	3.44160	-3.882	.000
	Erkek	60	29.2167	3.47759		
Postop CDI	Kadın	40	132.7500	8.53575	-.571	.570
	Erkek	60	133.4000	1.88841		

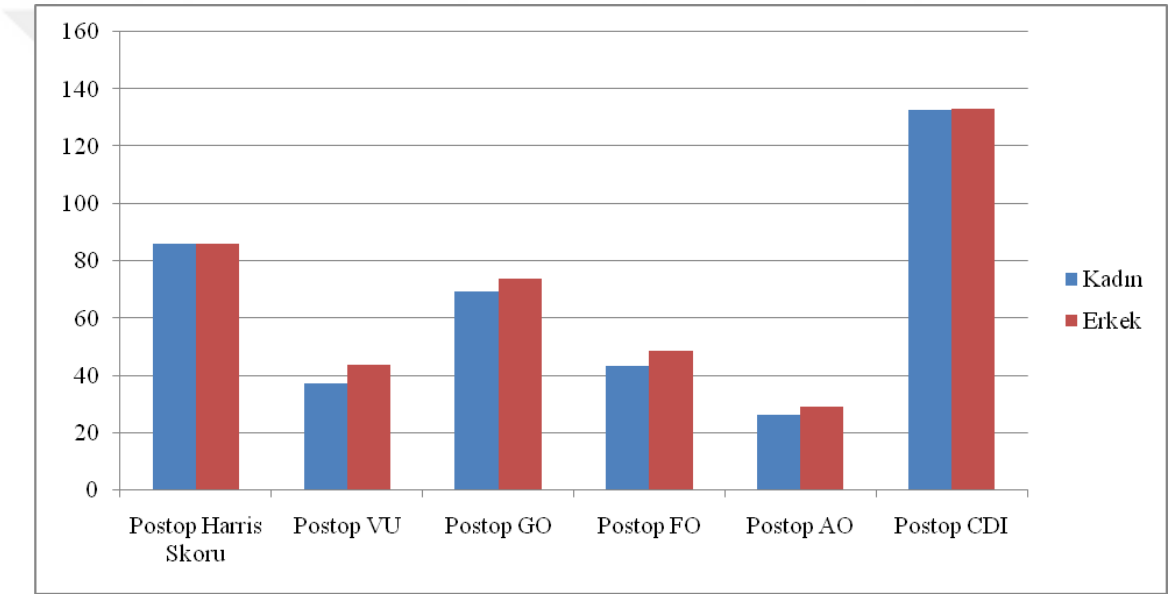

Grafik 2. Hastaların cinsiyetine göre operasyon sonrası opere taraf Harris Skoru, VU, GO, FO, AO ve CDI ortalamaları

Hastaların cinsiyetine göre operasyon sonrası opere taraf Harris Skoru, VU, GO, FO, AO ve CDI değerleri açısından farklılık olup olmadığını tespit etmek için yapılan bağımsız örneklem t testi neticesinde erkeklerde Postop VU, GO ve FO değerlerinin kadınlardan anlamlı şekilde yüksek görülmüştür (Tablo 4).

Tablo 5. Operasyon öncesi sağlam taraf ve opere taraf Harris Skoru, VU, GO, FO, AO ve CDI değerlerinin karşılaştırılması

		Ortalamalar Farkı	Ss (±)	t	P
Pair 1	Sağlam Taraf PreopHarris – Opere Taraf PreopHarris	45.87000	17.89738	25.629	.000
Pair 2	Sağlam Taraf PreopVU - Opere Taraf PreopVU	3.51500	8.15206	4.312	.000
Pair 3	Sağlam Taraf PreopGO - Opere Taraf PreopGO	2.71300	4.84884	5.595	.000
Pair 4	Sağlam Taraf PreopFO - Opere Taraf PreopFO	7.35100	7.12292	10.320	.000
Pair 5	Sağlam Taraf PreopAO - Opere Taraf PreopAO	-4.25800	7.66063	-5.558	.000
Pair 6	Sağlam Taraf PreopCDI - Opere Taraf PreopCDI	2.18000	11.33456	1.923	.057

Sağlam taraf ve opere taraf Harris skoru, VU, GO, FO, AO ve CDI değerleri arasında farklılık olup olmadığını tespit etmek için yapılan eşleşmiş örneklem t testi (Paired Samples t Test) neticesinde CDI değerleri haricindeki tüm parametrelerdeki değişimin istatistiksel açıdan anlamlı olduğu görülmüştür ($p<0.001$) (Tablo 5).

Tablo 6. Operasyon öncesi ve sonrası Harris Skoru, VU, GO, FO, AO ve CDI ortalamaları

	Ortalama	Ss (±)
Preop Harris	54.1300	17.89738
Postop Harris	86.2700	6.63760
Preop VU	39.2180	8.00968
Postop VU	41.1490	6.53051
Preop GO	68.9270	6.73534
Postop GO	72.1910	10.11603
Preop FO	37.8900	4.91626
Postop FO	46.6420	5.99123
Preop AO	30.6570	6.97491
Postop AO	28.1190	3.70121
Preop CDI	130.4800	9.52984
Postop CDI	133.1400	5.56145

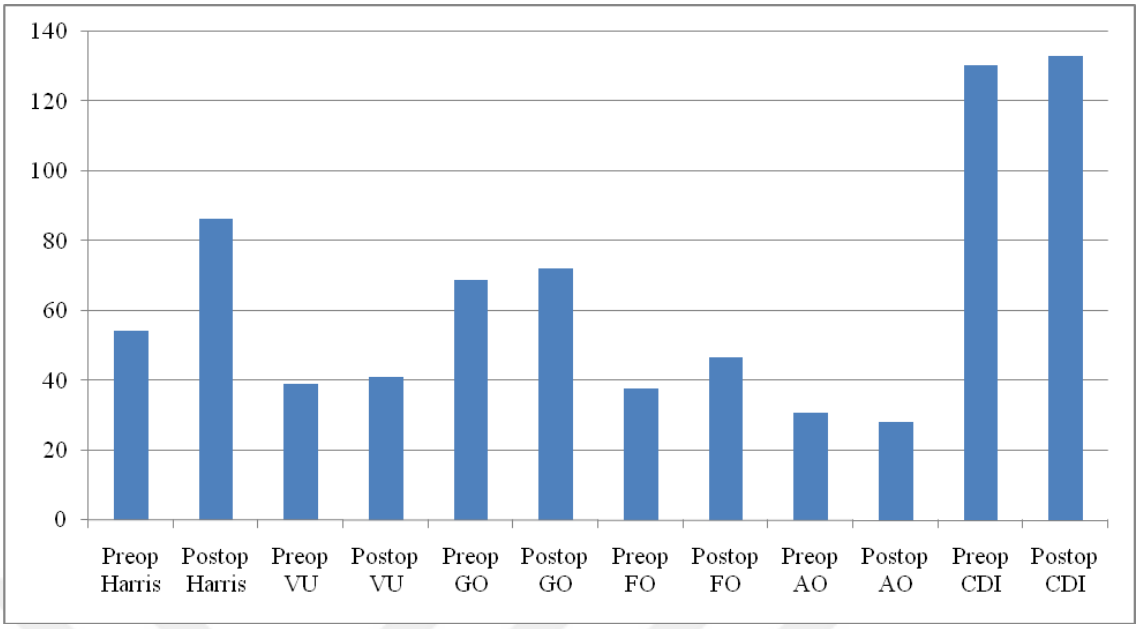

Grafik 3. Hastaların operasyon öncesi ve sonrası Harris Skoru, VU, GO, FO, AO ve CDI ortalamaları

Tablo 7. Operasyon öncesi ve sonrası opere taraf Harris Skoru, VU, GO, FO, AO ve CDI değerlerinin karşılaştırılması

		Ortalamalar Farkı	Ss (±)	t	P
Pair 1	Preop Harris – Postop Harris	-32,14000	12,50052	-25.711	.000
Pair 2	Preop VU – Postop VU	-1,93100	7,70491	-2.506	.014
Pair 3	Preop GO – Postop GO	-3,26400	9,69690	-3.366	.001
Pair 4	Preop FO – Postop FO	-8,75200	6,33240	-13.821	.000
Pair 5	Preop AO – Postop AO	2,53800	6,75910	3.755	.000
Pair 6	Preop CDI – Postop CDI	-2,66000	9,48920	-2.803	.006

Sağlam taraf ve opere taraf Harris skoru, VU, GO, FO, AO ve CDI değerleri arasında farklılık olup olmadığını tespit etmek için yapılan eşleşmiş örneklem t testi (Paired Samples t Test) neticesinde tüm parametrelerdeki değişimin istatistiksel açıdan anlamlı olduğu görülmüştür ($p<0.001$) (Tablo 7).

Tablo 8. Operasyon sonrası VU, GO, FO, AO ve CDI değerleri ile Harris Skoru arasındaki ilişki

			Postop VU	Postop GO	Postop FO	Postop AO	Postop CDI	Postop Harris
Spearman's rho	Postop VU	R	1,000	-,015	,310**	,262**	,061	,035
		P	.	,882	,002	,009	,546	,730
		N	100	100	100	100	100	100
	Postop GO	R	-,015	1,000	,620**	,032	,395**	-,663**
		P	,882	.	,000	,750	,000	,000
		N	100	100	100	100	100	100
	Postop FO	R	,310**	,620**	1,000	,218*	,192	-,437**
		P	,002	,000	.	,029	,056	,000
		N	100	100	100	100	100	100
	Postop AO	R	,262**	,032	,218*	1,000	,104	-,040
		P	,009	,750	,029	.	,302	,694
		N	100	100	100	100	100	100
	Postop CDI	R	,061	,395**	,192	,104	1,000	-,462**
		P	,546	,000	,056	,302	.	,000
		N	100	100	100	100	100	100
	Postop Harris	R	,035	-,663**	-,437**	-,040	-,462**	1,000
		P	,730	,000	,000	,694	,000	.
		N	100	100	100	100	100	100

Operasyon sonrası VU, GO, FO, AO ve CDI değerleri ile Harris Skoru arasındaki ilişkiyi tespit etmek için yapılan Spearman Korelasyon analizi neticesinde Postop GO ile Postop Harris Skoru arasında negatif yönlü, yüksek şiddette ve anlamlı bir ilişki ($r = -.663$; $p<0.001$); postop FO ile Postop Harris Skoru arasında negatif yönlü, orta şiddette ve anlamlı bir ilişki ($r = -.437$; $p<0.001$); postop CDI ile Postop Harris Skoru arasında negatif yönlü, orta şiddette ve anlamlı bir ilişki ($r = -.632$; $p<0.001$) olduğu tespit edilmiştir (Tablo 8).

5. TARTIŞMA ve SONUÇ

Total kalça artroplastisi (TKA) temel olarak kalça ekleminin normal fonksiyonel işlevini yerine getirmediği ve sıklıkla eklenen ağrıyla hastaların günlük yaşamsal aktivitlerini etkileyen durumlarda olumlu sonuçları olan, etkinliği kanıtlanmış cerrahi bir girişimdir. Temel hedefler eklem stabilitesi ve hareketliliğinin sağlanması, hastanın yaşam kalitesinin artırılması ve yürümenin gerçekleştirilmesi şeklinde sıralanabilir (83).

Litaratürde primer total kalça artroplastisinde yüz güldürücü sonuçları ile ilgili birçok çalışma mevcuttur (84,85,86). TKA yaşam kalitesine arttıran bir metod olarak son iki dekattır ortopedistler arasında yaygın olarak yapılmaktadır. Ancak özellikle ortalama yaşam süresinin artmasına ve genç populasyonda yapılan artroplasti sayısının artmasına bağlı olarak protezlerin sağ kalımının daha uzun sürmesi hastanın ve hekimin temel beklentileri arasında yer almaktadır bu yüzden protez tasarımlarında birçok değişikliğe gidilmiştir (94).

Protezlerin sağkalımı arttırma yönünde dizaynın yanı sıra radyolojik olarakta komponentlerin uygun şekilde yerleştirilmesinin önemli olduğunu belirten yayınlar mevcuttur (95,96). Bu konuda özellikle femoral ofset, vertikal uzunluk ve global ofset ön plana çıkmıştır. Bizde bu tez çalışmasında sağlam kalçaya göre ofsetleri ve uzunluğun uygun restorasyonunun klinik sonuçlar üzerindeki etksini araştırmak istedik.

Femur başı orta noktası ile femoral sap uzun ekseni boyunca çizilen çizgi arasındaki mesafe femoral ofsettir. Femoral ofsetin abdüktör kaldıraç kolunu, kas kuvvetini, eklem reaksiyon kuvvetini ve eklem stabilitesini etkileyebileceği bildirilmiştir (97). Günlük yaşam aktivitesi ve yaşam kalitesinin femoral ofset değişikliğinden etkilendiği söylenebilir. Dahası, ameliyat sonrasında, bu hastalar muhtemelen daha uzun süre hayatta kalacaklardır. Bu nedenle, bu hastaların yaşam kalitesini etkileyen faktörler oldukça önemli hale gelecektir(97).

Litaratürde son yıllarda kısa femoral stem kullanılmasıyla daha iyi FO restarsayonu yapılabildiği yönünde çalışmalar yayaınlanmaya başlamıştır.Snijders ve arkadaşları 112 hastanın 126 primer TKA kalçayasını inceledikleri çalışmalarında FO ‘nun kısa stemlerle daha iyi şekilde restore edileceği bildirmişlerdir.Yazarlar düz

stemlerle femoral ofsetin ayarlanmasının daha zor olduğunu bildirmişlerdir.Keza Erivan ve arkadaşları da başka bir çalışmada 200 hastanın 100 TKA yapılan hastada kısa femoral stemlerle femoral ofsettin daha iyi restore edildiğini bildirmişleridir.Her ne kadar kısa stemlerle ilgili litaratürdeki bu yayınlara rağmen standart stemlerlede femoral ofset düzgün bir şekilde ayarlanabilmektedir.Biz de kliniğimizde standart stemler kullanarak femoral ofsetin restore edebildiğimizi düşünmekteyiz

Merle ve arkadaşlarının 100 hastayla yaptıkları bir diğer çalışmada pelvis AP grafide ölçülen femoral ofset değerinin %10 oranında normalden düşük çıkabileceğini rapor etmişlerdi.

Hyung-Min Ji ve arkadaşlarının 100 hasta ile yaptıkları bir çalışmada preoperatif ölçülen femoral ofset değerinin postoperatif ölçülen femoral ofset değerinden % 20 fazla oluşu yürüme, merdiven çıkma, tuvalete oturup kalma vb. bir çok günlük aktivitenin sorgulandığı Modifiye Barthel ve Harris Kalça skorlama sistemlerinde kötü fonksiyonel sonuç bulunmasına neden olduğunu rapor etmişlerdir(91)

Total kalça artroplastisinde fonksiyonel kapasitenin ve bunun sonucunda da fonksiyonel skorların anlamlı düzeyde arttığını gösteren pek çok çalışma bulunmaktadır. Aderinto ve ark. (88) tarafından %61'i kadın olan 140 hasta üzerinde gerçekleştirilen çalışmada operasyon öncesi 44 olan Harris Skoru'nun operasyon sonrasında 90'a çıktığı bildirilmiştir. Chee ve ark. (89) tarafından 108 hasta üzerinde gerçekleştirilen çalışmada da 31 olan operasyon öncesi Harris Skoru'nun operasyon sonrasında 93'e yükseldiği bildirilmiştir. Literatür ile paralellik arz edecek şekilde yapmış olduğumuz çalışmada sonucunda operasyon öncesi ortalama 54.13 olan Harris Skoru'nun operasyondan sonra 86.2'ye yükseldiği ve aradaki farkın istatistiksel açıdan anlamlı olduğu görülmüştür.

Femoral ofsetin 3 ila 4 mm arttırılması abdüktör moment kolunun artmasına sebebiyet verir. Bu ise genellikle istenilen bir durumdur. Bununla birlikte, ofsette aşırı miktarda artış, trokanterin belirginleşmesine ve trokanterik bursit gelişimi, kas gerginliği ve kontraktür riskinde artışa neden olabilir.

Femoral ofsetin azaltılması bazı kötü etkilere sebep olabilir. Rothman ve ark. düşük ofsetli kalça replasmanlanı yapılan hastalarda topallama insidansının arttığını göstermişlerdir (93). Bizim çalışmamızda da literütle uyumlu olarak uygun FO

restorasyonunun ortalama 6mm klinik sonuçlar üzerine olumlu etkileri olduğunu tespit ettik.

Total kalça artroplastisi yapılan hastalarda bacak uzunlukları eşit olması gerekir, fakat cerrahi sırasında bacak uzunluğunu doğru olarak saptamak zordur. Çoğu kez ameliyat edilen tarafta uzama olur ama hastalar kısalıktan daha çok yakınırlar. Uzama femurdan yetersiz kemik rezeksiyonu, uzun boyunlu protezin kullanılması veya asetabulum rotasyon merkezinin değişmesi nedeniyle olabilir.

Total kalça artroplastisi ameliyatı yapılan bacak uzunluk eşitsizliğinin fonksiyonel etkisi tam olarak tanımlanmamıştır. Eğer uzama 2.5 cm'den fazla olursa siyatik sinir felci olabileceği bildirilmiş. Edward ve ark. bacaktaki uzunluk farklılığı ile siyatik sinir hasarı arasında korelasyonu incelemişlerdir.

Ekstremite uzunluğunun belirlenmesi için birçok yöntem vardır. En sık kullanılanlardan biri kalça çevresi yumuşak doku gerginliğinin test eden,'shuck' testidir. Kalça ekstansiyondayken yapılan traksiyon sırasında 2-4mm'lik bir distraksiyon oluşur. Yumuşak doku gerginliği yalnızca femur başı yüksekliğine bağlı değil femoral ofsetin derecesinede bağlıdır. Femoral ofset ameliyat sırasında azalmış veya ameliyat sırasında dikkat edilmemiş ise, yumuşak doku gerginliği yeterli düzeyde olmayacaktır. Preoperatif planlama ile ilgili cerrah uyarılmalı ve hastanın doğal ofseti sağlanarak yumuşak doku gerginliği ekstremiteyi uzatmadan sağlanmalıdır (96,97).

Bacak eşitliğini sağlamada en iyi yöntem preop ölçümler ve intraop değerlendirmenin birlikte kullanılmasıdır. Woolson yaptıkları 84 hastalık çalışmada sadece %2.5 hastasında 6mm üzeri uzama rapor etmiştir. Knight ve Atwater ise komponent büyüklüğünün preoperatif olarak ölçümlerle güvenilir olarak tahmin edilemediğini ancak bu ölçümlerin cerrahi ölçümleri ile kombinasyonu durumunda hastaların %92'sinde planlanan uzatma miktarı ile 5mm aralık içinde olacak şekilde postoperatif uzunluk bulduklarını açıklamışlardır. Goodman, Huene ve Imrie dikkatli preoperatif planlama ve intraoperatif direkt ölçüm yaptıkları 42 hastayı yayınlamışlar ve radyolojik uyumsuzluğu 3mm olarak bulmuşlardır ve hiç bir hastada 9mm'den fazla fark olmadığını tespit etmişlerdir. Biz de çalışmamızda ekstremite uzunluk farkını değerlendirmek için shuck testini kullandık. Bu şekilde ekstansiyonda yapılan traksiyonla 2-3 mm lik distraksiyon olabilmesini normal kabul ettik. Daha sonrasında

yapılan radyolojik olarak ölçümlerde 3 -5 mm den fazla fark saptamadık.Ancak uzunluk konusunda problem yaşanmamış olması çalışmaya alınan hastaların primer koksartroz olmasından kaynaklanmış olabilir.

Femur başı orta noktası ile femoral sap uzun ekseni boyunca çizilen çizgi arasındaki mesafe femoral ofsettir. Femur başı orta noktası ile ilioiskial çizgi arasındaki mesafe asetabular indeks denir. Femoral ofset ile asetabular ofset uzunluklarının toplamına global ofset denir (96). Litaratürde Global ofset, vertikal uzunluk ve femoral ofset kadar irdelenmemiştir. Mahmood S. Sarvar ve arkadaşları yaptıkları çalışmada 222 primer koksartrozlu TKA yapılan hasta da global femoral ofsetin hastaların yaşam kalitesine ve abdüktör kas kuvvetine etkisini araştırmışlardır. Yazarlar global femoral ofsetin ortalama 5mm'lik restorasyonun iyi sonuç verdiğini global femoral ofsetin azaltımasının klinik sonuçlara etkisinin iyi olmadığını bildirmişler. Bizde yaptığımız çalışmada global ofsetin restorasyonunun kliniğe etkisinin çok etkili olduğunu gördük. Yaptığımız çalışmada global ofsetin ortalama 4 mm'lik restorasyonunun kliniğe olumlu etki ettiğini gördük.

Sonuç olarak bu tez çalışmasında elde edilen veriler ışığında total kalça artroplastisi sırasında uygun uzunluk, femoral ofset ve global ofsetin ayarlanması klinik sonuçlar üzerine anlamlı düzeyde etkili olduğu görülmüştür. Özellikle global ofsetin restorasyonunun klinik sonuçlar üzerindeki etkisinin diğer parametlere göre anlamlı ölçüde fazla çıkmasının dikkate değer olduğunu düşünüyoruz. Her ne kadar ideal ofset miktarının tam olarak bilinemese de sağlam kalçanın referans olarak alınması uygun olacaktır. Özellikle primer koksartrozlarda sağlam taraf refarnas alınıp ameliyat öncesi ölçümler ve protez tipine göre şablonlama yapılması başarılı bir sonuç için anahtar faktörlerdir.

KAYNAKLAR

1. Dawson, J., Linsell, L., Zondervan, K., Rose, P., Randall, T., Carr, A., & Fitzpatrick, R. (2004). Epidemiology of hip and knee pain and its impact on overall health status in older adults. *Rheumatology*, *43*(4), 497-504.
2. Nho, S. J., Kymes, S. M., Callaghan, J. J., & Felson, D. T. (2013). The burden of hip osteoarthritis in the United States: epidemiologic and economic considerations. *JAAOS-Journal of the American Academy of Orthopaedic Surgeons*, *21*, S1-S6.
3. Güler M, Tosun M, Uslu T. (1995). Artroplasti rehabilitasyonu. Oğuz H (ed). Tıbbi Rehabilitasyon. Nobel Tıp Kitabevleri Ltd Şti. İstanbul, 525 – 532.
4. Kaya SH. (1997). Selim Prostat Hiperplazili Hastalarda Uygulanan Ameliyat öncesi Bakım ve Eğitimin Ameliyat Sonrası Yaşam Kalitesine Etkisi. Yüksek Lisans Tezi, İstanbul Üniversitesi Sağlık Bilimleri Enstitüsü, İstanbul.
5. Şendir, M., ve Babadağ, K. (2000). Total Kalça Protezi Ameliyatı Öncesi Hasta Eğitiminin Ameliyat Sonrası Fiziksel Uyum Ve Yaşam Kalitesine Etkisi. *Florence Nightingale Hemşirelik Dergisi*, *12*(46), 27-42.
6. Cameron, H. U., Brotzman, S. B., & Boolos, M. (1999). Rehabilitation after total joint arthroplasty. *Clinical Orthopaedic Rehabilitation. Ed. Brotzman SB. Mosby-Year Book*, 283-312.
7. Artrozlar ve Artroplasti & Güncel Artrodez Yaklaşımları Kalça Artroplastileri. Erişim: https://www.researchgate.net/profile/Oezguer_Basal2/publication/314698430_Chapter_Arthrosis_Arthroplasty_And_Current_Arthrodesis_Approaches_Knee/links/5a68d4af4585151ee4d9c72f/Chapter-Arthrosis-Arthroplasty-And-Current-Arthrodesis-Approaches-Knee.pdf
8. Bilgici, A., Kuru, Ö., Gündüz, Ö., & Alaylı, G. (2000). Osteoartritli hastalarda ağrı ile fiziksel ve psikososyal disabilite arasındaki ilişki. *Geriatri*, *3*, 22-5.
9. İnal, S., Subaşı, F., Mungan-Ay, S., Uzun, S., Alpkaya, U., Hayran, O., & Akarcay, V. (2003). Yaşlıların fiziksel kapasitelerinin ve yaşam kalitelerinin değerlendirilmesi. *Türk Geriatri Dergisi*, *6*(3), 95-99.
10. Slavica, J., Zotovic, M., Luka, B., Jandric, S., & Nožica, T. (2006). International 11: Assessment Of Quality Of Life Of Patients With Total Hip Arthroplasty. American Journal of Physical Medicine & Rehabilitation, 85(3), 288.
11. Bachmeier, C. J., March, L. M., Cross, M. J., Lapsley, H. M., Tribe, K. L., Courtenay, B. G., and Group, O. P. (2001). A comparison of outcomes in osteoarthritis patients undergoing total hip and knee replacement surgery. *Osteoarthritis and cartilage*, *9*(2), 137-146.
12. Strayer Jr, L. M. (1943). The embryology of the human hip joint. *The Yale journal of biology and medicine*, *16*(1), 13.
13. Ege R. (1994). Kalça anatomisi Ege R. (ed). Kalça cerrahisi ve sorunlar. 1. baskı. Türk Hava Kurumu Basımevi.

14. Snell, R. S. (2004). *Clinical anatomy: an illustrated review with questions and explanations*. Lippincott Williams & Wilkins.
15. Moore, K. L., Dalley, A. F., & Agur, A. M. (2013). *Clinically oriented anatomy*. Lippincott Williams & Wilkins.
16. Dere, F. (1994). *Anatomi*. Okullar Pazarı Kitabevi.
17. Netter, F. H., & Thompson, J. C. (2002). *Netters Concise Atlas of Orthopaedic Anatomy*. Saunders.
18. Çetin İ. (1996). Çimentolu Total Kalça Artroplastisi. Ege R, (ed). Kalça cerrahisi ve sorunları Ankara, 1996:843-864
19. Netter, F. H. (1990). *The Ciba Collection of Medical Illustrations: Musculoskeletal system. pt. 1 Anatomy, physiology, and metabolic disorders* (Vol. 8). Ciba Pharmaceutical Company.
20. Tönnis, D. (2012). *Congenital dysplasia and dislocation of the hip in children and adults*. Springer Science & Business Media.
21. Morton DA, Foreman K, Albertine KH. (2011). *The Big Picture: Gross Anatomy*. New York, NY: McGraw-Hill
22. Safran, M., & Botser, I. B. (2015). Hip anatomy and biomechanics. *DeLee and Drez's Orthopaedic Sports Medicine. Charlottesville, VA: Saunders*, 917-932.
23. Bergmann, G., Graichen, F., & Rohlmann, A. (2004). Hip joint contact forces during stumbling. *Langenbeck's Archives of Surgery*, *389*(1), 53-59.
24. Harris, N. H. (1976). Acetabular growth potential in congenital dislocation of the hip and some factors upon which it may depend. *Clinical orthopaedics and related research*, (119), 99-106.
25. Delp, S. L., & Maloney, W. (1993). Effects of hip center location on the moment-generating capacity of the muscles. *Journal of biomechanics*, *26*(4-5), 485-499.
26. Delp, S. L., Wixson, R. L., Komattu, A. V., & Kocmond, J. H. (1996). How superior placement of the joint center in hip arthroplasty affects the abductor muscles. *Clinical Orthopaedics and Related Research®*, *328*, 137-146.
27. Johnston, R. C., Brand, R. A., & Crowninshield, R. D. (1979). Reconstruction of the hip. A mathematical approach to determine optimum geometric relationships. *The Journal of bone and joint surgery. American volume*, *61*(5), 639-652.
28. Esola, M. A., McClure, P. W., Fitzgerald, G. K., & Siegler, S. (1996). Analysis of lumbar spine and hip motion during forward bending in subjects with and without a history of low back pain. *Spine*, *21*(1), 71-78.
29. Offierski, C. M., & MacNab, I. (1983). Hip-spine syndrome. *Spine*, *8*(3), 316-321.
30. Ben-Galim, P., Ben-Galim, T., Rand, N., Haim, A., Hipp, J., Dekel, S., & Floman, Y. (2007). Hip-spine syndrome: the effect of total hip replacement surgery on low back pain in severe osteoarthritis of the hip. *Spine*, *32*(19), 2099-2102.
31. Karadakovan, A., & Aslan, F. E. (2011). *Dahili ve cerrahi hastalıklarda bakım*. 2. Baskı, Nobel Kitabevi.

32. Kim, Y. H., Choi, Y., & Kim, J. S. (2009). Influence of patient-, design-, and surgery-related factors on rate of dislocation after primary cementless total hip arthroplasty. *The Journal of arthroplasty*, *24*(8), 1258-1263.
33. Charnley, J., & Feagin, J. A. (1973). Low-friction arthroplasty in congenital subluxation of the hip. *Clinical Orthopaedics and Related Research (1976-2007)*, *91*, 98-113.
34. Zijlstra, W. P., De Hartog, B., Van Steenbergen, L. N., Scheurs, B. W., & Nelissen, R. G. (2017). Effect of femoral head size and surgical approach on risk of revision for dislocation after total hip arthroplasty: An analysis of 166,231 procedures in the Dutch Arthroplasty Register (LROI). *Acta orthopaedica*, *88*(4), 395-401.
35. Greene, J. W., Malkani, A. L., Kolisek, F. R., Jessup, N. M., & Baker, D. L. (2009). Ceramic-on-ceramic total hip arthroplasty. *The Journal of arthroplasty*, *24*(6), 15-18.
36. Walker, P. S. (1973). The eddects of friction and wear in artificial joints. *Oprthop Clin Nirth Am*, *4*, 275-293.
37. Kusano, T., Seki, T., Higuchi, Y., Takegami, Y., Osawa, Y., & Ishiguro, N. (2018). Preoperative Canal Bone Ratio is Related to High-Degree Stress Shielding: A Minimum 5-Year Follow-Up Study of a Proximally Hydroxyapatite-Coated Straight Tapered Titanium Femoral Component. *The Journal of arthroplasty*, *33*(6), 1764-1769.
38. Kurtz, S., Ong, K., Lau, E., Mowat, F., & Halpern, M. (2007). Projections of primary and revision hip and knee arthroplasty in the United States from 2005 to 2030. *JBJS*, *89*(4), 780-785.
39. Scheerlinck, T. (2010). Primary hip arthroplasty templating on standard radiographs. A stepwise approach. *Acta Orthop Belg*, *76*(4), 432-442.
40. Meyer, C., Kotecha, A., Richards, O., & Isbister, E. (2009). Acetate templating for total hip arthroplasty using PACS. *The Annals of The Royal College of Surgeons of England*, *91*(2), 162-163.
41. McCollum, D. E., & Gray, W. J. (1990). Dislocation after total hip arthroplasty. Causes and prevention. *Clinical Orthopaedics and Related Research*, (261), 159-170.
42. Mallory, T. H., Lombardi, J. A., Fada, R. A., Herrington, S. M., & Eberle, R. W. (1999). Dislocation after total hip arthroplasty using the anterolateral abductor split approach. *Clinical orthopaedics and related research*, (358), 166-172.
43. Numair, J., Joshi, A. B., Murphy, J. C. M., Porter, M. L., & Hardinge, K. (1997). Total hip arthroplasty for congenital dysplasia or dislocation of the hip. Survivorship analysis and long-term results. *JBJS*, *79*(9), 1352-60.
44. Foster, D. E., & Hunter, J. R. (1987). The direct lateral approach to the hip for arthroplasty: advantages and complications. *Orthopedics*, *10*(2), 274-280.
45. van der Linde, M. J., & Tonino, A. J. (1997). Nerve injury after hip arthroplasty: 5/600 cases after uncemented hip replacement, anterolateral approach versus direct lateral approach. *Acta Orthopaedica Scandinavica*, *68*(6), 521-523.
46. Rowan, F. E., Benjamin, B., Pietrak, J. R., & Haddad, F. S. (2018). Prevention of dislocation after total hip arthroplasty. *The Journal of arthroplasty*, *33*(5), 1316-1324.

47. Ritter, M. A., Harty, L. D., Keating, M. E., Faris, P. M., & Meding, J. B. (2001). A clinical comparison of the anterolateral and posterolateral approaches to the hip. *Clinical Orthopaedics and Related Research®*, *385*, 95-99.
48. Hedlundh, U., Ahnfelt, L., Hybbinette, C. H., Weckström, J., & Fredin, H. (1996). Surgical experience related to dislocations after total hip arthroplasty. *The Journal of bone and joint surgery. British volume*, *78*(2), 206-209.
49. Connolly, K. P., & Kamath, A. F. (2016). Direct anterior total hip arthroplasty: Literature review of variations in surgical technique. *World journal of orthopedics*, *7*(1), 38.
50. Meermans, G., Konan, S., Das, R., Volpin, A., & Haddad, F. S. (2017). The direct anterior approach in total hip arthroplasty: a systematic review of the literature. *The bone & joint journal*, *99*(6), 732-740.
51. Yoder, S. A., Brand, R. A., Pedersen, D. R., & O'Gorman, T. W. (1988). Total hip acetabular component position affects component loosening rates. *Clinical orthopaedics and related research*, (228), 79-87.
52. Doehring, T. C., Rubash, H. E., Shelley, F. J., Schwendeman, L. J., Donaldson, T. K., & Navalgund, Y. A. (1996). Effect of superior and superolateral relocations of the hip center on hip joint forces: an experimental and analytical analysis. *The Journal of arthroplasty*, *11*(6), 693-703.
53. Jasty, M., Anderson, M. J., & Harris, W. H. (1995). Total hip replacement for developmental dysplasia of the hip. *Clinical orthopaedics and related research*, (311), 40-45.
54. Kelley, S. S. (1994). High hip center in revision arthroplasty. *The Journal of arthroplasty*, *9*(5), 503-510.
55. Wasielewski, R. C., Cooperstein, L. A., Kruger, M. P., & Rubash, H. E. (1990). Acetabular anatomy and the transacetabular fixation of screws in total. *J Bone Joint Surg Am*, *72*, 501-508.
56. Shinar, A. A., & Harris, W. H. (1997). Bulk structural autogenous grafts and allografts for reconstruction of the acetabulum in total hip arthroplasty. Sixteen-year-average follow-up. *JBJS*, *79*(2), 159-68.
57. Hartofilakidis, G., Stamos, K., Karachalios, T., Ioannidis, T. T., & Zacharakis, N. (1996). Congenital hip disease in adults. Classification of acetabular deficiencies and operative treatment with acetabuloplasty combined with total hip arthroplasty. *JBJS*, *78*(5), 683-92.
58. McQueary, F. G., & Johnston, R. C. (1988). Coxarthrosis after congenital dysplasia. Treatment by total hip arthroplasty without acetabular bone-grafting. *The Journal of bone and joint surgery. American volume*, *70*(8), 1140-1144.
59. Crowninshield, R. D., Brand, R. A., & Pedersen, D. R. (1983). A stress analysis of acetabular reconstruction in protrusio acetabuli. *The Journal of bone and joint surgery. American volume*, *65*(4), 495-499.
60. Dorr, L. D., Tawakkol, S., Moorthy, M., Long, W., & Wan, Z. (1999). Medial protrusio technique for placement of a porous-coated, hemispherical acetabular component without cement in a total hip arthroplasty in patients who have acetabular dysplasia. *JBJS*, *81*(1), 83-92.

61. Haddad, F. S., Masri, B. A., Garbuz, D. S., & Duncan, C. P. (2000). Primary total replacement of the dysplastic hip. *Instructional course lectures*, *49*, 23-39.
62. Dunn, H. K., & Hess, W. E. (1976). Total hip reconstruction in chronically dislocated hips. *The Journal of bone and joint surgery. American volume*, *58*(6), 838-845.
63. Yasgur, D. J., Stuchin, S. A., Adler, E. M., & DiCesare, P. E. (1997). Subtrochanteric femoral shortening osteotomy in total hip arthroplasty for high-riding developmental dislocation of the hip. *The Journal of arthroplasty*, *12*(8), 880-888.
64. Schmalzried, T. P., Amstutz, H. C., & Dorey, F. J. (1991). Nerve palsy associated with total hip replacement. Risk factors and prognosis. *The Journal of bone and joint surgery. American volume*, *73*(7), 1074-1080.
65. Edwards, B. N., Tullos, H. S., & Noble, P. C. (1987). Contributory factors and etiology of sciatic nerve palsy in total hip arthroplasty. *Clinical orthopaedics and related research*, (218), 136-141.
66. Bartelt, R. B., & Sierra, R. J. (2011). Recurrent hematomas within the iliopsoas muscle caused by impingement after total hip arthroplasty. *The Journal of arthroplasty*, *26*(4), 665-e1.
67. Brooks, P. J. (2013). Dislocation following total hip replacement: causes and cures. *The bone & joint journal*, *95*(11_Supple_A), 67-69.
68. Chen, P. Y., Wu, C. T., Hou, C. H., & Hou, S. M. (2005). Loosening of total hip arthroplasty with a prosthesis employing a skirted femoral head. *Journal of the Formosan Medical Association= Taiwan yi zhi*, *104*(5), 370-373.
69. Berry, D. J., Von Knoch, M., Schleck, C. D., & Harmsen, W. S. (2005). Effect of femoral head diameter and operative approach on risk of dislocation after primary total hip arthroplasty. *JBJS*, *87*(11), 2456-2463.
70. Biedermann, R., Tonin, A., Krismer, M., Rachbauer, F., Eibl, G., & Stöckl, B. (2005). Reducing the risk of dislocation after total hip arthroplasty: the effect of orientation of the acetabular component. *The Journal of bone and joint surgery. British volume*, *87*(6), 762-769.
71. Wera, G. D., Ting, N. T., Moric, M., Paprosky, W. G., Sporer, S. M., & Della Valle, C. J. (2012). Classification and management of the unstable total hip arthroplasty. *The Journal of arthroplasty*, *27*(5), 710-715.
72. Swayze, O. S., Nasser, S., & Roberson, J. R. (1992). Deep venous thrombosis in total hip arthroplasty. *The Orthopedic clinics of North America*, *23*(2), 359.
73. Tsukayama, D. T., Estrada, R., & Gustilo, R. B. (1996). Infection after total hip arthroplasty: a study of the treatment of one hundred and six infections. *Journal of bone and joint surgery. American volume*, *78*(4), 512-523.
74. Garvin, K. L., Evans, B. G., Salvati, E. A., & Brause, B. D. (1994). Palacos gentamicin for the treatment of deep periprosthetic hip infections. *Clinical orthopaedics and related research*, (298), 97-105.
75. Maloney, W. J., Smith, R. L., Schmalzried, T. P., Chiba, J., Huene, D., & Rubash, H. (1995). Isolation and characterization of wear particles generated in patients who have had failure of a hip arthroplasty without cement. *JBJS*, *77*(9), 1301-1310.

76. Woolson, S. T., & Murphy, M. G. (1995). Wear of the polyethylene of Harris-Galante acetabular components inserted without cement. *The Journal of bone and joint surgery. American volume*, *77*(9), 1311-1314.
77. Brooker, A. F., Bowerman, J. W., Robinson, R. A., & Riley Jr, L. H. (1973). Ectopic ossification following total hip replacement: incidence and a method of classification. *JBJS*, *55*(8), 1629-1632.
78. Duck, H. J., & Mylod, J. A. (1992). Heterotopic bone in hip arthroplasties. Cemented versus noncemented. *Clinical orthopaedics and related research*, (282), 145-153.
79. Maloney, W. J., Krushell, R. J., Jasty, M., & Harris, W. H. (1991). Incidence of heterotopic ossification after total hip replacement: effect of the type of fixation of the femoral component. *The Journal of bone and joint surgery. American volume*, *73*(2), 191-193.
80. Thomas, B. J. (1992). Heterotopic bone formation after total hip arthroplasty. *The Orthopedic Clinics of North America*, *23*(2), 347-358.
81. Wylde, V., Whitehouse, S. L., Taylor, A. H., Pattison, G. T., Bannister, G. C., & Blom, A. W. (2009). Prevalence and functional impact of patient-perceived leg length discrepancy after hip replacement. *International orthopaedics*, *33*(4), 905-909.
82. Bilgen, Ö. F., Bilgen, M. S., & Atıcı, T. (2007). Total Kalça Protezi Uygulamasında Hasta Seçimi, Endikasyonlar ve Kontrendikasyonlar. *Turkiye Klinikleri Journal of Surgical Medical Sciences*, *3*(17), 1-6.
83. Can, F. (2013). Total kalça artroplastisi, rehabilitasyon. *TOTBİD Dergisi*, *12*, 292-308.
84. Goldstein, D. H., Ellis, J., Brown, R., Wilson, R., Penning, J., Chisom, K., and Canadian Collaborative Acute Pain Initiative. (2004). Meeting proceedings: recommendations for improved acute pain services: Canadian Collaborative Acute Pain Initiative. *Pain Research and Management*, *9*(3), 123-130.
85. Ferrell BA. (1991). Pain management in elderly people. J Am Geriatr Soc 39: 64-73.
86. Eid, T., and Bucknall, T. (2008). Documenting and implementing evidence-based post-operative pain management in older patients with hip fractures. *Journal of orthopaedic nursing*, *12*(2), 90-98.
87. Illgen, R. L., Pellino, T. A., Gordon, D. B., Butts, S., & Heiner, J. P. (2006). Prospective analysis of a novel long-acting oral opioid analgesic regimen for pain control after total hip and knee arthroplasty. *The Journal of arthroplasty*, *21*(6), 814-820.
88. Aderinto, J., Brenkel, I. J., & Chan, P. (2005). Weight change following total hip replacement: a comparison of obese and non-obese patients. *The Surgeon*, *3*(4), 269-272.
89. Chee, Y. H., Teoh, K. H., Sabnis, B. M., Ballantyne, J. A., & Brenkel, I. J. (2010). Total hip replacement in morbidly obese patients with osteoarthritis: results of a prospectively matched study. *The Journal of bone and joint surgery. British volume*, *92*(8), 1066-1071.
90. Klausmeier, V., Lugade, V., Jewett, B. A., Collis, D. K., & Chou, L. S. (2010). Is there faster recovery with an anterior or anterolateral THA? A pilot study. *Clinical Orthopaedics and Related Research®*, *468*(2), 533-541.

91. Ji Hyung-Min, Won Seok-Hyung, Han Jun, Won Ye-Yeon.Does femoral offset recover and affect the functional outcome of patients with displaced femoral neck fracture following hemiarthroplasty?.Injury http://dx.doi.org/10.1016/j.injury.2017.03.022
92. Merle C, Waldstein W, Pegg E, Streit MR, Gotterbarm T, Aldinger PR, et al. Femoral offset is underestimated on anteroposterior radiographs of the pelvis but accurately assessed on anteroposterior radiographs of the hip. J Bone Joint Surg Br 2012;94(4):477-82
93. Rothman R. The effect of varying offset on component fixation in cemented total hip arthroplasty. Presented at the 60th annual meeting of the American Academy of Orthpaedic Surgeons. San Francisco, CA; 1993.
94. Short stems reproduce femoral offset better than Standard stems in total hip arthroplasty: a case-control study.
95. Enke O. Accura**c**y of leg length and femoral offset restoration after total hip arthroplasty with the utilisation of an intraoperative calibration gauge.
96. Snijders Thom E Restoring femoral offset and leg length; the potential of a short curved stem in total hip arthroplasty.
97. Mahmood. S. Sarwar. Association between changes in global femoral offset after total hip arthroplasty and function, quality of life, and abductor muscle strength, Acta Orthopaedica, DOI: 10.3109/17453674.2015.1091955