T. C.
SAĞLIK BİLİMLERİ ÜNİVERSİTESİ
DR. SAMİ ULUS KADIN DOĞUM VE ÇOCUK SAĞLIĞI VE HASTALIKLARI SAĞLIK UYGULAMA VE ARAŞTIRMA MERKEZİ

İNMEMİŞ TESTİS: TÜRKİYE'DE BİR ÜÇÜNCÜ BASAMAK HASTANENİN ÇEYREK YÜZYILLIK KLİNİK DENEYİMLERİ

(UNDESCENDED TESTICLE: QUARTER CENTURY OF CLINICAL EXPERIENCES OF A SINGLE TERTIARY HOSPITAL IN TURKEY)

DR. SERTAÇ AKMAN

TIPTA UZMANLIK TEZİ

ANKARA-2018

T. C.
SAĞLIK BİLİMLERİ ÜNİVERSİTESİ
DR. SAMİ ULUS KADIN DOĞUM VE ÇOCUK SAĞLIĞI VE HASTALIKLARI SAĞLIK UYGULAMA VE ARAŞTIRMA MERKEZİ

İNMEMİŞ TESTİS: TÜRKİYE'DE BİR ÜÇÜNCÜ BASAMAK HASTANENİN ÇEYREK YÜZYILLIK KLİNİK DENEYİMLERİ

(UNDESCENDED TESTICLE: QUARTER CENTURY OF CLINICAL EXPERIENCES OF A SINGLE TERTIARY HOSPITAL IN TURKEY)

DR. SERTAÇ AKMAN

TEZ DANIŞMANI: DOÇ. DR. AYŞE KARAMAN

TIPTA UZMANLIK TEZİ

ANKARA-2018

İÇİNDEKİLER

İÇİNDEKİLER i

TEŞEKKÜR iv

KISALTMALAR v

TABLO LİSTESİ vi

ŞEKİL LİSTESİ vii

RESİM LİSTESİ viii

ÖZET ix

ABSTRACT xi

1. GİRİŞ ve AMAÇ 1

2. GENEL BİLGİLER 2

2. 1. Tanım ve Tarihçe 2

2. 2. Embriyoloji (Testisin Gelişimi ve Skrotuma İnişi) 3

2. 3. Testisin Anatomisi 7

2. 4. Testisin Histolojisi ve Fizyolojisi 11

2.5. Testisin İnişinde Rol Oynayan Faktörler ve Teoriler 13

2.5.1. Hormonal Faktörler 13

2.5.2. Mekanik Faktörler 16

2.5.3. Testisin İnişi Üzerine Teoriler 16

2. 6. İnmemiş Testisin İnsidans ve Epidemiyolojisi 18

2.7. İnmemiş Testiste Risk Faktörleri 19

2.8. Sınıflandırma 20
2.8.1. Sliding (kayan) testis 20
2.8.2. Asendan (yukarı çıkan) testis 21
2.8.3. Retraktil (utangaç) testis 21
2.8.4. Ektopik testis 21
2.8.5. İntraabdominal testis 22
2.8.6. Atrofik testis 22
2.8.7. Testiküler agenezi 22
2.9. İnmemiş Testisin Sonuçları 22
2.9.1. Isı Etkisi 22
2.9.2. Histolojik Değişiklikler 23
2.9.3. Fertilite Üzerine Olan Etkiler 23
2.9.4. Testis Kanseri Gelişimi 24
2.9.5. İnguinal Herni 24
2.9.6. Testis Torsiyonu 25
2.9.7. Travma 25
2.9.8. Psikolojik Etki 25
2.10. Tanı 25
2.11. Eşlik Eden Anomaliler 26
2.12. Tedavi 27
2.12.1. Hormon Tedavisi 27
2.12.2. Cerrahi Tedavi 28

3. GEREÇ VE YÖNTEM 34

4. BULGULAR 37

4.1. Ameliyat Öncesi Verilerin Değerlendirilmesi 37

4.2. Ameliyat Verilerinin Değerlendirilmesi 45

4.3. Ameliyat Sonrası Verilerin Değerlendirilmesi 51

4.4. Komplikasyonlar 52

4.4.1. Ameliyat Öncesi Komplikasyonlar 52

4.4.2. Ameliyat esnasında gelişen komplikasyonlar 53

4.4.3. Ameliyat sonrası komplikasyonlar 53

5. TARTIŞMA 57

6. SONUÇLAR 63

KAYNAKLAR 65

7. ÖZGEÇMİŞ 73

TEŞEKKÜR

Bu çalışmanın gerçekleştirilmesinde her türlü yardımı ve desteğini esirgemeyen, bilgilerini benimle paylaşarak öğreten tez danışmanım Doç. Dr. A. KARAMAN'a

Dr. Sami Ulus Eğitim ve Araştırma Hastanesi Çocuk Cerrahisi Kliniğinde uzmanlık eğitimim süresince hekimliğin ve cerrahinin temel ilkelerini öğrendiğim değerli hocalarım ve uzmanlarım Prof. Dr. İ. F. ÖZGÜNER, Doç. Dr. D. ERDOĞAN, Doç.Dr.İ.KARAMAN, Op. Dr. H. A. MADEN, Doç. Dr. E. YILMAZ, Op. Dr. B. YAĞIZ, Op. Dr. Ö. BALCI'ya Uzmanlık eğitimim boyunca beraber çalışıp nöbet tuttuğum asistan arkadaşlarıma; cerrahi servis hemşirelerine, sekreterleri ve personeline, ameliyathane ekibine;

Zor günleri beraber göğüslediğimiz dostlarım Op. Dr. M. ANAYURT ve Op. Dr. F. T. GÜVENÇ'e

Çalışmanın tüm aşamalarında desteklerini esirgemeyen ve teşvik eden Doç. Dr. Serdar BALCI'ya

Doğduğum ilk günden bugünlere gelmemi sağlayan ve hayatımın her aşamasında hep
yanımda olup bana destek olan, bir an olsun beni yalnız bırakmayan canım annem, babam, kardeşim ve tüm aileme

Bu zorlu süreç sırasında manevi desteğiyle hep yanımda hissettiğim sevgili Mine KAYDAN' a

Sonsuz sevgi ve saygılarımı sunar, teşekkür ederim.

Dr. Sertaç AKMAN

KISALTMALAR

CGRP: Calcitonin Gene Related Peptide (Kalsitonin Geni İlgili/İlişkili Peptid)

EGF: Epidermal Growth Factor (Epidermal Büyüme Faktörü)

FSH: Follicle Stimulating Hormone (Folikül Uyarıcı Hormon)

GnRH: Gonadotropin Releasing Hormone

HCG: Human Chorionic Gonadotropin (İnsan Koryonik Gonadotropini)

HOXA 10: Homeo Box A 10

HOXD13: Homeo box D 13

INSL3: Insulin Like 3 (İnsülin benzeri hormon-3)

IU: International Unit (Uluslararası Birim)

LGR8: Leucine-rich repeat-containing G-protein-coupled receptor 8 (Lösinden zengin reseptör 8)

LH: Luteinizan hormon

LHRH: Luteinizing Hormone Releasing Hormone (Luteinizan hormon salgılatan hormon)

MIF: Müllerian Inhibiting Factor (Müller yapılarını inhibe edici faktör)

SGA: Small for Gestational Age (Gebelik haftası için küçük)

SRY: Sex Determining Region Y (Y Kromozomunda Cinsiyet Belirleyici Bölge)

TABLO LİSTESİ

Tablo 1 : İnmemiş testis tarafı
Tablo 2: İlk muayenede testis lokalizasyonu
Tablo 3: Doğum haftası/ Testisin spontan iniş varlığı
Tablo 4: Lateralizasyon/ Testisin spontan iniş varlığı
Tablo 5: Testisin yerleşim yeri/ Spontan iniş varlığı
Tablo 6: Ultrasonografi bulguları (Yerleşim yeri)
Tablo 7: Ultrasonografi bulguları (Boyut)
Tablo 8: İnmemiş testis tanısı almış hastalardaki ek hastalıklar ve anomaliler
Tablo 9: Ameliyatta inmemiş testis yönü
Tablo 10: Ameliyatta testis lokalizasyonu
Tablo 11: Muayene ve ameliyat sırasında testisin bulunduğu lokalizasyon
Tablo 12: Testisin Ultrasonografi -Ameliyat Lokalizasyonu Karşılaştırması
Tablo 13: Ultrasonografi ve ameliyat bulgularının karşılaştırılması
Tablo 14: İnmemiş testis ameliyatı olanlarda prosesus/herni kesesinin varlığı
Tablo 15: Testis ve/veya ekleri ile ilgili anomaliler
Tablo 16: Testis ve/veya eklerine ait anomaliler / Ameliyat lokalizasyonu
Tablo 17: Ameliyat sayısı / Testis lateralizasyonu
Tablo 18: Ameliyat sayısının organ bazlı testis yerleşimi ile karşılaştırılması
Tablo 19: Postop testis lokalizasyonu
Tablo 20: 1 yaş altı inmemiş testis takibinde torsiyon gelişen hastalar
Tablo 21: Postop komplikasyonlar
Tablo 22: Geç postoperatif komplikasyonlar
Tablo 23: Orşiektomi nedenleri [Sayı, (%)]
Tablo 24: Patoloji grup
Tablo 25: Patoloji tanıları

ŞEKİL LİSTESİ

Şekil 2.1: Yedi haftalık fetüste testis
Şekil 2.2: Sekiz haftalık fetüste testis
Şekil 2.3: Onsekiz haftalık fetüste testis
Şekil 2.4: Yirmi haftalık fetüste testis
Şekil 2.5: Dört aylık fetüste testis
Şekil 2.6: Testisin inişi
Şekil 2.7: Testisin anatomisi
Şekil 2.8: Testisin vasküler yapısı
Şekil 2.9: Sertoli hücresi
Şekil 2.10: Kan-testis bariyeri
Şekil 2.11: İnmemiş testislerin yerleşim yerine göre sınıflandırılması
Şekil 2.12: Ektopik testisin yerleşim yerleri
Şekil 2.13-A: Orjinal Fowler-Stephens yönteminde testiküler arterin bağlanma yeri ve kollateral dolaşım
Şekil 2.13-B: Koff yöntemiyle Fowler-Stephens ameliyatında testiküler arterin bağlanma yeri ve kollateral dolaşım (Testis içinde subtunikal arteryal anastomozlar şematize edilmiştir.)
Şekil 4.1: Takibe alınan hastalar
Şekil 4.2: Tanı yaşı dağılımı
Şekil 4.3: Ameliyat olan hastaların yaş dağılımı

RESİM LİSTESİ

Resim 2.1: Çocuk cerrahisi polikliniğimize başvuran sağ inmemiş testisli hastada sağda boş skrotuma ait görünüm

ÖZET

Amaç: İnmemiş testis, yenidoğan erkek çocuklarda en sık görülen anomalidir ve çocuğun ileride çocuk sahibi olamama ihtimalinden başlayarak testis malignansisine kadar uzanan geniş bir risk yelpazesine sahiptir. İnmemiş testis takip ve tedavisindeki yaklaşımlar halen tartışmalıdır. Bu çalışmada kliniğimizde geçmişten günümüze inmemiş testis tanısı almış olgulara yaklaşımımız, uygulanan tedavi yöntemleri ve sonuçlarımızın değerlendirilmesi hedeflenmiştir.

Gereç ve Yöntem: 01 Ocak 1993 – 31 Aralık 2017 tarihleri arasında Dr. Sami Ulus Kadın Doğum, Çocuk Sağlığı ve Hastalıkları, Sağlık Uygulama ve Araştırma Merkezi, Çocuk Cerrahisi Kliniği'nde tanı alan, takip ve tedavisi yapılan inmemiş testisli hastalar değerlendirildi. Olgulara ait tüm bilgiler hastane bilgi işlem sistemindeki hasta dosyaları ve bölüm arşiv kayıtlarından derlenerek bilgisayar ortamına alındı. Hastaların başvuru yaşları, doğum zamanları, inmemiş testisin tarafı, palpabl olup olmadığı, muayene-ultrasonografi bulguları, takipte testisin spontan inip inmediği, ek anomalileri, ameliyat bulguları, postoperatif takipler ve komplikasyonlar değerlendirildi.

Bulgular: Çalışmaya 3406 hasta dahil edildi. Hastaların sadece %25'i bir yaşından önce (ortanca 3 yaş) hastanemize başvurmuştu, bu hastaların %9,8'inin takipte testisi spontan olarak skrotuma indi. Bunların %52'si hayatın ilk 6 ayında, %48'i ise 6 ay-1 yıl arasında slkrotuma indi. Testisin spontan skrotuma inişi, prematürelerde (%20), bilateral inmemiş testiste (%14,3) ve distal yerleşimli testislerde (%31,6) daha yüksek oranda bulundu. Hastaların %44,5'inde sağ, %34,2'sinde sol ve %21,3'ünde bilateral inmemiş testis tespit edildi. İnmemiş testislerin %84,8'i palpabl olup, en sık inguinal kanalda yerleşimliydi (%58,5). İnmemiş testis tanısında fizik muayene (%88) ve ultrasonun (%89,2) tanısal duyarlılığı benzer bulundu. Hastaların %35'inde eşlik eden sistem ya da organ anomalisi saptandı. En sık endokrin, nörolojik ve inguinal bölge hastalıkları saptandı. İnmemiş testis torsiyonu %0,6 oranında saptandı, bu testislerin sadece %7,1'i kurtarılabildi. Ameliyat olan hastaların %96'sında inguinal eksplorasyon, %4'ünde laparoskopik eksplorasyon uygulandı. İnmemiş testislerde testis ve eklerine ait anomaliler, karın içi-iç halka bölgesinde

yerleşimli testislerde daha sık saptandı. Ameliyat sonrası %4,3 nüks inmemiş testis, %3,9 kanama, yara yerinde enfeksiyon ve %1 testis atrofisi gelişti. İnmemiş testislerin %93,4'ü başarıyla skrotuma indirilebildi. Testis tümörü %0,07 oranında tespit edildi.

Sonuç: İnmemiş testis tanısında en duyarlı yöntem dikkatli bir fizik muayene yapılmasıdır. İnguinoskrotal muayenenin tüm çocuk hastalarda mutlaka yapılması gereklidir. Bu sayede inmemiş testisli hastalara daha erken tanı koyulması mümkün olacaktır. İnmemiş testisin bir yaşına kadar kendiliğinden skrotuma inme ihtimali vardır, bu dönemde inmemiş testis torsiyonu açısından ailelerin bilgilendirilmesi önemlidir. Testisin yüksek ısıdan etkilenip zedelenmesini önlemek için hastaların 1 yaşında ameliyat edilmeleri önemlidir. Preoperatif muayene sırasındaki saptanan testis lokalizasyonu ile ameliyat anındaki testis yerleşiminin farklı çıkabileceği akılda tutulmalı, hastalar ameliyat öncesi anestezi altında tekrar muayene edilmelidir. Orşiyopeksi sonrası nüks inmemiş testis, testis atrofisi ve testis tümörü gelişme ihtimali nedeniyle hastaların uzun dönem takipleri yapılmalıdır.

Anahtar Kelimeler: İnmemiş testis, ultrasonografi, epididimal anomaliler, orşiyopeksi

ABSTRACT

Purpose: Undescended testis is the most common anomaly in male neonates and has a wide range of risks begining from infertility in adulthood period to the malignancy of the testes. Follow-up and treatment approaches of undescended testis is still controversial. In this study, we aimed to evaluate our approach, treatment modalities and outcome of patients with the diagnosis of undescended testis from past to present in our clinic.

Methods: Boys with undescended testis who were diagnosed and treated in Dr. Sami Ulus Maternity and Children's Health Practice and Research Center, Department of Pediatric Surgery between January 1, 1993 and December 31, 2017 were retrospectively reviewed. All the information of patients was collected from hospital computer system and archive records of the department. The age of patients at diagnosis, gestational age, side of undescended testis, findings of the physical examination and ultrasonography, occurrence of spontaneous testicular descent, additional anomalies, operative findings, postoperative follow-ups and complications were reviewed.

Results: A total of 3406 patients were included in the study. Only 25% of patients were admitted to our hospital before 1 year of age (median: 3 years), and spontaneous testicular descent occured in 9.8% of these patients. Fiftytwo percent of this spontaneous testicular descent occured in the first 6 months of life and 48% occured from 6 months to 1 year of life. The spontaneous descent of testis was high in premature patients (20%), bilateral undescended testes (14.3%) and distally located ones (31.6%). Undescended testis was located right side in 44.5% of the patients, left side in 34.2%, and bilateral in 21.3% them. 84.8% of the undescended testes were palpable and most commonly located in the inguinal canal (58.5%). Physical examination (88%) and ultrasonography (89.2%) had similar diagnostic sensitivity for undescended testis. Additional anomalies were detected in 35% of the patients. The most common ones were endocrinological, neurological and inguinal diseases. Undescended testicular torsion was detected at 0.6%, and only 7.1% of these testicles could be recovered. Inguinal exploration was performed in 96% of the

patients and laparoscopic exploration was performed in 4% of the patients who underwent surgery. Anomalies of the testis and the adjacent structures were more frequently detected in the testes that were located at internal ring or intra-abdominal. Postoperative reccurrence of undescended testis were detected in 4.3%, bleeding and wound infection were detected in 3.9% and testicular atrophy were detected in 1% of the patients who underwent surgery. 93.4% of undescended testes could successfully be scrotalized. Testicular tumor was detected in 0.07%.

Conclusion: The most sensitive method for the diagnosis of undescended testis is a careful physical examination. The inguinoscrotal examination must be performed in all pediatric patients to make early diagnosis possible. There is a possibility that the undescended testis will spontaneously descent until the age of one, it is important to inform the parents about the undescended testis torsion during this period. For preventing the testicle from being affected by high temperatures, it is important to operate the patient until 1 year of age. It should be kept in mind that the location of the testis in the preoperative examination may be different from the location of the testis in the operation, and the patients should be re-examined under preoperative anesthesia. After orchiopexy, long-term follow-up of patients should be performed due to the risk of recurrence of undescended testis, testicular atrophy and testicular tumor development.

Key words: Undescended testes**,** ultrasonography, epididymal anomalies**,** orchidopexy

1. GİRİŞ VE AMAÇ

Normal bir spermatogenezis için, intrauterin dönemde karın içinde gelişen testisin, vücut ısısından 2-3 derece daha serin olan skrotuma indirilmesi gereklidir. Bu inişin normal bir şekilde gerçekleşmemiş olması inmemiş testis olarak adlandırılır. İnmemiş testis, yenidoğan erkek çocuklarda en sık görülen anomalidir. Sıklıkla izole bir anomali olmasına karşın, inguinal herni, hipospadias, genetik sendromlar, hormonal hastalıklar, epididim anomalileri gibi anomalilerle birlikte olabilmektedir.

İnmemiş testis, çocuğun ileride çocuk sahibi olamama ihtimalinden başlayarak testis malignansisine kadar uzanan geniş bir risk yelpazesine sahiptir. Bu nedenle inmemiş testisli hastaların cerrahi olarak tedavi edilmeleri gerekmektedir. Cerrahi ilerlemeler ile orşiopeksi ameliyatı ile ilgili bilgi ve tecrübeler gelişse de altta yatan mekanizmaların çoğu halen araştırma aşamasındadır.

İnmemiş testis için çeşitli ameliyat teknikleri tanımlanmış olmakla birlikte, tedavisindeki yaklaşımlar halen tartışmalıdır. Son dönemde cerrahi için önerilen yaş sınırı 6 aya kadar indirilmiş olsa da büyük bir kesim tarafından kabul gören yaş sınırı günümüzde bir yaş civarındadır.

Bu çalışmada kliniğimizde geçmişten günümüze inmemiş testis tanısı almış olgulara yaklaşımımız, uygulanan tedavi yöntemleri ve sonuçlarımızın değerlendirilmesi hedeflenmiştir.

2. GENEL BİLGİLER

2. 1. Tanım ve Tarihçe

İntrauterin dönemde karın içinde gelişen testis, 7-9. aylar arasında inguinoskrotal inişini tamamlayarak, alt skrotal bölgede yerleşir. Eğer testis muayene sırasında skrotumda bulunmazsa, kanalda bulunup skrotuma indirilemez veya çok gergin olarak indirilip bırakılınca hemen eski yerine çıkıyorsa, bu testise inmemiş testis denir (1). İnmemiş testis için yapılan bir başka tanımlama ise; hormonal, mekanik veya testisin kendine ait anomaliler nedeniyle testisin skrotumdaki yerini alamaması, göç yolu üzerinde bir noktada takılıp kalmasıdır(2, 3). Çoğunlukla kriptorşidizm ile inmemiş testis aynı anlamda kullanılsa da anlamları farklıdır. Kriptorşidizm kelimesinin kökü eski Yunanca'da "saklı testis" anlamına gelen "cryptos" ile "orchis" kelimelerine dayanır. İnmemiş testis normal göç yolu üzerinde takılıp kalmayı ifade eder. Kriptorşidizm ise hem inmemiş testisi hem de testisin olmadığı diğer durumları ifade eder. Bununla birlikte günümüzde tüm olgular için inmemiş testis terimi kullanılmaya başlanmıştır.

İnmemiş testis antik dönemlerden beri bilinmektedir. Fetal dönemde testisin abdomen içinde olduğu 1755'de Baron Albrecht von Haller tarafından bulunmuştur. 1762'de John Hunter, fetal testisin intraabdominal pozisyonda olduğunu doğrulamış, postmortem diseksiyon çalışmalarıyla testisin intrauterin 8. ay civarında skrotuma indiğini bulmuştur. Hunter ayrıca testisin inişinin bir kılavuzun kontrolünde gerçekleştiğini ileri sürmüştür. Hunter bu kılavuza; dümen, yol gösterici, idare eden anlamlarına gelen "gubernakulum" (gubernaculum testis) ismini vermiştir. Böylece testisin inişi ile ilgili ilk teoriyi ortaya atan Hunter, embriyonel hayatta, testislerin inişinin karın arka duvarından skrotuma gubernakulum diye adlandırdığı bir ligament aracılığıyla meydana geldiğini 1786'da yayınlamıştır(4, 5).

19. yüzyıla kadar, yolculuk için ata binme sırasında sıkıntıya yol açan ektopik perineal testisler dışında, inmemiş testisler göz ardı edilmiştir. İlk başarılı orşiyopeksi girişimi de yine bir ektopik perineal testise 1871'de James Adams tarafından uygulanmıştır. 19. yüzyıl testislerin inişinde morfoloji ve karşılaştırmalı anatomi konusunda yoğun araştırmaların yapıldığı bir dönem olmuştur. Weil,

1884'te testislerin inişinde gubernakulum etkisini reddedip, mekanizmayı karın içi basıncındaki artışla açıklamaya çalışmıştır(5).

İnmemiş testis cerrahisinde modern dönem 1899'da Arthur Dean Bevan'ın spermatik kordun mobilizasyonuyla ilgili prensipleri içeren makalesi ile başlar. Bevan, inmemiş testisli yetişkinlerde prosesus vajinalisin ayrılması, spermatik damarların serbestleştirilmesiyle testisin skrotuma indirilmesi yöntemini tanımlamıştır(6).

Franz John Torek 1909'da skrotal fiksasyonu önermiştir. "Dartos poş tekniği" birbirinden bağımsız olarak 1931 ve 1932'de Petrivalsky ve Schoemaker tarafından tanımlanmış ve ilerleyen yıllarda yaygın olarak kullanıma girmiştir. Fowler ve Stephens, 1959'da yüksek yerleşimli testisleri indirebilmek amacıyla, testiküler arterin kesilip, testisin kollateral dolaşımla beslenmesinin sağlandığı yöntemi tanımlamışlardır. Robert J Prentiss 1960 yılında, spermatik kordun kısalığına bağlı indirilemeyen testisler için, inferior epigastrikler kesilerek iç halkanın yerinin değiştirilmesini önermiştir. 1976'da Silber ve Kelly testiküler damarların çok kısa olduğu olgularda, testisin mikrovasküler ototransplantasyonunu tanımlamışlardır. Aynı yıl Cortesi nonpalpabl testislerde laparoskopi kullanımını tanımlamıştır. Günümüzde intraabdominal testislerin tanı ve tedavisinde laparoskopi yaygın olarak kullanılmaktadır.

2. 2. Embriyoloji (Testisin Gelişimi ve Skrotuma İnişi)

Gestasyonun 3. haftasında mezonefrozun ventro-medialindeki çölomik epitel kalınlaşarak, gonadal sırtları oluşturur. Gestasyonun 3-6. haftalarında primodial germ hücreleri son bağırsağın dorsal mezenteri aracılığı ile gonadal sırtlara göç eder. İntrauterin 7. haftaya kadar gonadlar her iki cinsiyette de benzerdir. Bu duruma "farklılaşmamış gonad" adı verilmektedir. Gonadların erkek ya da dişi yönünde farklılaşmaları temel olarak embriyonun cinsiyet kromozomlarına bağlıdır ve gebeliğin yedinci haftasından sonra şekil 2.1'de gösterildiği gibi cinsiyete uygun değişiklikler gelişmeye başlar(7). Şekil 2.2 de periferde yerleşmiş testiküler kordonlar primordial germ hücrelerini çevreler ve derinliklerde mezonefrik tübüller ile temasa geçer.

İntrauterin hayatta Y kromozomunun kısa kolu üzerindeki testis belirleyici faktör olan SRY geni (Sex determining region Y) farklılaşmamış gonadın testis olarak gelişiminde anahtar bir fonksiyon göstermektedir. Önce gonadal sırt epiteli prolifere olup, altındaki mezenşimal doku içine gömülerek primitif germ kordonlarını oluşturur. Testise farklılaşan gonadda önce sertoli hücreleri belirmektedir. Sertoli hücreleri 48. gün civarında Müller yapılarını inhibe edici faktör (MIF) salgılamaya başlayarak Müller yapıların regresyonunu sağlarlar (8). Testiste 56. gün civarı Leydig hücreleri gelişerek testosteron salgılamaya başlarlar. Testosteron Wolff kanallardan epididim, ductus (vas) deferens ve seminal veziküllerin gelişimini ve dış genital organların farklılaşmasını sağlar(9).

Primitif germ kordonları daha sonra gonadın hilusunda, ince ve daha küçük kordonlara bölünüp, ağ şekline dönüşerek rete testis tübüllerini oluştururlar(Şekil 2.3). Gelişim ilerledikçe testis kordonları yüzey epiteliyle olan ilişkilerini kaybederler. Bu, testisin üzerinde yer alan fibröz yapıdaki tunika albuginea sayesinde olur(Şekil 2.2). Kordonlar puberteye kadar kapalı durumdadır. Bu dönemde lümen oluşarak seminifer tübüller belirir. Mezonefroz gerilerken, seminifer tübüller rete testis lümenine bağlanıp sonrasında eferent duktuslar ile devam ederler. Bunlar ise Wolff kanalına dökülerek vas deferensi oluştururlar(8-10)(Şekil 2.4 ve Şekil 2.5).

Testis ve mezonefroz ikinci ayın sonunda ürogenital mezenter adı verilen bir yapı ile karın arka duvarına bağlıdır. Mezonefrozun dejenerasyonu sonucu bu mezenter sadece testisin mezenteri halini alır. Takibinde kaudaldeki parçasından kaudal genital ligament gelişir. Testisin kaudal kutbundan uzanan ekstrasellüler matriksten zengin yoğun mezenşimal yapıya “gubernakulum” denir. Testis aşağıya inmeden önce bu yapı inguinal bölgede internal ve eksternal abdominal oblik kasları arasında sonlanır. Testisin inmeye başlaması ile gubernakulumun ekstraabdominal parçası skrotum tabanına tutunur(8-10).

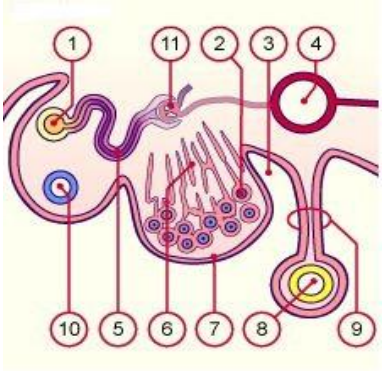

ŞEKİL 2.1. YEDİ HAFTALIK FETÜSTE TESTİS**(11)**

1-Mezonefrik kanal (Wolff) 2-Primordial germ hücresi 3-Peritoneal kavite 4-Aorta 5-Mezonefrik tübül 6-Gonadal kordonlar 7-Çölomik epitelyum 8-Bağırsak 9-Mezenter 10-Paramezonefrik kanal (Müller) 11-Mezonefrik nefron.

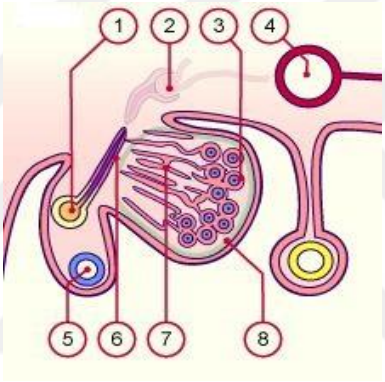

ŞEKİL 2.2. SEKİZ HAFTALIK FETÜSTE TESTİS**(11)**

1-Mezonefrik kanal (Wolff) 2-Mezonefrik nefron (atrofiye) 3-Primordial germ hücrelerini çevreleyen testiküler kordonlar 4-Aorta 5-Paramezonefrik kanal (Müller) 6-Mezonefrik tübül 7-Medullaya doğru büyüyen testiküler kordonlar 8-Tunika albuginea.

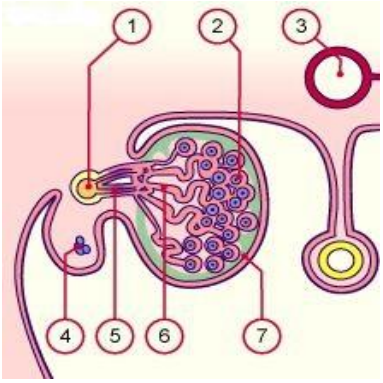

ŞEKİL 2.3. ONSEKİZ HAFTALIK FETÜSTE TESTİS**(11)**

1-Mezonefrik kanal (Wolff) 2-Primordial germ hücrelerini çevreleyen testiküler kordlar 3-Aorta 4-Paramezonefrik kanal (Müller) (atrofiye) 5-Mezonefrik tübül (geç efferent duktüller) 6-Testiküler kordonlar 7-Tunika albuginea.

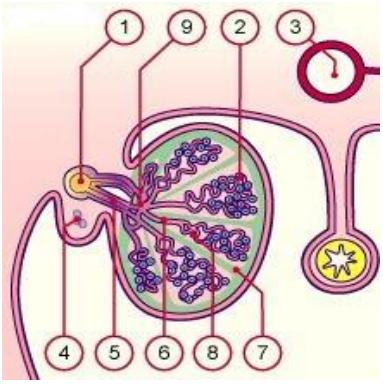

ŞEKİL 2.4. YİRMİ HAFTALIK FETÜSTE TESTİS(11)

1-Mezonefrik kanal (Wolff) 2-Primordial germ hücrelerini çevreleyen Sertoli hücreleri 3-Aorta 4-Paramezonefrik kanal (Müller) (derivesi) 5-Efferent duktüller 6-Düz seminifer tübül 7-Tunika albuginea 8-Kıvrık seminifer tübül 9-Rete testis.

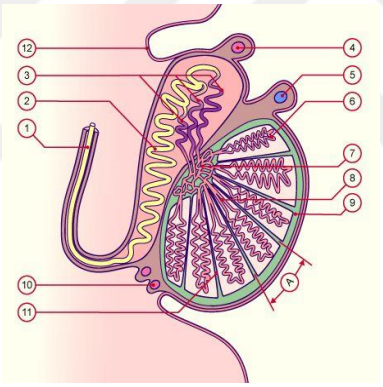

ŞEKİL 2.5. DÖRT AYLIK FETÜSTE TESTİS(11)

1-Duktus deferens (Wolff) 2-Epididim 3-Efferent duktüller 4-Apendiks epididimis 5-Apendiks testis 6-Kıvrık seminifer tübül 7-Rete testis 8-Düz seminifer tübül 9-Tunika albuginea 10-Paradidimis 11-İnterlobuler septum 12-Mezotelyum A-Lobül.

Sağlıklı sperm yapımının sağlanması için, testisin karın içinden (37°C) sıcaklığın daha düşük olduğu skrotuma (33°C) inmesi gerekir. Mezonefrozun ventro-medialinde gelişen testisin 8. haftadan itibaren salınan testosteronun etkisiyle kranyal asıcı ligamanının regrese olduğu düşünülmektedir. Testisin kaudaline bağlı olan gubernakulum, vücut duvarının büyüme farklılıkları nedeniyle abdominal kavite büyürken, testisi güçlü bir şekilde inguinal bölgeye bağlı tutar. Henüz inguinal kanal

oluşmadığı için testis intrauterin 7. aya kadar abdomen boşluğunda kalır. İntrauterin 3. aydan itibaren oluşan prosesus vajinalis ve gubernakulum etkisiyle inguinal kanalın şekillenmesi sonucu testis 7-8. aylarda inguinal kanalda ilerler ve 8-9. ayda skrotuma yerleşir(2, 12). Şekil 2.6 'da testisin bu inişi şematize edilmiştir.

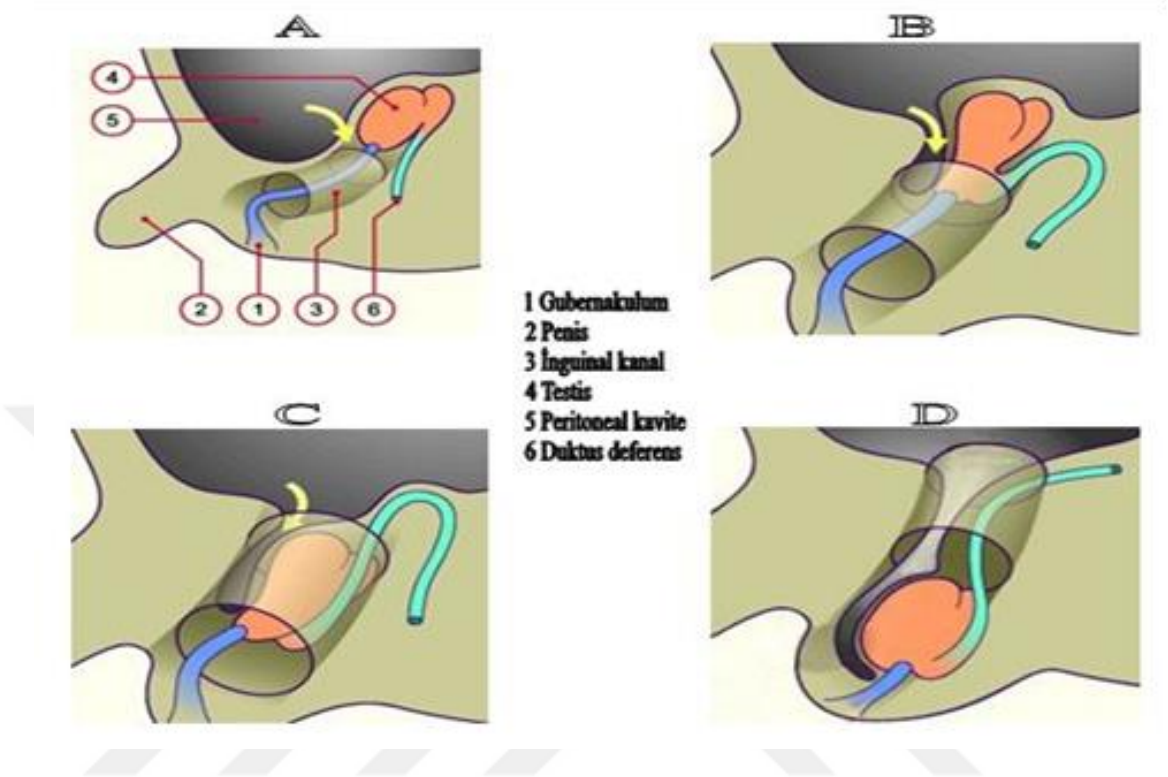

Şekil 2.6. Testisin inişi (11)

A: İntrauterin 2. ay, **B:** İntrauterin 3. ay, **C:** İntrauterin 7. ay, **D:** İntrauterin 9. Ay

2. 3. Testisin Anatomisi

Erkek üreme organı olan testisler, skrotum içerisinde spermatik kord tarafından askıda bulunan bir çift ovoid bezdir. Doğumda yaklaşık boyutu 1,5x1 cm olup puberteye girişle hızla büyür. Testisin hacmi 12 yaşından önce 1-2 cm^3'tür, 12 yaşına gelindiğinde testisin uzun ekseni 3-4 cm'yi bulur. Hacminin %90'ı seminifer tübüller tarafından oluşturulan testislerin, spermatogenezin başlamasıyla büyümesi hızlanır ve 16 yaşındaki bir çocukta uzun ekseni 6 cm'ye, hacmi 4 cm^3'e ulaşır(2, 5, 13).

Testisler posterolateral kısımları hariç tamamen tunika vajinalisin viseral tabakası ile sarılmıştır. Oldukça ince olan bu peritoneal yapının altında testise lastiksi kıvamını veren beyaz renkli fibröz bağ dokudan oluşan tunika albuginea bulunur.

Tunika albuginea ve tunika vajinalisin viseral tabakası birbirinden kolayca ayrılamadığı için bu iki tabaka cerrahi açıdan tek tabaka gibi düşünülür. Bu tabakaların altında ise tunika vasküloza diye adlandırılan damardan zengin bir tabaka daha bulunur. Bu üç tabaka birlikte testisin kapsülünü oluşturur(13).

Mediastinum testis, testisin damar ve sinirlerin organa girdiği yerdir. Tunika albuginea arka tarafta vertikal olarak mediastinum testisteki yapıları sarar ve testis içine doğru uzanan trabeküler yapıda septalar verir. Bu septalar testisi lobüllere ayırır. Her bir testiste yaklaşık 200-300 lobül bulunur ve her lobül içinde bir veya iki adet seminifer tübül bulunur. Seminifer tübüller birbirleri ile anastomoz yaparak 20-30 adet tübüli rektiyi meydana getirirler. Tübüli rektiler ise birbirleri ile birleşerek rete testisi yaparlar. Mediastinum testisin üst ucundaki rete testislerden de eferent duktuslar oluşur. Herbiri epididimal lobülleri meydana getirir ve lobüller bir araya gelerek epididim başını oluştururlar. Epididim başından sonra gövde ve kuyruk kısmı oluşur(Şekil 2.7). Epididimin kuyruk kısmından tek bir kanal halinde vas deferens çıkar. Vas deferens kalın duvarlı, kas yapısından zengin ve ejekulatı ilerletme yeteneğine sahip bir yapıdadır. Vas deferens, epididim kuyruk kısmından ayrılarak inguinal kanal içerisinde seyreder, iç inguinal halkadan karına girer, üreteri önden çaprazladıktan sonra mesanenin arkasına geçer. Vas deferens, seminal vezikül kanalıyla birleşip "ejekülatuvar kanal" adını alır. Prostat bezine girmeden hemen önce genişleyerek vas ampullayı yapar, sonra ince bir yapı halinde prostat içine açılır(13).

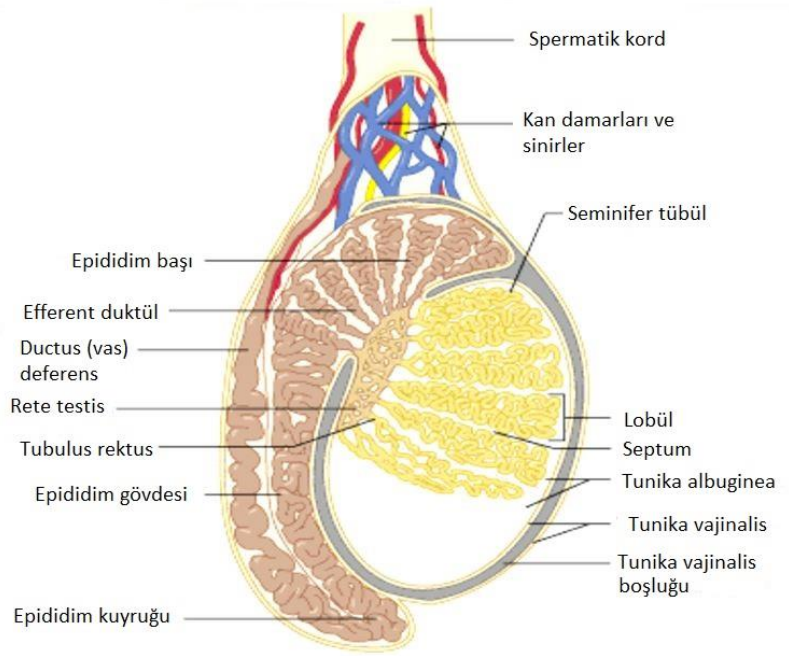

Şekil 2.7. Testisin anatomisi(14)

Testis, arteriyel kan akımını öncelikle abdominal aortanın dalı olan Arteria testicularis'ten alır(Şekil 2.8). Bu arter kimi yerde gonadal arter veya Arteria spermatica interna olarak da adlandırılmaktadır. Testiküler arterler bazen Arteria renalis'ten de köken alabilirler. Testis ayrıca Arteria epigastrica inferior'un dalı olan Arteria cremasterica (Arteria spermatica externa), Arteria vesicalis inferior'un dalı olan Arteria ductus deferentis ve Arteria pudentalis'in dalı olan skrotal arterin gubernakuler kollateralleri yoluyla da beslenir. İnsanların yaklaşık 2/3'ünde bu arterler arasında güçlü anastomozlar vardır ve Neuhof ve Mencher'e göre kord kesilse dahi testis %98 kollateral dolaşımları sayesinde gangren olmaktan kurtulur(15).

Testisin venleri, testisin arka sınırından başlar ve epididimal venöz pleksustan da dallar alarak Arteria testicularis'i saran sekiz-on adet venden oluşan venöz pleksusu meydana getirir. Bu yapıya "plexus pampiniformis" adı verilir(Şekil 2.8). Pleksus venleri iç inguinal halkanın proksimalinde birleşerek bir çift ven halini alır. Vena testicularis dextra, Vena cava inferior'a, Vena testicularis sinistra ise Vena renalis sinistra'ya dökülür(15).

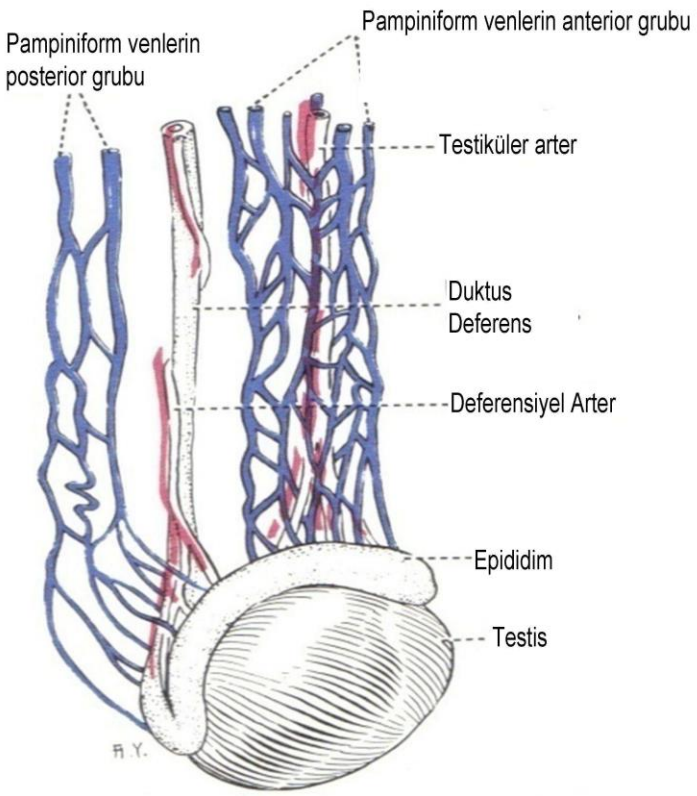

Şekil 2.8. Testisin vasküler yapısı(16)

Testisin lenfatikleri, interlobüler aralıktan başlar, daha sonra lomber ve paraaortik lenf nodüllerine dökülerek sistemik dolaşıma katılır.

Testisin inervasyonu, Arteria mesenterica superior ve Arteria renalis bölgesindeki ganglionlarla ilişkili viseral duyu lifleri ile sağlanır. Bu lifler testise Arteria testicularis ile birlikte gelirler, sempatik ve duyusal lifler taşırlar. Ağrı ile ilgili spinal seviyesi T10-T11'dir. Nervus genitofemoralis'in genital dalı inguinal kanala iç inguinal halkadan girer. Bu dal kremaster kasını inerve eder. Nervus ilioinguinalis; crista iliaca anterior superior yakınında, musculus obliquus externus abdominis ve musculus obliquus internus abdominis arasından çıkar, inguinal kanala girer. Dış inguinal halkadan çıkar. Penis kökünün derisini, skrotumun üst kısmını, uyluğun üst medial bölümünü inerve eder(17).

2. 4. Testisin Histolojisi ve Fizyolojisi

Testis, tunika albuginea adı verilen beyaz renkli, sert ve yoğun bir fibröz bağ doku ile çevrilidir. Seminifer tübüller, elastik liflerden zengin bağ dokusundan yapılmış bazal membran ile bunun iç yüzünü döşeyen germinatif epitel ve sertoli hücrelerinden oluşur. Sertoli hücreleri bazal membrana oturmuş ve birbirlerine sıkı bağlarla tutunmuştur. Şekil 2.9 da bir sertoli hücresi şematize edilmiştir. Bu hücrelerin sayısı yaşam boyunca sabit olup, çoğalma yeteneleri yoktur. Bazal membran, peritubüler kontraktil hücreler ve birbirine sıkıca bağlanmış sertoli hücreleri bir arada "kan-testis bariyeri" denilen yapıyı oluştururlar (Şekil 2.10). Bu bariyer spermatogenetik hücrelerin immün sistem hücreleri ile karşılaşmasını engelleyerek immünolojik infertiliteyi önler(2).

Sertoli hücreleri tübül lümenine doğru filamentöz sitoplazmik dallanmalar gösterirler. Germ hücreleri ise bu filamentöz dallanmalar arasında bulunur. Sertoli hücreleri germ hücrelerinin enerji ihtiyacını karşıladıkları gibi gelişimin çeşitli evrelerinde oluşan germ hücrelerinin artıklarını da fagosite ederler ve Follicle stimulating hormone (FSH) reseptörleri taşırlar. Salgıladıkları ürünlerle lümen içinde spermatogenezi kolaylaştırıcı kimyasal bir ortam oluştururlar(2).

İnterstisyum; kan damarları, lenfatik kanallar, fibroblastik destek hücreleri, makrofajlar, mast hücreleri ve Leydig hücrelerinden meydana gelmiştir. Leydig hücreleri, Luteinizing hormone (LH) etkisi ile kolesterolden testosteron sentezlerler(2).

Bebeklerin testisleri hormonal ve hücre aktivitesi bakımından eskiden sanıldığının aksine yaşamın ilk 3-6 ayı içinde oldukça aktiftir. Bu aktivite testislerin ileride normal erişkin fonksiyonlarını kazanabilmeleri için şarttır. Plasental hormonların baskılayıcı etkilerinin ortadan kalkmasıyla, doğumdan sonra 1. haftadan itibaren başlayıp, 3. ayda pik yapacak şekilde bebeğin hipofizer gonadotropin seviyelerinde yükselme olur. Gonadotropinlerin uyarısıyla Leydig hücreleri prolifere olur ve testosteron sekresyonunda ani bir artış meydana gelir. Bu artan testosteron seviyesi 3. ayda pik yapar ve sonrasında giderek azalarak 6. ayda prepubertal seviyelere ulaşır. Bu 3-6 ay süren gonadotropinler ve androjenlerde artışın olduğu döneme "mini puberte" ismi verilir. Leydig hücrelerinden salgılanan testosteronun etkisiyle germ hücrelerinin gelişmeleri uyarılır. Böylece germ hücrelerinin normal gelişim sürecinin birinci aşaması başlamış olur. 6. ayda gonositler erişkin boyu (adult

dark, Ad) spermatogoniumlar haline dönüşürler. İşte yaşam boyunca germ hücrelerinin üretildiği kök hücre havuzu bu Ad spermatogoniumlardır. Germ hücre gelişiminin ikinci evresi ise 3 yaş civarında tamamlanır. Bu evrede Ad spermatogoniumlar primer spermatositler halini alırlar. Çocuk büyüdükçe seminifer tübüllerin tabanında spermatogoniumların sayısı giderek çoğalır. Primer spermatositler önce sekonder spermatositlere, daha sonra spermatidlere dönüşürler. Spermatogenez, puberte döneminde başlar ve bu dönemde spermatidler maturasyonlarını tamamlayarak spermatozoaya dönüşürler(2).

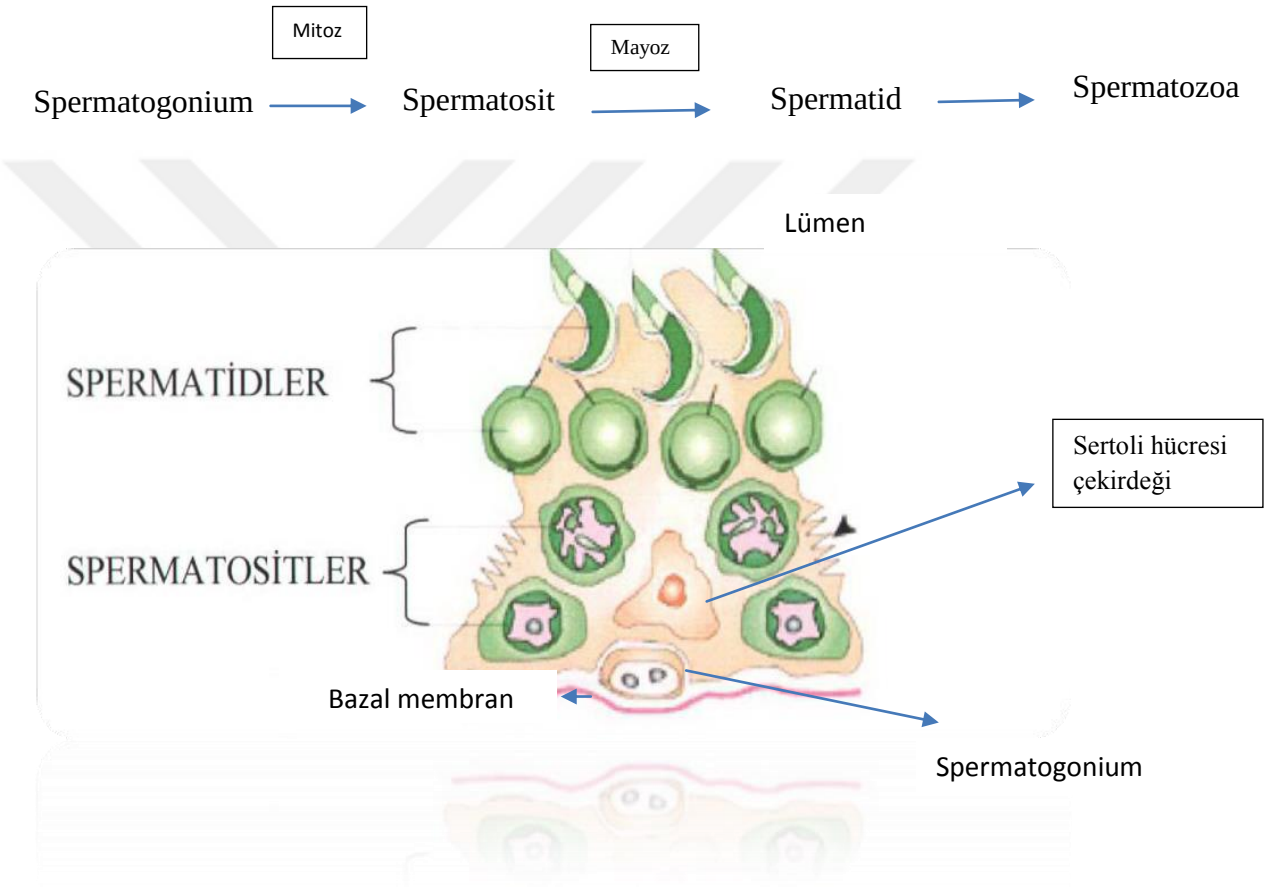

Şekil 2.9. Sertoli hücresi(18)

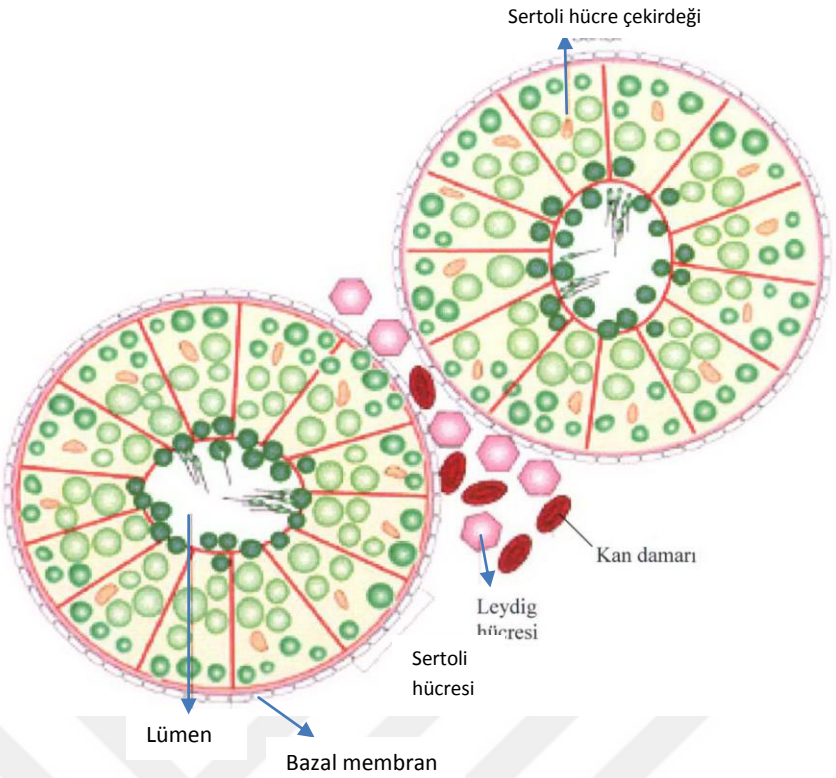

Şekil 2.10. Kan-testis bariyeri(18)

2.5. Testisin İnişinde Rol Oynayan Faktörler ve Teoriler

Testisin anormal olduğu için mi inemediği, yoksa inmediği için mi anormal olduğu halen bir tartışma ve araştırma konusudur. Bu konuda çeşitli çalışmalar yapılmış, ancak hayvan modellerinde hem anatomik yapı hem de fizyolojik özelliklerdeki farklılıklar nedeniyle eleştirilmiştir. Her ne kadar hayvan modelleri insan testiküler inişini tam olarak yansıtmasa da hormonal ve mekanik faktörleri anlamak açısından faydalı bilgiler sağlamışlardır(19).

2.5.1. Hormonal Faktörler

2.5.1.1. Androjenler ve Androjen Reseptörü

Testisin inişi için sağlam bir hipotalamo-hipofizer-gonadal aksın gerekliliği bilinmektedir ve bunu klinik gözlemler de doğrulamaktadır. Örneğin hipogonadizm ya da androjen duyarsızlığı gibi durumlarda inmemiş testise daha sık rastlanmaktadır. Bir androjen reseptör mutasyonu sonucu gelişen komplet androjen duyarsızlığı sendromunda, çoğu olguda bilateral inmemiş testis bulunur(19). Androjen

duyarsızlığı etkilenme derecesine göre, komplet dişi fenotip ya da kısmi feminizasyon ile ilişkilidir.

Hayvanlar üzerinde yapılan çalışmalarda prenatal dönemde anti-androjen ilaçlar kullanıldığında hayvanların %50'sinde testiküler inişin engellendiği görülmüştür(20, 21). Prenatal dönemde östrojenlere maruz kalan deney hayvanlarında inmemiş testis sıklığının arttığı görülmüş ve bu etkinin eş zamanlı dihidrotestosteron veya HCG tedavisiyle düzeltilebildiği gösterilmiştir. Bu deneyler androjenlerin testisin inişi üzerindeki etkilerini desteklemektedir. Ancak anormal androjen aktivitesi gösteren çocuklardaki inmemiş testislerin değişik pozisyonlarda bulunması ve hayvan deneylerinde anti-androjenle indüklenmiş inmemiş testisin ancak %50 oranında görülmesi, androjenlerin testisin inişi üzerinde kısmi bir rol oynadığını düşündürmektedir.

2.5.1.2. İnsülin Benzeri Hormon-3 ve Reseptörü (INSL3)

Uzun bir süredir dişi fetüslere dışardan androjen verildiğinde gubernakulum oluşumunu stimüle etmediği, yine erkek fetüslere dışardan anti-androjen verilirse gubernakulumun gelişimini engellemede yetersiz olduğu ve testiküler feminizasyonlu insan ya da hayvanlarda gubernakular büyümenin normal olduğu bilinmektedir(22). Bununla birlikte karmaşık ve ters bir şekilde androjenik stimülasyon baştaki gubernakular büyüme fazından sonra, gubernakulumun regresyon fazını da tetiklemektedir. Fetal orşiyektomi sonucu gubernakular gelişimin engellendiği hayvan deneyleri, gubernakular büyümeye özgü lokal etkili testiküler bir hormon olan "descendin" teorisini ortaya çıkarmıştır(23). 1988 yılında, bugünlerde INSL3 olarak adlandırılan bu hormon bulunmuş ve fonksiyonu 1999'da INSL3 eksikliği nedeniyle bilateral inmemiş testislerin saptanması ve normal genitalyanın olmasıyla tanımlanmıştır(24, 25).

INSL3, fetal testis tarafından leydig hücrelerinden üretilmektedir, fetal overler ise bu parakrin etkili hormonu üretmemektedir. INSL3 reseptörü LGR8 (lösinden zengin reseptör 8) adını alır. Bu reseptör erkek fetüslerde gubernakulumda eksprese edilir. Bu reseptör aslında G protein reseptör ailesinin bir üyesidir ve bazen GREAT olarak adlandırılır. Gubernakulumun INSL3 tarafından bu reseptörler sayesinde uyarılarak büyüdüğü düşünülmektedir. Dişilerde fetal dönemde INSL3 üretimi yoktur. Bu nedenle INSL3 ve reseptörü LGR8'in, maskülarize gubernakular büyümenin transabdominal fazının kritik düzenleyicileri olduğu ileri sürülmüştür.

İzole inmemiş testisli olguların yaklaşık %2'sinde INSL3 ya da LGR8 genlerinde delesyon gösterilmiştir.

2.5.1.3. Östrojen

Maternal östrojenlerin testisin inişi üzerindeki etkileri bir çok çalısma ile ortaya konmuştur. Gill ve arkadaşları, bir nonsteroidal östrojenik madde olan dietilstilbesterol ile tedavi edilen annelerin çocuklarında inmemiş testis sıklığının arttığını göstermişlerdir(26).

Yine Bernstein ve arkadaşları, yüksek serbest östrojen seviyesine sahip annelerin çocuklarında inmemiş testis sıklığının arttığını bildirmişlerdir(27). Bulgular, inmemiş testisle doğan çocukların plasentalarında artmış östrojen düzeyleri olabileceğine işaret etmektedir(28).

2.5.1.4. Müller Yapılarını İnhibe Eden Faktör (MIF)

MIF eksikligi olan hastalarda tipik olarak intraabdominal testis görülmesi, MIF'in testis inişinde rolü olduğunu düşündürmektedir(29). Bu hormon eksikliği nedeniyle gerilemeyen Müller kanalı yapılarına bağlı olarak gelişen mekanik engelleme etkisiyle indirekt yolla testisin inişinin gerçekleşemediği düşünülmektedir(30, 31). Deneysel çalışmalar da MIF'in testisin inişteki rolünü desteklemektedir. Prenatal dönemde var olan bazı anti-MIF antikorları ve çeşitli MIF reseptör mutasyonları en azından bazı olgularda inmemiş testisin MIF bozukluğu ile ilişkili olabileceğini göstermektedir(32, 33). Ancak intraabdominal inmemiş testisi olan birçok erkekte persistan Müller kanalı yapıları görülmemektedir.

2.5.1.5. Kalsitonin Gen İlişkili Peptit (CGRP)

Kalsitonin gen ilişkili peptid, nervus genitofemoralis tarafından salgılanan bir nöropeptittir. Nervus genitofemoralis ve kremaster kası, testis inişinde önemli etkiye sahiptirler. Her iki yapı da androjen bağımlıdır ve saldıkları bir nöropeptid ile sıçan gubernakulumunda kasılmalara sebep olmaktadırlar. Bu nöropeptid, kalsitonin gen ilişkili peptid olarak isimlendirilmiştir. Ancak daha sonraki çalışmalarda kremasterik kasın androjen bağımlı olmadığı ve gubernakulumun memelilerde kas içermediği gösterilmiştir(34). Bazı genetik mutasyonların bu mekanizmayı etkileyerek inmemiş testise neden olabileceği düşünülmüştür. Bir transkripsiyon faktörü olan HOXA 10 (homeo box A 10) geninin mutasyonunda, nervus genitofemoralisin motor nöronlarında sorun olmakta ve hayvan modellerinde inmemiş testis ortaya

çıkmaktadır(35). İnsanlarda da HOXA10 ve HOXD13 (homeo box D 13) alellik varyantları bir kaç inmemiş testisli çocukta rapor edilmiştir(36, 37).

2.5.1.6. Epidermal Büyüme Faktörü

Epidermal büyüme faktörü (EGF) androjenlerin yokluğunda Wolf kanallarının kalıcılığını ve plasenta üzerine etki ederek sekonder testosteron üretimini arttırmaktadır. Farelerde maternal EGF'nin fetal testisten testosteron salınımını arttırdığı ve bu sebeple testis inişinde rolü olduğu düşünülse de bu etki henüz insanlarda gösterilememiştir(38, 39).

2.5.2. Mekanik Faktörler

İlk olarak 1762 yılında tanımlanan ve "kılavuz" anlamına gelen gubernakulumun testisin skrotuma inişine kılavuzluk ettiği düşünülmüştür. Gubernakulum, testisin alt polünden mezenşimal bir bant olarak başlar ve skrotuma tutunur. Ratlarda gubernakulum, traksiyon ve musküler kontraksiyon yoluyla testisin inişinde rol oynar. Gubernakulum, iniş öncesi testislerin inguinal kanala fiksasyonunda önemli rol oynar, ancak kanal boyunca skrotuma inişte pek rolü olmadığı düşünülmektedir. Karın içi basıncının da testis inişinde rolü olduğu düşünülmüştür(40). Prune belly sendromu ya da gastroşizis, omfalosel gibi karın ön duvarı defektlerinde inmemiş testis sık izlenir(41, 42). Fakat tek taraflı inmemiş testis olgularında bu teori yetersiz kalmaktadır.

Ülkemizden bildirilen çeşitli çalışmalarda Tanyel ve arkadaşları inmemiş testisin artmış parasempatik aktivite ve azalmış sempatik tonus ile ilgili olduğunu göstermişlerdir. Testisin inişinin prosesus vajinalis boyunca gerçekleşen bir itici güç ile olduğunu ve bunun gubernakular yapılar üzerinde beliren düz kaslar tarafından gerçekleştiğini göstermişlerdir(43, 44). Bu kas hücrelerinin daha sonra programlanmış hücre ölümüne uğradığını ve bu yolaktaki çesitli bozuklukların herni, hidrosel ya da inmemiş testise yol açatığını savunmaktadırlar(45).

2.5.3. Testisin İnişi Üzerine Teoriler

Testisin skrotuma nasıl indiği konusunda John Hunter'in 1762'de ilk tanımlamayı yapmasının ardından bir çok teori ileri sürülmüştür. Günümüzde geçerliliğini sürdüren bazı teoriler şunlardır:

1- *Tanyel Teorisi*: Prosesus vajinalis, gubernakulum denilen primitif mezenşimal dokunun içinde gelişir. Sonrasında bu primitif mezenşimal dokudan prosesus vajinalis etrafındaki düz kaslar ve dış kısmında ise kremaster kası oluşur. Testisin inişi gubernakulumda gelişen kasların ilerletici hareketleri ile olmaktadır. Testis prosesus vajinalis içinden, prosesus vajinalis duvarındaki düz kaslar ve dışında yerleşmiş kremaster kasının kasılmasıyla oluşan ilerletici hareketler ile iç inguinal halkadan geçip skrotuma iner. Testis indikten sonra prosesus vajinalis proksimalinin kapanması için, prosesus vajinalis düz kaslarının programlı hücre ölümüne uğraması gerekir. Programlı hücre ölümünün başlaması için sempatik tonüs azalmalı, parasempatik tonüs artmalıdır. Sempatik tonüsün azalması androjen reseptörlerinin kontrolü altındadır. Parasempatik tonüsün artmasıyla G proteinlerine bağlı sinyal iletimi yolu ile sarkoplazmik retikulumdan inositol 1,4,5-trifosfat reseptörleriyle kalsiyum boşalmaktadır. Sitozolik kalsiyumun artması mitokondrial yol ile programlı hücre ölümünü başlatır. Programlı hücre ölümünün gerçekleşmediği durumlarda prosesus vajinalisin açık kalması inguinal herni, yeterli şiddette olmadığı veya devam etmediğinde hidrosel, geçici bir süre olması gereken bu azalma sürekli olduğunda inmemiş testis ile sonuçlanır(2, 46).

2- *Hutson Teorisi*: Testisin inişi transabdominal ve inguinoskrotal olarak iki fazda gerçekleşir. Önce testosteronun etkisiyle kranyal asıcı ligaman regrese olur. Leydig hücreleri insan koryonik gonadotropini (HCG) ve lüteinizan hormon (LH) etkisiyle INSL3(İnsülin benzeri hormon-3) salgılar. INSL3 gubernakulumda şişme reaksiyonunu başlatarak, testisin intraabdominal inişini sağlar. Testisin inguinoskrotal inişi ise temel olarak androjenlerin kontrolü altında gerçekleşir. Gubernakulum genitofemoral sinir tarafından inerve edilir. Hutson'a göre genitofemoral sinirin spinal korddaki çekirdeği androjenlerin etkisiyle aktive olur, bu sinirin terminalleri tarafından CGRP (Calsitonin Gene Related Peptid) salınmasını stimüle ederek gubernakular gelişmeyi modüle eder. Gubernakulum CGRP etkisiyle ritmik kontraksiyonlar yapar ve testisin inişini sağlar(2, 47-50).

3- *Hadžiselimović ve Herzog Teorisi:* Bu teori epididimin farklılaşmasının ve olgunlaşmasının testiküler inişi sağladığını varsaymaktadır. Bu teoriye göre; memelilerde inmiş epididim ve inmemiş testis görülebilmesine karşılık, testisin indiği ve epididimin inmediği hiçbir memeli yoktur. Tam gelişmemiş epididimal

yapıları olan farelerde, HCG tedavisi ile normal epididimal iniş sağlanabilmekte, ayrıca testosteron seviyesinde artış ve normalleşme görülmektedir. İnmemiş testisli hastalarda doğum sonrası gelişen mini pubertenin de bozuk olduğu, bu nedenle fetal gonositlerin Ad spermatogonyalara (adult dark spermatogonia) dönüşümünün bozulduğu gösterilmiştir. Hadžiselimović, bu bilgiler ışığında inmemiş testislerin indirilmesi ve gelecekteki fertiliteyi arttırma ihtimali nedeniyle hormon tedavisinin kullanılmasını önermektedir(2, 5).

2. 6. İnmemiş Testisin İnsidans ve Epidemiyolojisi

İnmemiş testis oranı, 900 gramın altındaki bebeklerde %100(51), 1500 gramın altındakilerde %60-70(1), prematürelerde toplamda %30, term bebeklerde %3,4-4,3 olarak bildirilmektedir. Bu oran bebek üç aylıkken %0,9-1,8, bir yaşındayken %0,7-1,5'tir(1, 51-53). Prematüre bebeklerde oranın yüksek oluş nedeni testisin intraabdominal yerinden skrotuma inişinin intrauterin son 3 ayda tamamlanmasıdır.

İnmemiş testisi olan çocukların %14 kadarında aile hikayesi vardır. Bir kardeşte inmemiş testis hikayesi varsa diğer kardeşlerde görülme sıklığı %6-10 civarındadır(1-3, 54).

İki taraflı inmemiş testis oranı %10-45 arasında değişmektedir. Tek taraflı inmemiş testislerin %30-52'sinde sol testis, %47-70'inde sağ testis inmemiştir. Sağ tarafta inmemiş testis oranının sola göre yüksek olmasının nedeni, intrauterin dönemde sol testisin inişini sağ testisten daha önce tamamlamasıdır(55).

İnmemiş testis tanısı çoğunlukla sadece fizik muayeneyle koyulur. Yapılan çalışmalar göstermiştir ki, iki farklı doktor, hatta aynı doktor tarafından farklı zaman veya koşullarda yapılan muayeneler arasında, testisin yerini belirleme açısından önemli farklılıklar olabilmektedir(56).

Ayrıca yayımlanmış makaleler incelendiğinde, kimi yazarların muayeneyle indirildikten sonra high-skrotal pozisyonda kalan testisleri "inmemiş" olarak kabul ettikleri, diğerlerinin ise bunu "retraktil" gruba dahil ettikleri görülmektedir. Muayene ve tanımlamadaki bu değişiklikler, farklı insidans rakamlarını açıklamakta en belirleyici parametrelerdir.

İnmemiş testis sıklığını belirlemede yapılan orşiyopeksi ameliyat sayılarını kullanmanın bazı kaçınılmaz sakıncaları vardır. Bunların başında retraktil testislere orşiyopeksi yapılmış olma ihtimali gelir ki, orşiyopeksi ameliyat oranlarının gerçek inmemiş testis insidansından fazla olması da bunun bir göstergesidir. Uzun yıllar boyunca retraktil testisler normalin bir varyantı olarak değerlendirilip, kişi için bir risk teşkil etmediği düşünülürken, son yıllardaki çalışmalarda bunun tersi görüşler de öne sürülmeye başlanmıştır(57, 58). Ayrıca infertilite, tümör, torsiyon, travma gibi inmemiş testisin potansiyel komplikasyonları konusundaki farkındalığın artması ve ameliyatın iyi bir seçenek olarak görülmesi de inmemiş testis ameliyat sayılarının artmasında etken olabilir.

Obez çocuklarda pubik yağ dokusunun artması, patent prosesus vajinalis/inguinal herni varlığı ve aşırı aktif kremaster refleksine bağlı olarak, doğumda inmiş olan testislerin bir kısmının sonrasında supraskrotal pozisyona çıkarak asendan testise neden olabileceği düşünülmektedir. Farklı yaşlarda ve seçilmemiş hasta gruplarında yapılan bir prevalans çalışmasında, 6-13 yaş arasında asendan testis %1,2-2,2 oranında saptanmışken, doğuştan inmemiş testis oranı %0,6-1,2 oranında bulunmuştur(59).

2.7. İnmemiş Testiste Risk Faktörleri

İnmemiş testis preterm, düşük doğum ağırlıklı (<2500 g) ve gebelik yaşına göre küçük (small for gestational age: SGA) bebeklerde daha sık görülür. Prematüre bebeklerde riskin artmış olmasının sebebi, başlı başına bebeğin erken doğmasıdır. Bu çocukların çoğunluğunda testisin normal iniş zamanı olan 36. haftaya gelindiğinde, testislerin normal pozisyonuna inmiş olduğu gözlenir. Postpartum 3. ay kontrollerinde en fazla düzelme düşük doğum ağırlıklı ve SGA'lı hasta grubunda gözlenmektedir. Tekil gebeliklerde doğum kilosu ve pretermlik prevalansı etkilerken, ikiz gebeliklerde böyle bir etki görülmemektedir.

Testisin inişinin kısmen fetal testis tarafından salgılanan testosteron etkisinde olduğu düşünülmektedir. Bunun da fetal yaşamdaki en önemli kaynağı, plasenta tarafından salgılanan

Human chorionic gonadotropin (HCG)'dir. Doğum ağırlığı 2500 gramdan daha az olan tekil bebeklerde, inmemiş testis gelişimi ile düşük plasenta ağırlığı arasında doğru bir orantı vardır. İkiz gebeliklerde düşük doğum ağırlığı ve prematürite daha

sık görülmesine rağmen, inmemiş testis sıklığında bir farklılık olmaması, ikizlerde plasenta ağırlığının tekillere kıyasla daha fazla olmasının koruyucu etkisinden kaynaklandığı da öne sürülmektedir(60).

2.8. Sınıflandırma

İnmemiş testis, tek taraflı ve iki taraflı olarak ikiye ayrılır. Tek taraflı inmemiş testis sağ ve sol taraflı olabilir. Yerleşim yerine göre testis şekil 2.11 de gösterildiği gibi; karın içinde (intraabdominal), inguinal kanalda ve yüksek skrotal yerleşimli olabilir.

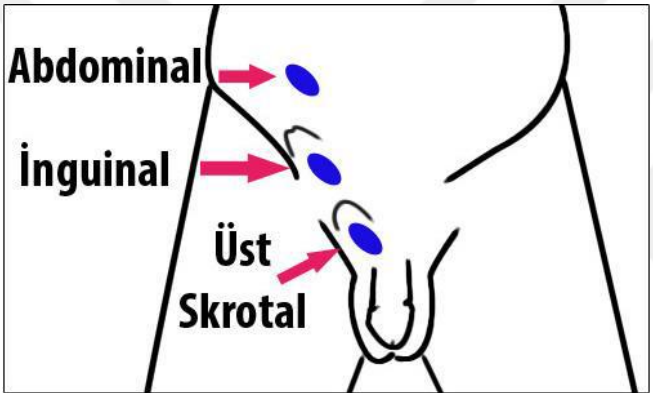

Şekil 2.11. İnmemiş testislerin yerleşim yerine göre sınıflandırılması(61)

Ayrıca inmemiş testisin fizik muayene sırasında ele gelip gelmemesine göre de sınıflandırmak mümkündür. Ele gelen testisler (palpable); inguinal kanal içerisinde, retraktil veya ektopik yerleşimli inmemiş testislerdir. Ele gelmeyen testisler (nonpalpable); karın içinde (intraabdominal) veya inguinal kanal içinde ve çok küçük olması nedeniyle palpe edilemeyen testisler olabileceği gibi, testis dokusunun hiç gelişmemiş (anorşi) olması da mümkündür.

2.8.1. Sliding (kayan) testis

Testis skrotal girişte veya daha yüksekte palpe edilir. Çok kısa bir spermatik korda sahip olduğu için elle skrotuma ilerletilebilir ancak serbest bırakılınca hemen tekrar eski pozisyonuna geriler (62).

2.8.2. Asendan (yukarı çıkan) testis

Skrotuma inişini tamamlamış bir testisin daha sonra inguinal bölgeye geri gelmesi olarak tanımlanır. Primer olgularda kısa kord veya nedeni bilinmeyen bir durum söz konusuyken, sekonder olgularda geçirilmiş inguinal cerrahiye bağlı olarak iyatrojeniktir(63, 64).

2.8.3. Retraktil (utangaç) testis

Normal skrotuma inişini tamamlamış ancak aşırı aktif kremaster refleksi nedeniyle zaman zaman inguinal bölgeye doğru çekilen testisler için kullanılan bir tanımlamadır. Kremaster refleksi, iki yaş üzerindeki bütün erkek çocuklarda mevcut olup, nervus genitofemoralisin bir fonksiyonudur. Uyluk iç kısmının elle stimulasyonu ile ortaya çıkarılabilir. Retraktilite büyük bir olasılıkla küçük yaşlardaki testosteron hormon kan düzeyinin azlığı nedeniyle kremaster kasının hiperrefleksisi/hipertrofisi ve testis hacminin azlığı ile ortaya çıkmaktadır. Çocuk büyüdükçe hormon düzeyindeki artış nedeniyle hiperrefleksinin azalması ve testisin çapının dış inguinal halkadan büyük hale gelmesi ile retraktilite spontan olarak kaybolmaktadır. Retraktil bir testis normal boyuttadır, muayenede testis inguinal kanalda bulunur, sıvazlanarak rahatça skrotuma indirilebilir ve bırakıldığında bir süre skrotumda kalır(62).

2.8.4. Ektopik testis

Testisin normal iniş yolunu izleyerek inguinal kanaldan geçip dış inguinal halkadan çıktıktan sonra, normal yerleşim yeri olan skrotum yerine başka bir yere giderek yerleşmesine “ektopik testis” adı verilmektedir. Ektopik testis Şekil 2.12 de gösterildiği gibi; süperfisiyel inguinal poşta, penopubik bileşkede, perinede, uyluk iç yüzünde, femoral bölgede, hatta karşı tarafta çapraz ektopik yerleşim gösterebilir. Olguların %80’i tek taraflıdır. Testis normal boyutlardadır ve fonksiyonları bozulmamıştır. Ektopik testis bulunduğu yere fibröz bağlarla yapışması nedeniyle cerrahi olarak tedavi edilmelidir. Testisin cerrahi olarak skrotuma normal pozisyonuna getirilmesi tedavinin temelini oluşturmaktadır(65).

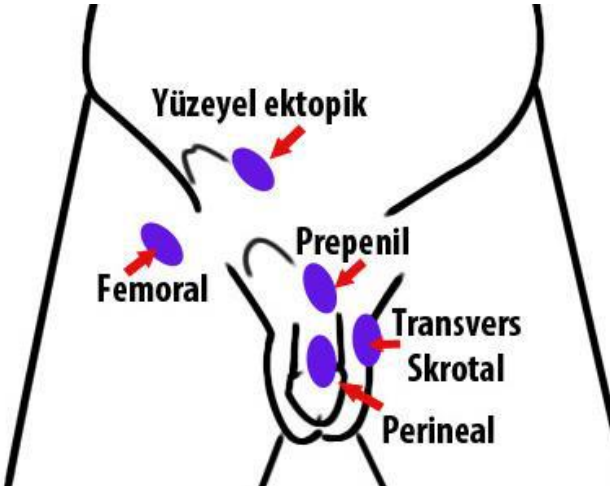

Şekil 2.12. Ektopik testisin yerleşim yerleri(61)

2.8.5. İntraabdominal testis

İntraabdominal testis en sık iç halkanın hemen proksimalinde bulunur, fakat böbreğin alt polü ile iç halka arasında herhangi bir bölgede de bulunabilir. Nadiren karın içinde ektopik olarak perihepatik veya perisplenik alanlarda da bulunabilir(62).

2.8.6. Atrofik testis

Spermatik arter iç inguinal halka hizasında kör olarak sonlanmaktadır ve vas deferens vardır ancak testis yok olmuştur. Etiyolojide, genellikle intrauterin üçüncü trimesterde oluşan intrauterin testiküler torsiyon sorumlu tutulmaktadır. Atrofik testis hastaların %80'inde tek taraflı olarak görülmektedir. Kesin tanı ancak açık veya laparoskopik cerrahi ile konulabilmektedir(66).

2.8.7. Testiküler agenezi

Embriyonel hayatta gonadal sıtların şekillenememesi veya kan damarlarının gelişememesi sonucu testis agenezisi meydana gelir. Testis agenezisinde, intrauterin MIF üretimi olmadığı için, aynı tarafta Müller yapıları sebat eder. Aynı taraflı renal agenezi eşlik edebilir(65).

2.9. İnmemiş Testisin Sonuçları

2.9.1. Isı Etkisi

Skrotumun cilt altı yağ dokusunun olmaması, skrotal pigmentasyon, kremaster ve dartos kasları skrotum içindeki ısıyı normal vücut ısısı olan 36,5-37 dereceden 2-3 derece daha düşük seviyede tutarlar(67). Normal testis fizyolojisi bu

düşük sıcaklığa ayarlandığından, daha yüksek sıcaklığa maruz kalan inmemiş testislerde ilerleyici dejeneratif değişiklikler ortaya çıkmaktadır.

2.9.2. Histolojik Değişiklikler

Skrotuma inmeyen testisin histolojisinin değiştiği, 6. aydan itibaren elektron mikroskobu ile testis histolojisinin bozulduğu, özellikle 15-18 aylıkken değisikliklerin belirgin olduğu ve 2 yaş sonrasında testis dokusunun geri dönüşsüz olarak etkilendiğinin ışık mikroskobu ile gösterilebileceği belirtilmektedir(68-70). Makroskopik değişiklikler ise 4 yaşından itibaren saptanmaktadır. Bu değişikliklerin nedenlerini ortaya koyan görüşlerden en çok kabul görenleri şunlardır:

*** Bazı araştırmacılara göre inmeyen testisin doğuştan displastik olduğu düşünülmektedir. Tek taraflı inmemiş testis hastalarında, karşı testisin de olumsuz yönde etkilendiği histolojik veriler ile gösterilmiştir. Bu gruptaki araştırmacılar olumsuz histolojinin sebebinin her iki testisi de etkileyen doğumsal bir displazi olduğunu, testisin inişinin de bu displazi nedeniyle tamamlanamadığını düşünmektedir. Bu gruptaki araştırmacılara göre, inmeyen testis zaten normal değildir. Normal olmadığı için inmemiştir.

*** Mini-pubertedeki bozukluk nedeniyle gonositlerin Ad spermatogoniaya dönüşümünün bozulması, erişkinde fertilite için gerekli sperm havuzunu daraltmaktadır. Mini-puberte sistemik bir değişiklik olduğundan karşı testis de etkilenmektedir(71-73).

*** Testisin inişini sağlayan otonom sinir sistemindeki dengenin bozulması ile testisin inişini tamamlayamadığı ve aynı nedenler ile oluşan sinyal farkına bağlı olarak testisin hasarlandığı düşünülmektedir(74-76).

*** Başta normal olan testis, inmemiş yerleşim nedeniyle zedeleyici etkilerle karşılaşmaktadır. En sık ileri sürülen faktör ısı olmuştur. Zedelenen testisden çıkan toksik ürünler veya otoimmünite nedeniyle karşı testis de etkilenmektedir. Giderek daha erken yaşlarda cerrahi tedavi önerilmesinin temelini bu düşünce oluşturmaktadır.

2.9.3. Fertilite Üzerine Olan Etkiler

İnfertilite kliniklerine başvuran hastaların %2,3–8,9'unda inmemiş testis öyküsü olduğu belirtilmektedir(77, 78).

İnmemiş testisin en önemli komplikasyonu seminifer tübüllerin normal gelişimin gerisinde kalarak, gonadların normal matür sperm yapamamasıdır. Sperm kalitesinin testisin orşiyopeksi öncesi yerleşimiyle ilgisi vardır. Testisin yüzeyel inguinal poştan skrotuma indirildiği hastalarda tek taraflı veya çift taraflı olup olmasından bağımsız olarak semen analizleri ve fertilite oranları genel ortalama sınırları içindedir. Hastalar orşiyopeksi sonrası fertilite açısından incelendiğinde, tek taraflı inmemiş testis olgularında topluma göre aynı veya düşük oranda azalma bulunmuştur. Diğer taraftan iki taraflı inmemiş testis olgularında belirgin oranda fertilite azlığı görülmüştür(79, 80).

2.9.4. Testis Kanseri Gelişimi

İnmemiş testis hastalarında beklenen uzun dönem sorunlarından biri de testis kanseri gelişme riskinin normal toplumdaki erkeklere oranla artmış olmasıdır. Bu oran 1/1000–1/2500 olarak belirtilmiştir(81). Şayet her iki testis de intraabdominal yerleşimliyse bu oran %30'lara kadar çıkmaktadır(69). Testis kanserlerinin %5-10'unun inmemiş testis hikayesi olanlarda görüldüğü ve bu hastalarda testis kanseri olma riskinin 35-48 kat arttığı belirtilmektedir(82). İnmemiş testis hastalarında görülen testis kanserlerinin %20 oranında karşı testiste görüldüğü de belirtilmiştir(83).

Testis indirilmediğinde yüksek olan seminom riski tedavi ile non seminomatöz tümör gelişimi riskine mi dönüşüyor, yoksa orşiyopeksi ile seminom oluşumu ve totalde testis tümörü oluşumu riski mi azalıyor sorusu literatürde kesin yanıt bulamamakla birlikte, orşiyopeksinin kanser riskini yok etmese de azalttığı düşünülmektedir(84).

2.9.5. İnguinal Herni

Değişik serilerde %12-65 arasında değişen oranlarda fıtıkla birliktelik görülmüştür. Pratikte bu oranda inguinal herni görülmez. Oranın bu kadar yüksek olması, klinik belirti vermeyen patent prosesus vajinalis şeklindeki herni keselerini de kapsamaktadır. Klinik belirti vermiş inguinal herniyle birlikte inmemiş testis görülme sıklığı ise %6'dır. Klinik belirti vermiş bir inguinal herni varlığında yaş göz önüne alınmadan herni onarımı ile birlikte orşiyopeksi yapılmalıdır(85).

2.9.6. Testis Torsiyonu

İnmemiş testis normal skrotal bağlantılara sahip olmaması nedeniyle kolayca torsiyone olabilmektedir. Opere edilmemiş inmemiş testislerde %20 torsiyon gelişimi bildirilmiştir(86). Testis etraf dokuya fikse olmadığı için bu dönemde genellikle ekstravajinal torsiyon görülür. Torsiyon intrauterin dönemde ya da daha sonra gelişebilir.

2.9.7. Travma

Testis, skrotum dışı lokalizasyonlarda skrotum içinde bulunmalarına nazaran travmaya daha açıktır. Travma dışarıdan gelebileceği gibi, inguinal kanal içinde testisin sıkışmasından da kaynaklanabilir.

2.9.8. Psikolojik Etki

Boş bir skrotum, çocuklarda psikolojik sorunlara da neden olabilir. Bu nedenle çocuk cinsel bilincine ulaşmadan testis skrotuma indirilmelidir.

2.10. Tanı

İnmemiş testis tanısı koymak için tek başına fizik muayene yeterlidir. Ultrason, bilgisayarlı tomografi, manyetik rezonans görüntüleme ya da anjiyografi ek fayda sağlamaz(87). Muayene sırasında çocuğun rahat ve muayene ortam ısısının uygun olması gerekmektedir. Çocuğun huysuzlanması, bezlenen bebekler, muayene odasının sıcaklığının düşük olması veya muayene eden doktorun ellerinin soğuk olması yanlışlıkla inmemiş testis tanısına yol açabilir. Fizik muayene skrotumun inspeksiyonu ile başlar(Resim 2.1). Dikkat edilmesi gereken en önemli nokta hemiskrotal hipoplazidir. Kasık bölgesindeki şişlik, testisin bulunduğu yeri gösterebileceği gibi inguinal herni bulgusu da olabilir. Normal yapıdaki hemiskrotum daha çok retraktil testis ya da çıkan testisi akla getirir. Testis skrotum içinde bulunamamışsa, parmaklarla nazikçe kasık bölgesi araştırılır. Palpe edilen testis yavaşça skrotum içine indirilmeye çalışılır. Palpasyonla testisin en son indirilebildiği yer saptanır(88, 89).

Kasıkta testisin palpe edilememesi durumunda ektopik testisi dışlamak için femoral, penil ve perineal bölge dikkatlice muayene edilmelidir. Palpe edilemeyen testisin ayırıcı tanısında tek kesin yöntem tanısal laparoskopidir. Avrupa Üroloji Birliği'nin son yayınlanan kılavuzunda kanıt düzeyi 1b öneri derecesi A olarak tanımlanmıştır. İki taraflı palpe edilemeyen testis varlığında dış genitalya tamamen

normal olsa bile, tek taraflı inmemiş testisli hastada ise proksimal hipospadias, küçük penis ve bifid skrotum gibi eşlik eden genital anomaliler varsa, hastanın cinsiyet gelişim kusuru açısından değerlendirilmesi gereklidir(90).



Resim 2.1. Çocuk cerrahisi polikliniğimize başvuran sağ inmemiş testisli hastada sağda boş skrotuma ait görünüm

Bilateral inmemiş testisli çocuklarda, anorşi ile bir veya iki testisin varlığını ayırmak için 3 aylıktan sonra HCG stimülasyon testi yapılabilir. Stimülasyon öncelikle HCG'ye yanıtın olup olmamasını kontrol etmek amacıyla yapılır. Stimülasyona cevap alınırsa o zaman tedaviye geçilir.

2.11. Eşlik Eden Anomaliler

1. Ürogenital sistem anomalileri: Patent prosesus vajinalis, indirekt inguinal herni, epididim anomalileri(91, 92), hipospadias, posterior uretral valv
2. Gastrointestinal sistem anomalileri: İmperfore anüs, özofagus atrezisi
3. Kardiyovasküler sistem anomalileri: Ventriküler septal defekt, pulmoner stenoz
4. Karın duvarı defekti: Prune Belly sendromu, omfalosel, gastroşizis
5. Genetik bozukluklar: 4, 8, 9, 10, 13, 15, 18, 21 ve 22 kromozomla ilgili anomaliler, androjen reseptör gen bozuklukları, 5α-redüktaz gen mutasyonları, HOXA gen mutasyonları
6. Sendromlar: Noonan sendromu, Cornelia de Lange sendromu, Smith-Lemli-Opitz sendromu, Kallman sendromu, Klinefelter sendromu, Prader-Willi sendromu,

Laurence-Moon-Bardet-Biedl sendromu, Kalliman-De Morsier sendromu, persistan mülleriyan kanal sendromu, LEOPARD sendromu(93)

7. Serebral ve nöromüsküler sendromlar: Pena Shokeir sendromu, multipl pterygium sendromu, distal artrogripozis sendromu, Miller-Dieker sendromu(94).

2.12. Tedavi

Mini puberte döneminin ardından testisin kendiliğinden inme ihtimalinin kalmadığı ve testisin germ hücrelerinin yüksek ısıdan henüz etkilenmediği dönemde, çocuk 6-12 aylık olduktan sonra halen skrotuma inmemiş testisler için tedavi planlanmalıdır. Amaç, fertil bir testisin elde edilmesi, malignansi riski açısından testisin daha kolay değerlendirilebilir bir pozisyonda tutulması, eşlik eden inguinal herninin onarımı ve boş bir skrotumun yaratacağı psikolojik etkilerin giderilmesidir.

Standart tedavi cerrahi orşiyopeksi olmakla birlikte, öncelikle hormonal tedaviyi önerenler de vardır. Orşiyopeksi zamanı da önemlidir. Bir yaşından sonra artık spontan inişin olmaması ve tek taraflı olgularda da iki yaşından sonra karşı testiste dejeneratif değişikliklerin başlaması ideal orşiyopeksi yaşını bir yaşa çekmiştir.

2.12.1. Hormon Tedavisi

İnmemiş testiste hormonal tedavi iki amaçla kullanılmaktadır. Bunlardan birincisi inmemiş testisin skrotuma inmesini sağlamak, diğeri ise bu testisin fertilite potansiyelini arttırmaktır(73). Bu amaçla hCG ve gonodotropin releasing hormon (GnRH) kullanılmaktadır. Testisin skrotuma inişinde kilit rolü androjenlerin lokal etkisi oynadığından doğrudan testosteron kullanılması bir işe yaramamaktadır.

hCG'nin küçük miktarlarda FSH aktivitesi olsa da asıl olarak etkisi LH'a benzerdir. Bu hormon leydig hücrelerinin androjen üretimini uyararak gonodal steroid hormonlarının üretimini arttırır. hCG(Pregnyl®) tedavisi kas içi (intramusküler) enjeksiyon yoluyla uygulanır. Ülkemizde hCG 500, 1500, 2000 ve 5000 IU'lik ampülleri bulunmaktadır. Bir çok seriler yayınlanmış ise de hasta yaşındaki farklılıklar, tedavi takvimleri, retraktil testislerin serilere katılımı nedeniyle oldukça farklı sonuçlar rapor edilmiştir. Bir çok dozaj takvimi kaydedilmiştir(95, 96). Tedavi edici dozu toplam 3000-15 000 IU arasında değişir(97). hCG'nin 6 yaşından büyük çocuklarda haftada iki doz halinde 3-4 hafta içinde toplam 7-8 dozda(her doz 1500 ünite/m^2) toplam 10 000 ünite, en fazla 15 000 ünite verilmesi

önerilmektedir. Küçük çocuklarda dozu 250 IU/doz, 6 yaşına kadar olan çocuklarda 500 IU/doz ve 6 yaşın üstündeki çocuklarda 1000 IU/doz 5 hafta süreyle haftada iki kez uygulanmaktadır(98).

hCG dışında benzer amaçla kullanılan bir diğer ilaç da GnRH veya LHRH (Lüteinizan hormon salgılatıcı hormon)'dır. 1974 yılında ilk çıktıklarında intramusküler formu varken 1975 yılından itibaren nasal sprey şeklinde kullanılmaktadır. Bu ilaç 1,2 mg/günlük toplam dozun günde 3 seferde 4 hafta süreyle verilmektedir. Buserelin(Suprefact®), sentetik LHRH analoğu, yine 1 ay boyunca kullanılmakta ancak avantaj olarak daha düşük dozlarda kullanılmaktadır(20mcg/gün). Buserelin testisin inişini sağlayabilmesi yanında ister kendiliğinden ister orşiyopeksiyle inmiş olsun aynı zamanda germ hücre histolojisini ve spermiogram sonuçları üzerine olumlu etkiye de sahiptir(99, 100).

Hormon tedavisi ile inen testisler %10-20 oranında önceki yerleşimlerine geri dönmektedirler(97). Hormonal tedavinin etkinliği ile ilgili yapılan çalışmalarda testisi indirmedeki başarı oranları HCG ve GnRH için sırası ile %0-55 ve %9-78 arasında bildirilmektedir(101). Bu çalışmalarla ilgili en önemli sorun retraktil testislerin çalışma grubuna dahil edilmesidir. İnmemiş testisin başlangıçtaki ilk yerleşim yeri ne kadar prroksimalde ise başarı şansının o kadar az olduğu saptanmıştır. GnRH veya HCG ile tedavi sonrası abdominal, inguinal, preskrotal ve yüksek skrotal yerleşimli testislerde başarı oranları sırasıyla %14, %47, %59 ve %57 olarak bildirilmiştir(102). Bu tedavi sonrası pubik kıllanma, genital organlarda büyüme, saldırgan davranışlar ve skrotal hiperpigmentasyon gibi ikincil seks karakterlerinde hızlanan artış, erken epifiz kapanması ve testisin aniden büyümesine bağlı testis torsiyonu görülebilmektedir. GnRH tedavisi sonrası ateş basması, meme büyümesi, meme ağrısı, daha az oranda olmak üzere kabızlık, ishal, bulantı ve karaciğer enzimlerinde yükselme görülebilmektedir.

GnRH ile başarılı sonuç alındığında dahi uzun dönem takipte testislerin eski yerlerine tekrar geri dönmeleri, GnRH'nın ihmal edilebilir yan etkilerine rağmen, cerrahi tedaviyi günümüzde halen birinci seçenek olarak muhafaza etmektedir.

2.12.2. Cerrahi Tedavi

Açık cerrahi yöntemlerle tedavi edilecek hastada yaklaşımı belirlemede inmemiş testisin yerleşimi ve testisin skrotuma olan uzaklığı önem taşır. Distal inmemiş testislerde inguinal ya da skrotal yaklaşım seçilebilir. Ele gelmeyen

testislerde kullanılacak cerrahi yönteme ameliyat öncesinde karar verilmesi ve hasta yakınlarının uygun şekilde bilgilendirilmesi önemlidir. İntraabdominal testislerde aşamalı orşiyopeksi ya da Fowler-Stephens orşiyopeksi tercih edilebilir. Ancak Fowler-Stephens yöntemi planlanıyorsa, vas deferensle testis pedikülü arasındaki çok ince damarlanmaya zarar vermemek gerektiği unutulmamalıdır. Eğer diseksiyon sırasında kollateral dolaşıma zarar verilmiş olduğu fark edilirse, Fowler-Stephens yönteminden vazgeçmek daha uygun bir davranış olabilir. Ele gelmeyen testiste laparoskopi uzun bir süredir standart tanı ve tedavi yöntemi olarak kullanılmaktadır. Ancak, ele gelmeyen testislerin büyük bir bölümü iç inguinal halka yakınındadır ve bu testislerde laparoskopi her zaman gerekli olmayabilir. Tüm bu bilgilerin ışığında, ele gelmeyen testislerde laparoskopiye standart bir yöntem olarak bakmak yerine, hangi cerrahi yaklaşımın seçileceğine olguya göre karar vermenin daha mantıklı olduğu, açık cerrahinin ise hala önemli bir yeri olduğu sonucuna varılabilir.

2.12.2.1. İnguinal Orşiyopeksi

Genel anestezi altında hasta sırtüstü yatarken, eksternal ring üzerine düşecek şekilde cilt pililerine (Langer çizgileri) paralel, pubik tüberkülün lateralinden başlayan transvers bir kesiyle operasyona başlanır. Sırasıyla deri, deri altı dokusu, Camper ve Scarpa fasyası geçilerek eksternal oblik aponörozu ortaya çıkartılır. Ardından inguinal kanal açılarak testis bulunur. Testis, distaldeki gubernakular bağlantısından ayrılır, kendisini çevreleyen kılıflarıyla birlikte serbestleştirilir. Patent prosesus vajinalis/indirekt inguinal herni varsa, kese spermatik kord ve damarlardan ayrılarak, internal ringe kadar serbestleştirilir. Herni kesesine yüksek bağlama uygulanır. Künt parmak diseksiyonu ile testisin inguinal bölgeden skrotuma ineceği yol oluşturulduktan sonra, skrotumdaki cilt pililerine uyacak şekilde transvers kesi yapılarak, skrotumda subdartos poş hazırlanır. Dartosta oluşturulan açıklıktan ilerletilen klemp yardımıyla, önceden parmak diseksiyonuyla hazırlanan yoldan inguinal kanala ulaşılır, serbestleştirilmiş testis klemple tutulur, kord ve damarlarının dönmemesine dikkat edilerek, testis hazırlanan subdartos poşuna çekilerek, yerleştirilir. Dartosda oluşturulan açıklık, testisin üzerinde, spermatik kord etrafında sütüre edilerek testisin yukarı geri kaçması engellenir. Eksternal oblik kasının aponörozu ile inguinal ve skrotal kesiler sırasıyla anatomik planda kapatılır(1).

2.12.2.2. Skrotal Orşiyopeksi

Bu teknikte, skrotal cilt katlantısına paralel olacak şekilde, skrotum üst sınırından yapılan insizyonla ameliyata başlanır. Testis mobilize edilmeden önce Dartos poşu oluşturulur. Testis bulunur ve etraf dokudan serbestleştirilmeye başlanır. İnguinal kanal ön duvarının açılmasına gerek kalmadan, sadece ekartasyonla, çoğu olguda kanal içinde diseksiyon yapılabildiği, prosesus vajinalisin inguinal orşiyopeksideki gibi bağlanıp ayırılabildiği bildirilmektedir. Yeterli kord uzunluğu sağlanamadığında ise inguinal bölgeye ikinci bir insizyon yapılarak, inguinal eksplorasyonla operasyona devam edilebilir(103). Bianchi ve Squire tarafından önerilen ve giderek daha fazla sayıda otör tarafından kullanılan skrotal orşiyopeksinin avantajları; kısa ameliyat süresi, postoperatif daha az ağrı tariflenmesi ve daha az yara izi kalması olarak özetlenebilir. Ancak bu teknikle ilgili en önemli endişe, prosesus vajinalisin yeterince yüksek bağlanamaması halinde herni ve hidrosel gelişmesi ve proksimal yapışıklıkların iyi ayrılamaması durumunda ameliyat sonrasında nüks inmemiş testisle karşılaşılabilmesidir(104).

2.12.2.3. Fowler-Stephens Orşiyopeksi

Testisin skrotuma indirilebilmesine engel olan yapı genellikle kısa testiküler damarlardır. Fowler-Stephens ameliyatında testiküler arter bağlanarak, spermatik korda testisin gergin olmaksızın skrotuma inmesini sağlayacak uzunluk kazandırılmaya çalışılır. Bu ameliyat, testiküler arterin testise ulaşmadan önce vazal ve kremasterik arter ile sabit bir kollateral bağlantı içermesi temeline dayanmaktadır. Bu yöntemde şekil 2.13.A. daki gibi, testiküler arter bu kollateral bağlantı öncesinde kesilerek, testisin bu kollateral bağlantıyla beslenmesi hedeflenmektedir. Vas deferens üzerinde yaklaşık iki cm'lik bir periton şeridi bırakılmalı ve bu bölge nazik olmayan diseksiyonlarla çıplaklaştırılmamalıdır. Abdominal testislerde tek ya da iki aşamalı Fowler-Stephens planlanabilir. Tek aşamalı onarım, açık ya da laparoskopik olarak yapılabilir. Orijinal Fowler-Stephens yöntemine Koff'un yaptığı modifikasyon(Şekil 2.13.B.), testiküler arterin uç arter olmadığı histolojik bulgusuna dayanır ve testiküler arterin testise yakın bir noktadan kesilmesiyle, daha fazla uzunluk kazanılması ve pediküldeki gerginliğin daha da azaltılması hedeflenir(105, 106). Koff'un geliştirmiş olduğu bu yöntemle, abdominal testiste tek aşamalı bir ameliyatla bir yıllık takipte %93 başarı elde edildiği bildirilmiştir.

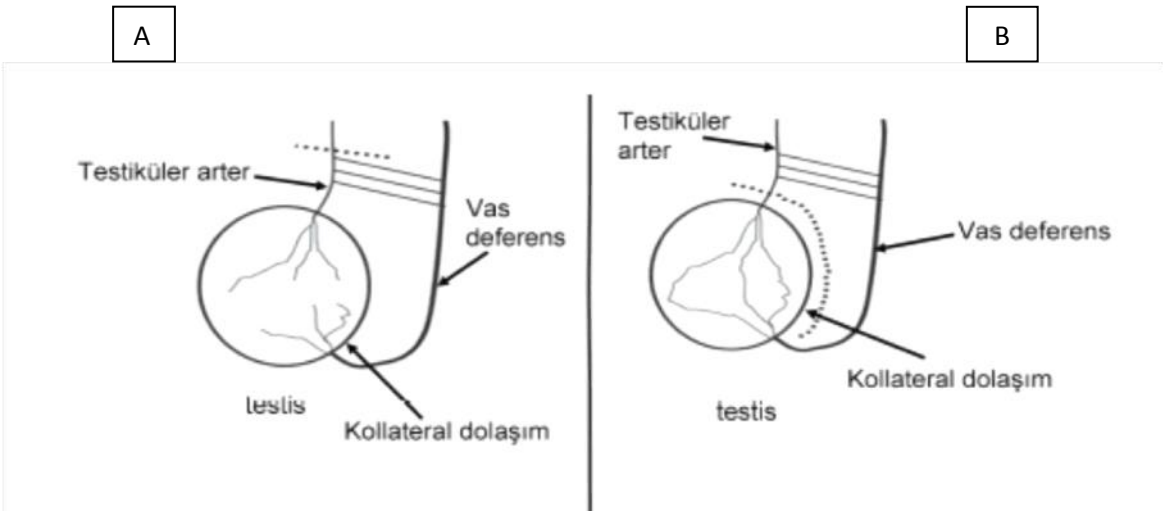

Şekil 2.13: A. Orjinal Fowler-Stephens yönteminde testiküler arterin bağlanma yeri ve kollateral dolaşım; **B.** Koff yöntemiyle Fowler-Stephens ameliyatında testiküler arterin bağlanma yeri ve kollateral dolaşım (Testis içinde subtunikal arteryal anastomozlar şematize edilmiştir.)

İki aşamalı Fowler-Stephens yönteminde, ilk aşamada testiküler arter genellikle laparoskopik, bazen de inguinal eksplorasyonla bağlanır ve testis etraf dokudan serbestleştirilmeden bulunduğu yerde bırakılır. Altı ay sonra, kollateral dolaşım gelişmiş olacak ve testis bulunduğu yerden skrotuma rahatlıkla indirilebilecektir. Fowler- Stephens yöntemiyle orşiyopeksinin ortalama başarı oranları; tek aşamalı için %80, iki aşamalı için %85 olarak bildirilmiştir(107). İstisnai bir çalışmada, ele gelmeyen testis tedavisinde, anatomiye hâkim olunarak, testisin damarları mobilize edilerek ve korunarak yapılan standart inguinal açık cerrahide %97'lik bir başarı da bildirilmiştir. Aynı yazarlar benzer testislere Fowler-Stephens yaptıklarında %74'lük bir başarı sağladıklarını bildirmişlerdir(108).

2.12.2.4. Laparoskopik Orşiyopeksi

İntraabdominal yerleşimli inmemiş testis olgularında standart inguinal orşiyopeksinin yanında uygulanacak bir diğer yöntem ise laparoskopik orşiyopeksidir(109). Laparoskopide testisin var olup olmadığı araştırılır. İnmemiş testis için yapılan laparoskopilerin %40'ında testis karın içinde bulunur, %40'ında ise spermatik damarların iç inguinal halkaya girdiği görülür, %10 testis iç halka hizasında, kanala girip çıkar haldedir ve vakaların %10'unda spermatik damarlar kör sonlanmaktadır. Vas deferens ve damarların kanala girdiği görülmüşse, laparoskopi sonlandırılıp ameliyata inguinal eksplorasyonla ile devam edilir. Vasın kör

sonlandığı görülürse, testis damarları retroperitonda böbreğe kadar eksplore edilerek aranır. Damarların kör sonlandığı görülürse, vanishing testis olarak kabul edilir ve eksplorasyon sonlandırılır.

İntraabdominal testis iç inguinal halka ile aynı taraf böbrek hizası arasında herhangi bir lokalizasyonda bulunabilir. Kural olarak testis iç inguinal halkaya ne kadar yakın bir pozisyonda bulunmuşsa, skrotuma indirilebilme ihtimali de o kadar yüksektir. Laparoskopik olarak testisin skrotuma indirilebileceği düşünülüyorsa, önce gubernakular bağlantısından serbestleştirilir. Sonrasında proksimale doğru, kord ve damarlar retroperitondan ayrılarak serbestleştirilir. Yeterli serbestleştirilme sonrasında, spermatik kordda karşı iç halkaya kadar çekilebilecek bir uzunluk sağlanabilmişse, bu testisin skrotuma indirilebileceğine karar verilir. İnguinal herni varsa laparoskopik olarak onarılır. Skrotal insizyon yapılarak dartos poşu hazırlanır, buradan klemp yardımıyla girilerek, spermatik kordun daha kısa bir yoldan skrotuma indirilebilmesi için, medial umblikal ligamanın hemen lateralinden yeni bir iç halka oluşturulacak şekilde batına girilir. Testis skrotumdan getirilen klemp ile tutularak, kord ve damarlar torsiyona uğramayacak şekilde skrotuma indirilerek subdartos poşuna tespit edilir(110, 111).

İntraabdominal testisin iç inguinal halkaya uzaklığı 2 cm'den fazlaysa, tek aşamalı operasyonla testisin indirilmesi mümkün olmayabilir. Bu durumda Fowler-Stephens yöntemi uygulanacaksa, testis mobilize edilmeden, vas deferens arteri ile olan kollateral bağlantısı proksimalinden damarları kesilip, 2. seansa bırakılabilir. İntraabdominal damarların çok kısa olduğu testislerde uygulanabilecek bir diğer yöntem ise, aşamalı laparoskopik traksiyon ve orşiyopeksi yöntemidir. Bu yöntemde testis gubernakular bağlantısından ayrılır ve epididim kuyruk kısmı bağlantısı yakınından testise koyulan sütür ile, batın ön karşı duvarına tespit edilerek traksiyon uygulanır. 8-12 hafta sonra tekrar laparoskopi yapılarak, batın duvarına tespit edilmiş, traksiyonla damarlarında yeterli uzama sağlanmış testis serbestleştirilip, skrotuma indirilir(112).

2.12.2.5. Testiküler Ototransplantasyon (Mikrovasküler Orşiyopeksi)

Yüksek intraabdominal testislerin tedavisi için tanımlanan bu yöntemde testiküler damarlar kesilerek mikrocerrahi yöntemlerle inferior epigastrik damarlara anastomoze edilir. Bu yöntemde testis damarları mümkün olduğunca proksimalden ayrılır. Rektus kılıfı içerisinde inferior epigastrik damarlar bulunarak serbestleştirilir.

İnferior epigastrikler distalden bağlanır, testiküler arter inferior epigastrik artere, testiküler ven inferior epigastrik vene mikrovasküler yöntemle anastomoze edilir. Testis skrotuma indirilerek orşiyopeksi yapılır. Abdominal inmemiş testis tedavisinde diğer yöntemler etkin olarak kullanıldığından, ayrıca mikrocerrahi ekipmanı ve mikrovasküler cerrahi tecrübesi olan uzman sayısı sınırlı olduğundan bu tekniğin uygulandığı çok az merkez vardır. Bukowski ve arkadaşları bu yöntemle tedavi ettikleri hastalarda %95'in üzerinde bir başarı elde ettiklerini bildirmişlerdir(2, 5, 54, 113).

2.12.2.6. Orşiyopeksinin Komplikasyonları

Orşiyopeksi ameliyatının başarısı, inmemiş testisin lokalizasyonuna, uygulanan cerrahi yönteme ve cerrahın tecrübesine bağlı olarak değişebilmektedir. İnguinal bölgede yerleşimli inmemiş testislerde %95, intraabdominal testislerde %85-90 oranında testisin skrotuma indirilebildiği bildirilmektedir. Orşiyopeksi ameliyatlarında %1-6 oranında komplikasyon gelişebilmektedir.

1. Peroperatif komplikasyonlar: Vas deferens hasarı, spermatik damar yaralanması, ilioinguinal sinir hasarı, iyatrojenik testis torsiyonu en önemli komplikasyonlardır. Laparoskopik girişimlerde bunlara ek olarak koter kullanımı ve trokar yerleştirilmesine bağlı karın içi organ yaralanması ve büyük damar yaralanması riski mevcuttur.

2. Erken postoperatif dönem komplikasyonları: Kanama, hematom, yara enfeksiyonu, apse, inguinal herni tekrarı erken dönemde görülebilir.

3. Geç postoperatif komplikasyonlar: Testis atrofisi, palpabl testislerde %8, nonpalpabl testislerde %25, revaskülarizasyon ameliyatlarından sonra %33 oranında görülür. Nüks inmemiş testis geç dönemde %1,8-4,5 oranında görülebilir.

Atrofi, ameliyat sırasında testisin beslenmesini bozacak hatalar yapılmasına bağlıdır; yanlışlıkla damarların bağlanması, spermatik kordun torsiyone edilmesi, Fowler-Stephens orşiyopeksi sırasında kordun aşırı gergin bırakılması gibi nedenlere bağlı gelişebilir. Nüks inmemiş testis ise genellikle spermatik kord ve testisin yeterli mobilize edilememiş olmasına ve inguinal herninin iç halkaya kadar yeterli diseke edilememesine bağlı olarak oluşur(54).

3. GEREÇ VE YÖNTEM

Bu çalışma T.C. Sağlık Bakanlığı Keçiören Eğitim ve Araştırma Hastanesi Klinik Araştırmalar Etik Kurulu'nun 13.09.2017 tarihli ve 2012- KAEK- 15/ 1506 sayılı kararı ile onay alınarak gerçekleştirildi.

Çalışmaya; 01 Ocak 1993 – 31 Aralık 2017 tarihleri arasında Dr. Sami Ulus Kadın Doğum, Çocuk Sağlığı ve Hastalıkları Sağlık Uygulama ve Araştırma Merkezi, Çocuk Cerrahisi Kliniği'nde tanı alan, takip ve tedavisi yapılan inmemiş testisli hastalar dahil edildi. İnmemiş testis tanısı koyulup, ameliyatını başka bir merkezde yaptırmaya karar veren, dış merkezde ameliyatı yapıldıktan sonra, gelişen komplikasyonlar nedeniyle hastanemizde tedavisi devam eden ve cinsiyet gelişim kusuru nedeniyle etik kurulda dişi cinsiyet kararı alınıp gonadektomi yapılan hastalar çalışma dışı bırakıldı.

Çalışmaya dahil edilen hastaların tamamı çocuk cerrahisi polikliniğimizde tanısı kesinleşmiş ve periyodik kontrollerle takip edilmiştir. Hastalar poliklinik koşullarında anne veya babalarının eşliğinde, normal oda ısısında bölümümüz doktorları tarafından unilateral veya bilateral inmemiş testis, retraktil testis veya palpe edilemeyen testis açısından değerlendirilmiştir. Hastaların takip sıklığı ve sayısına hastanın başvuru anındaki yaşı, testisin lokalizasyonu ve mevcut ek hastalıkları göz önünde bulundurularak karar verilmiştir. Kliniğimizde inmemiş testis tanılı hastalarda hedeflenen ameliyat yaşı, testisin spontan inme ihtimalinin kalmadığı düşünülen yaş olan, 1 yaşını doldurduktan hemen sonradır.

Tanı anında bir yaşından küçük olan hastaların ailesine, inmemiş testis torsiyonu, inkarsere herni gibi acil durumlar hakkında bilgi verilerek, üç aylık periyotlar halinde poliklinik kontrolüne çağrıldı. Bir yaşında halen skrotuma inmemiş testisler için hastanın ailesine operasyon önerildi ve aileden onam alınmasının ardından operasyon planlandı.

Tanı anında bir yaşından büyük olan hastalarda, testis muayenede palpe edilebilmişse, ek bir görüntüleme yöntemine ihtiyaç duyulmadan aileye bilgilendirilerek operasyon önerildi. Muayene sırasında palpe edilemeyen veya testis içinde şüpheli doku saptanan hastalarda skrotal ultrasonografi yapıldı. Ameliyat

olmayı kabul eden hastalardan ameliyat öncesi kan tetkiki olarak hemogram, böbrek ve karaciğer fonksiyon testleri, kanama parametreleri ve viral hepatit markerları çalışıldı. Kan değerlerinde herhangi patolojik değer tespit edilenler veya ek hastalığı olanlar ilgili bölüme (kardiyoloji, endokrinoloji, nöroloji gibi) konsulte edildi. Ameliyat olmasında sakınca olmayan hastalara en kısa zamanda ameliyat randevusu verildi. Randevudan bir gün önce tüm hastalar poliklinik kontrolüne çağrıldı. Kontrolde fizik muayene tekrarlanarak anesteziye konsulte edildi. Anestezinin onay verdiği hastalara onam formları verilerek ameliyata aç olarak gelmeleri konusunda bilgilendirildi. Ameliyat öncesi son kontrolünde üst solunum yolu enfeksiyonu geçirmekte olan ya da yeni enfeksiyon geçirmiş hastalar ile ameliyat bölgesinde enfekte dermatiti olan hastalara uygun önerilerde bulunarak tedavileri tamamlandıktan sonrasına yeni ameliyat randevusu verildi.

Ameliyat günü hastalara sabahtan yatış işlemleri yapıldı. Ameliyat öncesi kardiyak problemleri olan ve infektif endokardit profilaksisi ihtiyacı olanlar dışındaki hastalara antibiyotik uygulanmadı. Tüm hastalara anestezi uzman doktoru tarafından damar içi ve inhaler genel anestezi uygulandı. Hastalar ameliyat başlamadan önce ameliyat masasında son kez muayene edildi. Ele gelmeyen testisler için laparoskopi tercih edildi.

Ameliyat sonrası hastalara üçüncü saatinde oral başlandı. Servisteki takiplerinde herhangi bir sıkıntıyla karşılaşılmayan hastaların ailesine bilgilendirme yapılarak aynı gün taburcu edildi. Aynı seansta hipospadias onarımı gibi ek başka bir ameliyat da yapılmışsa, bu ameliyata bağlı olarak hastanın yatış süresi 7-10 güne kadar uzamış oldu.

Hastalar ilk olarak ameliyat sonrası 10. günde poliklinik kontrolüne çağrıldı. Daha sonraki kontrolleri sırasıyla birinci ay, üçüncü ay, altıncı ay ve yıllık olacak şekilde planlandı. Takiplerinde yara yeri enfeksiyonu gelişen veya yara yerinde açılma olan hastalar servise yatırılarak takip edildi. Apse gelişen hastalarda drenaj uygulandı. Hastanede yatış süresince bu hastalara damar içi antibiyotik ve günlük pansuman yapıldı. Taburculukta pü kültür sonucuna uygun ağızdan antibiyotikle taburcu edildi. Ameliyat sonrası takiplerinde nüks gelişen hastalar en erken ameliyattan sonraki 6. ayda opere edildi.

Çalışmaya dahil edilen hastalar demografik özellikleri, mevcut hastalığı, sahip oldukları risk faktörleri, klinik takipleri, eşlik eden ek anomalileri, tedavi yöntemleri ve takipleri ayrı ayrı incelendi. Tüm bu verilerin inmemiş testis olgularının takip ve tedavisi üzerine etkileri değerlendirildi.

Hastanemizde standart hasta dosyalama sistemi Aralık 2004 tarihinden itibaren kaldırılarak, hasta verilerinin bilgisayar ortamında saklanmasına olanak sağlayan bilgi işlem programı (Nucleus) kullanılmaya başlanmıştır. Bu nedenle çalışmaya alınan hastaların dosyaları Aralık 2004 öncesindeki veriler kliniğimizin ameliyat defterlerinden; Aralık 2004'ten Aralık 2017'ye kadar olan veriler hastane bilgi işlem sistemi üzerinden geriye dönük olarak tarandı. Hastaların ayrıntılı anamnez, özgeçmiş, soygeçmiş, fizik muayene bulguları, tanısal amaçlı görüntüleme yöntemlerine ait bulgular, klinik takip notları, yapılan cerrahi girişimler ve ameliyat sonrası takipleri not edildi.

Çalışmadan elde edilen verilerin özetlenmesinde tanımlayıcı istatistikler sürekli değişkenler için ortalama ± standart sapma olarak verildi. Çoğu veri normal dağılım göstermediği için ortanca ve en küçük ve en büyük değerler de eklendi. Kategorik değişkenler sayı ve yüzde olarak verildi. Kategorik değişkenlerin oranlarının karşılaştırılmasında Pearson Ki-kare testi kullanıldı.

Ultrasonografi (USG), muayene ve ameliyat sırasındaki testis lokalizasyonlarının karşılaştırılmasında bilateral olgular da olduğu için hem hasta bazlı hem de organ bazlı karşılaştırmalar yapıldı. USG ve ameliyatta belirtilen testis büyüklükleri için en büyük eksen değeri karşılaştırıldı.

Tanımlayıcı istatistikler, çapraz tablolar ve korelasyon JASP Team (2018), JASP (Version 0.8.6) [Computer Software] (http://jasp-stats.org/download/) ve Jamovi project (2018), Jamovi (Version 0.8) [Computer Software] (https://www.jamovi.org) ile, Kappa analizi Stata/MP 14.1 kullanılarak yapıldı. İstatistik analizlerde anlamlılık düzeyi $p<0.05$ olarak kabul edildi.

4. BULGULAR

Kliniğimizde son 25 yıllık dönem içerisinde toplam 3915 olgu inmemiş testis ön tanısı ile başvurmuştur. Bu hastaların 329'u inmemiş testis şüphesi ile tarafımıza başvurup ilk muayenede testislerinin skrotumda tespit edilmesi üzerine çalışmaya dahil edilmemiştir. Ayrıca dış merkezde opere olup inmemiş testis nüksü ile hastanemize başvuran 169 hasta da çalışma dışı bırakılmıştır. Cinsiyet gelişim kusuru tanısı alıp etik kurul kararı ile kız yönünde ameliyatların yapılması planlanarak gonadektomi yapılan 11 hasta da çalışmadan çıkarılmıştır (Şekil 4.1). Çalışmaya tanı ve muayene bulguları ile inmemiş testis tespit edilen, kliniğimizde tanı, takip ve tedavisi yapılan 3406 hasta dahil edilmiştir. Bu hastalara ait veriler, hastane bilgi işlem sistemi ve ameliyat defterleri üzerinden hasta dosyaları taranarak toplanmıştır.

4.1. Ameliyat Öncesi Verilerin Değerlendirilmesi

Aralık 2004 tarihinden sonra hastanemizde Nucleus sistemine geçilmesi nedeniyle Ocak 1993- Aralık 2004 arasında inmemiş testis tanısı alan 696 hastanın ameliyat öncesi veya ameliyat sonrası verileri mevcut değildir. Aralık 2004 tarihinden sonra bilgisayar ortamında saklanan 2710 hastanın ameliyat öncesi verilerine ulaşılabilmiş olup, ameliyat öncesi verilerde bu hastaların dosya bilgileri kullanılmıştır.

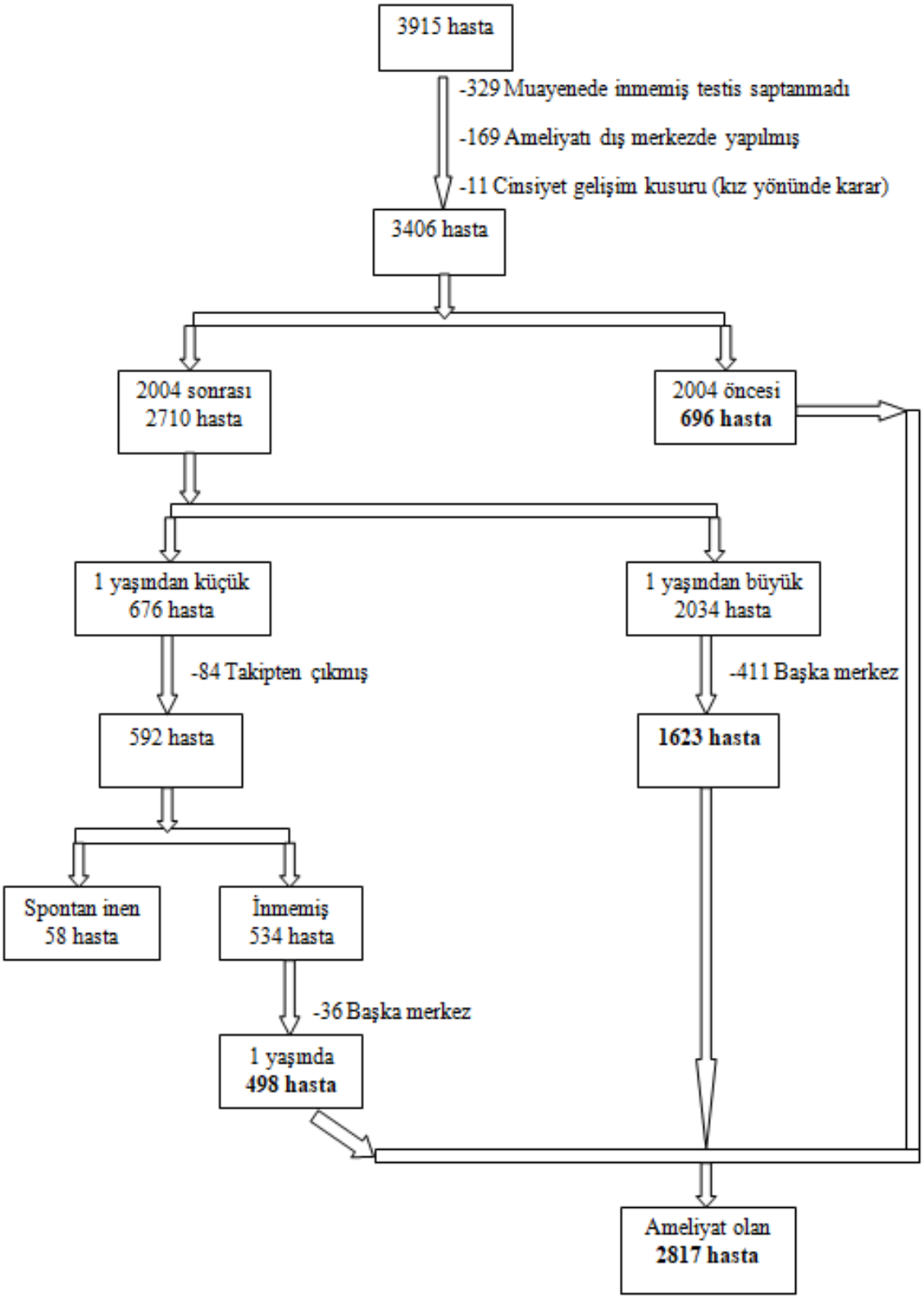

Şekil 4.1: Takibe alınan hastalar

İnmemiş testis tanısı alan 2710 hastanın hastanemize başvuru anındaki yaş ortancası 3 yaş (min: 0,1 max: 18) olarak bulunmuştur. Hastaların sadece %25'i bir yaşından önce hastaneye başvurmuştur. Tanı anındaki yaş dağılımları Şekil 4.1'de gösterilmektedir.

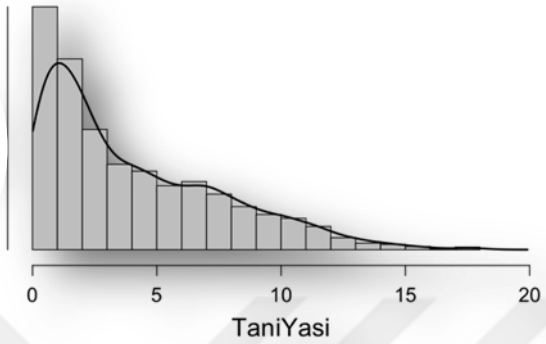

Şekil 4.2: İnmemiş testisli hastaların tanı anındaki yaş dağılımı.

İnmemiş testis tanısı alan hastaların ilk muayenelerinde %42,6'sında sağ, %30,2'sinde sol ve %27,2'sinde bilateral inmemiş testis tespit edilmiştir (Tablo 1).

Tablo 1: İnmemiş testis tarafı		
	Sayı	%
Sağ	1153	42,6
Sol	819	30,2
Bilateral	738	27,2
Toplam	2710	100

2710 hastaya ait, 3448 inmemiş testis verisi Tablo 2'de görülmektedir (organ bazında değerlendirme). İnmemiş testislerin %84,8'i palpabl bir lokalizasyonda bulunmuş olup, testis en sık (%58,5) inguinal kanalda palpe edilmiştir. En sık yerleşim yeri %45,8 ile inguinal kanal ortası olmuştur. Bunu %26,2 ile skrotum proksimalinde yerleşmiş testisler izlemiştir. Hastaların %15,2'sinde ilk muayenede testis palpe edilememiştir.

Tablo 2: İlk muayenede testis lokalizasyonu

Sayı (%)	Nonpalpabl	İnguinal kanal			Skrotum proksimali	Ektopik	Toplam
		Proksimal	Orta	Distal			
Sağ	263 (%13,9)	94 (%5)	882 (%46,7)	161 (%8,5)	488 (%25,7)	3 (%0,2)	1891 (%100)
Sol	262 (%16,8)	51 (%3,3)	698 (%44,8)	131 (%8,4)	414 (%26,6	1 (%0,1)	1557 (%100)
Toplam	525 (%15,2)	145 (%4,2)	1580 (%45,8)	292 (%8,5)	902 (%26,2)	4 (%0,1)	3448 (%100)

İnmemiş testis şikayeti ile polikliniğimize başvuran, bir yaşından küçük 676 hasta poliklinik kontrolleriyle takibe alınmıştır. Bu hastalardan 84'ü takiplerine devam etmemiştir. Tanı sonrası poliklinik kontrollerine gelen 592 hastadan 58'inin takipte testisinin spontan olarak skrotuma indiği görülmüştür (%9,8). Bilateral inmemiş testisi olan 20 hasta ile birlikte organ bazında değerlendirme yapıldığında toplamda 78 testisin spontan inmiş olduğu görülmüştür. Testisi spontan inen hastaların %52'si ilk 6 ayda, %48'i ise 6-12 ay arasında spontan inişini tamamlamıştır. Spontan inişin olmadığı 534 hastaya inmemiş testis nedeniyle operasyon önerilmiştir. Bu hastaların 36'sının ailesi çocuğun tedavisine başka bir merkezde devam etmek istemiştir.

İnmemiş testis tanılı hastaların dosya incelemelerinde 367'sinin doğum bilgilerine ait veri bulunabilmiştir. Doğum bilgisine erişilebilen bu hastaların %72,8'i term, %25,6'sı preterm ve %1,6'sı da postterm doğum haftasına sahipti. Term doğum öyküsü olan hastaların %6'sının (16/267), preterm doğum öyküsü olan hastaların ise %20,2'sinin takipleri sırasında testisinin 1 yaşından önce spontan skrotuma indiği tespit edildi ve bu fark istatistikî olarak anlamlıydı ($p<0,001$) (Tablo 3).

Tablo 3: Doğum haftası / Testisin spontan iniş varlığı						
		Preterm	Term	Postterm	Toplam	
Tanı yaşı <1 yaş	Spontan inen	19 (%20,2)	16 (%6)	0	35 (%9,5)	
	Ameliyat edilen	75 (%79,8)	251 (%94)	6 (%100)	332 (%90,5)	p< 0,001
TOPLAM		94 (%100)	267 (%100)	6 (%100)	367 (%100)	

Testisin spontan inişini etkileyen bir diğer faktör inmemiş testisin tek taraflı ya da bilateral olması olarak bulundu. Bilateral olan olgularda spontan iniş oranı %14,3, tek taraflı olanlarda spontan iniş oranı %8,4 olarak bulundu. Bilateral inmemiş testisli olgularda spontan inme oranı belirgin olarak daha yüksek bulunmuş olup bu fark istatistikî olarak anlamlıydı (p<0,001) (Tablo 4).

Tablo 4: Lateralizasyon / Testisin spontan iniş varlığı					
		Unilateral	Bilateral	Toplam	
Tanı yaşı <1 yaş	Spontan inen	38 (%8,4)	20 (%14,3)	58 (%9,8)	p < 0,001
	Ameliyat edilen	414 (%91,6)	120 (%85,7)	534 (%90,2)	
TOPLAM		452 (%100)	140 (%100)	592 (%100)	

Testisin ilk muayenede saptandığı yer ile spontan testis inişi arasında da ilişki tespit edildi. İnguinal kanal distali ile skrotum proksimali bölgesinde yerleşen testislerin, kanal proksimali ile batın içinde yerleşimli olanlara göre spontan iniş

oranları daha yüksek bulundu ve bu fark istatistikî olarak anlamlıydı (p<0,001). Tablo 5'te bir yaş altında spontan iniş açısından takip edilen hastaların organ bazında değerlendirilme sonuçları görülmektedir (592 hasta, 732 inmemiş testis).

Tablo 5: Testisin yerleşim yeri / Spontan iniş varlığı						
		Testisin Yerleşim Yeri				p < 0,001
		Distal ing-Pr. skrotum	İnguinal kanal orta	Proksimal inguinal/Batın	Toplam	
Tanı yaşı <1 yaş	Spontan inen	43 (%31,6)	27 (%6,4)	8 (%4,7)	78 (%10,7)	
	Ameliyat edilen	93 (%68,4)	398 (%93,6)	163 (%95,3)	654 (%89,3)	
Toplam		136 (%100)	425 (%100)	171 (%100)	732 (%100)	

Hastaların tanısında öncelikle fizik muayene bulguları değerlendirilmiş, ele gelmeyen testis varlığında, testis boyutlarında farklılık-küçülme olması durumunda, kitle ya da torsiyon şüphesi olan hastalara ultrasonografik incelemeler yapılmıştır. Hastalardan 904'üne (904/2710 hasta) (%33,3) ultrasonografik inceleme yapılmıştır. USG verileri Tablo 6 ve Tablo 7'de sunulmuştur.

Tablo 6: Ultrasonografi bulguları (Testis yerleşim yeri)			
		Sağ testis	Sol testis
Yerleşim Yeri (n,%)	Skrotum proksimali	283 (%31,3)	326 (%36,1)
	İnguinal kanal	507 (%56,1)	466 (%51,5)
	Karın içi	42 (%4,6)	41 (%4,5)
	İzlenmedi	71 (%7,9)	71 (%7,9)
	Perine	1 (%0,1)	
Toplam		904 (%100)	904 (%100)

Tablo 7: Ultrasonografi bulguları (Boyut)			
		Sağ testis	Sol testis
Boyut (mm±standart sapma)	Uzunluk	13,7 ± 6,5	13,1 ± 6,4
	Genişlik	6,8 ± 3,4	6,8 ± 3,5
	Kalınlık	8,2 ± 4,6	8,0 ± 4,7

Aralık 2004 sonrası inmemiş testis tanısı alan 2710 hastanın %65'inde (1758 hasta) eşlik eden bir anomali izlenmemişken, %35'inde (952 hasta) eşlik eden sistem ya da organ anomalisi saptandı. En sık eşlik eden sistem anomalileri; endokrin sistem (n=240, %8,9) ve inguinal bölge (n=162, %6) hastalıklarıydı. Engelli sağlık kurulu raporu için başvuran ve nörolojik sorunu olan hastaların yapılan rutin çocuk cerrahisi poliklinik muayenelerinde de çok sayıda insidental olarak inmemiş testis tespit edilmiş olması nedeniyle eşlik eden nörolojik hastalık oranları da çok yüksek bulundu (n=198, %7,3) (Tablo 8).

Tablo 8: İnmemiş testis tanısı almış hastalardaki ek hastalıklar ve anomaliler			
Ek Hastalıklar		Sayı	%
İnguinal bölge hastalıkları (karşı tarafta inguinal herni, hidrosel ve kordon kisti)		162	6
Hipospadias	Glanüler hipospadias	20	
	Koronal hipospadias	15	
	Penil hipospadias	16	
	Penoskrotal hipospadias	36	
	Toplam	87	3,2
Nörolojik Sorunlar	Mental Retardasyon	87	
	Epilepsi	76	
	Serebral Palsi	35	
	Toplam	198	7,3
Endokrinolojik sorunlar	Hipotiroidi	49	
	Multiple hipofizer yetmezlik	17	
	Parsiyel androjen rezistansı	12	
	Büyüme hormon eksikliği	13	
	5 alfa redüktaz eksikliği	22	
	Mikropenis	30	
	Obezite	66	
	Diğer	31	
	Toplam	240	8,9
Üriner sistem anomalileri (Hidronefroz, PUV, VUR, böbrek hastalıkları...)		55	2
Anorektal malformasyon		7	0,26
Özofagus atrezisi		6	0,2
Hirschsprung hastalığı		7	0,26
Konjenital kalp hastalığı	ASD	29	
	VSD	20	
	Fallot	2	
	Aort koarktasyonu	2	
	TGA	2	
	Diğer	10	
	Toplam	65	2,4
Metabolik hastalıklar		6	0,2
Hematolojik hastalıklar		9	0,3
Umblikal/ Epigastrik herni		42	1,5
Gatroşizis/Omfalosel		4	0,1
Hemanjiom		18	0,7
Down sendromu		19	0,7
Diğer eşlik eden sendromlar		27	1
Toplam		952	35

4.2. Ameliyat Verilerinin Değerlendirilmesi

2004 yılı sonrası 2710 inmemiş testisli hasta çalışmaya dahil edilmiştir. Bu hastaların 676'sı 1 yaşından küçük olup, kendiğinden inen ve takipten çıkan hastalar hariç tutulduğunda 498 hasta bir yaşına geldiğinde operasyona alınmıştır. Bir yaşından büyük başvuran 2034 hastanın 411'ine (%20) operasyon önerildiği halde aile ya ameliyatı kabul etmemiş veya başka bir merkezde ameliyat yaptırmak istemiştir. Bu bölümde 2004 yılı öncesi opere edilen 696 hasta ile 2004 yılı sonrası ameliyat edilen 2121 (498+1623 hasta) hasta, toplamda 2817 hastaya ait ameliyat verileri sunulmuştur.

Ameliyat olan hastaların yaş ortancası 3,1 yaş (min: 14 gün; max:18 yaş) olarak bulunmuştur (Şekil 4.2). En küçük ameliyat olan hastamız, 14 günlükken inmemiş testise eşlik eden inkarsere herni nedeniyle ameliyat edilmiştir.

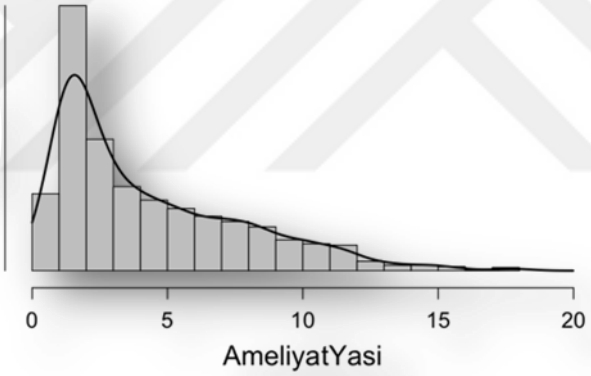

Şekil 4.3: Ameliyat olan hastaların yaş dağılımı.

Ameliyat olan 2817 hastanın 2705'ine (%96) açık teknikle inguinal orşiyopeksi ameliyatı uygulanırken, 112 hastaya (%4) preop muayenelerinde testisin palpe edilememesi ve/veya ultrasonografide testis dokusuna rastlanamaması nedeniyle laparoskopik eksplorasyon uygulanmıştır.

Hastaların %44,5'inde sağ, %34,2'sinde sol ve %21,3'ünde bilateral inmemiş testis mevcuttu (Tablo 9).

Testisin yerleşim yerine bakıldığında hastaların % 55,9'unda testisin inguinal kanal ortasında bulunduğu ve bunun en sık yerleşim yeri olduğu görülmüştür. Bunu sırasıyla inguinal kanal distali (%16,5) ve superfisiyal inguinal poş (%10) izlemektedir. İki yüz otuz sekiz hastada (%7) testis karın içi yerleşimli iken, 27 hastada (%0,8) testis bulunamamıştır. Bilateral testisin palpe edilemediği 45 hastanın 6'sında sadece sağ testis abdomen yerleşimli, 7'sinde sadece sol testis abdomen yerleşimli iken, 7 hastada her iki testis abdomen yerleşimli bulunmuştu. Sadece bir hastada her iki testis batın içinde de bulunamamıştır. Tablo 10'da tüm inmemiş testislerin organ bazında verileri görülmektedir (2817 hasta, 3416 inmemiş testis). Preop 112 hastada testis palpe edilememiş olmakla birlikte, iç inguinal halkaya girip çıkan ve aralıklı olarak kanalda palpe edilebilen testislerin varlığı nedeniyle toplamda 238 inmemiş testis karın içinde bulunmuştur.

Tablo 9: Ameliyatta inmemiş testis yönü

	Sayı	%
Sağ	1254	44,5
Sol	964	34,2
Bilateral	599	21,3
Toplam	2817	100

	Tablo 10: Ameliyatta testis lokalizasyonu								
Sayı (%)	Karın içi	İnguinal kanal			Sup. inguinal poş	Ektopik diğer	Skrotum prok.	Testis yok	Toplam
		Prok.	Orta	Distal					
Sağ	121 (%6,5)	112 (%6)	1073 (%58)	314 (%16,9)	172 (%9,3)	7 (%0,4)	46 (%2,5)	8 (%0,4)	1853 (%100)
Sol	117 (%7,5)	112 (%7,2)	837 (%53,6)	249 (%15,9)	173 (%11)	4 (%0,3)	52 (%3,3)	19 (%1,2)	1563 (%100)
Toplam	238 (%7)	224 (%6,6)	1910 (%55,9)	563 (%16,5)	345 (%10)	11 (%0,3)	98 (%2,9)	27 (%0,8)	3416 (%100)

Ameliyat öncesi muayene bulguları bulunan 2121 hastaya ait 2650 testisin muayene ve ameliyat bulguları karşılaştırıldığında; muayene sırasında palpe edilmiş olan testislerin %92,3'ü ameliyat sırasında da inguinal bölgede bulunmuşken, %7,7'sinde testis batın içerisinde bulunmuştur. Bununla birlikte muayene sırasında palpe edilememiş olan testislerin %64,3'ü ameliyat sırasında inguinal kanal içerisinde bulunmuştur. İnguinoskrotal muayenenin testis lokalizasyonunu saptamada tanısal duyarlılığı %88, özgüllüğü %47,7 olarak bulunmuştur (p<0,001) (Tablo 11).

Tablo 11: Muayene ve ameliyat sırasında testisin bulunduğu lokalizasyon					
	Ameliyat Lokalizasyonu				
		İnguinal kanal	Batın içi	Toplam	
Muayene Lokalizasyonu	Palpabl	2046 (%88)	170 (%52,3)	2216 (%83,6)	p<0,001
	Nonpalpabl	279 (%12)	155 (%47,7)	434 (%16,4)	
	Toplam	2325 (%100)	325 (%100)	2650 (%100)	

Preop ultrasonografi ile değerlendirilen 904 hasta hastanemizde ameliyat olmuştur. Bu hastaların ultrasonografi ve ameliyat verileri karşılaştırıldığında; ultrasonografi; testisi var olan hastaların %89,2'ünde testisi bulmuş, %10,8'sinde görememiş, testisi olmayan, atrofik hastaların ise %54,5'ine testis yok derken, %45,5'ine testisin bulunduğunu söylemiştir (p<0,001). Ultrasonografi bulguları testisi mevcut olan hastalarda, testisin lokalizasyonunu saptama açısından da değerlendirilmiş, palpabl testislerin %85,6'sını, batın içindekileri ise %22,1'ini doğru lokalizasyonda tespit ettiği görülmüştür (p<0,01) (Tablo 12). Ultrasonografinin var olan inmemiş testisi bulma konusunda sensitivitesi %89,2, spesifitesi %54,5 olarak bulunmuştur (Tablo 13).

Tablo 12: Testisin Ultrasonografi -Ameliyat Lokalizasyonu Karşılaştırması

		Ameliyat Lokalizasyonu			
		Batın içi	Yok	İnguinal Kanal	Toplam
Ultrasonografi lokalizasyonu	Batın İçi	31 (%22,1)	3 (%13,6)	40 (%5,4)	74 (%8,2)
	Yok	28 (%20)	12 (%54,6)	67 (%9)	107 (%11,8)
	İnguinal Kanal	81 (%57,9)	7 (%31,8)	635 (%85,6)	723 (%80)
	Toplam	140 (%100)	22 (%100)	742 (%82,1)	904 (%100)

Tablo 13: Ultrasonografi ve ameliyat bulgularının karşılaştırılması

		Ameliyatta testis			
		Var	Yok	Toplam	
Ultrasonografi'de testis	Var	787 (%89,2)	10 (%45,5)	797 (%88,2)	p<0,001
	Yok	95 (%10,8)	12 (%54,5)	107 (%11,8)	
	Toplam	882 (%100)	22 (%100)	904 (%100)	

İnguinal orşiyopeksi uygulanan vakaların %93,6'sında prosesus vajinalis veya inguinal herni kesesi mevcutken, laparoskopik orşiyopeksilerde sıklıkla herni kesesine rastlanmamıştır (%50,9) (Tablo 14).

Tablo 14: **İnmemiş testis ameliyatı olanlarda prosesus/herni kesesinin varlığı**			
	Prosesus/İinguinal herni	Herni yok	Toplam
Açık	2533 (%93,6)	172 (%6,4)	2705 (%96)
Laparoskopi	55 (%49,1)	57 (%50,9)	112 (%4)
Toplam	2588 (%91,9)	229 (%8,1)	2817 (%100)

Ameliyat olan hastaların %17,8'inde (502 hasta) testis ve/veya eklerine ait anomaliler tespit edilmiştir. Hastaların 134'ünde birden fazla anomali bulunmuştur. En sık testis ve epididim füzyon anomalileri tespit edilmiştir (Tablo 15).

Tablo 15: Testis ve/veya ekleri ile ilgili anomaliler	
Testis Ekleri İle İlgili Anomaliler	Sayı (n,%)
Testis epididim füzyon anomalisi	292 (%45,9)
Apendiks testis	180 (%28,3)
Apendiks epididimis	51 (%8)
Ektopik adrenal doku	23 (%3,6)
Kör sonlanan kord	37 (%5,8)
Epididimal elongasyon	29 (%4,6)
Long loop vas deferens	14 (%2,2)
Nonunion	3 (%0,5)
Epididim kisti	3 (%0,5)
Poliorşidizm	2 (%0,3)
Bell clapper deformitesi	1 (%0,15)
Long loop epididim	1 (%0,15)
Toplam	636 (%100)

Testis ve/veya eklerine ait anomaliler, organ bazında değerlendirilmiştir. Bu anomaliler ameliyatta yerleşim yeri batın içi ve iç halka hizasında bulunan testislerde (n=353), inguinal kanal içinde ve dış halka ile skrotum prıoksimali arasında yerleşimli inmemiş testislere göre belirgin yüksek bulundu (%45,6) ve bu fark istatistiki olarak anlamlıydı (p<0,001) (Tablo 16).

Tablo 16: Testis ve/veya eklerine ait anomaliler / Ameliyat lokalizasyonu

		Var	Yok	Toplam
Testis Yerleşim	Karın içi/İnternal ring	161 (%45,6)	192 (%54,4)	353
	İnguinal kanal	336 (%14)	2063 (%86)	2399
	Dış halka/Skrotum proksimali	139 (%21)	525 (%79)	664
	Toplam	636 (18,6)	2780 (%81,4)	3416 (%100)

Hastaların 2218'i tek taraflı, 599'u iki taraflı inmemiş testis nedeniyle opere edilmiştir. Hastaların %5,3'ünün ikinci kez opere edilmeleri gerekmiştir (149 hasta), %0,7'si ise üç kez opere edilmiştir (19 hasta) (Tablo 17).

Tablo 17: Ameliyat sayısı / Testis lateralizasyonu

	Sadece bir kez ameliyat olan hasta sayısı	İki kez ameliyat olan hasta sayısı	Üç kez ameliyat olan hasta sayısı	Toplam
Tek taraflı	2120 (%95,6)	92 (%4,1)	6 (%0,3)	2218 (%100)
Bilateral	529 (%88,3)	57 (%9,5)	13 (%2,2)	599 (%100)
Toplam	2649 (%94)	149 (%5,3)	19 (%0,7)	2817 (%100)

Geçirilen ameliyat sayılarının organ bazında testisin yerleşim yerine göre dağılımları Tablo 18'de verilmiştir. En sık sekonder ameliyat ihtiyacının karın içi ve iç halka hizasında yerleşimli testislerde gerektiği görülmektedir (%17).

Tablo 18: Ameliyat sayısının organ bazında testis yerleşimi ile karşılaştırılması

Testis Yerleşimi	Sadece bir kez ameliyat	İki kez ameliyat	Üç kez ameliyat	Toplam
Karın içi/İç halka	284 (%80,5)	60 (%17)	9 (%2,5)	353 (%100)
İnguinal kanal	2312 (%96,4)	80 (%3,3)	7 (%0,3)	2399 (%100)
Dış halka/Skrotum proksimali	652 (%98,2)	9 (%1,4)	3 (%0,4)	664 (%100)
Toplam	3248 (%95)	149 (%4,4)	19 (%0,6)	3416 (%100)

4.3. Ameliyat Sonrası Verilerin Değerlendirilmesi

Ameliyat olan hastaların %98'i (2764) aynı gün içerisinde taburcu edilmiştir. Hastaların %2'sinin (53) ameliyat sonrası hospitalize edilmesi gerekmiştir. Bu hastaların hastanede yatış süresi ortanca 6 gün (min: 1; max:17) olarak bulunmuştur. Hastanede yatış nedenleri; yara yerinde ve skrotumda kanama-hematom gelişmesi, kanama diyatezi nedeniyle tedavi alma ihtiyaçlarının olması veya endokrin/kardiyak problemler nedeniyle postop yatış endikasyonlarının olmasıdır.

İnmemiş testis nedeniyle opere edilen hastaların ameliyat sonunda testis lokalizasyonları değerlendirildiğinde; sağ tarafından opere edilen hastaların %94,2'sinde, sol tarafından opere edilen hastaların ise %88,8'inde testisin skrotuma indirebildiği bulunmuştur (Tablo 19). Hastaların %4,4'ü 2 defa, %0,6'sı 3 defa ameliyat edilmiştir.

Testisi batın içerisinde bulunan hastaların 24'ünde testis karın içerisinde serbestleştirilmiş ve/veya traksiyon uygulanmış, inguinal kanala inemeyeceği düşünülerek batın içinde bırakılmış ve aşamalı orşiopeksi planlanmıştır.

Ayrıca testisi inguinal kanala bulunan 107 hastanın, ameliyatta testisi skrotuma indirilememiş, bu nedenle inguinal kanala tespit edilmiş ve aşamalı orşiopeksi planlanmıştır. Toplamda ameliyat olan hastaların %3,8'ine aşamalı orşiopeksi planlanmıştır.

Hastalar ameliyattan sonraki 10. günde poliklinik kontrolüne çağrılmış olup, bu hastaların 217 tanesi ameliyattan sonraki hiçbir poliklinik kontrolüne gelmemiştir.

Ameliyat edilen hastaların 121'i (%4,3) nüks etmiştir. Bu hastaların da 80'i tekrar opere edilmiştir. Operasyon önerilen 41 hasta ise takibe gelmemiştir.

Tablo 19: Postop testis lokalizasyonu

Sayı [n, (%)]	Skrotum	İnguinal kanal	Karın içi	Atrofi / Orşiyektomi	Total
Sağ	1747 (%94,2)	39 (%2,1)	14 (%0,8)	53 (%2,9)	1853 (%100)
Sol	1388 (%88,8)	68 (%4,4)	10 (%0,6)	97 (%6,2)	1563 (%100)
Toplam	3135 (%91,8)	107 (%3,1)	24 (%0,7)	150 (%4,4)	3416 (%100)

4.4. Komplikasyonlar

4.4.1. Ameliyat Öncesi Komplikasyonlar

Ameliyat öncesi 14 hastada testis torsiyonu saptanmıştır. Bu hastaların dördü yaşları 5 gün-6 aylıkken yapılan poliklinik muayenesi sırasında inmemiş testis tanısı alarak takibe alınmış ve takiplerinde 5-8 ay sonrasında testis torsiyonu gelişimi nedeniyle başvurmuşlardır. Diğer hastalarda ilk başvuru anında testis torsiyonu mevcuttu. Testis torsiyonu nedeniyle opere edilen hastaların yaşı ortanca 6 ay (min:81 gün-max:17 yaş) olarak bulundu. Hastaların biri hariç hepsinde orşiyektomi yapılmıştır. İnmemiş testis torsiyonunda testisin kurtarılabilme oranı %7,1 olarak bulunmuştur. Tüm inmemiş testisli hastalarımız dikkate alındığında torsiyon gelişme

sıklığı %0,5, sadece 1 yaş altında tanı alıp poliklinik takibine alınan hastalarda (676 hasta) torsiyon gelişme sıklığı ise %0,6 olarak bulunmuştur (Tablo 20).

Testis torsiyonu gelişen hastaların 9'unda sol (%64), 5'inde sağ (%36) testis torsiyonu mevcuttu. Bu hastaların ikisinde bilateral inmemiş testis tanısı mevcuttu, torsiyon ise tek tarafında gelişmiştir.

Tablo 20: 1 yaş altı inmemiş testis takibinde torsiyon gelişen hastalar

	Tanı yaşı	Torsiyon yaşı	Torsiyon yönü	Yapılan Ameliyat
1. hasta	0	0,6	Sol	Orşiektomi
2. hasta	0,5	1	Sağ	Detorsiyon- Orşiopeksi
3. hasta	0,1	0,5	Sol	Orşiektomi
4. hasta	0,1	0,8	Sol	Orşiektomi

4.4.2. Ameliyat esnasında gelişen komplikasyonlar

Hastaların ikisinde ameliyat sırasında yanlışlıkla ductus deferens kesisi olmuştur, bu hastaların ikisinde de ductus deferens ameliyat sırasında onarılmıştır (%0,07). Hastaların takiplerinde, bir hastanın postoperatif 1. ay kontrolünde testis skrotumda palpe edilmiş, sonrasında hasta kontrollere getirilmemiştir. Diğer hasta ise ameliyattan sonraki postoperatif 14. ayda nüks inmemiş testis nedeniyle tekrar opere edilmiş olup, ameliyat sırasında testiste atrofi saptanmamıştır, bu hastanın da uzun dönem takip bilgileri mevcut değildir.

4.4.3. Ameliyat sonrası komplikasyonlar

Hastalar ameliyat sonrasında ortanca 1 yıl (1 ay-11 yıl) takip edilmiştir. Ameliyat olan hastaların %3,9'unda hematom, kanama, enfeksiyon, yara yeri açılması gibi komplikasyonlar gelişmiştir (Tablo 21).

Tablo 21: Postoperatif komplikasyonlar		
	Sayı	%
Hematom	38	1,3
Ekimoz	3	0,1
İnsizyonda açılma	25	0,9
Yara yeri enfeksiyonu	45	1,6
Toplam	111	3,9

Hastalarda geç postoperatif komplikasyon olarak testis atrofisi ve testisin tekrar yukarı çıkması (nüks) görülmüştür. Geç postoperatif dönem komplikasyonlarından testis tümörü hastalarımızda izlenmemiştir. Toplamda 150 hastada geç postoperatif komplikasyon tespit edilmiştir (%5,3) (Tablo 22).

Ameliyat edilen hastaların 121'inin (%4,3) testisinin takipte tekrar supraskrotal pozisyona doğru yukarı çıktığı görülmüş ve nüks olarak değerlendirilmiştir. Bu hastaların da 80'i tekrar opere edilmiştir.

Tablo 22: Geç postoperatif komplikasyonlar		
	Sayı	%
Testis atrofisi	29	1
Nüks	121	4,3
Toplam	150	5,3

İlk operasyonda hastaların 171'inde testis atrofisi tespit edilmiştir (%6). Bu hastaların 137'sine ilk ameliyatında orşiektomi yapılmıştır (%80,1). Geri kalan hastalarda ise testis atrofik olarak değerlendirilmiş olmakla birlikte orşiyopeksi yapılmıştır. Atrofi tanısı alan hastalardan 5 tanesi ilk ameliyatta orşiopeksi uygulanmış, fakat ameliyat sonrası testisteki atrofinin ilerlediği tespit edildiği için orşiektomi yapılan hastalardır. 29 hasta ise nüks orşiopeksi ameliyatı sonrası atrofik testis gelişen ve orşiektomi yapılan hastalardır. İnmemiş testis ameliyatı yapılan hastalarda testis atrofisi gelişme oranı %1 olarak tespit edilmiştir.

İnmemiş testis tanısı alan hastaların toplamda %6,6'sına orşiektomi uygulanmıştır (185 hasta).. Orşiektomi yapılan hastalarda en sık endikasyon atrofik testistir (%92,4). Orşiektomi sebepleri dağılımı Tablo 23'te verilmiştir. İnmemiş testisin skrotuma indirilebilme oranı ise %93,4 olarak bulunmuştur.

Tablo 23: Orşiektomi nedenleri [Sayı, (%)]	
Atrofi	171 (%92,4)
Testis torsiyonu	13 (%7)
Tümör	1 (%0,5)
Toplam	185 (%100)

Hastalarımızın 2'sinde patolojik incelemede tümör tespit edilmiştir. Bunlardan malign olan seminom hastasına orşiyektomi yapılmış, benign olan Leydig hücreli tümör hastasında ise testis koruyucu cerrahi uygulanmıştır. Seminom saptanan hasta 12 yaşında inmemiş testis nedeniyle hastanemize başvurmuş, testis intraabdominal bulunmuş ve testisin anormal kistik yapılar içerdiği görülmesi üzerine alınan biyopsisi seminom olarak geldiği için orşiyektomi yapılmıştır. Leydig hücreli tümör saptanan hasta ise retraktil testis nedeniyle iki yıldır takipte olan ve sonrasında asendan testis gelişen hastaydı. Bu hastanın karşı inmiş testisinde sert doku palpe edilmesi nedeniyle ameliyat öncesi yapılan USG'de sol testiste kalsifiye kitle saptanmış ve sağ inmemiş testis ameliyatı sırasında karşı testisteki kitle de testis koruyucu cerrahi ile çıkarılmış ve Leydig hücreli tümör tanısı almıştır. Her iki hastanın da uzun dönem takiplerinde sorun yaşanmamıştır. Hastalarımızın 212'sinde ameliyat sırasında alınan çeşitli patoloji materyallerinin sonucu benign olarak rapor edilmiştir (Tablo 24).

Tablo 24: Patoloji grup		
	Sayı	%
Benign	212	% 99
Neoplastik	2	% 1
Toplam	214	% 100

İnmemiş testis nedeniyle yapılan ameliyatlar sırasında alınan tüm patoloji örneklerinin tanılarının ayrıntılı dağılımı Tablo 25'te verilmiştir.

Tablo 25: Patoloji tanıları

Patoloji Tanısı	Sayı	%
Seminom	1	0,5
Leydig hücreli tümör	1	0,5
Ektopik adrenal dokusu	23	10,7
Apendiks testis	2	0,9
Atrofik testis	171	80
Basit kist	3	1,4
Hemorajik infarkt (Torsiyon ile uyumlu)	13	6
TOPLAM	214	100

5. TARTIŞMA

İnmemiş testis, testisin hormonal, mekanik veya kendisine ait anormallikler nedeniyle skrotumdaki yerini alamaması, göç yolu üzerinde bir noktada takılıp kalmasıdır. İnmemiş testis, yenidoğan erkek çocuklarda çok sık karşılaşılan doğumsal cerrahi hastalıklardandır ve çocuğun ileride çocuk sahibi olamama ihtimalinden başlayarak testis malignansisine kadar uzanan geniş bir risk yelpazesine sahiptir. Erkek yenidoğanların %2-5'inde doğum anında testislerden bir veya ikisi skrotumda saptanmayabilir, prematürlerde bu oran %30'a kadar çıkmaktadır (114, 115). Serimizde dosyalarında doğum zamanlaması bilgisi bulunan hastaların %72,8'inin term, %25,6'sının preterm ve %1,6'sının ise postterm olduğu görülmüştür. Bergbrant ve arkadaşları tarafından 2001-2014 yılları arasında 20 375 inmemiş testis tanılı çocuk hastanın değerlendirildiği bir çalışmada, inmemiş testis prevalansı term bebeklerde %1,7 bulunmuş olup, 33 haftanın altındaki prematürelerde bu oranın %5,8'e kadar çıktığı bildirilmiştir (116). Doğum yaşı sorgulanan hastalarımızın %25,6'sında prematüre doğum öyküsü saptanmış olmakla beraber, tüm hastalarda prematüre doğum varlığı belirtilmediği için gerçek oran konusunda yorum yapılamamaktadır.

Doğumdan sonraki ilk 6 ay içinde inmemiş testislerin %70'inin kendiliğinden skrotuma indiği düşünülmektedir (117). 6. aydan sonra bu oran %1-1,5 arasında olmaktadır (118). Serimizde 1 yaş altında inmemiş testis nedeniyle takibe alınan 592 hastanın sadece 58'inin takipte kendiliğinden indiği görülmüştür (%9,8). Bu oran literatüre oranla belirgin olarak düşük bulunmuştur. Preterm hasta gurubunda %20,2, term hasta gurubunda ise %6 oranında testislerin kendiliğinden indiği görülmüştür. Bu durum prematürelerde testisin doğal iniş mekanizmasının devamına bağlanmıştır. Hastalarımızın %52'sinde hayatın ilk 6 ayında, %48'inde ise 6ay-1 yıl arasında testisin skrotuma spontan indiği bulunmuştur. Son yıllarda 6. aydan sonra testisin spontan iniş ihtimalinin azalmasına bağlı olarak, ameliyat yaşı 6. aya kadar inmiştir (119). Serimizde farklı olarak testisin spontan olarak skrotuma indiği olguların %48'inin 6ay-1 yaş arasında olmuş olması dikkat çekicidir. Bu durum hastaların 1 yaşına kadar takip edilmesinin uygun olacağını düşündürmektedir.

Literatürde 8425 hastalık seri ile Docimo ve arkadaşlarının yaptığı analizde inmemiş testisin sağda daha sık görüldüğünü belirtmektedir (120). Sağ inmemiş testis oranının sola göre yüksek olmasının nedeninin sol testisin inişini sağdan daha önce tamamlaması olduğunu düşünülmektedir (55). Çalışmamızda hastaların %44,5'inde sağ, %34,2'sinde sol ve %21,3'ünde bilateral inmemiş testis tespit edilmiştir. Literatürdeki iki taraflı inmemiş testis oranı %10-45 arasında değişmektedir. Çalışmamızda saptanan bilateral inmemiş testis oranı literatürle benzerdir. Hastalarımızın %8,4'ünde (238 hasta) testis karın içi yerleşimliydi. Bu oran da literatürde %2-18 oranında bildirilmiş olup, sonuçlarımızın literatürle uyumlu olduğu görülmüştür (121, 122).

Çocuk doktorları veya aile hekimleri tarafından inmemiş testis şüphesiyle polikliniğimize refere edilen 329 hastanın muayene sırasında testislerin skrotumda bulunması nedeniyle çalışma dışı bırakılmıştı. Benzer şekilde Mau ve arkadaşları 2008-2012 yılları arasında kendilerine refere edilen hastaların %51'inde testisi skrotumda veya retraktil yerleşimli olarak bulmuşlardır. Bu çalışmada hastaların yönlendirme kararının, birinci basamak hekiminin fizik muayene bulgularına dayandığından, testis muayenesi ile ilgili normal ve anormal bulgular arasındaki ayırım için çocuk üroloğundan önce ikinci bir uzmanın da görüşünün alınmasını önermişlerdir (87). Ancak bizim serimizde bu oran daha düşük (%8,4) olduğu için böyle bir uygulamaya ihtiyaç olmadığı sonucuna varılmıştır.

Çalışmamızda inmemiş testisli hastaların %35'ine ek bir hastalık veya anomalinin de eşlik ettiği tespit edilmiştir. Cheng ve arkadaşlarının 252 inmemiş testis tanılı hastada yaptıkları çalışmada, hastaların %20'sine bir tane anomali ve %25'ine ise birden fazla anomali eşlik ettiğini bildirmişlerdir (123). Bu çalışmada en sık eşlik eden sistem anomalileri genitoüriner sistem, inguinal bölge hastalıkları ve endokrin sistem hastalıkları olmuştur. Bunlar içinde en sık görülenleri inguinal hernilerdir. İnmemiş testisin bulunduğu tarafta inguinal herni olabileceği gibi, çalışmamızda da görüldüğü gibi (n=162) karşı tarafta da inguinal herniler görülebilmektedir. İnmemiş testisin karşı taraf inguinal herni oranı serimizde %6 olarak bulunmuştur. İnmemiş testis hastalarında prosesus vajinalisin açık kaldığı bilinmesine karşın, inguinal herni varlığını değerlendiren çalışmalar az miktardadır. Aggarwal ve arkadaşlarının yaptığı bir çalışmada tek taraflı inmemiş testisi olan

çocukların 1/3'ünde karşı tarafta prosesus vajinalis olduğunu ve inmemiş testis inguinal kanalın distalinde ise bu oranın arttığını bildirmişlerdir (%52) (124).

Çalışmamızda saptanan bir diğer anomali ise hipospadiastır. Kulkarni ve arkadaşları 130 hipospadias hastasının %6,9'unda inmemiş testis görüldüğü bildirilmişlerdir (125). Wu ve arkadaşlarının yaptığı bir çalışmada ise inmemiş testislerin %7,3'üne proksimal hipospadiasın eşlik ettiği bildirilmiştir (126). Çalışmamızdaki hastaların %3,2'sine hipospadiasın eşlik ettiği bulunmuştur. Ayrıca serimizde inmemiş testise eşlik eden en sık hipospadias tipinin penoskrotal hipospadias olduğu görülmüştür. Benzer şekilde Tasian ve arkadaşlarının yaptığı çalışmada da hipospadiasın proksimal tiplerinde inmemiş testis sıklığının arttığını belirtmişlerdir (127).

Sun-Ouck Kim ve arkadaşlarının yaptığı çalışmada, intraabdominal testislerin %91,4'ünde epididimal anomali varken, testis inguinal kanalda distale yaklaştıkça bu oranın %39,3'e kadar gerilediği görülmüştür (128). Benzer şekilde çalışmamızda da testis ve/veya eklerine ait anomaliler, karın içi-iç halka bölgesinde yerleşimli inmemiş testisi olan hastalarda, inguinal kanal ve daha distalde yerleşimli olanlara göre belirgin olarak yüksek bulunmuştur. Serimizde en sık testis-epididim füzyon anomalisi tespit edilmiş olup (%10,4), 3 hastada ise non-union olduğu görülmüştür (92). Bu bulgular, inmemiş testisli hastalarda fertilitenin azalmasının epididim bağlanma anomalileri sebebiyle de olabileceğini düşündürmektedir.

Çeşitli sendromlarda, kromozom anomalilerinde ve bazı hormonal bozukluklarda inmemiş testis sıklığı artmaktadır. Çalışmamızda 46 tane sendromik hasta mevcuttu ve bunlar içinde en sık Down sendromu yer almaktaydı (%0,7). Ichiyanagi ve arkadaşları, Down sendromlu hastalarda testis kanserinin arttığını ve Down sendromlu bir hastada inmemiş testis zemininde gelişen seminomu bildirmişlerdir (129). Çalışmamızdaki hiçbir Down sendromlu hastada takiplerinde inmemiş testis zemininde testis kanseri gelişimine rastlanmamıştır.

Cheng ve arkadaşları inmemiş testis hastalarında %2,8 oranında kardiyovasküler sistem anomalisi bildirmişlerdir (123). Benzer şekilde çalışmamızda da 65 hastada (%2,4) konjenital kalp hastalıkları tespit edilmiştir. Bulgularımızın literatür ile uyumlu olduğu görülmüştür. Ayrıca hastalarımızın 198'inde (%7,3) ek

olarak nörolojik hastalıklar tespit edilmiştir. Cortada ve arkadaşları da mental retardasyonu olan 148 hastada yaptıkları çalışmada %39,7 oranında inmemiş testis saptamışlardır; özellikle serebral palsi ve epilepsili hastalarda inmemiş testis oranın belirgin olarak yüksek oduğunu belirtmişlerdir (130). Nörolojik sorunlu hastalarda oranın yüksek olması inmemiş testis nedenleri arasında sempatik-parasempatik sistem dengesizliğinin etkisi olduğu tezini desteklemektedir (74). Ayrıca Chen ve arkadaşları 1979-2008 yılları arasında Danimarka'da inmemiş testisli hastalar üzerinde yaptıkları çalışmalarında, bu hastalarda nörogelişimsel ve hiperaktivite gibi bozukluk görülme riskinin arttığını bildirmişlerdir (131).

Hastalarımızın hastaneye başvuru yaşı ortanca 3 yaştır, bu hastaların 1 yaş altındaki grupta öncelikle testisin spontan inme ihtimali nedeniyle takip uygulanmış, 1 yaşında hala inmeyen testisler hemen opere edilmiştir, 1 yaşından sonra gelen hastalar ise tanı anında ameliyat edilmiştir. Hastalarımızın ameliyat yaşının yüksek olmasının nedeninin başvuru anındaki yaş yüksekliğinden kaynaklandığı bulunmuştur. Tanının bu kadar gecikmesinin ise ailelerin durumu geç fark etmesi ya da eski yıllarda sağlık kuruluşlarına ulaşımdaki zorlukların sorumlu olduğu düşünülmüştür.

İnmemiş testis tanısı koymada fizik muayene büyük çoğunlukla tek başına yeterli olurken, ele gelmeyen testislerde fikir vermesi açısından skrotal USG tercih edilebilir. Literatürde USG yapılmasının hem gereksiz zaman kaybı hem de yüksek maliyete sebep olduğunu bildiren çalışmalar mevcuttur (132, 133). Çalışmamızda hastaların sadece %33,3'üne USG yapıldığı tespit edilmiştir. Bu hastalar genellikle fizik muayene sırasında testisin palpe edilemediği veya tümör ya da torsiyon şüphesi olan hastalardır. USG'nin var olan inmemiş testisi bulma konusundaki sensitivitesi %89,2, spesifitesi ise %54,5 olarak bulunmuştur. Aynı zamanda USG'nin palpabl testislerin %85,6'sını, batın içindekilerin ise %22,1'ini doğru lokalizasyonda tespit ettiği bulunmuştur. Literatürde de USG'nin inguinal inmemiş testislerin %97'sini gösterebildiği bulunmuştur, bununla birlikte USG'nin spesifikliği çalışmamızda da görüldüğü üzere çok düşük olduğu için tanıda tercih edilmemektedir (110).

İnmemiş testisli hastalarda testis torsiyonu riskinin artmış olduğu bilinmektedir. Bu nedenle de inmemiş testisli hastaların takip dönemindeki en önemli sorun, inmemiş testis torsiyonu gelişme riskidir. Torsiyon riski Johnson ve

arkadaşlarının yaptığı çalışmada %21 olarak bildirilmiştir (134). Serimizde inmemiş testis torsiyonu nedeniyle 14 hasta ameliyat edilmiş olup, bunların dördü 1 yaş altı takipte torsiyon gelişen hastalardır. Toplam inmemiş testis torsiyonu sıklığımız %0,5 olarak bulunmuş olup, literatüre oranla belirgin olarak düşüktür. İnmemiş testiste torsiyon oranımızın düşük olmasını 1 yaş üzerinde başvuran hastaları, tanı koyulmasının ardından en kısa süre içinde ameliyat etmemize bağlamaktayız. Testis torsiyonlarında testisi kurtarma şansı %20-92 arasında değişen oranlarda bildirilmektedir (135). İnmemiş testis torsiyonlarında ise testisin kurtarılabilirliğine ait oranlar üzerine çok fazla sayıda yapılmış çalışma bulunmamaktadır. Zilberman ve arkadaşlarını yaptığı çalışmada 11 hastanın %10'una detorsiyon uygulanabildiğini bildirmişlerdir (136). Pogorelić ve arkadaşlarının yaptıkları çalışmada ise 13 hastadan oluşan seride %37 başarı oranı yakalanmıştır (137). Bizim çalışmamızda ise 14 inmemiş testis torsiyonlu hastanın sadece birinde detorsiyon ve orşiopeksi yapılabilmiş, testisin kurtarılabilme oranı %7,1 olarak bulunmuştur.

Tecrübeli ellerde orşiyopeksi sonrası komplikasyon oranı oldukça düşüktür. Testis damarlarının hasarına bağlı atrofi en korkulan komplikasyondur, fakat oldukça nadir görülür (138). Çalışmamızda testis atrofisinin %1 oranında geliştiği saptanmıştır. Operasyon sonrası erken dönemde kanama, hematom ve enfeksiyon gelişimi gibi komplikasyonlar da görülebilir (139). Serimizde %3,9 oranında bu tip erken dönem komplikasyonların gelişimine rastlanmıştır. Vas deferens yaralanması ise iki hastada gelişmiş olup, her iki hastada da onarım yapılmıştır. (%0,07). Hastalarımızın %4,3'ünde ise nüks inmemiş testis gelişimine rastlanmıştır. Bu oran literatürde de %1,8-4,5 oranında bildirilmekte olup, mevcut sonuçlarımızla uyumludur (140,141, 142). Tüm bu bulgular, hastaların ameliyat sonrası uzun dönem takiplerinin önemine işaret etmektedir. Hastalarımızın %93,4'ünde testis başarıyla skrotuma indirilmiştir.

İnmemiş testislerde genel popülasyona göre testis kanseri riskinin daha yüksek olduğu bildirilmektedir (%1,5-7,5) (143). 10-11 yaşını geçmiş orşiyopeksilerde 2,9-3,2 kat daha fazla artmış testis kanseri riski bulunmaktadır (144). Testis kanserlerinin %5-10'unun öyküsünde inmemiş testis olduğu belirtilmektedir (82). Bizim serimizde sadece 2 hastada tümör saptanmış olup, bunlardan biri 12 yaşında başvuran ve abdomende tespit edilen, patoloji sonucu

seminom olarak raporlanan hastadır. Diğer hasta ise sağ inmemiş testis nedeniyle ameliyatı planlanırken, sol testisde Leydig hücreli tümör saptanan 11 yaşında bir hastadır. Benzer şekilde literatürde de tek taraflı inmemiş testisi olan erkeklerde, testis malignitelerinin %15-25'inin karşı skrotum içindeki normal olduğu düşünülen testisten kaynaklandığı bildirilmektedir (145). Bu nedenle inmemiş testisli hastaların uzun dönem takibinde karşı testisin de düzenli olarak muayene edilmesinin önemli olduğu sonucuna varılmıştır. Bunlar haricinde hastalarımızın takibinde testis tümörü gelişimine rastlanmamıştır. Bunun nedeninin testis tümörlerinin genellikle erişkin yaş grubunda görülmesi olabileceği düşünülmüştür.

6. SONUÇLAR

1. Hastalarımızın başvuru yaşı ortanca 3 yaş olarak bulunmuş olup, sadece %25'i 1 yaşından küçüktür. Tüm erkek yenidoğanların dikkatli bir şekilde genital muayenesinin yapılması gereklidir. Bu sayede inmemiş testisli hastalara daha erken tanı koyulması mümkün olacaktır.

2. İnmemiş testislerin %84,8'i palpabl, %15,2'si nonpalpabldır. İnmemiş testis en sık inguinal kanalda yerleşimlidir (%58,5).

3. Doğum sonrası mini puberte döneminde inmemiş testislerin kendiliğinden skrotuma inmesi mümkündür. İnmemiş testisin spontan skrotuma inmesi prematüre bebeklerde (%20), bilateral inmemiş testiste (%14,3) ve distal yerleşimli inmemiş testislerde (%31,6) daha yüksek oranda görülür.

4. Spontan inme yaşı için ilk 6 ayın önemli olduğu, bundan sonra 1 yaşına kadar inme ihtimalinin literatürde çok düşük olduğu belirtilmekle beraber, serimizde spontan inen testislerin %52'si ilk 6 ayda, %48'i 6 ay-1 yaş arasında inişini tamamlamıştır.

5. İnmemiş testis en sık sağda görülür (%44,5), solda (%34,2) ve bilateral (%21,3) görülme oranları birbirine yakın bulunmuştur.

6. İnmemiş testisli hastaların yaklaşık %35'inde bir ek hastalık veya anomali eşlik etmektedir. En sık endokrin sistem hastalıkları, nörolojik sorunlar ve inguinal bölge hastalıkları görülmektedir.

7. Eşlik eden genitoüriner anomaliler arasında en sık hipospadias görülür. Özellikle penoskrotal hipospadias inmemiş testisle birlikte sık görülmektedir.

8. İnmemiş testis tanısında en duyarlı yöntem dikkatli yapılan bir fizik muayenedir. Fizik muayene ve USG'nin inmemiş testisi saptamadaki duyarlığı birbirine benzerdir.

9. USG testisin palpe edilemediği veya tümör şüphesi olan olgularda kullanılabilir, fakat özgüllüğünün düşük olduğu unutulmamalıdır.

10. İnmemiş testisli hastaların takibinde inmemiş testis torsiyonu gelişebilir, fakat bu oranlar literatürde verilenlerle kıyaslandığında oldukça düşüktür (%0,6). Bununla birlikte inmemiş testis torsiyonlarında testisin kurtarılabilme oranı %7,1 bulunmuştur. Ailelerin bu komplikasyon hakkında bilgilendirilmeleri testis kurtarılabilme oranlarını arttırabilir.

11. İnmemiş testisli hastalar, testisin spontan inme ihtimalinin kalmadığı 1 yaşından itibaren ameliyat edilmelidir.

12. Preoperatif muayene sırasındaki saptanan testis lokalizasyonu ile ameliyat anındaki testis yerleşiminin farklı çıkabileceği akılda tutulmalıdır, ameliyat öncesi hastanın anestezi altında tekrar muayene edilmesi yararlı olacaktır.

13. Ameliyat sonrası hastalar poliklinik kontrollerine çağırılarak takip edilmelidir. En sık postoperatif komplikasyon nüks inmemiş testis (%4,3), kanama-yara yeri enfeksiyonu (%3,9) ve testis atrofisidir (%1).

14. İnmemiş testisli hastaların %93,4'ünde testis başarıyla skrotuma indirilmiştir.

15. Hastalarımızın ikisinde tanı anında testis tümörü tespit edilmiştir. Bu tümörlerden biri karşı normal testiste saptanmıştır. Testis malignansisi gelişimi açısından hayat boyu takip gerektiği hasta yakınları ve çocuğa anlatılmalı ve özellikle ergenlikten sonra çocuğun kendisine de testis muayenesi öğretilmelidir.

KAYNAKLAR

1. Hutson JM. Undescended testis, torsion and varicocele. Pediatric Surgery. O'Neill JA RM, Grosfeld JL, Fonkalsrud EW, Coran AG, editor1998.
2. Başaklar AC. Bebek ve Çocukların Cerrahi ve Ürolojik Hastalıkları 2. Cilt. İnmemiş testis. Ankara: Palme Yayıncılık 2006.
3. Aschcraft KW. Undescended Testis and Testicular Tumors. 4 ed. Philadelphia2005.
4. Fonkalsrud EW. Undesended testis. Welch KJ RJ, Ravitch MM, O'Neill JA, Rowe MI, editor. Chicago: Year Book Medical Publishers Inc.; 1986.
5. Hadziselimovic F. History and evolution of testicular descent. Cryptorchidism: Management and Implications. Hadziselimovic F, editor. Berlin1983.
6. Woodard JR TT. Cryptorchidism: Management and Implications. In: F H, editor. Surgical treatment of cryptorchidism. Berlin: Springer-Verlag; 1983. p. 115-26.
7. Şeftalioğlu A. Genel ve özel insan embriyolojisi. 3. baskı ed: Feryal Matbaası; 1998.
8. Sadler TW. Langman's Medikal Embriyoloji. Ankara: Palme Yayıncılık 2004.
9. Petorak İ. Medikal embriyoloji. İstanbul: Beta Basım Dağıtım A.Ş; 1986.
10. Moore KL. The Developing human. Philadelphia: Saunders Co; 1988.
11. Embriology H. Differentiation of the gonads. In: 21.3 M, editor. wwwembryologych <http://wwwembryologych>.
12. Eric M. Wallen MD LM, Shortliffe MD. Undescended testis and testicular tumor. 3th edition ed.
13. Dogra VS, Gottlieb RH, Oka M, Rubens DJ. Sonography of the scrotum. Radiology. 2003;227(1):18-36. Epub 2003/03/05. doi: 10.1148/radiol.2271001744. PubMed PMID: 12616012.
14. Caplan GM. Anatomy &Physiology II
15. Skandalakis JE. Skandalakis Cerrahi Anatomi Ankara: Palme yayıncılık; 2000.
16. Kuran O. Testis Sistemik Anatomi. İstanbul: Filiz Kitabevi; 1983. p. 512-4.
17. Irkilata HC DM. İnmemiş testis. Güncel Çocuk Ürolojisi. Ankara Atlas kitapçılık; 2004. p. 323-56.
18. http://www.bio.uu.nl/endocrinology/research/spermatogenesisinfish/. 2007 [cited 2017].
19. Barthold JS, Kumasi-Rivers K, Upadhyay J, Shekarriz B, Imperato-Mcginley J. Testicular position in the androgen insensitivity syndrome: implications for the role of androgens in testicular descent. J Urol. 2000;164(2):497-501. Epub 2000/07/14. PubMed PMID: 10893634.
20. Husmann DA, McPhaul MJ. Time-specific androgen blockade with flutamide inhibits testicular descent in the rat. Endocrinology. 1991;129(3):1409-16. Epub 1991/09/01. doi: 10.1210/endo-129-3-1409. PubMed PMID: 1678699.
21. Husmann DA, McPhaul MJ. Reversal of flutamide-induced cryptorchidism by prenatal time-specific androgens. Endocrinology. 1992;131(4):1711-5. Epub 1992/10/01. doi: 10.1210/endo.131.4.1356753. PubMed PMID: 1356753.
22. Wensing CJ. The embryology of testicular descent. Horm Res. 1988;30(4-5):144-52. Epub 1988/01/01. doi: 10.1159/000181051. PubMed PMID: 2907890.
23. Emmen JM, McLuskey A, Adham IM, Engel W, Grootegoed JA, Brinkmann AO. Hormonal control of gubernaculum development during testis descent: gubernaculum outgrowth in vitro requires both insulin-like factor and androgen. Endocrinology. 2000;141(12):4720-7. Epub 2000/12/07. doi: 10.1210/endo.141.12.7830. PubMed PMID: 11108287.
24. Nef S, Parada LF. Cryptorchidism in mice mutant for Insl3. Nature genetics. 1999;22(3):295-9. Epub 1999/07/03. doi: 10.1038/10364. PubMed PMID: 10391220.
25. Zimmermann S, Steding G, Emmen JM, Brinkmann AO, Nayernia K, Holstein AF, Engel W, Adham IM. Targeted disruption of the Insl3 gene causes bilateral cryptorchidism. Molecular endocrinology (Baltimore, Md). 1999;13(5):681-91. Epub 1999/05/13. doi: 10.1210/mend.13.5.0272. PubMed PMID: 10319319.

26. Gill WB, Schumacher GF, Bibbo M, Straus FH, 2nd, Schoenberg HW. Association of diethylstilbestrol exposure in utero with cryptorchidism, testicular hypoplasia and semen abnormalities. J Urol. 1979;122(1):36-9. Epub 1979/07/01. PubMed PMID: 37351.
27. Bernstein L, Pike MC, Depue RH, Ross RK, Moore JW, Henderson BE. Maternal hormone levels in early gestation of cryptorchid males: a case-control study. British journal of cancer. 1988;58(3):379-81. Epub 1988/09/01. PubMed PMID: 2902875; PMCID: PMC2246590.
28. Hadziselimovic F, Geneto R, Emmons LR. Elevated placental estradiol: a possible etiological factor of human cryptorchidism. J Urol. 2000;164(5):1694-5. Epub 2000/10/12. PubMed PMID: 11025750.
29. Hutson JM, Donahoe PK. The hormonal control of testicular descent. Endocrine reviews. 1986;7(3):270-83. Epub 1986/08/01. doi: 10.1210/edrv-7-3-270. PubMed PMID: 2874985.
30. Guerrier D, Tran D, Vanderwinden JM, Hideux S, Van Outryve L, Legeai L, Bouchard M, Van Vliet G, De Laet MH, Picard JY, et al. The persistent Mullerian duct syndrome: a molecular approach. J Clin Endocrinol Metab. 1989;68(1):46-52. Epub 1989/01/01. doi: 10.1210/jcem-68-1-46. PubMed PMID: 2562843.
31. Josso N, Picard JY, Imbeaud S, Carre-Eusebe D, Zeller J, Adamsbaum C. The persistent mullerian duct syndrome: a rare cause of cryptorchidism. Eur J Pediatr. 1993;152 Suppl 2:S76-8. Epub 1993/01/01. PubMed PMID: 8101816.
32. Behringer RR, Finegold MJ, Cate RL. Mullerian-inhibiting substance function during mammalian sexual development. Cell. 1994;79(3):415-25. Epub 1994/11/04. PubMed PMID: 7954809.
33. Tran D, Picard JY, Vigier B, Berger R, Josso N. Persistence of mullerian ducts in male rabbits passively immunized against bovine anti-mullerian hormone during fetal life. Dev Biol. 1986;116(1):160-7. Epub 1986/07/01. PubMed PMID: 3089854.
34. Barthold JS, Mahler HR, Newton BW. Lack of feminization of the cremaster nucleus in cryptorchid androgen insensitive rats. J Urol. 1994;152(6 Pt 2):2280-6. Epub 1994/12/01. PubMed PMID: 7966725.
35. Rijli FM, Matyas R, Pellegrini M, Dierich A, Gruss P, Dolle P, Chambon P. Cryptorchidism and homeotic transformations of spinal nerves and vertebrae in Hoxa-10 mutant mice. Proceedings of the National Academy of Sciences of the United States of America. 1995;92(18):8185-9. Epub 1995/08/29. PubMed PMID: 7667266; PMCID: PMC41121.
36. Kolon TF, Wiener JS, Lewitton M, Roth DR, Gonzales ET, Jr., Lamb DJ. Analysis of homeobox gene HOXA10 mutations in cryptorchidism. J Urol. 1999;161(1):275-80. Epub 1999/02/26. PubMed PMID: 10037424.
37. Wang Y, Barthold J, Kanetsky PA, Casalunovo T, Pearson E, Manson J. Allelic variants in HOX genes in cryptorchidism. Birth defects research Part A, Clinical and molecular teratology. 2007;79(4):269-75. Epub 2007/01/12. doi: 10.1002/bdra.20343. PubMed PMID: 17216618.
38. Cain MP, Kramer SA, Tindall DJ, Husmann DA. Epidermal growth factor reverses antiandrogen induced cryptorchidism and epididymal development. J Urol. 1994;152(2 Pt 2):770-3; discussion 4-5. Epub 1994/08/01. PubMed PMID: 7912743.
39. Cain MP, Kramer SA, Tindall DJ, Husmann DA. Alterations in maternal epidermal growth factor (EGF) effect testicular descent and epididymal development. Urology. 1994;43(3):375-8. Epub 1994/03/01. PubMed PMID: 7907827.
40. Gier HT, Marion GB. Development of mammalian testes and genital ducts. Biol Reprod. 1969;1:Suppl 1:-23. Epub 1969/06/01. PubMed PMID: 5406326.
41. Kaplan LM, Koyle MA, Kaplan GW, Farrer JH, Rajfer J. Association between abdominal wall defects and cryptorchidism. J Urol. 1986;136(3):645-7. Epub 1986/09/01. PubMed PMID: 2874239.
42. Quinlan DM, Gearhart JP, Jeffs RD. Abdominal wall defects and cryptorchidism: an animal model. J Urol. 1988;140(5 Pt 2):1141-4. Epub 1988/11/01. PubMed PMID: 2903256.
43. Bingol-Kologlu M, Sara Y, Tanyel FC, Onur R, Buyukpamukcu N, Hicsonmez A. Contractility and electrophysiological parameters of cremaster muscles of boys with a hernia or undescended testis. J Pediatr Surg. 1998;33(10):1490-4. Epub 1998/11/05. PubMed PMID: 9802798.
44. Tanyel FC, Ertunc M, Buyukpamukcu N, Onur R. Mechanisms involved in contractile differences among cremaster muscles according to localization of testis. J Pediatr Surg. 2001;36(10):1551-60. Epub 2001/10/05. PubMed PMID: 11584407.

45. Tanyel FC, Ulusu NN, Tezcan EF, Buyukpamukcu N. Total calcium content of sacs associated with inguinal hernia, hydrocele or undescended testis reflects differences dictated by programmed cell death. Urologia internationalis. 2003;70(3):211-5. Epub 2003/03/28. doi: 10.1159/000068765. PubMed PMID: 12660459.
46. Tanyel FC. Testisin inişi, anormal testis yerleşimleri, fıtık ve hidrosel mekanizmalarını açıklamada yeni bir görüş. Pediatrik Cerrahi Dergisi 2002:54-63.
47. El-Anany F, Gad El-Moula M, Abdel Moneim A, Abdallah A, Takahashi M, Kanayama H, El-Haggagy A. Laparoscopy for impalpable testis: classification-based management. Surgical endoscopy. 2007;21(3):449-54. Epub 2006/10/21. doi: 10.1007/s00464-006-9003-0. PubMed PMID: 17054004.
48. Bonney T, Hutson J, Southwell B, Newgreen D. Update on congenital versus acquired undescended testes: incidence, diagnosis and management. ANZ journal of surgery. 2008;78(11):1010-3. Epub 2008/10/31. doi: 10.1111/j.1445-2197.2008.04721.x. PubMed PMID: 18959703.
49. Hutson JM, Hasthorpe S. Abnormalities of testicular descent. Cell and tissue research. 2005;322(1):155-8. Epub 2005/06/21. doi: 10.1007/s00441-005-1126-4. PubMed PMID: 15965656.
50. Clarnette TD, Lam SK, Hutson JM. Ventriculo-peritoneal shunts in children reveal the natural history of closure of the processus vaginalis. J Pediatr Surg. 1998;33(3):413-6. Epub 1998/04/16. PubMed PMID: 9537549.
51. Scorer CG. The Descent of the Testis. Arch Dis Child. 1964;39:605-9. PubMed PMID: 14230757; PMCID: PMC2019243.
52. Berkowitz GS, Lapinski RH, Dolgin SE, Gazella JG, Bodian CA, Holzman IR. Prevalence and natural history of cryptorchidism. Pediatrics. 1993;92(1):44-9. Epub 1993/07/01. PubMed PMID: 8100060.
53. Cryptorchidism: a prospective study of 7500 consecutive male births, 1984-8. John Radcliffe Hospital Cryptorchidism Study Group. Arch Dis Child. 1992;67(7):892-9. Epub 1992/07/01. PubMed PMID: 1355643; PMCID: PMC1793845.
54. Schneck FX BM. Testis ve Skrotum Bozuklukları ve Cerrahi Tedaviler. Walsh PC, editor. Ankara: Güneş Kitapevi; 2005.
55. Taran I, Elder JS. Results of orchiopexy for the undescended testis. World journal of urology. 2006;24(3):231-9. Epub 2006/05/06. doi: 10.1007/s00345-006-0056-4. PubMed PMID: 16676187.
56. Olsen LH. Inter-observer variation in assessment of undescended testis. Analysis of kappa statistics as a coefficient of reliability. Br J Urol. 1989;64(6):644-8. Epub 1989/12/01. PubMed PMID: 2576391.
57. Agarwal PK, Diaz M, Elder JS. Retractile testis--is it really a normal variant? J Urol. 2006;175(4):1496-9. Epub 2006/03/07. doi: 10.1016/s0022-5347(05)00674-9. PubMed PMID: 16516034.
58. Anderson KM, Costa SF, Sampaio FJ, Favorito LA. Do retractile testes have anatomical anomalies? International braz j urol : official journal of the Brazilian Society of Urology. 2016;42(4):803-9. Epub 2016/08/27. doi: 10.1590/s1677-5538.ibju.2015.0538. PubMed PMID: 27564294; PMCID: PMC5006779.
59. Hack WW, Sijstermans K, van Dijk J, van der Voort-Doedens LM, de Kok ME, Hobbelt-Stoker MJ. Prevalence of acquired undescended testis in 6-year, 9-year and 13-year-old Dutch schoolboys. Arch Dis Child. 2007;92(1):17-20. Epub 2006/08/15. doi: 10.1136/adc.2005.076208. PubMed PMID: 16905567; PMCID: PMC2083160.
60. Main KM, Skakkebaek NE, Toppari J. Re: The true incidence of cryptorchidism in Denmark: D. Cortes, E. M. Kjellberg, M. Breddam and J. Thorup, J Urol 2008; 179: 314-318. J Urol. 2009;181(2):922-4. Epub 2008/12/27. doi: 10.1016/j.juro.2008.10.048. PubMed PMID: 19110272.
61. M Ç. Ele Gelmeyen Testiste Laparoskopik Eksplorasyonun Tanı ve Tedavideki Önemi [Retrospektif]. Eskişehir: Eskişehir Osmangazi University Hospital; 2013.
62. Salman FT AL. İnmemiş testis. Klinik Çocuk Forumu Dergisi, Pediatrik Cerrahi Özel Sayısı. 2003;3.

63. Wang F, Zhong H, Zhao J. Ascending testis after repair of pediatric inguinal hernia and hydrocele: A misunderstood operative complication. J Pediatr Urol. 2017;13(1):53.e1-.e5. Epub 2016/10/12. doi: 10.1016/j.jpurol.2016.08.013. PubMed PMID: 27727095.
64. Kefi A ME. İnmemiş Testiste Tanısal Yaklaşımlar. Türk üroloji Seminerleri. 2010;1:60-2.
65. Kılıç N BE. Çocuklarda inmemiŞ Testis. Güncel Pediatri. 2004;2:145-8.
66. Chan KW, Lee KH, Wong HY, Tsui SY, Wong YS, Pang KY, Mou JW, Tam YH. Use of laparoscopy as the initial surgical approach of impalpable testes: 10-year experience. World journal of clinical pediatrics. 2015;4(4):155-9. Epub 2015/11/14. doi: 10.5409/wjcp.v4.i4.155. PubMed PMID: 26566489; PMCID: PMC4637807.
67. Elder JS. Cryptorchidism: isolated and associated with other genitourinary defects. Pediatric clinics of North America. 1987;34(4):1033-53. Epub 1987/08/01. PubMed PMID: 2886971.
68. Cortes D, Thorup JM, Lindenberg S. Fertility potential after unilateral orchiopexy: simultaneous testicular biopsy and orchiopexy in a cohort of 87 patients. J Urol. 1996;155(3):1061-5. Epub 1996/03/01. PubMed PMID: 8583565.
69. Leissner J, Filipas D, Wolf HK, Fisch M. The undescended testis: considerations and impact on fertility. BJU Int. 1999;83(8):885-91; quiz 91-2. Epub 1999/06/15. PubMed PMID: 10368225.
70. Cooper ER. The Histology of the Retained Testis in the Human Subject at Different Ages, and its Comparison with the Scrotal Testis. J Anat. 1929;64(Pt 1):5-27. Epub 1929/10/01. PubMed PMID: 17104255; PMCID: PMC1250208.
71. Huff DS, Hadziselimovic F, Snyder HM, 3rd, Blythe B, Ducket JW. Histologic maldevelopment of unilaterally cryptorchid testes and their descended partners. Eur J Pediatr. 1993;152 Suppl 2:S11-4. Epub 1993/01/01. PubMed PMID: 8101802.
72. Huff DS, Fenig DM, Canning DA, Carr MG, Zderic SA, Snyder HM, 3rd. Abnormal germ cell development in cryptorchidism. Horm Res. 2001;55(1):11-7. Epub 2001/06/26. doi: 10.1159/000049957. PubMed PMID: 11423736.
73. Huff DS, Hadziselimovic F, Snyder HM, 3rd, Blyth B, Duckett JW. Early postnatal testicular maldevelopment in cryptorchidism. J Urol. 1991;146(2 (Pt 2)):624-6. Epub 1991/08/01. PubMed PMID: 1677687.
74. Tanyel FC. The descent of testis and reason for failed descent. Turk J Pediatr. 2004;46 Suppl:7-17. Epub 2004/10/27. PubMed PMID: 15499793.
75. Tanyel FC. Obliteration of processus vaginalis: aberrations in the regulatory mechanism result in an inguinal hernia, hydrocele or undescended testis. Turk J Pediatr. 2004;46 Suppl:18-27. Epub 2004/10/27. PubMed PMID: 15499794.
76. Karnak I, Gedikoglu G, Tanyel FC, Buyukpamukcu N, Hicsonmez A. The effects of chemical sympathectomy on contralateral testicular histology, fertility and fecundity in unilateral abdominal testes. Br J Urol. 1996;77(4):580-4. Epub 1996/04/01. PubMed PMID: 8777622.
77. Yavetz H, Harash B, Paz G, Yogev L, Jaffa AJ, Lessing JB, Homonnai ZT. Cryptorchidism: incidence and sperm quality in infertile men. Andrologia. 1992;24(5):293-7. Epub 1992/09/01. PubMed PMID: 1356318.
78. Carizza C, Antiba A, Palazzi J, Pistono C, Morana F, Alarcon M. Testicular maldescent and infertility. Andrologia. 1990;22(3):285-8. Epub 1990/05/01. PubMed PMID: 1978611.
79. Fawzy F, Hussein A, Eid MM, El Kashash AM, Salem HK. Cryptorchidism and Fertility. Clinical medicine insights Reproductive health. 2015;9:39-43. Epub 2016/01/08. doi: 10.4137/cmrh.s25056. PubMed PMID: 26740750; PMCID: PMC4689328.
80. Goel P, Rawat JD, Wakhlu A, Kureel SN. Undescended testicle: An update on fertility in cryptorchid men. The Indian journal of medical research. 2015;141(2):163-71. Epub 2015/04/23. PubMed PMID: 25900951; PMCID: PMC4418152.
81. Pinczowski D, McLaughlin JK, Lackgren G, Adami HO, Persson I. Occurrence of testicular cancer in patients operated on for cryptorchidism and inguinal hernia. J Urol. 1991;146(5):1291-4. Epub 1991/11/01. PubMed PMID: 1682512.
82. Johnson DE, Woodhead DM, Pohl DR, Robison JR. Cryptorchism and testicular tumorigenesis. Surgery. 1968;63(6):919-22. Epub 1968/06/01. PubMed PMID: 4384890.
83. Aetiology of testicular cancer: association with congenital abnormalities, age at puberty, infertility, and exercise. United Kingdom Testicular Cancer Study Group. BMJ (Clinical research ed). 1994;308(6941):1393-9. Epub 1994/05/28. PubMed PMID: 7912596; PMCID: PMC2540340.

84. Pettersson A, Richiardi L, Nordenskjold A, Kaijser M, Akre O. Age at surgery for undescended testis and risk of testicular cancer. The New England journal of medicine. 2007;356(18):1835-41. Epub 2007/05/04. doi: 10.1056/NEJMoa067588. PubMed PMID: 17476009.
85. Wright NJ, Davidson JR, Major C, Durkin N, Tan YW, Jobson M, Ade-Ajayi N, Hall NJ, Bouhadiba N. The management of boys under 3 months of age with an inguinal hernia and ipsilateral palpable undescended testis. J Pediatr Surg. 2017;52(7):1108-12. Epub 2017/03/16. doi: 10.1016/j.jpedsurg.2017.02.011. PubMed PMID: 28292594.
86. Cavusoglu YH, Karaman A, Karaman I, Erdogan D, Aslan MK, Varlikli O, Cakmak O. Acute scrotum - Etiology and management. Indian J Pediatr. 2005;72(3):201-3. doi: 10.1007/BF02859255. PubMed PMID: 28378166.
87. Mau EE, Leonard MP. Practical approach to evaluating testicular status in infants and children. Canadian family physician Medecin de famille canadien. 2017;63(6):432-5. Epub 2017/06/16. PubMed PMID: 28615391; PMCID: PMC5471079.
88. Hutson JM, Vikraman J, Li R, Thorup J. Undescended testis: What paediatricians need to know. Journal of paediatrics and child health. 2017;53(11):1101-4. Epub 2017/11/18. doi: 10.1111/jpc.13744. PubMed PMID: 29148186.
89. Zundel S, Blumenstock G, Herrmann-Werner A, Trueck M, Schmidt A, Wiechers S. Undescended testis? How best to teach the physical examination. J Pediatr Urol. 2016;12(6):406.e1-.e6. Epub 2016/08/31. doi: 10.1016/j.jpurol.2016.07.003. PubMed PMID: 27575492.
90. Drlik M. Re: Management of undescended testes: European Association of Urology/European Society for Paediatric Urology Guidelines. J Pediatr Urol 2016;12:335-43. J Pediatr Urol. 2017;13(5):553. Epub 2017/08/23. doi: 10.1016/j.jpurol.2017.06.021. PubMed PMID: 28826657.
91. Karaman A, Karaman I, Yagiz B, Cavusoglu YH. Partial duplication of vas deferens: How important is it? Journal of Indian Association of Pediatric Surgeons. 2010;15(4):135-6. Epub 2010/12/21. doi: 10.4103/0971-9261.72437. PubMed PMID: 21170196; PMCID: PMC2995938.
92. Karaman A, Karaman I, Yilmaz E, Yagiz B, Ozguner IF. Complete urogenital nonunion. J Pediatr Surg. 2011;46(12):e17-8. Epub 2011/12/14. doi: 10.1016/j.jpedsurg.2011.08.015. PubMed PMID: 22152900.
93. Cancado FH, Silva LC, Taitson PF, Andrade AC, Pithon MM, Oliveira DD. Do you know this syndrome? Leopard syndrome. Anais brasileiros de dermatologia. 2017;92(1):127-9. Epub 2017/02/23. doi: 10.1590/abd1806-4841.20174505. PubMed PMID: 28225973; PMCID: PMC5312195.
94. Rusnack SL, Wu HY, Huff DS, Snyder HM, 3rd, Carr MC, Bellah RD, Zderic SA, Canning DA. Testis histopathology in boys with cryptorchidism correlates with future fertility potential. J Urol. 2003;169(2):659-62. Epub 2003/01/25. doi: 10.1097/01.ju.0000047501.25854.f3. PubMed PMID: 12544338.
95. Job JC, Canlorbe P, Garagorri JM, Toublanc JE. Hormonal therapy of cryptorchidism with human chorionic gonadotropin(HCG). The Urologic clinics of North America. 1982;9(3):405-11. Epub 1982/10/01. PubMed PMID: 6128824.
96. Rajfer J, Handelsman DJ, Swerdloff RS, Hurwitz R, Kaplan H, Vandergast T, Ehrlich RM. Hormonal therapy of cryptorchidism. A randomized, double-blind study comparing human chorionic gonadotropin and gonadotropin-releasing hormone. The New England journal of medicine. 1986;314(8):466-70. Epub 1986/02/20. doi: 10.1056/nejm198602203140802. PubMed PMID: 2868413.
97. Gill B, Kogan S. Cryptorchidism. Current concepts. Pediatric clinics of North America. 1997;44(5):1211-27. Epub 1997/11/05. PubMed PMID: 9326959.
98. Docimo SG CD, Khoury AE. Cryptorchidism. Kelalis–King–Belman Textbook of Clinical Pediatric Urology. 51 ed. Hampshire, UK: Taylor & Francis; 2013. p. 1295-307.
99. Hadziselimovic F, Huff D, Duckett J, Herzog B, Elder J, Snyder H, Buser M. Treatment of cryptorchidism with low doses of buserelin over a 6-months period. Eur J Pediatr. 1987;146 Suppl 2:S56-8. Epub 1987/01/01. PubMed PMID: 2891526.

100. Hadziselimovic F, Herzog B. Treatment with a luteinizing hormone-releasing hormone analogue after successful orchiopexy markedly improves the chance of fertility later in life. J Urol. 1997;158(3 Pt 2):1193-5. Epub 1997/09/01. PubMed PMID: 9258170.
101. Ritzen EM, Bergh A, Bjerknes R, Christiansen P, Cortes D, Haugen SE, Jorgensen N, Kollin C, Lindahl S, Lackgren G, Main KM, Nordenskjold A, Rajpert-De Meyts E, Soder O, Taskinen S, Thorsson A, Thorup J, Toppari J, Virtanen H. Nordic consensus on treatment of undescended testes. Acta Paediatr. 2007;96(5):638-43. Epub 2007/03/01. doi: 10.1111/j.1651-2227.2006.00159.x. PubMed PMID: 17326760.
102. Ş. S. İnmemiş testis: hormonal tedavide nerelerdeyiz? In: T S, editor. Ürolojide Yeni Ufuklar: Çocuklardaki Ürogenital Sistem Hastalıkları. Ankara: Güneş Tıp Kitabevleri; 2010. p. 169-74.
103. Thorup J, Haugen S, Kollin C, Lindahl S, Lackgren G, Nordenskjold A, Taskinen S. Surgical treatment of undescended testes. Acta Paediatr. 2007;96(5):631-7. Epub 2007/03/27. doi: 10.1111/j.1651-2227.2007.00239.x. PubMed PMID: 17381472.
104. Feng S, Yang H, Li X, Yang J, Zhang J, Wang A, Lai XH, Qiu Y. Single scrotal incision orchiopexy versus the inguinal approach in children with palpable undescended testis: a systematic review and meta-analysis. Pediatric surgery international. 2016;32(10):989-95. Epub 2016/08/12. doi: 10.1007/s00383-016-3956-4. PubMed PMID: 27510940.
105. Fowler R, Stephens FD. The role of testicular vascular anatomy in the salvage of high undescended testes. The Australian and New Zealand journal of surgery. 1959;29:92-106. Epub 1959/08/01. PubMed PMID: 13849840.
106. Koff SA, Sethi PS. Treatment of high undescended testes by low spermatic vessel ligation: an alternative to the Fowler-Stephens technique. J Urol. 1996;156(2 Pt 2):799-803; discussion Epub 1996/08/01. PubMed PMID: 8683787.
107. Elyas R, Guerra LA, Pike J, DeCarli C, Betolli M, Bass J, Chou S, Sweeney B, Rubin S, Barrowman N, Moher D, Leonard M. Is staging beneficial for Fowler-Stephens orchiopexy? A systematic review. J Urol. 2010;183(5):2012-8. Epub 2010/03/23. doi: 10.1016/j.juro.2010.01.035. PubMed PMID: 20303527.
108. Kirsch AJ, Escala J, Duckett JW, Smith GH, Zderic SA, Canning DA, Snyder HM, 3rd. Surgical management of the nonpalpable testis: the Children's Hospital of Philadelphia experience. J Urol. 1998;159(4):1340-3. Epub 1998/03/21. PubMed PMID: 9507881.
109. Shepard CL, Kraft KH. The Nonpalpable Testis: A Narrative Review. J Urol. 2017;198(6):1410-7. Epub 2017/04/25. doi: 10.1016/j.juro.2017.04.079. PubMed PMID: 28434984; PMCID: PMC5650944.
110. Radmayr C, Dogan HS, Hoebeke P, Kocvara R, Nijman R, Silay S, Stein R, Undre S, Tekgul S. Management of undescended testes: European Association of Urology/European Society for Paediatric Urology Guidelines. J Pediatr Urol. 2016;12(6):335-43. Epub 2016/10/01. doi: 10.1016/j.jpurol.2016.07.014. PubMed PMID: 27687532.
111. Docimo SG CD, Khoury AE. Clinical Pediatric Urology (Kelalis-King-Belman Pediatrik Üroloji). İstanbul: Habitat Matbaacılık; 2013. p. 1225-42.
112. Powell C, McIntosh J, Murphy JP, Gatti J. Laparoscopic orchiopexy for intra-abdominal testes-a single institution review. Journal of laparoendoscopic & advanced surgical techniques Part A. 2013;23(5):481-3. Epub 2013/04/09. doi: 10.1089/lap.2012.0578. PubMed PMID: 23560656.
113. Bukowski TP, Wacksman J, Billmire DA, Sheldon CA. Testicular autotransplantation for the intra-abdominal testis. Microsurgery. 1995;16(5):290-5. Epub 1995/01/01. PubMed PMID: 7565018.
114. Virtanen HE, Bjerknes R, Cortes D, Jorgensen N, Rajpert-De Meyts E, Thorsson AV, Thorup J, Main KM. Cryptorchidism: classification, prevalence and long-term consequences. Acta Paediatr. 2007;96(5):611-6. Epub 2007/04/28. doi: 10.1111/j.1651-2227.2007.00241.x. PubMed PMID: 17462053.
115. Bradshaw CJ, Corbet-Burcher G, Hitchcock R. Age at orchidopexy in the UK: has new evidence changed practice? J Pediatr Urol. 2014;10(4):758-62. Epub 2014/02/13. doi: 10.1016/j.jpurol.2013.12.021. PubMed PMID: 24517905.
116. Bergbrant S, Omling E, Bjork J, Hagander L. Cryptorchidism in Sweden: A Nationwide Study of Prevalence, Operative Management, and Complications. J Pediatr. 2018;194:197-203 e6. doi: 10.1016/j.jpeds.2017.09.062. PubMed PMID: 29331326.

117. Wenzler DL, Bloom DA, Park JM. What is the rate of spontaneous testicular descent in infants with cryptorchidism? J Urol. 2004;171(2 Pt 1):849-51. Epub 2004/01/10. doi: 10.1097/01.ju.0000106100.21225.d7. PubMed PMID: 14713841.
118. Hensel KO, Wirth S. Undescended testis guideline - is it being implemented in practice? Deutsches Arzteblatt international. 2014;111(39):647-8. Epub 2014/10/18. doi: 10.3238/arztebl.2014.0647. PubMed PMID: 25323021; PMCID: PMC4200413.
119. Rod J, Marret JB, Dupont C, Ravasse P. [The surgical management of undescended testis between 6 and 12 months: A difficult message to convey]. Archives de pediatrie : organe officiel de la Societe francaise de pediatrie. 2016;23(5):477-80. Epub 2016/03/28. doi: 10.1016/j.arcped.2016.02.002. PubMed PMID: 27017360.
120. Docimo SG. The results of surgical therapy for cryptorchidism: a literature review and analysis. J Urol. 1995;154(3):1148-52. Epub 1995/09/01. PubMed PMID: 7637073.
121. Pillai SB BG. Pediatric testicular problems. Pediatr Clin North Am451998. p. 813-30.
122. Gracia J, Sanchez Zalabardo J, Sanchez Garcia J, Garcia C, Ferrandez A. Clinical, physical, sperm and hormonal data in 251 adults operated on for cryptorchidism in childhood. BJU Int. 2000;85(9):1100-3. Epub 2000/06/10. PubMed PMID: 10848704.
123. Cheng W, Mya GH, Saing H. Associated anomalies in patients with undescended testes. Journal of tropical pediatrics. 1996;42(4):204-6. Epub 1996/08/01. PubMed PMID: 8816031.
124. Aggarwal H, Kogan BA, Feustel PJ. One third of patients with a unilateral palpable undescended testis have a contralateral patent processus. J Pediatr Surg. 2012;47(9):1711-5. Epub 2012/09/15. doi: 10.1016/j.jpedsurg.2012.01.003. PubMed PMID: 22974611.
125. Kulkarni BK, Oak SN, Patel MP, Merchant S, Borwankar SS. Developmental anomalies associated with hypospadias. J Postgrad Med. 1991;37(3):140-3. PubMed PMID: 1784025.
126. Wu WH, Chuang JH, Ting YC, Lee SY, Hsieh CS. Developmental anomalies and disabilities associated with hypospadias. J Urol. 2002;168(1):229-32. Epub 2002/06/07. PubMed PMID: 12050549.
127. Tasian GE, Zaid H, Cabana MD, Baskin LS. Proximal hypospadias and risk of acquired cryptorchidism. J Urol. 2010;184(2):715-20. Epub 2010/07/20. doi: 10.1016/j.juro.2010.03.056. PubMed PMID: 20639045.
128. Kim SO, Na SW, Yu HS, Kwon D. Epididymal anomalies in boys with undescended testis or hydrocele: Significance of testicular location. BMC Urol. 2015;15:108. doi: 10.1186/s12894-015-0099-1. PubMed PMID: 26497933; PMCID: PMC4619389.
129. Ichiyanagi O, Sasagawa I, Kubota Y, Yaguchi H, Suzuki Y, Nakada T. Down's syndrome associated with seminoma in undescended testis. Scand J Urol Nephrol. 1998;32(5):365-7. Epub 1998/11/24. PubMed PMID: 9825403.
130. Cortada X, Kousseff BG. Cryptorchidism in mental retardation. J Urol. 1984;131(4):674-6. Epub 1984/04/01. PubMed PMID: 6142964.
131. Chen J, Sorensen HT, Miao M, Liang H, Ehrenstein V, Wang Z, Yuan W, Li J. Cryptorchidism and increased risk of neurodevelopmental disorders. Journal of psychiatric research. 2018;96:153-61. Epub 2017/10/25. doi: 10.1016/j.jpsychires.2017.10.006. PubMed PMID: 29065375.
132. Tasian G. Ultrasound: A poor diagnostic test for cryptorchidism. Can Urol Assoc J. 2015;9(11-12):391. doi: 10.5489/cuaj.3507. PubMed PMID: 26834891; PMCID: PMC4707889.
133. Tasian GE, Copp HL, Baskin LS. Diagnostic imaging in cryptorchidism: utility, indications, and effectiveness. J Pediatr Surg. 2011;46(12):2406-13. doi: 10.1016/j.jpedsurg.2011.08.008. PubMed PMID: 22152893; PMCID: PMC3712862.
134. Johnston JH. THE UNDESCENDED TESTIS. Arch Dis Child. 1965;40:113-22. Epub 1965/04/01. PubMed PMID: 14282848; PMCID: PMC2019409.
135. JM H. Undescended testis, torsion, and varicocele. In: A C, editor. Coran A, ed In: Pediatric Surgery. Philadelphia: Elsevier Saunders; 2016. p. 1003-20.
136. Zilberman D, Inbar Y, Heyman Z, Shinhar D, Bilik R, Avigad I, Jonas P, Ramon J, Mor Y. Torsion of the cryptorchid testis--can it be salvaged? J Urol. 2006;175(6):2287-9; discussion 9. Epub 2006/05/16. doi: 10.1016/s0022-5347(06)00329-6. PubMed PMID: 16697859.
137. Pogorelic Z, Mrklic I, Juric I, Biocic M, Furlan D. Testicular torsion in the inguinal canal in children. J Pediatr Urol. 2013;9(6 Pt A):793-7. doi: 10.1016/j.jpurol.2012.10.013. PubMed PMID: 23123082.

138. Durell J, Johal N, Burge D, Wheeler R, Griffiths M, Kitteringham L, Stanton M, Manoharan S, Steinbrecher H, Malone P, Griffin SJ. Testicular atrophy following paediatric primary orchidopexy: A prospective study. J Pediatr Urol. 2016;12(4):243.e1-4. Epub 2016/07/17. doi: 10.1016/j.jpurol.2016.05.023. PubMed PMID: 27422375.
139. Woodard JR, Trulock TS. Complications of orchiopexy. The Urologic clinics of North America. 1983;10(3):537-41. Epub 1983/08/01. PubMed PMID: 6137894.
140. Karaman I, Karaman A, Erdogan D, Cavusoglu YH. The transscrotal approach for recurrent and iatrogenic undescended testes. Eur J Pediatr Surg. 2010;20(4):267-9. Epub 2010/03/13. doi: 10.1055/s-0030-1249048. PubMed PMID: 20225179.
141. Elder JS. Surgical Management of the Undescended Testis: Recent Advances and Controversies. Eur J Pediatr Surg. 2016;26(5):418-26. Epub 2016/09/16. doi: 10.1055/s-0036-1592197. PubMed PMID: 27631723.
142. Franco I. İnmemiş testisin cerrahi tedavisi. In: Docimo SG CD, Khoury AE, editor. Clinical Pediatric Urology (Kelalis-King-Belman Pediatrik Üroloji). İstanbul: Habitat Matbaacılık; 2013. p. 1225-42
143. BALCI Özlem KA, Gürses Şahin, Karaman İbrahim, Bozkurt Ceyhun, Ertürk Ahmet, Çavuşoğlu Yusuf Hakan, Yeşil Şule, Özgüner İsmet Faruk, Aycan Zehra, Erdoğan Derya. Testicular Tumors in Children: Single-Center Experience. Turkish Journal of Pediatric Disease. 2015:167-70. doi: DOI: 10.12956/tjpd.2015.130.
144. Caione P, Tambucci R. [Modern management of cryptorchidism: which evidences?]. Urologia. 2014;81(3):169-72. doi: 10.5301/uro.5000086. PubMed PMID: 25198943.
145. Skakkebaek NE. Carcinoma in situ of the testis: frequency and relationship to invasive germ cell tumours in infertile men. Histopathology. 1978;2(3):157-70. Epub 1978/05/01. PubMed PMID: 27442.

7. ÖZGEÇMİŞ

A. KİŞİSEL BİLGİLER

Adı soyadı: Sertaç AKMAN
Doğum tarihi: 24.09.1987
Yabancı dil bilgisi: İngilizce
Görev yeri: Sağlık Bilimleri Üniversitesi Ankara Dr. Sami Ulus Kadın Doğum Çocuk Sağlığı ve Hastalıkları Sağlık Uygulama ve Araştırma Merkezi
E-posta adresi: drsertach@yahoo.com
Telefon: 0 505 076 76 48

B. EĞİTİM BİLGİLERİ

- Çizmeci İlköğretim Okulu (1993 – 1996), Ankara
- Nuh Eskiyapan İlköğretim Okulu (1996 – 2001), Ankara
- Gazi Anadolu Lisesi (2001 – 2004), Ankara
- Eskişehir Osmangazi Üniversitesi Tıp Fakültesi (2004 - 2010)

Mezuniyet tarihini lütfen yıl olarak belirtiniz: 30.06.2010

C. İŞ TECRÜBESİNE AİT BİLGİLER

Bugüne kadar çalıştığı kurum/kuruluşları lütfen belirtiniz: Sağlık Bilimleri Üniversitesi Ankara Dr. Sami Ulus Kadın Doğum Çocuk Sağlığı ve Hastalıkları Sağlık Uygulama ve Araştırma Merkezi

D. AKADEMİK ÇALIŞMALAR

1. **Akman S**, Karaman A, Karaman İ, Balcı Ö, Maden HA, Erdoğan D, Özgüner İF. "Çocuklarda Foley kateteri tekniği ile künt özofageal yabancı cisim çıkarılmasındaki deneyimlerimiz" *Akademik Araştırma Tıp Dergisi (Medical Journal of Academic Research)* 2(1): 35-38 (2016).

2. E Yılmaz, ÇE Afşarlar, **S Akman**, A Karaman, Ş Özkan, İ Karaman. "Smegma İdrar Yolu Enfeksiyonunda Etken midir?" *31. Ulusal Çocuk Cerrahisi Kongresi, 30 Ekim- 2 Kasım 2013, Eskişehir* [SB]

3. Atıcı A, Karaman A, Afşarlar ÇE, Maden HA, **Akman S**, Karaman İ. "Suprapubik umblikus: karın duvarının çok nadir bir anomalisi" *32. Ulusal Çocuk Cerrahisi Kongresi, 17 Eylül-20 Eylül 2014, Trabzon*

4. Balcı Ö, Karaman A, Karaman İ, **Akman S**, Özgüner İF. "Swyer sendromu olan bir kız hastada insidental gonadoblastom: olgu sunumu." *33.Ulusal Çocuk Cerrahisi Kongresi, 28-31 Ekim 2015, Antalya*

5. **Akman S**, Karaman A, Karaman İ, Balcı Ö, Ardıçlı B, Özgüner İF. "Alışılmadık bir bronş yabancı cismi: plastik kalem ucu." *34. Ulusal Çocuk Cerrahisi Kongresi, 26-30 Ekim 2016, Girne, KKTC*

6. Balcı Ö, **Akman S**, Karaman A, Özgüner İF. "Batın içi kitlenin nadir bir nedeni: mezenterik Castleman hastalığı." *34. Ulusal Çocuk Cerrahisi Kongresi, 26-30 Ekim 2016, Girne, KKTC*