T. C. SAĞLIK BİLİMLERİ ÜNİVERSİTESİ, DR. SAMİ ULUS KADIN DOĞUM VE ÇOCUK SAĞLIĞI VE HASTALIKLARI SAĞLIK UYGULAMA VE ARAŞTIRMA MERKEZİ

ÖZOFAGUS KOROZYONLARINDA HESPERİDİNİN STRİKTÜR GELİŞİMİ ÜZERİNE ETKİSİ

Dr. Meryem ANAYURT

TIPTA UZMANLIK TEZİ

ANKARA/2017





T. C. SAĞLIK BİLİMLERİ ÜNİVERSİTESİ, DR. SAMİ ULUS KADIN DOĞUM VE ÇOCUK SAĞLIĞI VE HASTALIKLARI SAĞLIK UYGULAMA VE ARAŞTIRMA MERKEZİ

ÖZOFAGUS KOROZYONLARINDA HESPERİDİNİN STRİKTÜR GELİŞİMİ ÜZERİNE ETKİSİ

Dr. Meryem ANAYURT

TIPTA UZMANLIK TEZİ

Tez Danışmanı:

Doç. Dr. Ayşe KARAMAN

ANKARA/2017

TEŞEKKÜR

Mesleki eğitim sürecimde ve araştırmamın her aşamasında bilgi ve tecrübesiyle bana yol gösteren, değerli katkılarını ve desteğini gördüğüm sabrını benden esirgemeyen hocam Doç. Dr. A. Karaman'a,

Eğitimim süresince bilgi ve deneyimlerinden yararlanma imkânı bulduğum, hekimliğin ve cerrahinin temel ilkelerini öğrendiğim değerli hocalarım ve uzmanlarım Prof. Dr. İ.F. Özgüner, Doç. Dr. D. Erdoğan, Doç. Dr. İ. Karaman, Op. Dr. H.A. Maden, Doç. Dr. E. Yılmaz, Op. Dr. B. Yağız, Op. Dr. Ö. Balcı' ya,

Tezim süresince deneyim ve bilgilerinden yararlandığım Doç. Dr. S. Balcı'ya,

Mesai saatlerimde bana her zaman destek olan Çocuk Cerrahisi Kliniği ve Ameliyathanesi hemşire ve personeli arkadaşlarıma,

Hep üç kişi olduğumuz günlerde sarılıp 'bir' olmayı seçtiğim, beraber ağlayıp güldüğüm, hep yanımda olacak Dr. S. Akman ve Dr. F.T. Güvenç'e,

Sabır ve anlayışla her zaman yanımda olan ve zor günlerimde hep desteğini hisettiğim canım aileme,

Yaşamıma anlam katan, varlığıyla güç veren ve hep ayakta kalmamı sağlayan gülen yüzüm YAZ'ıma

Sonsuz sevgi ve saygılarımı sunar, teşekkür ederim.

Dr. Meryem Anayurt

İÇİNDEKİLER

TEŞEKKÜR i
İÇİNDEKİLER ii
SİMGELER VE KISALTMALAR iv
ŞEKİLLER DİZİNİ v
TABLOLAR DİZİNİ vi
RESİMLER DİZİNİ viii
ÖZET ix
ABSTRACT xi
1.GİRİŞ VE AMAÇ 1
2. GENEL BİLGİLER 3
2.1. EMBRİYOLOJİ 3
2.2. ÖZOFAGUSUN HİSTOLOJİSİ 5
2.2.1. Tunica Mucosa 5
2.2.2. Tela Submucosa 5
2.2.3. Tunica Muscularis 5
2.2.4. Tunica Adventitia 5
2.3. ÖZOFAGUSUN ANATOMİSİ 6
2.3.1. Özofagusun Bölümleri 7
2.3.2. Özofagusun Anatomik Darlıkları 8
2.3.3. Özofagus Sfinkterleri 10
2.3.4. Özofagusun Damar ve Sinirleri 10
2.4. ÖZOFAGUS FİZYOLOJİSİ 11
2.5. KOROZİF ÖZOFAJİT 12
2.5.1. Etyoloji 12
2.5.2. Patofizyoloji 14
2.5.3. Serbest Radikaller ve Patofizyolojideki Rolü 16
2.5.4.Antioksidanlar 21
2.6. KOROZİF MADDE YANIKLARINDA HİSTOPATOLOJİK DEĞERLENDİRME 26

2.7. KLİNİK 27
2.8. TANI 28
2.9. TEDAVİ 29
2.10. HESPERİDİN 33
3. GEREÇ VE YÖNTEMLER 35
3.1. DENEKLER 35
3.2. YANIK MODELİ 35
3.3. GRUPLAR 38
3.3.1. Sham Grubu 39
3.3.2 Yanık+HES- Gruplar 39
3.3.3. Yanık+HES+ Gruplar 40
3.4. HİSTOPATOLOJİK DEĞERLENDİRME 40
3.5. BİYOKİMYASAL DEĞERLENDİRME 43
3.5.1 Total antioksidan kapasitesinin (TAK) belirlenmesi 43
3.5.2 Total oksidatif durumunun (TOS) belirlenmesi 43
3.6. İSTATİSTİKSEL DEĞERLENDİRME 43
4. BULGULAR 45
4.1. VÜCUT AĞIRLIĞI 45
4.2. MAKROSKOPİK BULGULAR 49
4.3. HİSTOPATOLOJİK BULGULAR 50
4.4. BİYOKİMYASAL BULGULAR 65
5.TARTIŞMA 68
6. SONUÇLAR 81
KAYNAKLAR 83
ÖZGEÇMİŞ 94

SİMGELER VE KISALTMALAR

ABTS: Etil Benzatiozolin Sülfazid Asit

EGF: Epidermal Büyüme Faktörü

HE: Hematoksilen Eosin

HES: Hesperidin

H_2O_2: Hidrojen Peroksit

İP: İntraperitoneal

MDA: Malondialdehit

NO: Nitrik Oksit

NaOH: Sodyum Hidroksit

ROÜ: Reaktif Oksijen Ürünleri

RNÜ: Reaktif Nitrojen Ürünleri

SI: Stenoz indeksi

TAS: Total Antioksidan Kapasite

TOS: Total Oksidan Seviye

ŞEKİLLER DİZİNİ

Şekil 1. İntrauterin dönemde özofagus gelişimi

Şekil: 2. Özofagus duvarının tabakaları

Şekil 3. Özofagusun önden ve sağ taraftan görünüşü

Şekil 4. Reaktif oksijen ve nitrojen ürünlerinin oluşumu

Şekil 5. Hesperidinin yapısı

Şekil 6. Gruplara göre başlangıç ve çalışma sonu vücut ağırlıkları

Şekil 7. Başlangıca göre çalışma sonunda vücut ağırlıklarında meydana gelen değişimler

Şekil 8. Gruplar arası SI karşılaştırması

Şekil 9. Gruplar arası inflamasyon skor karşılaştırması

Şekil 10. Gruplar arası fibrozis skor karşılaştırması

Şekil 11. Gruplar arası nekroz skor karşılaştırması

Şekil 12. Gruplara göre serum TAS düzeyleri

TABLOLAR DİZİNİ

Tablo 1. Kostik maddeler ve kullanım alanları

Tablo 2. Sık karsılaşılan radikaller, simgeler ve özellikleri

Tablo 3. Başlıca enzimatik endojen antioksidanlar

Tablo 4. Enzimatik olmayan (nonenzimatik) antioksidanlar

Tablo 5. Vitamin eksojen antioksidanlar

Tablo 6. İlaç olarak kullanılan eksojen antioksidanlar

Tablo 7. *Di Costanzo* derecelendirme sistemi

Tablo 8. Özofagus yanığı tarihçesi

Tablo 9. Deney grupları

Tablo 10. İnflamasyon skorlaması

Tablo 11. Fibrozis skorlaması

Tablo 12. Nekroz skorlaması

Tablo 13. Gruplara göre başlangıç ve çalışma sonu vücut ağırlıkları

Tablo 14. Başlangıca göre çalışma sonunda vücut ağırlıklarında meydana gelen değişimler

Tablo 15. SI için grupların skorlama sonuçları

Tablo 16. SI için tanımlayıcı istatistik bilgileri

Tablo 17. İnflamasyon için grupların skorlama sonuçları

Tablo 18. İnflamasyon skorlaması için tanımlayıcı istatistik bilgileri

Tablo 19. Fibrozis için grupların skorlama sonuçları

Tablo 20. Fibrozis skorlaması için tanımlayıcı istatistik bilgileri

Tablo 21. Nekroz için grupların skorlama sonuçları

Tablo 22. Nekroz skorlaması için tanımlayıcı istatistik bilgileri

Tablo 23. Gruplara göre doku TAS düzeyleri

Tablo 24. Gruplara göre doku TOS düzeyleri

Tablo 25. Gruplara göre serum TAS düzeyleri

Tablo 26. Gruplara göre serum TOS düzeyleri

Tablo 27. Klinik ve deneysel olarak etkinliği araştırılmış maddeler

Tablo 28. Hesperidin tedavisinin klinik ve deneysel olarak etkinliği

RESİMLER DİZİNİ

Resim 1. Özofagusun kontrast madde ile görüntülenmesi

Resim 2. Bazı reaktif oksijen ürünleri

Resim 3. Korozif madde alımına bağlı gelişen striktürlerin özofagogramdaki görüntüleri

Resim 4. Ön çalışmada kullanılan deneğin özofagusunda mukoza, submukoza ve kas tabakasındaki hasarın görünümü

Resim 5. Distal özofagusun işlem öncesi hazırlanması

Resim 6. İzole distal özofagus segmentinin duvarı şeffaf şekilde görülünceye kadar % 20'lik sodyum hidroksit (NaOH) ile doldurulması

Resim 7. Stenoz indeksi ölçümü için lümenin en geniş yerinden ve özofagus katmalarının en kalın olduğu yerden alınan ölçüm örneği

Resim 8. Özofagus lümeninin parafin bloklardan elde edilen makroskopik görüntüleri

Resim 9. Grup 1'de yer alan hayvana ait özofagus fotoğrafları

Resim 10. Grup 2'de yer alan hayvana ait özofagus fotoğrafı

Resim 11. Grup 3'de yer alan hayvana ait özofagus fotoğrafı

Resim 12. Grup 4'de yer alan hayvana ait özofagus fotoğrafı

Resim 13. Grup 1'de yer alan hayvana ait özofagus subgros fotoğrafı

Resim 14. Grup 2'de yer alan hayvana ait özofagus subgros fotoğrafı

Resim 15. Grup 3'de yer alan hayvana ait özofagus subgros fotoğrafı

Resim 16. Grup 4'de yer alan hayvana ait özofagus subgros fotoğrafı

Resim 17. Grup 5'de yer alan hayvana ait özofagus subgros fotoğrafı

Resim 18. Mukozada nekrotik alanlar

Resim 19. Lamina propriyada fibröz bağ doku artışı

Resim 20. Submukozada damarlar hiperemik

Resim 21. Adventisya tabakasında hücresel infiltrasyon ve intramuskuler hücre infiltrasyonu

ÖZET

Amaç:

Korozif maddelerin alımına bağlı oluşan korozif özofagus yanıkları ve sonrasında gelişen özofagus darlığı önemli bir sağlık problemi olmaya devam etmektedir. Yapılan çok sayıda deneysel ve klinik çalışmaya rağmen günümüzde halen mortalite ve morbiditesi yüksek olan korozif özofagus yanıklarında kesin bir tedavi protokolü yoktur.

Doğal bir flavonoid olan Hesperidin (HES) inflamasyon modellerinde inflamasyonun proliferatif ve eksudatif fazında etkilidir. Serbest oksijen radikallerini yok edici etkisi vardır. Bu özelliklerinden dolayı hesperidinin striktür gelişimi üzerinde etkili olabileceği düşünülerek çalışmamızda HES kullanıldı. Çalışmamızda sodyum hidroksit (NaOH) ile korozif özofagus yanığı oluşturulan ratlarda HES tedavisinin özofagusda meydana gelen histopatolojik ve biyokimyasal parametrelerdeki değişiklikler üzerindeki etkilerinin araştırılması amaçlanmıştır.

Gereç ve Yöntem:

Bu çalışmada 29 adet dişi Wistar-Albino rat kullanıldı. Gehanno ve Guedon modeli örnek alınarak ratların özofagusunda yanık oluşturuldu. Çalışmada kullanılan ratlar: sham grubu (grup 1), tedavi verilmeyen ve 14 (grup 2) ve 21 (grup 4) gün sonra sakrifiye edilen ratlar ile tedavi verilen ve 14 (grup 3) ve 21. günde (grup 5) sakrifiye edilen grup (grup 5) olmak üzere toplam 5 gruba ayrıldı.

Tedavi gruplarında yanık oluşumundan 1 saat sonra 100 mg/kg dozunda intraperitoneal HES tedavisine başlandı ve sakrifikasyon aşamasına kadar tedaviye devam edildi. 14 ve 21 gün sonrasında ratlar sakrifiye edildi. Ratlardan alınan tam kan örnekleri ile distal özofagus spesmenleri histopatolojik ve biyokimyasal olarak incelendi. Tedavinin etkinliğini değerlendirebilmek için, stenoz indeksi (SI), histopatolojik hasar skorlaması, doku ve serum TAS ve TOS düzeyi ile deney öncesi ve sonrası ratların kilosu tartılarak karşılaştırma yapıldı.

Bulgular:

Çalışmamızda özofagus doku örneklerinin histopatolojik olarak değerlendirilmesinde, inflamasyon, nekroz, fibrozis gibi hasar skorları, HES tedavi gruplarında daha düşük, tedavi uygulanmayan gruplarda ise daha yüksek bulundu. Benzer şekilde SI'da tedavi uygulanmayan gruplarda yüksekken ($p<0.05$), HES tedavisi uygulanan gruplarda sham grubuna benzer bulundu. HES tedavi grupları arasında SI açısından istatistiksel olarak anlamlı bir fark saptanmadı.

Ratlardan alınan kan ve özofagus doku örneklerinin biyokimyasal incelemesinde serum TAS ve TOS, doku TAS ve TOS düzeyleri çalışıldı, fakat gruplar arasında doku TAS-TOS ve serum TOS düzeyleri arasında istatistiksel olarak anlamlı bir fark bulunamadı.

Çalışmamızda ratların deney başlangıç ve sonundaki tartıları kıyaslandığında tedavi grupları ve sham grubunun tartılarının benzer olduğu görüldü. HES tedavisi verilmeyen gruplardaki ratların tartılarında ise belirgin azalma mevcuttu ($p<0,001$).

Sonuç:

Bu çalışmada, korozif özofagus yanık modelinde doku ve serum TAS-TOS düzeylerinin değerlendirilmesinde anlamlı sonuçlara ulaşılamamıştır. HES'in korozif özofagus yanık modelinde, makroskopik ve mikroskopik hasar bulgularını azalttığı, hasar derecesi ile striktür gelişimini engellediği ve özofagus yanığı olan ratlarda beslenme üzerine olumlu etkileri olduğu gösterilmiştir. Korozif özofagus yanıklarında HES tedavisinin etkinliğininin tedavi süresiyle ilişkisinin değerlendirilebilmesi konusunda ileri çalışmalara ihtiyaç vardır.

Anahtar kelimeler: Korozifler, özofagus, özofagus darlığı, antioksidanlar, Hesperidin

ABSTRACT

Objectives:

Corrosive esophageal burns due to the ingestion of corrosive substances and esophageal stricture developing afterwards, continue to be an important health problem.

Despite the many examples of experimental and clinical work done, there is no definitive treatment protocol for corrosive esophageal burns, which still have high mortality and morbidity.

Hesperidin (HES), a natural flavonoid, is effective in the proliferative and exudative phases of inflammation in inflammatory models. It has the effect of destroying free oxygen radicals. Because of these properties, HES was used in our study because hesperidin might be effective on stricture development. In our study, it was aimed to investigate the effects of HES treatment on changes in histopathological and biochemical parameters in the esophagus in rats with corrosive esophageal burns with sodium hydroxide (NaOH).

Materials and Methods:

In this study, 29 female wistar albino rats were used. The Gehanno and Geudon experimeantal model is used to create corrosive esophagus burn. The subjects divided five groups; Sham (group 1), the group not treated, dissected at the end of 14th (Group 2) and 21 th day (Group 4) , the group treated, dissected at the end of 14th (Group 3) and 21 th day (Group 5).

Intraperitoneal HES treatment was started at the dose of 100 mg / kg 1 hour after the burn formation in the treatment groups and the treatment was continued until the sacrification stage. After 14 and 21 days, the rats were sacrificed. Whole blood samples from rats and distal esophageal specimens were examined histopathologically and biochemically. Stenosis index, histopathologic damage score, tissue and serum TAS and TOS levels, and comparison of rats weight before and after the experiment were used to evaluate the efficacy of the treatment.

Results:

Histopathological evaluation of esophageal tissue specimens in our study showed that injury scores such as inflammation, necrosis and fibrosis were lower in the HES treatment groups and higher in the untreated groups. Similarly, SI was higher in untreated groups ($p<0.05$), whereas it was similar to sham group in HES treatment groups. No statistically significant difference was found between the HES treatment groups.

Serum TAS and TOS, tissue TAS and TOS levels were studied in the biochemical analysis of blood and esophageal tissue samples taken from rats, but no statistically significant difference was found between tissue TAS-TOS and serum TOS levels.

In our study, weights of the treatment groups and the sham group were found to be similar when weights of the rats were compared at the beginning and at the end of the experiment. There was a significant decrease in the weights of the rats in the groups without HES treatment ($p<0,001$).

Conclusions:

In this study, no significant results were obtained in assessing tissue and serum TAS-TOS levels in the corrosive esophageal burn model. In the corrosive esophageal burn model of HES, it has been shown that it reduces the findings of macroscopic and microscopic damage, inhibits the degree of damage and stricture development, and has positive effects on nutrition in esophageal burn rats. Further research is needed to evaluate the efficacy of HES therapy in relation to treatment duration in corrosive esophageal burns.

Key words: Corrosives, esophagus, esophageal stricture, antioxidants, Hesperidin

1.GİRİŞ VE AMAÇ

Özofagus yanığı, özellikle gelişmekte olan ülkelerde güçlü asit ve alkali maddelere maruz kalma sonucunda gelişmekte olup halen çocuk sağlığı açısından önemli bir yer tutmaktadır. Geçmişte sabun yapımında kullanılan kostik soda özofagus hasarının ana sebebiyken, günümüzde bu maddenin yerini yağ çözücüler, kireç çözücüler ve lavabo açıcıları gibi kolaylıkla elde edilebilen ev temizlik ürünleri almıştır [1]. Dünya sağlık örgütünün verilerine göre her yıl binlerce çocuk bu durumdan etkilenmekte ve ilerdeki yaşamlarını ciddi biçimde etkileyecek komplikasyonlarla karşı karşıya kalmaktadırlar [1]. Kostik özofagus yanıkların büyük bir çoğunluğu, kaza sonucu korozif ajanların yutulması nedeniyle oluşur [2]. Genellikle pH'sı <3 olan güçlü asitler ve pH>11 olan güçlü alkalilerle temas, insanda korozif etki yapar [3]. Sıvı korozif maddeler çoğunlukla küçük çocuklar veya zeka özürü olan büyük çocuklar tarafından yanlışlıkla su zannedilerek içilebildiği gibi, adölosan ve erişkinler tarafından intihar amaçlı olarak da alınabilirler [4]. Korozif maddenin alımından sonra çok kısa süre içinde önce mukozal hasar ardından ise derin doku hasarı meydana gelebilir. Dokuda meydana gelen hasar, alınan maddenin içeriği, pH'sı, konsantrasyonu, temas süresi, dokuya penetrasyon kabiliyeti, sıvı ya da katı olması ve temas edilen organın önceki durumu ile ilişkili olarak değişir [5]. Alkali veya asit korozif maddeler değişik mekanizmalar ile farklı organlarda yanık oluşturabilirler; asit içeren maddeler genellikle mideyi etkilerken, alkaliler daha büyük oranda özofagusu etkiler. Asit maddelerin tadı ve kokusu kötü iken, alkaliler tatsızdır, bu nedenle de alkali maddeler daha fazla miktarda yutulur.

Asit maruziyetinde koagulasyon nekrozu ve eskar formasyonu oluşur, derin dokulara penetrasyon nadirdir. Alkali maddeler ise doku proteinleriyle etkileşip likefaksiyon nekrozu yaparlar [6]. Asitlere göre daha vizköz yapıda olan alkali maddelerin, sindirim sisteminden pasajı daha uzun sürmekte ve doku ile temas süresi asitlere göre daha çok olmakta, bu da hasarı artırmaktadır [7]. Alkali madde maruziyetinde asitlere göre renal yetmezlik, karaciğer disfonksiyonu, yaygın damar

içi pıhtılaşma (DİK) ve hemoliz gibi sistemik komplikasyonlar daha sık görülmektedir [8].

Türkiye'deki korozif madde alımının prevalansı kesin olarak bilinmese de, tahmini insidans %3–28 arasında değişmektedir [9]. Amerika Birleşik Devletleri'nde bir yılda rapor edilen korozif madde alımı yaklaşık 5.000'dir ve bunların %50-80'i de çocuklardır [10]. Korozif özofagus yanıklarının görülme sıklığının yüksek olmasının yanı sıra, yanığın iyileşmesi sürecinde gelişen skar dokusu nedeni ile ortaya çıkan özofagus darlığı da hastalarda ciddi morbidite ve hatta mortalite yaratabilmektedir [11]. Özofagusta darlık görülme sıklığının %5, ciddi özofajitlerde %47'ye kadar ulaştığı bildirilmektedir [10, 12]. Yapılan çok sayıda deneysel ve klinik çalışmaya rağmen mortalite ve morbiditesi yüksek olan özofagus korozyonlarının kesin bir tedavi protokolü yoktur. Kostik madde alımı sonrasında striktürlerin önlenmesi amacıyla ipeka, oral seyreltme, nötralize edici ajanlar, antibiyotikler, sistemik kortikosteroidler, antiasitler, total parenteral beslenme ve nazogastrik tüp gibi çeşitli tedavi yöntemleri kullanılmıştır [1]. Ancak bu tedavilerin klinikteki yeri hala tartışmalıdır. Darlık bir kere oluştuktan sonra tedavisi güçlük arz ettiğinden, tedaviye yönelik araştırmalarda ana hedef, yanık sonrası darlığın önlenmesi olmalıdır. Çalışmamızda özofagus yanığı sonrası gelişen striktür sürecinde bir bioflavonoid grup üyesi olan hesperidinin etkilerinin araştırılması esas alındı. Hesperidin inflamasyon modellerinde inflamasyonun proliferatif ve eksudatif fazında etkilidir. Serbest oksijen radikallerini yokedici etkisi vardır. Bu özelliklerinden dolayı hesperidinin striktür gelişimi üzerinde etkili olabileceği düşünülerek çalışmamızda hesperidin kullanıldı. Hesperidin ile farklı alanlarda çalışma yapılsa da özofagus korozyonları üzerine yapılmış bir çalışmaya literatürde rastlanılmamıştır. Çalışmamızda sodyum hidroksit (NaOH) ile özofagus korozyonu oluşturulan deneklere hesperidin tedavisi uygulanarak histopatolojik ve biyokimyasal olarak özofagus hasarının kontrol grubuna göre kıyaslanması amaçlandı.

2. GENEL BİLGİLER

Kostik özofagus yanıkları endüstriyel çağın bir sorunudur ve çocukların doğal merakı ve her şeyi ağızlarına götürme güdüleri nedeniyle çocukluk çağında oldukça sık görülür. Korozif özofajit en sık beş yaşından küçük çocuklarda ve 20-30 yaşlarındaki erişkinlerde görülür. Korozif özofajitli çocukların çoğu 1-3 yaşları arasında ve %50-62'si erkektir [13, 14].

1980'li yıllarda korozif maddelerin içerik ve çözünürlüklerine standartizasyon getirilmesi ile Türkiye'de korozif özofajit sıklığında azalma olmasına rağmen, yeni temizlik maddelerinin piyasaya girmesi ve bu maddelerin yasa dışı ve yoğunlukları belirsiz olarak, açık, özellikle de kullanılmış pet şişelerde satılması sonucu sosyoekonomik seviyesi düşük kesimlerde korozif özofajitin sıklığında belirgin artış görülmüştür [15]. Ambalajı olmayan bu maddelerin konsantrasyonu hakkında da bilgi edinilememektedir.

Teknolojinin gelişmesi ve 20. yüzyılın başlarında özofagoskopun kullanıma girmesi ile kimyasal özofagus yanığına bağlı darlıkların önlenmesinde ve tedavisinde önemli adımlar atılmıştır. Geniş spektrumlu antibiotiklerin kullanılmaya başlanması, total parenteral nütrisyon solüsyonlarıyla beslenme, bükülebilir özofagoskopların ve özofageal stentlerin kullanılması iyi sonuçlar elde edilebilmesini sağlamıştır. London 1981 yılında özofagus darlıklarında balon dilatasyon uygulanmasını tanımlamıştır [16]. Striktür oluşumu sonrası buji dilatasyon uygulaması tedavideki yerini halen korumaktadır. Gastrostomiden ip eşliğinde retrograd özofagus dilatasyonları, genel tıbbi bakım ve parenteral beslenme desteği ile mortalite önemli ölçüde azalmıştır. Özofagus yanıkları sonucu faringeal ve laringeal ödeme bağlı hava yolu tıkanıklığı, gastrointestinal sistem perforasyonları nedeniyle ölüm ve diğer komplikasyonlar halen önemli bir halk sağlığı sorunu olmaya devam etmektedir [17, 18].

2.1. EMBRİYOLOJİ

Trakea ve özofagus embriyolojik olarak yakından ilişkilidir. Embriyolojik gelisimin 4. haftasında farengeal barsakla önbarsağın birleşim yerinin ventral duvarında trakeal tomurcuk oluşur. Trakeal tomurcuk bölgesinde ön barsağın yan

duvarlarında önce lateral sırtlar gelişir, daha sonra bu sırtlar orta hatta kaynaşır. Oluşan trakeoözofageal septum ile ön barsak; respiratuar primordium olarak tanımlanan ventral bölüm ve özofagus denilen dorsal parçaya ayrılmış olur. Daha sonra apopitozla bu iki yapı biribirinden tamamen ayrılır ve arayı mezenkimal doku doldurur. Bu sürecin kaudalden başlayıp kranyale doğru ilerlediği ve farinks bölgesinde sonlandığı düşünülmektedir. Trakea ve özofagus önce distale, daha sonra proksimale doğru uzar. Gestasyonun 6-7. haftalarında trakea ve özofagus tamamen ayrılmış durumdadır. Doğumda yaklaşık 8-10 cm uzunluğunda olan özofagus, doğumun birinci yılında iki katı uzunluğa ulaşacaktır. Baslangıçta boyu çok kısa olan özofagus, kalp ve akciğerin gelişimi ile hızlı bir şekilde uzar. Çevre mezenkim dokusundan meydana gelen dıştaki kas tabakasının üst 2/3 kısmı çizgilidir ve vagus siniri ile innerve edilir. Alt 1/3 özofagus ise düz kastan oluşmuştur ve splanknik pleksusdan innerve olur [17, 19].

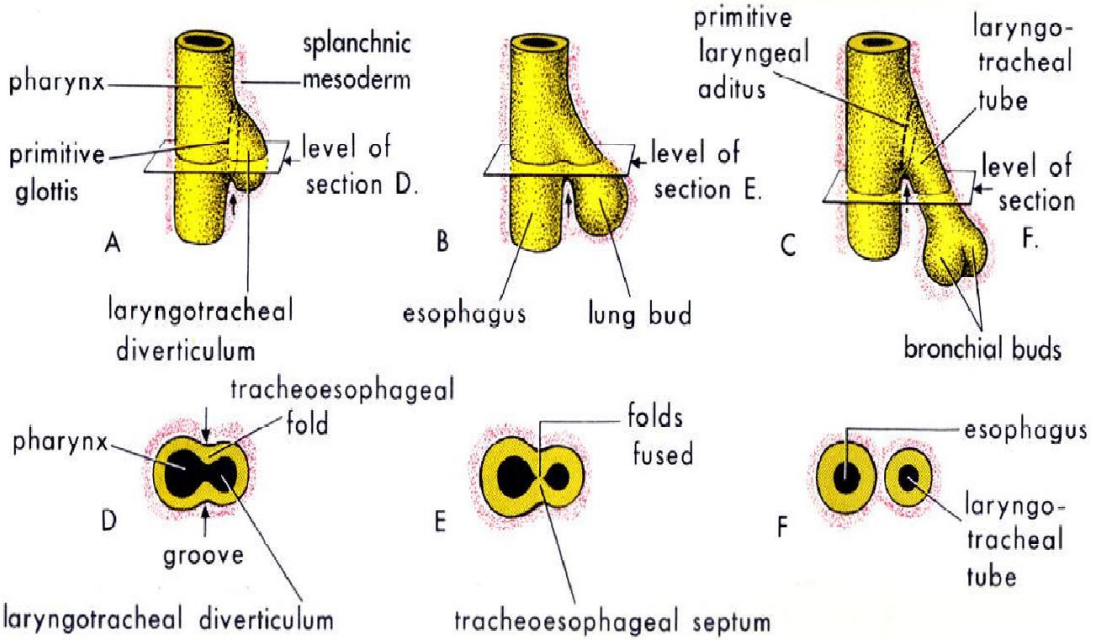

Şekil 1. İntrauterin dönemde özofagus gelişimi [19]

2.2. ÖZOFAGUSUN HİSTOLOJİSİ

Özofagus histolojik olarak dört tabakadan oluşmaktadır.

2.2.1. Tunica Mucosa

Özofagusun lümene bakan en iç tabakasıdır. Özofagus keratinize olmayan çok katlı yassı epitel ile örtülü olup, özofagogastrik bileşkede kolumnar epitel ile devam eder. Epitelin altında gevşek bağ dokudan oluşan ve lenf nodlarını içeren lamina propria ve bunun da altında mukozanın dinamik olarak hareket etmesine ve katlanmasına izin veren ince bir kas tabakası olan lamina muscularis mucosae yer alır. Lamina propria üst bölümünde gl. oesophagea propria olarak adlandırılan tübüloalveolar bezler, aşağıda kardiaya yakın bölümde gl. cardiaca oesaphagei olarak adlandırılan tübüler bezler bulunur. Bu bezler müküs salgılar [20]. Özofagusun yassı epiteliyle midenin kolumnar epiteli arasındaki geçiş bölgesi endoskopik olarak tanınabilen referans noktasıdır ki buraya Z hattı denir [21, 22].

2.2.2. Tela Submucosa

Gevşek bağ dokusundan oluşmuştur ve kollojen lifler, kan damarları, lenf kanalları, sinirler ve derin müköz bezleri içerir. Derin müköz bezler tubuloalveolar yapıdadır. Tela submucosada bezlerin ve düz kasların fonksiyonlarını idare eden plexus nervorum submucosus (Meissner pleksusu) bulunur [20].

2.2.3. Tunica Muscularis

Dışta longutidinal, ortada sirküler olmak üzere iki kat kas tabakasından oluşur. Bu kas tabakası, özofagusun proksimal 1/3'lük kısmında istemli çizgili kaslardan, orta 1/3'lük kısımda çizgili ve düz kaslardan ve sonrasında düz kaslardan oluşur. Ganglion hücreleri ve myelinsiz sinir liflerinin bir araya gelerek oluşturduğu myenterik sinir pleksusunu (Auerbach) kas laminaları arasında görmek mümkündür. Bu tabaka özofagusun peristaltizminden sorumludur [20, 23, 24].

2.2.4. Tunica Adventitia

Gevşek bağ dokusundan oluşur, özofagusu örter ve komşu yapılara bağlar. Paraözofageal doku, küçük damarları, lenfatik kanalları ve sinir liflerini içerir. Abdominal özofagus tunica serosa (periton) ile kaplıdır. Özofagusun serozasının

olmaması, kolay delinme ve sonucunda da mediastinit tehlikesini doğurmaktadır [20].

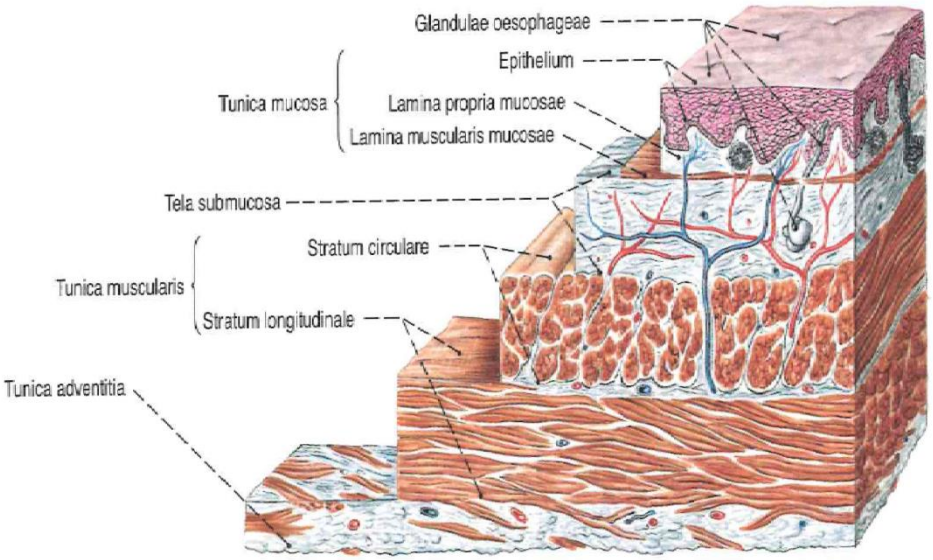

Şekil 2. Özofagus (Oesophagus) duvarının tabakaları basamaklar halinde kaldırılmıştır [25].

2.3. ÖZOFAGUSUN ANATOMİSİ

Özofagus farinksi mideye bağlayan tübüler bir yapı olup, gastrointestinal sistemin en dar kanalıdır. Önde trakea ve arkada vertebralarla komşuluk yapar. Farinksin alt ucundan C5-C6 vertebralar seviyesinde cartilago cricoidea hizasından superior medistende başlayıp, arka mediastende ilerler ve diyafragmayı geçtikten sonra T12 vertebra seviyesinde kardia bölgesinde mideyle birleştiği özofagogastrik bileşkede sonlanır. Diyafragmadaki *hiatus esophageus*'un ucu onuncu torakal vertebra seviyesindedir [21]. Özofagusun uzunluğu yenidoğanda 9-10 cm iken, yetişkinde 35-40 cm'yi bulur. Özofagus duvar kalınlığı 3-4 mm'dir [26] Anatomik olarak faringo-özofageal, servikal, torasik ve abdominal kısımlardan oluşan dinamik, müsküler ve tübüler bir organdır.

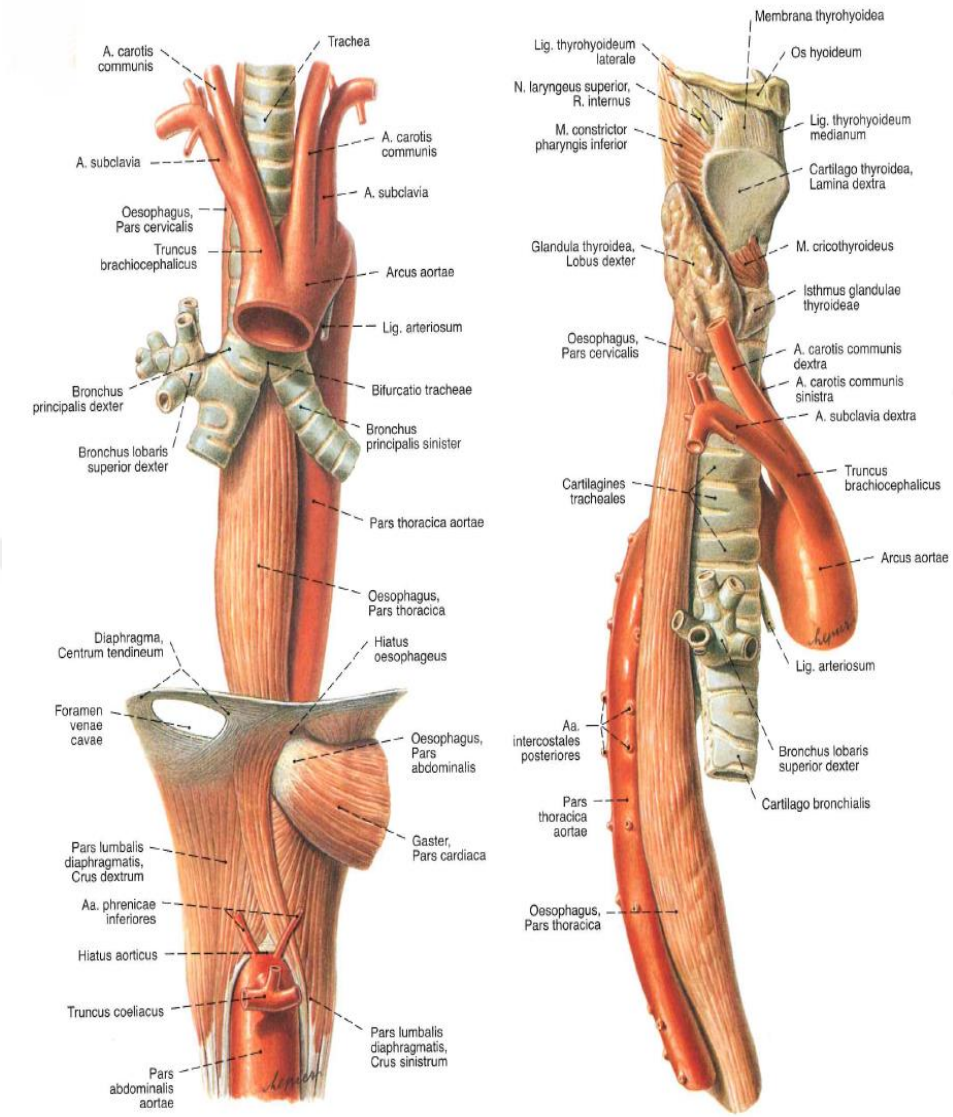

Şekil 3. Özofagusun önden ve sağ taraftan görünüşü [25].

2.3.1. Özofagusun Bölümleri

2.3.1.1. Pars Cervicalis

Cartilago cricoidea'nın alt kenarından, *incisura jugularis*'e yani C6'dan T2'ye kadar uzanan ilk bölümüdür. Önce orta hatta olan boyun parçası 0,5-0,75 cm sola kayarak bir kavis oluşturur. Önünde trakea, arkasında *fascia prevertebralis, m. longus colli* ve *columna vertebralis*, yanlarda trakeoözofageal olukta *n. laringeus recurrens*'ler, *vagina carotica* oluşumları, sol yanda troid sol lobu bulunur. Trakea

ile yakın komşuluk nedeniyle özofagus perferasyonu durumunda trakeo-özofageal fistüller görülebilir [27].

2.3.1.2. Pars Thoracica

Özofagusun *incisura jugularis*'ten (T2 düzeyi), T10'a kadar uzanan ikinci bölümüdür. Mediastinumun süperior ve posteriorunda yer alır. Üç bölüme ayrılır. *Pars thoracica*'nın 1/3 üst bölümü, trakeanın solunda yer alır. Önünde *n. laringeus recurrens sinistra*, arkasında *columna vertebralis, a. carotis communis*, sol tarafında *ductus thoracicus* ve *a. subclavia sinistra* yer alır. Orta 1/3 bölümü T4 hizasındadır ve *arcus aorta* özofagusun sol önünde yer alır. Biraz aşağıda önünde *bronchus principalis sinister*, sol tarafında *n.vagus sinister, aorta thoracica*, arkasında *ductus thoracicus* ve prevertebral yağ dokusu, sağ tarafında *n. vagus dextra* ve *v. azygos* bulunur. Alt 1/3 bölümünde *aorta thoracica*, özofagusun arka sağ tarafına geçmiştir. Özofagusun önünde *n. vagus sinister* ve *atrium sinistrum*, sağ tarafında *n. vagus dexter*, biraz arkasında *v. azygos* bulunur. Aort ile yakın komşuluğu nedeniyle korozif maddelere veya diğer nedenlere bağlı özofagus perforasyonu durumlarında aorta-özofageal fistüller görülebilir [27].

2.3.1.3. Pars Abdominalis

Özofagusun *hiatus esophageus*'tan *ostium cardiacum*'a kadar uzanan yaklaşık 2 cm'lik en kısa bölümüdür. Önde *truncus vagalis anterior,* arkada *truncus vagalis posterior* ve diyafragmanın *crus sinistrum*'u yer alır. Abdominal özofagusun ön ve yan tarafları periton ile kaplıdır [27].

2.3.2. Özofagusun Anatomik Darlıkları

Bazı komşu yapılar özofagus lümenine basar ve klinik olarak tanınabilen darlıklar oluştururlar. Özofagusun üç yerinde fizyolojik darlık vardır. Bu bölgelerde gıdalar bir süre beklediğinden, korozif maddeler özellikle bu bölgelerde daha fazla yanığa neden olur [27].

Üst kısımdaki darlık, servikal darlık olup krikofarengal kas tarafından oluşturulur, üst özofagus sfinkteri görevini yapmaktadır. Ortalama lümen çapı 1,5cm'dir ve özofagusun en dar yeridir [27].

İkinci darlık, bronkoaortik darlıktır, sol ana bronşun aortik arkı çaprazladığı kısımda bulunan komşu özofagusta bulunur. Ortalama lümen çapı 1,6 cm dir [27].

En alttaki darlık, özofagusun torakstan abdomene geçişi sırasında diyafragma seviyesinde bulunur ve alt özofagus sfinkter mekanizması tarafından oluşturulur. Burada özofagusun lümen çapı değişkendir ve 1,6-1,9 cm arasındadır. Normal kasılmalarla yavaş geçiş sağlandığından, yiyeceklerin yutulması sırasında bu bölgelerde bekleme olabilir [27].

Tarif edilen her üç fizyolojik darlığın klinik açıdan önemi; yanıklar, yabancı cisimler ve karsinomalar gibi özofagus patolojilerinde bu bölgelerin en sıklıkla etkilenen bölgeler olmalarıdır [27].

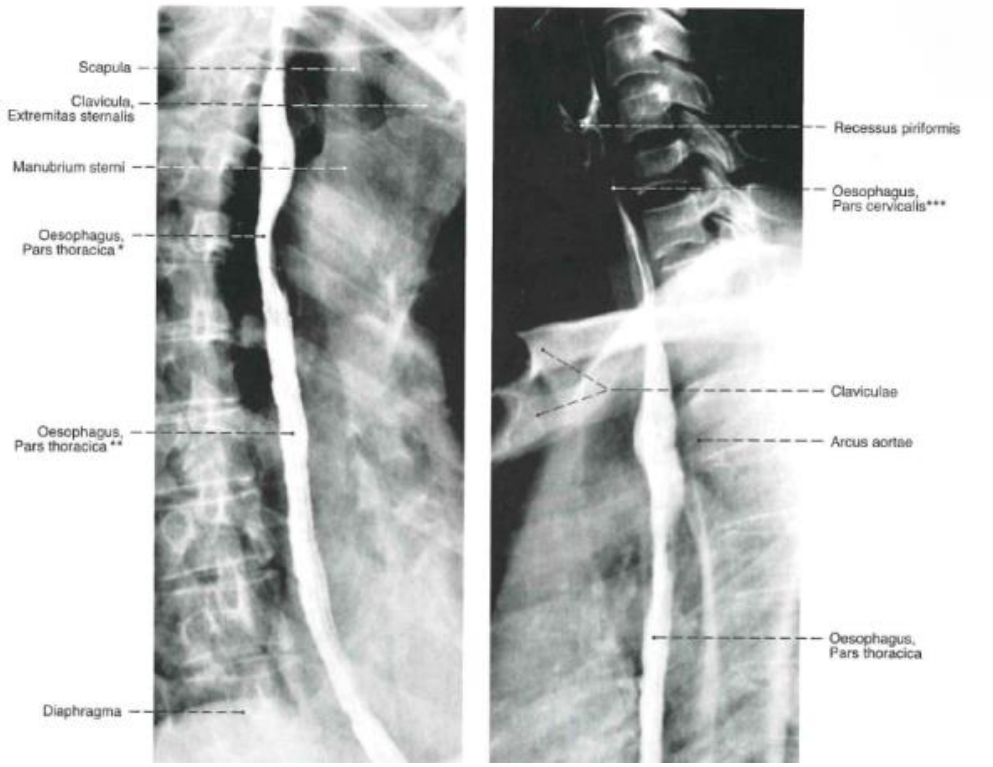

***Arcus aorta'nın neden olduğu Oesophagus darlığı, ** Kalbin arkasında kalan /retrokardial) bölüm, *** Oesophagus'un başlangıcındaki darlık**

Resim 1. Özofagusun kontrast madde ile görüntülenmesi, (a) 1. Eğik pozisyon, sol önden sağ arkaya doğru, (b) 2. Eğik pozisyon sağ önden sol arkaya doğru [25].

2.3.3. Özofagus Sfinkterleri

Üst özofageal sfinkter, farinksin bittiği noktadadır ve özofagusa ve larinkse girişi kontrol etmekle yükümlüdür. Krikoid kıkırdak seviyesinde, krikofarengeal kasın özofagus etrafında bir halka yaparak aynı kıkırdağa tutunması ile oluşmuştur. Özofagus sirküler kas tabakasının da bu sfinkter ile devamlılığı vardır. Bu sfinkterin temel işlevi yutma eylemi haricinde özofagusu kapalı tutmak, solunum sırasında özofagusun gerilmesini engellemek ve trakea ve akciğerleri reflü materyalinden ve aspirasyondan korumaktır [26]. Alt özofageal sfinkter, gerçek bir sfinkter yapısında değildir, gastroözofageal bileşkenin yaklaşık 3 cm proksimalinden başlar. Sirküler kas lifi sayısının daha yoğun olduğu bölgedir. Kas lifleri mide girişinde yeniden düzenlenir ve *curvatura major'*da midenin oblik asıcı liflerine dönüşürler.*Curvatura minör* tarafındaki lifler horizontal şekillerini kaybetmezler ve kısa kas lifleri alt özofagus sfinkteri gibi davranırlar. Alt özofagus sfinkteri fizyolojik bir sfinkter olduğundan normal basıncı diğer sfinkterlerden oldukça düşüktür. Bu sfinkter özofagus ilerletici peristaltik dalgaları ile açılır, midedeki gazı boşaltma amacıyla ve kusma esnasında geçici olarak gevşer [26].

2.3.4. Özofagusun Damar ve Sinirleri

Özofagusun kendine özgü arter, ven ve lenfatikleri yoktur. Özofagusun servikal kısmı *a. tyroidea inferior*, torakal kısmı aort ve bronş arterlerinin özofagusa ait dallarından, abdominal kısmı ise *a. gastrica sinistra* ve *a. phrenica abdominalis sinistra* tarafından beslenir [22].

Özofagusun venleri submukoza ve özofagusun dısında olmak üzere iki yerde ağ yapar. Bu ağlardan gelen venöz kan *v. thyroidea inferior*, *v. azygos* ve *v. hemiazygos* aracılığı ile *v. cava superior*a, özofagusun en alt kısmına ait venöz kan ise *v. gastrica sinistra* aracılığıyla *v. porta*ya dökülür [28].

Özofagusun lenfatikleri kas tabakasını delip özofagus duvarı içerisinde uzunlamasına bir seyir gösterir. 1/3 üst bölümünün lenf drenaj *n.l. cervicales profundi'ye*, 1/3 orta bölümünün lenf sıvısı *n.l. mediastinales'e,* 1/3 alt bölümününki ise *vasa gastricae sinistrae* boyunca yer alan *n.l. gastrici* (süperior gastrik nodüller) yolu ile *n.l. coeliaciye* akar [27].

Özofagus sempatik ve parasempatik innervasyona sahiptir. Sempatik efferentler; vazokonstriksiyon, sfinkter kontraksiyonu ve müsküler kaslarda gevşeme, parasempatik efferentler; glandüler ve peristaltik aktiviteyi artırma yönünde etki gösterir. Sempatikleri *truncus sympaticus*'un *pars thoracica*'sından gelir. Üst 4.–5. gangliondan çıkan lifler doğrudan özofagusa gittikleri halde, 5.–11. gangliondan çıkan lifler *n. splanchnicus'lar* yoluyla özofagusa ulaşırlar [21, 26, 29]. Parasempatikleri *n. vagus*'tan gelir. *N.vagus* dalları *pleksus oesophagealis*'i olusturur. *N.vagus* özofagusa genel somatik ve visseral duyu, motor ve parasempatik lifler taşır. Her iki *n.vagus* ve özofagus birlikte *membrana phrenoesophageale* altında, diyafragmadan geçerler [21, 22]. Üst özofagus sfinkteri ve özofagusun üst yarısının inervasyonu, bilateral *n. laryngeus superior* ve/veya *n. laryngeus inferior* aracılığıyla olmaktadır [26-28].

2.4. ÖZOFAGUS FİZYOLOJİSİ

Özofagus yutulan maddelerin farinksten mideye taşınmasını sağlar. Yutma işlemi orofarinks ve özofagustaki kasların kordinasyonlu bir şekilde kasılma ve gevşemelerini içerir. Yutma işlemini programlayan merkez medulla oblangata ve ponstadır [30]. Yutma işlemi istemli başlar, refleks olarak devam eder. Böylece primer peristaltik dalgalar başlamış olur. Özofagusta primer, sekonder ve tersiyer olmak üzere üç tip peristaltik dalga vardır [31]. Yumuşak damak yukarı doğru çekilerek lokmanın burun boşluklarına kaçmasını engeller. Palatofarangeal kıvrımlar orta çizgide birbirine yaklaşarak çiğnenmiş besinin geçişine izin verir. Bu arada larinksin ses bantları kuvvetle birbirine yaklaşır. Boyun kasları yardımıyla hiyoid kemik ve larinks yukarı ve öne çekilerek, epiglottisin geriye doğru sarkıp larinksin üst açıklığını kapatmasına neden olur. Bu iki etki, besinin trakeaya geçmesini engeller. Oluşan 3-5 cm/sn'lik primer peristatik dalga ile gıda özofagus içinde ilerler. Eğer gıdanın mideye ilerlemesinde yetersizlik olursa gıdanın özofagus duvarını germesiyle intramural sinir sisteminin uyarılması sekonder peristaltik dalga oluşturur. Bu dalgalar, reflü ile özofagusa gelen mide içeriğinin temizlenmesini de sağlamaktadır. Tersiyer dalgalar lokalize, segmental ve nonperistaltik dalgalardır.

Özofagogastrik bileşke, besinlerin mideye geçişine izin veren, ancak tekrar özofagus içine dönmesini engelleyen bir yapıdadır [30].

2.5. KOROZİF ÖZOFAJİT

2.5.1. Etyoloji

Canlı dokuya temas halinde kimyasal olarak ciddi zararlar verebilen ya da tamamıyla tahrip edebilen maddelere aşındırıcı veya diğer adıyla korozif madde denir. Korozif özofajitin en önemli sebebi, hem sıvı hem de granüler formda satılan bu maddelerin ağız yoluyla yutulmasıdır [32]. Özofagus yanığı, çocuklarda, mutfaklarda kireç çözücü olarak kullanılan asit içerikli temizlik malzemesinin ve daha çok da yağ çözücü olarak kullanılan ve kuvvetli alkali içeren temizlik malzemesinin yanlışlıkla, az miktar da olsa, içilmesi sonucu gerçekleşir. Bu tip alkaliler sıvı (yağ çözücü) veya katı (lavabo açıcı) halde mutfaklara girmiş olabilir. Çamaşır suları ve diğer deterjan tipi temizlik malzemesinin içilmesi sonucu gelişebilecek yanıklar kural olarak yüzeyseldir ve kalıcı hasara neden olmazlar [33]. 1967'den önce temizlik ajanları solid partiküller şeklindeyken oluşan yanıklar daha çok ağız ve özofagus üst bölümünde görülmüştür. Bu tarihten sonra bu ajanların sıvı özellik kazanması nedeniyle hasarın niteliğinde ve yerleşiminde anlamlı değişiklikler olmuştur. Sıvı maddelerin içilmesi ile sadece ağız ve özofagus değil, mide, duedonum ve hatta bronşiyal sistem yanıkları bildirilmiştir [34].

Korozif madde içilmesi genel olarak çocuklarda ve kaza ile olmaktadır. Çocukların çoğu 1-3 yaş aralığında ve %50-62'si de erkek cinsiyettedir [35]. Bu hastalar tüm olguların yaklaşık %80'ini oluşturmaktadır. Erişkin populasyondaki maruziyetler ise genellikle intihar girişimi amacıyla ortaya çıkmakta olup, yüksek doz alındığı için daha mortal ve morbid seyretmektedir [7, 36, 37].

Kostik maddeler oldukça geniş bir spektruma sahiptir. Potasyum hidroksit ve sodyum hidroksit gibi korozifler; hidroklorik asit, nitrik asit gibi indirgeyiciler; sülfürik asit, kromik asit, sodyum hipoklorit ve potasyum permanganat gibi oksitleyiciler; asetik asit ve formik asit gibi alkoloid asitler bu grupta sayılabilecek önemli kimyasal maddelerdendir. Bu maddeler canlı dokularda, nemli müköz membranlar üstünde saniyeler içinde direkt toksik etkilidir. Bu maddelerin alımı

sonucu oluşacak korozif hasar, alınan ajanın fiziksel formu ve pH'sı ile çok yakından ilişkilidir [38-41].

Tablo 1. Kostik Maddeler ve Kullanım Alanları

Kostik Maddeler	Tipi	Kullanım Alanı
Asitler	Sülfürik asit ($H_2\ SO_4$)	Piller, endüstriyel temizlik malzemeleri, metal kaplama malzemeleri
	Oksalik asit ($H_2\ C_2\ O_4$)	Tiner, metal temizleyiciler
	Hidroklorik asit (HCl)	Çözücüler, metal temizleyiciler, lavabo-tuvalet temizleyiciler, pas çözücüler, tuz ruhu
	Fosforik asit ($H_3\ PO_4$)	Tuvalet temizleyiciler, bulaşık makinesi parlatıcısı, kireç çözücüler
	Salisilik asit ($C_6\ H_4\ CO_2\ H$)	Siğil ilacı
	Sitrik asit ($C_6\ H_8\ O_7$)	Bulaşık makinesi parlatıcısı, limon tuzu
	Amonyum klorür ($NH_4\ Cl$)	Kuru piller, lehim malzemeleri
	Nitrik asit (HNO_3)	Kezzap
Alkaliler	Sodyum hidroksit (NaOH)	Lavabo açıcılar, yağ çözücüler, kostik
	Potasyum hidroksit (KOH)	Fırın temizleyiciler, piller, akü, gübre, böcek öldürücü
Deterjanlar, ağartıcılar	Sodyum karbonat ($NaCO_3$)	Sabun üretimi, meyve kurutma endüstrisi, ev temizleyiciler
	Sodyum hipoklorit (NaClO)	Çamaşır suları
Dezenfektanlar	Sodyum polifosfat	Endüstriyel deterjanlar
	Potasyum permanganat ($KMnO_4$)	Dezenfektan, saç boyaları
	Benzalkonyum klorür (zefiran)	Dezenfektan

2.5.2. Patofizyoloji

Güçlü asit ve alkali maddelere maruz kalma sonrası özofagusta oluşan yanıklara *'korozif özofagus yanığı'*, bunların etkisiyle gelişen enflamasyona *'korozif özofajit'*, darlıklara da *'korozif özofagus darlığı'* adı verilir.

Özofagusta meydana gelen korozif hasarın ciddiyeti ve şiddeti; maruz kalınan maddenin korozif özelliklerine, miktarına, yoğunluğuna, temas süresine ve gelişebilecek ikincil enfeksiyonlara bağlıdır [5].

Katı formdaki maddeler genellikle lokalize yanıklar oluştururken, sıvı formları daha yaygın hasar oluşturur. Hasar, doğal hareketsiz veya göllenme olan bölgelerde oluşma eğilimindedir. Bu alanlar özofagusta anatomik darlıkların olduğu (krikofaringeus) ve özofagusa dıştan bası olan (aortik ark, sol ana bronş çaprazı ve hiatal bölge) bölgelere denk gelir [42].

Korozif maddeler asidik veya alkali özellikler taşırlar. Bir maddenin asit veya alkali olduğuna pH'sına bakılarak karar verilir. Hidrojen potansiyeli anlamına gelen pH, bir sıvının asidik veya alkali olduğunu gösteren bir ölçüttür. pH değeri 0-14 arası bir rakamla belirtilir. pH değeri 7'den az olanlar "asit", yüksek olanlar "alkali" olarak adlandırılır.

Alkali maddeler doku ile temas ettiklerinde likefaksiyon nekrozuna neden olurlar. Likefaksiyon nekrozunda ölen hücrenin iskeleti erir, böylece alkali madde daha derin dokulara temas eder ve onlarda da nekroza neden olur, alkali maddenin dokuya penetrasyonu normal nötral pH'ya ulaşıncaya kadar devam eder. Bu mekanizmayla alkali maddeler özofagusun tüm katlarına zarar vererek perforasyona yol açabilirler [43]. pH'sı 9-11 arasında olan maddeler, ancak çok miktarda alınması durumunda ciddi yanıklara neden olabilirler [44]. pH 11'in üzerine çıkarsa az miktarda korozif madde bile ciddi yanıklara neden olabilir [45].

Genellikle sıvı formundaki alkaliler, maruziyet durumunda hemen daima torasik özofagusta tam kat ve çepeçevre yanıklara neden olur. İlk derin yanık torasik özofagusun başında, yani sternal çentik düzeyinde olurken, ikinci muhtemel derin yanma bronkoaortik darlık çevresidir. Korozif madde, genellikle orta özofagus seviyesinde özofagus dokusuyla birleşerek tükenir, sternal çentikten ikinci darlığa kadar olan özofagusun ciddi biçimde yaralanmasına neden olur. Ama alınan alkali koroziv miktarı fazlaysa mideye kadar ulaşıp burada da yanıklara neden olabilir.

Özofagusdaki yanığın iyileşmesi, bu bölgenin tümünde ya da yukarıdan aşağıya doğru, orijinal yaranın derinliğine bağlı olarak birkaç daralmış segment ile gerçekleşir. Mukoza, ilk üç hafta içinde yenilenerek yara tümüyle epitelize olurken, kas dokusunun yenilenmesi mümkün olmaz, dokunun devamlılığı fibroblastik proliferasyon ve kollajen moleküllerinin çapraz bağlantılar yapması ile sağlanmaya çalışılır. Yaranın kontraksiyonundan myofibroblastlar da sorumludur. Kontraksiyonun son ürünü de, yanık sonrası üçüncü haftadan itibaren belirginleşen ve kollajen birikiminin artışına bağlı gittikçe sertleşen, striktür formasyonudur. İlk üç ayda en yüksek seviyeye çıkan kollajen birikimi, ikinci yılın sonlarına doğru normal düzeylerine ve tipine inmektedir. Bu dönem sonrasında artık nedbe dokusu stabildir [33].

Düğme şeklindeki piller hem yüksek alkali maddeler içerirler hem de yutulduğunda lokal elektrik akımına veya basınca bağlı nekroza sebep olurlar. Bu piller özofagusta sıkıştığında 4 saat içinde yanık oluşur ve 6 saat içinde perforasyon görülebilir [46]. Bu tür durumlarda pilin acil endoskopik girişimle çıkarılması gerekir.

Asitler, yani pH'sı 7'den küçük olan maddeler koagülasyon nekrozuna yol açarlar. Koagülasyon nekrozunda hücre içindeki enzimatik proteinler de dahil olmak üzere tüm proteinler denatüre olduğundan proteoliz olmaz ve ölen hücrelerin bütünlüğü korunur. Böylece oluşan koruyucu tabaka hasarın derin dokulara ilerlemesini azaltır. Özofagusun yüzeyinde oluşan koagulum olayın daha derinlere ilerlemesine engel olur. Özofagusun alkali pH'sı ve skuamoz epiteli de özofagusu asitlerin etkisinden bir ölçüde koruduğundan asitler mideye daha fazla miktarda ulaşıp alkali maddelerden daha fazla oranda hasar oluşturabilir, hatta gastrik perforasyona yol açabilirler [43]. Mideye ulaşan asit madde pilorospazma yol açarak antrumda göllenir. Mukozal nekroz ve mural inflamasyona neden olarak antral stenoza yol açabilir [17, 47]. Mide boş olduğunda hasar daha belirgin ve ağırdır. Her ne kadar asit maddeler daha çok mideye zarar verirse de olguların %6 ile %20'sinde kuvvetli asitlere bağlı özofagusta da belirgin yanıklar oluşabilir. Bu maddeler üst solunum yollarına da zarar verebilirler [43].

2.5.3. Serbest Radikaller ve Patofizyolojideki Rolü

Dış orbitallerinde bir ya da daha fazla eşlenmemiş elektron ihtiva eden kısa ömürlü, reaktif atom ve moleküllere *'serbest radikal'* denir. Serbest radikallerin en önemli özellikleri, son derece reaktif olmalarıdır. Bu özelliklerinden dolayı karşılaştıkları atom ve moleküllerle kolayca reaksiyona girerek onları kararsız bir yapı haline dönüştürürler [48].

Aerobik canlılarda, normal metabolik olaylar sırasında serbest oksijen radikali kaçınılmaz şekilde üretilmektedir. Serbest radikaller diğer moleküllerle birleşerek dış yörüngedeki elektron sayısını çiftleştirmeye ve böylece kararlı bileşiklere dönüşmeye çalışırlar. Ancak hiperoksi, inflamasyon, iskemi, radyasyon, antibiyotik tedavisi gibi bazı hücre metabolizmasını etkileyen durumlarda büyük oranda üretilen serbest oksijen radikalleri hücresel komponentlere, proteinlere, lipidlere ve DNA'ya zarar vererek immün hücre hasarına yol açarlar [49, 50].

Korozif özofagus yaralanmalarının erken döneminde reaktif oksijen metabolitleri ve aktif nötrofillerin önemli rolleri olduğu düşünülmektedir [51, 52]. İlk hasarlanmada ortaya çıkan reaktif oksijen ve nitrojen ürünleri etkilenen organda mekanik, patolojik değişikliklere ve hücre sinyal değişikliklerine sebep olurlar.

Yaşam süreleri çok kısa olmasına rağmen oldukça reaktif yapıya sahip olan serbest radikaller, elektronu çiftleyebilmek için tüm hücre bileşenleri ile etkileşime girebilirler. Serbest radikaller, aşırı miktarda üretildiğinde veya antioksidan savunma sistemi yetersiz kaldığında biyomoleküller ve doku komponentlerine zarar verirler. Mitokondrideki aerobik solunum ve kapiller permeabiliteyi bozar, hücrenin potasyum kaybını ve trombosit agregasyonunu arttırırlar [53].

Oksidan maddelerin iki ana kaynağı vardır. Birincil kaynak olan mitokondrilerde elektron transport zincirinde Reaktif Oksijen Ürünleri (Reactive oxygen species: ROS), nitrik oksit (NO) sentetaz reaksiyonu ile de Reaktif Nitrojen Ürünleri (Reactive nitrogen species: RNS) üretilir.

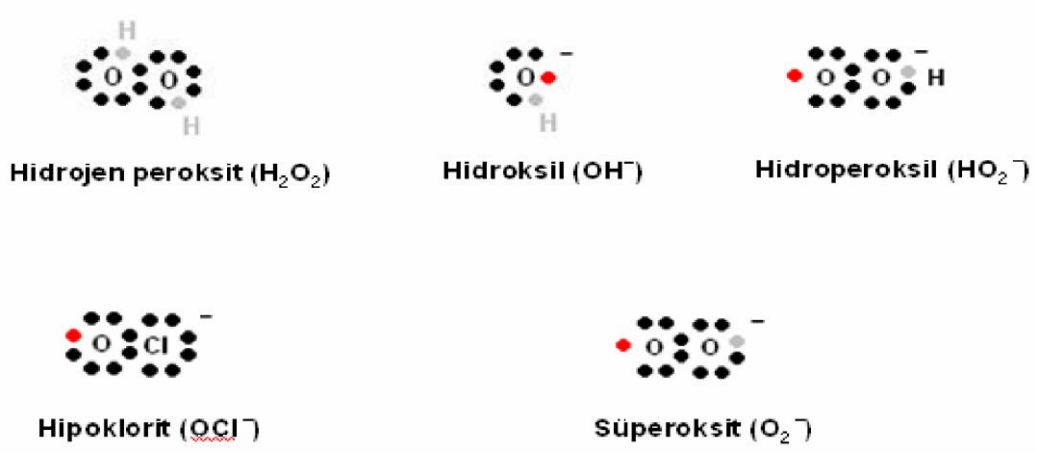

Resim 2. Bazı reaktif oksijen ürünleri [54]

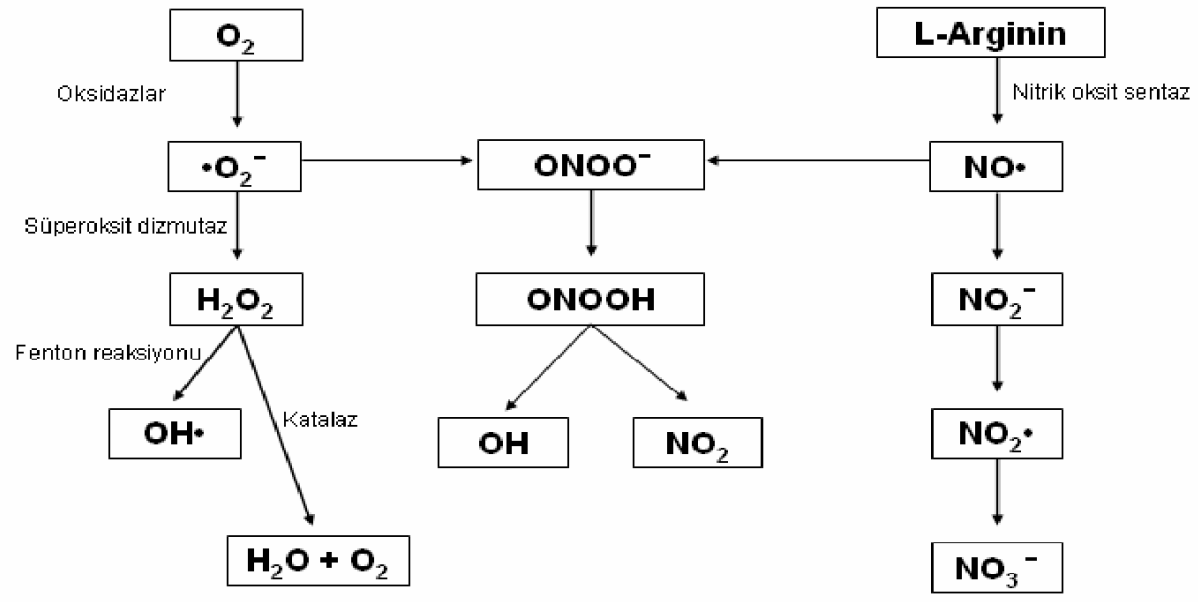

Şekil 4. Reaktif oksijen ve nitrojen ürünlerinin oluşumu [54]

Tablo 2. Sık karsılaşılan radikaller, simgeler ve özellikleri [55]

Radikal	Simge	Özellikleri
Hidrojen	H•	Bilinen en basit radikal
Süperoksit	$O_2•^-$	Oksijen metabolizmasının ilk ara ürünü
Hidroksil	OH•	En toksik (reaktif) oksijen metaboliti radikal
Hidrojen peroksit	H_2O_2	Reaktivitesi çok düşük, moleküler hasar yeteneği zayıf
Singlet oksijen	O_2^-	Yarılanma ömrü hızlı, güçlü oksidatif etki
Perhidroksi radikal	$HO_2•$	Lipidlerde hızlı çözünerek lipid peroksidasyonunu artırır
Peroksil radikal	ROO^-	Perhidroksile oranla daha zayıf etkili, lipidlere lokalize olur
Triklorometil	CCl_3	CCl_3 metabolizması ürünü karaciğerde üretilen bir radikal
Thyl radikali	RS•	Sülfürlü ve çiftlenmemiş elektron içeren türlerin genel adı
Alkoksil	RO•	Organik peroksitlerin yıkımı ile üretilen oksijen metaboliti
Nitrojen oksit	NO	L-arjinin amino asitinden in vivo üretilir
Nitrojen dioksit	NO_2	NO'nun oksijen de reaksiyonuyla üretilir

Reaktif Oksijen Ürünleri

Reaktif oksijen ürünleri, kimyasal olarak reaktif olan çok sayıda molekülü kapsar. Bu moleküllerden hidroksil radikali aşırı reaktif olmasına rağmen, süperoksit ve hidrojen peroksit gibi radikaller daha az reaktiftirler. Serbest radikalle reaksiyona giren moleküller bir elektronunu kaybettiğinden, etrafındaki moleküllerden bir elektron alacak derecede reaktif hale gelir. Böylece radikaller zincir reaksiyonu seklinde çoğalırlar [53].

Reaktif oksijen ürünleri, membran lipid peroksidasyonu, nonperoksidatif mitokondriyal hasar, deoksiribonükleik asit lezyonları ve proteinlerin çapraz bağları üzerindeki etkileri ile hücre zedelenmesinde rol oynar. Bu reaktif oksijen türlerinin en başta gelenleri *süperoksit radikali, hidrojen peroksit, singlet oksijen ve hidroksil radikalleri*dir [56, 57].

Süperoksit Radikali

Serbest süperoksit radikali ($O_2^{\bullet -}$) tüm aerobik hücrelerde oksijenin bir elektron alarak indirgenmesi sonucu meydana gelir. En büyük kaynağı elektron transport zinciridir. Süperoksit, kendisi direkt olarak asıl zarardan sorumlu değildir. Asıl önemi, hidrojen peroksit kaynağı olması ve geçiş metallerinin indirgeyicisi olmasıdır [49]. Süperoksit anyonu hem oksitleyici hem de indirgeyici özelliğe sahiptir. Sıvı ortamda kendiliğinden dismutasyon reaksiyonu ile veya süperoksit dismutaz (SOD) enzimiyle HO ve oksijene dönüşürler [53].

$$2\ O_2^{\bullet -} + 2H^+ \rightarrow H_2O_2 + O_2$$

Hidrojen Peroksit ve Hidroksil Radikali

Asıl kaynağı süperoksit radikalinin dismutasyonudur. İki süperoksit molekülü iki proton alarak H_2O_2 ve O_2 oluşturur. Reaksiyon sonucu radikal olmayan ürünler meydana geldiğinden bu bir dismutasyon reaksiyonu olarak bilinir [58].

Hidrojen peroksit bir serbest radikal olmadığı halde, reaktif oksijen türleri içine girer ve serbest radikal biyokimyasında önemli rol oynar. Çünkü Fe^{+2} veya diğer geçiş metallerinin varlığında Fenton reaksiyonu sonucu, süpereroksit radikalinin ($O_2^{\bullet -}$) varlığında Haber-Weiss ile reaksiyona girerek, en reaktif ve en zarar verici serbest oksijen radikali olan hidroksil radikalini (OH•) oluşturur [59].

$$H_2O_2 + Fe^{+2} \rightarrow OH\bullet + OH^- + Fe^{+3} \quad .....(1)$$

$$H_2O_2 + Cu^{+1} \rightarrow OH\bullet + OH^- + Cu^{+2} \quad .....(2)$$

$$H_2O_2 + Fe^{+3} \rightarrow HO2\bullet + H^+ + Fe^{+2} \quad .....(3)$$

$$H_2O_2 + Fe^{+2} \rightarrow OH\bullet + OH^- + Fe^{+3} \quad .....(4)$$

(1 ve 2 numaralı reaksiyonlar demir/bakır katalizli Haber-Weiss reaksiyonları; 3 ve 4 numaralı reaksiyonlar ise Fenton reaksiyonları olarak adlandırılmaktadır) [60].

Reaktif Nitrojen Ürünleri

RNS molekülleri nitrik oksit (NO-), peroksinitrit (ONOO-) olup, vücudun normal metabolik reaksiyonları sırasında az miktarda üretilirler [54].

NO- nörotransmisyon, kan basıncı regülasyonu, savunma mekanizmaları, düz kas gevşemesi ve immun regulasyon gibi süreçlerde biyolojik sinyal molekülü olarak tanımlanan hem fizyolojik hem patofizyolojik süreçlerde önemli role sahip bir serbest radikaldir [54].

NO-, bir adet eşlenmemiş elektronu olan küçük bir moleküldür. Muskarinik veya histamin reseptörleri gibi çeşitli reseptörlerin aktivasyonu sonucu L-arjinin ve oksijenden, NO sentaz enzimi etkisiyle sentezlenir. NO-, superoksit radikalinin reaksiyonu sonucu, dokular için son derece zararlı bir radikal olan peroksinitrit'e (ONOO-) dönüşür. Peroksinitritin proteinlere doğrudan zararlı etkileri vardır [54].

Lipid Peroksidasyonu

Lipit peroksidasyonu çoklu doymamış lipitlerin oksidatif bozunması olarak tanımlanmıştır. Çoklu doymamış yağ asitleri (PUFA) iki ya da daha fazla karbon-karbon çift bağları içerirler (60).

ROS'lar özellikle hücre membranındaki doymamış yağ asitlerine etki ederek lipid peroksidasyonunu oluştururlar. Lipid peroksidasyonu serbest radikaller tarafından başlatılan membran yapısındaki yağ asitleri zincirinden bir hidrojen atomu uzaklaştırılması ile başlayarak membran lipid yapısını değiştiren ve dolaylı olarak da reaktif aldehitler üreterek diğer hücre bileşenlerinin yapı ve fonksiyonlarına zarar veren çok zararlı kimyasal bir zincir reaksiyonudur. Bu reaksiyon otokatalitik olarak bir kez başladığında zincirleme olarak devam eder ve eğer engellenmezse hücre membranını harap eder, organelleri parçalayarak lizozomal enzimlerin salınmasına ve otolize neden olur [54].

Üç veya daha fazla çift bağ içeren çoklu doymamış yağ asitlerinin bölünmesiyle lipid peroksidasyonun en önemli göstergelerinden biri üç karbonlu bir dialdehid olan malondialdehit (MDA) oluşur. Oluşan MDA; deformasyon, iyon

transportu, enzim aktivitesi ve hücre yüzey bileşenlerinin agregasyonu gibi zar özelliklerinin değişmesine yol açar [54].

2.5.4.Antioksidanlar

Oksidan/antioksidan dengesinin, serbest radikallerin üretiminin artması ve antioksidanların inaktif ya da yetersiz olması gibi nedenlerle bozulması "Oksidatif Stres" oluşturarak, hücresel yapı ve moleküllerde oksidan maddelerin birikimine ve çeşitli fizyolojik olayların aksamasına neden olur. Aerobik organizmalarda serbest radikallerin açığa çıkması sonucu, organizmada bunların oluşturduğu hasarı önlemek için, radikal oluşumunu engelleyen ve oluşan zararı azaltan, *antioksidan* olarak bilinen çeşitli savunma mekanizmaları geliştirilmiştir [54].

Antioksidanların etki mekanizmaları

1. Toplayıcı etki: Serbest oksijen radikallerini tutarak veya daha zayıf moleküllere dönüştürerek etki gösterirler. Antioksidan enzimler bu şekilde işlev görürler.

2. Baskılayıcı etki: Serbest oksijen radikallerine bir hidrojen ekleyip aktivitelerini azaltarak veya inaktif hale dönüştürerek etki gösterirler. Vitaminler ve flavanoidler bu özellikteki antioksidanlardır.

3. Zincir kırıcı etki: Serbest oksijen radikallerinin zincirlerini kırıcı etki gösterirler. Hemoglobin, seruloplazmin ve mineraller zincir kırıcı etki gösterirler.

4. Onarıcı etki: Serbest radikallerin meydana getirdiği hasarı onarıcı etkiye sahiptirler.

5. Hücresel kinaz kayıplarını önleme: Oksidasyon reaksiyonlarını durdururlar.

6. Enzimatik etki: SOD gibi antioksidan enzimler ile enzimatik olmayan antioksidanların sentezini arttırarak etkilerini gösterirler [61].

Antioksidanlar, endojen ve eksojen kaynaklı olabilirler[61].

Endojen kaynaklı antioksidanlar: Endojen kaynaklı antioksidanlar; enzimatik ve enzimatik olmayan (nonenzimatik) antioksidanlar olmak üzere ikiye ayrılırlar [61].

Enzimatik antioksidanlar

Tablo 3: Başlıca enzimatik endojen antioksidanlar [62].

Antioksidan	**Reaksiyonu**
Süperoksit Dismutaz (SOD)	Süperoksit serbest radikalinin ($O_2^{\cdot -}$) ve hidrojen peroksit (H_2O_2) radikallerinin moleküler oksijene dönüşümünü katalizleyen antioksidan enzimdir. ($2O_2$+ $2H \rightarrow H_2O_2 + O_2$)
Glutatyon Peroksidaz (GSH-PX)	Hidroperoksitlerin indirgenmesinden sorumludur. Özellikle eritrositlerde oksidadif strese karşı en etkili antioksidan enzimidir. H_2O_2+ $2GSH \rightarrow GSSG + 2\ H_2O$
Glutatyon Redüktaz	GSH-Px vasıtasıyla hidroperoksitlerin indirgenmesi sonucu oluşan Okside Glutatyonun (GSSG) tekrar indirgenmiş Glutatyona (GSH) dönüşümünü kataliz eder.
Glutatyon-S-Transferaz (GST)	Lipid peroksitlere karşı GSH-Px aktivitesi göstererek antioksidan savunma mekanizması oluştururlar.
Katalaz	Hidrojen peroksidi (H_2O_2) ve hidroksil (OH) radikallerinin oluşumunu önlemek için bunları suya ve oksijene parçalar.
Mitokondriyal Sitokrom Oksidaz	Solunumun zincirinin son enzimi olup, Süperoksidi ($O_2^{\cdot -}$) detoksifiye eder

Enzimatik olmayan antioksidanlar

Tablo 4: Enzimatik olmayan (nonenzimatik) antioksidanlar [62].

Antioksidan	Reaksiyonu
Melatonin	Lipofilik özellik göstermesinden dolayı hücrenin hemen hemen bütün organellerine kadar ulaşarak geniş bir dağılım gösteren melatonin, hidroksil ve süperoksit radikallerini tutarak antioksidan etki gösterir.
Seruloplazmin	Ferro demiri (Fe^{+2}) ferri demire (Fe^{+3}) yükseltgeyerek fenton reaksiyonunu ve hidroksil radikali oluşumunu engeller.
Transferrin	Serbest demir iyonlarını bağlayarak fenton reaksiyonunu önler.
Laktoferrin	Düşük pH'lı ortamlardaki demir iyonlarını bağlar.
Glutatyon (GSH)	Karaciğerde sentezlenen bir tripeptittir. Hemoglobinin oksitlenerek methemoglobine dönüşmesini önler. Eritrositleri, lökositleri, göz lensini oksidadif hasara karşı korur.
Sistein	Süperoksit ve hidroksil radikali toplayıcısıdır
Ürik asit	Genelde metal bağlayıcı olarak çalışırken değişik radikalleride toplar.
Glukoz	Hidroksil radikali gidericisidir.
Albümin	HOCI radikalini toplar. Proteini ve metal iyonlarını bağlar.
Bilirubin	Önemli bir peroksil radikali toplayıcısıdır.

Eksojen kaynaklı antioksidanlar: Eksojen antioksidanlar; vitaminler ve ilaç antioksidanları olarak sınıflandırılır [61].

Vitamin antioksidanlar

Tablo 5: Vitamin eksojen antioksidanlar [62].

Antioksidan	**Reaksiyonu**
Vitamin E (alfa-tokoferol)	Süperoksit, hidroksil radikallerini indirger. Membran lipidlerinde çözünerek peroksidasyon zincirini kırar.
B- karoten	Serbest radikal türlerini toplar.
Vitamin C (askorbik asit)	Hidroksil radikal gidericidir ve tokoferolü indirger. Kollagen sentezinde lizin ve prolinin hidroksilasyonu için gereklidir.
Koenzim Q (ubikinon)	Mitokondriyal enerji metabolizmasında görev alan ve bütün canlılarda çeşitli oranlarda bulunan vitamin benzeri antioksidandır. B3 vitamini ile DNA onarımında rol almaktadır. Vücut tarafından sentezlendiği gibi dışardan besinlerle de alınabilir.

İlaç olarak kullanılan antioksidanlar

Tablo 6: İlaç olarak kullanılan eksojen antioksidanlar [61, 63]

Antioksidan	Reaksiyonu
Allopürinol, oksipürinol, pterin aldehit, tungsten	Ksantin oksidaz reaksiyonunda süperoksit üretimini inhibe eder.
Adenozis, lokal anestezikler, kalsiyum kanal blokerleri, nonsteroid anti inflamatuarlar	NADPH oksidaz inhibitörüdürler.
Trolox-C	Vitamin E analoğu olarak görev yapar.
Ebselen, Asetilsistein	Glutatyon peroksidazı (GSH-Px) arttırır.
Mannitol	Hidroksil radikalini toplayıcı etki gösterirler.
Desferroksamin	Serbest ferri demiri (Fe^{+3}) bağlar.
Demir şelatörleri	Hücre içine girip serbest demiri bağlayarak, fenton reaksiyonunu ve hidroksil radikali oluşumunu engeller.

Total oksidan seviye (TOS)

Oksidan moleküller endojen üretilebildiği gibi, çevresel faktörlerle de alınabilirler. Elektron transport sistemi ve NOX, MPO, XO, glikolat ve MAO gibi oksidatif enzimler, major endojen ROS kaynaklarıdır. Ultraviyole ışınlar, sigara dumanı, zehirli gazlar, radyasyon, bazı ilaçlar, kanserojen maddeler ve pestisitler en önemli ekzojen serbest oksijen radikali üretim kaynaklarıdır [64].

Total antioksidan seviye (TAS)

Organizmada oluşan oksidan moleküllerin zararlı etkileri, enzimatik ve nonenzimatik antioksidan moleküller vasıtasıyla önlenir. Antioksidanların serum veya plazma konsantrasyonları laboratuvarlarda ayrı ayrı ölçülebilir. Fakat bu ölçümleri yapmak zaman alıcı, pahalı ve komplike teknikleri gerektirir. Bu nedenle TAS ölçümü yapılması en çok kabul gören yöntemdir. Total antioksidan seviyeyi ölçmek için genellikle bir tip radikal kullanılır ve radikale karşı oluşan antioksidan örnek ölçülür. En sık kullanılan kalorimetrik metotlar 2,2'-azinobise (3-

etilbenzotiazolin-6-sülfonik asit=ABTS) dayalı metotlardır. Ölçümün temel prensibinde indirgenmiş ABTS renksizdir, oksitlenince mavi-yeşil ABTS+ rengini alır. Renkli ABTS oksitleyici bir ajanla muamele edilince indirgenir ve renksiz ABTS formuna tekrar döner (56). Plazmada bilirubin, serbest demiri toplayan transferrin ve seruloplazmin, ürik asit, E vitamini, C vitamini gibi serbest radikalleri tutan zincir kırıcı antioksidanlar bulunmaktadır. Albumin, ürik asit, askorbik asit insan plazmasındaki TAS'ın %85'inden fazlasını oluşturmaktadır. Kanda bilirubin, glutatyon, alfa tokoferol ve beta karoten gibi antioksidan molekülleri albumin, ürik asit ve askorbik asit seviyelerinden daha azdır. Yenidoğanda en önemli antioksidanlar bilirubin ve ürik asittir. C vitamini ve E vitaminide TAS'a önemli katkılar sağlar [65].

2.6. KOROZİF MADDE YANIKLARINDA HİSTOPATOLOJİK DEĞERLENDİRME

Korozif madde yanıkları histopatolojik olarak üç fazda incelenir:

Birinci evre: Akut nekrotik faz (1-4 gün arası) **:** Yoğun inflamasyon, doku proteinlerinin koagülasyonu, nekroz ve mukozal hemoraji bu dönemde değişik derecelerde görülür [47].

İlk 24 saatte kanama, trombüs ve ödemle belirgin inflamasyon oluşur. 48 saat içerisinde submukozal damar trombüsü ile lokal nekroz ve gangrene yol açabilir. Bakteriyel kontaminasyon, küçük intramural apselerin gelişmesine yol açabilir.

İkinci evre: Subakut faz (4-15 gün):

4–15. günler arasını içeren bu faz reparatif faz olarak da bilinmektedir. Nekrotik doku dökülür, ödem azalır ve fibroblastik proliferasyon oluşur. Granülasyon dokusunun geliştiği, kollajen depolanmasının başladığı ve neovaskülarizasyonun eşlik ettiği bu dönem, özofagus dokusunun gerilime en hassas ve zayıf olduğu zaman olduğu için endoskopiden kaçınılması gerekir [66].

***Üçüncü evre: Skatrizasyon fazı (15-28)*:**

Üçüncü haftada mukozal reepitelizasyonun başladığı, fibroblastik proliferasyonun artarak submukoza ve muskularis eksternada striktür formasyonunun görüldüğü evredir. Başlangıçta sellüler ve vasküler olan granülasyon dokusu, kollagenden zengin hale gelir. Oluşan hasarın onarımı 3. haftanın sonunda biter. Bu dönemde dairesel ve longitudinal kontraksiyonlar gelişerek özofagusun çapında daralma ve aynı zamanda da boyunda kısalma görülür. Bu evrede striktürlerin oluşmasında ve gelişmesinde kollajen üretimi kilit rol oynar. Fibrozis ve kollagen birikimi aylarca devam eder, bu nedenle striktür gelişimi 3. haftadan itibaren başlayıp bir yıla kadar uzayabilir [46].

2.7. KLİNİK

Korozif madde alımı sonrasında, erken dönemde hiçbir belirti olmayabilir. Korozif madde içen çocuklar ağızdan salya akma, disfaji, retrosternal ağrı, karın ağrısı, stridor, burun kanadı solunumu ve interkostal çekilme gibi üst solunum yolları veya özofagus hasarını gösteren yakınma ve bulgularla getirilebilir [45, 67]. Kusma ve hematemez daha çok özofagus hasarının göstergesidir, ancak bazen üst solunum yolları zedelenmesine de eşlik edebilir [68]. Üst solunum yollarına ait bulgular genellikle hemen ortaya çıkarsa da, toz halinde korozif maddeler alınması durumunda 1-2 saatlik gecikme görülebilir [45].

Disfaji, korozif madde içilmesinden sonra sık görülen bir semptomdur, özofagus hasarına bağlı olarak peristaltik hareketlerdeki değişim sonucunda gelişir ve ağır özofagus hasarı olmadan da görülebilir. Akut dönemden sonra halen devam ediyor olması, derin kas tabakalarında gelişen fibrozis lehine bulgudur [69].

Semptomların şiddeti ve ağız çevresinde saptanan yanıkların varlığı, özofagus hasarının şiddeti için tek başına güvenilir bir gösterge değildir [70, 71]. Ağız ve farinkste yanık bulgusu olmadan da özofagusta yanık olabileceği gösterilmiştir [72]. Özellikle ciddi ağrı, solunum sıkıntısı, taşikardi, yükselen ateş, lökositoz, abdominal hassasiyet ve gelişen şok tablosu yanığın şiddetli olduğunun ve organ perforasyonu ile beraber ölümcül komplikasyonların da geliştiğinin habercisidir [73, 74].

2.8. TANI

Korozif madde alımında, erken tanı ve tedavi prognozu etkileyen önemli faktörlerdendir. Ağız yaraları ve tükürüğün yutulamaması tipik bulgulardır, ancak, anamnezde korozif madde ile temas varsa, bu bulguların olmaması özofagus yanığı olmadığını göstermez. Bütün pozitif anamnezli hastalarda aksi kanıtlanıncaya kadar hastaya "yanık var" muamelesi yapılmalıdır [33]. Öyküde özellikle içilen maddenin özelliği ve miktarı sorgulanmalı, mümkünse madde istenerek kimyasal özellikleri belirlenmelidir.

Korozif madde alımı ile başvuran hastada özofagusun yanığa katılıp katılmadığının anlaşılmasının tek yolu özofagoskopi yapılmasıdır. Yutulan maddenin bilinmediği ve yanık bulgularının tespit edildiği olgularda ilk 24-48 saat içerisinde endoskopinin endike olduğu yaygın şekilde kabul edilmiştir [75]. Ancak endoskopik olarak yapılmaya çalışılan yanık derecelendirilmesi güvenli olmayabilir, klinik gidiş ile paralellik göstermeyebilir. Çünkü yaralanmanın özofagoskopik görüntüsüne bakarak hasarın derinliğinin saptanması mümkün değildir [33].

Birçok klinikte fleksible özofagoskop ile elde edilen sonuçlara göre özofagus yanıklarının evrelendirilmesinde *Di Costanzo* ve arkadaşlarının tanımladığı dereceleme sistemi kullanılmaktadır [17, 18, 76]. (Tablo 7).

Tablo 7: *Di Costanzo* Derecelendirme Sistemi

Grade 0	Normal
Grade I	Mukozal ödem ve hiperemi
Grade IIa	Hemoraji, erozyon, yüzeyel ülserler, eksudatif membranlar
Grade IIb	Gr IIa bulguları+ derin ve yuvarlak ülserler
Grade IIIa	Siyah-gri renkli yanık alanları, yer yer nekrotik alanlar
Grade IIIb	Geniş nekrotik alanlar

Radyolojik çalışmalar, özellikle akut komplikasyonların değerlendirilmesi için tanıda yardımcıdır. Postero–anterior ve lateral toraks grafileri ile ayakta direkt karın grafileri akciğerler ve mediastenin değerlendirilmesi, özofagus ya da mide perforasyonu gibi komplikasyonların tanınması açısından değerlidir. Yirmibirinci günden sonra çekilen kontrastlı pasaj incelemesi ile özofagus motilitesi, lümen kalibrasyonu, mide çıkışı ve iyileşmenin seyri değerlendirilip, uygun tedavi yönteminin seçilmesi planlanabilir [77].

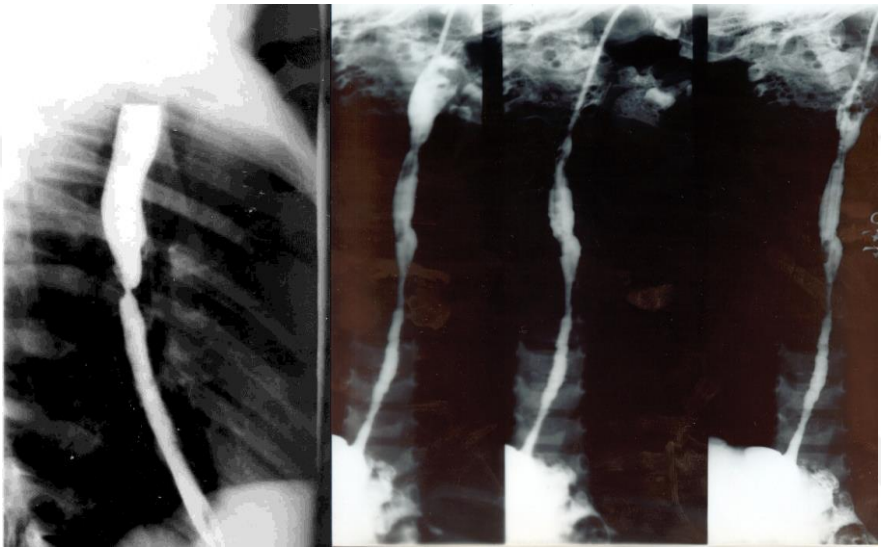

Resim 3. Korozif madde alımına bağlı gelişen striktürlerin özofagogramdaki görüntüleri

2.9. TEDAVİ

Akut ve kronik fazdaki tedavi yaklaşımları farklılık göstermektedir. Akut fazda hayatı tehdit edici komplikasyonlara ve inflamasyon sürecine yönelik tedavi yapılırken, kronik fazda ise striktür ve bunun sonuçlarına göre tedavi planlanmalıdır.

Akut faz

Solunum yollarının açık tutulması ve kardiovasküler dengenin sağlanması önceliklidir. Korozif madde alım şüphesi olması durumunda, asla nasogastrik sonda takılarak mide lavajı yapılmamalı ve hasta kusturulmaya çalışılmamalıdır. Korozif maddenin yutulurken aspire edilmesi veya daha sonra özofagustaki ödeme bağlı

olarak gelişebilecek aspirasyon kökenli akciğer enfeksiyonlarının önlenmesi amaçlı hastalara geniş spektrumlu antibiyotikler başlanmalıdır. Antibiyotik tedavisinin özofagustaki yaranın iyileşmesine doğrudan etkisi yoktur [33].

İlk 72 saat içinde inflamatuvar reaksiyonun minumumda tutulmasında en başarılı strateji bu süre içinde ağızdan hiçbir şey verilmemesi gibi görünmektedir. İlk üç günden sonra (ilk 72 saat), süt ağırlıklı ve protein ve kalori bakımından zenginleştirilmiş bir sıvı diyet başlanır, 21 gün devam edilir. Ekmek, bisküvi gibi granüllü gıdalar, granülasyon dokusu içinde takılarak granülasyonu, nedbeleşmeyi ve sonuçta lümendeki daralmayı arttıracağından bu süre içerisinde kesinlikle yasaklanmalıdır [33].

Sistemik steroid uygulanması, korozif özofagus yaralanmalarının tedavisinde en çok tartışma yaratan yöntemdir. Antiinflamatuar ilaç olan steroidler yaranın gerilme gücünü, epitelizasyon hızını ve neovaskülarizasyonu azaltarak yara kontraksiyonunu inhibe eder. Bazı çalışmaların sonuçlarına göre ise kortikosteroid kullanımının yararlı olmadığı, tedavi ne olursa olsun korozif özofagus yaralanmalarında %20-38 civarında değişen oranda striktür geliştiği, striktür gelişiminin sadece yanığın ağırlık derecesi ile ilişkili olduğu öne sürülmüştür [68, 78]. Ayrıca kortikosteroid kullanımının striktür ve perforasyon gelişme riskinin yüksek olduğu üçüncü derece yanıklarda septik komplikasyonları arttırdığı ve perforasyon bulgularını gizlediği için önermeyen yayınlar da mevcuttur. Bununla birlikte bazı yazarlar da birinci ve ikinci derece özofagus yanıklarında kortikosteroid kullanılması durumunda %0–25, kullanılmadığı durumda ise %88 oranında striktür geliştiğini bildirmişlerdir [79, 80].

Kronik Faz

21. günden itibaren özofagusun iyileşmesi tamamlanarak kronik iyileşme fazı başlayacağından, özofagografi tetkiki yapılarak özofagus anatomisi ve fizyolojisi ortaya konmalıdır. Gerekli durumlarda hastaya genel anestezi altında özofagoskopi yapılmalı ve darlık gözlendiğinde ise lümenin açık tutulması için hastalar dilatasyon programına alınmalıdır [81]. Dilatasyonlar, anterograd ya da retrograd yolla yapılabilir, Cheliaver Jackson'ın 1902'de distalden aydınlatmalı özofagoskopu icat etmesiyle dilatasyonlar antegrad olarak ve striktür görülerek yapılmaya başlanmıştır. Tucker, 1924'te gastrostomi yapılan hastalarda retrograd dilatasyonu geliştirmiştir

[82]. 1981 yılında London tarafından tanımlanan endoskopik ve radyolojik kontrollü balon dilatasyonu yöntemi ile anterograd ve retrograd dilatasyonların aksiyal itici veya çekici kuvvet uygulamalarından farklı olarak, daralan segment radial ve uniform olarak genişletilebilmektedir [16]. Dilatasyonlar başlangıçta sık aralıklarla yapılmalıdır. Tipik olgularda ilk dilatasyonların üç ay içinde duruma göre 1-3 haftada bir, daha sonra sıklık azaltılarak 1, 2 ve 3 aylık aralarla bir yıla kadar yapılması önerilmektedir. Hastalar yanık sonrası beş yıl boyunca da takipten çıkarılmamalıdır [18, 81]. Bütün dilatasyon yöntemlerinde tedavi sırasında ve sonrasında özofagus perforasyonu, trakeoözofageal fistül, mediastinit, ampiyem, peritonit, bakteriyemi ve beyin apsesi en çok gelişen komplikasyonlar olarak bildirilmiştir [17, 18].

Özofagus yanıklarına bağlı darlıkların klasik tedavisi aralıklı dilatasyonlardır. Belirgin striktür gelişmiş olgularda ise, dilatasyon başarısız kalabilmektedir. İntaluminal stent uygulaması, devamlı dilatasyon tekniği olarak kabul edilmektedir ve bu yöntem ile bütün remodelizasyon periyodu aralıksız olarak etki altına alınabilmektedir [17].

Özofagus darlıklarında diltasyonlar ile sonuç alınamayan olgularda son aşama özofagoplastidir ve yalnızca lümeni tamamen kaybolmuş hastalara saklanmalıdır. Özofagus kullanılamayacak kadar tahrip olmuşsa ve daralmış özofagusun lümeni bilinen bütün yöntemler denenmesine rağmen açık tutulamıyorsa, gastrointestinal kanalın bir başka yerinden alınan tübüler bir yapı ile daralan kısmın devre dışı bırakılması mümkündür. Bu amaçla kullanılabilecek cerrahi yöntemler, sağ veya sol kolon segmetleri kullanılarak yapılan retrosternal veya retrohiler kolon transpozisyonu, izoperistaltik veya ters gastrik tüpler ve gastrik transpozisyon veya çocuklarda pek popüler olmamakla birlikte jejunal transplantlardır. Bu girişimlerin bazıları bütün torasik özofagus devre dışı bırakılacak şekilde, bazıları da daralan segment çıkarıldıktan sonra greftin sağlam özofagus uçları arasına yerleştirilmesiyle yapılır [33]. Özofagusun yerini alacak doku çocuğun yeterli beslenmesini sağlayacak fonksiyonu gösterebilmeli, çocukla birlikte gelişebilmelidir. Ayrıca reflü olduğu zaman asite karşı dirençli olmalı, solunum ve kardiyak fonksiyonları olumsuz etkilememelidir [83, 84]. Özofageal replasman sonrasında erken dönemde; solunum yetmezliği, pnömoni, greft iskemisi, anastomoz kaçağı gibi komplikasyonlar

gelişebilirken, geç dönemde ise aspirasyon pnömonisi, anastomoz darlığı, mukosel, ince barsak obstrüksiyonu ve reflü görülebilecek komplikasyonlar arasındadır.

Tablo 8: Özofagus yanığı tarihçesi

Smith cerrahi papirüsü	M.Ö 3000-2500	Gırtlakta delici yaralanmaya bağlı ağzı açık yara tanımladı.
Çin	M.Ö 1000	Özofagus kanserine bağlı yutma güçlüğünü tanımladı.
Aristo	M.Ö 384-322	Özofagusun adını "uzunluk ve darlığından" aldığını öne sürdü.
Gallen	M.S 130-200	Büyümenin özofagus tıkanıklığının nedeni olduğunu söz etti.
Willis	1679	Akalazya hastalığını ilk kez tanımladı ve tedavi amacıyla dilatasyon yaptı.
Monroe	1670-1740	Trakeası özofagusu yaralanmış bir hastada trakeayı ve özofagusu onardı.
Gaursald ve Ronald	1750	Özofagotomi ve yabancı cisim çıkartılmasından söz ettiler.
Taranget	1786	Servikal özofagus darlıklarından bahsetti.
Cheever	1867	Başarılı özofagotomiler yaptı.
Billroth	1871	Özofagus darlıkları üzerinde çalıştı.
Mikulicz-Radecki	1881	Özofagoskop ve gastroskopu geliştirdi.
Groos	1884	Özofagus darlıklarını tedavi etti.
Bircher	1894	Antetorasik deri tüpü ile torasik özofagusa bypass yaptı.
Chevalier Jackson	1902	İlk kez distalden aydınlatmalı özofagoskopu geliştirdiğinde darlıkların görülerek anterograd dilatasyon yapılması gerektiğini vurguladı.
Roux	1907	İlk jejunal interpozisyonu geliştirdi.
Salzer	1920	İlk defa özofagus dilatasyonunu tanımladı.
Lundblod	1921	Çocuklarda ilk kez koloözofageal replasmanı gerçekleştirdi.
Tucker	1924	Retrograd dilatasyonu tanımladı.
	1950	Özofagus yanıklarında steroidlerin etkisi araştırılmaya başlandı.
Fell	1966	İntraluminal stent uyguladı.
Ashcraft ve Holder	1969	İntralezyoner steroid tedavisini uyguladı.
London	1981	Özofagus darlıklarında balon dilatasyonu tarif etti.

2.10. HESPERİDİN

Saf hesperidin (HES), uzun saça benzer iğneler halinde açık veya koyu sarı renkte bulunur. Molekül formülü $C_{18}H_{34}O_{15}$ olup molekül ağırlığı 610.57 daltondur. Erime noktası 258-262ºC'ye kadar değişmektedir. Doğal bir flavonoid olan HES bir aglikon hesperetin veya metil eriodiktiyol ve buna ek olarak bir disakkarit rutinozdan oluşur [85]. Birer mol ramnoz ve glikozdan oluşan hesperidin ve neohesperidin adlı iki izomerden birinin tatsız diğerinin acı olmasında bu şekerlerin birbirlerine bağlanma biçimleri rol oynamaktadır [86].

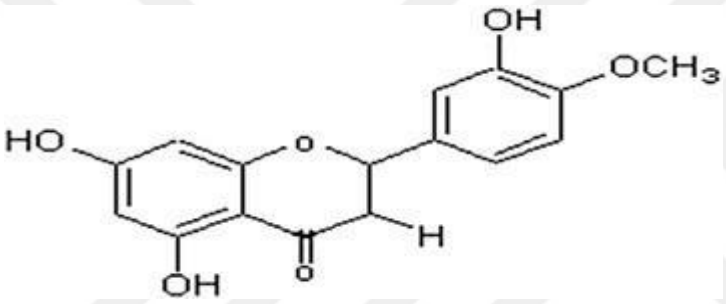

Şekil 5. Hesperidinin yapısı

Flavonoidler, bitkisel kökenli bileşiklerdir, yenilebilen meyvelerde, yapraklı sebzelerde, bitki köklerinde, baharatlarda, tohumlarda, çayda, kahvede, kırmızı şarap ve birada bulunurlar. Yaklaşık 4000 farklı flavonoid tespit edilmiştir [87]. Genel olarak besinlerdeki flavonoidlerin ince barsak florasında bulunan bakteriler tarafından degredasyona uğratıldığı ve kolona ulaştığı düşünülmektedir. HES, tek başına absorbe olmazken, glikolizasyonu sonucu absorbe edilebilir duruma gelir. Barsaktaki bakteri enzimlerince hidrolize edildikten sonra absorbe edilmektedir. Aglikonu olan hesperetine konjuge olur. Bu aglikon idrar ve plazmada glukronit ve sülfoglukronit halde bulunur. Sülfoglukronit ve çok az da serbest aglikon halinde idrarla atılır [88].

HES antimikrobiyal, antiviral, antihipertansif, hipolipidemik, antiülserojen, antineoplastik, antiinflamatuvar, antioksidan, antihepatotoksik ve antiallerjik etkiler gibi geniş farmakolojik etkilere sahiptir [89]. Elektron ve proton transfer

reaksiyonundaki süperoksit radikalini azalttığı bulunmuştur. Flavonoidlerin farelerdeki inflamasyon modellerinde, inflamasyonun proliferatif ve eksudatif fazında etkili olduğu görülmüştür. HES; vitamin E'ye benzer etkileri olan, O_2-, OH- ve H_2O_2 gibi serbest oksijen radikallerini yok etme potansiyeli yüksek, güçlü bir antioksidan ajandır [90, 91]. Flavonoidlerin antioksidan etkinliği hidroksil gruplarının sayısına ve pozisyonuna bağlıdır. Prostoglandinler gibi nötrofil kemotaksisini indükleyen preinflamatuar mediatörlerin etkilerini de inhibe eder [92]. HES askorbik asit sentezinde de rol oynamaktadır [92]. İnflamasyonun deneysel modellerinde akut ve kronik fazları inhibe etmektedir. Günümüzde HES klinikte mikrokapiller düzenleyici alt ekstremite venöz yetmezliği ve hemoroid gibi venöz sistem hastalıklarında kullanılmaktadır [92]. Venöz tonusu arttırıcı, kapiller rezistansı ve kapiller permeabiliteyi düzenleyici ve lenfatik drenajı arttırıcı etkileri bilinmektedir. Ayrıca serbest radikal tutucu ve lökosit adheransını azaltıcı etkilerinin olduğunu belirten çalışmalar da mevcuttur.

3. GEREÇ VE YÖNTEMLER

Çalışmamız Kobay Deney Hayvanları Laboratuarı Yerel Etik Kuruludan 08.01.2016 tarih ve 162 onay numarası ile alınan hayvan deneyi etik kurul kararının ardından Kobay Deney Hayvanları Laboratuar'ında gerçekleştirildi. Histopatolojik analizler Destek Veteriner Patoloji Laboratuvarı, biyokimyasal çalışmalar Yıldırım Beyazıt Üniversitesi Tıp Fakültesi Biyokimya Anabilim Dalı tarafından yapıldı. Denek sayısı en az sayıda tutulmaya çalışılmış ve bu sayı istatistiksel olarak desteklenmiştir. Deney süresince 1986'da kabul edilen Strazburg hayvan hakları evrensel beyannamesi gözetilmiştir.

3.1. DENEKLER

Bu çalışmada ağırlıkları 220±20 gr olan 29 adet dişi Wistar-Albino rat çalışmaya dahil edildi. Deney, 22-24°C ve sabit nem ortamında, 12 saat aydınlık, 12 saat karanlık standart laboratuvar koşullarında gerçekleştirildi. Hayvanlar, işlemden 12 saat öncesine kadar standart beslendi. İşlem öncesi 12 saat ve sonrası ilk 12 saat sadece peroral su verilirken, denekler deney süresince su ve standart sıçan yemi ile beslendi.

Tüm işlemler genel anestezi altında ve steril koşullarda gerçekleştirildi.

3.2. YANIK MODELİ

Çalışmanın planlanması aşamasında öncelikle literatür destekli pilot çalışma ile yanık oluşup oluşmadığı incelendi. Bu özofagus yanık modeli literatürdeki klasik Gehanno ve Guedon örnek alınarak oluşturulmuştur [93, 94]. Pilot çalışmada %25'lik Sodyum Hidroksit (NaOH) (Akay Kimya AŞ, Ankara) ile yanık oluşturuldu. İşlem sonrası 3 saat sonra denek histopatoloji için sakrifiye edildi. Hematoxylin Eosine (H&E) boyası ile boyaması yapılan doku örnekleri değerlendirildi. Mukoza ve submukoza tabakalarında tama yakın kayıp olduğu, muskuler tabakada da belirgin hasar oluştuğu görüldü (Resim 4). Pilot çalışmada elde edilen veriler ışığı altında

deneye başlandı. İlaç uygulamaları intraperitoneal (İP) olarak yapılmış ve çalışmada Hesperidin (Sigma Aldrich, USA) kullanılmıştır. HES distile su içinde çözülerek %1 (v/w) lik solüsyon hazırlanmış ve 100 mg/kg dozunda İP olarak enjekte edilmiştir. HES solüsyonu deney süresince +4°C de ışıktan korunarak saklanmıştır.

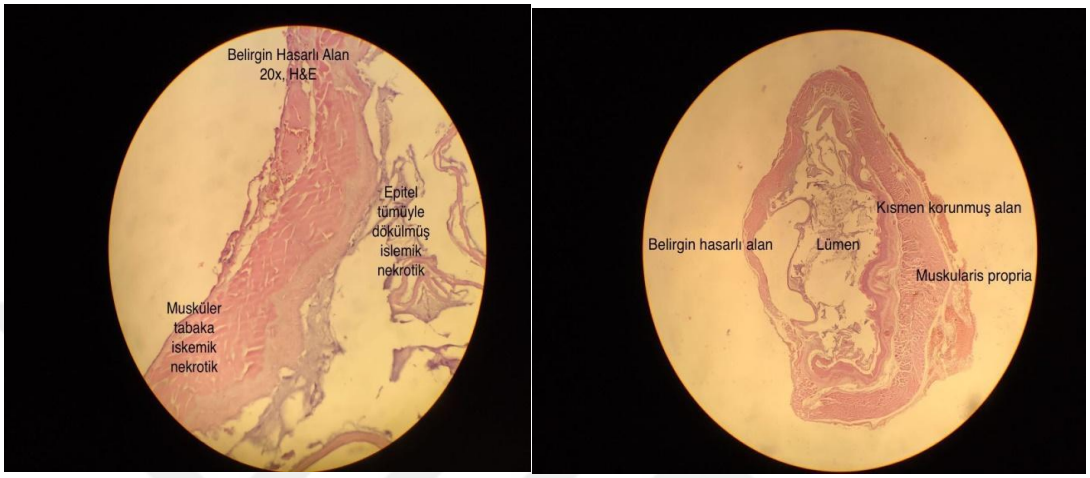

Resim 4. Ön çalışmada kullanılan deneğin özofagusunda mukoza, submukoza ve kas tabakasındaki hasarın görünümü: Epitelin tümüyle dökülmüş, iskemik ve nekrotik olduğu izlenmektedir. Musküler tabakada nükleuslar iskemiye sekonder silinmiş olup, izlenmemektedir (H&E,x20).

Denekler işlem öncesi tartıldı. Genel anestezi amacıyla 50 mg/kg ketamin hidroklorür (Ketalar®; Pfizer, USA) ve 5 mg/kg xylazine hidroklorür (Rompun®; Bayer, Germany) intamuskuler olarak uygulandı. Karın bölgesi tıraşlanarak operasyon bölgesi temizlendi. Aspirasyon riskini azaltmak amacıyla 30 derece eğimle hazırlanan ameliyat tahtasına sırt üstü yatırılan rat dört ekstremiteden tespit edildi. Karın cildi %10 povidon iyot ile temizlendi. Ksifoidin altından başlayan yaklaşık 3 cm'lik orta hat kesisi ile laparatomi yapılarak 2 cm'lik özofagus segmenti izole edildi (Resim 5). 4/0 ipek ile üst kısım bağlanıp 26 Gauge kanül (Enfancie portsuz I.V. Kanül-mor 26 G) mideden ilerletilerek, hazırlanan özofagus segmenti kanüle edildi. İlerletilen kanül üzerinden özofagusun alt ucu bağlanarak, %25'lik NaOH kanül içerisinden, özofagus duvarının şeffaflaştığı gözlenene kadar 1 dakika süreyle verildi (Resim 6). Ardından verilen NaOH aspire edildi, aynı yolla bir dakika süreyle serum fizyolojik ile izole segment yıkandı. Daha sonra tespitler çözülüp

kanül çıkarıldı. Takiben deneklerin karnı 4/0 polidioksanon ile kapatıldı. Denekler işlem sonrası ilk 12 saat sadece suyla, kalan deney süresince su ve standart sıçan yemi ile beslendiler.



Resim 5. Distal özofagusun işlem öncesi hazırlanması

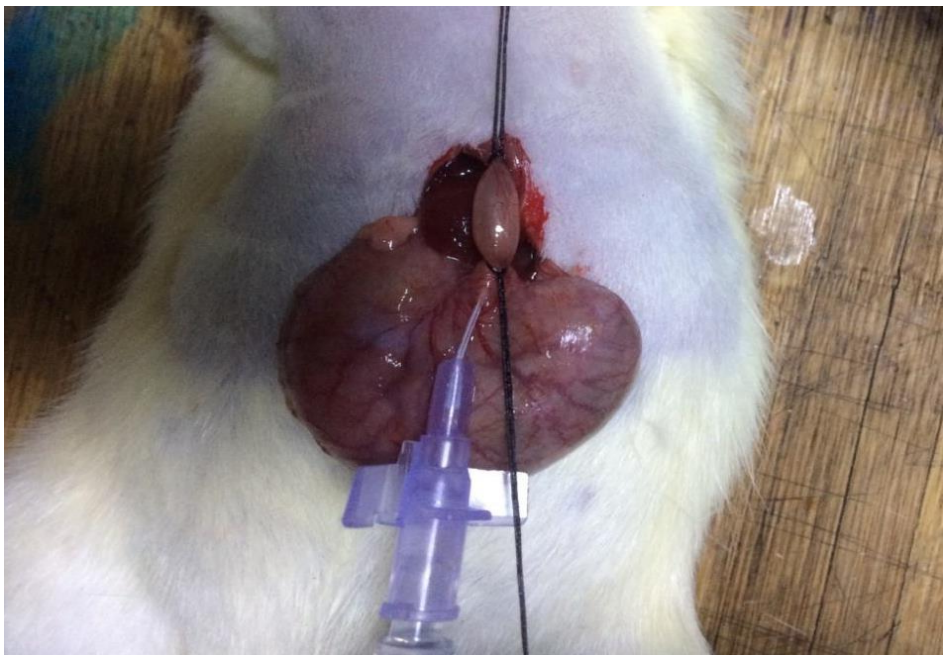

Resim 6. İzole distal özofagus segmentinin duvarı şeffaf görülünceye kadar % 20'lik sodyum hidroksit (NaOH) ile doldurulması

3.3. GRUPLAR

Çalışmada kullanılan 29 adet rat, üç ana gruba ayrılmış olup gruplar kendi içinde 14. ve 21. günler olmak üzere sakrifikasyon günlerine göre iki alt gruba ayrıldı (Tablo 9). HES, tedavi gruplarında laparatomi sonrasında 1. saatte intraperitoneal olarak 100 mg/kg/gün dozunda uygulanmaya başlandı ve deney süresince her gün aynı dozda verilmeye devam edildi.

Sham Grubu (Grup 1):

5 adet ratta laparatomi ile yanık oluşturulmadı, özofagus serum fizyolojik ile yıkandı.

Yanık+HES- Gruplar (Grup 2, Grup 4)

Yanık oluşturulup tedavi verilmeyen 12 adet rat sakrifikasyon günlerine göre 14. (Grup 2) ve 21. gün (Grup 4) olmak üzere iki alt gruba ayrıldı.

Yanık+HES+Gruplar (Grup 3, Grup 5)

Yanık oluşturulup tedavi verilen 12 adet rat sakrifikasyon günlerine göre 14. (Grup 3) ve 21. gün (Grup 5) olmak üzere iki alt gruba ayrıldı.

Tablo 9: Deney Grupları

Gruplar	**Sakrifikasyon zamanı**	**İşlem yapılan denek sayısı**	**Sakrifiye edilen denek sayısı**	**Yanık durumu**
Sham (Grup 1)	21. gün	5	5	Yok
Yanık+HES-14 (Grup 2)	14. gün	6	4	Var
Yanık+HES+14 (Grup 3)	14. gün	6	6	Var
Yanık+HES-21 (Grup 4)	21. gün	6	4	Var
Yanık+HES+21 (Grup 5)	21. gün	6	5	Var

3.3.1. Sham Grubu

Bu grupta yer alan 5 adet denekte özofageal hasar oluşturulmadı. İzole edilen özofagus segmenti 1 dakika süreyle serum fizyolojik ile yıkandı. Sonrasında herhangi bir tedavi uygulanmadı. İşlem sonrasında ratlara ilk 12 saat sadece su verilirken, deneyin kalan süresince su ve standart sıçan yemi ile beslendiler. Ratlardan 21. günde eter inhalasyonu sonrası intrakardiyak kan örneği alındı. Servikal dislokasyon yöntemi ile sakrifiye edildikten sonra aynı insizyondan girilip laparotomi yapıldı. 2 cm'lik distal özofagus segmenti izole edilerek bir miktar mideyi de içerecek şekilde alınan doku örnekleri transvers planda iki parçaya bölündü. Histopatolojik inceleme amaçlı %10'luk formaldehit içine, biyokimyasal çalışmalar için kuru tüpe alınan örnekler -80°C'de saklandı.

Biyokimyasal analiz için alınan kan örnekleri 5 dakika 2000 devirde santrifüj edilerek ayrılan serum örnekleri -80°C'de saklandı.

3.3.2 Yanık+HES- Gruplar

Toplam 12 adet ratta %25'lik NaOH ile distal 2 cm'lik özofagus segmentinde 1 dakika süreyle yanık oluşturuldu. Ardından izole özofagus segmenti 1 dakika serum fizyolojik ile yıkanarak sırasıyla üst ve alt özofagus tespit sütürleri alınarak kanül çıkarıldı. İşlem sonrasında herhangi bir tedavi uygulanmadı. Sakrifikasyon günlerine göre, Grup 2 (tedavi verilmeyip 14 gün sonrasında sakrifiye edilen denekler) ve Grup 4 (tedavi verilmeyip 21 gün sonrasında sakrifiye edilen denekler) olmak üzere iki alt gruba ayrıldı. Her iki grupta da işlem sonrası 1. ve 2. günlerde olmak üzere, toplam 4 adet rat kaybedildi. Bu ratlara otopsi yapılmadı. Kanlı kusmaları olması nedeniyle muhtemelen özofagustaki tam kat perforasyona bağlı ölümlerin gerçekleştiği düşünüldü. Gruplar sırasıyla 14 ve 21 gün sonunda aynı yöntem uygulanarak sakrifiye edildi. Bu grupta da örnekler aynı şekilde alınarak biyokimyasal ve histopatolojik çalışma için saklandı.

3.3.3. Yanık+HES+ Gruplar

Bu gruplarda da aynı şekilde yanık oluşturuldu, işlem sonrası 2. saatte deneklere hesperidin tedavisi başlandı.

Hesperidin, distile su içinde çözülerek %1'lik (v/w) solüsyon hazırlanmış ve 0,1 gr/kg dozunda intraperitoneal olarak enjekte edilmiştir. Hesperidin solusyonu deney süresince +4°C'de ışıktan korunarak saklanmıştır.

Grup 3 (tedavi verilip 14 gün sonrasında sakrifiye edilen denekler) ve Grup 5 (tedavi verilip 21 gün sonrasında sakrifiye edilen denekler) olmak üzere iki alt gruba ayrıldı. Grup 3'de 1 adet rat işlem sonrası 2. saatte anestezi komplikasyonuna bağlı kaybedildi. Tedaviye sakrifikasyon aşamasına kadar her gün aynı dozda her iki alt grupta da devam edildi. Denekler 14. ve 21. günde sakrifiye edilerek kan ve doku örnekleri alındı. Biyokimyasal ve histopatolojik analiz için saklandı.

3.4. HİSTOPATOLOJİK DEĞERLENDİRME

Histopatolojik analizler için özofagus dokuları %10'luk tamponlu formol solüsyonu içinde en az 24 saat tespit edildi. Tespit olan dokular rutin patoloji doku takip sistemi ile takip edildi (Shandon Citadel, Almanya). Dokular formol solüsyonu içinden çıkarılarak akar çeşme suyunda 6 saat boyunca yıkandı. Sonrasında sırasıyla %50, %70, %96 ve absolü alkol serilerinde 2 saat süreyle tutuldu, sonrasında 2 saat boyunca Ksilen ile muamele edilen dokular en son parafine getirilerek 2 saat parafinde tutularak parafin bloklara gömüldü. Parafin bloklar mikrotom ile 4-5 mikron kalınlığında kesildi (Microm HM 325, Almanya) ve adeziv lam üzerine alındı. Kesitler, histopatolojik analizlerin yapılması için rutin H&E boyaması yapılarak değerlendirildi. H&E boyaması yapılan kesitlerde ışık mikroskobu (Leica DMRB, Almanya) altında Microvisioneer (MWSI) (Almanya) manuel preparat tarama yazılımı ile tarandı ve Pathcore-Sedeen dijital image viewer (Kanada) ile görüntülendi ve çekilen dijital imajlar üzerinde ImageJ (versiyon 1.46) yazılımı kullanılarak yapıldı. Değerler kalibre edilen yazılım ile mikrometre cinsinden ölçüldü ve istatistiksel analizler için kaydedildi. Histopatolojik incelemede lezyonların derecesi; inflamasyon, fibrozis ve nekroz varlığı incelenerek derecelendirildi. Buna göre bulgular aşağıdaki gibi derecelendirildi ve skorlandı.

Tablo 10: İnflamasyon skorlaması

Grade	Lezyon	Skor puanı
Grade 0	İnflamasyon yok	**0**
Grade 1	Mukozal - submukozal inflamatuar reaksiyon	**1**
Grade 2	Mukoza, submukoza ve muskularis propriada inflamatuar reaksiyon	**2**
Grade 3	Adventisya dahil özofagus duvarının tüm katlarında inflamatuar reaksiyon	**3**

Tablo 11: Fibrozis skorlaması

Grade	Lezyon	Skor Puanı
Grade 0	Fibrozis yok (normal olarak mukoza ve submukozada gevşek bağ dokusu izlenir)	0
Grade 1	Mukoza ve submukozada artmış fibroblast proliferasyonu	1
Grade 2	Mukoza ve submukoza yanı sıra muskularis propria tabakasını da kısmen veya tamamen ortadan kaldıran artmış fibroblast proliferasyonu	2
Grade 3	Adventisya dahil özofagus duvarının tüm katlarında artmış fibroblast proliferasyonu	3

Tablo 12: Nekroz skorlaması

Grade	Lezyon	Skor Puanı
Grade 0	Nekroz yok	0
Grade 1	Mukozal yüzey epitelinde erozyon - nekroz	1
Grade 2	Mukoza ve submukozayı kısmen veya tamamen içeren nekroz	2
Grade 3	Mukoza ve muskular mukozanın yanı sıra muskularis propriayı da kısmen veya tamamen içeren nekroz	3

Özofagusta oluşan stenozun derecesinin göstermek için Stenoz index'i hesaplandı. Bunun için aşağıdaki formül kulanıldı.

Stenoz indeksi (SI): Duvar kalınlığı / Lümen çapı

Mikroskopik incelemede kesitlerin tüm yüzeyi taranarak oluşturulan tüm kesit görüntüsünden faydalanıldı. Özofagus duvar kalınlığı en kalın kesiminden ve lümen çapı da lümenin en geniş olan yerinden ölçülerek kaydedildi (Resim 7).

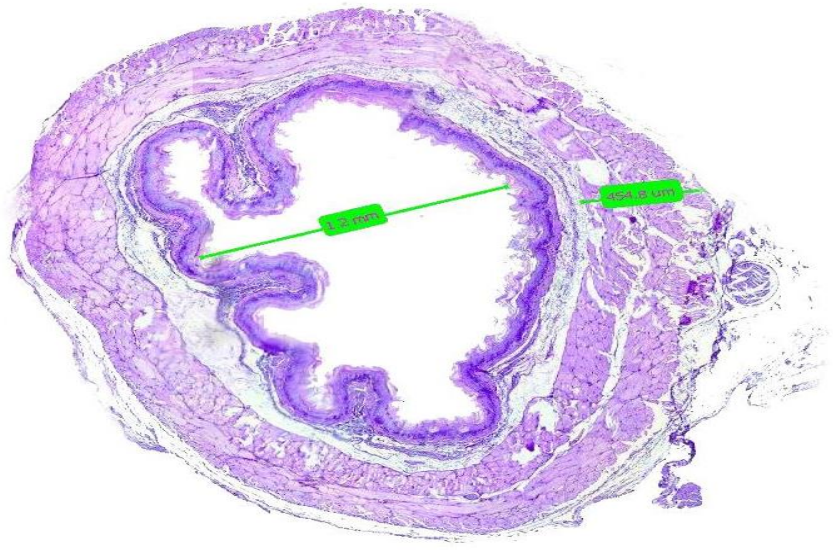

Resim 7. Stenoz indeksi ölçümü için lümenin en geniş yerinden ve özofagus katmalarının en kalın olduğu yerden alınan ölçüm örneği (H&Ex100).

3.5. BİYOKİMYASAL DEĞERLENDİRME

Total Antioksidan Kapasite (TAS) ve Total Oksidan Seviyesi (TOS) analizleri için düz tüpe alınan kan örnekleri 2000 rpm'de 5 dakika santrifüj edildi, serum kısmı ayrıldı. Doku örnekleri kuru tüpe alındı. Tüm örnekler çalışma gününe kadar -80°C'de saklandı.

3.5.1 Total antioksidan kapasitesinin (TAK) belirlenmesi

Total antioksidan kapasite düzeyleri ticari kitler kullanılarak spektrofotometrik ölçüm yapıldı (Rel Assay Diagnostics, Ankara, Türkiye). Bu yöntem, daha kararlı bir durumda ve koyu mavi-yeşil renkli ABTS radikalinin ortamda bulunan antioksidanlarla orantılı olarak renginin kaybolması temeline dayanır. Ortamdaki antioksidanlar arttıkça renk kaybı da artmaktadır. Hesaplamalar hazır standart kite göre yapıldı ve sonuçlar mmol Trolox Eq/L şeklinde ifade edildi [95].

3.5.2 Total oksidatif durumunun (TOS) belirlenmesi

Total oksidan seviyesi düzeyleri ticari kitler kullanılarak spektrofotometrik ölçüm yapıldı (Rel Assay Diagnostics, Ankara, Türkiye). Bu yeni yöntem örnekteki oksidanların ferröz iyon-şelatör kompleksini ferrik iyonlara okside etmesi ve oluşan ferrik iyonların asidik ortamda kromojen madde ile renk oluşturması esasına dayanan Erel'in metodu ile yapıldı [96]. Oluşan rengin koyuluğuna göre spektrofotometrik ölçüm yapılır. Bu ölçüm ortamda bulunan oksidan moleküllerin toplamını yansıtır. Sonuçlar mmol H2O2 Eq/L olarak ifade edildi.

3.6. İSTATİSTİKSEL DEĞERLENDİRME

Özofagus SI, inflamasyon, fibrozis ve nekroz skoru istatistiksel analizleri ve gruplar arası karşılaştırma Graphpad prism 7,0 yazılımı kullanılarak Kruskal-Wallis testi ve Dunn's çoklu karşılaştırma testi ile yapıldı. Sonuçlar $p < 0,05$ değeri temel alınarak değerlendirildi. Biyokimya verilerin analizi IBM SPSS Statistics 17.0 (IBM

Corporation, Armonk, NY, USA) paket programında yapıldı. Sürekli sayısal değişkenlerin dağılımının normale yakın olup olmadığı Shapiro-Wilk testi ile varyansların homojenliği ise Levene testiyle araştırıldı. Tanımlayıcı istatistikler sürekli sayısal değişkenler için ortalama ± standart sapma ya da medyan (25.-75.) yüzdelik biçiminde ifade edildi. Gruplar içerisinde başlangıç ile çalışma sonu ortalama vücut ağırlıkları yönünden istatistiksel olarak anlamlı fark olup olmadığı Bağımlı-t testi ile değerlendirildi. Gruplar arasında parametrik test istatistiği varsayımlarının sağlandığı sürekli sayısal değişkenler yönünden farkın önemliliği Tek Yönlü Varyans Analizi (One-Way ANOVA) ile değerlendirilirken aksi durumlarda Kruskal Wallis testi kullanıldı. Tek Yönlü Varyans Analizi sonuçlarının önemli bulunması halinde post-hoc Tukey HSD testi kullanılarak farka neden olan durum(lar) tespit edildi. Aksi belirtilmedikçe $p<0.05$ için sonuçlar istatistiksel olarak anlamlı kabul edildi. Ancak, olası tüm çoklu karşılaştırmalarda, Tip I hatayı kontrol altına alabilmek için Bonferroni Düzeltmesi yapılmıştır.

4. BULGULAR

Çalışmamızda cerrahi olarak korozif özofagus hasarı oluşturulan ratların özofagus distal kısımları, ana grupların alt gruplarına göre, işlemden sonraki 14. ve 21. günlerde çıkarılarak biyokimyasal ve histopatolojik incelemeleri yapıldı. Deney süresince toplam 29 rat kullanıldı. Sham grubunda hiç rat kaybı olmazken, tedavi verilmeyen gruplarda (Grup 2: 2 adet rat, Grup 3: 2 adet rat) toplam 4 adet rat postoperatif ilk 24-48 saatte gelişen muhtemel özofagus perforasyonu nedeniyle kaybedildi. Tedavi grubunda ise anestezi komplikasyonuna bağlı postop erken dönemde 1 adet rat kaybedildi. Ratlara otopsi yapılmadı. Bu denekler çalışma dışı tutuldu.

4.1. VÜCUT AĞIRLIĞI

Gruplar arasında başlangıç ortalama vücut ağırlıkları yönünden istatistiksel olarak anlamlı fark yoktu (p=0,772).

Sham grubu içerisinde başlangıç ile çalışma sonu ortalama vücut ağırlıkları arasında Bonferroni Düzeltmesine göre istatistiksel olarak anlamlı fark görülmedi (p=0,046). Grup 2 içerisinde başlangıç ile çalışma sonu ortalama vücut ağırlıkları arasında istatistiksel olarak anlamlı fark görülmedi (p=0,745). Grup 3'de başlangıca göre çalışma sonunda ortalama vücut ağırlığı istatistiksel anlamlı olarak artmıştı (p<0,001). Grup 4'de ise başlangıca göre çalışma sonunda ortalama vücut ağırlığı istatistiksel anlamlı olarak azalmıştı (p<0,001). Grup 5'de de başlangıca göre çalışma sonunda ortalama vücut ağırlığı istatistiksel anlamlı olarak artmıştı (p=0,003).

Gruplar arasında çalışma sonu ortalama vücut ağırlıkları yönünden istatistiksel olarak anlamlı farklılık saptandı (p<0,001). Sham grubuna göre Grup 2 ve Grup 4'ün ortalama vücut ağırlıkları istatistiksel anlamlı olarak daha düşüktü (p=0,007 ve p<0,001). Grup 2'de çalışma sonu ortalama vücut ağırlığı, Grup 3'e göre istatistiksel anlamlı olarak daha düşük, Grup 4'e göre ise istatistiksel anlamlı olarak daha yüksekti (p=0,014 ve p=0,011). Grup 4'ün çalışma sonu ortalama vücut ağırlığı

ise Grup 3 ve Grup 5'e göre istatistiksel anlamlı olarak daha düşüktü (p<0,001 ve p<0,001).

Sham grubu ile Grup 3 ve Grup 5 arasında istatistiksel olarak anlamlı fark yoktu (p=0,988 ve p=0,570). Grup 2 ve Grup 5 arasında ve Grup 3 ile Grup 5 arasında da istatistiksel olarak anlamlı fark yoktu (p=0,135 ve p=0,810).

Tablo 13 ve Şekil 6'da gruplara göre deneklerin başlangıç ve çalışma sonu vücut ağırlıkları gösterilmiştir.

Tablo 13. Gruplara göre başlangıç ve çalışma sonu vücut ağırlıkları

	Başlangıç	**Çalışma sonu**	**p-değeri** †
Sham (Grup 1)	216,2±3,9	231,0±11,4[a,b]	0,046
Yanık+HES-14 (Grup2)	213,7±6,3	211,7±5,4[a,c,d]	0,745
Yanık+HES+14 (Grup 3)	214,2±4,0	228,8±3,8[c,e]	**<0,001**
Yanık+HES-21 (Grup 4)	211,7±5,4	192,5±5,0[b,d,e,f]	**<0,001**
Yanık+HES+21 (Grup 5)	213,0±6,7	224,0±8,2[f]	**0,003**
p-değeri ‡	0,772	**<0,001**	

Veriler; ortalama ± standart sapma biçiminde gösterildi, † Gruplar içerisinde başlangıç ile çalışma sonu arasında yapılan karşılaştırmalar, Bağımlı t-testi, Bonferroni Düzeltmesine göre p<0,010 için sonuçlar istatistiksel olarak anlamlı kabul edildi, ‡ Her bir izlem zamanı içerisinde gruplar arasında yapılan karşılaştırmalar, Tek yönlü varyans analizi (One-Way ANOVA), Bonferroni Düzeltmesine göre p<0,025 için sonuçlar istatistiksel olarak anlamlı kabul edildi, a: Sham ile 14.Gün T- arasındaki fark istatistiksel olarak anlamlı (p=0,007), b: Sham ile 21.Gün T- arasındaki fark istatistiksel olarak anlamlı (p<0,001), c: 14.Gün T- ile 14.Gün T+ arasındaki fark istatistiksel olarak anlamlı (p=0,014), d: 14.Gün T- ile 21.Gün T- arasındaki fark istatistiksel olarak anlamlı (p=0,011), e: 14.Gün T+ ile 21.Gün T- arasındaki fark istatistiksel olarak anlamlı (p<0,001), f: 21.Gün T- ile 21.Gün T+ arasındaki fark istatistiksel olarak anlamlı (p<0,001).

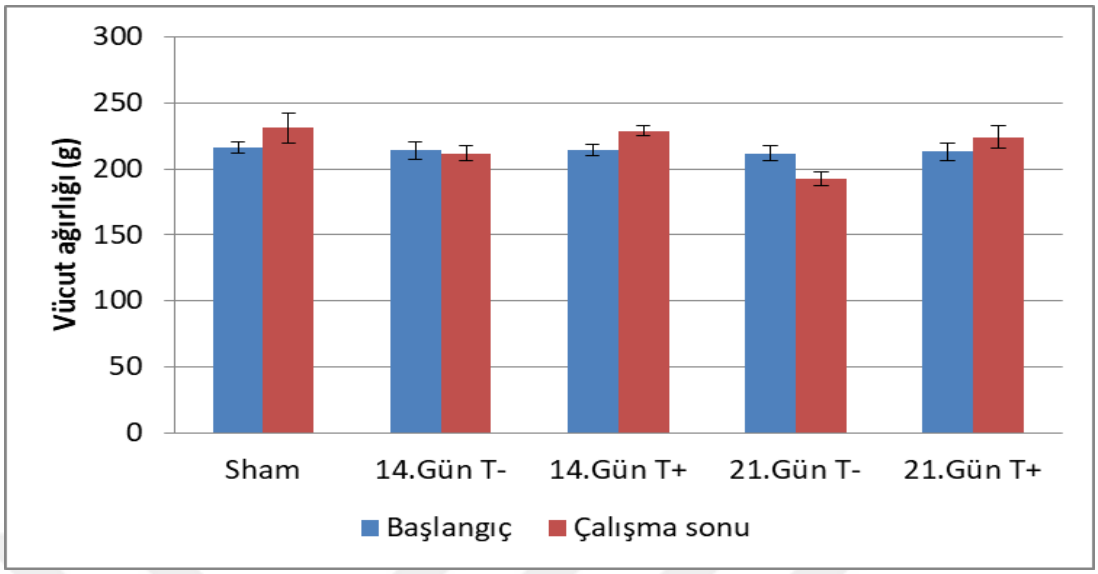

Şekil 6. Gruplara göre başlangıç ve çalışma sonu vücut ağırlıkları

Gruplar arasında başlangıca göre çalışma sonu ortalama vücut ağırlıklarında meydana gelen değişim miktarları yönünden istatistiksel olarak anlamlı farklılık saptandı ($p<0,001$). Sham ve Grup 3'e göre Grup 2'de ortalama vücut ağırlığı istatistiksel anlamlı olarak daha az artmıştı ($p=0,023$ ve $p=0,019$). Sham, Grup 2, Grup 3 ve Grup 5'in aksine Grup 4'de ortalama vücut ağırlığı istatistiksel anlamlı olarak azalmıştı ($p<0,001$; $p=0,028$; $p<0,001$ ve $p<0,001$).

Sham grubu ile Grup 3 ve Grup 5 arasında istatistiksel olarak anlamlı fark yoktu ($p=1,000$ ve $p=0,925$). Grup 2 ile Grup 5 arasında ve Grup 3 ve Grup 5 arasında da istatistiksel olarak anlamlı fark yoktu ($p=0,108$ ve $p=0,923$).

Tablo 14 ve Şekil 7'de başlangıca göre çalışma sonunda ortalama vücut ağırlığında meydana gelen değişimler gösterilmiştir.

Tablo 14. Başlangıca göre çalışma sonunda vücut ağırlıklarında meydana gelen değişimler

	Vücut ağırlığı değişimi (g)
Sham (Grup 1)	$14,8\pm11,5^{a,b}$
Yanık+HES-14 (Grup2)	$2,0\pm11,2^{a,c,d}$
Yanık+HES+14 (Grup 3)	$14,6\pm3,2^{c,e}$
Yanık+HES-21 (Grup 4)	$-19,2\pm3,0^{b,d,e,f}$
Yanık+HES+21 (Grup 5)	$11,0\pm3,8^{f}$
p-değeri †	**<0,001**

Veriler; ortalama ± standart sapma biçiminde gösterildi, † Tek yönlü varyans analizi (One-Way ANOVA), p<0,05 için sonuçlar istatistiksel olarak anlamlı kabul edildi, a: Sham ile 14.Gün T- arasındaki fark istatistiksel olarak anlamlı (p=0,023), b: Sham ile 21.Gün T- arasındaki fark istatistiksel olarak anlamlı (p<0,001), c: 14.Gün T- ile 14.Gün T+ arasındaki fark istatistiksel olarak anlamlı (p=0,019), d: 14.Gün T- ile 21.Gün T- arasındaki fark istatistiksel olarak anlamlı (p=0,028), e: 14.Gün T+ ile 21.Gün T- arasındaki fark istatistiksel olarak anlamlı (p<0,001), f: 21.Gün T- ile 21.Gün T+ arasındaki fark istatistiksel olarak anlamlı (p<0,001).

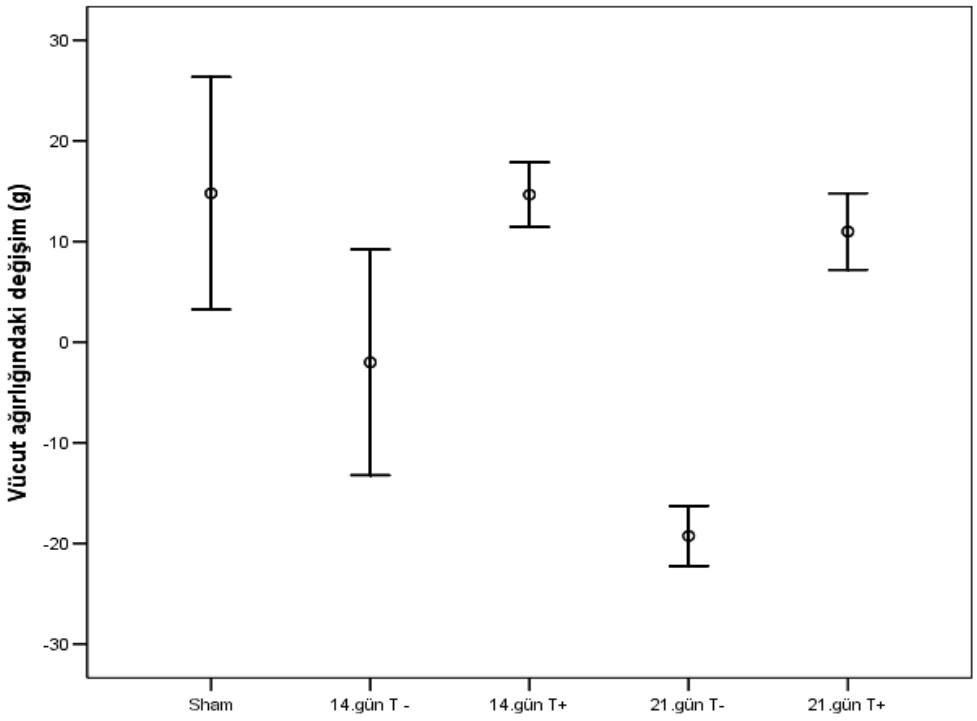

Şekil 7. Başlangıca göre çalışma sonunda vücut ağırlıklarında meydana gelen değişimler

4.2. MAKROSKOPİK BULGULAR

Deneklerin hiçbirinde cilt, cilt altı ve karın içi enfeksiyon bulgusuna rastlanmadı. Sakrifikasyon aşamasında yapılan laparotomilerde, Sham grubu haricindeki tüm gruplarda karaciğer ile özofagus arasında yapışıklıklar izlendi. Bu yapışıklıklar özellikle intraperitoneal ilaç uygulamalarının yapıldığı tedavi gruplarında daha belirgindi. Batın içerisinde yer yer ilaç kalıntıları tespit edildi. Tedavi verilmeyip 21 gün sonrasında sakrifiye edilen grupta distal ve proksimal özofagus arasındaki çap farkı ve gelişen darlık çıplak gözle görülebilecek kadar belirgindi. Tedavi süresi 21 gün tutulan gruptan alınan örnekler Sham grubu ile karşılaştırıldığında özofagus lümeninde daralma gözlenirken, bu daralma diğer gruplara göre oldukça azdı.

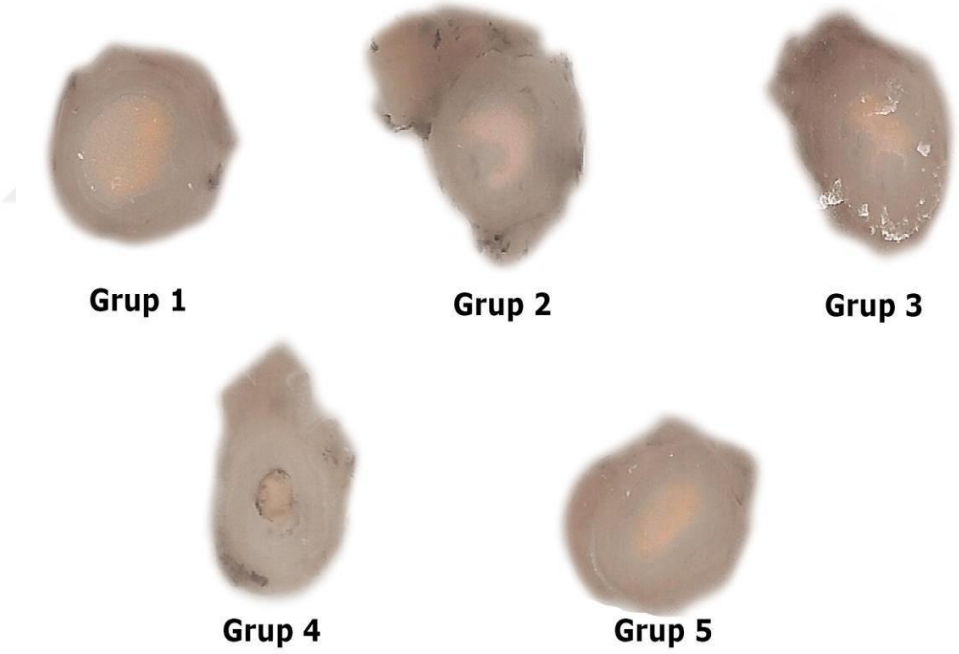

Resim 8. Özofagus lümeninin parafin bloklardan elde edilen makroskopik görüntüleri: Özofagus lümenindeki darlık, tedavi almayan grupta daha belirgin olup, en çok daralma tedavi almayan 21 gün sonrasında sakrifiye edilen deneklerde (Grup 4) görülmektedir. 21 tedavi sonrası sakrifiye edilen deneklerin (Grup 5) özofagus lümeni daha geniş görülmekte, ancak sham grubundaki deneklerin lümen genişliğine ulaşamamaktadır.

4.3. HİSTOPATOLOJİK BULGULAR

Deney gruplarındaki ratlardan alınan özofagus örnekleri tüm histolojik yapıları itibariyle incelendi.

Kontrol grubundaki hayvanların özofagusunda normal histolojik bulguların dışında hiçbir patolojik bulgu gözlenmedi. Mukoza, submukoza ve eksternal musküler katmanlarda histolojik yapılar düzgündü. Bazı hayvanların özofagus lümenlerinde mide içeriği gözlendi.

Stenoz İndeksi

Tüm gruplara ait SI tanımlayıcı istatistik bilgileri Tablo 15-16'de verilmiştir. SI istatistik analiz sonuçları Şekil 8'de gösterilmiştir.

Tablo 15. SI için grupların skorlama sonuçları

Stenoz İndeksi				
Grup 1 (Sham)	Grup 2 (Yanık+HES-14)	Grup 3 (Yanık+HES+14)	Grup 4 (Yanık+HES-21)	Grup 5 (Yanık+HES+21)
0,475	0,568	0,396	0,598	0,402
0,398	0,625	0,536	0,601	0,548
0,425	0,575	0,485	0,574	0,502
0,512	0,536	0,546	0,578	0,565
0,378		0,487		0,496
		0,516		

Tablo 16. SI için tanımlayıcı istatistik bilgileri

	Grup 1	Grup 2	Grup 3	Grup 4	Grup 5
n sayısı	5	4	6	4	5
Minimum	0,378	0,536	0,396	0,574	0,402
25%'lik dilim	0,388	0,544	0,4628	0,575	0,449
Median	0,425	0,5715	0,5015	0,588	0,502
75%'lik dilim	0,4935	0,6125	0,5385	0,6003	0,5565
Maksimum	0,512	0,625	0,546	0,601	0,565
Ortalama	0,4376	0,576	0,4943	0,5878	0,5026
Std.sapma	0,05526	0,03681	0,05419	0,01372	0,06348
Ortalamanın std.hatası	0,02471	0,01841	0,02212	0,00686	0,02839
Sıra ortalaması	5,2	18,88	9,583	21,25	11,2

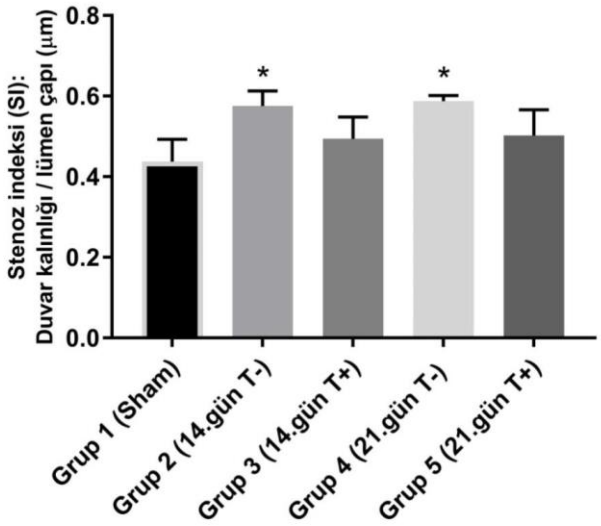

Şekil 8. Gruplar arası SI karşılaştırması. * grup 1 ile olan istatistiksel önemi ifade eder. *p* <0,05.

İnflamasyon Skorlaması

İnflamasyon, yanık oluşturulup tedavi verilmeyen 14 gün sonunda sakrifiye edilen ratların doku örneklerinde (Grup 2) mukozada belirgindi. Submukozadaki inflamasyon ve kas tabakasındaki inflamasyon bazı hayvanlarda daha az görüldü. Tedavi grubunda 14 gün sonunda sakrifiye edilen ratlarda (Grup 3) inflamasyon, tedavi verilmeyen gruplardaki örneklerde olduğu gibi mukoza, submukoza ve kas tabakasında yer alıyordu. Ancak hücresel infiltrasyonlar submukozada daha belirgindi. Tedavi verilmeyen 21 gün sonunda sakrifiye edilen ratların örneklerinde (Grup 4) tüm katmalarda yer alan inflamasyon belirgindi. 21 gün tedavi verilen gruptaki ratların özofaguslarında (Grup 5) inflamasyon daha az olarak submukoza ve kas tabakasında gözlendi. Tedavi verilmeyen gruplarda bakteriyel invazyon mukozanın hemen üst tarafında ve lümende görüldü. İnflamasyon skoru tanımlayıcı istatistik bilgileri Tablo 17-18'de verilmiştir. İstatistik analiz sonuçları Şekil 9'da gösterilmiştir.

Tablo 17. İnflamasyon için grupların skorlama sonuçları

İnflamasyon				
Grup 1	Grup 2	Grup 3	Grup 4	Grup 5
0	1	1	2	1
0	2	1	2	2
0	2	1	2	2
0	1	2	1	1
1		1		1
		1		

Tablo 18. İnflamasyon skorlaması için tanımlayıcı istatistik bilgileri

	Grup 1	Grup 2	Grup 3	Grup 4	Grup 5
n sayısı	5	4	6	4	5
Minimum	0	1	1	1	1
25%'lik dilim	0	1	1	1,25	1
Median	0	1,5	1	2	1
75%'lik dilim	0,5	2	1,25	2	2
Maksimum	1	2	2	2	2
Ortalama	0,2	1,5	1,167	1,75	1,4
Std.sapma	0,4472	0,5774	0,4082	0,5	0,5477
Ortalamanın std.hatası	0,2	0,2887	0,1667	0,25	0,2449
Sıra ortalaması	4,1	15,5	12,17	18	14,5

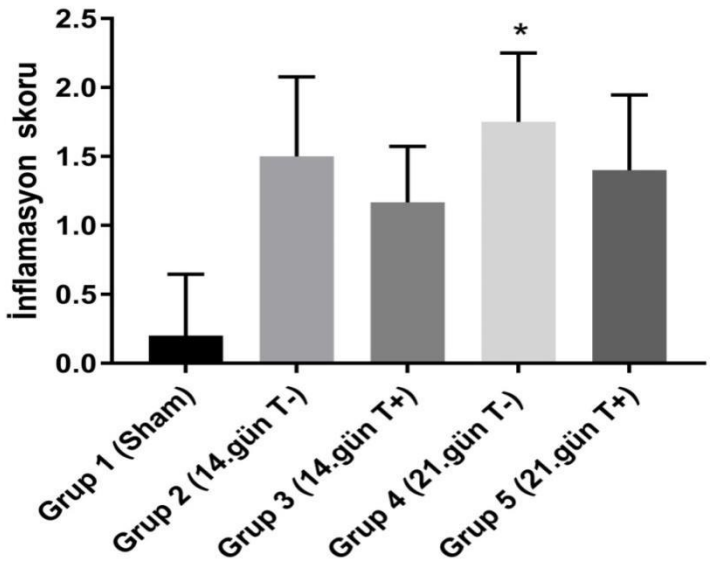

Şekil 9. Gruplar arası inflamasyon skor karşılaştırması. * grup 1 ile olan istatistiksel önemi ifade eder. *p* <0,05.

Fibrozis Skorlaması

Tedavi verilmeyen 14 gün sonrasında sakrifiye edilen ratların özofaguslarında (Grup 2) fibrozis artmış kollajen miktarı ile submukoza ile mukoza arasında gözlendi. 14 gün tedavi edilen gruptaki ratların özofaguslarında (Grup 3) fibrozis daha az belirgindi. Tedavi verilmeyen 21 gün sonrasında sakrifiye edilen ratların özofaguslarında (Grup 4) fibrozis diğer gruplara göre daha fazla gözlendi. Bağ doku elamanları mukozanın hemen altında net bir şekilde tespit edildi. 21 gün tedavi verilen gruptaki ratların özofaguslarında (Grup 5) fibrozis tedavi edilmeyen gruba göre daha azdı, ancak bağ doku elemanları submukoza belirgindi. Fibrozis skoru tanımlayıcı istatistik bilgileri Tablo 19-20'de verilmiştir. İstatistik analiz sonuçları Şekil 10'da gösterilmiştir.

Tablo 19. Fibrozis için grupların skorlama sonuçları

Fibrozis				
Grup 1	Grup 2	Grup 3	Grup 4	Grup 5
0	1	1	2	1
0	2	1	1	2
0	1	1	2	1
0	1	2	1	1
1		1		1
		1		

Tablo 20. Fibrozis skorlaması için tanımlayıcı istatistik bilgileri

	Grup 1	Grup 2	Grup 3	Grup 4	Grup 5
n sayısı	5	4	6	4	5
Minimum	0	1	1	1	1
25%'lik dilim	0	1	1	1	1
Median	0	1	1	1,5	1
75%'lik dilim	0,5	1,75	1,25	2	1,5
Maksimum	1	2	2	2	2
Ortalama	0,2	1,25	1,167	1,5	1,2
Std.sapma	0,4472	0,5	0,4082	0,5774	0,4472
Ortalamanın std.hatası	0,2	0,25	0,1667	0,2887	0,2
Sıra ortalaması	4,4	14,5	13,67	17	14

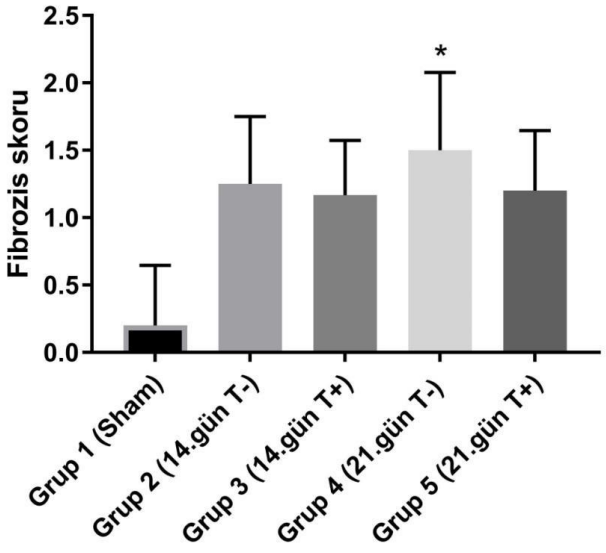

Şekil 10. Gruplar arası fibrozis skor karşılaştırması. * grup 1 ile olan istatistiksel önemi ifade eder. *p* <0,05.

Nekroz Skorlaması

Nekroz, tedavi edilmeyen gruplarda mukozada gözlendi. Submukozada ve kas tabakasında lokal olarak nekroz alanları tespit edildi. Eozinofilik boyanmayla kendini belli eden nekroz yer yer kas demetlerinde ve mukozada inflamasyon bölgelerine yakın alanlarda gözlendi. Nekroz skoru tanımlayıcı istatistik bilgileri Tablo 21-22'de verilmiştir. İstatistik analiz sonuçları Şekil 11'de gösterilmiştir.

Tablo 21. Nekroz için grupların skorlama sonuçları

Nekroz				
Grup 1	Grup 2	Grup 3	Grup 4	Grup 5
0	1	2	2	1
0	2	0	1	2
0	1	1	2	1
0	1	2	3	1
1		1		1
		1		

Tablo 22. Nekroz skorlaması için tanımlayıcı istatistik bilgileri

	Grup 1	Grup 2	Grup 3	Grup 4	Grup 5
n sayısı	5	4	6	4	5
Minimum	0	1	0	1	1
25%'lik dilim	0	1	0,75	1,25	1
Median	0	1	1	2	1
75%'lik dilim	0,5	1,75	2	2,75	1,5
Maksimum	1	2	2	3	2
Ortalama	0,2	1,25	1,167	2	1,2
Std.sapma	0,4472	0,5	0,7528	0,8165	0,4472
Ortalamanın std.hatası	0,2	0,25	0,3073	0,4082	0,2
Sıra ortalaması	4,7	13,75	13,08	19,13	13,3

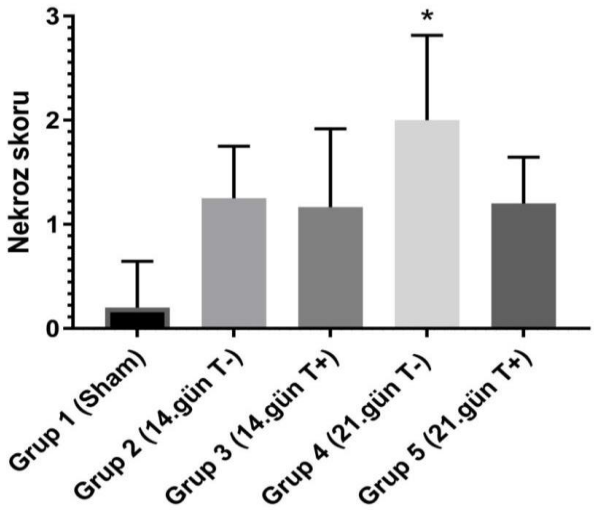

Şekil 11. Gruplar arası nekroz skor karşılaştırması. * grup 1 ile olan istatistiksel önemi ifade eder. $p < 0,05$.

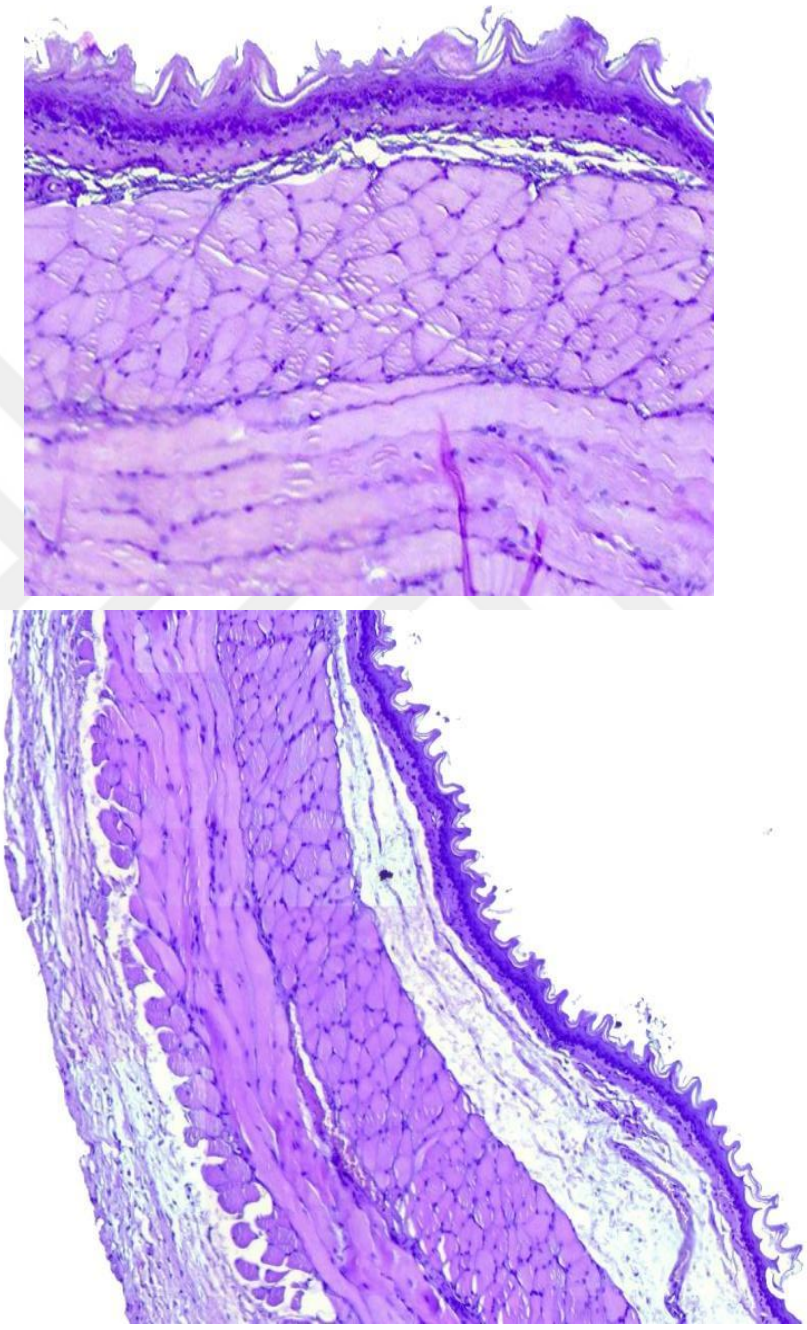

Resim 9. Grup 1'de yer alan hayvana ait özofagus fotoğrafları. Mukoza epiteli ve lamina propria ve submukoza normal görünümde (H&Ex100).

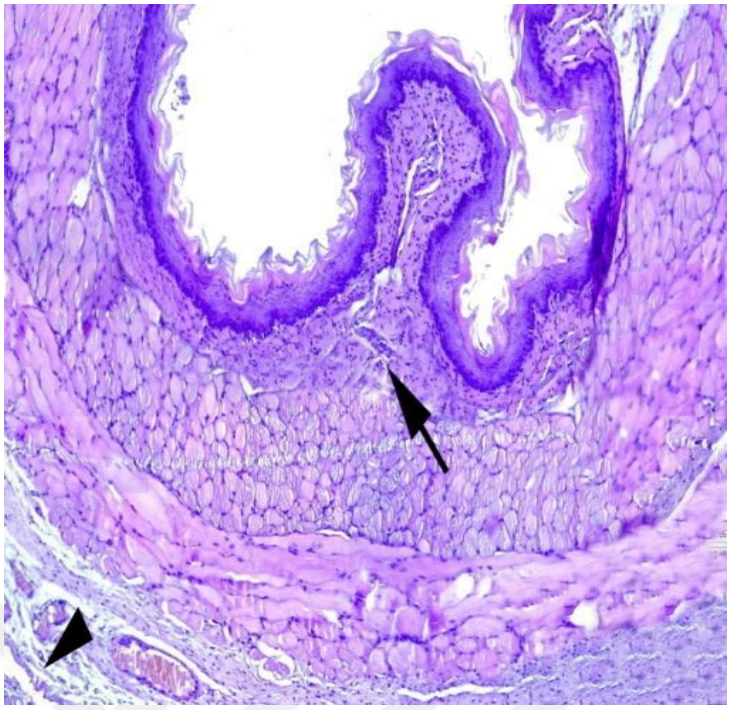

Resim 10. Grup 2'de yer alan hayvana ait özofagus fotoğrafı. Mukoza epiteli normal görünümde ve lamina propriada kalınlaşma (ok), serozada hücresel infiltrasyon belirgin (okbaşı) (H&Ex100).

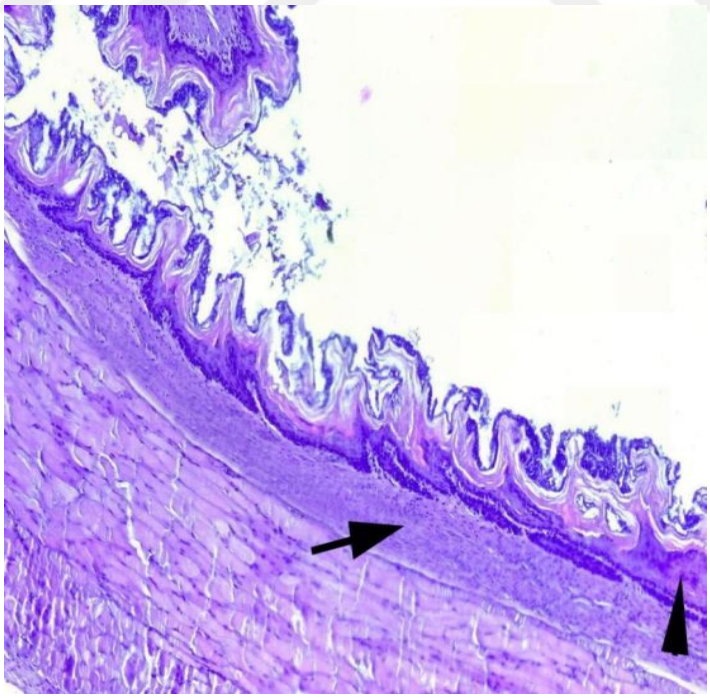

Resim 11. Grup 3'de yer alan hayvana ait özofagus fotoğrafı. Mukoza epiteli normal ancak yer yer nekroz alanları (okbaşı) ve lamina propriada kalınlaşma (ok), epitel yüzeyinde bakteriyal invazyonlar belirgin (H&Ex100).

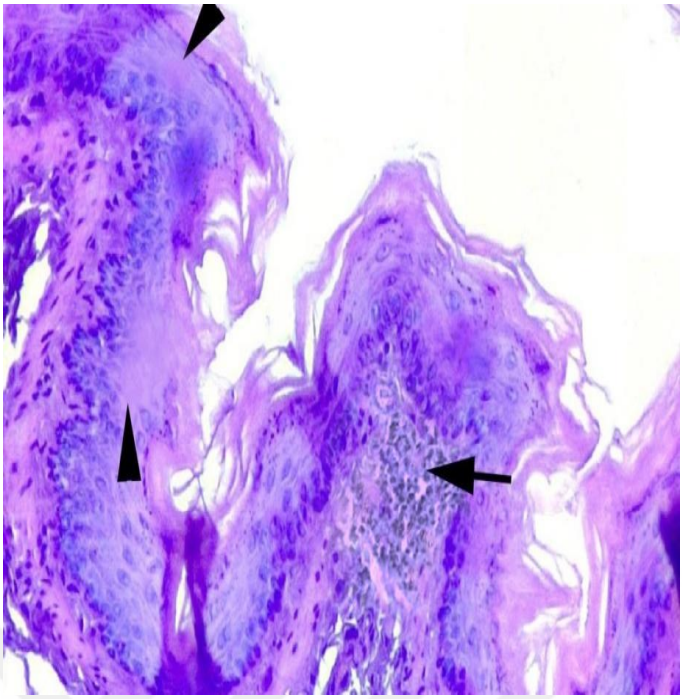

Resim 12. Grup 4'de yer alan hayvana ait özofagus fotoğrafı. Mukozada nekrotik alanlar. Karyoliz sonucu epiteldeki hücrelerin çekirdekleri gözden silinmiş (okbaşları). Submukoza sınırında yangısal hücre infiltrasyonu görülmekte (ok) (H&Ex100).



Resim 13. Grup 1'de yer alan hayvana ait özofagus subgros fotoğrafı. Stenoz indeksi için lümenin en geni yerinden ve özofagus katmalarının en kalın olduğu yerden alınan ölçüm örneği (H&Ex100).



Resim 14. Grup 2'de yer alan hayvana ait özofagus subgros fotoğrafı. Stenoz indeksi için lümenin en geni yerinden ve özofagus katmalarının en kalın olduğu yerden alınan ölçüm örneği (H&Ex100).

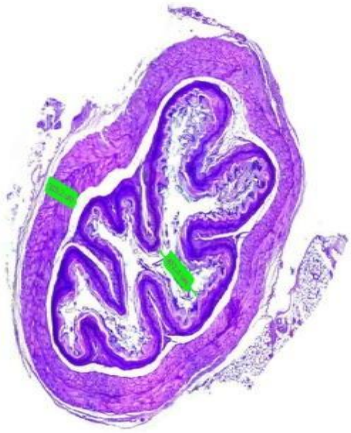

Resim 15. Grup 3'de yer alan hayvana ait özofagus subgros fotoğrafı. Stenoz indeksi için lümenin en geni yerinden ve özofagus katmalarının en kalın olduğu yerden alınan ölçüm örneği (H&Ex100).

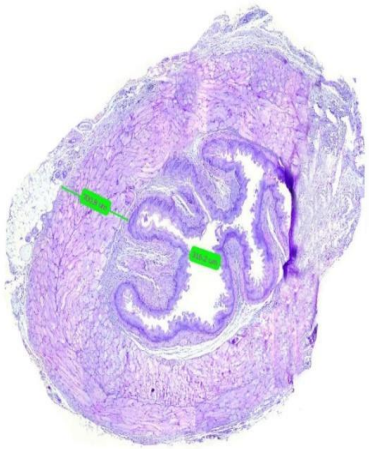

Resim 16. Grup 4'de yer alan hayvana ait özofagus subgros fotoğrafı. Stenoz indeksi için lümenin en geni yerinden ve özofagus katmalarının en kalın olduğu yerden alınan ölçüm örneği (H&Ex100).



Resim 17. Grup 5'de yer alan hayvana ait özofagus subgros fotoğrafı. Stenoz indeksi için lümenin en geni yerinden ve özofagus katmalarının en kalın olduğu yerden alınan ölçüm örneği (H&Ex100).

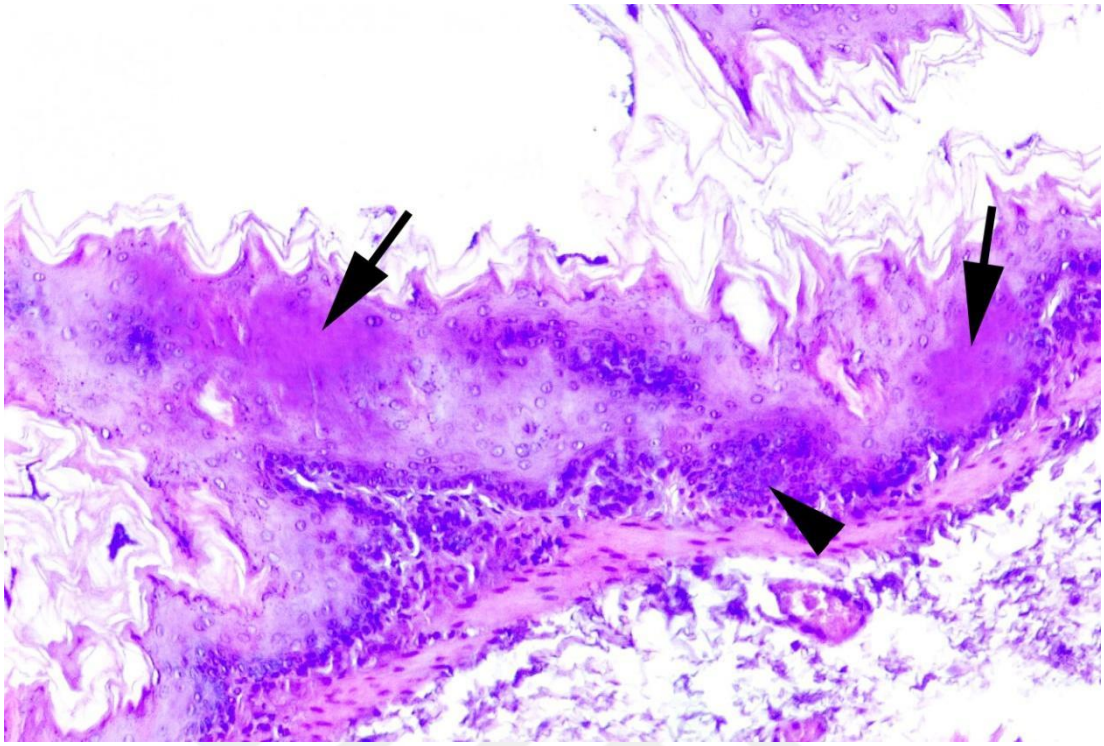

Resim 18. Mukozada nekrotik alanlar. Karyoliz sonucu epiteldeki hücrelerin çekirdekleri gözden silinmiş (oklar). Submukoza sınırında yangısal hücre infiltrasyonu görülmekte (okbaşı) (H&Ex200).

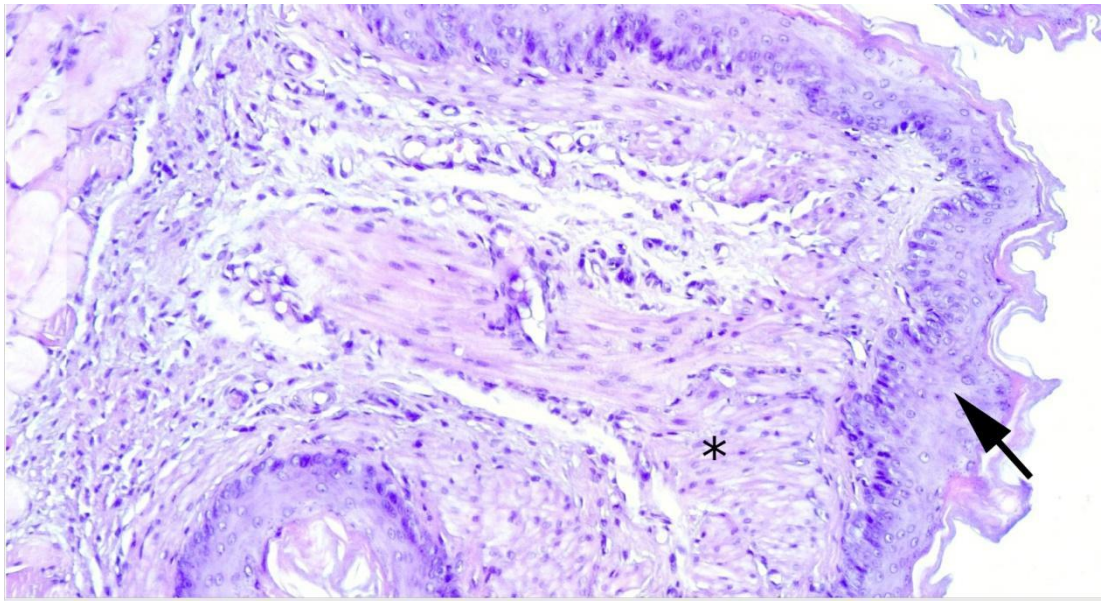

Resim 19. Lamina propriyada fibröz bağ doku artışı (*). Epitel doku (ok) (H&Ex100).

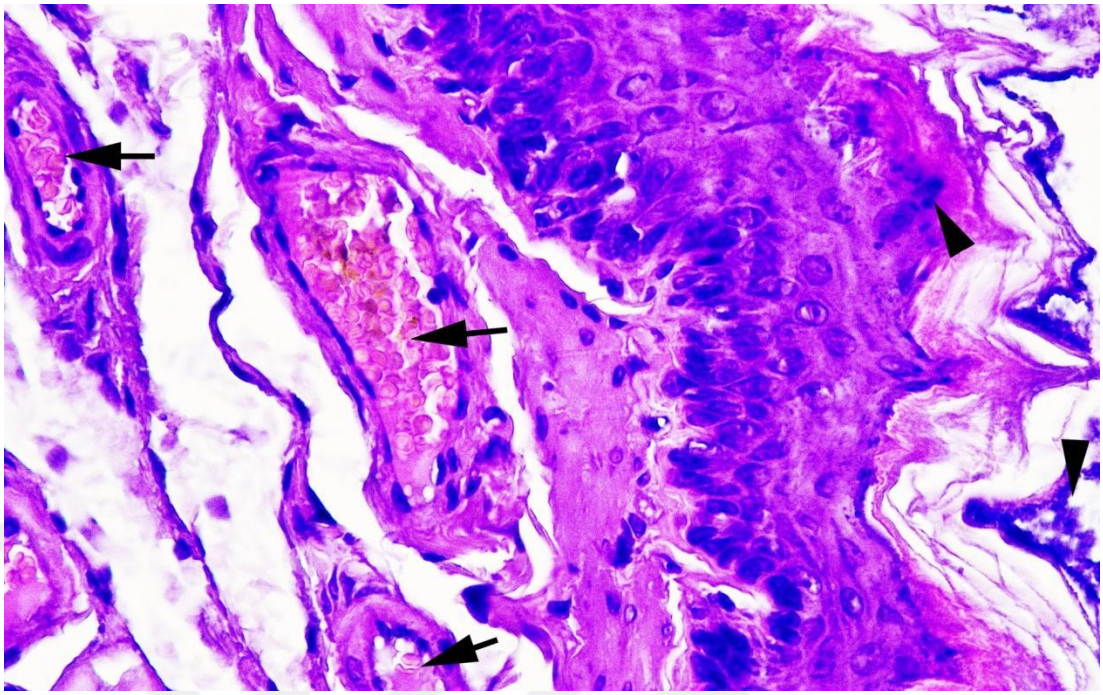

Resim 20. Submukozada damarlar hiperemik (oklar). Yüzey epitelinde ve supraepitelyal alanda bakteri invazyonları (okbaşları) (H&Ex400).

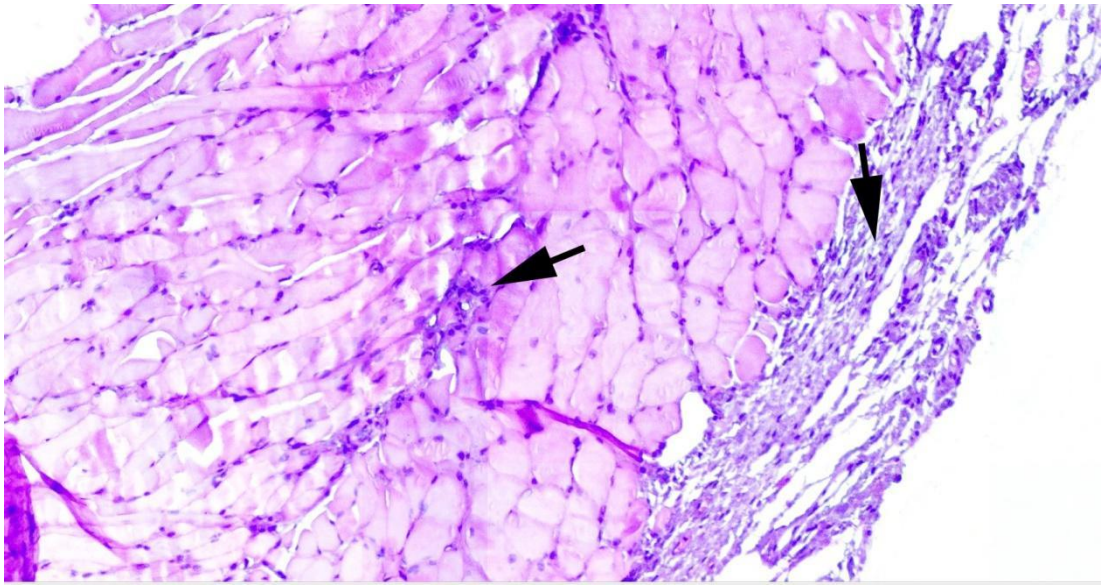

Resim 21. Adventisya tabakasında hücresel infiltrasyon ve intramuskuler hücre infiltrasyonu (oklar) (H&Ex100).

4.4. BİYOKİMYASAL BULGULAR

Gruplar arasında medyan doku TAS düzeyleri yönünden istatistiksel olarak anlamlı farklılık görülmedi (p=0,850).

Gruplar arasında istatistiksel olarak anlamlı herhangi bir farklılık görülmediği için doku TAS ile ilgili grafik gösterimi yapılmadı (Tablo 23).

Tablo 23. Gruplara göre doku TAS düzeyleri

	Doku TAS
Sham (Grup 1)	1,11 (0,75-1,61)
Yanık+HES-14 (Grup 2)	0,92 (0,54-2,40)
Yanık+HES+14 (Grup 3)	1,29 (0,89-3,17)
Yanık+HES-21 (Grup 4)	0,92 (0,80-4,59)
Yanık+HES+21 (Grup 5)	0,90 (0,56-2,94)
p-değeri †	0,850

Veriler; ortanca (25.-75.) yüzdelik biçiminde gösterildi, † Kruskal Wallis testi, p<0,05 için sonuçlar istatistiksel olarak anlamlı kabul edildi.

Gruplar arasında medyan doku TOS düzeyleri yönünden de istatistiksel olarak anlamlı farklılık görülmedi (p=0,682).

Gruplar arasında istatistiksel olarak anlamlı herhangi bir farklılık görülmediği için doku TOS ile ilgili grafik gösterimi yapılmadı (Tablo 24).

Tablo 24. Gruplara göre doku TOS düzeyleri

	Doku TOS
Sham (Grup 1)	7,2 (5,5-11,8)
Yanık+HES-14 (Grup 2)	16,4 (5,4-70,6)
Yanık+HES+14 (Grup 3)	6,5 (3,2-9,1)
Yanık+HES-21 (Grup 4)	8,6 (2,9-71,2)
Yanık+HES+21 (Grup 5)	8,8 (5,5-21,7)
p-değeri †	0,682

Veriler; ortanca (25.-75.) yüzdelik biçiminde gösterildi, † Kruskal Wallis testi, p<0,05 için sonuçlar istatistiksel olarak anlamlı kabul edildi.

Gruplar arasında ortalama serum TAS düzeyleri yönünden istatistiksel olarak anlamlı farklılık saptandı (p<0,001). Sham, Grup 4 ve Grup 5'e göre, Grup 2'de ortalama serum TAS düzeyi istatistiksel anlamlı olarak daha düşüktü (p=0,007; p=0,004 ve p=0,037). Sham, Grup 4 ve Grup 5'e göre Grup 3'de ortalama serum TAS düzeyi istatistiksel anlamlı olarak daha düşüktü (p<0,001; p<0,001 ve p<0,001).

Sham grubu ile Grup 4 arasında, Sham grubu ile Grup 5 arasında ve Grup 4 ile Grup 5 arasında ise istatistiksel olarak anlamlı fark yoktu (p=0,984; p=0,922 ve p=0,701). Ayrıca, Grup 2 ile Grup 3 arasında da istatistiksel olarak anlamlı fark yoktu (p=0,087) (Tablo 25 ve Şekil 12).

Tablo 25. Gruplara göre serum TAS düzeyleri

	Serum TAS
Sham (Grup 1)	$1,8\pm0,09^{a,b}$
Yanık+HES-14 (Grup 2)	$1,4\pm0,19^{a,c,d}$
Yanık+HES+14 (Grup 3)	$1,2\pm0,13^{b,e,f}$
Yanık+HES-21 (Grup 4)	$1,8\pm0,08^{c,e}$
Yanık+HES+21 (Grup 5)	$1,7\pm0,17^{d,f}$
p-değeri †	**<0,001**

Veriler; ortalama ± standart sapma biçiminde gösterildi, † Tek yönlü varyans analizi (One-Way ANOVA), p<0,05 için sonuçlar istatistiksel olarak anlamlı kabul edildi, a: Sham ile Grup 2 arasındaki fark istatistiksel olarak anlamlı (p=0,007), b: Sham ile Grup 3 arasındaki fark istatistiksel olarak anlamlı (p<0,001), c: Grup2 ile Grup 4 arasındaki fark istatistiksel olarak anlamlı (p=0,004), d: Grup 2 ile Grup 5 arasındaki fark istatistiksel olarak anlamlı (p=0,037), e: Grup 3 ile Grup 4 arasındaki fark istatistiksel olarak anlamlı (p<0,001), f: Grup 3 ile Grup 5 arasındaki fark istatistiksel olarak anlamlı (p<0,001).

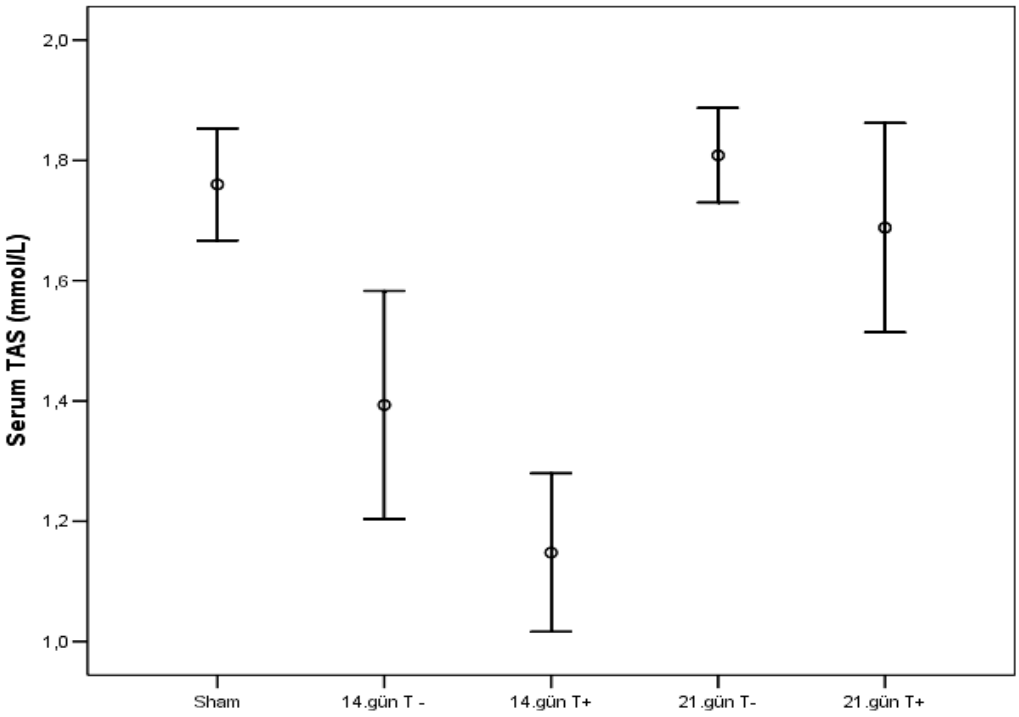

Şekil 12. Gruplara göre serum TAS düzeyleri

Gruplar arasında medyan serum TOS düzeyleri yönünden istatistiksel olarak anlamlı farklılık görülmedi (p=0,670).

Gruplar arasında istatistiksel olarak anlamlı herhangi bir farklılık görülmediği için serum TOS ile ilgili grafik gösterimi yapılmadı (Tablo 26).

Tablo 26. Gruplara göre serum TOS düzeyleri

	Serum TOS
Sham (Grup 1)	9,7 (7,8-11,1)
Yanık+HES-14 (Grup 2)	14,4 (4,8-35,7)
Yanık+HES+14 (Grup 3)	13,5 (6,5-19,2)
Yanık+HES-21 (Grup 4)	9,0 (6,7-13,4)
Yanık+HES+21 (Grup 5)	15,5 (9,1-22,5)
p-değeri †	0,670

Veriler; ortanca (25.-75.) yüzdelik biçiminde gösterildi, † Kruskal Wallis testi, p<0,05 için sonuçlar istatistiksel olarak anlamlı kabul edildi.

5.TARTIŞMA

Asit veya alkali karakterdeki korozif maddelerin içilmesi üst gastrointestinal sistemde ciddi kimyasal yaralanmalara neden olabilir. Korozif yaralanmaların en sık görüldüğü bölgeler özofagus ve midedir. Bu maddelere maruziyet sonrası özofagusta oluşan yanıklara *'korozif özofagus yanığı'* adı verilir. Korozif özofagus yanıkları ölüme neden olabilecek kadar ciddi olabilen yaralanmalardır. Bu yaralanmalarda hasarın akut dönemi atlatılabilirse, iyileşme sürecinde özofagusta striktür, motilite bozukluğu, gastroözofageal reflü ve uzun dönemde malignite gelişebilir [97].

Dünya Sağlık Örgütü verilerine göre, her yıl binlerce çocuk özofagus yanıkları ve bunların komplikasyonlarının etkisi altındadır. Ülkemizde sağlık verilerinin merkezi bir sistemde toplanamaması nedeniyle kesin insidans bilinmemekle birlikte, Amerika Birleşik Devletleri verilerine göre; özofagus yanıkları yılda 5.000 ile 15.000 kişiyi etkilemektedir [81]. Bu yanıklar iki dönemde zirve yapar; olguların %75'ini 5 yaşın altındaki çocuklar oluşturur. İkinci zirve dönemi ise suicid amaçlı alımların söz konusu olduğu adölesan ve erken yetişkinlik dönemidir. Çocuklarda, korozif madde alımlarının %18-%46'sı özofagus yanığına sebep olurken, bu sayı intihar girişiminin bir parçası olarak sıklıkla daha fazla miktarda kostik madde tüketen yetişkinlerde daha yüksek olabilir [98].

Ülkemize ait geniş bir serinin sunulduğu Karaman ve arkadaşlarının çalışmasında 1990-2012 yılları arasında korozif madde alımı nedeniyle başvuran 968 hasta retrospektif olarak incelenmiştir. Hastaların yaşları 10 gün ile 17 yaş arasında değişmekteyken, cinsiyet dağılımı %58 erkek, %42 kız olarak saptanmıştır. Korozif madde, %75 vakada alkali, %18 vakada asit özellikte olup, en çok alınan korozif maddeler sırasıyla; çamaşır suyu, yağ çözücü, kireç çözücü ve hidroklorik asit olarak bildirilmiştir. Striktür gelişimi en çok kostik soda, amonyum klorür ve yağ çözücü alımı sonrası görülmüş, çamaşır suyu alımına bağlı darlık gelişimi tespit edilmemiştir. Alkali veya asit maddeleri almış olan çocuklarda korozif striktür gelişimi oranı sırasıyla %8,2 ve %2,9 olarak saptanmış, çamaşır suyu içen vakalar dışlandığında alkali alımı sonrası striktür gelişim oranı %23 olarak bildirilmiştir [99].

Korozif madde alımına bağlı oluşan özofagustaki hasarın yaygınlığı ve şiddeti, içilen madde miktarı, pH'sı, konsantrasyonu, doku ile temas halinde bulunduğu süre ve ikincil enfeksiyonlar gibi bir dizi faktör tarafından belirlenir [98]. Özofagus korozyonunda erken dönemde ön plana çıkan patoloji; kanama, tromboz ve ödemle beraber seyreden inflamasyondur. Yaralanmanın ilk iki haftasında submukozal damarlarda tromboz ve bu tromboza bağlı nekroz ile ödemde artış izlenir. Üçüncü haftadan itibaren ise fibroblastların submukozaya yerleşmesiyle, fibrozis ve hasarlanmanın şiddetine göre darlık gelişmeye başlar [40, 74, 100-102]. Endoskopi bulgularına göre 3. derece yanık hastalarının %80'inde darlık gelişirken, 2. derece yanık olan hastaların sadece %3'ünde darlık geliştiği bildirilmiştir. Darlığın derecesi, başlangıç yanığının şiddetine, tedaviye kadar geçen süreye ve gelişen hasarın yönetimine bağlıdır [98].

Özofagus yanığı sonrasında ilk hafta akut inflamatuvar cevap dönemiyken, ikinci haftada fibroblastik proliferasyon ve kollajen oluşumu başlar. Sonrasında gelen uzun süreçte, yeniden şekillenme meydana gelir [17, 18, 81]. İnflamatuar dönemde, ilk yaralanma anında ortaya çıkan serbest oksijen radikalleri ve lipid peroksitleri, doku hasarının derecesini belirlemektedir. Serbest oksijen radikalleri dokuda prolin ve lizini hidroksile ederek kollajen sentezini arttırırlar. Serbest oksijen radikallerini veya onların peroksidasyon etkilerini bloke edecek antioksidan bir ajan, kollajen birikimini de azaltarak olumlu katkıda bulunabilir. Ayrıca bu ajanın anti-inflamatuar özelliğe sahip olması, kollajen birikiminin daha kısıtlı, dengeli ve düzenli olmasını sağlayabilmektedir. İkinci aşamada ise önemli unsurlar fibroblastik proliferasyon, anjiogenez, kollajen sentezi ve epitelizasyondur. Bu aşamada fibroblastların stimülasyon veya inhibisyonu, üretilecek kollajen tiplerinin belirlenmesine yönelik etkileşimler, anjiogenez ve epitelizasyonu etkileyen büyüme faktörleri etkili rol alır. Son aşama olan yeniden şekillenme sürecinde ise, artık yara iyileşmesinin sonucunu etkileyecek asıl gelişmelerin çoğu tamamlanmıştır. Sonuç olarak, ilk hasar anının hemen sonrasından başlayarak, yanık yarasının iyileşme sürecindeki tüm evrelerde sağlıklı bir sürecin yaşanması, oluşacak yara kontraksiyon derecesinin ve dolayısı ile komplikasyonların azaltılmasında kritik öneme sahiptir. Bu nedenle de, darlığın önlenmesi için kullanılacak ajan veya yöntemin, yara iyileşme sürecinin birden fazla aşamasında etkili olması ve bu tedavi yönteminin,

üçüncü haftadan önce, tercihen hasarın hemen sonrasında devreye sokulması en uygun yaklaşım olacaktır [103].

Korozif madde dokuyla temas eder etmez yanık gelişimine neden olduğu için, güncel bilgiler dahilinde yanık oluşumunu engelleyebilmek mümkün değildir. Bu nedenle yapılan çalışmalar yanık sonrası iyileşme döneminde komplikasyonları azaltmaya ve önlemeye odaklanmıştır. Korozif özofagus yanığına bağlı hastalarda özofagus darlığı gelişmesini önlemeye yönelik farklı tıbbi tedavi protokolleri mevcuttur [13, 81]. Bu amaçla en yaygın olarak steroidler ve antibiyotikler kullanılmaktadır. Fakat bu ilaçların darlık gelişmesini önleme üzerindeki kesin etkileri ispatlanamamıştır. Özofagus yanığı sonrası morbidite ve mortaliteyi etkileyen en önemli değişkenin özofagus darlığı olması nedeniyle, özofagus yanığı sonrası gelişen özofagus darlığının önlenmesi veya tedavisine yönelik çalışmalar da bu nedenle büyük önem taşımaktadır. Korozif madde hasarına bağlı gelişen özofagus yanığının serbest radikallerle ilgili olabileceği öne sürülmüş ve serbest radikallere bağlı gelişen hasarın önlenmesine yönelik; antioksidan, antienflamatuvar, sitoprotektif özelliği olan birçok ajan kullanılmış ve bu ajanların yararlı etkilerinden bahsedilmiştir [51, 94, 104, 105].

Değişik serilerde skar gelişimini azaltmak ve inflamatuar cevabı değiştirmek için steroidin faydalı olduğu bildirilmekle birlikte [100, 102, 106], klinik çalışmalarda, steroidin darlık gelişiminde ciddi bir engelleyici rolünün olmadığı saptanmıştır [40, 74].

Konunun önemi ve güncelliği nedeniyle halen bu maksatla birçok ajan denenmektedir, ancak henüz klinik kullanıma girmiş ve kabul görmüş bir tedavi protokolü düzenlenememiştir. Bu konuya yönelik yapılan literatür taramasına ilişkin bilgiler tablo 27'de verilmiştir.

Tablo 27: Klinik ve deneysel olarak korozif özofagus yanığında etkinliği araştırılmış maddelere ait çalışmalar

	Kullanılan madde	Etki mekanizması	Dezavantajı
John W. Madden, 1973 [107]	Beta-amino propio nitril (BAPN)	Yeni sentezlenen kollajen molekülleri arası kovalent bağların oluşumunu engelleyer	Aşırı duyarlılık ve toksisite
Gehanno P., Guedon C., 1981 [93]	D-penisilamin	Yüksek dozlarda bakır ile aldehit gruplarını bağlayarak, kollajen molekülünde çapraz bağ oluşumunu engeller	Serum bakır düzeyinde düşme, lökopeni
Alfred J. Lui, 1985 [47]	N-asetil sistein (NAC)	Kollajen yapımında intermoleküler disülfid bağ oluşumunu bozar	Aşırı bronşial sekresyon
Berthet ve Di Constanzo, 1994 [108, 109]	Epidermal büyüme faktörü (EGF) ve İnterferon-γ (IFNɣ)	Protein üretimini ve epitel hücrelerin migrasyonunu uyararak yara iyileşmesini hızlandırır	İleri araştırma yok
Demirbilek, 1994 [110]	Estradiol ve Progesteron	Yeni kollajen sentezini inhibe eder	Rebound hormon salgısında artış
Bingol-Kologlu, 1999 [111]	Heparin	Antitrombotik, antikoagülan, endotelyal koruyucu ve yara iyileşmesinde olumlu etkileri mevcut	Kanama zamanında uzama
Günel 1999, 2002 [51, 112]	Vitamin E ve C gibi antioksidanlar	Sitoprotektif, antioksidan, yeni kollajen sentezini inhibe eder	İleri araştırma yok
Koltuksuz, 2001 [103]	Kafeik asit fenetil ester	Antiinflamatuar, immünomodülatör, antioksidan	İleri araştırma yok
Demirbilek 2002 [113]	Poliunsature fosfotidil-kolin	Kollajen depolanmasını engeller	İleri araştırma yok
Özçelik 2004; Arbell 2005 [114, 115]	Halofuginon	Kollajen tip-I sentez inhibitörü	İleri araştırma yok
Yükselen, 2005 [94]	Trimetazidin (3-ketoasil CoA tiolaz inhibitörü)	Sitoprotektif, antioksidan. Nötrofil infiltrasyonunu inhibe ederek serbest oksijen radikal formasyonunu önler	Çocukluk yaş grubunda güvenilirliği değerlendirilmemiş
Türkyılmaz, 2005; Bustamante, 2008; Türkyılmaz, 2009 [11, 116, 117]	Mitomisin-c	Çapraz bağlar oluşturarak selektif olarak DNA sentezinin inhibisyonu	Kemik iliği depresyonu
Herek, 2010 [118]	İbuprofen	Antiinflamatuvar	İleri araştırma yok

Yükselen ve arkadaşları, sitoprotektif ve antioksidan özellikleri nedeniyle trimetazidini kullanmış, hasar alanında nötrofil infiltrasyonunu inhibe ederek serbest oksijen radikal formasyonunu önlediğini ve bu sayede özofagus yanığı sonrası

fibrozis derecesini azalttığını göstermişlerdir [94]. John W. Madden ve arkadaşları deneysel olarak köpeklerde özofagus yanığı oluşturmuş ve intraperitoneal Beta-amino propio nitril uygulamasının yeni sentezlenen kollajen molekülleri arası kovalent bağların oluşumunu engelleyerek özofagus striktür gelişimini önlediğini bildirmişlerdir [107].

Gehanno ve Guedon'un çalışmasında ise, D-penisilamin'in yüksek dozlarda bakır ile aldehit gruplarını bağlayarak, kollajen molekülünde çapraz bağ oluşumunu engellediği ve bu yolla striktür formasyonunu azalttığı gösterilmiştir [93]. Alfred J. Lui ve arkadaşlarının ratlarda yaptığı bir deneysel çalışmada, yine kollajen yapımında intermoleküler disülfid bağ oluşumunu bozarak etki gösteren N-asetil sistein (NAC) kullanılmış ve NAC tedavisinin striktür formasyonunda etkili olduğu bildirilmiştir [47]. Benzer etkilerle estradiol ve progesteronun da, yeni kollajen sentezini inhibe ederek darlık gelişimini engellediği bildirilmiştir [108]. Günel ve arkadaşlarının yaptığı bir deneysel araştırma, vitamin E ve C gibi antioksidan ilaçlarla yapılan tedavinin alkali kaynaklı kostik özofagus yanıkları olan sıçanlarda yeni kollajen sentezi ve striktür oluşumunu inhibe ettiğini göstermiştir [51, 109]. Bir diğer çalışma ise poliunsature fosfotidil kolinin, kollajen depolanmasını engelleyerek striktür oluşumunu azalttığını göstermiştir [110]. Kollajen tip-I sentez inhibitörü olan halofuginonun da, striktür gelişimini belirgin ölçüde azalttığı bildirilmiştir [111, 112]

Mitomisin-C'nin, doza bağımlı olarak, DNA ve DNA'ya bağımlı RNA sentezini engelleyerek hem fibroblastların çoğalmasını, hem de bu hücrelerin kollajen üretimini baskılayarak kostik özofagus darlığı oluşumunu engellemede etkili olduğu gösterilmiştir [11, 113, 114].

Berthet ve Di Constanzo, epidermal büyüme faktörü (EGF) ve interferon-γ (IFNɣ) ile yaptıkları iki ayrı çalışmada, EGF ve ardından kullanılan IFNɣ uygulamalarının korozif özofagus yanığında rezidüel stenoz oranını belirgin bir biçimde azalttığını göstermişlerdir [115, 116].

Koltuksuz ve arkadaşları, kafeik asit fenetil ester ve EGF'nin striktür gelişimi üzerine olumlu etkilerini göstermiş ve bu etkilerin, kafeik asit fenetil esterin antiinflamatuar, immünomodülatör, antioksidan özelliklerine ve EGF'nin yara iyileşmesini destekleyici ve özofagusu yaralanmalara karşı koruyucu etkilerinden kaynaklandığı bildirilmiştir [103]. Bir diğer çalışmada, heparinin antitrombotik,

antikoagülan, endotelyal koruyucu ve yara iyileşmesindeki muhtemel olumlu etkileri nedeniyle striktür gelişimini azalttığını gösterilmiştir [117]. Ursodeoksikolik asit, metilen mavisi, glukagon benzeri peptid-2, dimetilsulfoksit, keratinosit büyüme faktörü ve oral tamoksifenin deneysel olarak striktür gelişimi üzerine faydalı etkilerini gösteren çalışmalar da mevcuttur [113, 119-124].

Hesperidin

Hesperidin, inflamasyon modellerinde inflamasyonun proliferatif ve eksudatif fazında etkilidir. HES antimikrobiyal, antiviral, antihipertansif, hipolipidemik, antiülserojen, antineoplastik, antiinflamatuar, antioksidan, antihepatotoksik ve antiallerjik etkiler gibi geniş farmakolojik etkilere sahiptir (Tablo 28). Bu özelliklerinden dolayı HES'in kozorif özofagus yanıklarında striktür gelişimi üzerinde etkili olabileceği düşünüldü. Literatür taramasında, HES'in özofagus korozyonları üzerindeki etkinliği ile ilgili yapılmış bir çalışmaya rastlanılmadı. Bu bilgiler ışığında çalışmamızda korozif özofagus yanıklarında striktür gelişimini engelleme üzerinde etkinliğini araştırmak amacıyla HES kullanıldı.

Ekinci Akdemir ve arkadaşları, deneysel olarak HES'in iskelet kası iskemi reperfüzyon hasarında antioksidan etkilerini gösterirken, Pehlivan ve arkadaşlarının yaptığı diğer bir çalışmada da barsak reperfüzyon hasarında HES'in koruyucu etkisi gösterilmiştir [89, 125]. Arafa ve arkadaşları HES'in, oksidan / antioksidan dengesinin düzenlenmesi yoluyla sıçanlarda benzo [alpha] pyrene'nin seminifer tübüllere yönelik zararlı etkilerini, testiküler dokuda hem enzimatik hem de enzimatik olmayan antioksidan savunma mekanizmasını geliştirerek azalttığını göstermişlerdir [126]. Çalışmamızda özofagus doku örneklerinin histopatolojik olarak değerlendirilmesinde, özofagus hasarının oluşturulmasının ardından, HES tedavisinin nekroz, fibrozis ve stenoz indeksi gibi hasar bulgularını azalttığı izlenmiş ve bu bulgunun benzer şekilde HES'in antioksidan özelliğine bağlı olabileceği düşünülmüştür.

Tablo 28: Hesperidin tedavisinin klinik ve deneysel olarak etkinliği

	Kullanım alanı	Etki mekanizması
Hasanoğlu, 2001 [125]	Enfekte cilt yaraları	Antioksidan, antiinflamatuar, antimikrobiyal
Pehlivan 2004, [126]	Barsak reperfüzyon hasarı	Antioksidan
Dorkina, 2004 [127]	Kobaylara carbon tetrachloride (CCl_4) ile indüklenen akut hepatit	Antioksidan, antiinflamatuvar, hepatoprotektor
Arafa, 2009 [128]	Testiküler dokuda Benzo [alpha] pyrene ile oluşturulan seminifer tübül hasarı	Antioksidan
Kaya, 2015 [129]	Sisplatin kaynaklı üreme sistemi toksisitesi	Antioksidan, antineoplastik
Ekinci 2016, [89]	İskelet kası reperfüzyon hasarı	Antioksidan
Maekawa, 2017 [130]	N-methyl-D-aspartate ile indüklenen retinal hücre hasarı	Hücre ölüm sinyali ile ilişkili sitotoksik faktörlerinin baskılanması
Zhou, 2017 [131]	Akut alkolik karaciğer hasarı [131]	Endoplazmik retikulum stresini ve DNA hasarını azaltır, alkol ve lipid metabolizmasını düzenler
Adefegha, 2017 [132]	Deneysel plörezi modeli	Mononükleer hücreler üzerinde anti-inflamatuvar

Maekawa ve arkadaşları, HES'in N-methyl-D-aspartate ile indüklenen hücre ölüm sinyali ile ilişkili bir dizi sitotoksik faktörü baskılayarak, retinal gangliyon hücrelerini koruduğunu ve bu nedenle HES'in, ek sitotoksik hasarla ilişkili yaralanmaya karşı retinanın korunmasında terapötik potansiyele sahip olabileceği sonucuna varmışlardır [127]. Bir başka çalışmada Zhou ve arkadaşları, HES'in, endoplazmik retikulum stresini ve DNA hasarını azaltıp, alkol ve lipid metabolizmasını düzenleyerek, akut alkolik karaciğer hasarını engelleyebildiğini ortaya koymuştur [128]. Dorkina ve arkadaşları, kobaylara carbon tetrachloride (CCL_4) vererek akut hepatit oluşturmuş ve HES'in hepatoprotektor etkisi olduğunu göstermişlerdir [129]. Bizim çalışmamızda da, HES tedavisi verilen özofagus yanık

modelinde inflamasyon skorlarının düşük saptanmasının HES'in antiinflamatuvar özelliğine bağlanabileceği sonucuna varılmıştır.

HES'in kuvvetli antiinflamatuar özelliği yanında karsinogenezdeki etkinliği de çalışmalarla gösterilmiştir. HES'in antioksidan özelliklerine bağlı olarak, sisplatin kaynaklı üreme sistemi toksisitesi üzerinde koruyucu etkilere sahip olduğunu açıkça ortaya koymuştur. Bu nedenle, HES'in, üreme sistemi açısından kanserli hastalarda, sisplatin toksisitesine karşı faydalı olabileceği sonucuna ulaşılmıştır [130]. Hasanoğlu ve arkadaşlarının yaptığı bir çalışmada, enfekte cilt yaralarında sistemik ve topikal olarak uygulanan HES'in yara iyileşmesini olumlu yönde etkilediği gösterilmiştir [131]. Adefegha ve arkadaşları tarafından yapılan deneysel plörezi modelinde, HES'in ektoenzim (ectonucleotidase ve ecto-adenosine deaminase) aktivitesi, apoptoz, hücre döngüsü ve reaktif oksijen ürünleri üretimi üzerine olan etkileri araştırılmış, akut inflamatuvar durumda mononükleer hücreler üzerinde olası anti-inflamatuvar etkileri gösterilmiş ve böylece HES'in, sıçanlarda oksidatif yaralanmadan kaynaklanan plöreziyi en aza indirebileceği savunulmuştur [132]. Çalışmamızda HES tedavisi verilen gruplarda SI, Sham grubuna benzer olduğundan tedavinin, stenoz açısından faydalı olabileceği desteklenmektedir. Bu sonucun HES'in anti-inflamatuvar ve yara iyileşme süreci üzerindeki olumlu etkileri ile ilişkili olabileceği düşünülmüştür.

Deneysel Korozif Yanık Modeli

Literatürde deneysel korozif yanık modeli oluşturulmasında üç yöntem mevcuttur. Birinci model, Gehanno ve Guedon modeli olarak bilinir. Bu yöntemde medyan laparotomi insizyonundan batına girilerek, sıçanda izole özofagus segmenti proksimal ve distalden bağlanır, kostik madde bu bölgeye uygulanarak izole segmentte korozif yanık oluşturulur. [93]. Şentürk ve arkadaşlarının uyguladığı yöntemde ise rehber kateter yoluyla mideye ulaşılır, Fogarty kateteri gönderilir, kateterin balonu midedeyken balon şişirilerek geri çekilir ve şişirilmiş Fogarty balonu ile mide girişi kapatılıp özofagusta izole yanık oluşturulur [133]. Katrancıoğlu ve arkadaşlarının tanımladığı yöntemde ise, bir sıçanın batın ve toraksına diseksiyon uygulanarak ağız kenarından proksimal özofagusa olan mesafe ölçülür ve infant beslenme sondasında işaretlenir, diğer tüm deneklere infant

beslenme sondası yoluyla, belirlenen seviyeden korozif madde verilir [134]. Yine Kalkan ve arkadaşları tarafından modifiye bir foley sonda kullanılarak non invazif olarak tüm özofagusun korozif madde ile temasına olanak sağlayan bir yanık modeli de tanımlanmıştır [135]. Bu yöntemlerde, pilot çalışma sonrasında, özofagus uzunluğu, kateterin ilerletileceği mesafe, balonun şişirileceği basınç, verilecek korozif madde miktarı belirlenmektedir.

Çalışmamızın başlangıç aşamasında, anesteziye gerek olmaması, tüm özofagusta boylu boyunca yanık oluşumunu sağlaması ve pratik uygulanabilirlikleri nedeniyle, özofagusta yanık oluşturmak amacıyla öncelikle non-invazif modellerin kullanılması planlanmıştır. Bu yöntemleri kullanarak yaptığımız pilot çalışmamızda, aspirasyona bağlı kayıpların olması, farenkste ciddi yanıkların oluşması ve midenin de korozif etkene maruz kalması gibi nedenlerle, bu modellerin deney aşamasında çok sayıda hayvan kaybına neden olacağı düşünülerek, direkt görüş altında güvenli bir şekilde yanık oluşturabilme olanağı sağlayan Gehanno-Geudon yöntemi model olarak tercih edilmiştir. İnvazif bir yöntem olan Gehanno-Geudon yönteminde hayvan kaybı %40–50 oranında bildirilirken, bu yöntemin uygulanması için yaptığımız pilot çalışmada hayvan kaybı izlenmemiş olup, deney süresince, başlangıçtaki anestezi komplikasyonuna bağlı kayıplar haricinde enfeksiyon ya da girişime sekonder komplikasyona bağlı kayıp olmamıştır. Pratikte korozif madde alımı sonrası oluşan yanık ve yanık komplikasyonu olarak ortaya çıkan stenoz bulgusu, en yoğun özofagus alt ucunda izlendiğinden, diğer bölümlere göre daha fazla zarar gören bölge olan özofagusun distal kısmında oluşturulan yanığın klinikte karşılaştığımız korozif yanıklarını yansıtacağı düşünülmüştür.

Korozif etkenler karşılaştırıldığında, korozif özofajit tablosundan %75-90'ından potasyum hidroksit, sodyum hidroksit ve sodyum hipoklorit gibi alkalilerin sorumlu olduğu bildirilmiştir [136]. Özofagus darlığı gelişen hastalarda, en sık içilen maddenin yağ çözücü olduğu ortaya konmuştur. Bu sonuç, yağ çözücülerin içerdikleri sodyum hidroksitin yüksek korozif etkisinden kaynaklanmaktadır [137]. En sık maruz kalınan etken olması nedeniyle, çalışmamızda korozif özofajit modeli oluşturmak için NaOH kullanılmıştır.

Çeşitli hayvan deneyleri artan NaOH konsantrasyonu ile lezyonun derinliği arasında ilişki olduğunu göstermiştir. %3,8'lik NaOH solüsyonu özofagusa 10 saniye

temas ederse mukoza ve submukozayı, % 10,7'lik NaOH solüsyonu musküler tabakayı, %22,5'lik solüsyonun ise tüm özofagus duvarını zedelediği ve hasarın özofagusa komşu dokulara ilerlediği gösterilmiştir [138, 139]. Bir çalışmada, sağkalım ile belirgin özofagus darlığı oluşumu için en uygun NaOH konsantrasyonu %30 olarak bildirilmiştir [140]. Daha düşük konsantrasyonlardaki NaOH ile darlık geliştiği bildirildiğinden, sağkalım açısından risk oluşturmamak için deneyimizde yanık oluşturmak amacıyla %25'lik konsantrasyonda NaOH kullanını tercih edilmiştir. Çalışmamızda korozif yanık oluşturulan deneklerin hepsinde makroskopik hasar bulguları gözlenmiştir. Mikroskopik olarak da inflamasyon, fibrozis ve nekroz bulguları izlenmiştir. Geç komplikasyon olarak karşımıza çıkan özofagus striktürünün de gelişmiş olması korozif özofagus yanığı modelinin başarı ile gerçekleştiğini göstermektedir.

Çalışmamızda ratların deney başlangıç ve sonunda tartıları kıyaslandığında tedavi grupları ve sham grubunun tartıları arasında istatistiksel olarak fark olmadığının görülmesi, hem yanık gelişim sonrasındaki inflamatuvar süreçte HES tedavisinin beslenme üzerindeki olumlu etkisini hem de kullandığımız invazif yöntemin beslenme üzerinde ek morbiditeye sebep olmadığını göstermektedir. Yanık oluşturulup HES tedavisi almayan gruplardaki ratların tartılarında ise belirgin azalma saptanmıştır ($p<0,001$). Konu ile ilgili çalışmalara bakıldığında benzer sonuçlara ulaşıldığı görülmektedir. Herek ve arkadaşlarının yaptığı çalışmada da yanık grubunda kilo kaybı izlenirken, ibuprofen tedavisi verilen ratlarda kilo artışı kaydedilmiştir [118]. Numanoğlu ve arkadaşlarının çalışmasında paliferminin, Güven ve arkadaşlarının çalışmasında da Merkapto-etil-guanidin tedavisinin beslenme üzerine olumlu etkilerinden bahsedilmiştir [123, 141].

Birçok çalışmada, özofageal yanık hasarında akut dönemde serbest oksijen radikallerinin ve Nitrik Oksit (NO) düzeylerinin artmış olduğu gösterilmiştir [51, 52, 142]. Biyokimyasal olarak çalışılan parametreler arasında MDA, SOD, GSH, NO, protein karbonil içeriği, TNF alfa düzeyi, doku hidroksiprolin düzeyleri sayılabilir. Tanrıkulu ve arkadaşları [143] serum TNF alfa ve hidroksiprolin seviyelerini, Herek ve arkadaşları [118] doku hidroksiprolin seviyelerini, Güven ve arkadaşları [141] protein karbonil içeriği ve MDA ile antioksidan enzimlerden superoksit dismutaz (SOD) ve glutatyon peroksidaz (GPx) düzeylerini araştırmalarında biyokimyasal

parametre olarak kullanmışlardır. Son yıllarda yapılan çalışmalara göre, total antioksidan kapasite ölçümü oksidatif stresin bir göstergesi olarak kabul görmektedir. Oksidatif stresi, oksidan moleküllerin oluşum hızı ve antioksidan moleküllerin tamamının toplam etki gücü belirlediği için, antioksidan moleküllerin tek tek incelenmesi hücre içi toplam oksidan stresi göstermekte yetersiz kalabilmektedir [144]. Ayrıca serum içinde halen bilinmeyen antioksidanlar olabilir, bu nedenle çalışmamızda biyokimyasal parametre olarak total antioksidan kapasite (TAS) ve total oksidan seviyesi (TOS) parametleri kullanılmıştır.

Gökdemir ve arkadaşları, akut iskemik inmeli ve sağlıklı bireylerden alınan serumda, TAS ve TOS düzeylerine bakmış ve TAS düzeylerini sağlıklı bireylerden alınan serumda yüksek saptamışken, TOS düzeylerini akut iskemik inmeli hastalarda yüksek saptamışlardır [145]. Çevik ve arkadaşları intraserebral kanamalı ve sağlıklı bireylerin serum TAS ve TOS düzeyleri karşılaştırılmış ve benzer sonuçlar elde edilmişlerdir [146]. Çalışmamızda ratlardan alınan kan ve özofagus doku örneklerinin biyokimyasal incelemesinde serum TAS ve TOS, doku TAS ve TOS düzeyleri çalışılmış olup, gruplar arasında doku TAS-TOS ve serum TOS düzeyleri arasında istatistiksel olarak anlamlılığa ulaşılamamıştır. 14 gün sonunda sakrifiye edilen deneklerin ortalama serum TAS düzeyi, diğer gruplarla karşılaştırıldığında istatistiksel anlamlı olarak daha düşük saptanmış olup beklenilenin aksine bu gruplar arası serum TAS düzeyleri arasında istatistiksel olarak fark saptanmamıştır.

Çalışmamızda özofagus doku örneklerinin histopatolojik olarak değerlendirilmesinde, korozif özofajit oluşturulmasının ardından, HES tedavisinin makroskopik ve mikrokopik hasar bulgularını azalttığı izlenmiştir. Çalışmamızda yanık gruplarının hepsinde stenoz gelişmiştir. SI, tedavi verilmeyen gruplarda Sham grubuna göre anlamlı olarak yüksek bulunmuştur ($p<0.05$). HES tedavisi verilen gruplarda ise Sham grubundan anlamlı olarak farklı olmadığı gösterilmiştir. Tedavi verilen gruplarda SI, Sham grubuna benzer olduğundan, bu bulgu HES tedavisinin stenoz gelişimini önleme açısından faydalı olabileceğini desteklemektedir.

Gruplar arası inflamasyon, fibrozis ve nekroz bulguları karşılaştırıldığında, Sham grubu ile tedavi verilmeyip 21 gün sonunda sakrifiye edilen denekler arasında istatistiksel anlamlılığa ulaşılmıştır ($p<0,05$). Tedavi verilmeyen gruplar içinde karşılaştırma yapıldığında, bulguların 21 gün sonrasında sakrifiye edilen grupta daha

yüksek seviyede olduğu görülmüştür. Tedavi verilmeyip 14 gün sonrasında sakrifiye edilen grupta skorlar yüksek olmasına rağmen, istatistiksel olarak anlamlı bulunmamıştır. Bu durumun korozif hasarın 14. gün sonrasında da devam etmesiyle veya denek sayısının az olmasıyla ilişkili olabileceği düşünülmüştür.

NAC tedavisinin etkinliğinin araştırıldığı bir çalışmada, 10 günlük tedavi süresi ardından 11 ve 21. günlerde sakrifiye edilen ratların SI karşılaştırılmış, bu değer 21. günde sakrifiye edilen ratlarda daha yüksek saptanmıştır. Bizim çalışmamızda 14 ve 21 günlük HES tedavisi sonunda sakrifiye edilen ratların SI karşılaştırıldığında farklılık saptanmamıştır. Aynı çalışmada tedavi grupları arasında inflamasyon, fibrozis ve nekroz bulguları karşılaştırıldığında 11. günde sakrifiye edilen ratlarda bu skorların daha düşük olduğu ve hasarın daha az olduğu görülmüştür. Bu durum SI'nın özofagus yanığının geç bir komplikasyonu olmasına, NAC tedavisinin verildiği süre içinde etkinlik göstermesine ve tedavi kesildikten sonraki günlerde bu etkinliğin devam etmediğine bağlanmıştır [147]. Çalışmamızda tedavi süresinden bağımsız olarak tüm skorlar ve SI, tedavi grupları arasında benzerdi. Bu nedenle HES tedavisinin etkinliğinin ilk doz bağımlı ya da tekrarlayan dozlar sonucunda mı olduğunun ayrımı yapılamamaktadır. Bir diğer ifadeyle tek doz tedavinin etkin olabileceği sonucuna varılması ya da benzer şekilde, tedavi süresinin uzatılması ile histopatolojik bulgular ve striktür gelişimi üzerinde olumlu etkiler elde edilebileceğinden bahsetmek yanlış olabilir.

Palifermin tedavisinin steroidle birlikte etkinliğinin araştırıldığı bir diğer çalışmada, 21 gün sonunda sakrifiye edilen ratlarda bakılan SI değeri, yanık ve sadece steroid tedavisi verilen gruplara göre anlamlı olarak düşük saptanmış ve steroidle birlikte verilecek palifermin tedavisinin agonistik etkiye sahip olacağı sonucuna ulaşılmıştır. Çalışmada benzer şekilde palifermin tedavisinin hasar skorlarını da belirgin bir şekilde azalttığı görülmüştür [148]. Mitomisin-c tedavisinin etkinliğini araştırmaya yönelik yapılan bir çalışmada ise SI değerlendirilmemiş, inflamasyon ve nekroz skorlarına bakılmış, tedavi grubu ile yanık grubunda skorlar arasında anlamlı fark saptanmamıştır [149]. Bizim çalışmamızda ise inflamasyon ve nekroz skorları yanık gruplarında yüksek saptanırken, tedavi gruplarında sham grubuna benzer olarak bulunmuştur. Bu bulgu, HES'in özofagus yanık modelinde anti-inflamatuvar etkinliğini kanıtlamaktadır.

Kılınçarslan ve arkadaşlarının çalışmasında tedavi süresi 7 gün olarak belirlenerek dimethyl sulfoxide (DMSO) tedavisinin etkinliği araştırılmıştır [121]. Ancak bu tedavinin hasarlanmanın devam ettiği ilerleyen süre içerisinde de, etkinliğinin devam edeceği sonucuna ulaşılamamıştır. Benzer şekilde Elmas ve arkadaşları, oral tamoksifen tedavisinin korozif özofagus yanıklarının iyileşmesi üzerine etkisini araştırmış, 7 günlük tamoksifen tedavisi uygulanan ratlar 22 gün sonunda sakrifiye edilmişlerdir. Tedavinin bu skorlarda azalmaya neden olduğu gösterilmekle birlikte, tedavinin akut dönemdeki etkileri hakkında net bilgilere ulaşılamamıştır [119]. Çalışmamızda benzer şekilde HES'in hasar derecesini ve striktür gelişimini engellediği sonucuna ulaşılmış olmakla birlikte, HES'in bu etkisinin kullanım süresi ile ilişkisi açısından istatistiksel anlamlı sonuçlara ulaşılamamıştır.

Numanoğlu ve arkadaşları, özofagus yanığı sonrasında tedavi edici ajan olarak keratinosit büyüme faktörü ile steroidleri birlikte kullanılmış ve tedavi süresini 21 gün olarak belirlenmişlerdir. Bu çalışmada tedavinin özofagus striktür gelişimi üzerine olumlu etkileri olduğu, bu etkilerin tedavi süresi ile arttığı sonucuna ulaşılmıştır [123]. Çalışmamızda tedavi verilmeyen gruplarda 14-21 gün arasında hasar skorlarında artış devam ederken, tedavi verilen gruplarda bu süreler arasında hasar skorlarında artış görülmemiştir. Yara iyileşmesinin dönemleri göz önünde bulundurularak hasarlanmanın devam ettiği 14-21. günler arasında tedaviye devam edilmesi gerektiği öngörülebilir, ancak çalışmamızda istatistiksel olarak tedavinin etkinliğinin tedavi süresi ile ilişkili olduğu sonucuna ulaşılamamıştır. HES tedavi süresinin etkinliğinin daha geniş gruplarda yapılacak yeni çalışmalarla değerlendirilmesinin uygun olacağı düşünülmüştür.

HES tedavi gruplarındaki deneklerde, tedavi verilmeyen gruplara göre tüm skorlar daha düşükken, Sham grubundan daha yüksek saptanmıştır. Ancak bu fark istatistiksel anlamlılığa ulaşmamıştır. Bu bulgu HES tedavisinin inflamasyon, fibrozis ve nekroz açısından fayda sağlayabileceğini ve striktür formasyonunu azaltacağını düşündürmektedir. Çalışmamızın bu kısıtlılığı için de daha geniş gruplarda HES tedavisi ile ilgili çalışmaların yapılması faydalı olacaktır.

6. SONUÇLAR

Çalışmamızda ratlarda, histopatolojik ve biyokimyasal veriler kullanılarak, HES'in hasarlanmış özofagus dokusunda, erken ve geç dönemde meydana gelen değişiklikler üzerine etkileri araştırıldı.

Kullandığımız yanık modeli ile yanık oluşturulan tüm deneklerde makrokopik ve histopatolojik hasarlanma bulguları saptandı, bu da yanık modelinin başarılı olduğunu göstermektedir.

Literatür taramasında deneysel ya da klinik çalışmalarda korozif yanık tedavisinde hesperidin kullanımıyla ilgili herhangi bir çalışma bulunamadı.

Çalışmamızda HES'in özofagus yanıkları sonrasında inflamasyon, fibrozis ve nekroz bulguları ile geç dönem bulgusu olan striktür gelişimini azalttığı sonucuna ulaşıldı:

1. HES'in korozif özofagus yanık modelinde makroskopik ve mikroskopik hasar bulgularını azalttığı gösterildi.
2. HES uygulanan ratlarda stenoz indeksinin daha düşük olduğu saptandı.
3. Tedavi uygulanmayan gruplarda, korozif özofagus yanığı oluşturulduktan 14 ve 21 gün sonra sakrifiye edilen ratların stenoz indeksinin giderek arttığı tespit edildi. HES uygulanan gruplarda ise stenoz indeksleri benzer bulundu. Bu nedenle HES'in stenoz gelişimini önlemede etkili olduğu sonucuna varıldı.
4. Korozif özofagus yanığı oluşturulduktan sonraki inflamatuvar süreçte HES tedavisinin beslenme üzerine olumlu etkileri olduğu gösterildi. HES tedavisi uygulanmayan ratlarda ise belirgin kilo kaybı olduğu görüldü.

Çalışmamızda histopatolojik olarak yalnız hasar derecesi skorlarına bakılmış, kollajen depolanması değerlendirilmemiştir. Gelişecek striktür açısından anlamlı bir belirteç olması nedeniyle HES tedavisinin etkinliği bu yönde yapılacak bir çalışma ile desteklenebilir.

Çalışmamızda HES'in tedavi süreci konusunda net verilere ulaşılamamıştır. Tedavi sürecine yönelik net bilgilerin çoklu gruplarla yapılacak yeni çalışmalarla ortaya konması gerekmektedir.

Biyokimyasal olarak daha önce özofagus yanık modellerinde çalışılmamış parametreler olan TAS ve TOS düzeyleri konusunda deneyimizde anlamlı bir veriye ulaşılamamıştır. Akut dönem hasar göstergesi olan bu değerlerin özofagus yanık modelinde de akut dönemde çalışılarak daha anlamlı verilere ulaşılabileceği düşünülmüştür.

Çalışmamız deneysel korozif özofagus modelinde hesperidinin histopatolojik ve biyokimyasal verilerle etkinliğini araştıran ilk çalışmadır. İleride planlanabilecek daha geniş ve detaylı çalışmalarla bulgularımızın desteklenmesi gerekmektedir.

KAYNAKLAR

1. Uygun, I., et al., *Clinico-epidemiological study of caustic substance ingestion accidents in children in Anatolia: the DROOL score as a new prognostic tool.* Acta Chir Belg, 2012. **112**(5): p. 346-54.
2. Corduk, N., et al., *Effects of retinoic acid and zinc on the treatment of caustic esophageal burns.* Pediatr Surg Int, 2010. **26**(6): p. 619-24.
3. Watson, W.A., et al., *2004 Annual report of the American Association of Poison Control Centers Toxic Exposure Surveillance System.* Am J Emerg Med, 2005. **23**(5): p. 589-666.
4. Sarioglu-Buke, A., et al., *A different aspect of corrosive ingestion in children: socio-demographic characteristics and effect of family functioning.* Int J Pediatr Otorhinolaryngol, 2006. **70**(10): p. 1791-8.
5. Goldman, L.P. and J.M. Weigert, *Corrosive substance ingestion: a review.* Am J Gastroenterol, 1984. **79**(2): p. 85-90.
6. Keh, S.M., et al., *Corrosive injury to upper gastrointestinal tract: Still a major surgical dilemma.* World J Gastroenterol, 2006. **12**(32): p. 5223-8.
7. Contini, S. and C. Scarpignato, *Caustic injury of the upper gastrointestinal tract: a comprehensive review.* World J Gastroenterol, 2013. **19**(25): p. 3918-30.
8. Poley, J.W., et al., *Ingestion of acid and alkaline agents: outcome and prognostic value of early upper endoscopy.* Gastrointest Endosc, 2004. **60**(3): p. 372-7.
9. Urganci, N., et al., *Corrosive substance ingestion in children.* Indian J Pediatr, 2014. **81**(7): p. 675-9.
10. Bautista Casasnovas, A., et al., *A retrospective analysis of ingestion of caustic substances by children. Ten-year statistics in Galicia.* Eur J Pediatr, 1997. **156**(5): p. 410-4.
11. Turkyilmaz, Z., et al., *Mitomycin C prevents strictures in caustic esophageal burns in rats.* J Surg Res, 2005. **123**(2): p. 182-7.
12. Lamireau, T., et al., *[Severity of ingestion of caustic substance in children].* Arch Pediatr, 1997. **4**(6): p. 529-34.
13. Adam, J.S. and H.G. Birck, *Pediatric caustic ingestion.* Ann Otol Rhinol Laryngol, 1982. **91**(6 Pt 1): p. 656-8.

14. Moazam, F., et al., *Caustic ingestion and its sequelae in children.* South Med J, 1987. **80**(2): p. 187-90.
15. Baskin, D., et al., *A standardised protocol for the acute management of corrosive ingestion in children.* Pediatr Surg Int, 2004. **20**(11-12): p. 824-8.
16. London, R.L., et al., *Dilatation of severe esophageal strictures by an inflatable balloon catheter.* Gastroenterology, 1981. **80**(1): p. 173-5.
17. Ashcraft KW: Pediatric surgery, T.e.C., third edition, W.B. and P. Saunders Company. 2000. p. 325-347.
18. Millar AJW, C.S., *Caustic strictures of the esophagus*, in *Pediatric Surgery*. 1998, Mosby-Yearbook Inc. p. 969-979.
19. Sadler TW: Langman's medikal embriyoloji, Ö., 6. baskı, Palme Yayınları, and Ankara, 1993: p. 224-226.
20. Ovalle, W.K.a.P.C.N., Elsevier Health and Sciences, *Netter's essential histology.* . 2013.
21. Skandalakis JE:, P. and A. Yayıncılık, in *656-660.* 2008;. p. 656-660.
22. Gray SW, S.J.P., *Embryology for surgeons*. 1972. p. 63-100.
23. William K.O, P.C.N.M.S., Kaymaz F, Atilla P (çeviren), İstanbul: Güneş Tıp Kitabevi,, *Üst sindirim sistemi. Temel Histoloji*. 2009.
24. Ross, M.H.a.W.P., Histology. Lippincott Williams & Wilkins,USA, 17;. 2006. p. 524-535.
25. R. Putz, R.P., *Sobotta İnsan Anatomisi Atlası*, in *Cilt 2, Gövde, İç Organlar, Alt Ekstremite*. 2001, Beta Basım Yayım Dağıtım A.Ş.: Münih. p. 106-110.
26. SOLAK, H., *Göğüs ve Kalp Damar Hastalıkları Cerrahisi,.* 1992.
27. Yıldırım M: Topografik Anatomi, Ö.B., İstanbul: Nobel Tıp Kitabevi, , *Topografik Anatomi,*. 2000. p. 204-208.
28. Yamada, T., et al.,, *Textbook of gastroenterology*, L.W. Wilkins, Editor. 1999.
29. Moore KL, D.A.L.W.W., Baltimore 1999; 221 -225., *Clinically oriented anatomy, Esophagus.* 1999. p. 221-225.
30. Guyton AC. Nobel Kitap Evi, i., in *Tıbbi Fizyoloji,*. 1986. p. 1093-1096.
31. Ankara, S.W.A., *Sodeman's Fizyopatoloji*. 1991, Türkiye Klinikleri Yayınevi. p. 850-861.
32. HBT:, C. and A. pediatr, *Epidemiology and prevention of caustic ingestion,*. 1994. p. 83-212.

33. Başaklar, C., *Bebek ve Çocukların Cerrahi ve Ürolojik Hastalıkları*. 2006, Palme Yayıncılık. p. 395-409.
34. Begir, B., *Çocukluk Çağında Koroziv Madde Alımının Değerlendirilmesi, Yüzüncü Yıl Üniversitesi Tıp Fakültesi Araştırma ve Uygulama Hastanesi, Çocuk Cerrahisi Kliniği, Uzmanlık Tezi, 2011*.
35. Kutlu, T., *İ.Ü. Cerrahpaşa Tıp Fakültesi Sürekli Tıp Eğitimi Etkinlikleri Gastrointestinal Sistem Hastalıkları Sempozyumu 11-12 Ocak 2001, İstanbul,.* 2001: p. 169-177.
36. Kikendall, J.W., *Caustic ingestion injuries.* Gastroenterol Clin North Am, 1991. **20**(4): p. 847-57.
37. Kay, M. and R. Wyllie, *Caustic ingestions in children.* Curr Opin Pediatr, 2009. **21**(5): p. 651-4.
38. Ashcraft, K.W. and R.T. Padula, *The effect of dilute corrosives on the esophagus.* Pediatrics, 1974. **53**(2): p. 226-32.
39. Howell, J.M., et al., *Steroids for the treatment of corrosive esophageal injury: a statistical analysis of past studies.* Am J Emerg Med, 1992. **10**(5): p. 421-5.
40. Anderson, K.D., T.M. Rouse, and J.G. Randolph, *A controlled trial of corticosteroids in children with corrosive injury of the esophagus.* N Engl J Med, 1990. **323**(10): p. 637-40.
41. Haller, J.A. and K. Bachman, *The comparative effect of current therapy on experimental caustic burns of the esophagus.* Pediatrics, 1964. **34**: p. 236-45.
42. AB, J., *Caustic ingestions. Techniques in Gastrointestinal Endoscopy*. 2002; 4(4). p. 196 – 200.
43. Friedman, E.M., *Caustic ingestions and foreign bodies in the aerodigestive tract of children.* Pediatr Clin North Am, 1989. **36**(6): p. 1403-10.
44. Muhlendahl, K.E., U. Oberdisse, and E.G. Krienke, *Local injuries by accidental ingestion of corrosive substances by children.* Arch Toxicol, 1978. **39**(4): p. 299-314.
45. Einhorn, A., et al., *Serious respiratory consequences of detergent ingestions in children.* Pediatrics, 1989. **84**(3): p. 472-4.
46. Nelson, S.L., *Goldfrank's Toxicologic Emergencies*. ninth ed. 2011, New York: The McGraw-Hill.
47. Liu, A.J. and M.A. Richardson, *Effects of N-acetylcysteine on experimentally induced esophageal lye injury.* Ann Otol Rhinol Laryngol, 1985. **94**(5 Pt 1): p. 477-82.

48. Reiter, R.J., *Aging and oxygen toxicity: Relation to changes in melatonin.* Age (Omaha), 1997. **20**(4): p. 201-13.
49. Cheeseman, K.H. and T.F. Slater, *An introduction to free radical biochemistry.* Br Med Bull, 1993. **49**(3): p. 481-93.
50. Bulkley, G.B., *The role of oxygen free radicals in human disease processes.* Surgery, 1983. **94**(3): p. 407-11.
51. Gunel, E., et al., *Reactive oxygen radical levels in caustic esophageal burns.* J Pediatr Surg, 1999. **34**(3): p. 405-7.
52. Ozel, S.K., et al., *The roles of free oxygen radicals, nitric oxide, and endothelin in caustic injury of rat esophagus.* J Pediatr Surg, 2004. **39**(9): p. 1381-5.
53. Akkuş, İ., *Serbest radikaller ve fizyopatolojik etkileri.* 1995, Mimoza yayınları: Konya. p. 3-95.
54. Tabakoğlu, E. and R. DURGUT, *Veteriner hekimlikte oksidatif stres ve bazı önemli hastalıklarda oksidatif stresin etkileri.* AVKAE Dergisi, 2013. **3**(1): p. 69-75.
55. Yılmaz Dündar, R.A., *Hekimlikte oksidatif stres ve antioksidanlar, T.C. A.K.U, Yayın no:29, Uyum Ajans Ankara; 4-6.* 2000.
56. Fan, C., R.M. Zwacka, and J.F. Engelhardt, *Therapeutic approaches for ischemia/reperfusion injury in the liver.* J Mol Med (Berl), 1999. **77**(8): p. 577-92.
57. Slavikova, H., et al., *Total antioxidant capacity of serum increased in early but not late period after intestinal ischemia in rats.* Free Radic Biol Med, 1998. **25**(1): p. 9-18.
58. Goldstein, S., et al., *A critical reevaluation of some assay methods for superoxide dismutase activity.* Free Radic Biol Med, 1988. **4**(5): p. 295-303.
59. AKTAN, A.Ö., *Ischemia-reperfusion injury, reactive oxygen metabolites, and the surgeon.* Cytokines, 1998. **3**: p. C5a.
60. Burçak, G. and G. Andican, *Oksidatif DNA Hasarı ve Yaşlanma.* Cerrahpaşa tıp dergisi, 2004. **35**(4).
61. Akkus, İ., *Serbest Radikaller ve Fizyopatolojik Etkileri*. 1995, Konya: Mimoza Yayınları.
62. Aydemir, B. and E. Karadağ Sarı, *Antioksidanlar ve büyüme faktörleri ile ilişkisi.* 2009.
63. Aslan, R., *Homeostatik mekanizmanın korunması ve sağaltımda antioksidanlar.* İlaç ve Tedavisi Dergisi, 1999. **12**(8): p. 475-480.

64. Lucchesi, B.R., *Complement, neutrophils and free radicals: mediators of reperfusion injury.* Arzneimittelforschung, 1994. **44**(3a): p. 420-32.
65. Wijnberger, L.D., et al., *Early neonatal antioxidant capacity after preexisting impaired placental function.* Early Hum Dev, 2003. **71**(2): p. 111-6.
66. Aksu B, İ.M., *Çocuklarda Koroziv Özofagus Yanıkları, Derleme.* Trakya Üniversitesi Tıp Fakültesi Dergisi, 2002. **19(3-4)**: p. 183-188.
67. Moulin, D., et al., *Upper airway lesions in children after accidental ingestion of caustic substances.* J Pediatr, 1985. **106**(3): p. 408-10.
68. Ferguson, M.K., et al., *Early evaluation and therapy for caustic esophageal injury.* Am J Surg, 1989. **157**(1): p. 116-20.
69. Cadranel, S., et al., *Caustic ingestion and esophageal function.* J Pediatr Gastroenterol Nutr, 1990. **10**(2): p. 164-8.
70. Kutlu T, Ç.F., Erkan T, Aji D, Tümay G. ; 33;2, *Korozif Madde İçen Çocukların Değerlendirilmesi.* . Türk Pediatri Arsivi, 1998: p. 092-098.
71. Kutlu T, T.G.H., *Çocukluk çağında koroziv madde içilmesi.* . 2001;108.
72. Gaudreault, P., et al., *Predictability of esophageal injury from signs and symptoms: a study of caustic ingestion in 378 children.* Pediatrics, 1983. **71**(5): p. 767-70.
73. Reiss, M., *[Caustic burns of the esophagus in childhood].* Praxis (Bern 1994), 1998. **87**(47): p. 1600-1.
74. Ulman, I. and O. Mutaf, *A critique of systemic steroids in the management of caustic esophageal burns in children.* Eur J Pediatr Surg, 1998. **8**(2): p. 71-4.
75. Fonkalsrud, J.G.J.O.N.A.C.E., *Caustic Strictures Of The Esophagus*, in *Pediatric Surgery*. 2006. p. 919-926.
76. Di Costanzo, J., et al., *New therapeutic approach to corrosive burns of the upper gastrointestinal tract.* Gut, 1980. **21**(5): p. 370-5.
77. Youn, B.J., et al., *Balloon dilatation for corrosive esophageal strictures in children: radiologic and clinical outcomes.* Korean J Radiol, 2010. **11**(2): p. 203-10.
78. Tiryaki, T., Z. Livanelioglu, and H. Atayurt, *Early bougienage for relief of stricture formation following caustic esophageal burns.* Pediatr Surg Int, 2005. **21**(2): p. 78-80.
79. Hawkins, D.B., M.J. Demeter, and T.E. Barnett, *Caustic ingestion: controversies in management. A review of 214 cases.* Laryngoscope, 1980. **90**(1): p. 98-109.

80. Middelkamp, J.N., et al., *Endoscopic diagnosis and steroid and antibiotic therapy of acute lye burns of the esophagus.* Laryngoscope, 1961. **71**: p. 1354-62.
81. Mutaf, O., *Çocuklarda kostik özofagus yanıkları.* Pediatrik Cerrahi Dergisi 1988;2: p. 69-85.
82. Tucker, J.A. and C.T. Yarington, Jr., *The treatment of caustic ingestion.* Otolaryngol Clin North Am, 1979. **12**(2): p. 343-50.
83. Reinberg, O. and N. Genton, *Esophageal replacement in children: evaluation of the one-stage procedure with colic transplants.* Eur J Pediatr Surg, 1997. **7**(4): p. 216-20.
84. Spitz, L., *Gastric transposition for esophageal substitution in children.* J Pediatr Surg, 1992. **27**(2): p. 252-7; discussion 257-9.
85. Garg, A., et al., *Chemistry and pharmacology of the Citrus bioflavonoid hesperidin.* Phytother Res, 2001. **15**(8): p. 655-69.
86. Kometani T, N.T., Nakae T, Takii H, Okada S, Biosci. Biotech. Biochem. 60, , *Synthesis of neohesperidin glycosides and naringin glycosides by cyclodextrin gluconotransferase from an alkalophilic Bacillus Species,*. 1996. p. 645-649.
87. Guardia, T., et al., *Anti-inflammatory properties of plant flavonoids. Effects of rutin, quercetin and hesperidin on adjuvant arthritis in rat.* Farmaco, 2001. **56**(9): p. 683-7.
88. Tommasini S, C.M., Stancanelli R, Donato P, Costa C, Catania S, Villari V, and F.R. Ficarrra P, J. Pharm. Biomed.Anal., 39, , *The inclusion complexes of hesperitin and its 7-rhamnoglucoside with (2-hidroxypropyl)-β-cyclodextrin*. 2005. p. 572-580.
89. Ekinci Akdemir, F.N., et al., *A comparative study on the antioxidant effects of hesperidin and ellagic acid against skeletal muscle ischemia/reperfusion injury.* J Enzyme Inhib Med Chem, 2016. **31**(sup4): p. 114-118.
90. Kamaraj, S., et al., *Hesperidin attenuates mitochondrial dysfunction during benzo(a)pyrene-induced lung carcinogenesis in mice.* Fundam Clin Pharmacol, 2011. **25**(1): p. 91-8.
91. Kamaraj, S., et al., *Antioxidant and anticancer efficacy of hesperidin in benzo(a)pyrene induced lung carcinogenesis in mice.* Invest New Drugs, 2009. **27**(3): p. 214-22.
92. Berkarda, B., et al., *Inhibitory effect of Hesperidin on tumour initiation and promotion in mouse skin.* Res Exp Med (Berl), 1998. **198**(2): p. 93-9.

93. Gehanno, P. and C. Guedon, *Inhibition of experimental esophageal lye strictures by penicillamine.* Arch Otolaryngol, 1981. **107**(3): p. 145-7.
94. Yukselen, V., et al., *Trimetazidine reduces the degree of fibrosis in alkali burns of the esophagus.* J Pediatr Surg, 2005. **40**(3): p. 505-9.
95. Erel, O., *A novel automated direct measurement method for total antioxidant capacity using a new generation, more stable ABTS radical cation.* Clin Biochem, 2004. **37**(4): p. 277-85.
96. Erel, O., *A new automated colorimetric method for measuring total oxidant status.* Clin Biochem, 2005. **38**(12): p. 1103-11.
97. Chibishev, A., N. Simonovska, and A. Shikole, *Post-corrosive injuries of upper gastrointestinal tract.* Prilozi, 2010. **31**(1): p. 297-316.
98. Lupa, M., et al., *Update on the diagnosis and treatment of caustic ingestion.* Ochsner J, 2009. **9**(2): p. 54-9.
99. Karaman, I., et al., *Evaluation of 968 children with corrosive substance ingestion.* Indian journal of critical care medicine: peer-reviewed, official publication of Indian Society of Critical Care Medicine, 2015. **19**(12): p. 714.
100. Gunnarsson, M., *Local corticosteroid treatment of caustic injuries of the esophagus. A preliminary report.* Ann Otol Rhinol Laryngol, 1999. **108**(11 Pt 1): p. 1088-90.
101. Cakmak, M., et al., *The effect of corticosteroids and pentoxifylline in caustic esophageal burns. A prospective trial in rats.* Int Surg, 1997. **82**(4): p. 371-5.
102. Bautista, A., et al., *Effects of prednisolone and dexamethasone on alkali burns of the esophagus in rabbit.* J Pediatr Gastroenterol Nutr, 1996. **22**(3): p. 275-83.
103. Koltuksuz, U., et al., *Effects of caffeic acid phenethyl ester and epidermal growth factor on the development of caustic esophageal stricture in rats.* J Pediatr Surg, 2001. **36**(10): p. 1504-9.
104. Guven, A., et al., *Effect of 3-amino benzamide, a poly(adenosine diphosphate-ribose) polymerase inhibitor, in experimental caustic esophageal burn.* J Pediatr Surg, 2008. **43**(8): p. 1474-9.
105. Guven, A., et al., *The efficacy of ozone therapy in experimental caustic esophageal burn.* J Pediatr Surg, 2008. **43**(9): p. 1679-84.
106. Hildmann, H., U. Schmoldt, and K.E. von Muhlendahl, *[Steroid therapy in caustic lesions of the oesophagus].* Laryngol Rhinol Otol (Stuttg), 1982. **61**(6): p. 288-90.

107. Madden, J.W., et al., *Experimental esophageal lye burns. II. Correcting established strictures with beta-aminopropionitrile and bougienage.* Ann Surg, 1973. **178**(3): p. 277-84.
108. Demirbilek, S., et al., *Effects of estradiol and progesterone on the synthesis of collagen in corrosive esophageal burns in rats.* J Pediatr Surg, 1994. **29**(11): p. 1425-8.
109. Gunel, E., et al., *Effect of antioxidant therapy on collagen synthesis in corrosive esophageal burns.* Pediatr Surg Int, 2002. **18**(1): p. 24-7.
110. Demirbilek, S., et al., *Polyunsaturated phosphatidylcholine lowers collagen deposition in a rat model of corrosive esophageal burn.* Eur J Pediatr Surg, 2002. **12**(1): p. 8-12.
111. Arbell, D., et al., *Prevention of esophageal strictures in a caustic burn model using halofuginone, an inhibitor of collagen type I synthesis.* Laryngoscope, 2005. **115**(9): p. 1632-5.
112. Ozcelik, M.F., et al., *The effect of halofuginone, a specific inhibitor of collagen type 1 synthesis, in the prevention of esophageal strictures related to caustic injury.* Am J Surg, 2004. **187**(2): p. 257-60.
113. Bustamante, T.F., et al., *The use of mitomycin C in caustic esophagitis in rats.* Acta Cir Bras, 2013. **28**(2): p. 136-41.
114. Turkyilmaz, Z., et al., *Mitomycin C decreases the rate of stricture formation in caustic esophageal burns in rats.* Surgery, 2009. **145**(2): p. 219-25.
115. Berthet, B., et al., *Influence of epidermal growth factor and interferon gamma on healing of oesophageal corrosive burns in the rat.* Br J Surg, 1994. **81**(3): p. 395-8.
116. Berthet, B., et al., *[Treatment of caustic burns of the esophagus with interferon gamma. Comparison with epidermal growth factor. Experimental study in rats].* Gastroenterol Clin Biol, 1994. **18**(8-9): p. 680-6.
117. Bingol-Kologlu, M., et al., *The preventive effect of heparin on stricture formation after caustic esophageal burns.* J Pediatr Surg, 1999. **34**(2): p. 291-4.
118. Herek, O., et al., *Protective effects of ibuprofen against caustic esophageal burn injury in rats.* Pediatr Surg Int, 2010. **26**(7): p. 721-7.
119. Elmas, O., et al., *Effect of oral tamoxifen on the healing of corrosive oesophageal burns in an experimental rat model.* Interact Cardiovasc Thorac Surg, 2014. **19**(3): p. 351-6.

120. Kilincaslan, H., et al., *Beneficial effects of methylene blue on the acute phase of corrosive esophageal burn in rats.* Eur J Pediatr Surg, 2015. **25**(3): p. 299-304.
121. Kilincaslan, H., et al., *Protective effect of dimethyl sulfoxide on stricture formation in corrosive esophageal burns in rats.* Eur J Pediatr Surg, 2014. **24**(5): p. 403-9.
122. Ku Cu, K.A., et al., *Protective effects of ursodeoxycholic acid in experimental corrosive esophagitis injury in rats.* Ann Ital Chir, 2017. **88**: p. 82-86.
123. Numanoglu, K.V., et al., *Efficacy of keratinocyte growth factor (palifermin) for the treatment of caustic esophageal burns.* Exp Ther Med, 2014. **8**(4): p. 1087-1091.
124. Tekin, M., et al., *Protective effect of glucagon-like peptide-2 in experimental corrosive esophagitis.* Dis Esophagus, 2015. **28**(3): p. 258-61.
125. Pehlivan, M., et al., *The effect of diosmin hesperidin on intestinal ischaemia--reperfusion injury.* Acta Chir Belg, 2004. **104**(6): p. 715-8.
126. Arafa, H.M., et al., *Hesperidin attenuates benzo[alpha] pyrene-induced testicular toxicity in rats via regulation of oxidant/antioxidant balance.* Toxicol Ind Health, 2009. **25**(6): p. 417-27.
127. Maekawa, S., et al., *The neuroprotective effect of hesperidin in NMDA-induced retinal injury acts by suppressing oxidative stress and excessive calpain activation.* Sci Rep, 2017. **7**(1): p. 6885.
128. Zhou, Z., et al., *Hesperidin Protects against Acute Alcoholic Injury through Improving Lipid Metabolism and Cell Damage in Zebrafish Larvae.* Evid Based Complement Alternat Med, 2017. **2017**: p. 7282653.
129. Dorkina, E.G., *[Investigation of the hepatoprotector action of natural flavonoids].* Eksp Klin Farmakol, 2004. **67**(6): p. 41-4.
130. Kaya, K., et al., *Hesperidin protects testicular and spermatological damages induced by cisplatin in rats.* Andrologia, 2015. **47**(7): p. 793-800.
131. Hasanoglu, A., et al., *Efficacy of Micronized Flavonoid Fraction in Healing of Clean and Infected Wounds.* Int J Angiol, 2001. **10**(1): p. 41-44.
132. Adefegha, S.A., et al., *Peripheral blood mononuclear cells from rat model of pleurisy: The effects of hesperidin on ectoenzymes activity, apoptosis, cell cycle and reactive oxygen species production.* Biomed Pharmacother, 2017. **91**: p. 278-286.
133. Senturk, E., et al., *New experimental corrosive esophagitis model in rats.* Pediatr Surg Int, 2010. **26**(3): p. 257-61.

134. Katrancioglu, O., et al., *Acid and alkali burns of the esophagus: An experimental study.* Scientific Research and Essays, 2011. **6**(19): p. 3959-3963.
135. Kalkan, Y., et al., *A novel model approach for esophageal burns in rats: A comparison of three methods.* Toxicol Ind Health, 2015. **31**(7): p. 595-601.
136. Peter M, L.-A.M., Eisenstein., *Caustic injury to the upper gastrointestinal tract. In Sleisenger and fordtran's gastroincestinal and liver disease*. 1998. p. 335-42.
137. Dilek DORUK, A.N., Mevlit KORKMAZ, Uğur KOLTUKSUZ, Evrim ÖZKARACA, *Effects of The Types of Corrosive Materials and Patient Age on The Degree of Corrosive Esophagitis.* Kocatepe Tıp Dergisi The Medical Journal of Kocatepe 8: 9-14 / Eylül 2007 Afyon Kocatepe Üniversitesi.
138. Elmas KASAP, A.Ö.Ö., *Pet Şişelerdeki Tehlike: Korozif Özofajit.* Ege Üniversitesi Tıp Fakültesi, Gastroenteroloji Bilim Dalı, İzmir, 2006.
139. Valla, D., *Ingestion of caustic substances and its complications.* Journal of Hepatology, 2003; : p. 533-540.
140. Okata, Y., et al., *Development of a model of benign esophageal stricture in rats: the optimal concentration of sodium hydroxide for stricture formation.* Pediatr Surg Int, 2011. **27**(1): p. 73-80.
141. Guven, A., et al., *Mercaptoethylguanidine attenuates caustic esophageal injury in rats: a role for scavenging of peroxynitrite.* J Pediatr Surg, 2011. **46**(9): p. 1746-52.
142. Makay, O., et al., *Role of allopurinol on oxidative stress in caustic burn: cure for stricture?* Pediatr Surg Int, 2007. **23**(11): p. 1105-12.
143. Sen Tanrikulu, C., et al., *Beneficial effects of garlic (Allium sativum) oil in experimental corrosive esophageal burns effects of garlic oil in esophageal burns.* Ulus Travma Acil Cerrahi Derg, 2017. **23**(3): p. 181-187.
144. Davies, K.J., *Oxidative stress, antioxidant defenses, and damage removal, repair, and replacement systems.* IUBMB life, 2000. **50**(4-5): p. 279-289.
145. Gul Sahika Gokdemir, M.T.G., Ali Ziya Karakılçık, *Total Oxıdatıve Stress, Total Antıoxıdant Status And Erythrocytes Status In Patıents Wıth Acute Ischemıc Stroke.* Acta Medica Mediterranea, 2017, 33: 157.
146. Mehmet Uğur Çevik, A.A., Yavuz Yücel, Sefer Varol, Eşref Akıl, Adalet Arıkanoğlu, Hatice Yüksel, *Mehmet Uğur Çevik, Abdullah Acar, Yavuz Yücel, Sefer Varol, Eşref Akıl, Adalet Arıkanoğlu, Hatice Yüksel, Dicle Üniversitesi Tıp Fakültesi, Nöroloji Anabilim Dalı, Diyarbakır, Türkiye.* Turkish Journal of Neurology 19; 1: 2013.

147. Katı, O., *Korozif Özofagus Yanıklarında N-Asetil Sistein Etkinliğinin Erken ve Geç Dönemde Histopatolojik ve Biyokimyasal Değişikliklerle Değerlendirilmesi*, in *Çocuk Cerrahisi Kliniği*. 2010, Başkent Üniversitesi: Ankara.
148. Tatlı, D., *Deneysel Koroziv Özofagus Yanıklarında Keratinosit Büyüme Faktörünün (Palifermin) Etkinliği*, in *Çocuk Cerrahisi Anabilim Dalı*. 2009, Karaelmas Üniversitesi Tıp Fakültesi: Zonguldak.
149. Pabuscu, E., *Deneysel Koroziv Özofajit Modelinde Topikal Mitomisin-c Uygulamasının Striktür Gelişimi Üzerine Etkileri*, in *Göğüs Cerrahisi Anabilim Dalı*. 2009, Adnan Menderes Üniversitesi Tıp Fakültesi Aydın.

ÖZGEÇMİŞ

1. Bireysel Bilgiler:

   Adı: Meryem

   Soyadı: Anayurt

   Doğum Yeri ve Tarihi: Ankara, 17.04.1981

   Uyruğu: T.C.

   Medeni Durumu: Bekar

   İletişim adresi ve telefonu: mrymanyrt@gmail.com,

   0533 718 29 11

   Yabancı dili: İngilizce

2. Eğitimi:

   Dr. Sami Ulus Çocuk Hastanesi Çocuk Cerrahisi Bölümü (2011-2018)

   Hacettepe Üniversitesi Göğüs Cerrahisi Anabilim Dalı (2010-2011)

   Van Güzelsu Sağlık Ocağı Pratisyen Hekim (2008-2010)

   Karadeniz Teknik Üniversitesi Tıp Fakültesi (2000-2007)

   Süleyman Demirel Anadolu Lisesi (1992-1999)

   Kent Koop İlköğretim Okulu (1987-1992)