T.C. SAĞLIK BİLİMLERİ ÜNİVERSİTESİ
ANKARA ETLİK ŞEHİR HASTANESİ
ÇOCUK CERRAHİSİ KLİNİĞİ

ÇOCUKLARDA AKCİĞER HİDATİK KİSTLERİNE CERRAHİ YAKLAŞIM

Dr. Gülşen BİÇER

TIPTA UZMANLIK TEZİ

ANKARA/2025

T.C. SAĞLIK BİLİMLERİ ÜNİVERSİTESİ
ANKARA ETLİK ŞEHİR HASTANESİ
ÇOCUK CERRAHİSİ KLİNİĞİ

ÇOCUKLARDA AKCİĞER HİDATİK KİSTLERİNE CERRAHİ YAKLAŞIM

Dr. Gülşen BİÇER

Tez Danışmanı:
Prof. Dr. Ayşe KARAMAN

TIPTA UZMANLIK TEZİ

ANKARA/2025

ÖZET

ÇOCUKLARDA AKCİĞER HİDATİK KİSTLERİNE CERRAHİ YAKLAŞIM

Amaç: Hidatik kist, insanların ara konak olduğu, ülkemizde endemik olarak bulunan *Echinococcus granulosus* parazitinin neden olduğu bir zoonozdur. Karaciğer hidatik kistlerinin boyut ve evresine göre tedavi seçenekleri belirlenmiş olmasına rağmen, çocuklardaki akciğer hidatik kistleri ile ilgili literatür verileri yetersizdir. Bu çalışmanın amacı, çocuklardaki akciğer hidatik kistlerinde, kistin boyutu, yerleşimi ve hastaların başvuru şekillerine göre tedavi seçeneklerini belirlemektir.

Gereç ve Yöntem: Kliniğimizde 2004-2022 yılları arasında akciğer hidatik kisti nedeniyle tedavi edilen çocuk hastalar dahil edildi. Hastaların demografik özellikleri, başvuru şikayetleri, görüntüleme bulguları, tedavi şekilleri, komplikasyonlar ve takipleri değerlendirildi. Başvuru anında rüptüre ve intakt kisti olanlar ile hidatik kist boyutuna göre hastalar gruplandırılarak, veriler karşılaştırıldı. Hidatik kist boyutuna göre operasyon ihtiyacını belirlemek için ROC eğrisi oluşturuldu. P<0,05 istatistiksel açıdan anlamlı kabul edildi.

Bulgular: Yaşları ortalama 8,9±3,4 yıl olan, 29 kız ve 43 erkek hasta çalışmaya dahil edildi. Hastaların %56,9'u öksürük, %26,4'ü ateş ve %20,8'i göğüs ağrısı şikayeti ile başvurmuştu. Hidatik kist %64 sağ akciğerde, %29 sol akciğerde ve %7 bilateral yerleşimliydi. Akciğerdeki hidatik kist sayısı 1-6, boyutları 2,5-18cm arasında değişiyordu ve 15'inde (%21,7) dev kist mevcuttu (>10cm). %73,6 olguda akciğerde tek hidatik kist mevcuttu ve olguların %34,7'sinde akciğer dışı bir organda da hidatik kist mevcuttu. Ekinokok İHA hastaların %52,6'sında pozitifti ve İHA pozitif olanlarda hidatik kist sayısı daha fazlaydı. Akciğer hidatik kisti olan çocuklarda operasyon ihtiyacını belirlemek amacıyla oluşturulan ROC eğrisinde kesim noktası 6,1cm olarak bulundu. Hidatik kist boyutu 6cm'yi geçince, hastaların belirgin artan öksürük şikayetleri ile semptomatik hale geldikleri saptandı. Hastaların yarısı bronşiyal sisteme veya plevral mesafeye rüptür ile başvurdu. Kist boyutu ortanca 8 (4-18) cm olan 46 hasta (%64) opere edildi. Bronşa rüptürü olan hidatik kistlerin %52,4'ü sol akciğerdeydi (p=0,012), boyutlarının diğer hidatik kistlerden daha küçük olduğu (p=0,021) ve sadece 4'ünde (%19) operasyon gerektiği saptandı (p<0,0001). Bronşiyal

sisteme rüptüre olup, kist içeriği öksürük yoluyla atılarak içeriği boşalmış kistleri olan hastalar antihelmintik tedavi başlanarak takibe alındı.

Sonuç: Akciğer hidatik kistleri çocuklarda sık görülür ve büyük boyutlara ulaşıncaya kadar semptom vermedikleri için geç tanı alırlar. Boyutu 6cm'yi geçen akciğer hidatik kistlerinde geciktirilmeden cerrahi tedavi planlanmalıdır. Bronş rüptürü olan ve öksürük yoluyla kist duvarını çıkarmış olan hastaların, akut dönem semptomları tedavi edildikten sonra opere edilmeden antihelmintik tedavi ile takibe alınabilir.

Anahtar Kelimeler: Hidatik kist, çocuk, akciğer, rüptür, yönetim

ABSTRACT

SURGICAL APPROACH TO LUNG HYDATID CYSTS IN CHILDREN

Objective: Hydatid cyst is a zoonosis caused by the parasite *Echinococcus granulosus*, which is endemic in our country where humans are intermediate hosts. Although treatment options have been determined according to the size and stage of liver hydatid cysts, literature data on pulmonary hydatid cysts in children are insufficient. The aim of this study was to determine the treatment options for pulmonary hydatid cysts in children according to the size and location of the cyst and the presentation of the patients.

Materials and Methods: Pediatric patients treated for pulmonary hydatid cyst between 2004 and 2022 in our clinic were included. Demographic characteristics, complaints at presentation, imaging findings, treatment modalities, complications and follow-up were evaluated. Patients with ruptured and intact cysts at the time of admission were grouped according to hydatid cyst size and the data were compared. ROC curve was created to determine the need for operation according to hydatid cyst size. $P<0.05$ was considered statistically significant.

Results: A total of 29 female and 43 male patients with a mean age of 8.9±3.4 years were included in the study. Of the patients, 56.9% presented with cough, 26.4% with fever and 20.8% with chest pain. Hydatid cysts were localized in 64% right lung, 29% left lung and 7% bilaterally. The number of hydatid cysts in the lung ranged between 1-6, the size ranged between 2.5-18cm, and 15 (21.7%) had giant cysts (>10cm). 73.6% had a single hydatid cyst in the lung and 34.7% of the cases had hydatid cysts in an organ other than the lung. Echinococcus IHA was positive in 52.6% of the patients and the number of hydatid cysts was higher in IHA positive patients. In the ROC curve created to determine the need for operation in children with pulmonary hydatid cysts, the cut-off point was found to be 6.1cm. When the hydatid cyst size exceeded 6cm, the patients became symptomatic with markedly increased cough complaints. Half of the patients presented with rupture into the bronchial system or pleural space. Forty-six patients (64%) with a median cyst size of 8 (4-18) cm were operated. Of the hydatid cysts with bronchial rupture, 52.4% were in the left lung

(p=0.012), their size was smaller than the other hydatid cysts (p=0.021) and only 4 (19%) required surgery (p<0.0001). Patients who had ruptured cysts into the bronchial system and whose cyst contents were discharged by coughing were started antihelminthic treatment and followed up.

Conclusion: Hydatid cysts of the lung are common in children and are diagnosed late because they do not cause symptoms until they reach large sizes. Surgical treatment should be planned without delay in pulmonary hydatid cysts exceeding 6cm in size. Patients with rupture into a bronchus and complete expulsion of the cyst can be followed up with antihelminthic treatment without surgery after the acute period symptoms are treated.

Key words: Hydatid cyst, child, lung, rupture, management

İÇİNDEKİLER

Sayfa

ÖZET i

ABSTRACT iii

TEŞEKKÜR ..... **Hata! Yer işareti tanımlanmamış.**

İÇİNDEKİLER v

ŞEKİLLER vii

ÇİZELGELER ix

SİMGELER VE KISALTMALAR x

1. GİRİŞ VE AMAÇ 1

2. GENEL BİLGİLER 3

2.1. Akciğer Embriyolojisi, Histolojisi ve Anatomisi 3

2.1.1. Akciğer Embriyolojisi 3

2.1.2. Akciğer Histolojisi ve Fizyolojisi 4

2.1.3. Akciğer Anatomisi 6

3. HİDATİK KİST 14

3.1. Tarihçe ve Epidemiyoloji 14

3.1.1. Tarihçe 14

3.1.2. Epidemiyoloji 15

3.2. Parazitin Patogenezi ve Döngüsü 16

3.2.1. Patogenez 16

3.2.2. Parazitin Döngüsü 19

3.3. Klinik ve Tanı 22

3.3.1. Klinik 22

3.3.2. Tanı 23

3.3.3. Anamnez 23
3.3.4. Laboratuvar Tetkikleri 24
3.3.5. Seroloji 24
3.3.6. Radyolojik Tetkikler 25
3.4. Tedavi ve Komplikasyonlar 30
3.4.1. Tedavi 30
3.4.2. Hidatik Kist Komplikasyonları 35
4. GEREÇ VE YÖNTEM 37
5. BULGULAR 39
6. TARTIŞMA 54
7. SONUÇLAR 65
8. KAYNAKLAR 67

ŞEKİLLER

Sayfa

Şekil 1. Akciğerlerin gelişim evreleri 4

Şekil 2. Akciğer kapasiteleri 6

Şekil 3. Toraks duvarı kasları 7

Şekil 4. Diyafram ve diyaframdaki hiatuslar 9

Şekil 5. Trakeobronşiyal ağacın dallanması, bronkopulmoner segmentler ve bronşiyoller 11

Şekil 6. Akciğerlerin lobları ve segmentleri 12

Şekil 7. Erişkin *Echinococcus granulosus*'un şematik görünümü. 17

Şekil 8. Karaciğer hidatik kisti operasyon görüntüsü 19

Şekil 9. *Echiococcus granulosus* yaşam döngüsü 21

Şekil 10. Dört yaşında kız hastanın a. arka-ön ve b. sol yan grafisinde; sol akciğer alt lob posteriorda ve sağ akciğer üst lob anteriorda, parakardiyak yerleşimli hidatik kistler 26

Şekil 11. a. Altı yaşında kız hasta, sol akciğer alt lob superior segment kaynaklı, sol hemitoraksı tama yakın kaplayan dev hidatik kist, b. On yaş erkek hasta, sol akciğer üst lob posterior rüptüre hidatik kist "nilüfer belirtisi", c. Altı yaş erkek hasta, sol alt lobda bronş içine rüptüre hidatik kist, kist içerisinde hava-sıvı seviyesi d. On altı yaş erkek hasta, sol alt lobda plevraya rüptüre hidatik kist, hidropnömotoraks 26

Şekil 12. Beş yaşında erkek hasta, a. arka-ön ve b. sağ yan akciğer grafisinde; sağ akciğer orta lobda yerleşimli hidatik kist, "hilal belirtisi" 27

Şekil 13. Beş yaşında kız hasta, toraks ve batın bilgisayarlı tomografisinde; a-b. her iki akciğer alt lobda ve c-d. karaciğerde hidatik kistler 29

Şekil 14. On beş yaşında erkek hasta, a. arka-ön akciğer grafisi ve b-d. toraks tomografisinde sağda alt lob posterobazal segment ve posterior mediasten yerleşimli olup batına uzanan bir adet akciğer ve bir adet karaciğer hidatik kisti izleniyor 29

Şekil 15. On yaşında kız hasta, a. arka-ön akciğer grafisinde sağ altta hava-sıvı seviyesi olan kist görülüyor, b. toraks tomografisinde sağ akciğer alt lob yerleşimli, bronşa açılan ve hava dolu kist içerisinde kist duvarı, c. nilüfer

belirtisi ve d. intrabronşiyal rüptüre bağlı sağ ve sol akciğerde yaygın infiltrasyonlar izleniyor 30

Şekil 16. Sol akciğer hidatik kisti operasyon görüntüleri: a. torakotomi sonrası kistin akciğer dokusu içermeyen avasküler bölümünden kistotomi yapılmış (siyah ok), b. hidatik kist içerisinde germinatif membran (*), c-d-e. germinatif membranın kontrollü olarak bütün halinde çıkarılması (kırmızı ok). 35

Şekil 17. Hastaların cinsiyete göre dağılımı 39

Şekil 18. Sağ, sol ve bilateral hidatik kistli olguların dağılımı 41

Şekil 19. Akciğerlerde kistlerin yerleşimi 42

Şekil 20. Ameliyat süreleri 43

Şekil 21. Postoperatif toraks tüpü süreleri 44

Şekil 22. On beş gündür öksürük ve 2 gündür hemoptizi şikayeti olan, 12 yaşında kız hastanın başvuru anındaki arka-ön (a) ve sağ yan (b) akciğer grafisinde hava-sıvı seviyesi izlenen bronşiyal sisteme fistülize olmuş sağ akciğer hidatik kistinin, bir hafta sonraki kontrol grafisinde küçülmeye başladığı (c) ve 2 ay sonrasında belirgin olarak küçüldüğü ve hava-sıvı seviyesinin kaybolduğu görülüyor (d). 49

Şekil 23. Yedi gündür öksürük ve ateş şikayeti olan, 10 yaşında erkek hastanın başvuru anındaki arka-ön (a) ve sağ yan (b) akciğer grafisinde sağ akciğer alt lobda rüptüre hidatik kist ve alt-orta lobda infiltrasyonlar izleniyor, hastanın beş gün sonraki kontrol grafisinde infiltrasyonun belirgin olarak azaldığı (c) ve 6 ay sonrasında küçük bir opasite halinde kaldığı izleniyor (d). 49

Şekil 24. Yedi gündür öksürük ve ateş şikayeti olan, 8,5 yaşında kız hastanın başvuru anındaki arka-ön akciğer grafisinde (a) ve toraks tomografisinde (b, c) her iki akciğerde ve posterior mediastende multipl hidatik kistler izleniyor. Sağ torakotomi ile sağ akciğer ve posterior mediasten hidatik kistlerine kistotomi kapitonaj yapılan hastada operasyondan 4 gün sonra sol akciğerdeki hidatik kist rüptürü gelişti ve medikal olarak takibe alındı. Hastanın 9 ay sonraki kontrol arka-ön akciğer grafisinde her iki akciğerin normal olarak ekspanse olduğu izleniyor (d). 49

Şekil 25. Bir gündür karın ağrısı ve göğüs ağrısı şikayeti olan, 9 yaşında erkek hastanın başvuru anındaki arka-ön akciğer grafisinde (a) sol akciğer üst lobda içi hava ile dolmuş rüptüre hidatik kistin 15 gün sonra çekilen grafide belirgin küçüldüğü (b), iki ay sonra kist içi hava gölgelerinin kaybolduğu (c) ve 5 ay sonrasında sol akciğer üst lobdaki opasitenin küçüldüğü ve sol akciğerin normal olarak ekspanse olduğu izleniyor (d). 50

Şekil 26. Akciğer hidatik kistlerinde operasyon kararı verebilmek amacıyla oluşturulan ROC eğrisi 51

ÇİZELGELER

Sayfa

Çizelge 1. *Echinococcus granulosus* enfestasyonu tanısında kullanılan serolojik testler 24

Çizelge 2. Serolojik testlerinin karaciğer ve akciğer hidatik kistlerindeki duyarlılık oranları 25

Çizelge 3. Hidatik kist Gharbi ve Dünya Sağlık Örgütü (DSÖ=WHO: World Health Organization) sınıflamaları [59] 28

Çizelge 4. Akciğer hidatik kistli hastaların genel özellikleri 40

Çizelge 5. Akciğer hidatik kisti ile başvuran hastaların kistle ilgili özellikleri 42

Çizelge 6. Akciğer hidatik kisti nedeniyle ameliyat edilen hastalara ait bilgiler 45

Çizelge 7. Bronşiyal sisteme veya plevral boşluğa hidatik kist rüptürü ile başvuranların, başvuruda kist bütünlüğü bozulmamış olan hidatik kistli hastalarla karşılaştırılması 46

Çizelge 8. Bronşiyal sisteme rüptür ile gelen hastaların diğer hastalarla karşılaştırılması 47

Çizelge 9. Dev hidatik kist ve daha küçük boyutlu hidatik kisti olan hastaların değerlendirilmesi 53

SİMGELER VE KISALTMALAR

BT : Bilgisayarlı Tomografi

CE : Cystic Echinococcus

CFT : Complement Fixation Test

CIEP : Counter Immunoelectrophoresis

DD : Double Immunodiffusion Technique

DSÖ : Dünya Sağlık Örgütü

E. granulosus : *Echinococcus granulosus*

E. multılocularis : *Echinococcus multilocularis*

E. oligarthrus : *Echinococcus oligarthrus*

E. vogeli : *Echinococcus vogeli*

EITB : Enzyme-linked Immunoelectrotransfer Blot

ELISA : Enzyme-Linked Immuno Sorbent Assay

IgM : Immunoglobulin M

IHA : Indirect Hemagglutination Assay

LA : Latex Agglutination Test

MR : Manyetik Rezonans

PAIR : Puncture Aspiration Injection Reaspiration

RIA : Radioimmunoassay

ROC : Receiver Operating Characteristic Curve

USG : Ultrasonografi

VATS : Video Assisted Thoracoscopic Surgery

WHO : World Health Organization

1. GİRİŞ VE AMAÇ

Hidatik kist, tenya familyasının ekinokok cinsinin neden olduğu bir hastalık olup, endemik ülkelerde sık karşılaşılan bir parazitozdur [1]. İnsandan insana bulaş olmamakla birlikte hidatik kistli hastanın kist sıvısına temas bulaş oranını arttırır [2]. Ana konakların dışkılama yoluyla attığı yumurtalar ara konak tarafından oral yolla alınır ve ara konağın bağırsaklarında yumurta açıldıktan sonra dolaşıma karışarak konağın organlarında hidatik kistlerin oluşumuna neden olur [3]. Hastaların tanısı; klinik inceleme, radyolojik yöntemler ve serolojik teknikler birlikte değerlendirilerek konulabilir.

Ülkemizde endemik ve bildirimi zorunlu hastalıklar grubunda olan hidatik kistin sürveyansı henüz tam olarak sağlanamamıştır [4]. Tarım ve hayvancılık ile uğraşılması hastalığa yakalanma riskini arttırmaktadır. Bu nedenle ülkemizde Güneydoğu, Doğu ve İç Anadolu bölgelerinde hidatik kist insidansı daha yüksektir. Ülkemizde her yıl yaklaşık 2000-2500 yeni vaka bildirimi yapılmaktadır [5]. Bu hastaların büyük bir kısmı günümüzde medikal olarak tedavi edilirken, büyük boyutlara ulaşmış olan ve komplike hale gelmiş kistler cerrahi olarak tedavi edilmektedir [6].

Hidatik kist en sık karaciğere, ikinci sıklıkta akciğere yerleşir ve çocuklarda akciğer hidatik kistlerinin görülme sıklığı yetişkinlerden daha yüksektir. Karaciğerdeki hidatik kistler, karaciğerin kompakt yapısı nedeni ile yavaş büyürken, akciğerdeki kistler akciğerin elastik yapısından dolayı daha hızlı büyür ve karaciğerdeki kistlere göre daha erken bulgu verirler [7, 8].

Ülkemizde sık görülen bu paraziter hastalıkta, akciğerlerde yerleşen kistler çok büyük boyutlara ulaşıncaya kadar genellikle sessiz kalır ve tesadüfen çekilen bir akciğer grafisinde saptanırlar. Akciğer hidatik kistleri, kist içi enfeksiyona, plevral yüze açılmaya bağlı efüzyon ve ampiyeme, komşu bronşlara kistin rüptürü sonucu hayatı tehdit eden alerjik reaksiyonlara ve kist içeriğinin bronşlara boşalmasıyla öksürük ile membranların çıkarılmasına ve diğer akciğer kısımlarına parazitin yayılmasına yol açabilir. Büyük boyutlara ulaşan ve komplike olan akciğerdeki hidatik kistlerin cerrahi olarak tedavisi yapılmaktadır. Cerrahi tedavi torakoskopi veya torakotomi ile yapılabilmektedir. Literatürde kistin bronşiyal ağaç içerisine rüptüre

olup, kist içeriğinin tamamen bronş içine boşaldığı ve çocuğun genel durumunun uygun olduğu olgularda kist kavitesinin spontan küçülüp kaybolma ihtimali nedeniyle yatırılarak medikal tedavi ile yakın klinik takip uygulanabilmektedir. Çocukluk çağındaki akciğer hidatik kistleri ile ilgili literatürde veriler yetersizdir ve bu hastalara yaklaşım ile ilgili henüz tam bir fikir birliğine ulaşılamamıştır. Bu nedenlerle akciğer hidatik kisti olan çocukların yoğun olarak başvurduğu kliniğimizde takip ve tedavi edilen hastalara ait sonuçlarımızın değerlendirilmesi planlanmıştır.

Bu çalışmada, Sağlık Bilimleri Üniversitesi, Ankara Dr. Sami Ulus Kadın Doğum, Çocuk Sağlığı ve Hastalıkları Eğitim ve Araştırma Hastanesi, Çocuk Cerrahisi Kliniği'nde takip ve tedavisi yapılan akciğer hidatik kisti olan çocuk hastalar geriye dönük olarak değerlendirilmiştir. Akciğer hidatik kisti olan çocukların genel özellikleri, başvuru şikayetleri, klinik bulguları, kistlerin yerleşimleri, diğer organlarda hidatik kist varlığı ile çocuğun ek hastalıklarını tanımlamak ve ayrıca çocuklarda akciğer hidatik kistlerinin başvuru anındaki kistin intakt veya komplike olmasına göre, hastaların klinik semptom ve bulguları, kistlerin yerleşimleri, uygulanan tedavi yöntemleri ve sonuçlarını karşılaştırmak amaçlanmıştır.

2. GENEL BİLGİLER

2.1. Akciğer Embriyolojisi, Histolojisi ve Anatomisi

2.1.1. Akciğer Embriyolojisi

İntrauterin dördüncü haftada foregut (ön bağırsak) kaudalinden köken alan laringotrakeal oluk divertiküle dönüşerek larinks, trakea, akciğerler ve bronşları oluşturur. Dört ve altıncı faringeal arklardan köken alan endoderm ve mezodermden kas, bağ doku ve kıkırdak yapıları gelişir. Larinks lümeni 10. haftada rekanalize olarak açılır, rekanalizasyon defekti olması durumunda laringeal atrezi oluşur. Beşinci hafta sonunda foregut ön yüzü trakea arka yüzü özofagus olarak farklılaşır ve iki yapı arasında trakeoözofageal septum gelişir. Bölünme esnasında patoloji olması halinde trakeoözofageal fistül, trakeal atrezi, stenoz, özofagus atrezisi gibi konjenital anomaliler ortaya çıkabilir [9, 10].

Fötal gelişimin 3-4. haftasında laringotrakeal divertikülden gelişen primer solunum tomurcuğu beşinci hafta sonlarına doğru bronşlara ayrılır. Primer bronşlar intrauterin 24. haftaya gelindikçe sekonder bronşlar, lober bronşlar, segmental bronşlar ve terminal bronşiollere kadar farklılaşırlar. Bu farklılaşmalar esnasında, splanknik mezoderm ile endodermden kanallar, salgı bezleri, damarlar, bağ dokular, kıkırdak yapılar ve kas dokuları gelişir [9]. Solunum yolları fötal hayatta amniyon sıvısı ile doludur. Akciğerlerin gelişimleri için solunum yollarının yeterli miktarda sıvı ile dolu olmaları gerekir. Akciğerlerin gelişimi; embriyonik dönem, fötal dönem ve postnatal dönem olmak üzere üç bölüme ayrılabilir (Şekil 1).

Embriyonik dönem intrauterin 3-7. haftalar arasını kapsar. Bu dönemde akciğer tomurcuğu oluşur, ardından trakea ve bronş farklılaşması gerçekleşir. *Fötal dönem*; psödoglanduler, kanaliküler ve sakküler olmak üzere 3 bölüme ayrılır:

- *Psödoglandüler evre* (7-17. hafta): Bu dönemde iletici hava yolları oluşur. Terminal bronşiyoller gelişir.
- *Kanaliküler evre* (17-27. hafta): Akciğerlerin çevresi oluşur, vaskülarizasyon artar. Bu dönemde tip I pnömositler ortaya çıkar ve kan-hava bariyeri oluşur.

- *Sakküler evre* (27-36. hafta): Bu evrede alveolar kese oluşumu tamamlanır. Sürfaktan salınımını yapan tip II pnömositler gelişir.

İntrauterin 36. haftadan itibaren başlayan ve doğum sonrası 7-10 yaşına kadar devam eden, olgun alveollerin oluştuğu evre ise *alveolar evre* olarak adlandırılır. Bu evrede kılcal damarlar, sinirler ve gaz değişim alanları çoğalıp genişleyerek yetişkindeki haline ulaşır (Şekil 1).

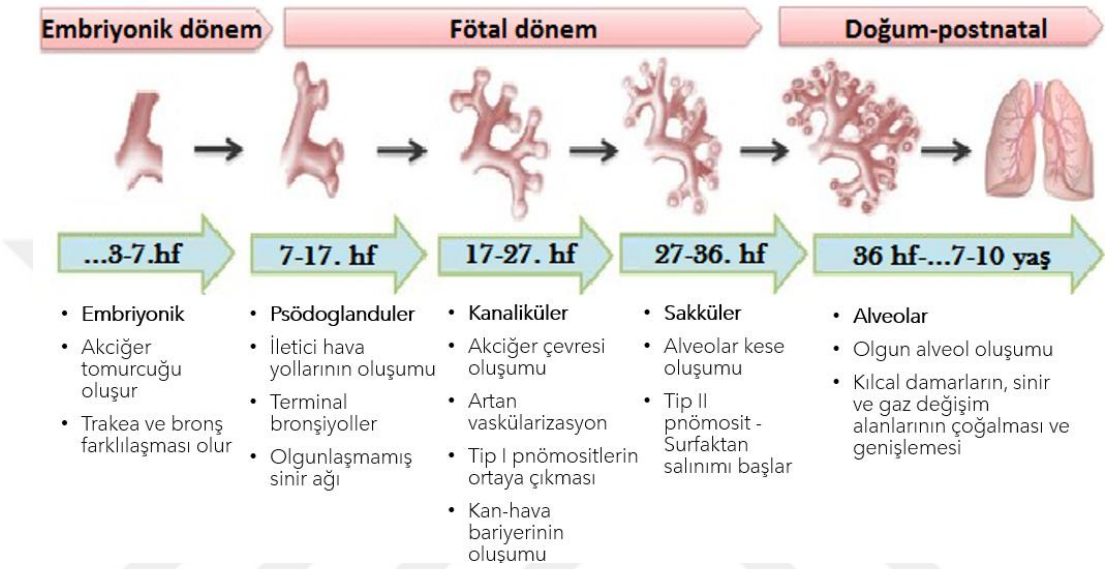

Şekil 1. Akciğerlerin gelişim evreleri

Fötal hayatta şekillenen bu süreçte meydana gelebilecek patolojik durumlara bağlı olarak, laringeal, trakeal atreziler, stenozlar, fistüller, akciğerde kistik malformasyonlar, amfizematöz değişiklikler, akciğer hipoplazisi veya agenezisi oluşabilir. Günümüzde gelişen görüntüleme yöntemleri ve amniyon sıvı ölçümleri sayesinde hem bu tür patolojilere intrauterin tanı koyulması hem de postnatal takip ve tedavi süreçleri daha kolay hale gelmiştir [10].

2.1.2. Akciğer Histolojisi ve Fizyolojisi

Solunum sistemi, üst ve alt solunum yolları olarak iki kısma ayrılır. Üst solunum yolu, burundan başlayarak vokal kordlara kadar olan, sinüsleri, farinks ve larinksi de içine alan yapılardan oluşur. Alt solunum yolu ise trakea ve devamındaki tüm hava yolları ve alveolleri kapsar.

Nazal kavitenin içi, solunum epiteli olarak adlandırılan yalancı çok katlı silyalı epitel ile örtülüdür. Bu epitel sayesinde solunan havadaki büyük ve yabancı partiküller

filtrelenir ve hava ısıtılır. Larinks ise çok katlı yassı epitel ile örtülüdür. Larinkste bulunan vokal kordlar sayesinde ses oluşumu sağlanır ve hava akımı sırasında dokular oluşabilecek zararlardan korunur. Larinks duvarı elastik ve hiyalin kıkırdaklar tarafından oluşturulur [9].

Trakea larinks bitiminden başlar ve bifurkasyona kadar devam eder. Yapısındaki C şeklindeki hiyalin kıkırdaklar sayesinde hava çıkışı olduğunda trakea kapanması engellenmiş olur. Mukozası solunumu kolaylaştıran çok katlı yalancı silyalı epitel ve mukus salgılayan goblet hücrelerinden oluşur. Bağ dokudan zengin submukozası ve lenfatik ve arteriovenöz damarlanmanın bulunduğu adventisya tabakası mevcuttur. Trakeanın özofagusa bakan yüzünde ise düz kas lifleri bulunur. Trakedaki siliyalı epitel ve goblet hücreleri yukarıdan gelen hava akımındaki tutulamayan daha küçük partikülleri temizler [9, 11].

Bronşların çapı küçüldükçe çok katlı olan epitel tek katlı epitele dönüşmektedir. Prizmatik silyalı epitel yerini kübik epitele bırakmaktadır. İntrapulmoner bronşlarda kıkırdak tabakası parçalı haldedir ve düz kas tabakası dairesel olarak bronşu çevreler. Terminal bronşiyoller silyalı tek katlı silindirik epitel ile kaplıdır. Kıkırdak ve bez yapısı bulunmaz. Respiratuvar bronşiyollerin epiteli ise kübik yapıdadır, lümen duvarında yer yer alveolar kesecikler bulunur [9, 12].

Gaz değişimi yapılan alveoller, kan-gaz bariyerini oluşturan yassı tip I pnömositler ve sürfaktan salgılayan kübik tip II pnömositlerden oluşur. Sürfaktan alveollerin iç yüzünü kaplayarak, alveolün yüzey gerilimini düşürür ve ekspiryum boyunca alveolün açık kalmasını sağlar. Akciğerlerdeki makrofajlar olan dentritik hücreler ise T hücrelerine antijen sunumu yapan özelleşmiş hücrelerdir [9].

Solunan hava ile alınan oksijenin vücuda girmesi ve oluşan karbondioksitin atılması akciğerlerin asıl görevidir. Bu gaz alışverişi ventilasyon (havalanma), perfüzyon (kanlanma) ve difüzyon sayesinde sağlanır. İstirahat halindeki bir erişkin yaklaşık 500 mililitre kadar hava solur ve dakikadaki ventilasyon oranı yaklaşık 6-8 litredir. İletici hava yollarında kalan ve gaz alışverişine katılmayan alanlar ölü boşluk olarak adlandırılır. Solunan havanın yaklaşık 150 ml'si ölü boşlukta kalır. Ventilasyon dengesi akciğer obstrüktif ve restriktif hasarlarında bozulur. Pulmoner arterler ile akciğerlere gelen kan, alveol ve kapillerler arası oluşan difüzyon sayesinde, oksijen ile zenginleşir ve karbondioksit alveollere atılır. Böylece oksijenden zenginleşen kan

pulmoner venlerle sol atriuma gelir. Akciğerlere gelen kandaki parsiyel oksijen basıncı 40 mmHg iken, alveollerde 100 mmHg'ya ulaşır. Bu oksijen geçişi hem difüzyon hem de perfüzyon sayesinde olur. Ventilasyonda ve/veya perfüzyonda oluşan patolojiler, alveollerdeki oksijen-karbondioksit değişimini bozar [9] (Şekil 2).

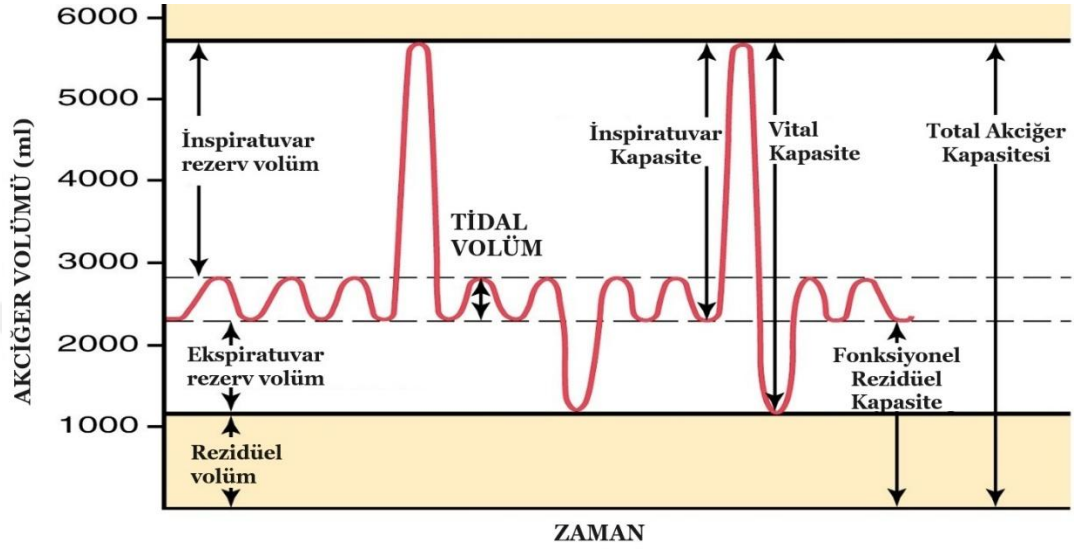

Şekil 2. Akciğer kapasiteleri [Tidal volüm (VT): 500 ml, İnsiprasyon yedek volümü (IRV): 3000 ml, Eksiprasyon yedek volümü (ERV): 1100 ml, Rezidüel volüm (RV): 1200 ml]. (*Guyton and Hall Textbook of Medical Physiology'den uyarlanmıştır*) [13]

2.1.3. Akciğer Anatomisi

1. Toraks:

Akciğerler göğüs kafesi yani toraks içerisinde yer alırlar. Toraks; birinci kostadan başlayarak altta diyafram kası, anteriorunda sternum, posteriorda vertebralar ve yanlarda kostalar tarafından oluşturulan boşluğa verilen isimdir.

Kostalar on iki çift olup yassı yapıda kemiklerdir. Kostaların alt kenarları üzerinde interkostal sinir ve damar paketinin geçtiği kostal oluk (sulcus costae) bulunur. Kostalar ön yüzde ise sternuma bağlanırlar. 1-10. kostalar sternuma kıkırdak yardımı ile bağlanırken son iki kosta uçları serbest olup sternuma bağlanmazlar. Kostovertebral, kostokondral, kostotransversal ve manibrosternal eklemler sayesinde göğüs kafesinin elastikiyeti sağlanır.

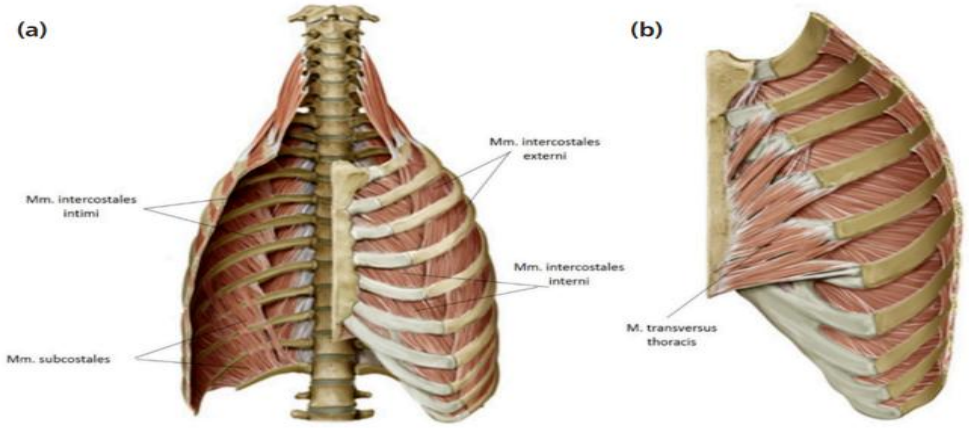

Şekil 3. Toraks duvarı kasları *(Durgun B. ve ark., Gilroy Anatomi Atlası'ndan alınmıştır)*. [14]

Toraks hareketleri interkostal kaslar, diyafram kası ve levator kostarum kasları (musculii levatores costarum) sayesinde sağlanır (Şekil 3). Diyafram kası solunumun en önemli kasıdır ve dinlenme durumunda akciğerlere giren havanın 2/3'ünden sorumludur [12, 14].

- Eksternal interkostal kaslar (musculi intercostalis externi), superiordan inferiora ve posteriordan anteriora uzanır. Toraksı 2-10. kostalar hizasında yukarı-dışa doğru kaldırarak enine toraks çapını arttırır. Diyafram ile birlikte inspirasyona yardımcıdır.
- İnternal interkostal kaslar (musculi intercostalis interni), superiordan inferiora ve anteriordan posteriora uzanır. Normalde ekspirasyon pasif bir olaydır ve diyafram gibi inspiratuvar kasların sinirsel aktivitesinin azalması sonucu gevşemeleriyle oluşur. İnternal interkostal kaslar zorlu ekspiryum sırasında kasılarak, göğüs kafesini içeriye çekerler.
- En iç interkostal kaslar (musculi intercostales intimi), internal interkostal kasların daha medialinde olup interkostal damar ve sinir paketini içerir.
- Transvers torasik kas (musculus transversus thoracis), toraksı inferiora çekerek zorlu ekspiryuma yardımcı olur.
- Subkostal kas (musculus subcostales), alt kostalarda bulunur, zorlu ekspiryum sırasında kostaları aşağıya çekerek ekspiryuma yardımcı olur.

- Levator kosta kasları (musculii levatores costarum), kostaları yukarı kaldırmada işlev görür, böylece inspiryumu kolaylaştırırlar, ayrıca torasik vertebraların rotasyonunu ve yanal fleksiyonunu sağlar.
- Diyafram kası, en önemli inspirasyon kasıdır. Diyafram, torakal ve abdominal boşluğu birbirinden ayırır, kubbe şeklindedir, çizgili kaslardan ve tendinöz yapılardan oluşur. İnspiryumda diyafram kasılarak 1-2 cm kadar karın boşluğuna doğru hareket edip, toraksı dikey düzlemde genişletir, aynı zamanda kostaları yanlara iterek yatay düzlemde de toraksı genişletir. Sternal, kostal ve lumbar parçaları bulunur. Diyafram krusları (crura diaphragmatica), lateral ve medial lumbokostal arklardan (arcus lumbocostalis lateralis ve medialis) başlayan liflerdir. Diyaframın sağ ve sol krusları önde birleşerek median arkuat ligamanı (ligamentum arcuatum medianum) oluşturur. Arteryel beslenmesi subklavyen arterden çıkan (arteria subclavia), internal torasik arterin (arteria thoracica interna) perikardiyofrenik (arteria pericardiacophrenica) ve müskülofrenik (arteria musculophrenica) dallarından, torasik aortadan çıkan süperior frenik arterden (arteria phrenica superior), alt interkostal arterlerden ve abdominal aorta kaynaklı inferior frenik arter (arteria phrenica inferior) tarafından sağlanır. Diyaframın venöz kanı brakiosefalik venlere (vena brachiocephalica), azios venlerine (vena azygos/vena hemiazygos) ve inferior vena kavaya drene olur. Diyafram esas olarak C3-C4-C5 düzeyinden çıkan frenik sinir (nervus frenicus) tarafından innerve edilir. Diyaframın orta kısmının duyusal iletimi frenik sinir tarafından sağlanırken, periferik kısımları interkostal sinirler (T5-T11) ve subkostal sinirler (T12) tarafından iletilir. Bu nedenle diyafram ağrısı hem omuzda hem de üst karın bölgesinde hissedilebilir. Diyaframda 3 büyük hiatus vardır [12] (Şekil 4).
- Kaval açıklık (Hiatus vena cava inferius): Sağ üstte, T8 hizasında, santral tendonda yer alır. İçerisinden vena cava inferior ve sağ frenik sinir geçer.
- Özofagael hiatus (Hiatus oesophageus): Diyafram posteriorunda, T10 seviyesinde ve orta hattın solunda yer alır. İçerisinden özofagus, vagus

sinirleri (nervus vagus), sol gastrik arter-ven (left gastric artery-vein) ve lenfatikler geçer.

- Aortik hiatus (Hiatus aorticus): Diyafram posteriorunda sağ ve sol krus arasında, T12 seviyesindedir. İçinden aort, sağda azigos ven, solda hemiazios ven ve torasik kanal (ductus thoracicus) geçer.

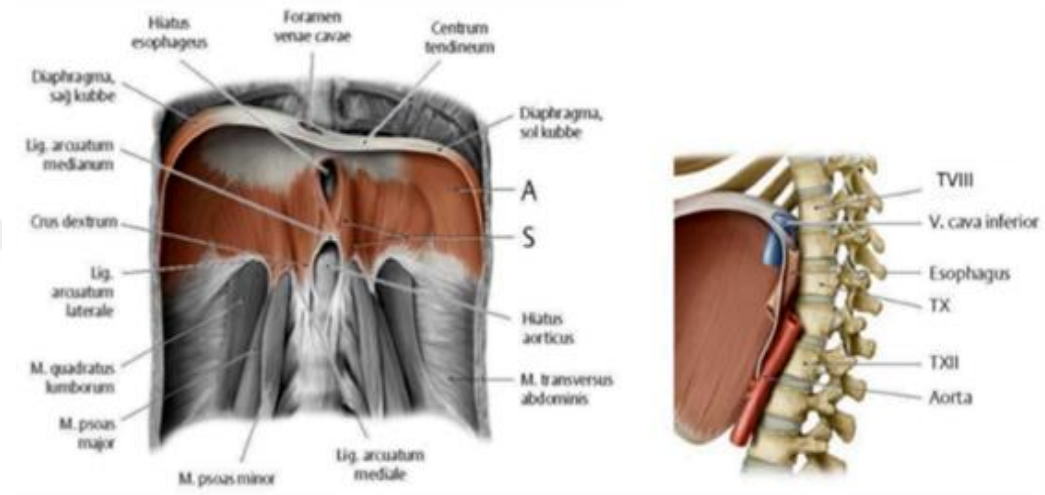

Şekil 4. Diyafram ve diyaframdaki hiatuslar *(Durgun B. ve ark., Gilroy Anatomi Atlası'ndan alınmıştır)* [14]

İnspiryum esnasında toraks duvarı hem anterior-posteriora hem de süperior-inferiora doğru genişler. Zorlu inspiryum esnasında diyafram kası karın boşluğuna doğru 10 cm kadar genişleyebilir. Bu zorlu solunuma sternokleoideomastoid kası (musculus sternocleidomastoideus) ve skalen kaslar (musculus scalenus anterior, medius, posterior) en büyük yardımcılardır. Zorlu ekspiryuma karın duvarı kasları da yardımcı olur (musculus rectus abdominis, musculus obliqius internus/externus, musculus abdominis transversus).

2. Trakea ve Akciğerler:

a. Trakea:

Trakea larinks alt ucundan başlar, yaklaşık 10-12 cm uzunluğundadır, kıkırdak bir yapıdan oluşur. C6 ve T4 vertebra arasında seyreder, T4 vertebra seviyesinde (bifurcatio trachea / carina) sağ ve sol ana bronşa ayrılır. Servikal ve torakal trakea

yakın komşulukları nedeni ile oldukça önemli pozisyondadır. Servikal parça tiroid bezi, rekurren laringeal sinir (nervus laryngeus recurrens), karotis arteri (arteria carotis communis) ve inferior tiroid arter ile (arteria thyroideae inferior), torakal segment ise karotis arteri, arkus aorta (arcus aortae), brakiosefalik turunkus (truncus brachiocephalicus), vena cava süperior, vagal sinir, rekurren laringeal sinir ve tüm seyri boyunca özofagus gibi önemli yapılarla yakın komşuluk içerisindedir. Trakea operasyonları esnasında bu yapılara dikkat etmek gerekir [12].

b. Bronşlar ve Bronşiyoller:

Trakea T4 hizasında sağ ve sol ana bronşlara ayrılır. Kendi içerisinde alt dallara ayrılan ana bronşlar akciğer segmentlerinde giderek dallanarak segmenter broşlara dönüşürler. Dallandıkça bronş yapısındaki kıkırdak doku azalarak yerini düz kas yapısına bırakır [12].

Sol ana bronş yaklaşık 5 cm'lik bir seyirden sonra T6 seviyesinde sol akciğere girer. Akciğer hilusunda süperior ve inferior olmak üzere iki bronşa ayrılır. Sağ bronşa göre daha uzun olan sol ana bronşun trakeadan dallanma açısı daha büyük olduğu için (45^0), sol akciğere yabancı cisimlerin aspirasyonu sağa göre daha azdır [12].

Sağ ana bronş T5 seviyesinde, sola göre daha dar bir açı (25^0) ile trakeadan ayrılarak sağ akciğere giriş yapar. Sağ ana bronş, sola göre daha geniş ve daha kısadır. Posteriorda vena azigosu çaprazladıktan sonra hilus seviyesinde üst, orta ve alt lob bronşlarına ayrılır.

Bronşların daha distalindeki kıkırdak dokunun tamamen yok olup düz kasa döndüğü yapılara bronşiyol denir. Terminal bronşiyole kadar olan hava yolları iletici hava yolları olup havanın iletiminde görev alırlar. Daha distalde ise respiratuvar bronşiyol ve alveollere dönüşerek gaz alışverişini sağlayan respiratuvar hava yolları adını alırlar. Asinüsler (primer lobül), terminal bronşiyol, respiratuvar bronşiyol, alveolar duktus ve alveollerden oluşan yapıya denir. Yaklaşık 5-6 adet asinüs bir araya gelerek tek terminal bronşiyole bağlanan sekonder lobülü oluştururlar [11, 12, 15] (Şekil 5).

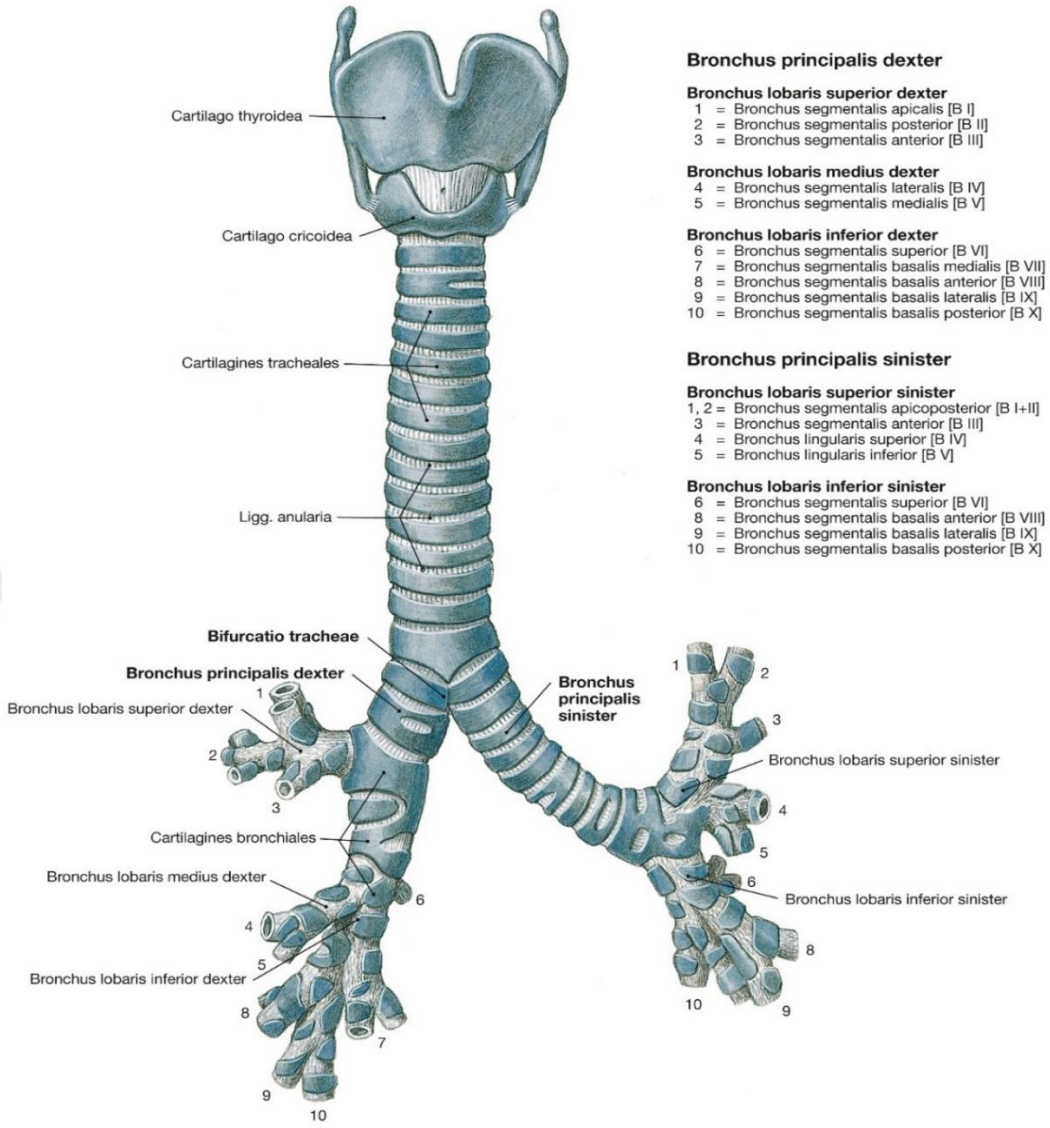

Şekil 5. Trakeobronşiyal ağacın dallanması, bronkopulmoner segmentler ve bronşiyoller *(Sobotta Atlas of Human Anatomy'den alınmıştır)* [15]

c. Akciğerler:

Akciğerler, asıl solunum işlemini yapan organlardır. Koni şeklinde süngerimsi yapıdadırlar. Akciğer lenfleri, damar-sinir paketi ve bronşların akciğerlere girdiği yer olan hilusu haricide her bir akciğer dokusu seröz vasıflı şeffaf yapıda olan ve akciğer hareketlerini kolaylaştıran visseral plevra tarafından ayrı ayrı sarılmışlardır. Pariyetal plevra ise toraks duvarı iç yüzünü, mediasteni ve diyaframı iç yüzden sararak hilusta visseral plevra ile birleşir. Bu iki plevra yaprağı arasında bulunan plevral sıvının basıncı normalde -5 cmH_2O olup, akciğerleri dinlenme halinde açık tutmayı

sağlayacak yeterli basınçta bir emilim gücü yaratır. İnspiryum sırasında göğüs kafesi genişleyip akciğerler dışarı itilirken, basınç -7,5 cmH_2O olur. Yetişkinde sakin solunum sırasında 500 mililitre kadar genişleyebilen akciğer, zorlu durumlarda 3700 mililitre kadar genişleyebilme kapasitesine sahiptir [9, 12].

Sağ akciğer oblik ve horizontal fissürler sayesinde üst, orta ve alt olmak üzere üç loba, sol akciğer ise oblik fissür sayesinde üst ve alt olmak üzere iki loba bölünmüştür. Sol akciğerin lingular lobu ise sol üst lob içerisinde kabul edilir. Bu loblar bronşların dallanmalarına uygun olacak şekilde sağda 10, solda sekiz adet segmente ayrılmışlardır. Her bir segment diğerinden bağımsız olması nedeni ile operasyonlarda kolaylık sağlamaktadır (Şekil 6).

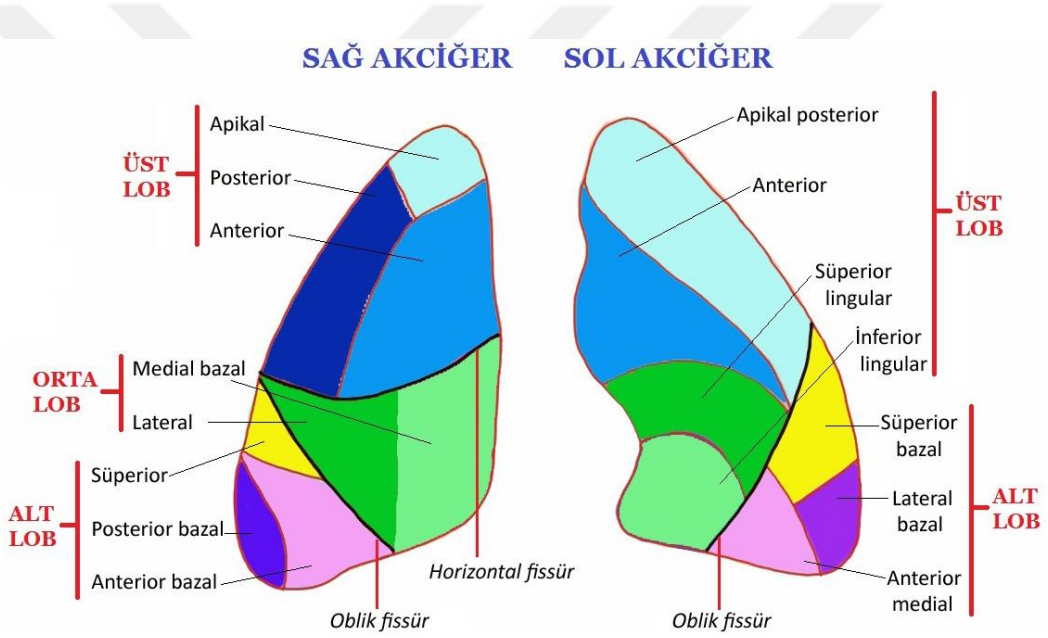

Şekil 6. Akciğerlerin lobları ve segmentleri

Sağ akciğerde vena kava süperior, brakiosefalik ven, trakea ve özofagusa ait sulkuslar yer alır. Sol akciğerde brakiosefalik ven, subklavian arter, inen aort ve arkus aortaya ait sulkuslar vardır. Sağ akciğerin alt kısmı, karaciğerin yerleşimi nedeni ile sola göre daha konveks yapıdadır.

Trakea üst kısmı subklavyen arterin dalı olan inferior tiroidal arterden (arteria thyroidea inferior), trakeanın alt kısmı ve bronşiyal ağaç ise direkt aortadan çıkan bronşiyal arterlerden (arterias bronquiales) beslenir. Venleri yine aynı isimli inferior tiroid ven ve bronşiyal venlere dökülür. Sağ bronşiyal arter (arteria bronchialis dextra) interkostal arterlerden (arterias intercostales), sol bronşiyal arter (arteria bronchialis

sinistra) ise inen aortadan çıkar. Sağ bronşial ven (vena bronchialis dextra) vena azigosa (vena azygos), sol bronşial ven (vena bronchialis sinistra) ise vena hemiazigosa (vena hemiazygos) dökülür. Pulmoner arterler (arteriae pulmonales) sağ ventrikülden akciğerlere deoksijenize kanı taşırken pulmoner venler (venae pulmonales) ise sol atriuma oksijenize kan akışını sağlar [12].

Lenfatik drenaj bronkopulmoner lenf nodlarını geçerek trakeobronşiyal nodlara dökülür. Ancak sol alt loba ait lenf nodlarının bir kısmı sağ lenf nodlarına drene olduğu için, akciğerler birbirinden bağımsız olmalarına rağmen, sağ akciğerde yer alan bir tümörün sola yayılmasına neden olabilir.

Nervus vagustan köken alan parasempatik lifler bronş konstrüksiyonu, T1-T5 segmentlerden köken alan sempatik lifler ise bronş dilatasyonu yaparak solunum kontrolünü sağlarlar.

3. HİDATİK KİST

3.1. Tarihçe ve Epidemiyoloji

3.1.1. Tarihçe

Hidatik kistin etkeni olan *Echinococcus granulosus* milattan önceki dönemlerden beri bilinmektedir. Hippocrates ve Aristoteles bu hastalığı su dolu kist olarak adlandırmışlardır. Milattan önce 460-322 yılları arasında hidatik kistin akciğer ve karaciğer tutulumları gösterilmiştir [16]. 16. yüzyılda Galenus ilk olarak hidatik terimini kullanılmıştır [17, 18]. 1700'lü yıllarda Boerhaave bu hastalıkla ilgili bilgileri derlemiş ve 1786'da Batsch bu kistin insanlarda ve hayvanlardaki evrelerinin birbirinden farklı olduklarını bulmuştur. Kistin erişkin formu ilk kez Hartman tarafından 1694'te gösterilmiştir [19]. 1800'lü yılların başlarında Viyana'lı Bremser protoskoleksleri (protoscoleces) tanımlanmış ve hidatik kistin ilk görselini "*Helminthum simgeleri, Rudolph'nin sistemik Entozologium görselleri*" kitabında yayımlamıştır [20]. 20. yüzyıl başlarında Casoni ve Weinberg kistin tanısına yönelik serolojik çalışmaları geliştirmişlerdir [21, 22]. Radyolojik çalışmalar ilk kez Becler ve Escudero tarafından yapılmıştır [17].

Osmanlı İmparatorluğu döneminde hidatik kiste yönelik ilk yayın 1872 yılında Katibiyan tarafından yapılmıştır. İlk kitap ise Abdullah Bey tarafından yazılmış ve 1876 yılında yayınlanmıştır [5, 23].

Dünya genelinde yayınlar ve kitaplar olmasına rağmen ülkemizde klinik olarak ilk olgu Türkiye Cumhuriyeti'nin ilk kadın profesörü ve ilk kadın patoloğu olan Kamile Şevki Aygün tarafından 1939 yılında bildirilmiştir [5]. Türkiye Cumhuriyeti döneminde H. Şükrü Oytun tarafından 1945 yılında yayımlanan "Parazitoloji ve Helmintoloji" kitabında hidatik kist ayrıntılı olarak açıklanmıştır. Yine Türkiye Cumhuriyeti döneminde Doktor E. Kadri Unat ilk kez indirekt hemaglütinasyon (İHA) testini kullanmıştır. Hidatik kistin ülkemizde endemik olması nedeni ile 1958'de "Türk Hidatidoloji Derneği" kurulmuş ve derneğin adı 1999'da "Türkiye Hidatidoloji Derneği" olarak değiştirilmiştir. Uluslararası ilk hidatik kist kongresi 1931'de Cezayir'de yapılmış ve ilk ulusal kongremiz ise 2001 yılında yapılmıştır [5, 23, 24].

Hidatik kist tedavisinde, geçmişten günümüze pek çok medikal ve cerrahi tedavi yöntemleri kullanılmıştır [5, 25]. İlk uygulanan cerrahi yöntemlerden biri olan marsupializasyonda, kist içeriği boşaltıldıktan sonra kist kenarları plevra ve kaslara dikilerek, boşluğun dışarı ağızlaştırılması sağlanır, amaç fibrozis oluşturmaktır [5, 17, 18]. Hidatik kist nedeni ile akciğer rezeksiyonu işlemi ilk kez Caballus tarafından 1942'de kullanılmıştır. Kist içeriğinin aspire edilmesinin perforasyon riskini azalttığını öne süren Baret'e karşı Ugon kiste dokunmadan eksize edilmesini önermiştir [18, 26]. Kist içerisine farklı maddeler enjekte edilerek, hidatik kistler tedavi edilmeye çalışılmıştır. İlk kullanılan madde pepsin formoldür ve ilk kez Mariona tarafından kullanılmıştır [17, 18]. Tiodet 1955'te cerrahi yapılmasını istemeyen hastalara thymol vererek ilk kez kimyasal yöntemle hidatik kisti tedavi etmiştir [19].

3.1.2. Epidemiyoloji

Hidatik kist, endemik ülkelerde Halk Sağlığı birimleri tarafından yakın takip edilen, sık karşılaşılan bir parazitozdur. Orta Asya ülkeleri, Akdeniz ülkeleri, Güney Amerika, İtalya, Fransa, Türkiye gibi hayvancılık yapılan ülkelerde hidatik kist sıklığı fazladır. Afrika'nın doğu ve kuzey bölgelerinde görülmeye devam etmesine rağmen, Yeni Zelanda ve Tazmanya hidatik kistin elimine edildiği ülkeler arasında yer alır [27].

Parazitin sirkülasyonu göz önünde bulundurulduğunda kırsal kesimlerde daha sık olduğu görülür. 2014'te Dünya Sağlık Örgütü (DSÖ) tarafından yapılan çalışmada, *Echinococcus granulosus*'un, dünya genelinde yayın olarak hastalık etkeni olan üçüncü önemli parazit olduğu bildirilmiştir [28]. Her yıl yaklaşık 200 binden fazla hasta ortaya çıkmakta olup, dünyada bir milyondan fazla insanın *Echinococcus granulosus* ile enfekte olduğu gösterilmiştir [29]. DSÖ tarafından 2050 yılına kadar bu parazitin tam eliminasyonu planlanmaktadır [30]. Güney Amerika'da eliminasyon için her yıl kistin ana konağı olan köpeklere antiparaziter etkinlik gösteren praziquantel verilerek insanların enfekte olması engellenmeye çalışılmaktadır [6].

Avrupa'da 2013 yılında yapılan çalışmalara göre Fransa, Yunanistan, İtalya ve Türikiye'nin en yüksek hidatik kist insidansına sahip ülkeler arasında olduğu saptanmıştır [31]. Hayvancılık ve tarım ile uğraşmak hastalığa yakalanma riskini arttırmakta olup, insanlara temas veya kontamine gıdalar ile bulaş olabilmektedir [32]. Bu nedenle Türkiye'de en sık Güneydoğu, İç ve Doğu Anadolu bölgelerinde hastalık

görülmektedir. Ülkemizde *Echinococcus granulosus* ve *Echinococcus alveolaris* olmak üzere iki ekinokok tipi sık görülmekte olup*, Echinococcus granulosus* formu daha yaygındır [23, 33]. Ülkemizde hidatik kist bildirimi zorunlu hastalıklar grubunda yer almaktadır [4]. Ülkemizde ilk vaka 1909 yılında görülmüş olmasına rağmen, Sağlık Bakanlığı verileri incelendiğinde 1955 yılından sonraki 50 yıllık süreçte toplamda 55 000'i aşkın vaka saptanmış ve her yıl yaklaşık 2000 yeni vaka ortaya çıktığı gösterilmiştir [23, 34, 35]. Bu yıllarda tespit edilen 51 500 olgudan 1079'u kaybedilmiştir [36]. Sağlık Bakanlığı, Halk Sağlığı Birimi 2022 verilerine göre; 2000-2022 yılları arasında toplam 20 345 vaka olduğu gösterilmiştir. Kırsal alanlarda vakaların bildirimi yapılması konusundaki eksiklik ve bazı hastalarda hastalığın asemptomatik seyirli olabilmesi nedeni ile mevcut vaka sayısının tam olarak gerçeği yansıtmadığı düşünülmektedir [35, 37].

Ülkemizde 2020 yılında yapılan bir çalışmaya göre hidatik kist insidansı 100 000'de 20 olarak bulunmuştur [38]. Hastalar çocuk yaşlarda enfekte olsalar bile bazen bulgular erişkin yaşlara kadar ortaya çıkmayabilir. Bu nedenle 20 yaş üzerinde hidatik kist insidansı daha yüksektir [39].

3.2. Parazitin Patogenezi ve Döngüsü

3.2.1. Patogenez

Ekinokokun yapılan çalışmalar sonucu 16 türü olduğu bulunmuş ama bu türlerin birbirinin alt türleri olduğu ortaya çıkmıştır. Bu türler arasında dört tanesinin toksik etki yaptığı gösterilmiştir [19, 40, 41].

Hidatik kist etkeni olan Echinococcus cinsinin dört ayrı tipi vardır: *Echinococcus granulosus, Echinococcus vogeli, Echinococcus oligarthrus, ve Echinococcus multilocularis.* Bunlar arasında en sık *E. granulosus* ve ikinci sıklıkta *E. multilocularis* görülür. Dünya genelinde tropik olarak görülen *E. vogeli* ve *E. oligarthrus* oldukça nadir görülmektedir. Bu türler arasında yapısal farklılıklar mevcuttur.

E. granulosus kistik ekinokoka neden olan formdur. *E. granulosus'*un 10 ayrı genotipi tespit edilmiştir. Boyutları yaklaşık olarak 2-7 mm arasında olup, maksimum 11 mm olabilir. Ekinokok, skoleks (baş kısmı), boyun ve strobiladan (gövde) oluşur

(Şekil 7). Skolekste konak bağırsağına tutunmayı sağlayan çengeller vardır. Parazitin gövdesinde bulunan halkaların sayısı genelde 2-7 kadar olup, en uzun son halka gebe halka görevi görür. Gebe halkada üremeden sorumlu yaklaşık 800 kadar yumurta bulunur [5, 42]. Yumurtaların konağa alınması sonrası ortaya çıkan onkosferler (embriyo) kiste dönüşerek enfeksiyon oluşumuna neden olurlar. Ekinokok yumurtaları dış ortam şartlarına dayanıklı oldukları için enfeksiyon yapmaları kolaydır.

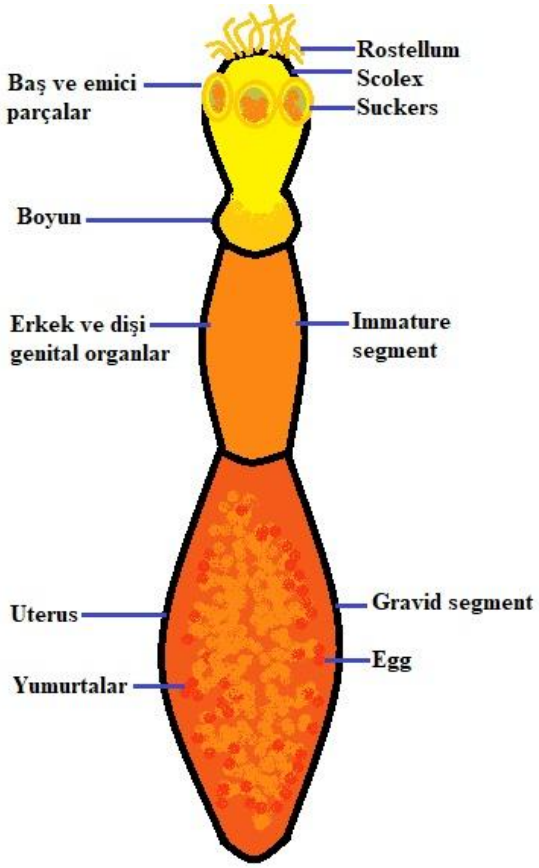

Şekil 7. Erişkin *Echinococcus granulosus*'un şematik görünümü.

E. multilocularis alveolar ekinokoka sebep olan formdur. 2-4,5 mm boyutlarında olup, *E. granulosusa* benzer ve gebe halkasında 400 kadar yumurta bulundurur [5, 42]. *E. moltilokularis* yumurtası çok düşük sıcaklıklarda bile enfeksiyon yapabilme yeteneğine sahiptir [19, 43].

E. vogeli çoklu kistler yapan, *E. oligarthrus* ise tek kist yapan neotropik ekikonokoklardır. Yapı olarak *E. multilocularis* ve *E. Granulosus'*a benzerler [1].

1. Ekinokok Yumurta ve Larvaları:

Ekinokok yumurtaları, embriyo yani onkosfer ve onu sarıp dış etkenleren koruyan embriyofor tabakası içerir. Ekinokokun larva formuna geçebilmesi için bir ara konağa ihtiyacı vardır. Ara konak tarafından alınan yumurtalar gastrointestinal sistemin enzimleri yardımı ile parçalanırlar ve onkosfer dışarı salınır. Salınan embriyolar hematojen ve lenfatik sistem yardımı ile organlara göç eder. Ara konak tarafından alınan kistlerin hastalık oluşturabilmesi için, konağın vereceği immün yanıtı geçip dokuya invaze olması gerekir.[19] Organlara yerleşen larvalar (metasestod) konak immün yanıtını geçtikten sonra kistik ekinokoka sebep olur. Bu kistler tekli veya çoklu kistik yapı oluşturabilirler. Bu kistlerde kız veziküller bulunur. İnsanlarda uniloküler kistler bulunur. Kist seröz sıvı içeren bir kesedir. Ekinokok kistinin iç kısmında germinatif membran (endokist), en dışında kistin kendisine ait kütiküler (laminer membran, ekzokist, kutikula) tabaka ve onun üzerinde ise konağa ait fibröz doku olan perikist (adventisya) tabakası yer alır. Ekzokist kiste bariyer görevi görür ve seçici geçirgenlik yapar. Germinatif membranda üremeden sorumlu kız veziküller vardır (Şekil 8). Ara konak tarafından oluşturulan adventisya kistin dış ortamla olan alışverişini engelleyemez. Kist içerisinde “kaya suyu” olarak da adlandırılan seröz bir sıvı vardır ve bu sıvı antijenik yapıda olması nedeniyle kist rüptürü durumlarında anaflaktik reaksiyonlara neden olabilmektedir. Kist içeriğinin aşırı salınması parazit için de ölümcül etki gösterebilir [17, 18, 36].

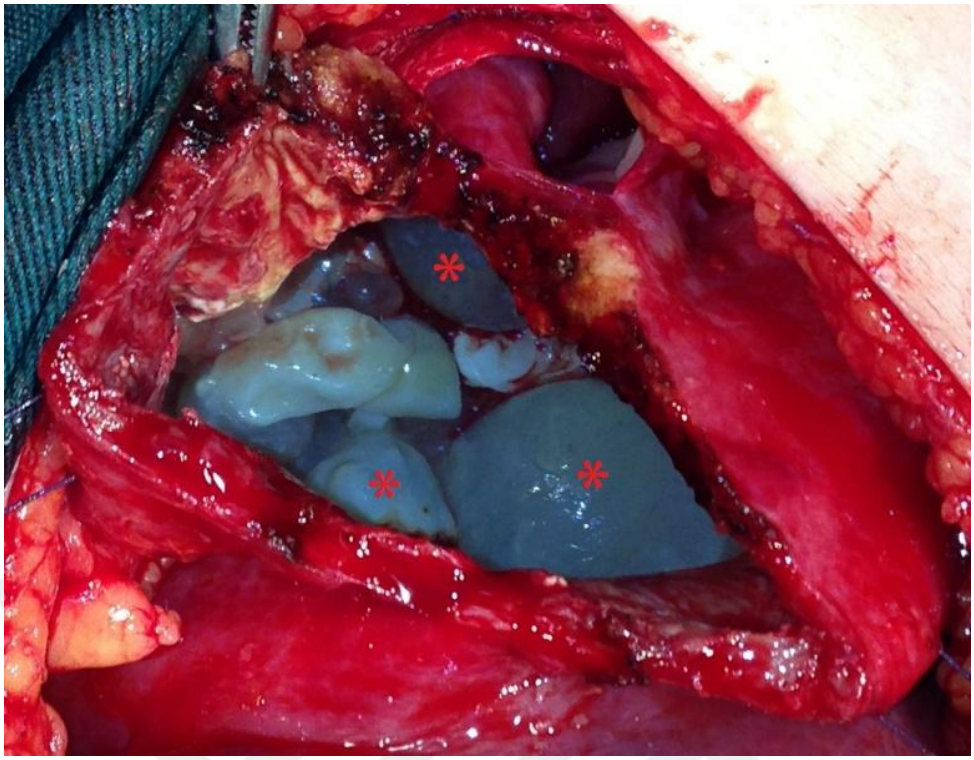

Şekil 8. Karaciğer hidatik kisti operasyon görüntüsü. Kistotomi yapılmış hidatik kistin içerisinde kız veziküller (*) (*Prof. Dr. Ayşe Karaman'ın kişisel arşivinden alınmıştır*).

3.2.2. Parazitin Döngüsü

Tüm ekinokokların yaşam döngüsü benzerdir. Hepsi son konak ve ara konak olmak üzere iki ayrı memeli türüne ihtiyaç duyarlar. Son konak olarak vahşi veya evcil etobur canlıları kullanırlar [5, 19]. İnsanlar ekinokok için ara konaktır, köpek ise son konaktır [6, 39].

Erişkin parazit evrimini son konak intestinal sisteminde tamamlarken, larvalar ara konağa ait organlara yerleşerek kistin oluşmasına neden olurlar. Ara konakta oluşan kistler son konak tarafından oral yolla alındıktan sonra son konağın gastrointestinal sistem enzimleri yardımı ile açılırlar ve yaklaşık 6-8 haftalık süreç sonunda erişkin forma ulaşırlar. Erişkin parazit yumurtaları son konak dışkısı ile dış ortama atılırlar. Çevreye atılan yumurtalar gıdalara bulaşarak tekrar ara konak tarafından alınır ve döngüye girerler.

Koyun, sığır, keçi gibi otçulların parazit yumurtasına maruz kalan gıdaları oral yolla almaları sonrası parazit ara konağa girmiş olur. Parazit yumurtasının duvarı ara konağın gastrointestinal enzimleri aracılığı ile açılarak onkosfer serbestlenir.

Serbestleşen onkosfer konağın intestinal mukozasına tutunarak dolaşım sistemine katılır (Şekil 9). Böylece lenfo-hematojen sistem yardımı ile diğer organlara göç ederek kist oluşumuna neden olur. Oluşan kist bulunduğu organda büyümeye devam ederek zamanla semptomların gelişimine neden olur, bazen bulunduğu organın atrofiye gitmesine de sebep olabilirler [5, 19].

Kistin oluşumu oral alındıktan yaklaşık bir ay sonrasında tamamlanmış olur. Çoğu embriyo karaciğere yerleşir, karaciğerde tutunamayan onkosferler diğer organlara göç ederler. Karaciğerden sonra ikinci en sık yerleşim bölgesi ise akciğerlerdir. Ekinokok kistlerinin boyutu yılda 1-5 cm kadar artar [5, 19, 24].

E. granulosus son konağı köpek olmasına rağmen bazı yabani etçilleri de kullanır. Kedigiller kesin konak olarak kullanılmasına rağmen evcil kediler konak görevi görmezler. *E. Multilokularis'*in kesin konağı ise özellikle tilkilerdir. *E. oligarthrus* hariç diğer türler kesin konak olarak köpekte yaşam döngülerini tamamlayabilirler. Kesin konak kisti oral yolla aldıktan sonra kist kapsülü midedeki pepsin enzimi ile parçalanarak canlı protoskoleksler ortaya çıkar. Bağırsak duvarına invazyon sonrası gelişimini tamamlamaya devam eder. Ekinokokların hem erkek hem de dişi formları bir arada bulunduğu için, erişkin forma dönüşme sürecinde yumurta oluşturarak dış ortama atılmaya devam etmektedir [42, 43]. Hidatik kiste sebep olan *E. granulosus*'ta erişkin forma ulaşma süresi 2 yıl, alveolar ekinokoka sebep olan *E. multilokularis*'te ise yaklaşık 6 ay kadardır [19].

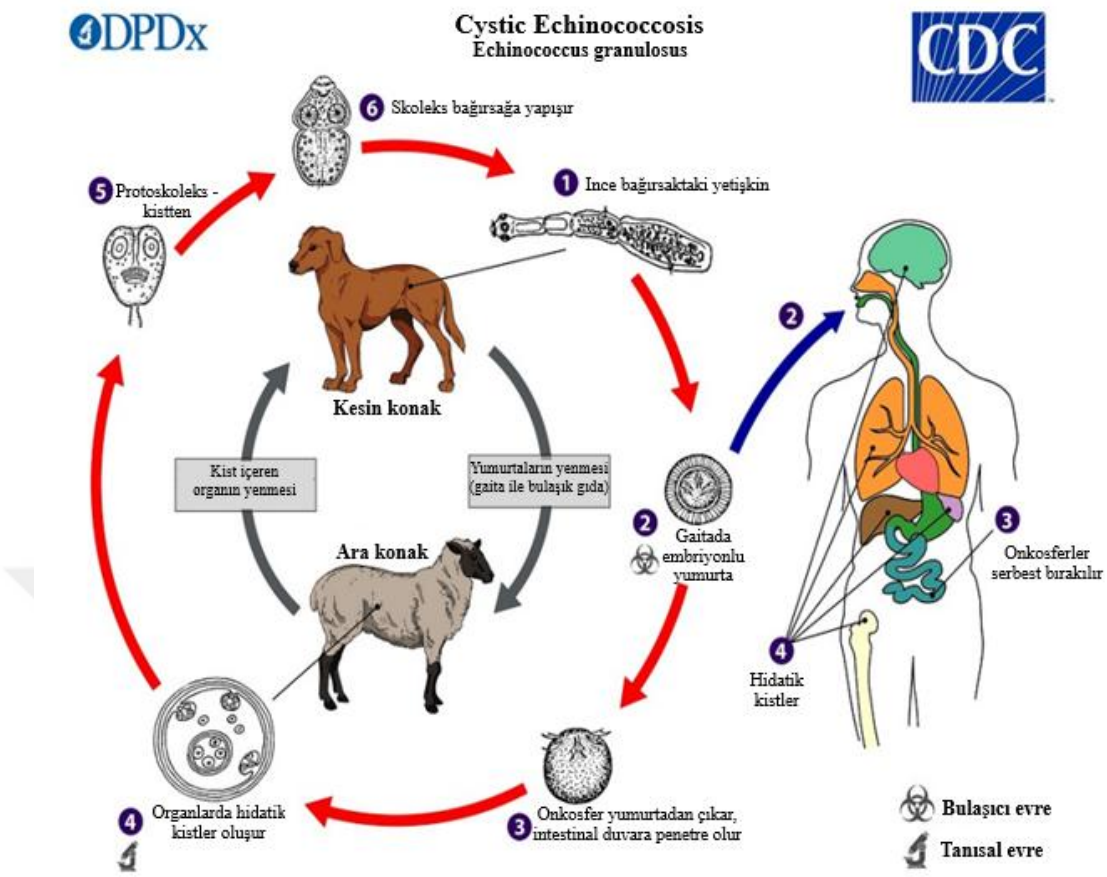

Şekil 9. *Echiococcus granulosus* yaşam döngüsü (CDC-DPDx'den uyarlanmıştır).[44]

Parazit yumurtaları dış ortama oldukça dayanıklıdır. Dış ortamın ısısı, nem oranı, rüzgâr gibi ortama ait faktörler ve konağın immün yanıtı, yumurtanın enfektif olup olmamasını etkiler. Dış ortama atılan yumurtalar çeşitli yollarla çevreye dağılarak suları, meyve ve sebzeleri kontamine ederler. Ara konak tarafından alınan parazit yumurtası taşıyan besinler, enfekte sular ve bazen de enfekte konağa temas sonrası parazit bulaşabilmektedir. Çok nadiren tozlarla taşınan yumurtaların solunum yolu ile alınması sonrası akciğerde hastalık gelişebileceği görülmüştür [5, 20, 42]. İzole akciğer tutulumunda, onkosferler periduodenal ve perigastrik lenfatikler sayesinde portal sisteme uğramadan ductus torasicus yoluyla akciğere ulaşarak kiste sebep olabilmektedir [17-19].

İnsanlar kistin yaşam döngüsünde rastlantısal olarak enfekte olurlar. Dolaşıma katılan onkosferler organlara giderek semptomlara sebep olurlar. En sık gastrointestinal sistemle taşınıyor oldukları için karaciğerde kist oluşumu görülür. Akciğer, böbrek, dalak, pankreas, batın boşluğu, beyin ve cilt altı dokular gibi pek çok

yerde de görülebilir. Primer kistler genelde tek olmalarına rağmen bazen kist çeperinin dış ortama açılması sonrasında çoklu kist oluşumuna neden olabilirler. Sonradan oluşan bu kistler sekonder kist olarak adlandırılır. Ülkemiz 2004 yılı verilerine göre; hidatik kistler karaciğerde %54, akciğerde %35 oranındadır. Akciğerde yerleşen kistler akciğer parankiminin süngerimsi ve yumuşak yapısı nedeni ile daha büyük çaplara ulaşabilirler ve komşu akciğerde atelektazilere neden olabilirler [19].

3.3. Klinik ve Tanı

3.3.1. Klinik

Hidatik kistlerin büyük bir kısmı başlangıçta bir semptoma neden olmadıkları için erken evrelerde tanı alamazlar. Genelde tek bir kist vardır ve bu kist %60 karaciğerde, %30 akciğerde ve 3. sıklıkta ise dalakta yerleşir. Böbrek, kemik, pelvis, beyin ve yumuşak dokularda da hidatik kist gelişebilir. Akciğerdeki hidatik kistlerin de çoğunluğu tek olmasına rağmen, %9-30 kadarı birden fazla sayıdadır [45, 46]. Kistlerin %60 kadarı sağ akciğerdedir ve aynı oranda da alt loblara yerleşirler [18, 19, 46, 47]. Bazen kist boyutlarındaki artış yıllar sürebilmektedir. Elastik ve esnek yapısı nedeni ile akciğer hidatik kistleri karaciğerdekilere göre daha hızlı büyüyebilirler. Kist boyutu 10 cm'den büyük ise dev kist olarak adlandırılır [48].

Semptomlar kistin yerleştiği yere ve kist boyutlarına göre değişmektedir. Akciğer kistleri öksürük, nefes darlığı, göğüs ağrısı, dispne, hemoptizi, kist rüptürüne bağlı alerjik reaksiyonlar ve enfeksiyon gelişmişse pnömoni ve akciğer apsesi gibi durumlara neden olabilir. Nadir olarak alt lobların tutulumuna bağlı olarak karın ağrısı veya kusma ile de başvuru görülebilir. Kistin bulunduğu yerde bası yapması sonucu lenfatik ve kan akımı da etkilenebilir [5].

En sık öksürük (%53-62), göğüs ağrısı (%49-91), dispne (%10-70) ve hemoptizi (%12-21) görülür. Bu şikayetler kistin etraf dokuya basısı ve erode etmesine bağlı gelişir. Kist enfekte olursa; pnömoni, apse, ateş ve balgam görülebilir. Hidropnömotoraks, plevral efüzyon, bronşiyal fistüller ve bronşiektazi de gelişebilir. Diyaframa yakın hidatik kistler irritasyona neden olup, omuz ağrısına, batına bası sonrası karın ağrısına, gastrik basıya bağlı iştahsızlık ve kilo kaybına da neden olabilirler [5].

Enfekte organ içerisinde giderek büyüyen kist bir süre sonra en zayıf yerinden rüptüre olur. Kistin canlı olması basıncın yüksek olmasına ve rüptür riskinin artmasına neden olur. Endokistin rüptüre olması durumunda, vücuda yayılan alerjik yapıdaki kist içeriği nedeni ile anjiyoödem, ürtiker ve anaflaktik reaksiyonlar gelişebilir. Akciğerdeki hidatik kistin bronşiyal sisteme rüptürü sonrası, kist duvarının aspire edilme riski vardır ve bu küçük çocuklarda ölümcül olabilmektedir. Bazen kist içeriği vücudun fizyolojik kanalları olan safra kanallarına, bronşlara ve böbrek toplayıcı sistemine de drene olabilir.

Karaciğer kubbesine yerleşen kistler akciğer kisti gibi semptom gösterebilir. Diyaframı geçip efüzyon, ampiyem oluşturabilir [48]. Literatürde karaciğer hidatik kistlerinin %2-16,5'inde kistin bronşa açılması sonrası bronkobiliyer fistül geliştiği bildirilmiştir [49]. Karaciğer hidatik kistleri çok büyük boyutlara ulaşabilirler ve daha nadir semptom verirler. Karın ağrısı, bulantı, kusma, venöz obstrüksiyon, portal ven tıkanıklığına bağlı portal hipertansiyon, Budd-Chiari sendromu, sarılık, pankreatit ve rüptür ile peritonite neden olabilirler. İntrakraniyal tutulumda epilepsi, intrakranyal basınç artışı ve beyinde apse gelişebilir. Böbrek tutulumu hematüri ve yan ağrısı ile gelebilir. Kemiğe yerleşen hidatik kistler tüberküloz ile benzerlik gösterirler ve kemikte kırık gelişene kadar genelde asemptomatiktirler [5].

3.3.2. Tanı

Hidatik kistin asemptomatik olabilmesi veya çok çeşitli semptomlara neden olması, çok sayıda farklı organda görülebilmesi, her yaş grubunu etkileyebilmesi nedeni ile tanısı zor olabilmektedir. Hastada öncelikle bu hastalığın olabilme ihtimali açısından şüphe duyulması gerekir. Bu sayede endemik bölgelerde hastalığın tespiti daha kolaydır. Hastaların epidemiyolojik verileri, radyolojik görüntüleme, klinik bulgular, serolojik ve immünolojik testler ile tanı koyulabilir [50].

3.3.3. Anamnez

Tanı için her hastalıkta olduğu gibi öykü çok önemlidir. Hastanın endemik bölgede bulunması, evcil hayvan teması, aile öyküsü ve semptomları ayrıntılı olarak sorgulanmalıdır.

3.3.4. Laboratuvar Tetkikleri

Alınan kan tetkiklerinde kistin yerleştiği organa, gelişen komplikasyonlara ve enfeksiyon durumuna göre lökositoz, lökopeni, trombositopeni, karaciğer enzim düzeylerinde bozukluklar, böbrek fonksiyon testlerinde bozukluklar, aktif enfeksiyon durumlarında ise akut faz reaktanlarının yükseklikleri saptanabilir. Kist çıkarıldıktan sonra kist sıvısında protoskolekslerin gösterilmesi, kist duvarının histopatolojik incelemesi tanı koydurucudur.

3.3.5. Seroloji

Serolojik tetkikler hidatik kist tanısında kesin tanı koyulmasını sağlayamasa da, hem başka hastalıklarla ayırıcı tanı sağlayabilmeleri hem de hastaların operasyon sonrası nüks takibi açısından oldukça yardımcı testlerdir. Kiste karşı oluşan antikorlar ve hidatik kistin antijenlerine bakılır. Her hastada kiste karşı antikor gelişmemiş olabileceği için serolojik testlerin negatif olması hidatik kist tanısını ekarte ettirmez. Farklı paraziter hastalıklarda da serolojik testlerin sonucunda yalancı pozitiflik saptanabilir [19]. Bu nedenle serolojik testlerin spesifitesi azalmaktadır. Tanı koymak, tarama yapmak ve takip için farklı farklı testler mevcuttur (Çizelge 1).

Çizelge 1. *Echinococcus granulosus* enfestasyonu tanısında kullanılan serolojik testler

Test Türü	**Kullanım Alanı**
ELISA (Enzyme-Linked ImmunoSorbent Assay)	Tanı, tarama ve takip
IHA (Indirect Haemagglutination Assay)	Tanı ve takip
Indirect Immunofluorescence	Tanı ve takip
LA (Latex Agglutination Test)	Tanı ve tarama
DD (Double Immunodiffusion Technique)	Tarama
RIA (Radioimmunoassay)	Tanı ve takip
EITB (Enzyme-linked Immunoelectrotransfer Blot)	Tanı
CFT (Complement Fixation Test)	Takip
CIEP (Counter Immunoelectrophoresis)	Tanı, tarama ve takip
IgM (Immunoglobulin M)	Tanı ve takip

ELISA duyarlılık ve özgüllüğü en yüksek serolojik testtir. ELISA ile anti-Echinococcus IgG antikor duyarlılığı %94, özgüllüğü ise %99 bulunmuştur.[51] IgG'nin kronik pozitifliği hastalığın aktif seyrinde anlamlı olmamaktadır. IgM aktif takipte ve tedavi sonrası dönemde kullanılan serolojik testler arasındadır. Ancak aktif hastalık varlığı açısından serumda Echinococcus antikorlarının IHA testi ile değerlendirilmesi daha anlamlıdır. Testin 1/160 ve daha yüksek titrede olması pozitif

olduğunu gösterir. Ülkemizde yapılan bir çalışmada IHA ve ELISA özgüllük ve duyarlılık oranları sırasıyla %82,2'ye %89,2 ve %96,7'ye %87,1 bulunmuştur [52].

Casoni ve Weinberg testleri 20. yüzyıl başlarında kullanılan serolojik testler arasındadır. Casoni testinde deri içerisine kist sıvısı verilerek, oluşan alerjik reaksiyon durumu değerlendirilir. Tanı koydurma oranı düşük (%65-70) olduğu içini artık günümüzde kullanılmamaktadır. Bir kompleman fiksasyonu testi olan Weinberg testinin de tanı koyduruculuk oranı düşüktür [21, 22].

Serolojik testlerin akciğer ve karaciğer hidatik kistlerindeki duyarlılık oranları farklı olup, akciğerdekilerde serolojik testlerinin tanısal değeri karaciğerdekilere göre daha düşüktür [5, 53] (Çizelge 2).

Çizelge 2. Serolojik testlerinin karaciğer ve akciğer hidatik kistlerindeki duyarlılık oranları

Serolojik Test	**Akciğer (%)**	**Karaciğer (%)**
Latex Aglutinasyon	50-70	80-90
İndirekt Hemaglütinasyon	50-70	80-90
IgG ELISA	60-85	80-90
IgE ELISA	45-70	82-92
EITB	55	80

3.3.6. Radyolojik Tetkikler

Hidatik kist olduğu düşünülen hastalarda ayrıntılı bir öykü, öz-soy geçmiş, klinik bulgular, laboratuvar tetkikleri, serolojik tetkikler ile beraber hastaları radyolojik görüntüleri de tanı koyma ve evreleme açısından oldukça etkilidir. Postero-anterior akciğer grafisi, ultrasonografi, bilgisayarlı tomografi, manyetik rezonans görüntüleme yöntemleri hidatik kist tanısında kullanılan radyolojik tetkikler arasındadır.

En kolay ve en hızlı ulaşılabilen tetkik akciğer grafisidir. Akciğer grafisinde; kist varlığı, boyutu, yerleşimi, sayısı, kistlerin bilateral olup olmadığı ve kist komplikasyonları (plevral efüzyon, pnömotoraks, hidrotoraks, hidropnömotoraks, kistin rüptüre olup olmadığı) değerlendirilebilir (Şekil 10). Kistler düzgün sınırlı ve homojen görünümdedir. Diyaframa yakın kistler diyafram kubbesine yaslanarak "batan güneş manzarası" şeklinde görülebilirler. Bronşa rüptüre olmuş komplike kistler akciğer grafilerinde hava sıvı seviyesi görünümü verirler. Nilüfer belirtisi

(water lily sign), kistin endokist ve ekzokist tabakalarının rüptürü sonrası, boşalan sıvı içerisinde kistin yüzmesi ile oluşur [5, 54, 55] (Şekil 11).

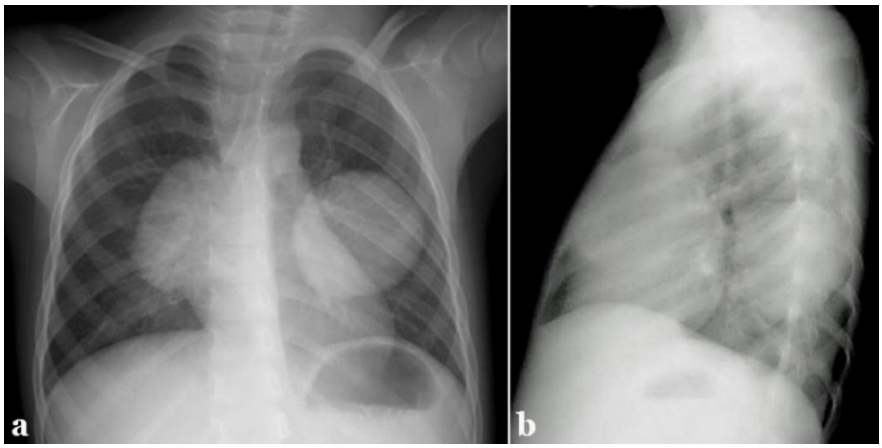

Şekil 10. Dört yaşında kız hastanın a. arka-ön ve b. sol yan grafisinde; sol akciğer alt lob posteriorda ve sağ akciğer üst lob anteriorda, parakardiyak yerleşimli hidatik kistler (*SBÜ, Ankara Dr. Sami Ulus Kadın Doğum, Çocuk Sağlığı ve Hastalıkları Eğitim ve Araştırma Hastanesi, Çocuk Cerrahisi Kliniği arşivinden alınmıştır*).

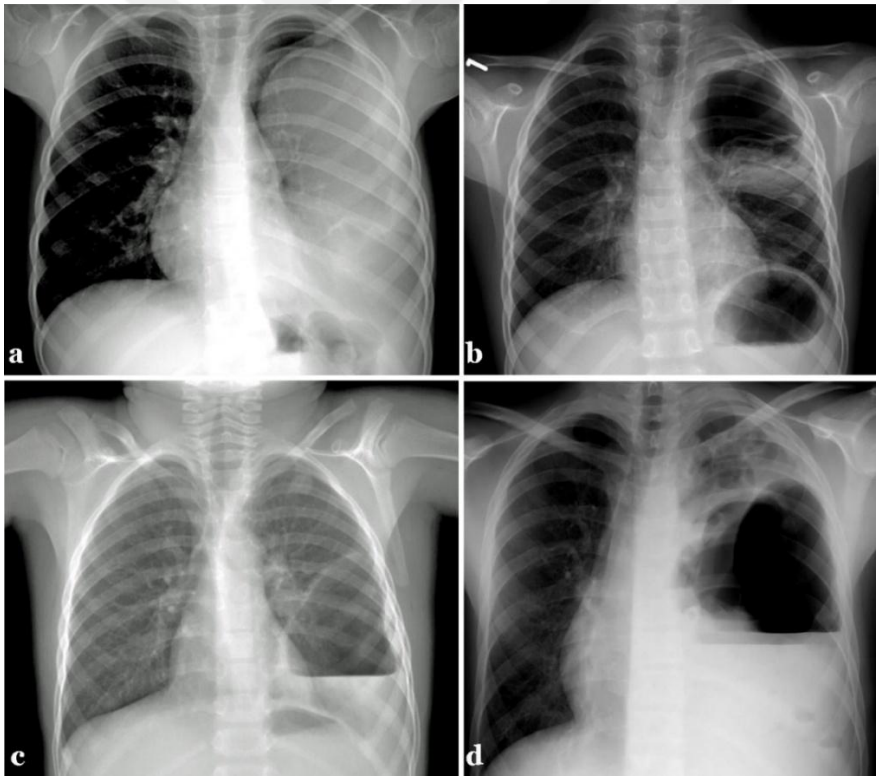

Şekil 11. a. Altı yaşında kız hasta, sol akciğer alt lob superior segment kaynaklı, sol hemitoraksı tama yakın kaplayan dev hidatik kist, b. On yaş erkek hasta, sol akciğer üst lob posterior rüptüre hidatik kist "nilüfer belirtisi", c. Altı yaş erkek hasta, sol alt lobda bronş içine rüptüre hidatik kist, kist içerisinde hava-sıvı seviyesi d. On altı yaş erkek hasta, sol alt lobda plevraya rüptüre hidatik kist, hidropnömotoraks (*SBÜ, Ankara Dr. Sami Ulus Kadın Doğum, Çocuk Sağlığı ve Hastalıkları Eğitim ve Araştırma Hastanesi, Çocuk Cerrahisi Kliniği arşivinden alınmıştır*).

Hidatik kistler pnömatoseller ve büllerle karışabilirler. Sadece egzokistin yırtılması sonrasında "hilal belirtisi" denilen bulgu ortaya çıkabilir [5, 54, 55] (Şekil 12).

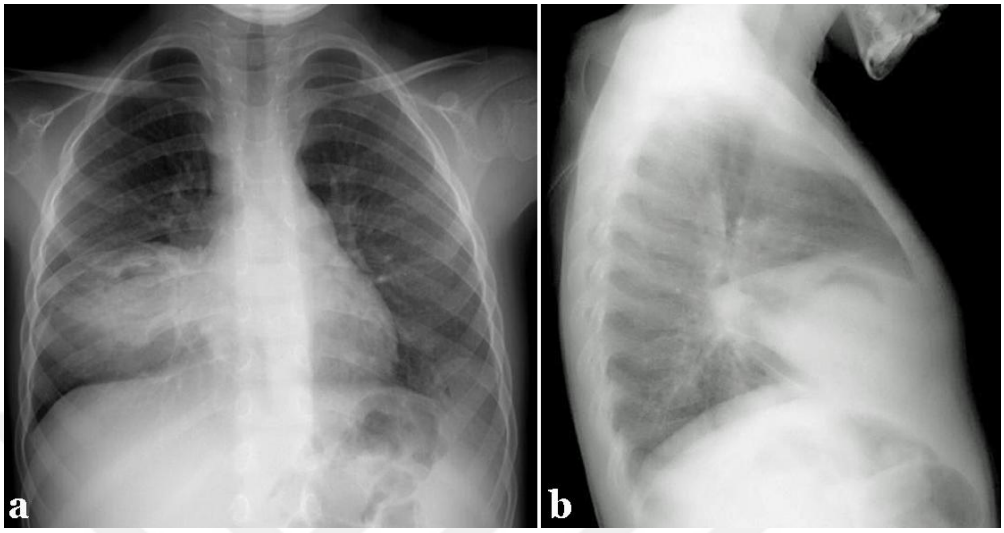

Şekil 12. Beş yaşında erkek hasta, a. arka-ön ve b. sağ yan akciğer grafisinde; sağ akciğer orta lobda yerleşimli hidatik kist, "hilal belirtisi" (*SBÜ, Ankara Dr. Sami Ulus Kadın Doğum, Çocuk Sağlığı ve Hastalıkları Eğitim ve Araştırma Hastanesi, Çocuk Cerrahisi Kliniği arşivinden alınmıştır*).

Ultrasonografinin (USG) mediasten, toraks, sinir sistemi, spinal kanal ve iskelet sistemi kistleri haricinde doğru tanı koyma oranı oldukça yüksektir ve radyasyon içermemesi de diğer tetkiklere göre avantaj sağlar. Akciğer grafisinden sonra tercih edilen ilk radyolojik tetkiktir. Ülkemizde yapılan bir çalışmaya göre taşınabilir USG'nin tarama çalışmalarında serolojik tetkiklere ve akciğer grafisine göre üstün olduğu saptanmıştır [56, 57]. USG'de hidatik kistin görünümüne göre yapılan Gharbi sınıflaması, 1981 yılında karaciğer hidatik kistli 121 hastanın görüntülerinin analizi sonrası ortaya çıkmıştır [58] (Çizelge 3).

Çizelge 3. Hidatik kist Gharbi ve Dünya Sağlık Örgütü (DSÖ=WHO: World Health Organization) sınıflamaları [59]

Gharbi	**DSÖ/WHO Sınıflaması**		
Tip I	Saf sıvı kolleksiyonu (çift çizgi işareti olan tek veziküler anekoik kistik lezyon: **CE1**)	Aktif	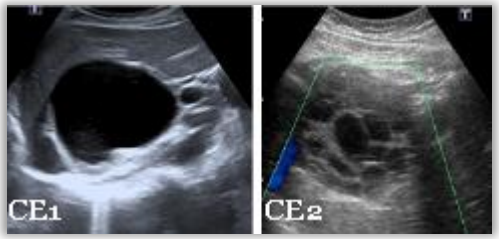
Tip III	Kız veziküller var, septalı (çok bölmeli, "rozet benzeri"/"bal peteği" kisti: **CE2**)		
Tip II	Laminer membran perikistten ayrılmış (ayrık zarlı kist "nilüfer işareti": **CE3a**)	Geçiş	
Tip III	Katı matriste kız veziküller olan kist: **CE3b**)		
Tip IV	Kaba eko veya heterojen kitle-enfekte hidatik kist (heterojen içerikli kist (hipoekoik/hiperekoik), kız vezikül yok: **CE4**)	İnaktif	
Tip V	Kalın-kalsifiye duvar, inaktif/ölü hidatik kist (=CE4 + kalsifiye duvar: **CE5**)		

Bilgisayarlı tomografi (BT) kistin veya kistlerin daha ayrıntılı değerlendirilmesi açısından tanıda üstünlük sağlamaktadır. BT sayesinde USG ve akciğer grafisi ile saptanamayan diğer kistler görüntülenebilir ve komplikasyonlar değerlendirilebilir (Şekil 13). Cerrahi işlemler öncesinde kist/kistlerin yerleşimi, kist duvar bütünlüğü, kist sayısı, başka organlarda hidatik kist olup olmaması, daha küçük kistlerin tespiti ve kistin kalsifiye olup olmadığı tespit edilebilir (Şekil 14, 15). BT, enfekte kistleri göstermede akciğer grafisi ve USG'den daha etkindir. Postoperatif dönemlerde de takip açısından anlamlı kabul edilir. Manyetik rezonans görüntülemenin (MR), BT'ye üstünlüğü gösterilmemiştir.

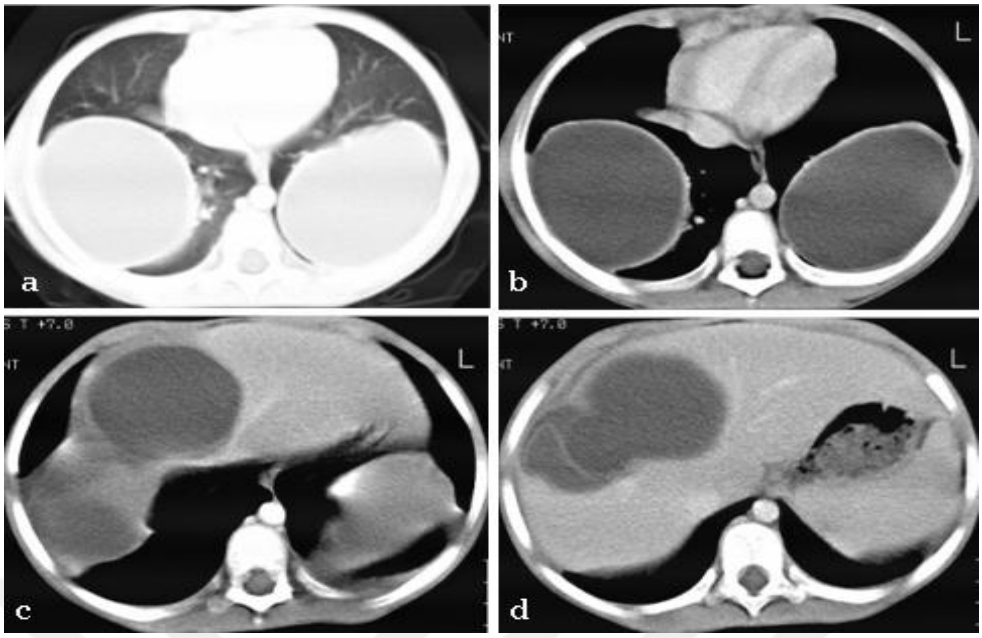

Şekil 13. Beş yaşında kız hasta, toraks ve batın bilgisayarlı tomografisinde; a-b. her iki akciğer alt lobda ve c-d. karaciğerde hidatik kistler (*SBÜ, Ankara Dr. Sami Ulus Kadın Doğum, Çocuk Sağlığı ve Hastalıkları Eğitim ve Araştırma Hastanesi, Çocuk Cerrahisi Kliniği arşivinden alınmıştır*).

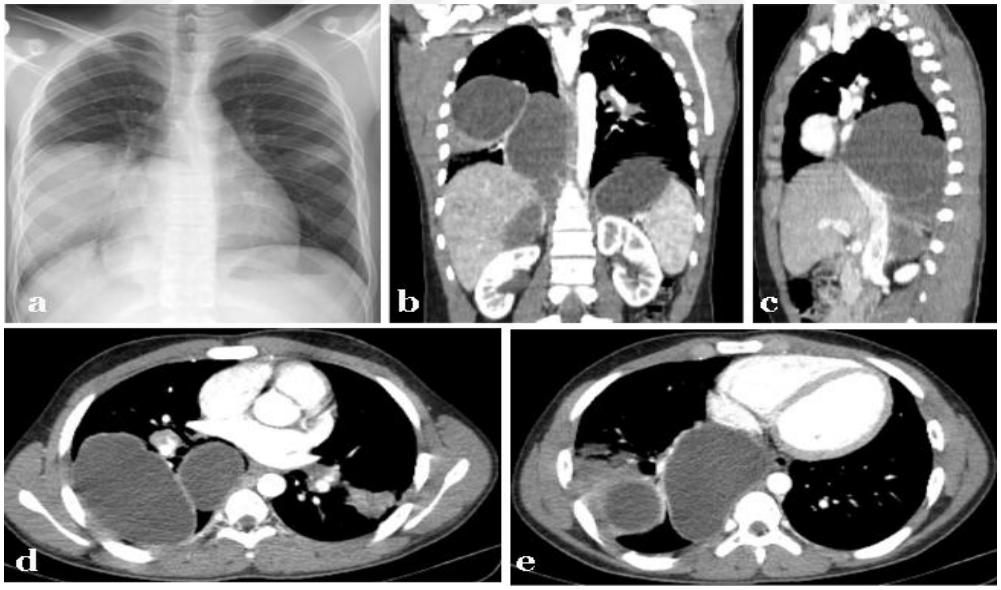

Şekil 14. On beş yaşında erkek hasta, a. arka-ön akciğer grafisi ve b-d. toraks tomografisinde sağda alt lob posterobazal segment ve posterior mediasten yerleşimli, batına uzanan bir adet akciğer ve bir adet ve karaciğer hidatik kisti izleniyor (*SBÜ, Ankara Dr. Sami Ulus Kadın Doğum, Çocuk Sağlığı ve Hastalıkları Eğitim ve Araştırma Hastanesi, Çocuk Cerrahisi Kliniği arşivinden alınmıştır*).

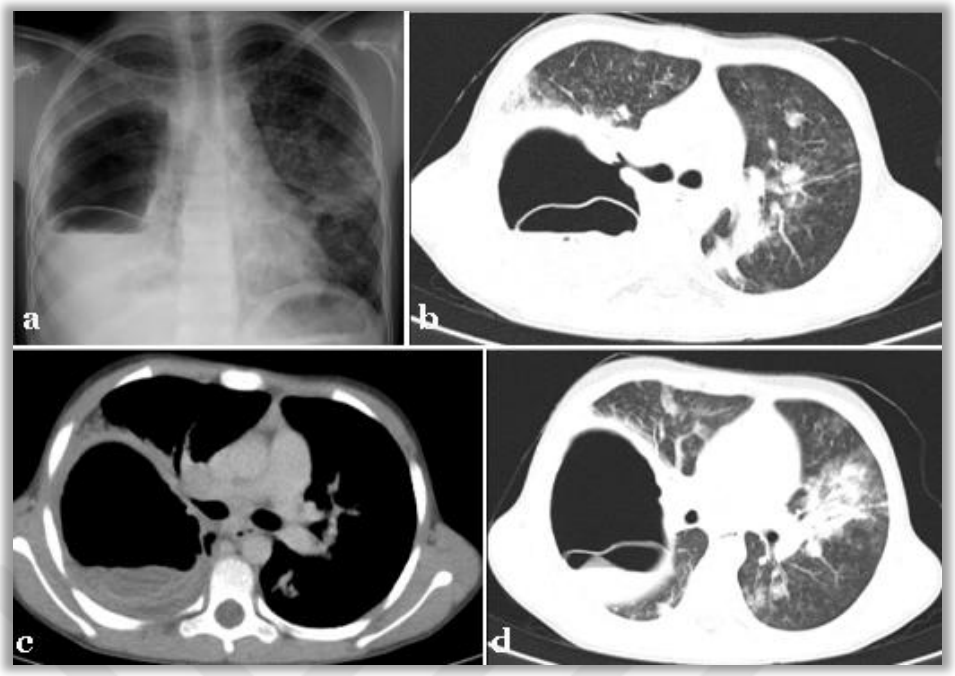

Şekil 15. On yaşında kız hasta, a. arka-ön akciğer grafisinde sağ altta hava-sıvı seviyesi olan kist görülüyor, b. toraks tomografisinde sağ akciğer alt lob yerleşimli, bronşa açılan ve hava dolu kist içerisinde kist duvarı, c. nilüfer belirtisi ve d. intrabronşiyal rüptüre bağlı sağ ve sol akciğerde yaygın infiltrasyonlar (*SBÜ, Ankara Dr. Sami Ulus Kadın Doğum, Çocuk Sağlığı ve Hastalıkları Eğitim ve Araştırma Hastanesi, Çocuk Cerrahisi Kliniği arşivinden alınmıştır*).

Akciğere yerleşen hidatik kistlerin, akciğerdeki büller, lober pnömoni, tüberküloz, mezotelyoma, akciğer tümöral kitleleri, akciğere metastazlar, bronkojenik kistler, akciğer apseleri, efüzyonlar, hidrotoraksa sebep olan durumlardan ayırıcı tanısının yapılması gerekmektedir [5, 60-62].

3.4. Tedavi ve Komplikasyonlar

3.4.1. Tedavi

Hidatik kist tedavisinde hem medikal hem de cerrahi tedavi kullanılır. Akciğer kistleri için medikal tedavi sonrası kist duvarının akciğer parankimine zarar verebilmesi nedeni ile asıl tedavi yöntemi cerrahi eksizyondur. Kistin komplike olduğu durumlarda, akciğer parankiminde de değişikliklerin olabileceği gösterilmiştir. Kist eksizyonunun zor olduğu olgularda kistin akciğer parankimi ile birlikte eksizyonu

yapılması gerekebilir (<%10) [63, 64]. Ancak günümüzde parankim koruyucu yaklaşımlar daha ön plandadır [65, 66]. Akciğer kistinde medikal tedavi nüksü azaltıp, yayılımı önlemek amacıyla ve ayrıca operasyonu tolere edemeyen hastalarda kullanılmaktadır. Cerrahi işlem öncesi rüptür riski olması nedeni ile preoperatif medikal tedavi kullanımında oldukça dikkatli olunması gerekir. Kistin rüptüre olması durumunda cerrahi işlem zorlaşmakta, nüks oranları ve kist komplikasyonları artmaktadır [5, 67].

1. Medikal Tedavi:

Medikal tedavide benzimidazol türevleri ve nadiren praziquantel ve amfoterisin kullanılmaktadır [68]. Karaciğer hidatik kistinde DSÖ sınıflamasına göre CE1, CE2, CE3a ve CE3b sınıflamalarında medikal tedavi kullanılır. Basit kistler, cerrahi yapılamayacak hastalar, perkütan aspirasyon, enjeksiyon ve reaspirasyon (Puncture Aspiration Injection Reaspiration: PAIR) öncesi ve sonrasında, yetersiz cerrahi girişim sonrası, nüksü ve yayılımı azaltmak amacıyla, multipl kistlerde ve girişimsel işlem yapılması mümkün olmayan kistlerde medikal tedavi verilmektedir [69].

Benzimidazoller (tiyabendazol, mebendazol, fenbendazol, oksifendazol, oksibendazol, albendazol) etkilerini kist duvarı üzerinde gösterirler. Bu nedenle basit kistler medikal tedaviden daha fazla fayda görmektedirler. İlaç yan etkileri arasında karaciğer enzimlerinde yükselme, karaciğer toksisitesi, sarılık, kemik iliği baskılanması, trombositopeni, geçici sitopeni, bulantı, karın ağrısı, alopesi ve alerjik reaksiyonlar bildirilmiştir. Takiplerde tam kan sayımı ile karaciğer enzimleri ve çok yaygın olmamakla birlikte ilaç serum düzeyleri kontrol edilir. Anormal sonuçlar olması halinde benzimidazol kullanımına ara verilerek alternatif tedavi yöntemlerine geçilir [5, 70].

Benzimidazol kullanımı sonrası kistlerde küçülme, yok olma, radyolojik düzelme görülebilir, bazı vakalarda ise var olan kistte hiçbir değişiklik olmadığı gözlenmiştir [71]. Yapılan çalışmalarda mebendazolün etkinliğinin albendazole göre düşük olduğu, bununla birlikte nüks riskinin kullanılan ilaçtan bağımsız olduğu görülmüştür. Nükslerin çoğunluğu tedavi bitiminden sonraki iki yıl içinde geliştiği için, hastalarda uzun süreli takip önerilmektedir [69, 72].

Benzimidazollerin kesin bir tedavi süresi olmamasına rağmen, 3-6 ay süre ile kullanılmaları önerilmektedir. Ülkemizde bazı karaciğer kistleri için 36 aya kadar medikal tedavi kullanımı olan olgular bildirilmiştir [73]. Albendazol dozu 10-15 mg/kg/gün olacak şekilde günde iki kez verilmektedir. Tedavi sırasında ilaca bağlı yan etki gelişme ihtimali nedeni ile üç haftalık kullanım sonrasında bir hafta ara ya da dört hafta kullanım ardından iki hafta ara verilmesi önerilmektedir. Bununla birlikte son çalışmalarda ilaca hiç ara vermeden medikal tedaviye devam edilmesinin daha etkili olduğu da bildirilmektedir [5, 69, 70].

2. Cerrahi Tedavi:

Akciğerdeki hidatik kistler için kesin tedavi yöntemi cerrahi eksizyondur. Kisti total eksize etmek, nüksü ve yayılımı önlemek asıl amaçlarımız arasındadır. Akciğer parankiminin süngerimsi yapısı nedeni ile kistlere bağlı komşu akciğer dokusu kollabe olur. Ancak cerrahi sonrası akciğer eski ekspansiyonuna ulaşabilmektedir. Önceki dönemlerde hidatik kist tedavisinde akciğer rezeksiyonu önerilirken, son zamanlarda parankimal rezeksiyondan kaçınılmaya başlanmış ve sadece kiste yönelik cerrahi işlemlere yönelinmiştir [74]. Cerrahi olarak kist çıkarıldıktan sonra kiste açılmış olan bronşiyal fistüllerin onarılması önerilir. Kavite duvarlarının birbirine yaklaştırılması ile kalan parankimal boşluk kapatılabilir. Günümüzde en yaygın olarak kullanılan teknik kistotomi ve kapitonajdır (perikistik dokunun birbirine yaklaştırılması) [5, 25, 75]. Ameliyat sonrası toraks boşluğuna yerleştirilen toraks tüpü süresinin kapitonaj yapılan hastalarda daha kısa olduğu gösterilmiştir [56].

Lobektomi, segment rezeksiyonu, pnömonektomi çok nadir uygulanmaktadır. Kist bulunduğu akciğer segmentini yaygın olarak etkilemişse veya segmentte küçük ve çok sayıda kist varsa segmentektomi yapılabilir. Hidatik kist lobun yarısından fazlasını etkilediyse, multipl kist varsa ve kiste sekonder enfeksiyon durumu fazla ve temizlenmiyorsa, lobektomi yapılması gerekebilir. Çok nadir olmakla birlikte tüm akciğer etkilendiyse ve sağlam parankim dokusu kalmadıysa pnömektomi yapılabilir. Perifere yerleşen küçük kistlerin tedavisinde kama (wedge) rezeksiyon uygulanabilir. Cerrahi işlemler torakotomi ya da torakoskopi ile (Video Assisted Thoracoscopic Surgery: VATS) yapılabilir. VATS tekniğinin küçük ve periferik yerleşimli kistlerde başarılı olduğu gösterilmiştir [76]. Kullanılacak teknik ve uygulanacak cerrahi işlem

hastaya, kistin yerleşimine, kist komplikasyonu olup olmaması gibi durumlara bağlı olarak değişmektedir.

Mediasten yerleşimli, ancak akciğer parankiminde olmayan kistlerde kesin tanı çoğunlukla peroperatif dönemde koyulabilmektedir. Bu kistler diyaframa, plevraya, perikarda, kostalara, torakal vertebralara ve kalbe yapışık olabilir. Eksizyon sonrası yapıştığı dokuların da rekonstrüksiyonu gerekebilir. Bu nedenle akciğer dışı toraks kistlerinin tedavisinde farklı cerrahi yaklaşımların uygulanması gerekebilir, aksi durumda nüks oranı yüksektir [77].

Akciğere yerleşmiş birden fazla kist olmasına multipl pulmoner hidatidoz denir. Çoğunlukla bilateral olmakla birlikte aynı akciğerde birden fazla sayıda hidatik kist de olabilir. Bilateral yerleşimli kistlerde çoğunlukla iki aşamalı cerrahi yapılması tercih edilir, median sternotomi ile tek seansta bilateral kiste müdahale edilmesi de mümkündür [78]. İki aşamalı teknikte, karşı taraf akciğerdeki hidatik kiste müdahale edilmesi için, 2-3 hafta kadar beklenmesi önerilmesine rağmen, yakın zamanda yayınlanan bir çalışmada birkaç gün arayla yapılan evreli torakotomi ile komplikasyon oranının azaltılabileceği bildirilmiştir [79].

Perikistektomi:

Perikistektomi yani Perez-Fontana tekniği (1948); kist duvarı (egzokist) ve konak tarafından oluşturulan fibröz doku olan perikistin akciğer parankimi korunarak çıkarılmasıdır. İşlem sonrası oluşan fistüller onarılır. Kist kavitesinde kalan boşluktaki akciğer parankimi yaklaştırılarak kapitonaj yapılır. Derindeki ve büyük kistlerde ciddi kanama, kist perforasyonu ve fistül riski yüksek olduğundan, daha yüzeysel ve küçük kistlerde uygulanabilir. Günümüzde özellikle çocuklarda perikistin ince olması nedeni ile bu teknikten uzaklaşılmıştır.

Kist Enükleasyonu:

Perikist ve egzokist tabakaları arasından girilerek hidatik kistin bütünlüğü korunur ve total olarak eksize edilir. Komplike kistlerde bu tabakaları birbirinden ayırmak zor olduğu için kist perforasyonu gelişebilir. Operasyon esnasında kist bulunduktan sonra kist dışındaki akciğer parankimi serum sale (%20'lik sodyum

klorür) ile ıslatılmış spançlar ile sarılır. Ardından perikist insize edilir ve laminer membran çıkarılır. Kalan akciğer kavitesi ve fistüller onarılır.

Kistotomi - Kapitonaj:

Kistin etrafındaki bölgelere, işlem sırasında kist içeriğinin olası yayılımını önlemek amacıyla, serum sale ile ıslatılmış steril spançlar yerleştirilir. Kistin akciğer dokusu içermeyen, akciğer parankiminden dışarıya doğru çıkıntı yapan kısmına askı sütürleri koyulduktan sonra, arkasına kist içeriğini kontrollü olarak boşaltmaya yarayan üçlü musluk ve serum seti bağlanmış kan iğnesi ile kist içerisine girilir. Kisti içeriği aspire edilip, üçlü musluk vasıtasıyla kontrollü olarak bir kaba boşaltılır. Kistin açılarak aspire edilmesi esnasında oluşabilecek yayılım riskini en aza indirebilmek için, bronş bağlantısı olmayan uygun olgularda protoskolekslerin skolosidol ajanlarla cansız hale getirilmesi amacıyla kist içerisi serum sale ile doldurularak 5-10 dk beklenir, ardından sıvı aspire edilerek boşaltılır. Bronş bağlantısı olan kistlerde, kist içerisine verilecek sıvının bronşiyal ağaç içerisine aspire edilme riski nedeniyle, uygulanması önerilmez. Sonrasında aspirasyon için kullanılan iğne çıkarılır, loja aspiratör yaklaştırılarak kontrollü olarak iğne giriş bölgesinden kist duvarı açılır ve germinatif membran mümkün olduğunca bir bütün olarak çıkarılır (Şekil 16). Perikist duvarı içindeki sıvılar aspire edilir, boşluk serum sale veya povidon iyot ile ıslatılmış steril spançlarla silinir. Bronşiyal fistüller tek tek sütüre edilerek onarılır. Perikist duvarı sütürlerle biribirine yaklaştırılarak kapitonaj sağlanır [80]. Toraks kavitesi içerisine toraks tüpü yerleştirilerek sualtı drenaj sistemine bağlanır ve katlar anatomik planda kapatılır.

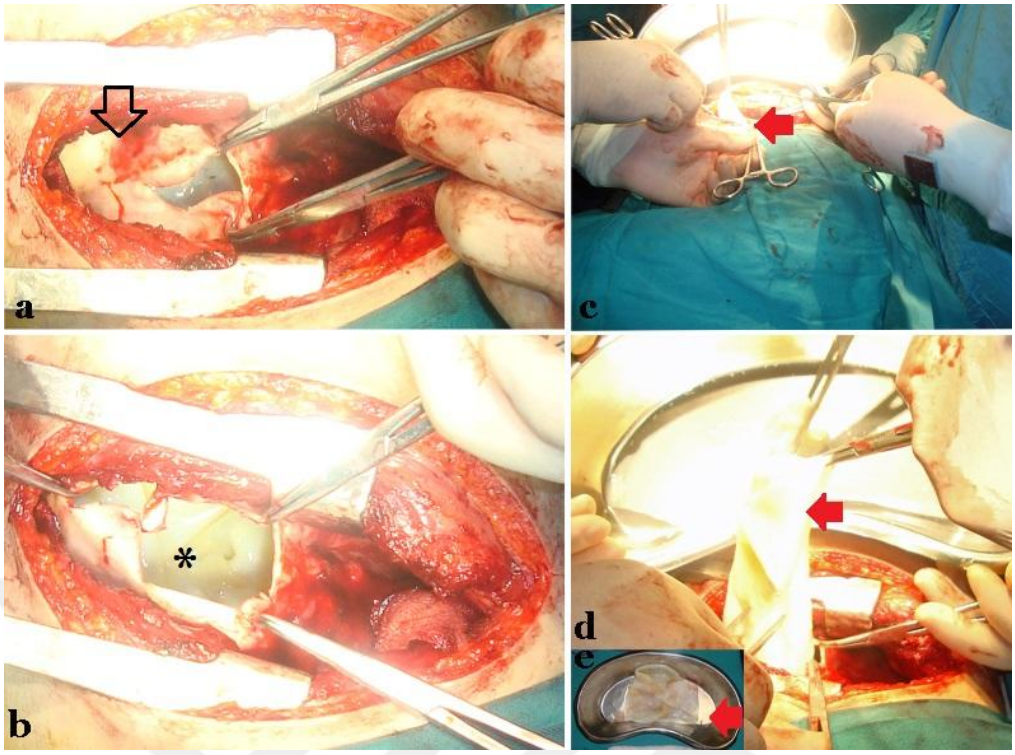

Şekil 16. Sol akciğer hidatik kisti operasyon görüntüleri: a. torakotomi sonrası kistin akciğer dokusu içermeyen avasküler bölümünden kistotomi yapılmış (siyah ok), b. hidatik kist içerisinde germinatif membran (*), c-d-e. germinatif membranın kontrollü olarak bütün halinde çıkarılması (kırmızı ok). (*Prof. Dr. Ayşe Karaman'ın kişisel arşivinden alınmıştır*).

3.4.2. Hidatik Kist Komplikasyonları

Kist komplikasyonları büyük oranda kist rüptürüne bağlı ortaya çıkarlar. Akciğer hidatik kistleri bronşiyal sisteme veya plevral boşluğa rüptüre olabilirler. Rüptür sonrası kist içeriğinin drene olmasıyla anaflaksi, hidrotoraks, pnömotoraks, plevral ve parapnömonik efüzyon, hidropnömotoraks, bronşiyal ve plevral fistüller, ampiyem, akciğerin diğer alanlarına sekonder yayılım ve ağır pnömoni gözlenebilir. Gelişen komplikasyona göre tedavi yöntemi belirlenir. Komplikasyon gelişen hastalarda kist içeriği boşalmış olduğu için kesin tanı koymak oldukça zorlaşır.

Anaflaksi, hidropnömotoraks, pnömotoraks gibi akut acil durumlar tedavi edildikten ve hasta stabilizasyonu sağlandıktan sonra tanıya yönelik testler yapılır ve tanı koyulduktan sonra hidatik kiste yönelik tedaviye geçilir. Cerrahi tedavide, kist duvarı ve kavite temizlendikten sonra fistül varsa primer onarım, ampiyem ve

efüzyonların aspirasyonu yapılır. Gereklilik halinde segmentektomi, lobektomi gibi majör cerrahiler uygulanabilir.

Akciğer kitleleri, ampiyem, efüzyona sebep olabilen hastalıklar, akciğerin büllöz hastalıkları, konjenital malformasyonlar ayırıcı tanıda düşünülmelidir. Tedaviye rağmen şikayetlerin sebat ettiği, endemik bölgede yaşayan veya endemik bölgeden gelen hastalarda hidatik kist olabilme ihtimali göz ardı edilmemelidir [5, 81].

4. GEREÇ VE YÖNTEM

Çalışmamız Sağlık Bilimleri Üniversitesi, Ankara Dr. Sami Ulus Kadın Doğum, Çocuk Sağlığı ve Hastalıkları Eğitim ve Araştırma Hastanesi, Klinik Araştırmalar Etik Kurulu'nun 21/09/2022 tarihli ve 2020-KAEK-141/434 sayılı kararı ile onay alınarak gerçekleştirildi.

01 Ocak 2004 ile 31 Aralık 2022 tarihleri arasında Ankara Dr. Sami Ulus Kadın Doğum, Çocuk Sağlığı ve Hastalıkları Eğitim ve Araştırma Hastanesi, Çocuk Cerrahisi Kliniği'nde 0-18 yaşları arasında akciğer hidatik kisti tanısı alan, takip ve tedavisi aynı klinikte yapılan tüm hastalar çalışmaya dahil edildi. Hastaların yaş, cinsiyet, öz geçmişleri, ek hastalık varlığı, geldikleri şehir ve aile öyküsü gibi demografik özellikleri, başvuru şikayetleri, şikayet süreleri, fizik muayene bulguları, laboratuvar tetkikleri, radyolojik görüntüleme bulguları, kistin akciğerdeki yerleşimi, hidatik kist sayısı ve boyutları, ek organlarda kist varlığı, uygulanan medikal ve cerrahi tedaviler, medikal tedavide ilaç kullanım süreleri, gelişen komplikasyonlar ve hastaların takip süreleri hastane işletim sistemi üzerinden geriye dönük olarak tarandı.

Başvuru anında hidatik kiste bağlı, varsa anaflaksi gibi alerjik reaksiyonlar veya hidropnömotoraks gibi hidatik kistin komplikasyonlarına bağlı acil durumlara yönelik müdahaleler yapıldı. Hastaların çekilen ilk posteroanterior akciğer (PA AC) grafisi değerlendirildi, grafi sonucuna göre sağ veya sol yan akciğer grafisi çekilerek, kist/kistlerin yerleşimi, sayısı, büyüklükleri ve hidatik kiste bağlı komplikasyon olup olmadığı değerlendirildi. Batın içi ek organ tutulumlarını değerlendirmek için tüm hastalara batın ultrasonografi (USG) yapıldı. Birden fazla sayıda hidatik kisti olan ve komplike olgularda toraks bilgisayarlı tomografisi (BT) çekildi. Hidatik kist tanısına yönelik olarak hastalardan Ekinokok İHA testi gönderildi. Medikal tedavi planı için hastalar Çocuk Enfeksiyon Hastalıkları Bölümü'ne konsülte edildi ve rüptür riskine dikkat edilerek, hastalara albendazol tedavisi başlandı. İntrabronşiyal hidatik kist rüptürü olan olgularda, kist içeriği tamamen boşalmış ve hastanın genel durumu iyi ise, öncelikle hasta yatırılarak medikal tedavi eşliğinde yakın klinik takibe alındı. Hastalar genel durum, vital bulgular ve anaflaktik reaksiyonlar açısından sıkı denetim altında, albendazol tedavisi başlanıp takip edildi. Genel durumu iyi olan, takipte sorunu olmayan ve kontrol PA AC grafileri ile hidatik kiste ait sorunlar gelişmeyen

hastalar, hidatik kist rüptürüne bağlı akciğer parankim alanlarındaki infiltrasyonlar veya atelektaziler geriledikten sonra, acil durumlar hakkında ayrıntılı olarak bilgilendirilerek, albendazol tedavisi ve düzenli poliklinik kontrolleri önerisiyle taburcu edildi. Hastalar taburcu olduktan 1 hafta sonra ve albendazol tedavisi kürlerinin arasında kontrole çağrılarak muayeneleri tekrarlandı, karaciğer fonksiyon testleri kontrol edildi ve PA AC grafisi çekilerek hidatik kistin durumu kontrol edildi. Takipte kist boyutları gerileyen hastalarda operasyon uygulanmadı. Hidatik kist içeriği bronşa açılmasına rağmen tamamen boşalmamışsa, hidatik kist enfekte olup akciğer apsesi gelişimi gibi komplike bir hale gelmişse, beraberinde plevral mesafede hidrotoraks, pnömotoraks, ampiyem gibi komplikasyonlar gelişmişse, hastalar beklenmeden opere edildi. Kist boyutu büyük ve komplike olan olgularda cerrahi tedavi uygulandı. Cerrahi tedavi olarak torakotomi ile kistotomi-kapitonaj veya torakoskopi ile hidatik kist cerrahi tedavisi yapıldı ve hemitoraksa bir toraks tüpü yerleştirildi. Hastalar operasyon sonrası toraks tüpünden hava çıkışı sonlanıncaya kadar toraks tüpü ile takip edildi. Tüm hastalara 3 kür 15mg/kg/gün albendazol tedavisi verildi ve 28 gün ilaç kullanımı sonrası 14 gün ilaçsız takip edilecek şekilde 3 kür medikal tedavi uygulandı. Tüm hastalar aylık poliklinik kontrolleri ile takibe alındı.

Geriye dönük dosya taraması ile elde edilen veriler SPSS 20 istatistik programı kullanılarak değerlendirildi. Kategorik değişkenler frekans ve yüzde olarak verildi. Sayısal değerlerin normal dağılıma uygunluğu kontrol edilerek, normal dağılım olanlarda ortalama ± standart sapma, normal dağılım göstermeyenler ise ortanca (minimum-maksimum) olarak belirtildi. Kategorik değişkenlerin karşılaştırılmasında, ki-kare ve gerekli durumlarda Fisher'in kesin ki-kare testi kullanıldı. Sayısal değişkenlerin karşılaştırılmasında uygunluk durumuna göre student-t-testi ve Mann Whitney-U testi kullanıldı, üçlü grup karşılaştırılmalarında ise Kruskal-Wallis testi kullanıldı. Akciğer hidatik kistlerinde operasyon kararını değerlendirmek amacıyla, kist boyutu için kesim noktasını saptamak için ROC eğrisi (Receiver Operating Characteristic Curve) oluşturuldu. İstatistiksel açıdan $p<0,05$ olan değerler anlamlı kabul edildi.

5. BULGULAR

Kliniğimiz bünyesinde, 19 yıllık süreçte akciğer hidatik kisti tanısı ile takip ve tedavisi yapılan, 0-18 yaş arası toplam 72 hasta mevcuttu. Hastaların başvuru anındaki yaş ortalaması 8,9±3,4 yıldı. Hastaların 29'u (%40) kız ve 43'ü (%60) erkekti (Şekil 17).

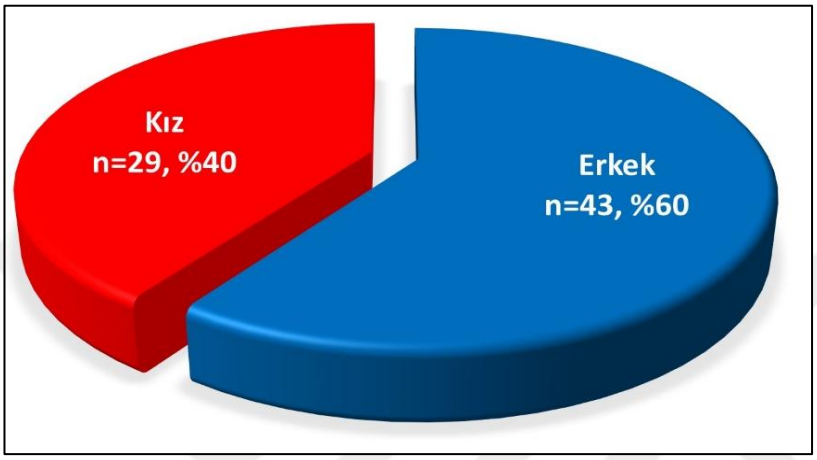

Şekil 17. Hastaların cinsiyete göre dağılımı

Hastaların geldiği bölgelere bakıldığında 63'ünün (%87,5) ülkemiz endemik bölgeleri arasında kabul edilen İç Anadolu bölgesinden geldiği, 2 (%2,8) hastanın ise Doğu Anadolu bölgesinden kliniğimize başvurduğu gözlenmiştir. Karadeniz bölgesinden 6 (%8,3), Akdeniz bölgesinden ise bir (%1,4) hasta gelmişti.

Hastaların en sık başvuru semptomu öksürüktü (n=41, %56,9), bunu ateş (n=19, %26,4), göğüs ağrısı (n=15, %20,8) ve karın ağrısı (n=12, %16,7) takip ediyordu. Az sayıda hastada hemoptizi (n=5, %6,9), dispne (n=4, %5,6), alerjik reaksiyon (n=2, %2,8), kusma (n=1, %1,4) ve sık tekrarlayan alt solunum yolu enfeksiyonu (n=1, %1,4) saptandı. Hastaların 4 (%5,6) tanesinde epilepsi, akça ağacı şurubu hastalığı, ektopik böbrek ve nefrotik sendrom gibi ek hastalıklar tespit edildi. 4 hasta (%5,6) başka nedenlerle çekilen akciğer grafilerinde tesadüfen saptanmış olup, biri trafik kazası esnasında tetkik edilirken, ikisi travma sonrasında ve bir diğeri anjioödem nedeni ile araştırılırken tespit edilmişti. Semptom süreleri ortanca 7 (1-365) gün, yatış süreleri ise ortanca 11 (2-64) gün olarak tespit edildi (Çizelge 4).

Çizelge 4. Akciğer hidatik kistli hastaların genel özellikleri

Genel Bilgiler		**Hasta Sayısı (n=72)**
Başvuru yaşı (yıl)		8,9±3,4 8,4 (2,8-16,3)
Cinsiyet (n,%)	Erkek	43 (%60)
	Kız	29 (%40)
Geldiği bölge (n,%)	İç Anadolu	63 (%87,5)
	Karadeniz	6 (%8,3
	Doğu Anadolu	2(%2,8)
	Akdeniz	1 (%1,4)
Ek hastalık (n,%)	Akçaağaç şurubu hastalığı	1 (%1,4)
	Nefrotik sendrom	1 (%1,4)
	Epilepsi	1 (%1,4)
	Ektopik böbrek	1 (%1,4)
Başvuru şikayeti (n,%)	Öksürük	41 (%56,9)
	Ateş	19 (%26,4)
	Göğüs ağrısı	15 (%20,8)
	Karın ağrısı	12 (%16,7)
	Hemoptizi	5 (%6,9)
	Nefes darlığı	4 (%5,6)
	Allerjik reaksiyon	2 (%2,8)
	Tekrarlayan alt solunum yolu enfeksiyonu	1 (%1,4)
	Kusma	1 (%1,4)
	İnsidental	4 (%5,6)
Semptomların süresi (gün) [ortanca (min-maks)]		7 (1-365)
Yatış süresi (gün) ortanca (min-maks)]		11 (2-64)

Akciğer hidatik kistleri yerleştikleri akciğer tarafına göre; sağ, sol ve bilateral olarak kategorize edildi. Hidatik kist, hastaların 46'sında (%64) sağ akciğerde, 21'inde (%29) sol akciğerde, 5'inde (%7) ise bilateral yerleşimliydi (Şekil 18). Tek taraflı olguların 53'ünde tek kist (%73,6), 14'ünde aynı akciğerde 2-6 tane hidatik kist (%19,4) ve 5 olguda ise bilateral (%7) kistler mevcuttu. Sağ akciğer yerleşimli hidatik kistlerin 37'sinde tek (%80,4), 5'inde 2 (%10,9), 3'ünde 3 (%6,5) ve birinde 6 adet (%2,2) aynı taraf akciğerde hidatik kist mevcuttu ve bu hastada beraberinde posterior mediastende de hidatik kist vardı. Sol akciğerdeki kistlerin 16'sında tek (%76,2), 3'ünde 2 (%14,2), birinde 3 (%4,8) ve birinde 6 adet (%4,8) aynı taraf akciğerde hidatik kist mevcuttu (Şekil 19).

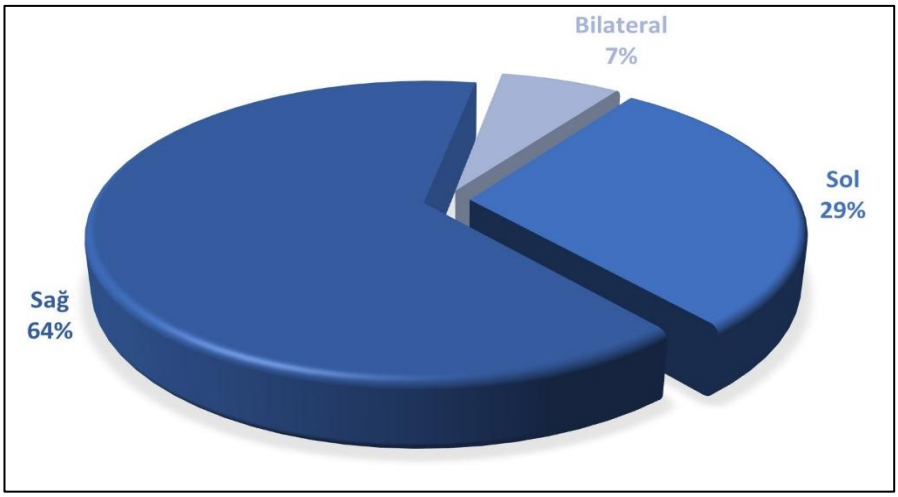

Şekil 18. Sağ, sol ve bilateral hidatik kistli olguların dağılımı

Akciğerdeki hidatik kist sayısı ortanca 1(1-6) idi. En büyük kist boyutu 18 cm, en küçük kist boyutu ise 2,5 cm olup, ortancaları 7 cm idi. Akciğer hidatik kistlerinin 25 (%34,7) tanesinde beraberinde akciğer dışı bir organda da hidatik kist mevcuttu ve bunların 23'ü (%92) karaciğer yerleşimliydi. Hastaların 3'ünde (%4,2) dalakta, birinde (%1,4) böbrekte ve 2'sinde (%2,8) ise pelviste hidatik kist tespit edildi. Pelvis ve dalakta kisti olan iki hastada aynı zamanda karaciğerde de hidatik kist mevcuttu. Akciğer dışı organlardaki kistlerin boyutları ortanca 5 (1-8) cm idi (Çizelge 5).

Hastaların 21'i (%29,2) bronşiyal sisteme rüptür ile ve 17'si (%23,6) plevral mesafeye rüptür, ampiyem, akciğer apsesi, karaciğer hidatik kist rüptürü veya gluteal hidatik kist apsesi gibi bir komplikasyonla başvurdu. Hidatik kist hastaların 34'ünde (%47,2) göğüs ağrısı, öksürük gibi şikayetler nedeniyle yapılan tetkikler sonucunda veya travma sonrası rutin akciğer grafisinde tesadüfen saptandı. Akciğer hidatik kisti ile başvuran hastaların 57'sine (%79,2) Ekinokok İHA bakılmış ve 30 hastada (%52,6) pozitif bulunmuştu. İHA bronş rüptürü olan 15 hastanın 10'unda pozitif (%66,7), plevral rüptür olan 12 hastanın 6'sında (%50) ve intakt kisti olan 30 hastanın 14'ünde (%46,7) pozitif bulunmuştu (p=0,439). Kist sayısı İHA negatif olanlarda ortanca 1(1-6), pozitif olanlarda 2(1-8) saptandı (p=0,040). Kist boyutu 10 cm'den küçük olanlarla (%50 pozitif) dev hidatik kisti olanlar (%58,3 pozitif) arasında İHA pozitifliği açısından fark saptanmadı (p=0,610).

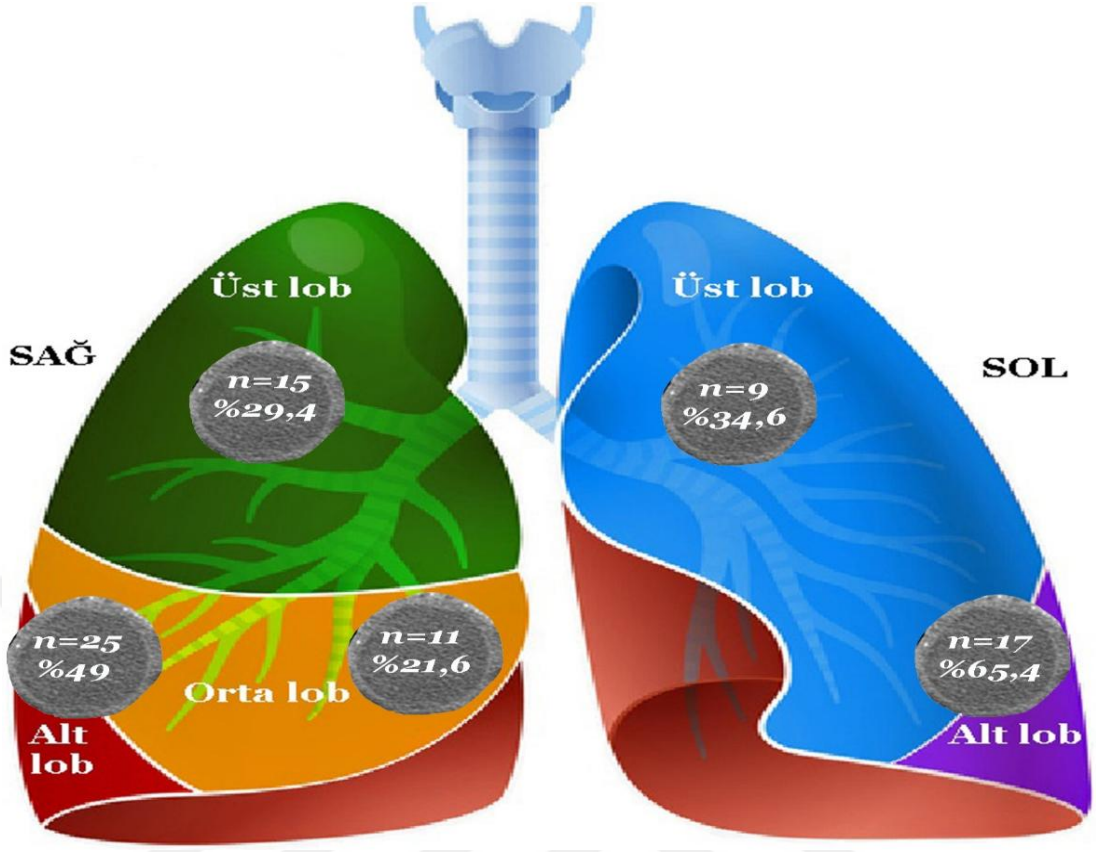

Şekil 19. Akciğerlerde kistlerin yerleşimi (Bilateral olgularda (n=5) kistler her iki akciğerdeki tutulan loba göre yerleştirilmiştir)

Çizelge 5. Akciğer hidatik kisti ile başvuran hastaların kistle ilgili özellikleri

Hidatik Kist Özellikleri		**Hasta Sayısı (n=72)**
Akciğerde kistin yerleşimi	Sağ	46 (%64)
	Sol	21 (%29)
	Bilateral	5 (%7)
Akciğerdeki kist sayısı [ortanca (min-maks)]		1 (1-6)
Akciğerdeki en büyük kist boyutu (cm) [ortanca (min-maks)]		7 (2,5-18)
Akciğer dışı kistler (n,%) (n=25, %34,7)	Karaciğer	23 (%31,9)
	Dalak	3 (%4,2)
	Böbrek	1 (%1,4)
	Pelvis	2 (%2,8)
Diğer organdaki en büyük kist boyutu (cm) [ortanca (min-maks)]		5 (1-8)
Başvuru şekli (n, %)	Bronşiyal rüptür	21 (%29,2)
	Komplike	17 (%23,6)
	İnsidental	34 (%47,2)
İndirekt hemaglütinasyon (IHA) (n=57, %79,2)	Pozitif	30 (%52,6)
	Negatif	27 (%47,4)

Hastaların 46'sı (%64) opere edilmişti, bu hastaların operasyon sırasındaki yaşları ortalama 9±3,4 yıldı. Opere edilen hastaların 21'i (%45,7) kız ve 25'i (%54,3) erkekti. Hastaların 42'sinde torakotomi (%91,3) ve 4'ünde torakoskopi (%8,7) ile operasyon gerçekleştirilmişti. Ameliyat süreleri ortanca 130 (70-275) dakika olarak bulundu (Şekil 20).

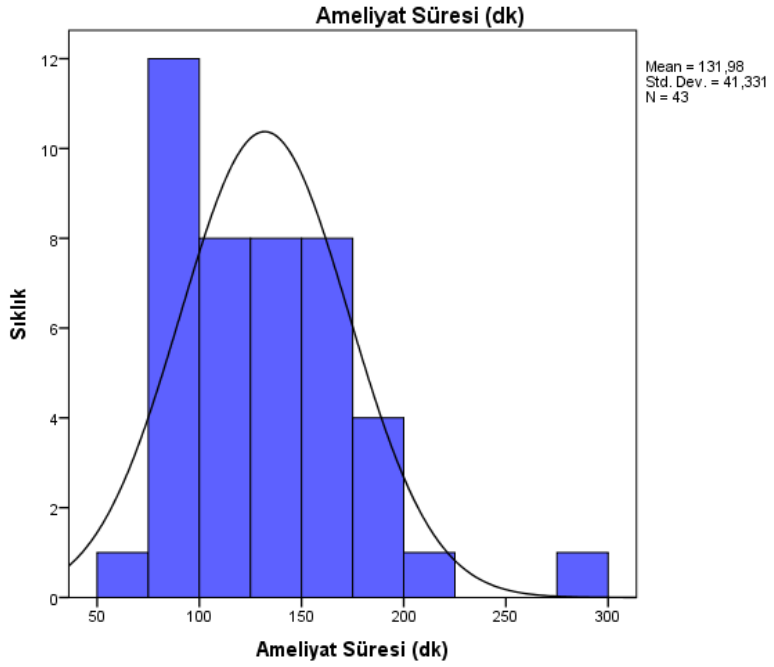

Şekil 20. Ameliyat süreleri

Opere edilen hastalardaki kistlerin 32'si (%69,6) sağda, 11'i (%23,9) solda, 3 tanesi (%6,5) bilateral yerleşimliydi. Opere edilen hastalardaki kist boyutu ortanca 8 (4-18) cm olup, 14 hastada kist boyutu 10 cm'den büyüktü. Opere edilen hastaların 17'sinde (%37) hidatik kistin bronşiyal veya plevral sisteme rüptürü vardı. İşlem esnasında bağlanan fistül sayısı ortanca 4 (1-10) idi. Postoperatif dönemde toraks tüpü ile takip süresi ortanca 6 (2-29) gündü (Şekil 21).

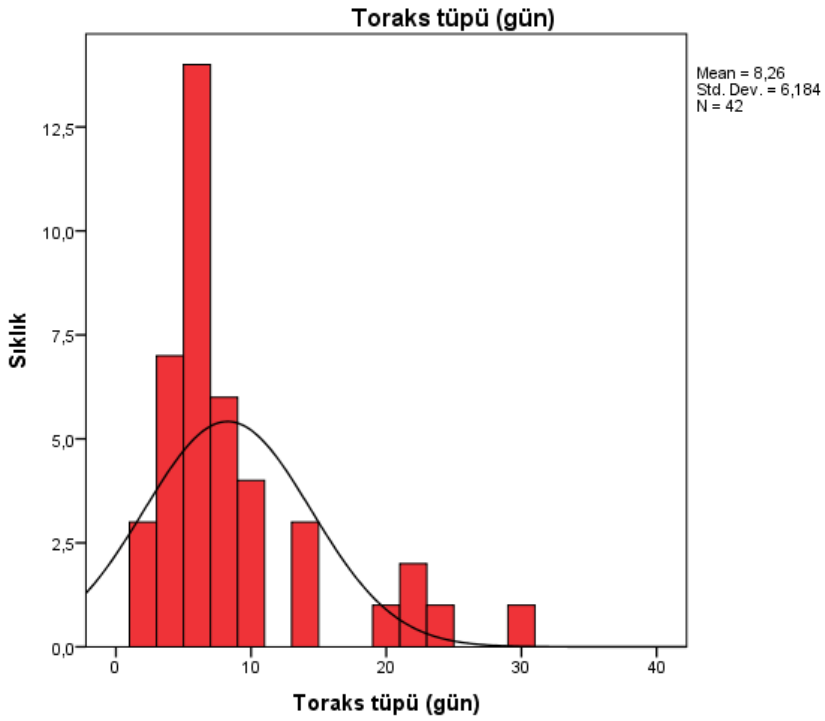

Şekil 21. Postoperatif toraks tüpü süreleri

Postoperatif dönemde (n=46) toplam 6 hastada komplikasyon görüldü (%13). Bu hastalardan 2'sine bronşiyal fistülden ciddi hava kaçağı olması nedeni ile re-operasyon, diğer 2 hastaya ise ikinci bir toraks tüpü gerekmiştir. Hastaların 2'sinde karşı taraf akciğerdeki kist opere edilemeden bronşiyal sisteme rüptüre olmuştu ve bu hastalar operasyon gerekmeden iyileşmişlerdi. Re-operasyon gereken hastalardan torakotomi yapılan hastadaki kist boyutu 15 cm idi ve 10 adet bronşiyal fistül onarımı yapılmıştı, diğer hastada ise cerrahi tedavi torakoskopi ile yapılmıştı, bu hastanın hidatik kist boyutu ise 9,7 cm idi. Hastaların iki tanesi karaciğer hidatik kisti nedeniyle opere olmuştu. Akciğer, karaciğer, gluteal ve aynı zamanda pelviste kisti olan bir hastada ise gluteal bölgedeki hidatik kiste USG eşliğinde perkütan müdahale edilmişti. Bir hasta karaciğer hidatik kistinin batına rüptüre olması ve başka bir hasta ise genel vücut travması sonrası diyaframda rüptür şüphesi olması nedeni ile acil şartlarda opere edilmişti. Hastaların operasyon sonrası hastanede kalış süreleri ortanca 12 (3-64) gün ve postoperatif takip süreleri ortanca 14,5 (5-96) aydı (Çizelge 6). Tüm hastalara 3 kür 15mg/kg/gün albendazol tedavisi verilmişti. Hastalarda albedazol tedavisine uyum sorunu veya tedaviye bağlı komplikasyon gelişimine rastlanmadı.

Çizelge 6. Akciğer hidatik kisti nedeniyle ameliyat edilen hastalara ait bilgiler

Ameliyat Bilgileri		**Hasta Sayısı (n=46,%64)**
Başvuru yaşı (yıl)		8,9±3,4 8,5 (3,2-16,9)
Ameliyat yaşı (yıl)		9±3,4 8,5 (3,2-16,9)
Cinsiyet (n,%)	Erkek	25 (%54,3)
	Kız	21 (%45,7)
Başvuru-ameliyat arası süre (gün) [ortanca (min-maks)]		5 (0-641)
Ameliyat süresi (dk)		132±41,3 130 (70-275)
Akciğerde kistin yerleşimi	Sağ	32 (%69,6)
	Sol	11 (%23,9)
	Bilateral	3 (%6,5)
Akciğerdeki en büyük kist boyutu (cm) [ortanca (min-maks)]		8 (4-18)
Hidatik kistin durumu (n, %)	Bronşiyal sisteme rüptür	4 (%8,7)
	Plevral mesafeye rüptür	13 (%28,3)
	Rüptür yok	29 (%63)
Hidatik kist sayısı [ortanca (min-maks)]		1 (1-6)
Bronş fistül sayısı [ortanca (min-maks)]		4 (1-10)
Toraks tüpü (gün) [ortanca (min-maks)]		6 (2-29)
Postop komplikasyon (n,%)	Re-operasyon	2 (%4,3)
	Tüp torakostomi (2. tüp)	2 (%4,3)
	Karşı taraf rüptüre olmuş	2 (%4,3)
Yatış süresi (gün) [ortanca (min-maks)]		12 (3-64)
Postop takip süresi (ay) [ortanca (min-maks)]		14,5 (5-96)

Hastaların 36'sında (%50) başvuru anında bronşiyal sisteme (n=21, %29,2) veya plevral mesafeye rüptür (n=15, %20,8) mevcuttu. Plevral mesafeye rüptür ile başvuranların ikisi ve bronşiyal sisteme rüptürü olan bir olguda, hidatik kist rüptürü travmaya bağlı gelişmişti. Plevral rüptürü olan olgulardan birinde, radyolojik tetkiklerinde diyafram rüptürü şüphesi olması nedeniyle tanısal laparoskopi yapılmış ve rüptür olan hemitoraksa perop tüp torakostomi yerleştirilmişti, bu hastanın akciğer hidatik kistine yönelik bir operasyon yapılmamıştı. Sağ akciğer alt lobda 5cm büyüklüğüne hidatik kisti olan ve minimal plevral efüzyon nedeniyle başvuran bir olgu ise aile ameliyatı kabul etmediği için medikal tedavi ile takip edilmişti. Rüptür gelişen hastaların 17'si (%47,2) (13'ü plevral alana rüptür, 4'ü bronşiyal sisteme rüptür) ve başvuru anında kist bütünlüğü korunan hastaların 29'u (%80,6) opere edilmişti, aradaki fark istatistiksel olarak anlamlıydı (p=0,003). Rüptür gelişen hastaların başvuru esnasında yaş ortalaması 9,1±3,6 yıldı. Kist bütünlüğü korunan hastaların yaş ortalaması ise 8,6±3,3 yıl olup, iki grup arasında istatistiksel olarak anlamlı fark saptanmadı (p=0,529). Erkeklerin 20'sinde (%55,6), kızların 16'sında (%44,4)

bronşiyal sisteme veya plevraya rüptür mevcuttu. Sağ akciğere yerleşen kistlerin 20'si (%55,6), sol akciğerdeki kistlerin ise 14'ü (%38,9) bronşiyal sisteme veya plevraya rüptüre olmuştu. Kistlerin boyutları arasında rüptür gelişen ve rüptür olmayanlar arasında anlamlı fark yoktu. Hastaların ortalama yatış süreleri ve postoperatif takip süreleri arasında anlamlı fark saptanmadı (Çizelge 7).

Hidatik kist nedeniyle opere edilen toplam 46 hastanın 6'sında (%13) postoperatif dönemde komplikasyon saptandı, bu hastaların yaş ortalaması 8,2±5,2 yıl, komplikasyon olmayanlarda ise 9±3,2 yıldı (p=0,595). Komplikasyon gelişen hastaların ikisi erkek (%33,3) ve 4'ü (%66,7) kız hastaydı (p=0,39). Komplikasyon gelişimi ile cinsiyet ve yaş dağılımı açısından anlamlı bir fark saptanmadı.

Başvuru esnasında bronşa veya plevraya rüptüre olup opere edilmeyen 17 hastanın kist boyutu ortanca 6 (3-10) cm idi. Opere edilen hastalardaki kistlerin boyutu ortanca 9,7 (4-15) cm bulundu. Rüptür gelişmiş ve opere edilen hastaların kist boyutları daha büyüktü ve aralarındaki fark istatistiksel olarak anlamlıydı (p=0,011).

Kist bütünlüğü bozulmamış olan ve opere edilmeyen 6 hastanın kist boyutu ortanca 5 (2,5-6,3) cm, opere edilen 29 hastanın kist boyutu ortanca 7,5 (4,5-18) cm idi. Bu gruptaki opere edilen hastaların kist boyutları opere edilmeyenlere göre belirgin büyüktü ve aralarındaki fark istatistiksel olarak anlamlıydı (p=0,001).

Çizelge 7. Bronşiyal sisteme veya plevral boşluğa hidatik kist rüptürü ile başvuranların, başvuruda kist bütünlüğü bozulmamış olan hidatik kistli hastalarla karşılaştırılması

Hastaların özellikleri		**Bronş/Plevra Rüptür (*n*=36, %50)**	**Diğer (*n*=36, %50)**	***p* değeri**
Başvuru yaşı (yıl) (ortalama ± std. sapma)		9,1±3,6	8,6±3,3	0,529*
Cinsiyet (E/K) (n,%)		20 E (%55,6) 16 K (%44,4)	23 E (%63,9) 13 K (%36,1)	0,471+
Akciğerde kistin yerleşimi (n,%)	**Sağ**	20 (%55,6)	26 (%72,2)	0,191+
	Sol	14 (%38,9)	7 (%19,4)	
	Bilateral	2 (%5,6)	3 (%8,3)	
Hidatik kist boyutu (cm)		7 (3-15)	7 (2,5-18)	0,722∞
Semptomların süresi (gün) [ortanca (min-maks)]		7(1-300)	7 (1-365)	0,679∞
Operasyon (n,%)		17 (%47,2)	29 (%80,6)	**0,003+**
Komplikasyon (n,%)		3 (%50)	3 (%50)	1,000+
Yatış süresi (gün) [ortanca (min-maks)]		12 (2-64)	11 (3-44)	0,708∞
Takip süresi (ay) [ortanca (min-maks)]		18 (3-108)	14,5 (3-96)	0,985∞

*Student t-test, +ki-kare testi, ∞Mann-Whitney U test

Bronşiyal sisteme rüptür ile başvuran olguların, sadece 4'ünde operasyon gerektiği için bu olgular diğer hidatik kistli olgularla karşılaştırıldı ve bu hastaların plevral alana rüptür olan ve komplike olmadan başvuran hastalarla farklılıkları değerlendirildi. Hastaların 21'inde başvuru sırasında bronşiyal sisteme rüptür mevcuttu (%29,2). Hastaların birinde (%1,4) trafik kazası sonrası hidatik kist rüptürü gelişmişti. Bronşiyal sisteme rüptüre olmamış 51 (%70,8) hasta ve bronşiyal sisteme rüptüre olarak başvuran hastalar arasında, başvuru anındaki yaşları, cinsiyet, kist sayısı, başka organlarda kist varlığı, semptom süreleri, komplikasyon gelişimi, yatış süreleri ve postoperatif takip süreleri arasında istatistiksel olarak anlamlı bir fark saptanmadı (p>0,05). Bronşiyal sisteme rüptüre olan ve olmayan hastalardaki kistin boyutu, kist yerleşimi ve operasyon gereksinimleri arasında anlamlı fark olduğu görüldü (Çizelge 8).

Hastaların başvuru anındaki yaşları göz önüne alındığında bronşiyal sisteme rüptüre olan hastaların yaş ortalaması 8,7±4 yıl, diğer hastaların yaş ortalaması ise 8,9±3,3 yıl idi. Erkek/kız oranı bronşiyal sisteme rüptüre olgularda 15/6 (2,5), diğerlerinde 28/23 (1,2) olarak bulundu, kız çocuklarda bronşiyal rüptür sayısal olarak az olmakla birlikte, istatistiksel olarak anlamlı bir fark bulunamadı (Çizelge 8).

Çizelge 8. Bronşiyal sisteme rüptür ile gelen hastaların diğer hastalarla karşılaştırılması

		Bronşiyal sisteme rüptür (*n*=21, %29,2)	**Diğerleri (*n*=51, %70,8)**	***p* değeri**
Başvuru yaşı (yıl)		8,7±4	8,9±3,3	0,848*
Cinsiyet (E/K) (n,%)		15 E (%71,4) 6 K (%28,6)	28 E (%54,9) 23 K (%45,1)	0,194+
Akciğerde kistin yerleşimi (n,%)	**Sağ**	8 (%38,1)	38 (%74,5)	**0,012+**
	Sol	11 (%52,4)	10 (%19,6)	
	Bilateral	2 (%9,5)	3 (%5,9)	
Hidatik kist boyutu (cm)		6 (3-10)	7,2 (2,5-18)	**0,021∞**
Akciğerde hidatik kist sayısı (n,%)	**1** (53, %73,6)	15 (%71,4)	38 (%74,5)	0,787+
	2-6 (19, %26,4)	6 (%28,6)	13 (%25,5)	
Diğer organlarda kist varlığı		7 (%33,3)	18 (%35,3)	0,874+
Semptomların süresi (gün) [ortanca (min-maks)]		7 (1-300)	7 (1-365)	0,951∞
Operasyon (n,%)		4 (%19)	42 (%82,4)	**<0,0001+**
Komplikasyon (n,%)		1 (%4,8)	5 (%9,8)	0,664×
Yatış süresi (gün)		9 (2-36)	11,5 (3-64)	0,066∞
Takip süresi (ay)		18 (3-108)	16,5 (3-96)	0,954∞

*Student t-test, +ki-kare testi, ∞Mann-Whitney U test, ×Fisher'in kesin ki-kare testi

Bronşiyal sisteme rüptür gelişen kistlerin çoğu sol akciğer yerleşimliydi ve yerleşim yeri ile rüptür arasındaki fark anlamlıydı (p=0,012). Bronşiyal sisteme rüptür ile gelen hastaların 11'inde solda (%52,4), 8'inde sağda (%38,1) ve ikisinde bilateral hidatik kist rüptürü (%9,5) mevcuttu, bronşiyal sisteme rüptür saptanmayan hastalardaki kistlerin ise 38'i (%74,5) sağ akciğerdeydi (p=0,012). Bu hastaların 15'ine İHA bakılmıştı ve 10'u pozitif, 5'i negatifti. En sık başvuru şikayeti öksürüktü (n=11, %52,4), bunu ateş (n=6, %28,6), göğüs ağrısı (n=3, %14,3) ve karın ağrısı (n=3, %14,3) takip ediyordu, bir hastada ise alerjik reaksiyon mevcuttu (%4,8). Bronşiyal sisteme rüptüre olmuş kistlerin boyutu ortanca 6 (3-10) cm olup, bronşlara rüptüre olmayan gruba göre kist boyutlarının daha küçük olduğu görüldü (p=0,021). Bu durumun kistlerin rüptür geliştikten sonra tansiyonlarını yitirmelerine ve etraf akciğer dokularında gelişen atelektaziye bağlı kist sınırlarının net ölçülememesine sekonder olduğu düşünüldü. Hastaların 53'ünde (%73,6) akciğerde tek kist mevcuttu, beşi bilateral olmak üzere 19'unda ise (%26,4) ise kist sayısı 2 ile 6 arasındaydı. Kist sayısı ve bronşiyal rüptür arasında anlamlı fark yoktu. Bronşa rüptür gelişen kistlerin 4'üne (%19), rüptür olmayan kistlerin 42'sine (%82,4) cerrahi tedavi gerekmiş olup aralarındaki fark istatistiksel olarak anlamlıydı (p<0,0001) (Çizelge 8).

Semptom süreleri bronşiyal rüptür olan ve olmayan kistlerde ortanca 7 gündü. Rüptür olmayan hastaların 18'inde (%35,3) başka organlarda da hidatik kist mevcuttu. Postoperatif dönemde bronşiyal rüptür olan hastaların birinde (%4,8), diğer gruptaki hastaların ise 5'inde (%9,8) komplikasyon gelişmişti. Postoperatif yatış süreleri bronşiyal sisteme rüptüre kisti olan hastalarda ortanca 9 (2-36) gün, diğerlerinde ortanca 11,5 (3-64) gündü. Hastaların takip süreleri 3-108 aydı.

Bronşiyal sisteme rüptür ile gelen hastaların akciğer grafileri incelendiğinde kistlerin akciğerin merkezine yakın yerleştikleri ve büyük oranda kist içeriklerinin ekspektorasyonla boşaldığı izlendi. Bu hastalarda akut dönemde hastanın stabilizasyonu sağlanıp medikal tedaviye başlandıktan sonra, hastaların bir kısmında cerrahi tedaviye gerek olmaksızın klinik bulgularında ve radyolojik bulgularında düzelme izlendi (Şekil 23-26). Kist içeriği tam olarak boşalmamış ve enfekte olan komplike hidatik kistli olgularda ise cerrahi tedavi uygulandı. Hidatik kist boyutu 5 cm'den küçük olan hastaların %30'unda (n=3), kist boyutu 5-10 cm olanların

%65,9'unda (n=29) ve >10 cm olanların %93,3'ünde (n=14) operasyon gerektiği saptandı (p=0,04).

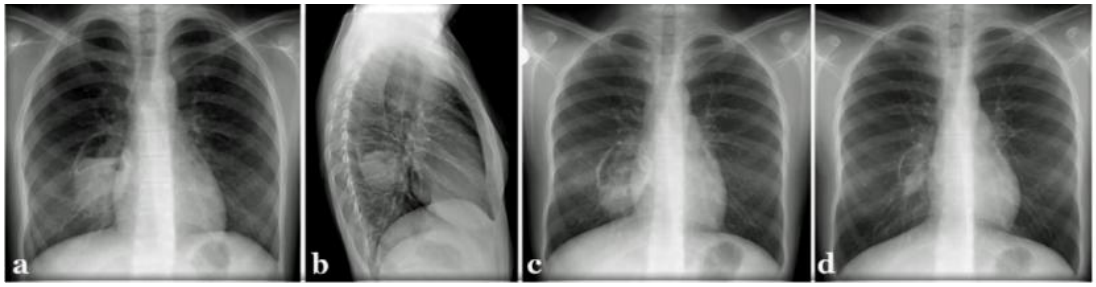

Şekil 22. On beş günlük öksürük ve 2 günlük hemoptizi şikayeti olan, 12 yaşında kız hastanın başvuru anındaki arka-ön (a) ve sağ yan (b) akciğer grafisinde hava-sıvı seviyesi izlenen bronşiyal sisteme fistülize olmuş sağ akciğer hidatik kistinin, bir hafta sonraki kontrol grafisinde küçülmeye başladığı (c) ve 2 ay sonrasında belirgin olarak küçüldüğü ve hava-sıvı seviyesinin kaybolduğu görülüyor (d).

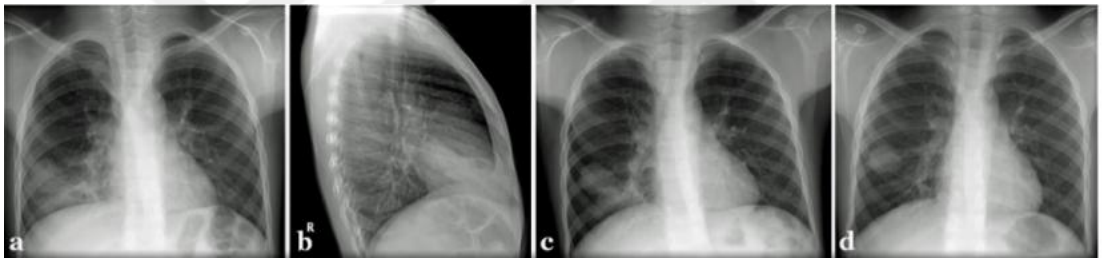

Şekil 23. Yedi gündür öksürük ve ateş şikayeti olan, 10 yaşında erkek hastanın başvuru anındaki arka-ön (a) ve sağ yan (b) akciğer grafisinde sağ akciğer alt lobda rüptüre hidatik kist ve alt-orta lobda infiltrasyonlar izleniyor, hastanın beş gün sonraki kontrol grafisinde infiltrasyonun belirgin olarak azaldığı (c) ve 6 ay sonrasında küçük bir opasite halinde kaldığı izleniyor (d).

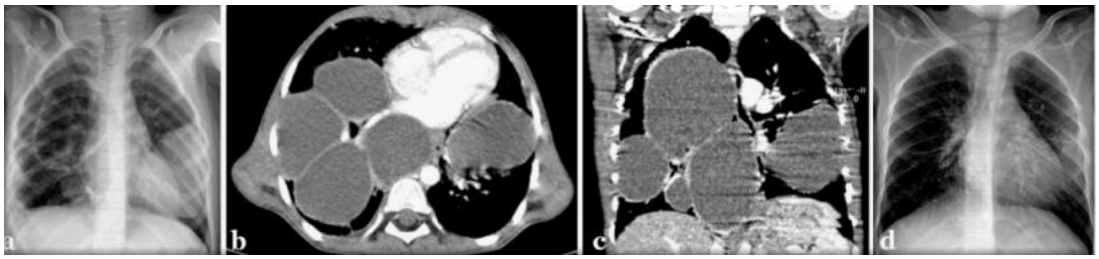

Şekil 24. Yedi gündür öksürük ve ateş şikayeti olan, 8,5 yaşında kız hastanın başvuru anındaki arka-ön akciğer grafisinde (a) ve toraks tomografisinde (b, c) her iki akciğerde ve posterior mediastende multipl hidatik kistler izleniyor. Sağ torakotomi ile sağ akciğer ve posterior mediasten hidatik kistlerine kistotomi kapitonaj yapılan

hastada operasyondan 4 gün sonra sol akciğerdeki hidatik kist rüptürü gelişti ve medikal olarak takibe alındı. Hastanın 9 ay sonraki kontrol arka-ön akciğer grafisinde her iki akciğerin normal olarak ekspanse olduğu izleniyor (d).

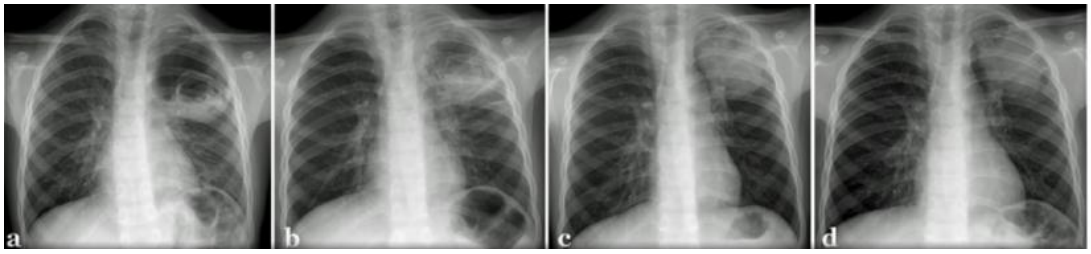

Şekil 25. Bir gündür karın ağrısı ve göğüs ağrısı şikayeti olan, 9 yaşında erkek hastanın başvuru anındaki arka-ön akciğer grafisinde (a) sol akciğer üst lobda içi hava ile dolmuş rüptüre hidatik kistin 15 gün sonra çekilen grafide belirgin küçüldüğü (b), iki ay sonra kist içi hava gölgelerinin kaybolduğu (c) ve 5 ay sonrasında sol akciğer üst lobdaki opasitenin küçüldüğü ve sol akciğerin normal olarak ekspanse olduğu izleniyor (d).

Hastalarımızın verileri göz önüne alındığında, operasyon kararı açısından kist boyutunu değerlendirmek için oluşturulan ROC eğrisinde kesim noktası 6,1 cm olarak belirlendi [%80,4 duyarlılık, %72 özgüllük; AUC: 0,787 (0,679-0,895), p<0,0001] (Şekil 26).

Kist boyutu için 6 cm sınır alındığında, olguların 25'inde (%36,2) <6cm, 44'ünde (%63,8) >6cm olduğu bulundu. Hastaların yaşları <6cm olanlarda ortalama 8,1±3,5 yıl, >6cm olanlarda 9,3±3,4 yıl olup, arada fark yoktu (p=0,167). Erkek/kız oranı iki grupta da benzerdi (<6cm:17/8, >6cm:24/20) (p=0,274). Kist sayısı açısından iki grup arasında fark yoktu (p=0,832). Kistin akciğerde yerleştiği taraf açısından fark yoktu (p=0,368). <6cm kisti olan hastaların 11'i (%44) bronşiyal sisteme rüptür, 4'ü (%16) plevral mesafeye rüptür ile başvurmuştu, bu oranlar >6cm kisti olanlarda 8 (%18,2) bronşiyal sisteme rüptür ve 11 (%25) plevral mesafeye rüptür olarak saptandı, <6cm olanların 10'unda (%40) ve >6cm olanların 25'inde (%56,8) başvuru anında rüptür yoktu, iki grup arasında istatistiksel olarak anlamlı bir fark yoktu (p=0,069). Öksürük >6cm olanlarda (n=30, %68,2), <6cm olanlara (n=9, %36) göre daha sıktı (p=0,010), Operasyon <6cm olanlarda %36 (n=9), >6cm olanlarda %84,1 (n=37) gerekmişti (p<0,0001). Yatış süresi, ameliyat süresi, postop toraks tüpü süresi, postop komplikasyon oranı ve takip süresi her iki grupta benzer bulundu.

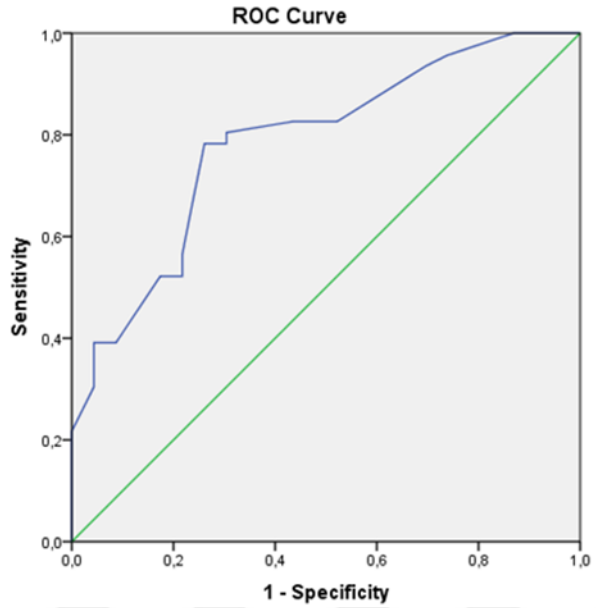

Şekil 26. Akciğer hidatik kistlerinde operasyon kararı verebilmek amacıyla oluşturulan ROC eğrisi (Receiver Operating Characteristic Curve)

Plevral mesafeye rüptür ile başvuran 15 hasta mevcuttu. Bu hastaların 3'ünde hidatik kist sol alt lobda yerleşimliydi ve kist boyutu ortanca 15 (6-15) cm idi, 12 hastada ise kist sağ akciğerde (9'u sağ alt lobda (%75) ve 3'ü sağ üst lobda (%25)) yerleşimliydi, sağda kist boyutları ise ortanca 9,7 (4-12) cm idi (p=0,233). Bu hastaların 12'sinde İHA bakılmıştı ve 6'sında pozitifti. Hastaların en sık başvuru şikayeti öksürük (n=11, %73,3), göğüs ağrısı (n=6, %40) ve ateşti (n=3, %20), bir hasta ise alerjik reaksiyon tablosunda başvurmuştu (%6,7).

Hidatik kist boyutu 69 hastada ölçülmüştü. Kist boyutu 10 hastada <5 cm (%14,5), 44 hastada 5-10 cm (%63,8) ve 15 hastada >10 cm (%21,7) bulundu. Hastaların yaş ortalamaları sırasıyla 7,1±3,1 yıl, 8,7±3,2 yıl, 10,7±3,7 yıl olup, aradaki fark istatistiksel olarak anlamlıydı (p=0,028). Gruplar arasında cinsiyet (p=0,082), akciğerde yerleştikleri taraf (p=0,550), semptomların süresi (p=0,120) ve İHA pozitifliği (p=0,675) açısından fark yoktu.

Hidatik kist boyutu 10 cm üzeri olan kistler dev kist olarak değerlendirildi. Hastalarımızın 15'inde (%21,7) kist boyutu 10 cm'den büyüktü. 54 hastada ise (%78,3) hidatik kist boyutu 10 cm'den küçüktü. Hastanın 3'ünün dosyasında kist boyutu belirtilmemişti, bu hastalar kist boyutu ile ilgili karşılaştırmalara dahil edilmedi. Dev kistlerde yaş ortalaması 10,7±3,7 yıl ve kist boyutu 10 cm'den küçük kistlerde yaş ortalaması 8,4±3,2 yıl olup, aradaki fark istatistiksel olarak anlamlıydı (p=0,02). Erkeklerin 7'sinde (%46,7) kızların ise 8'inde (%53,3) dev kist mevcuttu. Dev kistlerin 12 tanesi (%80) sağ akciğerde, 2'si (%13,3) sol akciğerde ve biri de (%6,7) bilateral yerleşimliydi. Kistin akciğerdeki yerleşimi ve boyut arasındaki fark istatistiksel olarak anlamlı değildi (p=0,316) (Çizelge 9).

Kist boyutu ve rüptür gelişimi arasında istatistiksel olarak anlamlı fark saptandı. Bronşiyal sisteme rüptür ile başvuran 19 hastanın sadece birinde (%5,3) dev kist saptandı, diğerlerinin kist boyutu 10 cm'den küçüktü ve aradaki fark istatistiksel olarak anlamlı bulundu (p=0,014). Bunun nedeninin rüptür sonrası bronşa açılan hidatik kistin içeriğinin, inspiryum-ekspiryum sırasındaki emici etkiye neden olan negatif toraks içi basınç sonucu bronşiyal sistem içine boşalması ile ilişkili olduğu düşünüldü.

Dev akciğer hidatik kisti olan hastaların biri hariç hepsi opere edilmişti (%93,3), daha küçük boyutta kisti olan hastaların ise 32'si opere edilmişti (%59,3), aradaki fark istatistiksel olarak anlamlıydı (p=0,013). Dev kistlerde ve 10 cm'den küçük kistlerdeki postoperatif dönemdeki komplikasyonlar açısından anlamlı fark saptanmadı (p=0,604). Yatış süresi dev hidatik kisti olan hastalarda istatistiksel olarak anlamlı olarak daha uzundu (p=0,001) (Çizelge 9). Ameliyat süresi açısından iki grup arasında fark bulunmazken (149 (90-275) dk dev/120 (70-210) dk diğer, p=0,082), toraks tüpü süresi dev kisti olan olgularda daha uzun bulundu (10 (2-22) gün dev/6 (2-29) gün diğer, p=0,007).

Çizelge 9. Dev hidatik kist ve daha küçük boyutlu hidatik kisti olan hastaların değerlendirilmesi

Kist boyutu		**Dev kist >10 cm (*n*=15, %21,7)**	**<10 cm kist (*n*=54, %78,3)**	***p* değeri**
Başvuru yaşı (yıl) (ortalama ± std. sapma)		10,7±3,7	8,4±3,2	**0,02**[*]
Cinsiyet (E/K) (n,%)		7 E (%46,7) 8 K (%53,3)	34 E (%63) 20 K (%37)	0,256[+]
Akciğerde kistin yerleşimi (n,%)	**Sağ**	12 (%80)	31 (%57,4)	0,245[+]
	Sol	2 (%13,3)	19 (%35,2)	
	Bilateral	1 (%6,7)	4 (%7,4)	
Semptomların süresi (gün) [ortanca (min-maks)]		9,5 (1-60)	5 (1-365)	0,485[∞]
Rüptür (n,%)	**Bronş**	1 (%6,7)	18 (%33,3)	**0,014**[+]
	Plevra	7 (%46,7)	8 (%14,8)	
	Yok	7 (%46,7)	28 (%51,9)	
Operasyon (n,%)		14 (%93,3)	32 (%59,3)	**0,013**[+]
Komplikasyon (n,%)		2 (%13,3)	4 (%7,4)	0,604[×]
Yatış süresi (gün) [ortanca (min-maks)]		17 (7-64)	10 (2-44)	**0,001**[∞]
Takip süresi (ay) [ortanca (min-maks)]		12 (5-96)	18 (3-108)	0,684[∞]

[*]Student t-test, [+]ki-kare testi, [∞]Mann-Whitney U test, [×]Fisher'in kesin ki-kare testi

6. TARTIŞMA

Ekinokok, dünya genelinde yaygın olarak bulunan, Türkiye'de olduğu gibi tarım ve hayvancılığın yaygın olarak yapıldığı ülkelerde endemik olarak hastalığa neden olan, küresel bir sağlık sorunudur. İnsanın ara konak olduğu bu paraziter hastalıkta, kesin konak köylerden şehirlere kadar her yerde bulunan ve özellikle de yeterli veteriner kontrolü olmayan başıboş köpekler ile koyun gibi hayvancılığın yaygın olarak yapıldığı ülkemizin her köşesinde yaşayan besi hayvanlarıdır. Kesin konak olan hayvanların yaygın ve çoğunlukla denetimsiz olması nedeniyle de çocukluk çağından itibaren insanların bu etkenle kolaylıkla karşılaşabilmesi mümkün olmaktadır [82-85]. Tüm bunlar hastalığın ülkemizdeki yaygınlığının nedenleridir ve bu sebeple hidatik kist Türkiye genelinde hala önemli bir halk sağlığı sorunu olmaya devam etmektedir.

Hidatik kiste neden olan *E. granulosus* yumurtası temel olarak ara konak tarafından oral yoldan alınarak konağın bağırsaklarında açılıp dolaşıma karışır. Bu nedenle de enterohepatik sirkülasyonun ilk uğrak yeri olan karaciğer, erişkinlerde hastalığın da en sık görüldüğü organdır (%60) ve bunu ikinci sıklıkta akciğerler izler (%20-30) [84, 86, 87]. Çocukların karaciğerinin nispeten büyük sinüzoidlere sahip olması, karaciğerin daha düşük yoğunlukta olması ve azalmış pulmoner bağışıklık nedeniyle, çocukluk çağında akciğer hidatik kistlerinin daha sık görüldüğü düşünülmektedir. Literatürdeki çalışmaların çoğunluğunda, çocuklardaki hidatik kistlerin %64'ünün akciğer ve %28'inin ise karaciğer yerleşimli olduğu bildirilmiştir[5, 19, 88, 89]. Bununla birlikte çocuklardaki hidatik kistlerin yarıdan fazlasında karaciğer tutulumu olduğunu bildiren başka bazı çalışmalar da mevcuttur [82, 85].

Hidatik kist her iki akciğerde de yerleşebilir, fakat olguların %60'ında sağ akciğeri tutar [5, 8, 33, 38, 41, 82, 84, 90]. Çalışmamızdaki hastaların %64'ünde sağ akciğerde, %29'unda sol akciğerde ve %7'sinde bilateral akciğerlerde hidatik kist mevcuttu. Hidatik kistin, sağ akciğerin damarlanmasının fazla olması, sağ ana bronşun dar bir açı ile inmesi gibi sebeplerle sağda ve ventilasyon-perfüzyon oranının daha düşük olması nedeniyle alt loblarda daha sık yerleştiği düşünülmektedir [5, 18, 41, 91]. Literatürde akciğer hidatik kistlerinin %50-60'ının akciğerin alt loblarında yerleştiği

bildirilmiştir [84, 86]. Çalışmamızda da literatüre benzer şekilde tüm akciğer hidatik kistlerinin %54,5'inin akciğer alt loblarında yerleştiği tespit edildi (Sağ %49, sol %65,4). Hastalarımızın %73,6'sında akciğerde tek bir hidatik kist mevcuttu, benzer şekilde literatürde bildirilen akciğer hidatik kistlerinin de %70-80'i soliterdir[33, 84, 86, 90]. Ancak akciğerde hidatik kist saptanan çocuklarda, özellikle karaciğer olmak üzere başka organlarda da hidatik kist olabileceği unutulmamalıdır. Çocuklarda akciğer hidatik kistlerine eşlik eden karaciğer hidatik kistleri %33'e varan oranlarda bildirilmektedir [5, 33, 41, 92-94]. Bizim çalışmamızda akciğer hidatik kisti ile birlikte ek organda kist varlığı araştırıldığında, literatür verilerine benzer şekilde %31,9 sıklıkta karaciğerde de hidatik kist bulunduğu saptanmıştır.

Çocuklarda karın ağrısı gibi hastaneye sık başvuru nedenleri için sıklıkla yapılan karın ultrasonografileriyle, karaciğer ve diğer karın içi organlardaki hidatik kistler, henüz semptom veremeyecek kadar küçük boyutlarda oldukları erken dönemlerde bile kolaylıkla tespit edilip tedavi edilebilmektedirler. Oysa akciğerdeki hidatik kistlerin tespit edilebilmesi için en sık kullanılan tanı yöntemi göğüs radyografisidir ve radyasyonun zararlı etkileri nedeniyle çocuklarda sadece gerçekten ihtiyaç duyulduğunda çekilmesi istenmektedir [82, 84, 86]. Bu nedenle de akciğerdeki hidatik kistlerin tesadüfen saptanma ihtimalleri karaciğerdekilere göre daha azdır.

Hidatik kist tanısında görüntüleme dışında serolojik testler, histopatolojik inceleme ve polimeraz zincir reaksiyonu gibi bir dizi ek yöntem kullanılabilmektedir. Serolojik testlerden Ekinokok İHA, akciğer hidatik kisti olan çocukların %50-60'ında yükselmiş olarak bulunur ve yanlış pozitiflik oranı %1-2 olarak bildirilmektedir [41, 82, 87]. Literatür çalışmaları incelendiğinde komplike olan ve olmayan kistlerde Ekinokok İHA pozitifliği açısından arada fark saptanmamıştır [38]. Kaman ve ark. çalışmasında İHA pozitifliğinin birden fazla yerde kisti olan olgularda daha yüksek olduğu bulunmuştur [82]. Çalışmamızda da literatüre benzer şekilde, akciğer hidatik kisti olan hastalarımızın %52,6'sında Ekinokok İHA testi pozitif saptanmıştı. Çalışmamızda İHA pozitifliği ile kist boyutu ve kistin intakt veya komplike olması arasında bir ilişki bulunmazken, kist sayısı fazla olanlarda İHA pozitifliğinin daha yüksek olduğu tespit edildi.

Literatürde akciğer hidatik kisti olan olguların %53-66,6'sının erkek cinsiyette olduğu bildirilmektedir [8, 85-87, 89, 90, 94]. Benzer şekilde çalışmamızdaki

hastaların da %60'ı erkekti, erkek/kız oranı 1,5/1 olarak bulundu, ancak aradaki fark istatistiksel olarak anlamlı değildi. Erkek çocuklarda hidatik kistin daha sık saptanmasının temel nedeni kentsel bölgelerde ve sosyokültürel seviyenin düşük olduğu bölgelerde erkeklerin dış ortamda daha aktif olması, hayvanlarla temaslarının daha fazla olması ve buna bağlı olarak hastalığa maruz kalma ihtimalinin daha yüksek olmasıyla ilişkili olabilir.

Literatürde akciğer hidatik kistlerinin en sık 4-9 yaş arası çocuklarda saptandığı, her yaşta görülebilmekle birlikte, iki yaşından önce nadir olduğu bildirilmektedir[87, 89, 94]. Çalışmamızda hastaların başvuru yaşı ortalama 8,9±3,4 yıldı ve en küçük hastamız 2,8 yaşında başvurmuştu. Bunun en temel nedeni çocuğun enfeksiyon etkeni parazit ile karşılaşabilmesi için yürümeye başlaması ve güvenli ev ortamı dışına çıkabilecek yaşa gelmesidir. Ekinokok ile enfekte olduktan sonra ise kistin bir organa yerleşip, büyümesi ve semptom verebilmesi için de belli bir boyuta ulaşması gerekmektedir. Akciğerin oldukça elastik bir yapıda olması ve geniş ekspansiyon kapasitesi nedeniyle, akciğer hidatik kistleri kısa zamanda dev boyutlara ulaşabilmektedirler. Çalışmamızda hidatik kist boyutu ortanca 7 cm (2,5-18) bulundu. Hidatik kist boyutu Sayır ve ark serisinde 2-17 cm, Aydoğdu ve ark serisinde ortanca 8,71 cm (3,5-15) olarak bildirilmiştir [33, 87]. Literatürdeki bazı çalışmalarda ise kist boyutu ≤5 cm, 5-10 cm ve >10 cm olarak sınıflandırılmıştır [63, 82, 94]. Çalışmamızdaki hastaların %14,5'inde kist boyutu <5 cm, %63,8'inde 5-10 cm ve %21,7'sinde >10 cm idi.

Akciğer hidatik kistleri çoğunlukla nonspesifik bir seyir göstermektedir. Kist ancak büyük boyutlara ulaşıp etraf dokulara bası yaptığında, enfekte olduğunda veya rüptüre olması durumunda spesifik semptomlar gelişebilir. Literatürde akciğer hidatik kisti nedeniyle en sık başvuru şikayetleri öksürük, dispne ve hemoptizi olarak bildirilmektedir [33, 63, 82, 88, 92, 93, 95, 96]. Çalışmamızda da literatüre benzer şekilde en sık başvuru şikayeti öksürüktü (%56,9), fakat literatürden farklı olarak bunu ateş, göğüs ağrısı ve karın ağrısı gibi şikayetler takip etmekteydi, dispne ve hemoptizi ise daha az oranda saptanmıştı. Hastalarımızın yarısında başvuru anında bronşiyal sisteme (%29,2) veya plevral mesafeye rüptür (%20,8) mevcuttu. Literatürde de çocukluk çağı akciğer hidatik kistlerinde perforasyon oranı %30-70 olarak bildirilmektedir [84, 87, 89]. Doğan ve ark tarafından 1055 hasta ile yapılan çalışmada

%32 oranında insidental hidatik kist saptanmış olup geri kalan hastaların semptomatik oldukları bildirilmiştir [97]. Çalışmamızda ise hastaların %47,2'sinde göğüs ağrısı, öksürük gibi şikayetler sırasında yapılan tetkikler sonucunda veya travma sonrası rutin çekilen akciğer grafilerinde hidatik kist saptanmıştı, diğerleri ise hidatik kiste bağlı bir komplikasyon gelişimi nedeniyle hastaneye başvurmuştu. Kist sıvısının yüksek antijenik içeriğe sahip olması nedeniyle, hidatik kistin kendiliğinden, travmayla veya cerrahi sırasında rüptüre olmasıyla, dolaşıma giren antijenlere karşı konakçıda IgE ve histamin salınması sonucu anaflaktik reaksiyonlar gelişebilir. Bu hastalarda vücutta döküntüler, anjiyoödem, bronkospazm gibi solunum yetmezliğine ve hemodinamik bozukluk sonucu ölüme kadar giden ciddi bir tabloya neden olabilir [82, 84]. Bizim hastalarımızın da ikisinde başvuru anında alerjik reaksiyon tespit edilmişti (%2,8).

Hidatik kistin büyümesi yerleştiği organa ait dokunun yumuşak olmasına ve elastisitesine bağlıdır. Çocuklarda akciğer dokusu daha yumuşak, süngerimsi yapıda ve elastisitesi daha fazla olduğu için, negatif plevral basıncın da etkisiyle hidatik kistler hızla büyür [84, 88, 96, 98]. Karaciğer dokusu ise akciğere göre nispeten daha yoğun ve sıkıdır, bu durum karaciğerdeki ekinokok kistlerinin aşırı büyümesine engel olur, semptomları daha az olduğu için de hastalık uzun süre teşhis edilemeyebilir[83, 89]. Karaciğer hidatik kistlerinin büyüme hızı 1-2,5mm/ay olarak bildirilmiştir. Büyüme ilk 6 ayda daha belirgindir, sonrasında konağın bağışıklık durumu ve kisti çevreleyen konakçı dokunun direnci nedeniyle daha yavaş seyreder [84]. Çocukluk çağında akciğerdeki hidatik kistlerin boyutunun iki katına çıkma süresi (doubling time) 5-9 hafta, karaciğerdekilerin ise 12-16 haftadır. Yetişkinde ise bu sürenin akciğerdeki hidatik kistler için 11-13 hafta ve karaciğerdekilerde ise 30 haftaya kadar uzayabildiği bildirilmiştir [83]. Çocuklardaki akciğer hidatik kist sıklığının daha fazla olması, kistin genç akciğer dokusunda kolaylıkla büyüyüp daha hızlı semptomatik olması gibi nedenlerle, bu hastaların çoğunluğunun çocukluk yaş grubunda tanı koyulup tedavi edildiği, bu nedenle de yetişkinde karaciğerde hidatik kist sıklığının daha yüksek olacağı düşünülebilir.

Hidatik kistin boyutu 10 cm'den büyük ise dev kist olarak isimlendirilmektedir. Çocuk yaş grubunda dev kist gelişimi daha sık görülmektedir [5, 33, 48, 88, 99]. Bu duruma çocuklarda 8-10 yaşına kadar akciğer gelişiminin devam etmesi ve ekspansiyonunun yüksek olmasının neden olduğu düşünülmektedir [5, 48, 100].

Serimizdeki olguların %21,7'sinde dev kist mevcuttu ve bu hastaların yaş ortalaması 10,7±3,7 yıl olup, bu hastaların yaşları kist boyutu küçük olanlara göre belirgin olarak daha büyüktü (p=0,02). Literatürde de benzer şekilde çocuk serilerinde %15-31 sıklıkta dev hidatik kist saptandığı ve bu hastaların genellikle 10 yaşından büyük olduğu bildirilmektedir [84, 88, 101]. Kist çapının artmasıyla birlikte, hidatik kistin etrafını saran akciğer parankiminin daha ince kaldığı ve bu nedenle de kist rüptürü gibi komplikasyon ihtimalinin arttığı düşünülmektedir (%10-25). Ayrıca dev hidatik kistleri olan çocuklarda semptomların daha ciddi olduğu, daha fazla bronş ile iletişim kurabildikleri, ameliyat sonrası daha sık komplikasyon geliştiği ve daha uzun süreli hastanede yatmaları gerektiği de bildirilmektedir [33, 84, 89, 92, 99-102]. Çalışmamızda dev hidatik kist nedeniyle başvuran hastaların hastanede yatış sürelerinin daha uzun olduğu (p=0,001), ama postoperatif gelişen komplikasyonlar açısından 10 cm'den küçük boyutlu kisti olan olgularla arasında anlamlı bir farklılık olmadığı bulundu. İlginç olarak dev kistlerde plevraya (%46,7), diğerlerinde ise bronşiyal sisteme (%33,3) rüptürün daha sık olduğu saptandı (p=0,014). Bronşiyal sisteme rüptüre olmuş kistlerin boyutu ortanca 6 (3-10) cm olup, bronşlara rüptüre olmayan gruba göre kist boyutlarının daha küçük olduğu görüldü (p=0,021). Bu durum, bronşiyal siteme rüptür sonrası hidatik kistin içeriğinin, inspiryum-ekspiryum sırasındaki emici etkiye neden olan negatif toraks içi basınca bağlı, bronşiyal sistem içine boşalması sonucu, kist boyutunun küçülmüş olmasıyla ilişkili olabileceği düşünüldü.

Dünya Sağlık Örgütü'nün Ekinokokkoz Gayri Resmi Çalışma Grubu (WHO Informal Working Group on Echinococcosis (WHO-IWGE)), ekinokokkozun tanı ve klinik yönetimini inceleyen ve pratik kullanıma yönelik klavuzlar hazırlamaya çalışan bir gruptur. WHO-IWGE, 1995 yılında hidatik kist için tüm ortamlarda kullanılabilecek bir standart sınıflama tanımlamış ve 2001 yılında ise insan ve hayvanlar açısından küresel endişe yaratan bir halk sağlığı sorunu olan bu hastalığa yönelik, insanlar ve hayvanlar için Ekinokokkoz kılavuzunu yayınlamıştır. Bu kılavuza göre; kistik ekinokokkoz olarak adlandırılan hidatik kistin tedavisi için dört farklı seçenek olduğu belirtilmiştir: ilaçlar, perkütan yöntemler (PAIR), cerrahi ve "bekle ve izle". Bu öneriler temel olarak karaciğer hidatik kistlerine yöneliktir. Benzimidazollerin 5-6 cm çaplı CE1 ve CE3a hidatik kistlerde yüksek oranda, CE2 ve

CE3b kistlerde ise düşük oranda etkili oldukları bildirilmektedir. PAIR'in 5-10 cm büyüklükteki CE1 ve CE3a hidatik kistler için kullanımı önerilmektedir. 5-10 cm CE2 ve CE3b hidatik kistler ile >10 cm CE1, CE2, CE3a ve CE3b hidatik kistler için cerrahi tedavi önerilmektedir. WHO CE4-5 kistlerde ise bekle ve izle yönetiminin kullanılabileceği bildirilmiştir [103]. WHO-IWGE, hidatik kistleri boyutlarına göre 5-6 cm ise erken, >5-6 ile <10 cm olanlarını geç ve 10 cm olanları ise çok geç olarak sınıflandırmış ve boyut arttıkça komplikasyon gelişme riskinin de arttığını vurgulamıştır. Karaciğerdeki 5-6 cm'lik erken kistler için ilaç tedavisi önerilmiştir. Akciğer dokusunun yumuşak özellikte olması nedeniyle, çalışmamızda gösterildiği üzere, özellikle bronşiyal sisteme rüptüre olan kistlerde kistin büzüşerek boyutunun küçülmesi nedeniyle, karaciğer hidatik kistlerinin aksine, akciğerdeki hidatik kistler için karaciğerdekine benzer bir boyut belirlenememiştir. Bizim çalışmamızda da operasyon ihtiyacını belirlemek amacıyla oluşturulan ROC eğrisinde kesim noktası 6,1cm olarak bulunmuştur. Hidatik kist boyutu 6 cm'yi geçince, hastaların belirgin artan öksürük şikayetleri ile semptomatik hale geldikleri saptanmıştır. Fakat bu boyutun altındaki hidatik kistlerde de bronşiyal veya plevral mesafeye rüptür gelişebildiği de gösterilmiştir.

Hidatik kist tedavisinde PAIR ve cerrahi tedavi uygulandığı durumlarda, ek olarak antiparaziter ilaç tedavisinin de verilmesi önerilmektedir [32, 38, 82, 93, 97, 104]. Karaciğer hidatik kistlerinde PAIR ile oldukça yüz güldürücü sonuçlar elde edilmiş ve cerrahi ihtiyacı belirgin olarak azalmış olmakla birlikte, yüksek oranda bronşiyal fistül içerdiği için akciğer hidatik kistlerinde PAIR kullanımı önerilmemektedir [69]. Çalışmamızda akciğer hidatik kistlerinin tedavisinde sadece medikal ve cerrahi tedavi yöntemleri uygulanmıştır ve tüm hastalara olası nüks gelişimini önlemek için albendazol tedavisi verilmiştir. Ameliyat sonrası antihelmintik ilaçların kullanılmaması durumunda, hidatik kistin tekrarlama riskinin %11'lere kadar çıkabileceği bildirilmektedir [82, 88]. Albendazol tedavisi ameliyat öncesi kullanımda, kist içi basıncını düşürür ve yumuşamasına neden olur, böylece hem cerrahi sırasında kistin çıkarılması kolaylaşır hem de hidatik kistin tekrarlama riski azalır. Ancak germinatif membranın perikistten ayrılması sonucu, solunan havanın bronşiyal bağlantılar yoluyla kist içine dolmasına neden olması mümkündür. Antihelmintik ajanların kist duvarını zayıflattığı ve kist rüptürüne neden oldukları düşünüldüğü için,

büyük akciğer hidatik kistlerinde preoperatif dönemde kullanılmaları genellikle önerilmemektedir [82, 84, 98].

Günümüzde akciğer hidatik kistlerinin tedavisinde en çok tercih edilen yöntem cerrahi tedavidir. Cerrahi tedavideki asıl amaç, mümkün olduğunca akciğeri koruyacak şekilde kistin eksize edilmesidir [5, 25, 69, 74, 75, 90, 96]. Cerrahi endikasyonlar arasında, özellikle plevral yüzeye yakın ve rüptür ihtimali yüksek olan büyük hidatik kistler ile hayati organlara yakın ve kitle-bası etkisi yaratan kistler yer alır [84]. Akciğer hidatik kistlerinin cerrahi tedavisi torakoskopi ve torakotomi ile yapılabilir. Torakoskopik cerrahi, plevral yüzeye yakın yerleşimli, küçük-orta büyüklükteki hidatik kistlerin tedavisinde tercih edilmektedir [84, 89]. Torakoskopik cerrahinin toraks tüpü süresi, hastanede kalış süresi ve postoperatif analjezik ihtiyacını azalttığı düşünülmektedir, ancak tek akciğer ventilasyonunun zor olduğu 10 yaşından küçük çocuklarda ve 10 cm'den büyük akciğer hidatik kistlerinde kullanımı sınırlıdır [91].

Çocuklarda toraks boşluğunun küçük olması ve kistin hızlı büyümesi nedeni ile çocuklardaki akciğer hidatik kistleri rüptüre olmaya daha fazla meyillidir. Bu nedenle çocuklarda yapılan çalışmalar büyük oranda kistlerin komplike ya da basit olması ve bu hastalardaki tedavi sonuçlarının değerlendirilmesi yönünde yapılmıştır [8, 33, 38, 93, 102, 105-107]. Çalışmamızda hastaların %64'ü opere edildi, bunların %91,3'ünde operasyon torakotomi ile ve %8,7'sinde torakoskopik olarak gerçekleştirildi. Opere edilen hastalardaki hidatik kist boyutu ortanca 8 cm (4-18 cm) idi. Bu hastaların %37'sinde başvuru anında plevral veya bronşiyal sisteme rüptür mevcuttu. Çoğu literatür çalışmasında rüptür gelişimi preoperatif en sık komplikasyon olarak karşımıza çıkmaktadır [8, 38, 41, 90, 97, 106-109]. Özdemir ve ark. yaptığı 649 pediatrik hastanın dahil edildiği çalışmada perforasyon gelişen (n=147) ve intakt kistler arasında yaş ve cinsiyet açısından anlamlı fark görülmediği bildirilmiştir [38], benzer sonuçlar diğer pek çok çalışma ile de desteklenmiştir [8, 41, 105, 107]. Çalışmamızda perforasyon gelişen hastaların %55,6'sı erkek, %44,4'ü kız olup, rüptür gelişen hastaların başvuru anındaki yaşları ortalama 9,1±3,6 yıl olarak bulundu. Serimizde literatüre benzer şekilde rüptür gelişen kistler ve intakt kistler arasında yaş ve cinsiyet açısından anlamlı fark saptanmadı.

Hidatik kistin başvuru anında rüptüre olması, ameliyat sonrası morbiditeyi de etkileyebilmektedir. Hidatik kist cerrahisi sonrası komplikasyon oranı %3-13 olarak

bildirilmiştir, bu oran çocuklarda %19'a kadar çıkabilmektedir ve özellikle preoperatif dönemde rüptür ile başvuranlarda daha sıktır [89, 91, 96]. Literatürde hidatik kist cerrahisi sonrası; pnömotoraks, hidropnömotoraks, tansiyon pnömotoraks, uzamış hava kaçağı, atelektazi, sekonder plevral hastalık ve nüks gibi komplikasyonların gelişebileceği bildirilmektedir [84, 86, 90, 96, 97]. Çalışmamızda postoperatif 2 hastaya fistül kaçağı nedeniyle re-operasyon, 2 hastaya ise ikinci toraks tüpü takılması gerekti. Postoperatif dönemde 2 hastamızda ise karşı taraf akciğerde yerleşimli hidatik kistin rüptürü gelişmiş ve bu hastalar operasyon gerekmeden medikal takip ile iyileşmişlerdi. Literatür çalışmaları postoperatif komplikasyonların hasta yaşı, kistin akciğerde yerleşimi ve hastanın cinsiyeti ile ilişkisi olmadığını göstermiştir, temel sorunun postoperatif uzamış hava kaçağı olduğu bildirilmektedir [90, 97, 99, 110, 111]. Çalışmamız literatür ile uyumlu olup komplikasyon gelişimi ile cinsiyet ve yaş dağılımı açısından fark saptanmadı.

Postoperatif toraks tüpü süresi, Dinçer ve ark.'nın 44 çocuk hastayı içeren çalışmalarında 3,2±1,6 gün, 2020'de Şam'da yapılan 224 hastalık bir seride ise 3 gün olarak bildirilmiştir [90, 106]. Behnia ve ark'nın 32 hastalık serilerinde bu süre 5,5±2 gün, Balta C ve ark çalışmasında ise ortanca 6 (4-7) gün olarak bulunmuştur [91, 96]. Ayrıca literatürde rüptüre ve intakt kisti olan hastalar arasında, postoperatif toraks tüpü kalış süresi açısından anlamlı fark olduğu bildirilmektedir [106]. Çalışmamızda postoperatif dönemde toraks tüpü ile takip süresi ortanca 6 gün olup diğer çalışmalar ile benzerlik göstermektedir.

Hidatik kistlerin bronşiyal rüptürü kistin anatomik yerleşimi nedeni ile kiste uygulanan dış basınç, kist sıvısının içerden uyguladığı basınç, kist duvarının yapısı ve fistül çapı gibi çeşitli nedenlere bağlı olarak gelişebilmektedir [98, 109, 112]. Literatürde hidatik kistin bronşiyal sisteme rüptürü %21-53 arasında değişen oranlarda bildirilmektedir [66, 107, 109, 112]. Bronşiyal sisteme veya plevraya rüptür ile başvuran hastalarda, kistin büyük oranda sağ akciğerde yerleşimli olduğu bildirilmektedir [66, 107, 109, 112]. Hidatik kistin boyutu büyüdükçe, kist duvarının zayıfladığı ve özellikle sağ yerleşimli kistlerde karaciğerin basısı nedeni ile perforasyona yatkınlık olduğu düşünülmektedir. Sağ orta lob, sağ alt lob ve lingula yerleşimli kistlerde kalp atımlarının perforasyon riskini arttırdığı da iddia edilmiştir [8, 38, 106, 107]. Bazı yazarlar bu nedenle riskli akciğer bölgelerindeki kistlerin

perfore olmadan önce opere edilmesini önermektedirler [107]. Buna karşın Almess ve ark yaptığı çalışmada sol akciğer hidatik kistlerinde daha yüksek oranda perforasyon görüldüğü bildirilmiştir [106]. Hamouri ve ark. yaptığı çalışmada ise tutulum sol akciğerde (%47,1) daha yüksek oranda olmasına rağmen rüptür gelişimi açısından anlamlı fark saptanmamıştır [105]. Çalışmamızda bronşiyal sisteme veya plevraya rüptür ile başvuran hastaların %55,6'sı, intakt kist ile başvuranların ise %69,6'sı sağ akciğer yerleşimliydi ve aradaki fark istatistiksel olarak anlamlı değildi (p=0,08). Bronşiyal sisteme rüptürü olan hidatik kistli olgular tek başına değerlendirildiğinde, literatürden farklı olarak olguların yarıdan fazlasının sol akciğer yerleşimli olduğu saptandı (%52,4, p=0,012).

Çalışmamızda bronş veya plevraya rüptür ile başvuran hastalardaki kist boyutu ortanca 7 (3-15) cm, intakt kist ile başvuran hastalardaki kist boyutu ortanca 7 (2,5-18) cm bulundu, iki grup arasında hidatik kist boyutu açısından fark olmadığı saptandı (p=0,722). Bronşiyal sisteme rüptürü olan hastalar incelendiğinde kist boyutlarının ortanca 6 (3-10) cm olduğu ve geri kalan hastalardaki kist boyutlarıyla karşılaştırıldığında boyutlarının daha küçük olduğu saptandı (p=0,021). Literatürde hidatik kist rüptürü ile kist çapı arasında ilişki olmadığını belirten yayınlar olmasına rağmen [107, 109] bu farkın anlamlı olduğunu bildiren yayınlar da mevcuttur [8, 38, 88]. Bu durumun rüptüre kistlerin iç basıncının azalması ile kistin büzülmesi sonucunda boyutlarının küçülmesine ve çevre sınırlarının net ölçülememesine sekonder olduğu düşünülmektedir [8, 102, 105]. Bununla birlikte çalışmamızda plevraya rüptüre olan hidatik kistler için aynı durumun söz konusu olmadığı saptanmıştır. Dev hidatik kisti olan hastalarımızın %6,7'sinde bronşa, %46,7'sinde plevraya rüptür mevcuttu (p=0,014). Literatür çalışmalarında, cerrahi tedavi sonrası postoperatif komplikasyonların bronşiyal rüptür gelişen hidatik kistlerde daha yüksek oranda olduğu bulunmuştur [99, 107, 109, 112]. Çoğu literatür çalışmasında postoperatif dönemde rüptüre ve intakt kistlerde yatış süreleri, toraks tüpü süresi ve komplikasyon gelişimi açısından anlamlı fark gözlendiği bildirilmektedir [38, 93, 99, 102, 105-107]. Çalışmamızda rüptür ile başvuran ve intakt kisti olan hastalar açısından yatış süresi, toraks tüpü ile takip süresi ve komplikasyon gelişimi açısından bir fark saptanmadı.

Bronşiyal sisteme kendiliğinden rüptüre olan ve germinatif membran ile kist içeriğinin ekspektorasyonla ağız yoluyla çıkartılması ile içeriği boşalan kistlerin ayrı bir antite olarak değerlendirilmesi gerektiği kanısındayız. Bu kistler genellikle akciğer merkezine yakın yerleşimli oldukları için muhtemelen kistin açıldığı bronş bağlantıları daha geniştir. Bu hastalarda temel olarak kist içeriği bu geniş bronş bağlantısı yoluyla tamamen boşaltılabildiği için kist boşluğu zamanla küçülür. Rüptür sırasında alerjik reaksiyonlar gelişebildiği gibi bronş içine giren kist duvarı parçalarını öksürerek çıkarma sürecinde ise hastada boğuluyormuş gibi hissetmeye neden olabilir. Bu nedenle bu hastalar hastaneye yatırılarak yakın takibe alınmalı ve gerekli acil müdahaleler başlanmalıdır. Antihelmintik ilaç tedavisi, hem hidatik kist zaten rüptüre olduğu için, rüptürü arttırma riski kalmadığından hem de hidatik kist içeriği bronşiyal sisteme yayıldığı için tüm akciğerde sekonder kistlere yol açma ihtimalini önlemek amacıyla başlanmalıdır. Bu hastaların bir kısmında hidatik kist kavitesinin içerisindeki membranların tamamen boşalıp, zamanla kistin akciğer radyografilerinde kaybolabildiği gösterilmiştir [87, 98, 102, 113]. Çalışmamızda bronşiyal rüptür gelişen hastalarımızın sadece 4'üne (%19) cerrahi tedavi uygulanmıştı. Literatür çalışmalarında ise bronşiyal rüptür gelişen ve opere edilmeyen kisti olan hastaların genellikle çalışma dışı bırakıldığı ve sıklıkla cerrahi uygulanan rüptüre ve intakt kistlerin değerlendirildiği gözlendi [5, 38, 66, 106, 112].

Çalışmamızın bazı sınırlamaları vardır. Bunlardan ilki verilerimizin geriye dönük dosya taraması ile elde edilmiş olmasıdır. İkincisi sadece tek bir merkeze ait verilerin değerlendirilmiş olmasıdır, bu nedenle de sonuçlarımız tüm Türkiye genelini yansıtmayabilir. Bununla birlikte hastanemiz tüm Türkiye genelinden hasta kabulünün yapıldığı bir üçüncü basamak referans hastanesi olması ve hidatik kistin en sık bulunduğu bölgelerden biri olan İç Anadolu bölgesinde olması nedeniyle değerlidir. Ayrıca çocukluk çağı akciğer hidatik kistlerine yaklaşım ile ilgili literatür verilerinin azlığı ve özellikle bronşa rüptüre akciğer hidatik kistlerinde cerrahiye gerek kalmaksızın tedavinin sonuçlarının değerlendirildiği geniş bir seri olması nedeniyle literatüre katkı sağlayacağı düşünülmüştür.

Sonuç olarak hidatik kist, çocukluk çağından itibaren her yaşta görülebilen, önemli bir morbidite ve hatta mortalite nedeni olabilen, önlenebilir bir hastalıktır. Önlenebilir olması en kritik noktadır, bu nedenle amaç hastaları tedavi etmekten

ziyade, çocukların hasta olmalarını önlemeye yönelik olmalıdır. El hijyeninin önemi, nasıl ve ne zaman uygulanması gerektiği, meyve ve sebzelerin yenmeden önce mutlaka yıkanması ve kaynağı bilinmeyen yerlerden su içilmemesi gibi basit önlemlerin çocukluk çağından itibaren öğretilip alışkanlık haline getirilmesinin önemi büyüktür. Besi hayvanlarının kontrolsüz kesimi ve olası hastalık taşıyan iç organlarının sokak hayvanlarının ulaşabileceği yerlere bırakılmasının önüne geçilmelidir. Şehirlerde düzenli veteriner kontrolünün ve aşılanmanın yapılamadığı başıboş köpek popülasyonu kontrol altına alınmalıdır. Ev hayvanlarının da düzenli veteriner kontrolleri ve aşılanmaları sağlanmalı ve dış ortamdan kontrolsüz beslenmelerinin önüne geçilmelidir. Böylece parazitin kesin ve ara konak arasındaki süregelen kısır döngüsü kırılabilir ve ülkemiz Ekinokok için endemik bir bölge olmaktan kurtarılabilir.

7. SONUÇLAR

1. Kliniğimizde 19 yıllık süreçte takip ve tedavisi yapılan 0-18 yaş arası toplam 72 akciğer hidatik kistli hasta geriye dönük olarak değerlendirildi.
2. Hastaların yaşları ortalama 8,9±3,4 yıl olup, %60'ını erkek çocuklar oluşturmaktaydı.
3. Öksürük, ateş ve göğüs ağrısı en sık başvuru semptomlarıydı, semptom süreleri ortanca 7 (1-365) gündü.
4. Kistlerin %64'ü sağ akciğerde, %29'u sol akciğerde ve %7'si bilateral yerleşimliydi.
5. Hastaların %31,9'unda karaciğerde de hidatik kist mevcuttu.
6. Tanıda serolojik test olarak Ekinokok İHA bakılmış ve 30 hastada (%52,6) pozitif saptanmıştı.
7. Hidatik kist sayısı 1 ile 6 arasında değişiyordu ve kistlerin boyutu ortanca 7cm (2,5-18) idi. Kist boyutu 10 hastada <5cm (%14,5), 44 hastada 5-10cm (%63,8) ve 15 hastada >10cm (%21,7) bulundu.
8. Hastaların yarısında başvuru anında bronşiyal sisteme (n=21, %29,2) veya plevral mesafeye rüptür (n=15, %20,8) mevcuttu.
9. Plevral mesafeye rüptür ile başvuranların ikisinde ve bronşiyal sisteme rüptürü olan bir olguda, hidatik kist rüptürü travmaya bağlı gelişmişti.
10. Hastaların %64'ü opere edildi, bu hastalarda kistlerin %69,6'sı sağda, %23,9'u solda ve %6,5'i bilateraldi.
11. Hidatik kist boyutu 5cm'den küçük olan hastaların %30'u (n=3), kist boyutu 5-10cm olanların %65,9'u (n=29) ve >10cm olanların %93,3'ü (n=14) opere edilmişti.
12. Hastalarımızın verileri göz önüne alındığında, operasyon kararı açısından kist boyutunu değerlendirmek için oluşturulan ROC eğrisinde kesim noktası 6,1cm olarak belirlendi.
13. Opere olan hastalardaki kist boyutu ortanca 8 (4-18) cm olup, 14 hastada kist boyutu 10 cm'den büyüktü.

14. Opere olan hastaların 17'sinde (%37) hidatik kistin bronşiyal veya plevral sisteme rüptürü vardı. İşlem esnasında bağlanan fistül sayısı ortanca 4 (1-10) idi.
15. Postoperatif dönemde toraks tüpü ile takip süresi ortanca 6 (2-29) gündü.
16. Postoperatif komplikasyon %13 oranına saptandı: 2 hasta bronşiyal fistülden ciddi hava kaçağı olması nedeni ile tekrar opere edilmiş, 2 hastada ikinci bir toraks tüpü gerekmiş ve iki hastada ise karşı taraf akciğerdeki hidatik kist opere edilemeden bronşiyal sisteme rüptüre olmuştu.
17. Bronşiyal sisteme rüptürü olan olgularda kist boyutu diğer olgulardan daha küçüktü ve %52,4'ünde kist sol akciğerde lokalizeydi.
18. Hastalarımızın %21,7'sinde kist boyutu 10 cm'den büyük olan dev kist mevcuttu ve bu hastaların yaş ortalaması daha büyüktü.
19. Dev kistlerin rüptür riski daha yüksekti. Ancak bronşiyal sisteme (n=1, %6,7) nazaran plevral rüptür (n=7, %46,7) riskinin daha yüksek olduğu gözlendi. Bu durumun kist çapının artması ile kisti çevreleyen akciğer parankiminin incelmesine bağlı olduğu düşünüldü.
20. Dev kistlerde operasyon ihtiyacı daha fazla, postoperatif toraks tüpü süresi ve postoperatif yatış süresi daha uzundu.
21. Bronşiyal sisteme rüptür ile başvuran hastaların sadece birinde dev kist saptandı. Bunun nedeninin rüptür sonrası bronşa açılan hidatik kistin içeriğinin, inspiryum-ekspiryum sırasındaki emici etkiye neden olan negatif toraks içi basınç sonucu bronşiyal sistem içine boşalması ile ilişkili olduğu düşünüldü.

8. KAYNAKLAR

1. Preventation, C.f.D.C.a. *Resources for Parasitic Diseases Echinococcosis*. Available from: https://www.cdc.gov/dpdx/echinococcosis/index.html.

2. Ertuğ, S., et al., *Investigation of the Applicability of a Rapid Diagnosis Test in the Diagnosis of Cystic Echinococcosis.* Turkiye Parazitol Derg, 2018. 42(2): p. 118-121.

3. Mıman, O., et al., *[The clinical, serological and morphological analysis of 91 patients with cystic echinococcosis following surgery].* Turkiye Parazitol Derg, 2010. 34(3): p. 179-83.

4. Bulaşıcı, T.C.S.B.T.S.H.G.M., S.v.L. Hastalıkların İhbarı ve Bildirim Sistemi Standart Tanı, and R.B.A. 2005. Bulaşıcı Hastalıkların İhbarı ve Bildirim Sistemi Standart Tanı, Sürveyans ve Laboratuvar Rehberi. 2005, Ankara.

5. Derneği, T.T.S.A., *Hydatid Cyst of The Lung*. 2016.

6. Wen, H., et al., *Echinococcosis: Advances in the 21st Century.* Clin Microbiol Rev, 2019. 32(2).

7. Lamy, A.L., et al., *Giant hydatid lung cysts in the Canadian northwest: outcome of conservative treatment in three children.* J Pediatr Surg, 1993. 28(9): p. 1140-3.

8. Akgul Ozmen, C. and S. Onat, *Computed Tomography (CT) Findings of Pulmonary Hydatid Cysts in Children and the Factors Related to Cyst Rupture.* Med Sci Monit, 2017. 23: p. 3679-3686.

9. Warburton, D., et al., *Lung organogenesis.* Curr Top Dev Biol, 2010. 90: p. 73-158.

10. anomalies, H. and Bronchi, O., *Congenital anomalies of the larynx; congenital anomalies of the trachea and bronchi. Nelson textbook of pediatrics,.* 2004.

11. Gray's Anatomy. Editor-in-Chief: Susan Standring. 41st edition, E., 1584 pp., 2016. ISBN: and 9780702052309, *Gray's Anatomy.* 41 ed. 2016: Susan Standring.

12. Durgun B., Dere Anatomi Atlası ve Ders Kitabı. Akademisyen Kitabevi, s., 2018. , *Dere Anatomi Atlası ve Ders Kitabı*. Akademisyen Kitabevi ed. 2018: Akademisyen Kitabevi.

13. Hall, J.E., *Guyton and Hall Textbook of Medical Physiology*. Fourteenth Edition ed. 2021: Elsevier. 1158.

14. Durgun B. ve ark., Gilroy Anatomi Atlası. (Atlas of Anatomy, G., A.M., MacPherson and R. B.R, L.M.), ed. A.M. Durgun B. ve 102 yazar., MacPherson, B.R, Ross, L.M. 2010: Palme Yayıncılık Ankara.

15. Anatomy., S., *Sobotta Atlas of Human Anatomy.* 10th English edition ed. Vol. 2. 1983, Baltimore, Maryland: Urban and Schwarzenberg Publishers.

16. McManus, D.P., et al., *Echinococcosis.* Lancet, 2003. 362(9392): p. 1295-304.

17. Tunçgözür, B., *Akciğer Kist Hidatiklerinde Preoperatif Perforasyonun ve Süpürasyonun Cerrahi Tedaviye ve Morbiditeye Etkileri*. 2006, T.C. Gaziantep Üniversitesi Tıp Fakültesi: Gaziantep.

18. Poyraz, AS., *Kliniğimizde Yatarak Tedavi Gören Akciğer Hidatik Kistli Vakaların Retrospektif Değerlendirilmesi* 2002, T.C. Selçuk Üniversitesi Meram Tıp Fakültesi: Konya.

19. Şenlik B, Diker Aİ. Echinococ'ların taksonomisi ve morfolojisi. İçinde: Altıntaş N, Tınar R, Çoker A, ed. *Echinococcosis*. Hitatidoloji Derneği. Yayın No: 1, İzmir/Bornova: Ege Üniversitesi Matbaası; 2004: 13-30.

20. Merdivenci A., A.K., *Hidatidoz (Hidatik Kist Hastalığı)*. Fatih Gençlik Vakfı Matbaası ed. 1982, İstanbul: İstanbul Üniversitesi Cerrahpaşa Tıp Fakültesi Yayınları.

21. Beshyah, S., *Tomaso casoni (1880-1933): a pioneer remembered.* Libyan J Med, 2008. 3(4): p. 197-9.

22. Genç, S., *Diagnosis of human hydatidosis by hemagglutination and complement fixation (Weinberg) tests.* Mikrobiyol Bul, 1976. 10(2): p. 215-31.

23. Altintas, N., *Past to present: echinococcosis in Turkey.* Acta Trop, 2003. 85(2): p. 105-12.

24. EK., U., *Ekinokok'ların ve enfeksiyonlarının tarihçesi. İnsanlarda ve hayvanlarda kist hidatik (Echinococcosis)*. 1991, İzmir: Türkiye Parazitoloji Derneği yayınları. 1-12.

25. Harlaftis N, A.H., Symbas P, *Hydatid disease of the lung, General Thoracic Surgery,* . 6 ed. 2005, Philadelphia: Lippincot Williams& Wilkins.

26. Ciftci, I.H., et al., *Effect of octenidine dihydrochloride on viability of protoscoleces in hepatic and pulmonary hydatid diseases.* J Natl Med Assoc, 2007. 99(6): p. 674-7.

27. Khazaei, S. and Moghadamizad, Z., *Echinococcus granulosus cyclophilin: Immunoinformatics analysis to provide insights into the biochemical properties and immunogenic epitopes.* 2022.

28. Tamarozzi, F., et al., *Epidemiological factors associated with human cystic echinococcosis: a semi-structured questionnaire from a large population-based ultrasound cross-sectional study in eastern Europe and Turkey.* Parasit Vectors, 2019. 12(1): p. 371.

29. Zhao, Y., et al., *Characterizing dynamic changes of plasma cell-free Echinococcus granulosus DNA before and after cystic echinococcosis treatment initiation.* Genomics, 2021. 113(2): p. 576-582.

30. WHO, 2012, Avaible from *http://whqlibdoc.who.int/hq/2012/WHO_HTM_NTD_2012.1_eng.pdf.*

31. Petrone, L., et al., *Cystic echinococcosis in a single tertiary care center in Rome, Italy.* Biomed Res Int, 2013. 2013: p. 978146.

32. Durceylan, E. Lung hydatid cyst surgical treatment: our clinical experience. *Van Medical Journal* 27.2 (2020): 144-149.

33. Sayir, F., et al., Our eight-year surgical experience in patients with pulmonary cyst hydatid. *Int J Clin Exp Med,* 2012. 5(1): p. 64-71.

34. Cobanoğlu, U., F. Sayır, and D. Mergan, *The results of radiological and serological screening in individuals sharing the same living space as patients with hydatid cysts.* Turkiye Parazitol Derg, 2012. 36(2): p. 65-70.

35. Arslan, M.O., Yıldız, S., Güzel, A.B. ve Güzel, E.Ç., *Türkiye'de ekinokokkoz.* İran Parazitoloji Dergisi, 2011. 6(3): p. 10-18.

36. Yüksel M, K.N., *Akciğer Kist Hidatiğinin Cerrahi Tedavisi*. 2001, İstanbul: Bilmedya Grup.

37. T.C. Sağlık Bakanlığı., *Kistik Ekinokokkoz Verileri.* 2022.

38. Özdemir, T., et al., *Clinical features and treatment of ruptured pulmonary hydatid cyst in children.* Turk J Pediatr, 2020. 62(4): p. 578-583.

39. Craig, P.S. and E. Larrieu, *Control of cystic echinococcosis/hydatidosis: 1863-2002.* Adv Parasitol, 2006. 61: p. 443-508.

40. Eckert, J. and P. Deplazes, *Biological, epidemiological, and clinical aspects of echinococcosis, a zoonosis of increasing concern.* Clin Microbiol Rev, 2004. 17(1): p. 107-35.

41. Reyhan, G., *Tek ve çoğul tutulumlu akciğer kist hidatik olgularinda morbiditeyi etkileyen faktörler*, in *Göğüs Cerrahisi Anabilim Dali*. 2010, Trakya Üniversitesi Tip Fakültesi Edirne.

42. Unat EK, A.K., *Tıp Helmintolojisi, Unatın Tıp Parazitolojisi.* Vol. 5. 1995, İstanbul: İÜ Cerrahpaşa Tıp Fak. Vakfı Yayınları. 481.

43. RCA., T., *Biology and systematics of Echinococcus.*, in *Echinococcus and hydatid diseases*, L.A. Thompson RCA, eds., Editor. 1995, CAB International: UK/Wallingford-Oxon. p. 1-50.

44. CDC, *Diagnosis of Parasitic Diseases*. Available from: https://www.cdc.gov/dpdx/index.html.

45. Solak H, O.G., Yüksel T, Eren N, Solak N, Kırca NK et al., *Surgery in hydatid cyst of the lung. A report of 460 cases.* Scand J Thorac Cardiovasc Surg, 1988. 22: p. 101-104.

46. Ulaşan NG, D.K., Yıldırım E, Han S, Saygın H, Sakıncı Ü ve ark., *Kist hidatikli 44 olguya klinik yaklaşım.* . Tüberküloz ve Toraks Dergisi 2002. 50: p. 65-69.

47. Köktürk, O., *Akciğer hidatik kist hastalığı.* Solunum Sistemi Enfeksiyonları, 2001, Ankara: Turgut yayıncılık.

48. Yuncu G, S.S., *Akciğer Hidatik Kistleri*. Göğüs Cerrahisi, ed. G.A. Ökten İ. Vol. 2. 2003, Ankara: Türk Göğüs Cerrahisi Derneği.

49. Kabiri, E.H., A. Traibi, and A. Arsalane, *Bilio-bronchial fistula due to hydatic disease: case report and review of the literature.* Rev Pneumol Clin, 2011. 67(6): p. 380-3.

50. Gül Ruhsar Yılmaz, C.B., *Diagnosis of Echinococcosis* Türk Hijyen ve Deneysel Biyoloji Dergisi, 2007. 64(3): p. 35-44.

51. Force, L., et al., *Evaluation of eight serological tests in the diagnosis of human echinococcosis and follow-up.* Clin Infect Dis, 1992. 15(3): p. 473-80.

52. Akisu, C., et al., *[Evaluation of IHA, ELISA and Western Blot tests in diagnosis of pulmonary cystic hidatidosis].* Tuberk Toraks, 2005. 53(2): p. 156-60.

53. Kammerer W.S, P.M., Schantz V. , *Echinococcal disease.* Parasitic Disease, 1986. 55: p. 20-33.

54. Martínez, S., et al., *Thoracic manifestations of tropical parasitic infections: a pictorial review.* Radiographics, 2005. 25(1): p. 135-55.

55. Tshibwabwa, E.T., J.L. Richenberg, and Z.A. Aziz, *Lung radiology in the tropics.* Clin Chest Med, 2002. 23(2): p. 309-28.

56. Sönmez, K., et al., *Hydatid cysts of the lung in childhood: is capitonnage advantageous?* Ann Thorac Cardiovasc Surg, 2001. 7(1): p. 11-3.

57. Ok, U.Z., et al., *A province-based study using sampling method to investigate the prevalence of cystic echinococcosis among primary school children in Manisa, Turkey.* Acta Trop, 2007. 103(2): p. 116-22.

58. Gharbi, H.A., et al., *Ultrasound examination of the hydatic liver.* Radiology, 1981. 139(2): p. 459-63.

59. Venkatesh M, K.H., Deng F, et al. 2001 WHO classification of hepatic hydatid cysts. Reference article, Radiopaedia.org (Accessed on 05 Aug 2024) https://doi.org/10.53347/rID-26148, *WHO classification of hepatic hydatid cysts. Reference article, Radiopaedia.org (Accessed on 05 Aug 2024)* Reference article, Radiopaedia.org, 2001.

60. Kut, A., et al., *Endobronchial findings of hydatid cyst disease: a report of five pediatric cases.* Pediatr Pulmonol, 2012. 47(7): p. 706-9.

61. Komurcuoglu, B., et al., *Pulmonary hydatid cyst: The characteristics of patients and diagnostic efficacy of bronchoscopy.* Exp Lung Res, 2012. 38(6): p. 277-80.

62. Köksal, D., et al., *Bronchoscopic diagnosis of ruptured pulmonary hydatid cyst presenting as nonresolving pneumonia: report of two patients.* Lung, 2004. 182(6): p. 363-8.

63. Kuzucu, A., et al., *Complicated hydatid cysts of the lung: clinical and therapeutic issues.* Ann Thorac Surg, 2004. 77(4): p. 1200-4.

64. Bagheri, R., et al., *Pulmonary hydatid cyst: analysis of 1024 cases.* Gen Thorac Cardiovasc Surg, 2011. 59(2): p. 105-9.

65. Kanat, F., E. Turk, and O.K. Aribas, *Comparison of pulmonary hydatid cysts in children and adults.* ANZ J Surg, 2004. 74(10): p. 885-9.

66. Cangir, A.K., et al., *Surgical treatment of pulmonary hydatid cysts in children.* J Pediatr Surg, 2001. 36(6): p. 917-20.

67. Kurkcuoglu, I.C., et al., *Surgical approach of pulmonary hydatidosis in childhood.* Int J Clin Pract, 2005. 59(2): p. 168-72.

68. Reuter, S., et al., *Salvage treatment with amphotericin B in progressive human alveolar echinococcosis.* Antimicrob Agents Chemother, 2003. 47(11): p. 3586-91.

69. Brunetti, E., P. Kern, and D.A. Vuitton, *Expert consensus for the diagnosis and treatment of cystic and alveolar echinococcosis in humans.* Acta Trop, 2010. 114(1): p. 1-16.

70. Moro PL. Treatment of echinococcosis. In: UpToDate, W., PF (Ed), Baron, EL (Deputy Ed). and w.U.c. UpToDate. *Treatment of echinococcosis. In: UpToDate,*. 2013; Available from: https://pro.uptodatefree.ir/Show/5669.

71. Horton, R.J., *Albendazole in treatment of human cystic echinococcosis: 12 years of experience.* Acta Trop, 1997. 64(1-2): p. 79-93.

72. Franchi, C., B. Di Vico, and A. Teggi, *Long-term evaluation of patients with hydatidosis treated with benzimidazole carbamates.* Clin Infect Dis, 1999. 29(2): p. 304-9.

73. Akkaya E, Y.M., Güngör S, Bilgin S, Akkan O. . *Hidatik kist hastalığında albendazol tedavisinin etkinliği, cerrahi tedavinin rolü:*. 2012. Antalya: Türk Toraks Derneği 15. Yıllık Kongresi, Bildiri Özetleri Kitabı.

74. Dakak, M., et al., *Parenchyma-saving surgical treatment of giant pulmonary hydatid cysts.* Thorac Cardiovasc Surg, 2009. 57(3): p. 165-8.

75. Yaldiz, S., et al., *Capitonnage results in low postoperative morbidity in the surgical treatment of pulmonary echinococcosis.* Ann Thorac Surg, 2012. 93(3): p. 962-6.

76. Alpay, L., et al., *Is Video-Assisted Thoracoscopic Surgery Adequate in Treatment of Pulmonary Hydatidosis?* Ann Thorac Surg, 2015. 100(1): p. 258-62.

77. Gursoy, S., et al., *Primary intrathoracic extrapulmonary hydatid cysts: analysis of 14 patients with a rare clinical entity.* Tex Heart Inst J, 2009. 36(3): p. 230-3.

78. Ceran, S., et al., *Cost-effective and time-saving surgical treatment of pulmonary hydatid cysts with multiple localization.* Surg Today, 2002. 32(7): p. 573-6.

79. Hasdıraz, L., O. Onal, and F. Oguzkaya, *Bilateral staged thoracotomy for multiple lung hydatidosis.* J Cardiothorac Surg, 2013. 8: p. 121.

80. Yalçinkaya, I., et al., *Surgical treatment of hydatid cyst of the lung: review of 30 cases.* Eur Respir J, 1999. 13(2): p. 441-4.

81. Çobanoğlu, U., F. Sayır, and D. Mergan, *[Diagnostic dilemma: analysis of 11 cases of hydatid disease].* Turkiye Parazitol Derg, 2011. 35(3): p. 164-8.

82. Kaman, A., et al., *Characteristics, diagnosis, and treatment modality of pediatric patients with cystic echinococcosis: a single centre experience.* Turk J Pediatr, 2019. 61(5): p. 704-713.

83. Aydın, Y., et al., *Doubling time in pulmonary and hepatic hydatid cysts.* Turk Gogus Kalp Damar Cerrahisi Derg, 2024. 32(2): p. 185-194.

84. Sarkar, M., et al., *Cystic pulmonary hydatidosis.* Lung India, 2016. 33(2): p. 179-91.

85. Paduraru, A.A., et al., *Cystic Echinococcosis in Hospitalized Children from Western Romania: A 25-Year Retrospective Study.* Biomedicines, 2024. 12(2).

86. Katrancıoğlu Ö, Ş.E., Karadayı Ş, Kaptanoğlu M., *Diagnosis and treatment approaches of the lung hydatid cysts in childhood.* Vol. 2. 2017, Sivas, Turkey: Department of Thoracic Surgery, School of Medicine, Cumhuriyet University.

87. Aydogdu, B., et al., *Treatment of spontaneous rupture of lung hydatid cysts into a bronchus in children.* J Pediatr Surg, 2015. 50(9): p. 1481-3.

88. Bhende, V.V., et al., *Conservative Surgical Management of a Pulmonary Hydatid Cyst in an Adolescent Having Extra-pulmonary Lesions by a Multi-disciplinary Approach.* Cureus, 2024. 16(4): p. e58600.

89. Kechiche, N., et al., *Predictive Factors of Pulmonary Hydatid Complications in Children.* J Pediatr Surg, 2024. 59(12): p. 161688.

90. Dincer, S.I., et al., *Surgical treatment of pulmonary hydatid disease: a comparison of children and adults.* J Pediatr Surg, 2006. 41(7): p. 1230-6.

91. Balta, C., et al., *Comparison of Videothoracoscopy and Thoracotomy in Surgical Treatment of Pulmonary Hydatid Cyst Disease.* J Coll Physicians Surg Pak, 2020. 30(10): p. 1063-1068.

92. Aydin, Y., et al., *Modified capitonnage technique for giant pulmonary hydatid cyst surgery.* Interact Cardiovasc Thorac Surg, 2021. 33(5): p. 721-726.

93. Mfingwana, L., et al., *Pulmonary Echinococcus in children: A descriptive study in a LMIC.* Pediatr Pulmonol, 2022. 57(5): p. 1173-1179.

94. Doğru, D., et al., *Medical treatment of pulmonary hydatid disease: for which child?* Parasitol Int, 2005. 54(2): p. 135-8.

95. Aldahmashi, M., et al., *Conservative Surgical Management for Pulmonary Hydatid Cyst: Analysis and Outcome of 148 Cases.* Can Respir J, 2016. 2016: p. 8473070.

96. Behnia, K., et al., *Comparison of cystectomy and lobectomy of lung hydatid cyst in pediatrics: a retrospective study.* Ann Med Surg (Lond), 2024. 86(4): p. 1925-1928.

97. Doğan, R., et al., *Surgical treatment of hydatid cysts of the lung: report on 1055 patients.* Thorax, 1989. 44(3): p. 192-9.

98. Sheikhy, K., et al., *Different and Unpredictable Clinical Outcome of Ruptured Pulmonary Hydatid Cysts.* Tanaffos, 2015. 14(3): p. 217-21.

99. Ahmadinejad, M., M. Hashemi, and N. Azizallahi, *Evaluation of Prognostic Factors Associated with Postoperative Complications Following Pulmonary Hydatid Cyst Surgery.* Open Respir Med J, 2020. 14: p. 16-21.

100. Kuzucu, A., et al., *Hydatid cysts of the lung: lesion size in relation to clinical presentation and therapeutic approach.* Surg Today, 2014. 44(1): p. 131-6.

101. Khalfallah, I., et al., *Giant pulmonary hydatid cyst in children.* Monaldi Arch Chest Dis, 2021. 92(1).

102. Thapaliya, P., et al., *Management outcome in simple and complex hydatid cysts of lung.* Cureus, 2020. 12(12): p. e12212.

103. IGO, W., *Meeting of the WHO Informal Working Group on Echinococcosis (WHO-IWGE)*. 15–16 December 2016 2017]; Available from: https://www.who.int/publications/i/item/WHO-HTM-NTD-NZD-2017.01.

104. Aydin, Y., et al., *Evaluation of albendazole efficiency and complications in patients with pulmonary hydatid cyst.* Interact Cardiovasc Thorac Surg, 2022. 34(2): p. 245-249.

105. Hamouri, S., et al., *Rupture of pulmonary hydatid cyst in pediatrics: A cross-sectional study.* Ann Med Surg (Lond), 2021. 62: p. 31-36.

106. Almess, M., B. Ahmad, and B. Darwish, *Intact and Perforated Pulmonary Hydatid Cyst: A Comparative Study from Damascus, Syria.* Korean J Thorac Cardiovasc Surg, 2020. 53(6): p. 387-391.

107. Onal, O. and O.F. Demir, *The relation between the location and the perforation rate of lung hydatid cysts in children.* Asian J Surg, 2018. 41(5): p. 422-426.

108. Burgos, R., et al., *Pulmonary hydatidosis: surgical treatment and follow-up of 240 cases.* Eur J Cardiothorac Surg, 1999. 16(6): p. 628-34; discussion 634-5.

109. Ashour, M.H., et al., *Pulmonary hydatid cysts: the naturally occurring models for rupture.* Asian Cardiovasc Thorac Ann, 2016. 24(7): p. 670-5.

110. Bagheri, R., et al., *Evaluating the rate of post-surgical complications between three surgical methods in management of pulmonary hydatid disease.* Kardiochir Torakochirurgia Pol, 2021. 18(1): p. 23-26.

111. Haberal, M.A., et al., *Surgical Treatment of Childhood Pulmonary Hydatidosis: An Analysis of 25 Cases.* Tanaffos, 2018. 17(4): p. 280-284.

112. Kabiri, E.H. and M. Kabiri, *Clinical features and treatment of bronchial rupture of pulmonary hydatid cyst in children: a retrospective study of 36 patients.* Gen Thorac Cardiovasc Surg, 2021. 69(12): p. 1539-1544.

113. Zampoli, M. and H. Zar, *Conservative management of a ruptured pulmonary hydatid cyst.* Pediatr Pulmonol, 2007. 42(12): p. 1229-32.