T.C. SAĞLIK BİLİMLERİ ÜNİVERSİTESİ
ADANA TIP FAKÜLTESİ
ORTOPEDİ VE TRAVMATOLOJİ ANABİLİM DALI

GERİATRİK KALÇA KIRIKLARINDA PROKSİMAL FEMORAL ÇİVİ YETMEZLİĞİ SONRASI DİSTAL TUTULUMLU UZUN STEM VE PROKSİMAL TUTULUMLU KISA STEM HEMİARTROPLASTİ SONUÇLARIMIZIN DEĞERLENDİRİLMESİ

Dr. Hüseyin Mehmet GÜRBÜZ

TIPTA UZMANLIK TEZİ

ADANA-2022

T.C. SAĞLIK BİLİMLERİ ÜNİVERSİTESİ
ADANA TIP FAKÜLTESİ
ORTOPEDİ VE TRAVMATOLOJİ ANABİLİM DALI

GERİATRİK KALÇA KIRIKLARINDA PROKSİMAL FEMORAL ÇİVİ YETMEZLİĞİ SONRASI DİSTAL TUTULUMLU UZUN STEM VE PROKSİMAL TUTULUMLU KISA STEM HEMİARTROPLASTİ SONUÇLARIMIZIN DEĞERLENDİRİLMESİ

UZMANLIK TEZİ
Dr. Hüseyin Mehmet GÜRBÜZ

TEZ DANIŞMANI
Doç. Dr. Osman ÇİLOĞLU

ADANA-2022

TEŞEKKÜR

Asistanlık eğitimim boyunca bilgi ve tecrübelerini her daim bizimle paylaşan değerli hocalarım; Mesleki eğitimime büyük katkıları olan, cerrahi nosyonuyla yol gösteren eğitim sorumlumuz Prof. Dr. Ahmet KAPUKAYA'ya, asistanlara meslektaşları olarak verdiği kıymeti her durumda hissettiren, tecrübelerini bize aktaran Doç. Dr. Ahmet YILMAZ'a, tez sürecimde büyük katkıları olan, ortopedik cerrahi sanatının inceliklerini öğrendiğim Doç. Dr. Osman Çiloğlu'na; verdikleri destekle ve güvenle üzerimde büyük emekleri olan Doç. Dr. Hakan ÇİÇEK, Doç.Dr. Fırat SEYFETTİNOĞLU, Doç. Dr. Evren KARAALİ, Doç. Dr. Özhan PAZARCI'ya, beraber çalışma fırsatı bulduğum daha sonra kliniğimizden ayrılan Doç. Dr. Ümit TUHANİOĞLU, Op. Dr. Mehmet BAYDAR, Op. Dr. Atilla ARIK, Op. Dr. Melih BAĞIR'a saygılarımı sunar, teşekkürü borç bilirim.

Usta çırak ilişkisi ile her zaman yanımda olan kıdemlilerim Op. Dr. Emre FİDAN, Op. Dr. Hakan USLU, Op. Dr. Volkan Tolga TEKBAŞ, Op. Dr. Burak KAYA, Op. Dr. Ersin FİDAN'a; meslektaşlarım ve kardeşlerim Dr.Mehmet İnce, Dr. Mustafa BULUT, Dr. Oğuzhan ÇİÇEK, Dr. İsmail AKÇAY, Dr. Burak KEKLİKÇİOĞLU, Dr. Emre SÖNMEZ, Dr. Ahmetcan ÖZSOY, Dr. İbrahim Onur KURT, Dr. Talha TEPEOĞLU, Dr. İbrahim DOYURAN, Dr. Barış SARI, Dr. Bedirhan SARI, Dr. Selman Şahin TOZAN'a,

Kliniğimizin ameliyathane, servis ve polikliniğinde çalışan hemşire arkadaşlarıma, sağlık memurları ve personellerine, klinik destek elemanlarına, sekreterlerimize,

Bu günlere gelmem de hiçbir fedakarlığını esirgemeyen sevgili annem, babam ve kardeşlerime, her zaman benim yanımda olan, bana güç veren kıymetli eşim Uzm. Dr. Asiye Arıcı GÜRBÜZ'e ve oğluma teşekkürü borç bilirim.

Dr. Hüseyin Mehmet GÜRBÜZ

İÇİNDEKİLER

TEŞEKKÜR I
İÇİNDEKİLER II
TABLOLAR LİSTESİ V
ŞEKİLLER LİSTESİ VI
KISALTMALAR LİSTESİ VII
ÖZET VIII
ABSTRACT IX
1. GİRİŞ ve AMAÇ 1
2. GENEL BİLGİLER 2
2.1. TARİHÇE 2
2.2. ANATOMİ 3
2.2.1. Kemik Yapı 3
2.2.2. Kalça Eklemi Ligaman Anatomisi 8
2.2.3. Kalça Çevresi Kas Anatomisi 9
2.2.3.1. Gluteal bölge kasları 9
2.2.3.2. Uyluk ön grup kasları 11
2.2.3.3. Uyluk medial grup kasları 13
2.2.3.4. İliopsoas grubu kaslar 13
2.2.3.5. Uyluk arka grup kasları 14
2.2.4. Kalçanın Vasküler Anatomisi 15
2.3. KALÇA BİYOMEKANİĞİ 16
2.4. İNTERTROKANTERİK FEMUR KIRIKLARI 18
2.4.1. Klinik Belirti ve Bulgular 18
2.4.2. Fizik Muayene 19

2.4.3. Radyolojik Görüntüleme 19
2.4.4. Kırıkların Sınıflandırılması 20
2.4.1. AO Sınıflaması 21
2.4.2. Evans- Jensen Sınıflaması 22
2.4.3. Boyd- Griffin Sınıflaması 23
2.5. TEDAVİ YÖNTEMLERİ 24
2.5.1. Konservatif Tedavi 24
2.5.2. Cerrahi Tedavi 25
2.5.3. Proksimal Femoral Çivi 26
2.5.4. Parsiyel Kalça Endoprotezleri 27
2.6. KALÇA HEMİARTROPLASTİSİ CERRAHİ TEKNİK 30
2.7. AMELİYAT ÖNCESİ VE SONRASI UYGULAMALAR 32
2.8. KOMPLİKASYONLAR 32
2.8.1. Mortalite 32
2.8.2. Yağ Embolisi 33
2.8.3. Enfeksiyon 34
2.8.4. Derin Ven Trombozu (DVT), Pulmoner Emboli 34
2.8.5. Dislokasyon-Çıkık 34
2.8.6. Femur Kırığı 35
2.8.7. Gevşeme 35
2.8.8. Heterotopik Kalsifikasyon 36
3. MATERYAL ve METOD 37
3.1. İstatistiksel Değerlendirme 38
3.2. HARİS KALÇA SKORU (HKS) ve HARRİS SKORLARINA GÖRE KALÇA FONKSİYONLARININ DEĞERLENDİRİLMESİ 39

3.3. ASA (AMERİCAN SOCİETY OF ANESTHESİOLOGİST) RİSK GRUPLARI 41
4. BULGULAR 42
5. TARTIŞMA 48
6. SONUÇLAR 57
7. KAYNAKLAR 59

TABLOLAR LİSTESİ

Tablo 1. Kalça eklem hareket açıklığı 17
Tablo 2. Tanıtıcı özellikler ile grupların karşılaştırılması 42
Tablo 3. Ek hastalık bulguları ile grupların karşılaştırılması 42
Tablo 4. Tanı bulguları ile grupların karşılaştırılması 43
Tablo 5. İlgili parametreler ile grupların karşılaştırılması 44
Tablo 6. Skorlar ile grupların karşılaştırılması 44
Tablo 7. Sonuçla ilgili parametreler ile grupların karşılaştırılması 46
Tablo 8. İntra ve postoperatif komplikasyonlar ile gruplar arasındaki farklılıklar 47

ŞEKİLLER LİSTESİ

Şekil 1. Anteversiyon açısı ve İnklinasyon açısı 3
Şekil 2. Femur proksimali kemik yapısının anterior ve posterior görüntüsü 5
Şekil 3. Trabeküler yapı, W: Ward üçgeni 6
Şekil 4. Singh indeksi 7
Şekil 5. Femoral kalkar 8
Şekil 6. Kalça ekleminin ligamanları 9
Şekil 7. Gluteal ve uyluk kaslarının posterior görünümü 11
Şekil 8. Kalça ve uyluk kasları önden görünüşü 12
Şekil 9. Kalça medial grup kasları ve m. İliopsoas 14
Şekil 10. Proksimal femurun vasküler anatomisi 16
Şekil 11. A-statik denge B-dinamik denge 17
Şekil 12. İntrokanterik kırık AO sınıflaması 22
Şekil 13. Evans-Jensen sınıflaması 23
Şekil 14. Boyd- griffin sınıflaması 24
Şekil 15. Diyafizyel tutulumlu Tip-med protez ve metafizyel tutulumlu Tip-med TCK protez . 29
Şekil 16. Diyafizyel tutulumlu Tip-med mono-block protez ve metafizyel tutulumlu Tip-med TCK protez2 30
Şekil 17. Posterior insizyon Moore &Southern yaklaşımı 31
Şekil 18. Gruen'n 7 bölgesi 35
Şekil 19. Harris kalça skoru bulguları ile gruplar arasındaki farklılıklar 45
Şekil 20. Parker ve Palmer hareketlilik skorları ile gruplar arasındaki farklılıklar 46

KISALTMALAR LİSTESİ

AO : Ortopedik Travma Birliği

DVT : Derin Ven Trombozu

HA : Hemiartroplasti

HKS : Haris Kalça Skoru

IF : İnternal Fiksasyon

K : Vücut Ağırlığı

M : Abduktor Kas Kuvveti

M.Ö. : Milattan Önce

OB : Abduktor Kaldıraç Kolu

OC : Vücut Ağırlığı Kaldıraç Kolu

R : Femur Başı Merkezini Etkileyen Bileşke Kuvvet

VKI : Vücut Kitle İndeksi

ÖZET

Geriatrik Kalça Kırıklarında Proksimal Femoral Çivi Yetmezliği Sonrası Distal Tutulumlu Uzun Stem ve Proksimal Tutulumlu Kısa Stem Hemiartroplasti Sonuçlarımızın Değerlendirilmesi

Çalışmamızda geriartrik kalça kırıklarında proksimal femoral çivi yetmezliği sonrası distal tutulumlu, diyafizden destek alan uzun femoral stemli endoprotezler ile proksimal tutulumlu kısa femoral stemli endoprotezlerin kıyaslanmasını hedefledik.

Ocak 2017 ile Ağustos 2020 tarihleri arasında, instabil intertrokanterik kırık nedeniyle pfna yapılan hastalarda yetmezlik sonrası diyafizyel tutulumlu (distal tutulumlu, uzun femoral stemli) iler metafizyel tutulumlu (proksimal tutulumlu, kısa femoral stem) parsiyel hemiartroplasti uygulanmış ve düzenli polinik takipleri yapılabilmiş, 65 yaş ve üzeri, basit düşme sonucu kırık gelişmiş 107 hasta çalışmaya dahil edildi. 65 yaş altı, patolojik kırıklı hastalar (örneğin, birincil veya metastatik kanser), asetabular aşınma, çoklu travma ve ek organ yaralanması olan hastalar çalışmamıza dahil edilmedi. Çalışmaya dahil edilen tüm hastalara lateral dekübit pozisyonda posterolateral girişim, Moore insizyon ile aynı cerrahi ekip tarafından (ayrıca aynı kıdemli cerrah tarafınca) yaklaşım sağlandı.

Çalışmaya almış olduğumuz 107 hastanın son durum muayeneleri ve grafileri tekrarlandı. Hastaların yaş, cinsiyet, vücut kitle endeksi, komorbid hastalıklar, AO kırık sınıflaması, ASA skorları, uygulanan anestezi tipi, perop kan tranfüzyonu, preop veya postop komplikasyonlar, Singh indeksi, Harris Kalça skoru (preop ve postop 3, 12, 24 ay), Palmer ve Parker skorları (preop ve postop 24 ay), kırık oluşumdan ameliyata kadar geçen süre, ameliyat sonrası tam ağırlıkla yürüme süresi, hastanede toplam yatış süresi kaydedilerek değerlendirildi. Tüm hastaların ameliyattan bir gün sonra harekete geçmeleri teşvik edildi. Hastaların tolere edebilecekleri ölçüde yük vermelerine izin verildi.

Sonuç olarak çalışmamızda p**roksimal femoral çivi yetmezliği sonrası proksimal femoral bölgede kemik tutulumunun ve stoğunun az olmasından dolayı** diafizyel tutulumlu uzun stemli endoprotez dizaynın osteoporotik geriatrik hastalarda daha başarılı sonuçlar verdiği görülmüştür. Metafizyel ve diafizyel tutulumlu endoprotezlerin kullanıldığı bu hastalarda stem dizaynın radyolojik ve klinik olarak anlamlı fark olduğu gösterilmiştir. Bu konuda randomize, prospektif, daha geniş vaka sayılı çalışmalara ihtiyaç vardır.

Anahtar kelimeler: Diafizyel, Geriatrik, Metafizyel, PFNA, hemiartroplasti

ABSTRACT

Evaluation Of The Results Of Our Study On Long Stem With Distal Involvement And Short Stem Hemiarthroplasty With Proximal Involvement After Proximal Femoral Nail Deficiency In Geriatric Femur Fractures

We aimed in our study to compare long femoral stem endoprostheses with distal involvement and supported by the diaphysis and short femoral stem endoprostheses with proximal involvement after proximal femoral nail deficiency in geriatric femur fractures.

107 patients aged over 65 who developed fractures due to simple fall, who had Proximal Femoral Nail Antirotation (PFNA) due to unstable intertrochanteric fracture and who were applied partial hemiarthroplasty with diaphyseal involvement (distal involvement, long femoral stem) and with metaphyseal involvement (proximal involvement, short femoral stem) and whose regular outpatient follow-ups could be made between January 2017 and August 2020 were included in the study. The patients aged under 65, the ones with pathological fracture (for example; primary or metastatic cancer), acetabular corrosion, multiple trauma or additional organ injury were not included in our study. Posterolateral intervention in the lateral decubitus position and Moore incision were provided by the same surgical team (also by the same senior surgeon) to all patients included in the study.

The final status examinations and radiographs of 107 patients included in the study were repeated. Patients' age, gender, body mass index, comorbid diseases, AO fracture classification, ASA scores, type of anaesthesia which was applied, preoperative blood transfusion, preoperative or postoperative complications, Singh index, Harris Hip score (preoperative and postoperative 3th, 12th, 24th months), Palmer and Parker scores (preoperative and postoperative 24th months), time elapsed from the formation of the fracture to the surgery, time to walk with full weight after surgery, and total hospital stay were recorded. All patients were encouraged to take action the day after surgery. Patients were allowed to bear as much weight as they could tolerate.

We concluded in our study that the long stem endoprosthesis design with diaphyseal involvement gave more successful results in osteoporotic geriatric patients due to the low bone involvement and stock in the proximal femoral region after proximal femoral nail deficiency. It has been shown that stem design is significantly different both radiological and clinically in these patients in whom endoprostheses with metaphyseal and diaphyseal involvement are used. Randomized, prospective studies with larger samples are needed to be carried out on this issue.

Keywords: Diaphyseal, Geriatric, Metaphyseal, PFNA, Hemiarthroplasty

1. GİRİŞ ve AMAÇ

İntertrokanterik bölge, ekstrakapsüler femur boyun bölgesinden trokantör minöre uzanan bölgedir. Bu bölge kırıkları cerrahi olarak tedavi edilen kırıklar arasında en yüksek postoperatif mortalite oranına sahip kırıklardır. Bu mortalite oranı ilk 1 yıl çok yüksektir.

Geriatrik hasta gruplarında intertrokanterik bölgede ostopeni ve osteoporuzun etkisiyle basit travmalara bağlı kırıkların insidansı yüksektir. Geriatrik hastalarda tedavide amaç erken mobilizasyon, immobilizasyona bağlı komplikasyonları önlemek ve hastayı ameliyat öncesi fiziksel kapasitesine kavuşturmaktır. Bu nedenle, cerrahi tedavi mümkün olan en kısa sürede yapılması gerekmektedir (1, 2).

İntertrokanterik bölge kırıklarında, konservatif, hemiartroplasti ve tespit gibi birçok tedavi yöntemi vardır. Posteromedail korteksin korunduğu stabil kırıklarda intertrokanterik bölgenin kanlanmasının iyi olması ve perop kanamanın daha az olması gibi avantajlardan tespit yapılırken, kalkar desteğinin olmadığı intsabil kırıklarda tedavi metodu hala tartışmalıdır.

Proksimal femoral çivi yöntemi hatalı redüksiyon, redüksiyon kaybı, kaynamama, hatalı kaynama, çivinin baştan veya boyundan çıkması, implant yetersizliği veya kırılması gibi komplikasyonlara bağlı yetmezlikle sonuçlanabilmektedir. Geriatrik kalça kırıklarında proksimal femoral çivi yetmezliği sonrası iki tedavi seçeneği mevcuttur. Bunlardan birisi tekrardan proksimal tespittir. İkincisi ise artroplasti seçeneğidir. Artroplasti içerisinde ise total kalça artroplastisi ya da hemiartroplasti mevcuttur. Geriatrik hastalarda günümüzde sıklıkla hemiartroplasti uygulanmaktadır. Hemiartroplasti içerisinde ise proksimal tutulumlu ve distal tutulumlu olmak üzere iki çeşit stem dizaynı bulunmaktadır (3, 4).

Bu çalışmamızda, proksimal femoral çivi yetmezliği sonrası proksimal femoral bölgede kemik tutulumunun az olmasından dolayı distal tutulumlu protezin erken mobilizasyon, daha sıkı tespit gibi avantajları olduğunu düşünülmektedir. Bu nedenle distal tutulumlu uzun stemin proximal tutulumlu stem ile karşılaştırılarak sonuçlarının değerlendirmesi amaçlandı.

2. GENEL BİLGİLER

2.1. TARİHÇE

Kalça eklemi ve çevresinin kırıkları geçmiş yüzyıllardan bu yana insanlık için önemli sorunlardan biri olmuştur. Hipokratın kalça kırıkları için M.Ö 400 yıllarda yazılan 'Kırık ve Çıkıkların tedavisi' adlı kitabı, bir çok traksiyon yöntemleri, ateller ve bandaj uygulamaları hakkında bilinen ilk kaynaklardan biridir (5).

Ambrose Pare Kalça kırıklarında istirahat ile tedaviyi tanımlayan ilk bilimsel araştırmaları yapmıştır. Hemik Mathysen 1852 yılında kalça kırıklarında ilk kez alçı ile tedavi denemiştir. Değişik traksiyon yöntemleri ise 1860-1870'lı yıllarda Buck ve Philips tarafından uygulanmıştır.

Radyografinin kullanılmasıyla birlikte 1900'lü yılların başında Whitman redüksiyon ve pelvipedal alçılama yöntemini denemiştir. İsviçreli Steinmann ve Alman kirschner 1907 de kendi adı ile şuanda kullanılan çivi ve teller ile traksiyon yöntemlerini uygulamıştır (5).

Küntscher trokanterik kırıklarda kendi intramedüller çivisinin kullanımında makaslama güçlerinden korumak için çivinin distali uzun dizayn edilmiştir. Aslında 1950 lerde tanımlanan ancak ilk olarak 1968 yılında Ender'in uyguladığı kondilosefalik çiviler zamanla geliştirilerek proksimalden kilitleme sistemleri geliştirilerek uygulanmaya başlanmıştır. 1990' lı yıllarda Gamma çivisi uygulanmya başlanmış fakat komplikasyonlarının yüksek olması üzerine modifiye edilerek İMHS ve PFN çivileri kullanılmaya başlanmıştır.

Judet kardeşlerin yaptığı akrilik femur başı protezi bu kırıkların tedavisinde de denenmiş ancak aşınma, kırılma ve yabancı doku reaksiyonu gibi komplikasyon oranların fazla olması nedeni ile bu tedavi yöntemi bırakılmıştır.

İntramedullar bölgeye giren sapı olan ilk madeni femur başı protezi Austin T. Moore tarafından uygulanmıştır. Frederick Thompson'un femur başı protezi de 1951'den sonra yaygın olarak kullanılmıştır. Maden işleme tekniğindeki ilerlemenin (kobalt, krom alaşımı döküm yapılabilmesi gibi) önemli katkısı olmuştur. Sonraki yıllarda parsiyel kalça protezlerinin komplikasyonlarının çok olmasıyla ve 1974 yılında Gilberty ve Bateman'ın ayrı ayrı geliştirdikleri bipolar kalça protezinin ve ayrıca total kalça protezinin geliştirilmesiyle kullanım alanı azalmıştır. Asetabuluma

etki eden sürtünmeyi azaltmak amacıyla, 1990 yılında Harwin ve arkadaşları, ilk olarak instabil femur intertrokanterik kırıklarda Leinbach protez sapı ile bipolar protez başını birlikte kullanmışlardır. Parsiyel protezlerin kısa dönem sonuçların başarılı; ama uzun dönemde komplikasyon oranın yüksek olmasından günümüzde yerini bipolar veya unipolar protezlere bırakmıştır (6).

2.2. ANATOMİ

Kalça eklemi, femur başı ve boynundan oluşan sinovyal bir eklemdir ve üç düzlemde de harekat edebilen sferik eklem tipine sahiptir. Kalça eklemi; kemik yapılar, çevre ligamentler, kas dokuları ve dokuların beslenmesini sağlayan vasküler yapılardan oluşan kompleks bir yapıdır (7).

2.2.1. Kemik Yapı

Femur başı, boynu ile trokanter minörün 5 cm distaline uzanan alan proksimal femur olarak tanımlanmıştır. Femur diafizi ile boynu arasında yaklaşık 130±7 derecelik bir açı vardır ve buna kollodiafizer açı (inklinasyon açısı) denir. Yaşlılarda bu açının azalıp 120 dereceye kadar düşmektedir. Femur boynu ile kondilleri arasında 10-15 derecelik bir açı vardır ve buna anteversiyon açısı diğer adıyla deklinasyon açısı denir (8, 9).

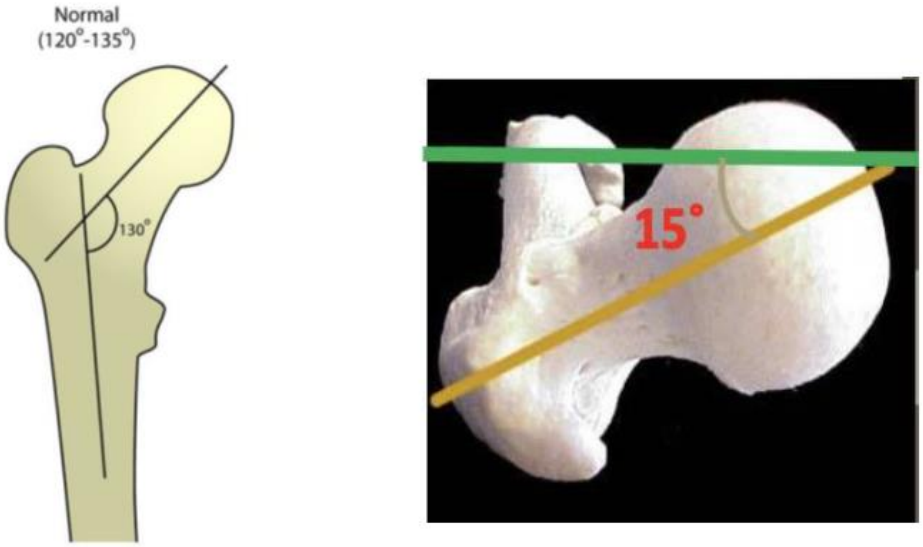

Şekil 1. Anteversiyon açısı ve İnklinasyon açısı (10)

Femur başı, boynun anterioru ve posteriorda linea intertrochantericanın 1,5 cm proksimaline kadar olan kısım intrakapsülerdir. İntertrokanterik bölge ise ekstrakapsülerdir. Eklem kapsülü, anteriorda distalde linea intertrokanterikaya kadar uzanır, posteriorda ise linea intertrokanterika nın 1,5 cm proksimaline yapışmaktadır. Femur boynunun arka dış kısmında kapsül bulunmamaktadır. Femur boynunun intrakapsüler olan kısımlarında kambiyum tabakasının olmaması nedeniyle sadece endosteal dolaşımla beslenme sağlanmaktadır. Bu sebeple bu bölgede kırık iyileşmesi uzun sürede olmaktadır ve kırıklarında kallus dokusu görülmemektedir (11).

Femur boynu ile diafizin birleştiği alanda posteriora doğru bir çıkıntı oluşturan trokanter majör bulunur. Trokanter major kalça abduktör kaslarının yapışma yeridir (gluteus medius ve minimus). Femur boynu ile cismin birleştiği kısımda posterior, inferior ve medialde trokanter minör denilen bir çıkıntı daha mevcuttur. Kalçanın flexiyon ve iç rotasyon hareketlerinde görev yapan iliopsoas kası buraya yapışır (12).

Femur boynunun ortalama uzunluğu 5 cm'dir. Femur başını femur diyafizine bağlar. Baş ve boyun ekseninin femur diyafiz ekseni ile yaptığı açı kollodiyafizer açı, inklinasyon açısı olarak adlandırılır. Doğumda 160 derece, 75 yaş üstü bireylerde 125 derece olacak şekilde yaş ile azalma gösterir (8).

Erişkinlerde ortalama değeri 123 ila 137 derece arasındadır (13). Femur boyun anteversiyon açısı, diğer adıyla deklinasyon açısı femur medial ve lateral kondillerinden geçen düzlem ile femur boyun düzlemi arasında aksiyel planda bulunan açıdır. 3 ila 17 derece arasında değişebilmekle beraber yaklaşık 15 derecedir. Ülkemizde ortama değerleri kadınlarda 3 ila 4 derece daha yüksek olarak görülmektedir (14).

Femur başı merkezi ile trokanter majorun tepesi horizontal düzlemde aynı hizadadır. Bu sebeple trokanter major tepe noktası femur başı merkezinin bulunmasında önem taşır. Femur cisminin posteriorunda longitudinal olarak uzanan alan linea aspera olarak adlandırılır.

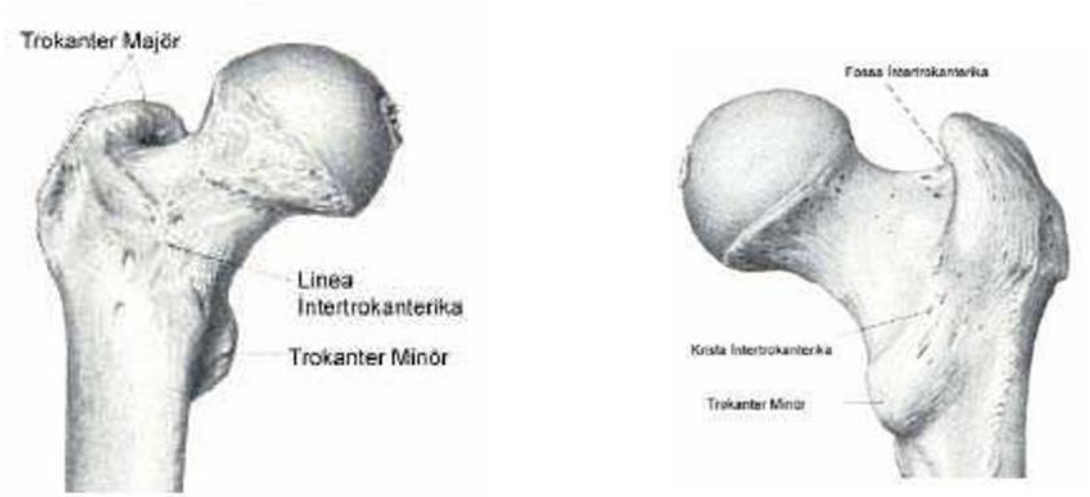

Şekil 2. Femur proksimali kemik yapısının anterior ve posterior görüntüsü (15)

Femur proksimali gerilme ve kompresyon kuvvetlerinin etkisiyle çeşitli trabekül sistemleri ile donatılmıştır. Bu trabeküler yapı Ward tarafından tanımlanmıştır. Osteoporoz olmayan normal kemikte, Ward primer tensil grup, primer kompresif grup, sekonder kompresif grup, sekonder tensil grup olmak üzere çeşitli gruplara ayırmıştır (11).

- Primer kompresif grup: femur boyun inferiordan başlayıp, başın superioruna doğru sonlanır.

- Sekonder kompresif grup: trokanter minörden başlar trokanter majore doğru uzanır.

- Primer gergi (tensil) grup: trakenterik bölgenin lateral korteksinden başlayıp yay şeklinde dönerek femur başına uzanır.

- Sekonder gergi (tensil) grup: Trokanter major infererolateral korteksten başlayıp femur boynun orta noktasında sonlanır.

Ward üçgeni, kompresif grup ile primer gergi grup arasında kalan osteopenik alandır. Femur başının altında kalan üçgene ise babcock üçgeni denir. geriartrik yaşlılarda osteoprozunda etkisiyle zayıf olan bu bölgeler daha da zayıflayacağından kırıklar için müsait hale gelir (16).

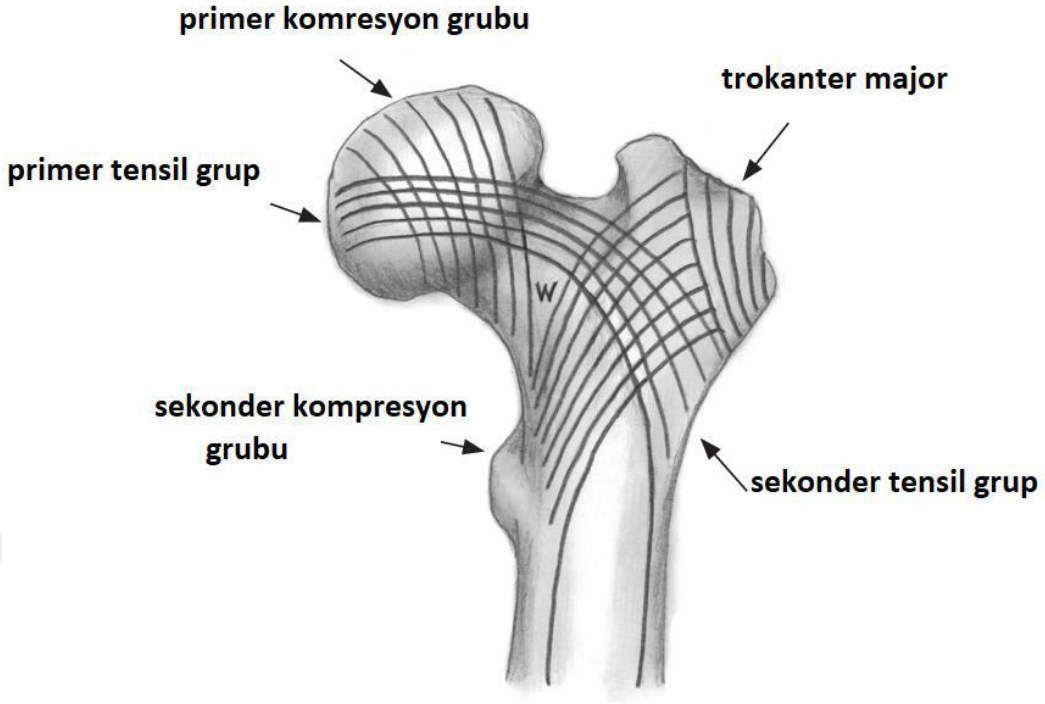

Şekil 3. Trabeküler yapı, W: Ward üçgeni (17)

Geriatrik hastalarda osteoporoz ile bu trabeküler yapının değişiklik meydana geldiği görünmüştür. Bu durum geriatrik hastalarda basit travmalarla dahi bu bölge kırıklarının sıklığı artırmaktadır. Değişim Singh ve arkadaşlarının tanımladığı indeks ile radyolojik olarak osteoporozu değerlendirmek için kullanılır.

Singh indeksi 6 dereceden oluşmaktadır. Derece 6-5 ve 4 normal kemik, 3-2 ve 1. dereceler osteoporotik kemik olarak kabul edilirler (17).

6. Derece: Primer ve sekonder kompresyon beraberinde de tensil trabeküllerinin normal görünmesi ve ward üçgeni trabeküllerle doludur.

5. Derece: Ward üçgeninde trabekül görülmemesi.

4. Derece: Sekonder kompresyon ve gergi trabeküllerin görülmemesi

3. Derece: Trokantere majöre doğru primer gergi trabeküllerin az görülmesi.

2. Derece: Primer kompresyon trabekülleri hariç diğerleri görülmemektedir.

1. Derece: Primer kompresyon trabeküllerinin dahi ileri derecede azalması

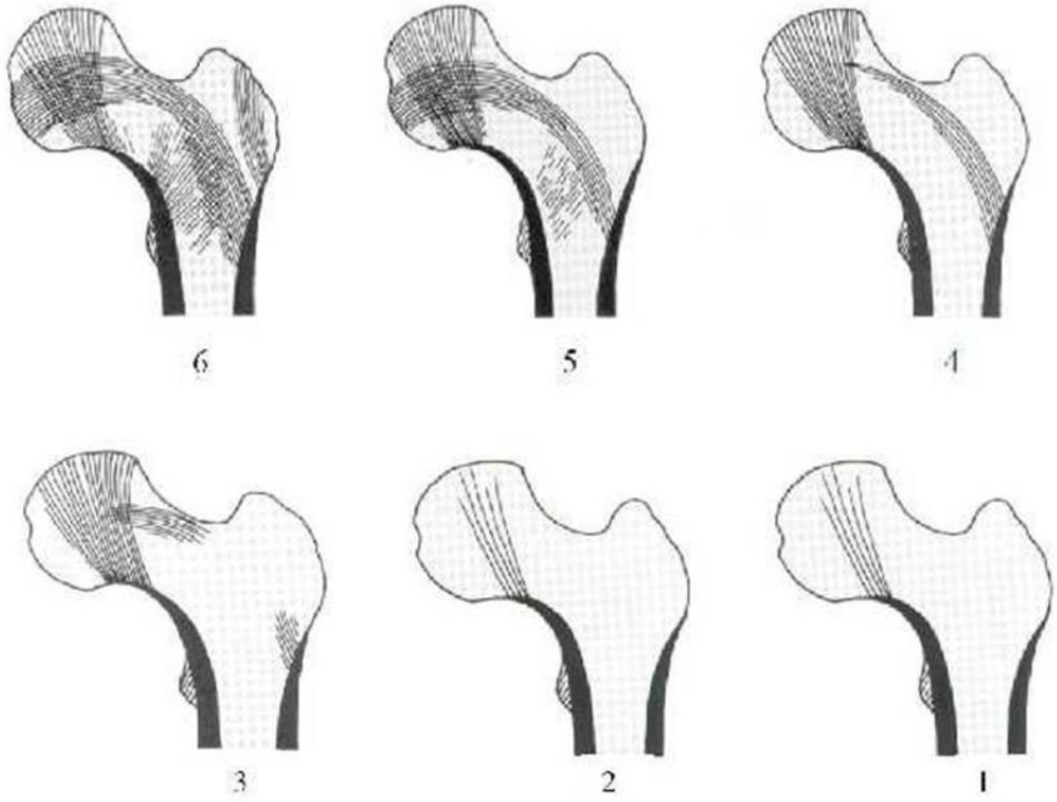

Şekil 4. Singh indeksi (18)

Femur proksimal posteroinferomedialine destek sağlayan kalkare femorale önemli anatomik yapılardan biridir. Griffin ve Harty'nin tanımladığı bu yapı trokanter minörün inferiorunda, femur posteromedialinden başlayıp trokanter majore laterale doğru devam eder. Carrey ve arkadaslarına göre İlipsoas ve gluteus maksimus kasının antagonist etkilerle oluşturduğu kuvvetler kalkarın sert yapısının oluşmasına neden olduğunu belirtmiştir. Bu bölgenin kırılması instabil kırık olarak tanımlanır ve prongnozda oldukça önemlidir (19).

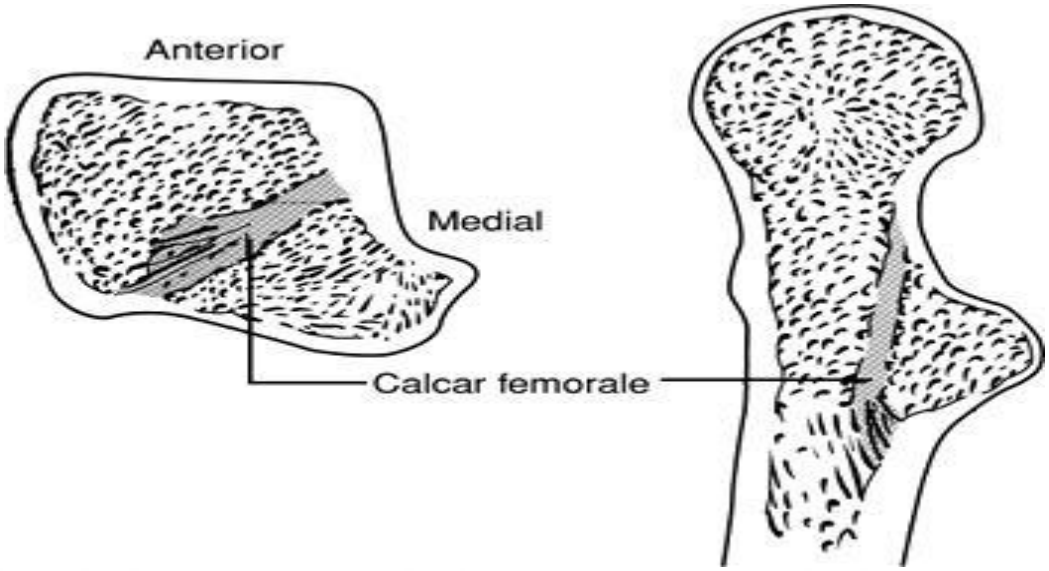

Şekil 5. Femoral kalkar (19)

2.2.2. Kalça Eklemi Ligaman Anatomisi

Kalça eklemi kapsülü proksimalde asetabulumun süperioruna yapışır. Distalde anteriorda intertrokanterik çizgiye, posteriorda ise krista intertrokanterikanın 1.5 cm proksimaline yapışır. Eklem kapsülünün bu anatomik yapısı nedeniyle femur boynunun 2/3'ü ekstrakapsülerdir.

Ligamentum ileofemorale: Sias ile intertrokanterik çizgiyi ters Y şeklinde birbirine bağlayan çok kuvvetli bir bağdır. Bu bağ ayakta dik dururken kalçayı stabilize eder ve femurun posteriora yer değiştirmesini engeller.

Ligamentum pubofemorale: Kalça ekstansiyonu ve abduksiyonunda gergindir.

Ligamentum iskiofemorale: Kalçanın posteriora doğru hareketine engel olur.

Ligamentum teres: Geniş düz bir bant halinde femur başı anterosuperiorundaki çukurdan asetabulum kenarına 2'ye ayrılarak ilerler ve transvers asetabular ligamana karışarak sonlanır. Bu bağın içinden arteria obturatoria'nın asetabular dalı geçerek femur başının beslenmesini desteklemektedir.

Transvers Asetabular Ligament: Asetabular çentiğin kenarına yapışır. Altındaki foramende kalça ekleminin damar ve sinir yapıları geçer.

Asetabuler Labrum: Asetabulum dudağına yapışıp asetabuluma derinlik sağlayan fibrokartilaj yapıdır (20, 21).

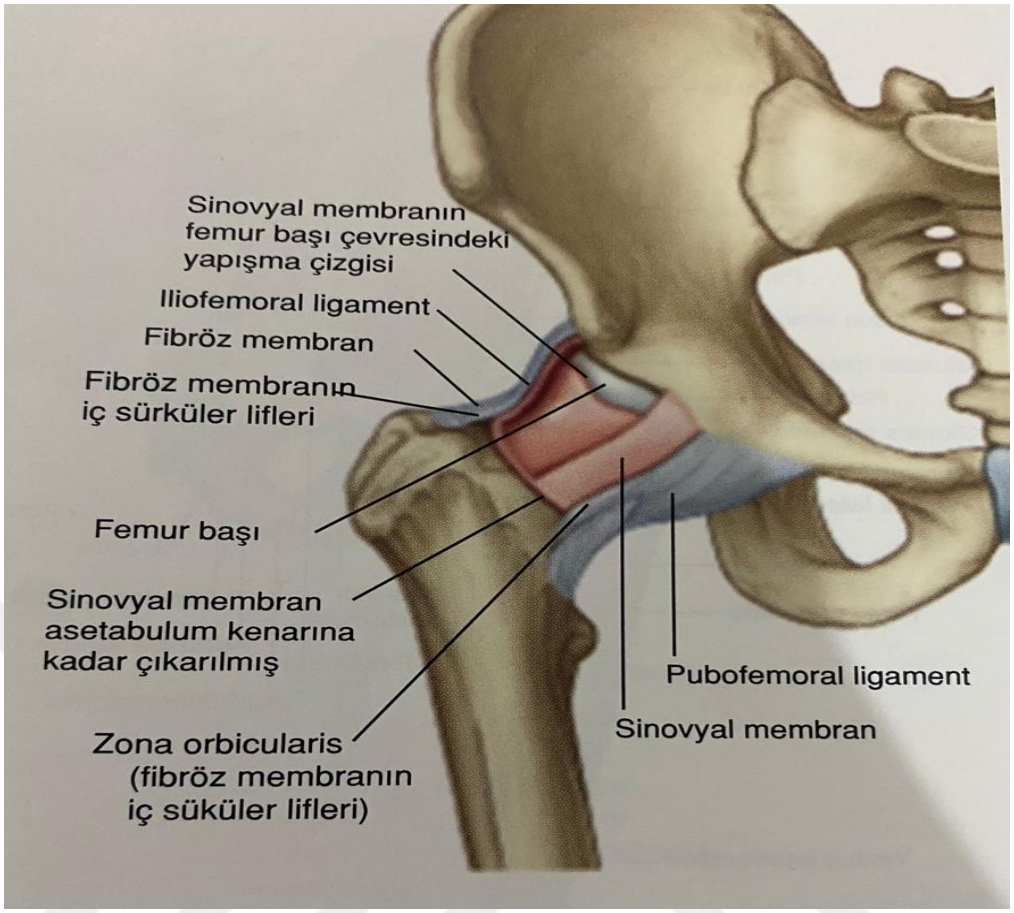

Şekil 6. Kalça ekleminin ligamanları (3)

2.2.3. Kalça Çevresi Kas Anatomisi

2.2.3.1. Gluteal bölge kasları

M. Gluteus Maksimus: İliak kanat dış kısmı, sakrum ve koksiksden başlar. Aşağı ve dışa doğru tuberositas glutealise'ya yapışır. Derin lifleri de tensor fasya lata aponevrozuna yapışır ve iliotibial traktusa katılır. Kalçanın en kuvvetli ekstansörüdür. Uyluğu ekstansiyon ve dış rotasyona getirir. İnferior gluteal sinirle uyarılır.

M. Gluteus Medius: İliak kanadın lateral yüzeyinden başlayan lifler trokantör majör dış yüzeyine yapışır. Uyluğun en kuvvetli abduksiyon kasıdır. Uyluğa abdüksiyon ve iç rotasyon yaptırır ve ön lifleri ile birlikte fleksiyona da yardım eder. Yürüme sırasında pelvisin, yere temas etmeyen ekstremite tarafına düşmesini önler. N. gluteus superior siniri tarafından innerve olur.

M. Gluteus Minimus: İliak kanadın lateral yüzeyi ile trokantör majörün anteioru arasında uzanır. Gluteus medius ile fonksiyonu benzerdir. N. gluteus

superior siniri tarafından innerve edilir. Gluteus mediusla birlikte pelvik tiltin sağlanmasında önemlidir ve her iki kas, kişi bir ayağı üzerinde yere basarken veya yürüme esnasında pelvisin lateral fleksiyonunu sağlar ve pelvisi stabilize eder.

Dış Rotatorlar: Bu 6 adet kas grubu glutesu mınımus posteriorundan seyredip trokantör majöre yapışır. İnferior gluteal sinir, sakral pleksus innerve edilirler.

1. M. Piriformis; posterior iliak çıkıntı ve iliumun lateral kısmından başlar. Sakrum stabil iken, uyluğa dış rotasyona abdüksiyona ve fleksiyona getirir (Şekil 4). Femur stabil iken, iki taraflı kasıldığında pelvisin ekstansiyonuna yardımcı olur. Tek taraflı kasıldığında pelvisin iç rotasyonuna katkıda bulunur.

2. M. Gemellus Süperior, spina iskiumdan başlar.

3. M. Gemellus İnferior; Tuber iskiumdan başlar.

4. M. Obturator İnternus, Obturator foramenden başlar. Uyluğu dış rotasyona, fleksiyona ve abdüksiyona getirir.

5. M. Quadratus Femoris, Tuber iskiumun lateral kenarından başlar. Uyluğun en kuvvetli dış rotatorudur.

6. M. Obturator Eksternus foramen obturtoriumun lateral kenarından başlar. Obturator sinirin posterior dalı ile innerve olur. Uyluğu dış rotasyona, fleksiyona ve abdüksiyona getirir. Bazı lifleri yürümede anterior adduktor kasların medial rotasyon hareketlerinin dengelenmesini sağlar (22, 23).

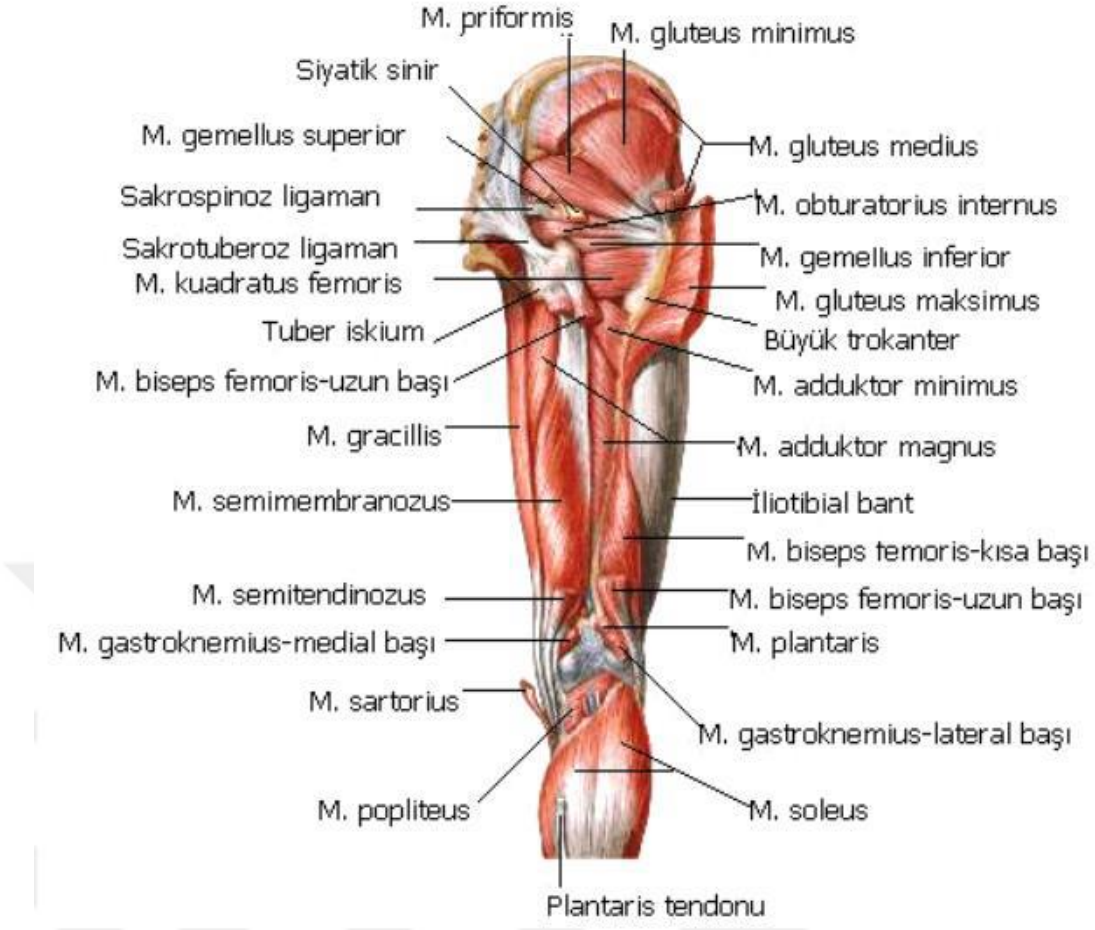

Şekil 7. Gluteal ve uyluk kaslarının posterior görünümü (24)

2.2.3.2. Uyluk ön grup kasları

M.Sartorius; İnsan vücudundaki en uzun kastır. Spina iliaka anterior superiordan başlar ve tüberositas tibiaya sonlanır. Tibianın medialinde m. gracilis ve m. semitendinosus ile birlikte kaz ayağına benzer Pes Anserinusu oluşturur. Uyluğa fleksiyonla birlikte abdüksiyon ve dış rotasyon yaptırır. Femoral sinir ile uyarılır (22, 23).

Quadriceps Femoris Kası; Bacağın en önemli ekstansör kasıdır. Uyluğun ön ve yan taraflarını dolduran geniş ve kalın bir kas olup dört kasın birleşmesinden oluşur. Bu kaslar patellar ligamenti oluşturur ve tuberositas tibiada sonlanırlar. N. femoralis tarafından uyarılır.

1. Rektus femoris: İki başlıdır, Kaput Rektum'u spina iliaka anterior inferiordan ve Kaput Fleksum'u asetabulumun üst kenarından orjin almaktadır. Uyluğa da fleksiyon yaptırır.

2. Vastus medialis: Linea intertrokanterika alt iç yarısından, Labium Mediale Linea Aspera'dan başlar.

3. Vastus lateralis: En büyük kas grubudur. Linea İntertrokanterika üst dış kısmı, trokantör majör, linea asperanın üst dış yarısından başlar.

4. Vastus intermedius: Rektus Femoris kasının derininde olup Linea İntertrokanterika 'nın distalinden başlar (22, 23).

M.Tensor Fasya Lata: Anterior iliak krestten başlar iliotibial band yapısına katılarak sonlanır. Uyluğa abdüksiyon, fleksiyon ve iç rotasyon yaptırır. İliotibial band aracılığıyla fleksiyondaki dizin ekstansiyon veya dış rotasyonunda katkı sağlar. Dik durma pozisyonuna yardımcı olur. Süperior gluteal sinir tarafından innerve edilir (22, 23).

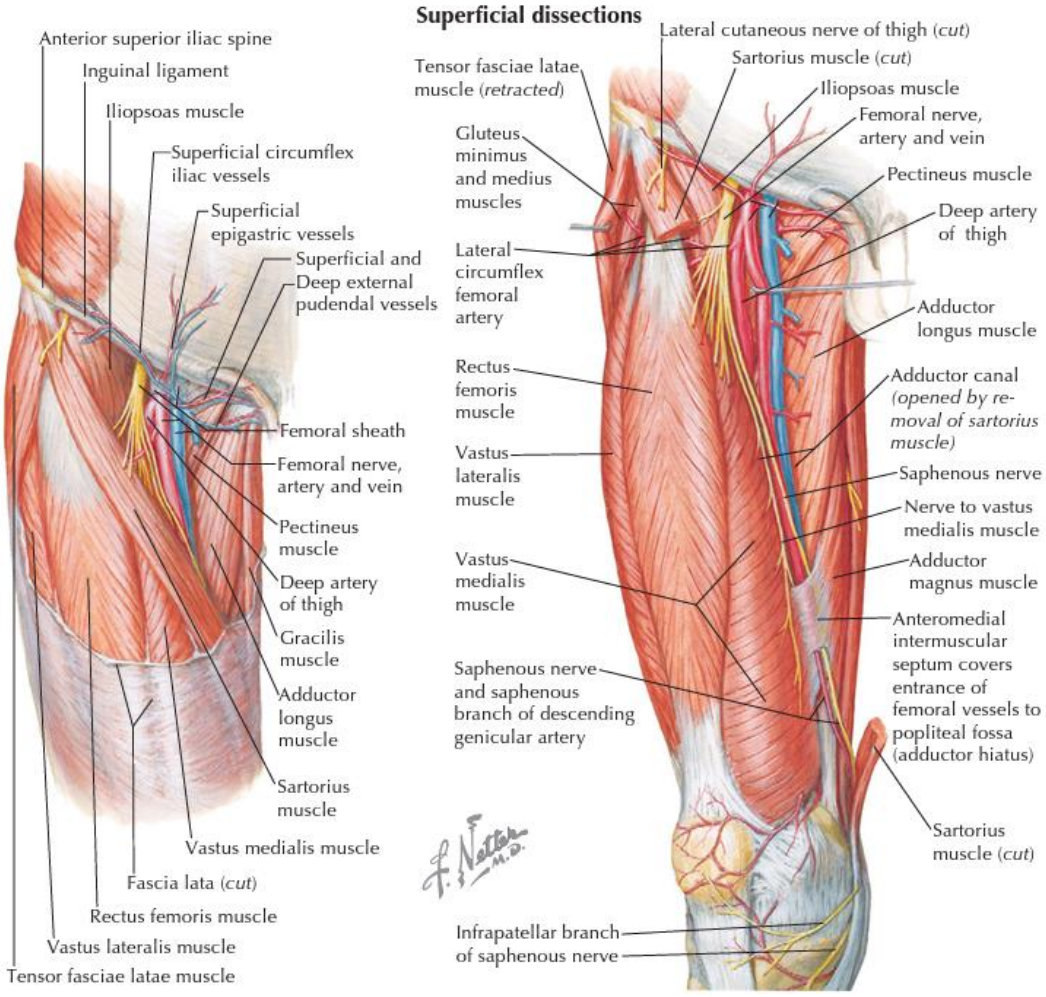

Şekil 8. Kalça ve uyluk kasları önden görünüşü (24)

2.2.3.3. Uyluk medial grup kasları

Uyluğa adduksiyon yaptıran kaslardır. Pubik koldan başlar linea aspera ve adduktör tüberkülde sonlanır. M. pectineus, n. femoralis tarafından innerve edilirken diğer tüm kaslar n. obturatorius tarafından innerve edilirler.

M.Gracilis; En yüzeysel medial kastır. Uyluğa adduksiyon ve diz fleksiyonunda ve iç rotasyonunda sorumludur

M.Pectineus; Kalça adduksiyonundan fleksiyon ve dış rotasyonundan sorumludur.

M.Adduktor Longus; En anterior adduktör kastır. Kalça adduksiyonundan sorumludur ve fleksiyon, iç rotasyona da yardımcı olur.

M.Adduktor Brevis; Kalça adduksiyonundan sorumludur.

M.Adduktor Magnus; Medial bölgenin en büyük ve en kuvvetli adduktörüdür. Anterior lifleri fleksiyona posterior lifleri ekstansiyona yardımcı olur. N.Obturatorius ve N.tibialis tarafından uyarılır (22, 23).

2.2.3.4. İliopsoas grubu kaslar

M.Psoas Majör; Lomber vertebra korpuslarının transvers çıkıntılarından başlayarak trokanter minöre yapışır. kalçayı fleksiyonundan sorumludur. Siniri; Lumbal pleksus, femoral sinir (L1-L3).

M.Psoas Minör; İnsanların sadece yaklaşık %40'ında görülür. Siniri; Lumbal pleksus, femoral sinir (L1-L3).

M.İliacus; Fossa iliacadan başlayarak trokanter minöre yapışır. Psoas majör kası ile aynı tendona sahip olmaları ve uyluğa aynı hareketleri yaptırmaları nedeni ile iliakus ve psoas tek bir kas, iliopsoas olarak adlandırılır ve uyluğun en kuvvetli fleksörüdür. Siniri; Lumbal pleksus, femoral sinir (L2-L4) (22, 23).

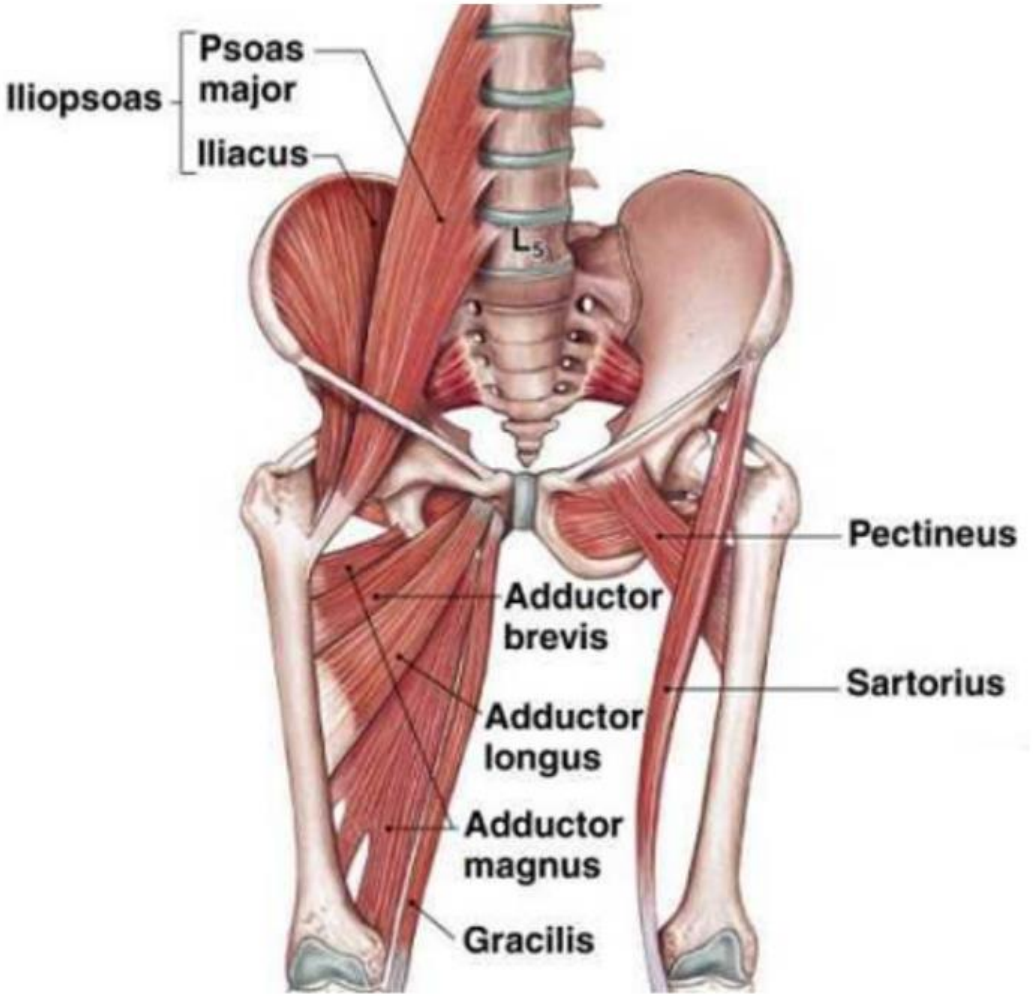

Şekil 9. Kalça medial grup kasları ve m. İliopsoas (15)

2.2.3.5. Uyluk arka grup kasları

Bu bölgeyi toplam üç kas oluşturmaktadır ve kaslara 'Hamstring Grubu' adı verilmiştir. Dizin asıl fleksörleridir ve kalçanın ekstansiyonuna yardım ederler.

M. Biseps Femoris: İki başlı bir kastır. İskial tuberkülden ve linea asperadan başlar. Dize fleksiyon ve kalça eklemine ekstansiyon yaptırır. Her ikisi de fibula başında sonlanır. Kaput longumu N. tibialis, kaput breve N. Peroneus communis tarafından innerve edilir.

M. Semitendinosus: Tuber ischiadicumdan başlar, Pes Anserinusu oluşturarak tuberositas tibiada sonlanır. İki ekleme etki eder. Dize fleksiyon ve iç rotasyon yaptırır, kalça ekstansiyonuna yardım eder. N.Tibialis tarafından innerve edilir.

M. Semimembranosus: Tuber ischiadicumdan başlar, tibia üst medaial kısmında sonlanır. İki ekleme etki eder. İskial tuberkülden başlar, proksimal tibia medialinde sonlanır. Dize fleksiyon yaptırır, kalça ekstansiyonuna yardım eder. N.Tibialis tarafından innerve olur (22, 23).

2.2.4. Kalçanın Vasküler Anatomisi

Crock'un tarafından tanımlanan femur proksimalinin vasküler anatomisi 3 ayrı kısımdan oluşmaktadır;

1. Ekstrakapsüler Arteriel Çember
2. Asendan Servikal Dallar
3. A.Ligamentum Teres arteri olmak üzere 3 ayrı kısım vardır.

1. Ekstrakapsüler arteryel çember: Posteriorda Medial Femoral Sirkumfleks Arterin, anteriora doğru Lateral Femoral Sirkumfleks arterden uzanan dallarla birleşmesi sonucu oluşur. Superior ve inferior gluteal arterler de bu çembere uzantılar vererek ekstrakapsüler halkaya katkıda bulunurlar. Assenden dallar ile anteriorda intertrokanterik çizgiden kapsüle girer ve femur başınına kadar ulaşır. Bu vasküler yapılar Retinaküler Arter olarakta adlandırılırlar ve femur boyun kırıklarında sıklıkla zedelenmektedirler.

2. Assendan servikal dallar: Asendan servikal dallar ekstrakapsüler arteryel çemberden çıkarlar ve anteriorda intertrokanterik çizgiden eklem kapsülünü delerek femur başına doğru uzanırlar. Asendan servikal dallar femur boynuna doğru birçok küçük dallar gönderir. Sinovyal katlantılar ve kapsülün fibröz uzantıları altından artiküler kıkırdağa dek uzanır. Artiküler kıkırdağın sınırında subsinovyal arteryel çember olarak tanımlanan ikinci bir çember oluşturur. Asendan servikal dallar anterior, medial, posterior, lateral olarak ana grupta incelenirler. Femur baş ve boynunun kanlanmasını sağlarlar ve bunun önemli bir kısmı lateral daldan sağlanmaktadır.

Femurun intertrokanterik ve subtrokanterik bölgesinin beslenmesini sağlayan en önemli yapı olan femoral besleyici arter, arteria profunda femorisden ayrılan nutrient vasküler yapılardır. Bu vasküler yapılar Pauwells III ve Garden III-IV tipi kırıklarda zedelenerek avasküler nekroza neden olurlar.

3. A.Ligamentum teres arteri (Foveolar arter): Obturater arterin asetabular dalı ve medial femoral sirkumfleks arterin dalıdır. Dislokasyonlarda sıklıkla yaralanır. Besleyici gücü zayıftır. Bazı olgularda bu artere rastlanmamıştır. Çocuklarda femur başı beslenmesine erişkinlerde ise femur proksimalinin beslenmesine destek sağlar (25).

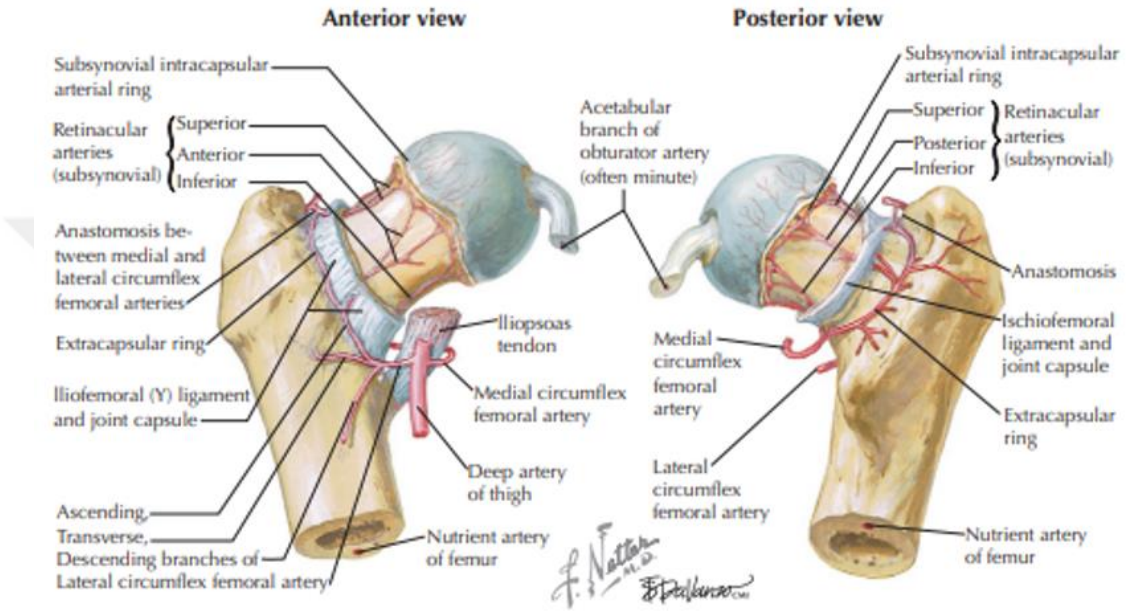

Şekil 10. Proksimal femurun vasküler anatomisi (22)

2.3. KALÇA BİYOMEKANİĞİ

Kalça ekleminin biyomekaniğinin anlaşılabilmesi, kalça fonksiyonlarının öğrenilmesi, kalça patolojileri ilgili birçok oluşumların teşhis ve tedavisinde oldukça önemlidir.

Kalça ekleminde hareketlerin gerçekleştiği, transvers, sagittal ve vertikal eksenlerin her üçünde de hareket edebilen bir eklemdir. Transvers eksende fleksiyon ve ekstansiyon, sagittal eksende abduksiyon ve adduksiyon, vertikal eksende ise internal ve eksternal rotasyon hareketlerini yapar. Bu eksenler hareket sırasında birleştirilerek kalçaya sirkümdüksiyon hareketini de sağlar (26).

Tablo 1. Kalça eklem hareket açıklığı

Fleksiyon açıklığı	135°
Ekstansiyon genişliği	10-30°
Kalça nötralde ve diz ekstansiyonda abduksiyon	40-45°
Kalça ekstansiyonunda adduksiyon genişliği	10°
İç rotasyon genişliği	35-40°
Dış rotasyon genişliği	45°
İç rotasyon genişliği (kalça ve diz 90 derece fleksiyonda)	60°
Dış rotasyon genişliği (kalça ve diz 90 derece fleksiyonda)	40°
Abduksiyon genişliği (kalça ve diz 90 derece fleksiyonda)	65-90°
Adduksiyon genişliği (kalça ve diz 90 derece fleksiyonda)	40°

Kalçanın biyomekanik özellikleri yürüyüş fazında ana 2 fonksiyonel durumda incelenmektedir.

Statik denge: Her iki ayak yere basarken, ayakta durma pozisyonunda.

Dinamik denge: Tek ayak üzerinde duruş pozisyonunda.

Abduktor kasların kuvvet yönü vertikal düzlem ile 21 derecelik açı yapmaktadır. Vücut ağırlık çizgisi ve abduktor kas kuvvetlerinin femur başı merkezinde uzaklığı arasındaki oran 3'dür. Bu da statik poziyonda abduktor kasların vücut ağırlığının 3 katı kuvvet uygulamaları gerektiğini göstermektedir (26).

Pauwels bu durumu kurallarıyla açıklamıştır;

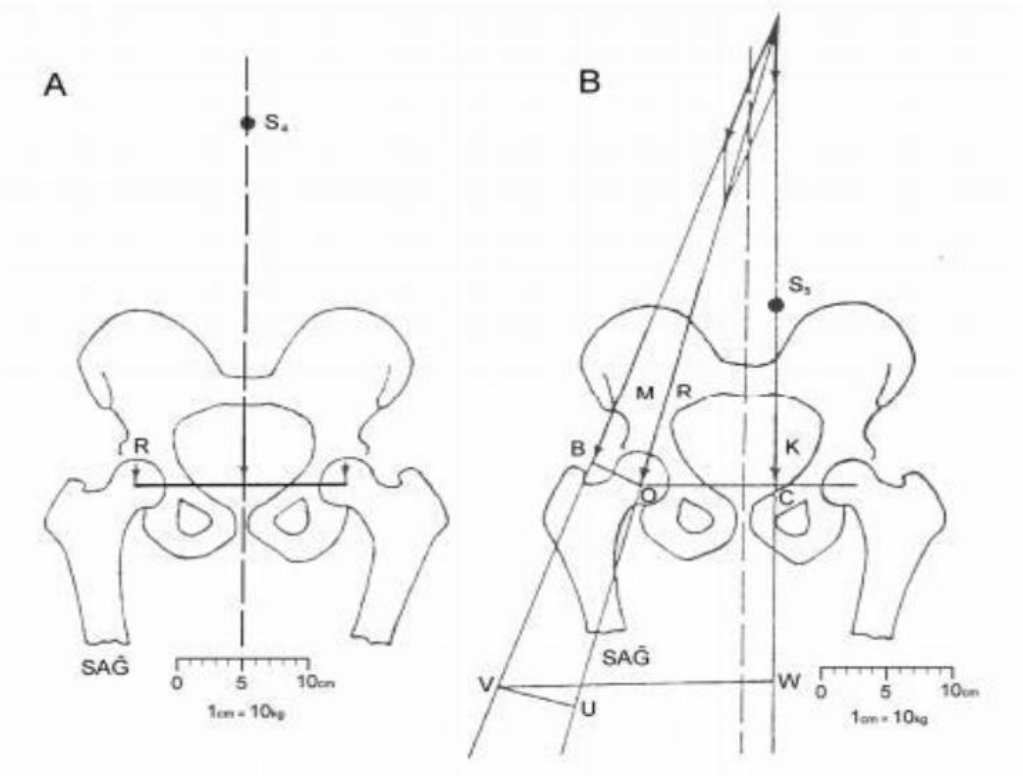

Şekil 11. A-statik denge B-dinamik denge

K: Vücut ağırlığı,

M: Abduktor kas kuvveti

R: Femur başı merkezini etkileyen bileşke kuvvet

OB: Abduktor kaldıraç kolu

OC: Vücut ağırlığı kaldıraç kolu

M x OB = K x OC

M = K x OC / OB'dir.

OC = 3 x OB olduğuna göre

M = K x 3 OB / OB ise M =3 K olur.

R = M + K olduğuna göre,

M = 3K ise R = 4 K olur (27).

Sonuç olarak, Kalça eklemi yürüme esnasında frontal (abduksiyon-adduksiyon) ve sagittal (fleksiyon-ekstansiyon) düzlemlerde dinamik kuvvetlere maruz kalmaktadır. Bu kuvvetleri ağırlık merkezinin pozisyonu, abduktor kaldıraç kolu, vücut ağırlığının miktarı etkiler.

2.4. İNTERTROKANTERİK FEMUR KIRIKLARI

Trokanter majör ve minör arasında oluşan lokalize olan kırıklardır. Daha çok geriatrik popülasyonda görülürler. Geriatrik hastalarda etyolojide basit düşme ön plandadır. Yaşla beraber osteoporozun etkisi ve azalmış reflekslerle birlikte görsel, işitsel fonksiyonların azalması basit düşme ile kalça kırıklarının görülebilmesinde önemli faktörlerdendir (28).

2.4.1. Klinik Belirti ve Bulgular

İntertrokanterik kırıklar travma şiddeti ve etiyolojiye göre hastalarda klinik görünümler farklılık gösterebilir. Deplase kırıklar, belirgin olarak semptom gösterirler. Hastalarda genellikle şiddetli ağrı duyar ve yürüyemezler. Diğer yandan non-deplase kırıklarda hastalar hafif ağrı olsa da yürüyebilecek durumdadırlar. Geriatrik hastalarda stres kırıkları unutulmamalı ve travma öyküsü olmasa bile günlük aktivitelerdeki değişimler sorgulanmalıdır (29).

Geriatrik hastalarda basit düşmeler ile de trokanterik bölge kırıklarının gelişebilmesi travma öyküsü olmadan gelişebilecek patolojik kırık tanılarının atlanılmasına sebebiyet verebilir. Bu konuda dikkatli olunmalıdır.

Hastanın yaşı, komorbid hastalıkları, ek travmalar ve kırık öncesi mobilizasyonun tayini oldukça önemlidir. Ameliyat süresinin 2 günü geçmesinin bir yıl içerisindeki mortalite oranını 2 kat arttırdığı saptanmıştır (30).

2.4.2. Fizik Muayene

Deplase kırıklarda fizik muayenede, tipik olarak etkilenen ekstremite de kısalık ve 90 dereceye varan dış rotasyon ve abduksiyon deformitesi deformitesi görülür. Trokanterik bölgesi palpasyonla hassastır. Etkilenen kalça çevresinde ekimoz ve şişlik gözlemlenir. Hastalarda nörovasküler muayene özenle yapılmalıdır ve nabazanların palpe edilememesi durumunda, radyolojik yöntemlerle dolaşımın devam ettiğinden emin olunmalıdır. Önceden nörovasküler patolojisi olup olmadığı dikkatlice sorgulanmalıdır (31).

İnternal tespit sonrası implant yetmezliği olan hastalarda erken dönemde oluşan ağrı, kısalık ve yürümede bozukluk ile bulguları görülür (32).

2.4.3. Radyolojik Görüntüleme

İntertrokanterik femur kırıklarında tanı ve tedavi planlanması için, hasta immobilize edilir edilmez standart olarak ön-arka ve yan grafiler değerlendirilmelidir. Bu görüntüler kırık lokalizasyonunu, sınıflandırmasını ve kemik kalitesini tanımada önemlidir. Ön arka grafi hafif traksiyonda, trokanter minörün en az 10 cm distaline kadar görülmesi faydalı olacaktır. Diğer kalçada kırığı ekarte etmek, osteoporoz ve hastanın normal boyun-cisim açısının tayininde radyografisi önemlidir. Parçalı kırıklarda Kırık lokalizasyonu, sınıflandırması, medial destek varlığı veya yokluğu ve kemik kalitesinin standart direk grafilerle tam olarak değerlendirilememesi halinde nadir olarak Bilgisayarlı Tomografiye ihtiyaç duyulabilir. Kırık şüphesi ve kliniği mevcutsa occült kırık olabileceği düşünülüp manyetik rezonans görüntülemeyle tanı rahatlıkla konulabilir (29, 30).

Ayrıca röntgende görünmeyen ancak kırık şüphesi yüksek olan hastalara 48-72 saat içerisinde yapılan sintigrafilerde duyarlılık orunun % 100 olduğu gösterilmiştir (33).

İnternal tespit sonrası implant yetmezliği olan hastalarda vidanın femur başından sıyrılması sonrası cut-out deformitesi ve kırığın kaynamaması gibi komplikasyonlarda direkt grafiler kullanılır (28).

2.4.4. Kırıkların Sınıflandırılması

İntertrokanterik kırıkların tedavi planlamasını ve prognozun tayini belirlemek amacı ile pek çok sınıflama yöntemleri yayınlanmıştır. İntertrokanterik kırıkları sınıflandırmada en önemli husus, stabil veya instabil kırıkları ayırt etme yeteneğidir (34).

Kırığın bir tarafında kortikal devamlılık ileri derecede bozulmuşsa kırık o tarafa doğru çökme eğilimindedir. Stabil intertrokanterik kırık, posteromedial kortikal devamlılığın korunmuştur olduğu kırıklardır. Bu devamlılık kırığın varusa ya da retroversiyona deplasmanını önler (28, 30, 34).

Stabil olmayan (instabil) intertrokanterik kırıklar ise posteromedial korteksin deplase olduğu kırıklardır. Ayrıca ters oblik kırıklar, transtrokanterik kırıklar ve subtrokanterik kırıklar da instabil kırık olarak kabul edilirler. Kırık stabilitesinin belirlenmesinde trokanter minörün deplase olduğu parçasının büyüklüğü ve deplasman miktarı çok önemlidir. Trokanter minörün deplasman miktar arttıkça posteromedialde defektte bağlı varus ve retroversiyon deformiteleri ihtimali de artmaktadır. Bu bölge en çok yük taşıyan ve postop prognozun en önemli belirleyicisidir. Bu nedenle cerrahi öncesinde kırık paterninin doğru belirlenmesi yönelik preop planlama yapılması şarttır (28, 30, 34).

İntertrokanterik kırıkların sınıflandırılmasında pek çok sistem kullanılmıştır ve zaman içinde değişmiş ve gelişmiştir. AO, Evans-Jensen, Boyd ve Griffin sınıflamaları yaygın olarak kullanılan klasifikasyon sistemleridir. Biz kendi çalışmamızda AO sınıflamasını tercih ettik (30).

2.4.1. AO Sınıflaması

Ortopedik travma birliğinin (AO) sayısal kırık sınıflamasına intertrokanterik kalça kırıkları Tip 31 A olarak numaralandırılmıştır. Kırık parça sayısı ve kırık hattının oblikliği değerlendirilerek 3 alt gruba ayrılmıştır. Çoğunlukla A1 stabil, A2.2-A2.3 ve A3.3 instabil kırıklardır (35).

A1: İki parçalı basit kırıktır. Trokanter majorün lateral korteksi sağlamdır. Trokanter majorden medial kortekse uzanan oblik bir kırık hattı vardır.

31-A1.1: İntertrokanterik hat boyunca uzanan kırık hattı vardır.

31-A1.2: Kırık hattı trokanter majörden geçer.

31-A1.3: Kırık hattı trokanter minörün inferiorundan geçer.

A2: Trokanter majorün lateral korteksi sağlamdır. Ancak medial korteksin parçalı olduğu kırıklardır.

31-A2.1: Bir ara fragman mevcuttur.

31-A2.2: Birkaç ara fragman mevcuttur.

31-A2.3: Kırık hattı Trokanter minörün 1 cm'den daha aşağısına uzanmaktadır.

A3: İnstabil kırıklardır. Kırık hattı lateral ve medial korteks boyunca uzanmaktadır. Ters oblik kırıklar da bu gruba dahil edilir.

31-A3.1: Çift korteks boyunca uzanan basit oblik kırıklardır.

31-A3.2: Çift korteks boyunca uzanan basit transvers kırıklardır.

31-A3.3: Çift korteks boyunca uzanan çok parçalı kırıklardır (35).

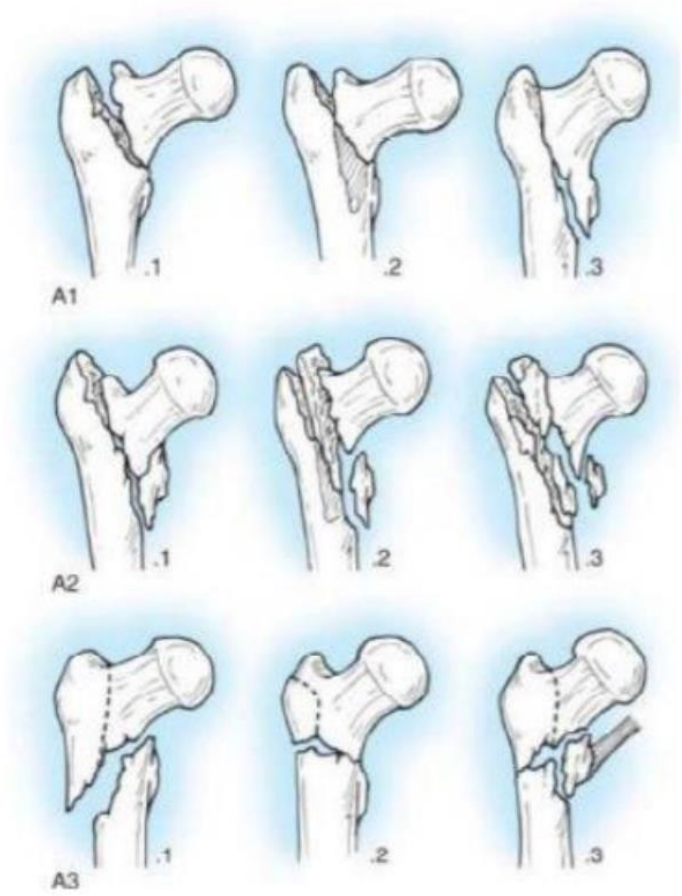

Şekil 12. İntrokanterik kırık AO sınıflaması (35)

2.4.2. Evans- Jensen Sınıflaması

- Tip 1 Deplase olmayan basit tipte ayrışmamış iki parçalı kırıklardır.
- Tip 2 Deplase iki parçalı kırıklardır. Tip 1 ve Tip 2 stabil kırıklardır.
- Tip 3 trokanter majörün ayrıştığı üç parçalı instabil kırıktır.
- Tip 4 trokanter minörün ayrıştığı üç parçalı instabil kırıktır.
- Tip 5 Posteromedialde kalkarda parçalanması olan ve posterolateral desteği olmayan instabil dört parçalı kırıktır.
- R: Ters oblik kırıklar (30)

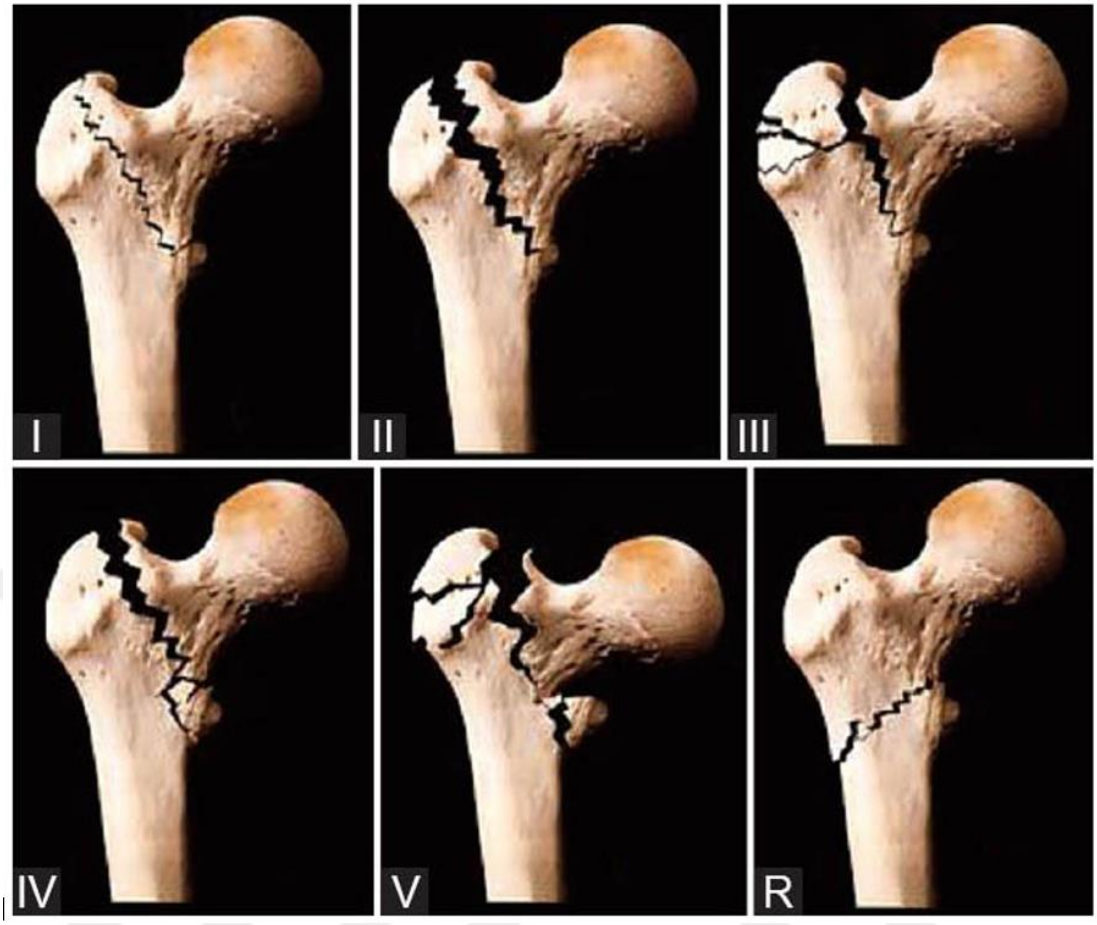

Şekil 13. Evans-Jensen sınıflaması (36)

2.4.3. Boyd- Griffin Sınıflaması

- Tip 1 Trokanterik kırıklar; trokanter çizgisi boyunca tek bir kırık hattı mevcuttur. Deplase olmamış stabil kırıklardır.

- Tip 2 Trokanterik kırıklar; ana kırık hattının trokanter çizgisi üzerinde bulunduğu ve ek kırık hatları ile beraber olan kırıklardır.

- Tip 3 Trokanterik kırıklar; trokanter minörü içine alan ve kırık hattının distal bölgeye doğru uzandığı subtrokanterik kırıklardır. Parçalı olabilir, instabildir. Kırık redüksiyonu zordur.

- Tip 4 Trokanterik kırıklar; introkanterik ve subtrokanterik bölgelerde en az iki planda kırık hattı mevcuttur. İnstabil kırıktır.

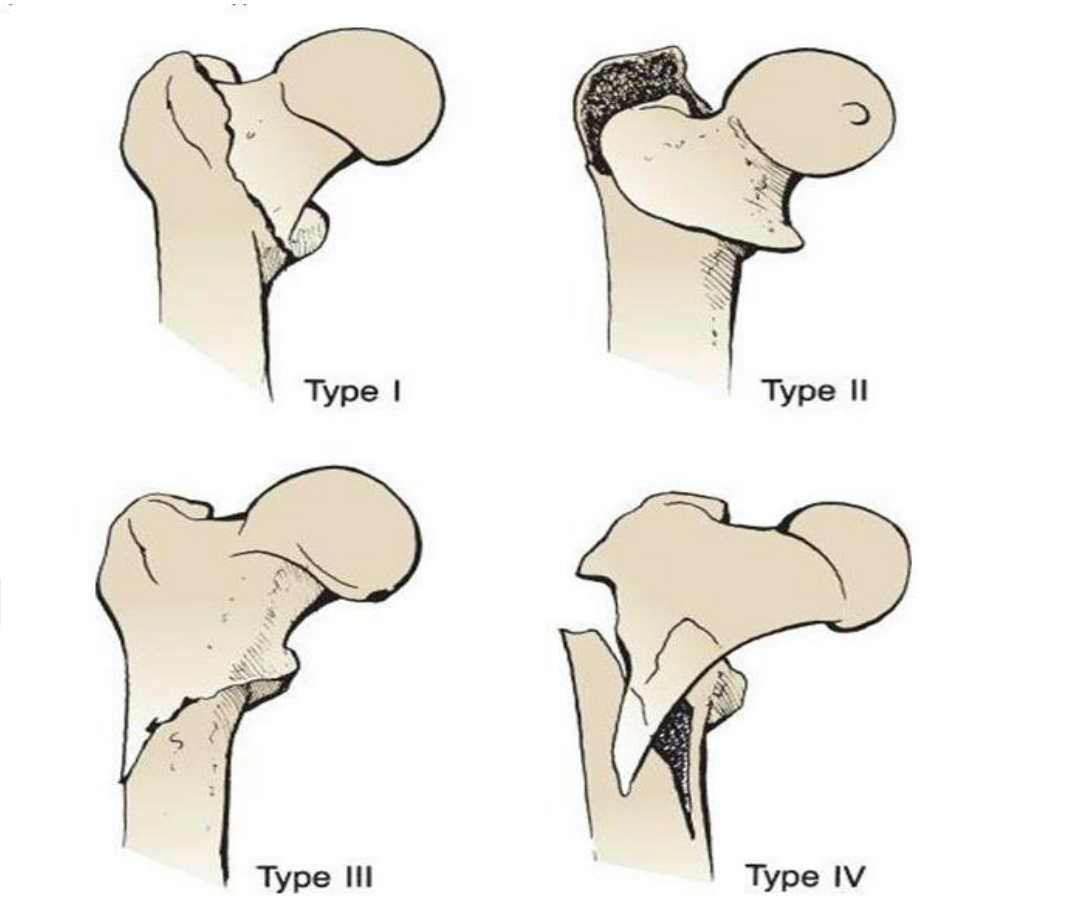

Şekil 14. Boyd- griffin sınıflaması (37)

2.5. TEDAVİ YÖNTEMLERİ

İntertrokanterik femur kırıklarında birçok farklı tedavi yöntemleri mevcuttur. Geriartrik hastalarda özellikle asıl amaç erken mobilizasyon sağlamak ve kırık öncesi kalça fonksiyonlarına en kısa sürede ulaşılmasını sağlamaktır.

2.5.1. Konservatif Tedavi

Konservatif tedavi intertrokanterik kırıkların tedavisinde günümüzde çok nadiren tercih edilmemektedir. İleri komorbiditeleri olan, kırık öncesinde immobil olan, cerrahi insizyon bölgesinde önemli derecede cilt hastalığı olan, septik tabloda olan ve cerrahi müdahaleyi red etmeleri durumunda hastalarda konservatif tedavi sırasında gelişebilecek komplikasyonlar açısından dikkatli olunmalıdır. Dekübit ülserleri, üriner enfeksiyonlar, vasküler sistem problemleri, tromboembolik olaylar gibi komplikasyonların oluşabileceği önemlidir ve detaylı bilgi anlatılmalıdır.

Radyolojik olarak tam kaynama tespit edildikten sonra hastaya tam yük verdirilmelidir. İmmobil hastalarda kırığın anatomik redüksiyonu ve doğru kaynaması önemsenmediğinden bir an önce oturur konuma getirmek en önemlisidir (38).

2.5.2. Cerrahi Tedavi

Cerrahi tedavinin zamanlaması preop planlama ve cerrahi yöntem kadar çok önemlidir. Cerrahi girişim, anestezi açısından risk yaratabilecek ek problemleri stabil hale getirildikten sonra mümkün ise ilk 24 saatte uygulanmalıdır. Preop bekleme süresinin 72 saati geçmesi halinde mortalite ve morbidite oranlarında önemli artış görülmektedir (39).

İntertrokanterik kırıklar geriartrik hastalarda en sık kalça kırığı çeşitlerindendir. İnstabil femur intertrokanterik kırıkların geriatrik osteoporotik hastalardaki "altın standart" tedavisi tartışmalıdır (40).

Sabit açılı plaklar, dinamik kalça vidaları, proksimal femoral çiviler ve kalça artroplastisi gibi birçok yöntem vardır. İnstabil intertrokanterik kırıklarda posteromedial bölgenin redüksiyonu esnasında zorluklar yaşanması ameliyat süresini uzatabilir. Bu durum tromboemboli riski, anesteziye bağlı riskler, postop süreçte cerrahi alan enfeksiyonu, derin ven trombozu, pulmoner emboli, dekübit ülserleri, uzun süreli immobilizasyona bağlı diğer komplikasyon risklerini ve mortalite riskini artırmaktadır. Ayrıca eşlik eden komorbid hastalıklar nedeniyle bu hasta grubunda revizyon cerrahisinden kaçınmak çok önemlidir (41).

Geriatrik hastalarda internal fiksasyon sonrası tatmin edici klinik sonuçlar elde edebilir. Ancak, osteoporoz ve femoral kalkar kırıkları sebebiyle tespit yetersizliği görülebilmektedir. Bu da implantın aşırı ağırlık yüklemesine, implant yetmezliği, redüksiyon kaybı, sıyrılma (cut-out) deformitesi, kaynamama gibi komplikasyonlara neden olabilir.

Geriatrik instabil intertrokanterik kırık tedavisinin amacı hastaların mümkün olan en düşük komplikasyon oranı ile ameliyat öncesi mobil duruma yeniden kavuşturulmasıdır ve bunu başarmak için acil mobilizasyona izin vermek önemlidir (41).

Trochanterik femoral kırıklar için standart tedavi internal fiksasyondur (IF). Fiksasyon başarısızlığı olduğunda cerrahi seçenekler reosteosentez veya artroplastiyi içerir. Kemik kalitesi iyi olan genç hastalarda yeniden osteosentez kullanılabilmekle birlikte, ileri derece kemik erimesi olan yaşlı hastalarda ya total kalça artroplasti ya da bir hemiartroplasti (HA) olarak tercih edilir. Düşük fonksiyonel talepleri olan ve bozulmamış bir asetabulumu olan yaşlı hastada HA bir seçenektir, oysa total kalça artroplastisi uzun yaşam süresi ve daha yüksek fonksiyonel talepleri olan genç bir hasta için en uygun alternatiftir . Başarısız bir trochanterik kırığın ardından yapılan bir protez operasyonu, Nonunion, malunion, kemik kaybı, önceki implanttan kaynaklanan delikler ve zayıflayan kemik kalitesinden dolayı oldukça güçtür (42).

2.5.3. Proksimal Femoral Çivi

Sefalomedüller çivi olup lag vidalarından superiordaki 6.5 mm rotasyonu önlemek için ve inferiordaki 11mm esas tespit için kullanılır.

Komplikasyonları:

1. Repozisyonun (Yeniden yerleştirmenin) Yetersiz Yapılması: Redüksiyonun yeterli yapılmaması, normalinden kısa boyun vidası gönderilmesi, vidanın femur boynuna uygun pozisyonda yerleştirilmemesi sonucu ortaya çıkar (43).
2. İmplant yetersizliği: İnstabil intertrokanterik kırıklarda daha çok femur proksimalinin varusa açılanması sonucu bu yetmezlik meydana gelir. Femur başına gönderilen proksimal vidanın femur başının süperior korteksini yırtması cut-out deformitesi görülür. Femur boynuna gönderilen proksimaldeki vidanın kalça eklemine doğru medialize olması sonrası eklem kıkırdağında penetre olmasına z efekti denir (43).
3. Kaynamama (Nonunion): Kırık kaynaması klinik ve radyolojik değerlendirmeler sonucunda sıklıkla 12-20 hafta arasında olmaktadır. Hastanın devam eden ağrısı, radyografik kontollerde boyun şaft açısının değişmesi, radyolusen hattın görülmesi, ilerleyen dizilim kaybı kaynamama problemini gösterir (43).

4. Yanlış Kaynama (Malunion): İnstabil intertrokanterik kırıklarda bu sorun daha çok görülür. Özellikle osteoporoz, yetersiz anatomik redüksiyon, çivinin yeterince derin yerleştirilmemesi nedenlerindendir (43).

2.5.4. Parsiyel Kalça Endoprotezleri

İlk kez Hey-Groves 1922 yılında fildişinden protezi hastanın femur başına yerleştirmiştir (44).

Smith Petersen 1923'de cam kullanmış 1925'de "selüloz", 1933'de pyrex (ateşe dayanıklı bir tür cam) kullanılmış ancak cam kırıldığı, diğerleri de reaksiyon yarattığı için terk edilmek zorunda kalmıştır. 1948'de Judet kardeşlerin akrilik femur başı protezlerini uygulamışlar ancak hızlı aşınmaları nedeniyle başarılı olamamışlardır. 1950'den sonra Moore ve Thompson intramedüller vitallium protezi tanıttı. Vitallium başlıca yüzde 60 kobalt, yüzde 20 chromium, yüzde 5 molibdenden oluşmaktadır. Austen Moore protezinde içerisinden kemik greftinin ilerletileceği ve bu sayede gevşemenin önleneceği düşünülen pencereler mevcuttur. Uzun dönemde bu pencerelerin içinde yeni kemik oluşumu ile tespitin daha sağlam olacağını düşünmüştür. Ancak bu pencerelerin gevşemeyi önlemediği aksine revizyon vakalarında zorluk oluşturduğu görülmüştür. Ayrıca Austen Moore protezinin boynu kısadır, bu da dezavantaj yaratmaktadır. Thompson'un protezinde pencere bulunmamaktadır, çimentolamaya daha uygundur. Ek olarak boyun kısmının da uzun olması nedeniyle medial korteksin yetersiz olduğu boyun kırıklarında kullanılabilir (45, 46).

İlerleyen dönemlerde poroz kaplı stemlerin, revizyon ameliyatlarında daha fazla debris bıraktıklarından güçlük yarattıkları görüldü. Yeni nesil protezlerde, farklı çaplarda anatomik femur sapı mevcuttur, çimentolu ve çimentosuz sıkı tespit sağlanabilir. Ayrıca, çimentosuz sıkı tespit için mikroporlarla kaplı femur sapları geliştirilmiştir. Bu protezlerde poroz yüzeye kemik içe büyümesi gerçekleşerek sıkı tespit sağlanabilir. Birinci nesil protezlerde sivri dörtgen köşeli saplar kullanılmış, ancak bu köşelerin çimentoyu kırdığı görülmüştür. Günümüzde yuvarlak köşeli parlak yüzlü saplar çimentolu protezlerde, poröz kaplı olanlar çimentosuz protezlerde kullanım bulmuştur (5, 47).

Kalça artroplastisi için metafizyel tutulumlu (kısa femoral stemli), diyafizyel tutulumlu (uzun femoral stemli), çimentolu, çimentosuz olmak üzere çeşitli cerrahi teknikler tanımlanmıştır.

Yapılan çalışmalarla yaşlılarda akrilik çimento kullanımının artmış kardiyopulmoner komplikasyon risk oluşturduğu gösterilmiştir. Bu nedenle son yıllarda çimentosuz artroplasti daha fazla tercih edilmektedir (40, 41).

Femoral komponentin tasarımı, kalça hemiartroplastisi başarısının önemli belirleyicisidir (48).

Kısa femoral stemli kalça hemiartroplastilerinde periprostetik kırık riski uzun femoral stemlilere göre daha azdır. Fakat geriatrik hastaların neredeyse tamamında ileri osteoporoz varlığı nedeniyle kısa femoral stemli protezlerde çimento da tercih edilmiyor ise yeterli stabilite elde edilemeyebilir (49).

Geriatrik osteoporotik instabil intertrokanterik kırıklarda subtrokanterik seviyede yeterli düzeyde tespit sağlamak için çimentosuz gövde tasarımı yeterli uzunlukta olmalı ve kapsamlı yüzey kaplaması taşımalıdır (41).

Metafizyel tutulumlu (kısa stemli) protezlere ek olarak son yıllarda gündeme gelen diyafizyel tutulumlu (uzun femoral stemli) parsiyel hemiartroplasti seçenekleri arasında yapılan çalışmalarda ortalama operasyon süresi ve tam ağırlık taşıma süresinin distal tutulumlu protezlerde anlamlı olarak daha kısa olduğu gösterilmiştir. Harris kalça skorları açısından değerlendirildiğinde ikinci yıl değerlendirmeleri benzer sonuçlar gösterirken, üçüncü ay değerlendirmesinde distal tutulumlu protezlerde daha iyi sonuçlar gösterilmiştir. Parker ve Palmer hareketlilik skorlarının iki yıllık değerlendirmesinde diyafizyel tutulumlu protezlerde daha iyi sonuçlar elde edilmiştir.

Ayrıca protez çıkığı, kortikal poroz ve çökme sıklığının metafizyel tutulumlu (kısa stemli) protezlere daha yüksek olduğu gösterilmiştir (50).

Distal olarak sabitlenmiş femoral stem, yükün kalçadan gelen yükün çoğunu doğrudan femur diyafizine aktarır. Bu nedenle trokanter fragmanları üzerinde daha az strese neden olur. Bu durum da trokanterik fragmanların kaynamalarına olumlu katkı sağlamaktadır (51).



Şekil 15. Diyafizyel tutulumlu Tip-med moduler protez ve metafizyel tutulumlu Tip-med TCK protez



Şekil 16. Diyafizyel tutulumlu Tip-med mono-block protez ve metafizyel tutulumlu Tip-med TCK protez 2

2.6. KALÇA HEMİARTROPLASTİSİ CERRAHİ TEKNİK

Kalça artroplastisi için birçok cerrahi teknik tanımlanmıştır. Kliniğimizde internal tespit yetersizliği sonrası artroplasti yapılan hastalarımızda posterior insizyon Moore &Southern yaklaşımını tercih ettik.

Hasta sağlam taraf üzerine lateral dekübit pozisyonda yatırılır. Spina iliaka posterior superiorun 10 cm distal ve lateralinden başlayan insizyon Trokanter majörün posterior yüzünden femur cismi boyunca kırığın şekline göre uygun

approach sağlanacak şekilde 10-14 cm kesi uzatılır. Gluteus maksimus lifleri künt diseke edilerek kaldırılır. Kalça iç rotasyonda dış rotatorler gergin hale getirilerek asılır. Dış rotatorlerin kaldırılmasıyla siyatik sinir posteriora atılır korunmuş olur ve eklem kapsülü açığa konmuş olur. İntertrokanterik femur kırıklarında parsiyel endoprotez uygulamalarında distal görüş gerekliliği daha fazla oluşabilir. Bu durumlarda quadriceps femoris liflerinin üst yarısı kesilebilir. Quadriceps femorisin iyi kanlanan bir kas olması nedeniyle bu kesi hemostazın kolay sağlanabilmesi için sonlanmasından yaklaşık 1 cm önce kesilmelidir. Uygun görüşün sağlanmasını takiben kapsül T şeklinde, daha sonra onarılmak üzere açılarak kalça eklemine ulaşım sağlanır. Diz 90 derece fleksiyonda iken, uyluk fleksiyon ve iç rotasyona alınarak femur başı ve boynu çıkarılır (46).

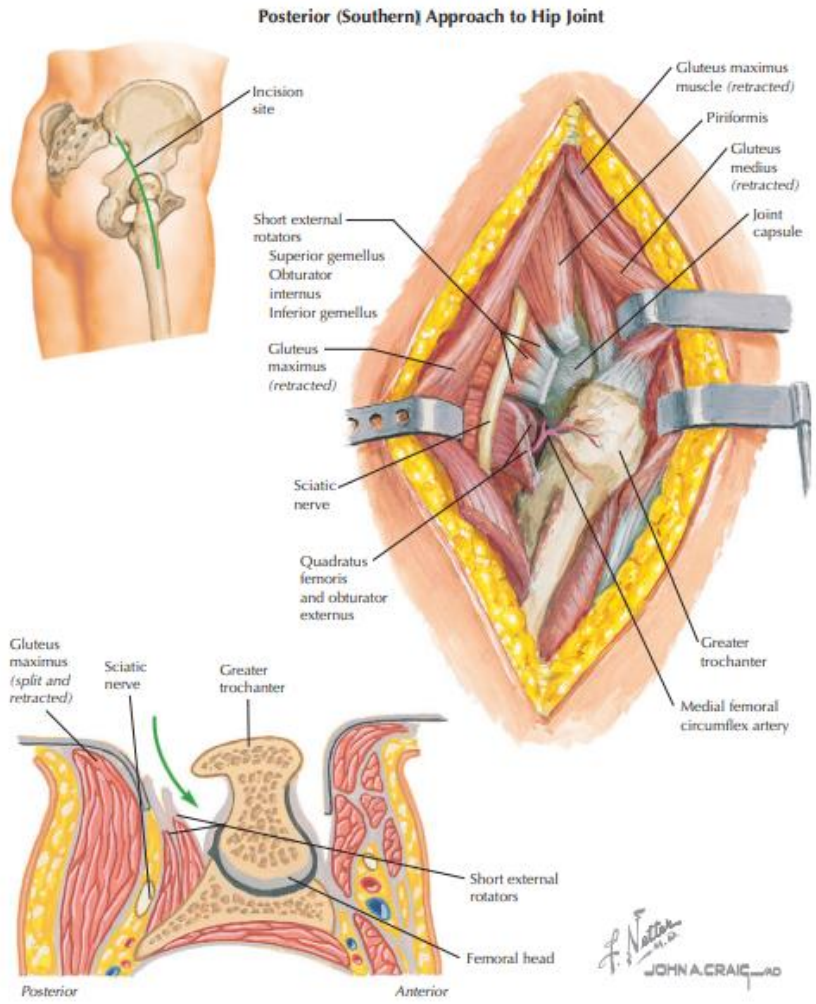

Şekil 17. Posterior insizyon Moore &Southern yaklaşımı (24)

2.7. AMELİYAT ÖNCESİ VE SONRASI UYGULAMALAR

Kliniğimizde yatan her hastaya preoperatif hazırlık sürecinde rutin biyokimya, koagülasyon, hemogram, akciğer grafisi ve EKG yapılır. Profilaktik olarak 1 doz düşük ağırlıklı heparin (5000 IU veya 0,4 ml) cilt altı uygulanır. Düşük molekül ağırlıklı heparine postop günde 1 doz olmak üzere 10 gün devam edilir. Hastanın immobilizaysonu süresince havalı yatak kullanımına baslanır ve dekübit oluşmaması için sık yatak içi pozisyon sağlanılır. Damar yolu açılır, sıvı replasmanı yapılır ve hastanın ek dahili problemleri ilgili bölümlere konsulte edilir. Hasta cerrahi hazırlık süreci en kısa zamanda tamamlanarak operasyona hazırlanır. Operasyon için geçen ek sürenin ileri dönemde morbidite artışlarına neden olduğu unutulmamalıdır. Ameliyattan yarım saat önce 1. kuşak Sefalosporin 1 g İV uygulanır. Uzun süren cerrahi işlemlerde 2. saatte 1 gr ek doz sefalosporin uygulanır. Ameliyat sonrası hastalara uygun analjezik tedavi uygulanır, aldığı çıkardığı sıvı takibi ve sıkı vital takip uygulanır. Ayrıca hematokrit ve rutin biyokimya kontrolleri sağlanır. Ameliyat sonrası her iki bacak arasına yastık yerleştirilerek adduksiyonu ve opere edilmiş olan bacağın yan tarafına yastık yerleştirilerek dış rotasyonu engellenir. Dren takibi ve kanama kontrolü yapılır. Ameliyattan sonraki gün mobilizasyona başlanır. Hasta ve yakınlarına yara bakımı, yatak içerisinde rehabilitasyonu ve hastanın mobilizasyonu eğitimi verildikten sonra hastaların genel durumu elverince taburculukları yapılır. Hastaların taburculuklarında düşük molekül ağırlıklı heparin 0,4 ml 1x1 10 gün, uygun analjezik ve proton pompa inhibitörü reçete edilir. Hastalar taburculuktan 2 hafta sonra kontrole çağırılarak yara yerleri değerlendirilir ve dikişleri alınır; kontrol grafileri değerlendirilir.

2.8. KOMPLİKASYONLAR

2.8.1. Mortalite

Roche ve Wenn 2005 yılında 2448 kalça kırığı üzerinde yaptıkları mortalite çalışmasında ilk 1 ayda %9.6, ilk 1 yılda %33 olarak mortaliteyi belirlediler. Postop en sık komplikasyon %9 ile akciğer enfeksiyonları, %5 ile kalp krizi idi. Kalp krizi geçiren hastaların %65'i ilk 1 ay içinde, kalanların %92'si ilk 1 yıl içinde ölmüştü. Akciğer enfeksiyonu olanların ise %43'ü ilk 1 ayda ölmüştü. Yapılan bu ilk bir ayda

yaşamını kaybeden hastaların çoğunda 3 den fazla komorbiditesi olanlar, solunum problemi olanlar ve kanserli hastalar olduğunu bildirmişlerdir (52).

Calder ve arkadaşları, 1996 yılında yaptıkları ileriye dönük randomize çalışmalarında ilk 1 yıllık ölüm oranını %30 olarak belirlemişlerdir (53).

Haidukewych ve arkadaşları 205 hastalık çalışmalarında %0.47 oranında ameliyat esnasında ölüm görmüşlerdi (54).

Postmortem incelemede perop mortalite nedenlerinin pulmoner emboli ve yağ embolisi olarak belirlenmiştir. Gene Jalovaara ve Virkkunen parsiyel kalça protezi yapılan 185 hastada 3 aylık mortaliteyi %12, 1 yıllık mortaliteyi %19, 18 aylık mortaliteyi ise %21 olarak belirlemişlerdi (55).

2004'te Jaakko Sipila'nın yaptığı çalışmada ilk dört ayda internal fiksasyon için revizyon oranını %13 bulmuş, bu hastaların yarısında kırık hattındaki deplasman sebep olmuştur. Bu çalışmada hemiartroplasti revizyon oranı %6 bulunmuş, derin enfeksiyon, hematom, çıkık, implant zemininde kırık revizyon nedenleridir. İnternal tespit yapılan hastalarda reoperasyon oranının yüksek olduğu çalışmalarla gösterilmiştir. Ayrıca bu çalışmada revizyon ameliyatlarının mortaliteden ziyade morbiditeyi arttırdığını bildirmiş (56).

2.8.2. Yağ Embolisi

Yağ embolisi, travmadan sonra yırtılan venlerden dolaşıma giren yağ damlacıkları ile meydana gelir (57). Protez uygulamalarında stemin uygulanması esnasında medulladaki basıncın artması dolaşıma katılan yağ miktarını yükseltip emboli riskinde artış görülebilir. Femurun medüller içeriğinin korteksden bir pencere açılıp dekomprese edilmesi ile medüller basınç azaltılabilir (46, 58). Yağ embolisi uzun kemik kırıkları olan hastaların %90'ının dolaşımında gösterilebilir ancak %1-2 hastada semptomatik hale gelmektedir. Travma sonrası 48-72 saatte pulmoner, nörolojik semptomların ve ciltte peteşiyel bulguların oluşması yağ embolisini düşündürmelidir. Spesifik tedavisi olmamakla birlikte prognozu iyidir ve çoğunlukla destek tedavisi yeterlidir. Perop gelişen masif yağ embolisi ölümcül olabilmektedir (59).

2.8.3. Enfeksiyon

Cilt insizyondan yarım saat önce birinci kuşak sefalosporin profilaksisi majör enfeksiyonları %5'ten %1'e, minör enfeksiyonları ise %11'den %4'e düşürmektedir. Ameliyat süresi uzarsa 4. Saat tekrar uygulanır (60).

Yapılan çalışmalarda 48 saatten sonra antibiyotik kullanımının ek fayda sağlamadığı gösterilmiştir. Eğer enfeksiyon yüzeysel antibiyotik tedavisi uygulanır, gerekirse lokal debridman yapılıp yara takip edilir. Erken derin enfeksiyon (ilk 1-2 hafta içinde) durumunda masif debridman ve uzun dönem etkene yönelik intravenöz antibiyoterapi gereklidir. Hastanın klinik ve laboratuar bulguları septik artriti gösteriyorsa eklem ponksiyonu yapılır. Bu tedaviye yanıt alınmazsa protez çıkartılarak antibiyoterapiye devam edilmeli ve tek ya da iki aşamalı olarak tedavi gerçekleştirilmelidir.

2.8.4. Derin Ven Trombozu (DVT), Pulmoner Emboli

Pulmoner emboli cerrahi sonrası mortalitenin %50'sinden sorumludur (46).

Warfarin, Dekstran, aspirin, heparin ve düşük molekül ağırlıklı heparin profilaksisinde kullanılan ajanlardır (61).

Medikal tedaviye ek olarak antiembolik çorapların, erken hareket ve ekstremite elevasyonu tromboz riskini azaltır (62).

2.8.5. Dislokasyon-Çıkık

İlk 5 yılda luksasyon oranı %0.9 ile %2.1 arasındadır (63).

Komponentlerin yerleşimi, pozisyonu, uygun ölçüleri abduktör kolun oluşturduğu kuvvet gibi pek çok etken stabiliteyi etkilemektedir Protez başının büyük olması asetabuluma tam oturmaması sebebiyle, küçük olması ise vakum etkisinin yetersiz oluşu, femoral stemin uygun anteversiyon açısının sağlanamaması, boynun kısa oluşu, enfeksiyon sonrası oluşan püyün ittirici kuvveti ve benzeri sebeplerle dislokasyon riski oluşmaktadır. Çıkık teşhis edildikten sonra önce kapalı, olmuyor ise açık yöntemle redüksiyon yapılır. Teknik yanlış var ise gereğinde total kalça protezine geçmek gerekebilir (46).

2.8.6. Femur Kırığı

Protezin femoral stemi medullaya yerleştirilmesi sırasında veya kalçanın redüksiyon manevrası sırasında zorlama sonucu femur kırığı oluşabilir. Preop oluşan kırıklar genelde nondeplasedir ancak femoral stemde gevşemeye sebep olabilecekleri unutulmamalıdır (64).

Mallory, Krause ve Volen ameliyat esnasında meydana gelen femur kırıklarını sınıflandırmışlardır.

Tip 1: Trokanter minör ve kalkar bölgesini içerir. Serklaj ile tedavi önerilir.

Tip 2: Trokanter minör aşan kırık hattı protez sapının 4 cm proksimaline kadar gelir. Tedavisinde serklaj çoğunlukla yeterli olmaktadır.

Tip 3: Protezin 4 cm proksimalinden başlar ve sapın distaline doğru uzanır. Plak veya uzun protez gerekir (65).

2.8.7. Gevşeme

Klinik olarak semptom vermese bile radyolojik olarak femoral stem ile femur korteksi arasında Gruen'in belirttiği bölgelerin en az iki tanesinde iki mm den fazla radyolusen alanın olması femoral stemde gevşeme olduğunu gösterir. Eskiden var olmayan keskin bir ağrı mevcuttur, ağrı istirahat ile azalıp aktivite ile artış gösterir (46, 66).

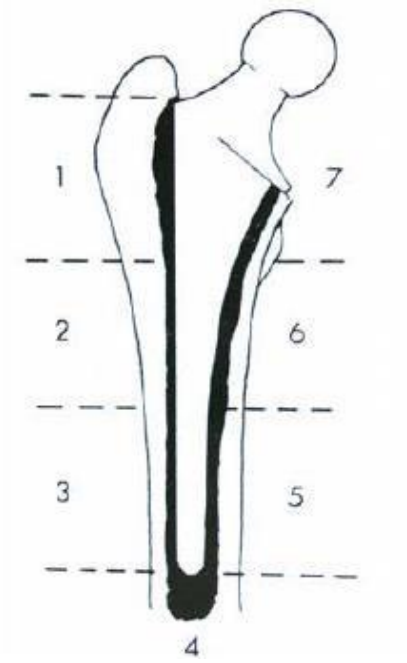

Şekil 18. Gruen'n 7 bölgesi (67)

2.8.8. Heterotopik Kalsifikasyon

Postop genellikle üçüncü ayda görülmeye başlar ve insidansı %13 oranında izlenir. Hastaların %6'sında semptomatik olup abduktor bölgede ve İliopsoasda kasında görülür. Heterotopik ossifikasyon özellikle uyluk fleksor yüzde semptomatiktir. Hastada ağrı ve fonksiyonel kısıtlılık yapıyorsa tam olgunlaşması beklenilip eksize edilir. Tekrarlama ihtimali yüksektir. Ayrıca operasyon travmatik olursa ve tam olgunlaşmadan yapılan eksizyonun tekrarlama olasılığı daha da yüksektir (54).

Risk faktörleri erkek cinsiyet, aile hikayesi pozitifliği, ankilozan spondilit olmasıdır. İlk cerrahide heterotropik ossifikasyon olan hastalarda ikinci cerrahi de büyük ihtimal görülecektir ve bu olgularda profilaksi yapılabilir. Profilaksi de düşük doz radyasyon yada indometazin önerilir. Günde 75 mg indometazin 6 hafta boyunca kullanılmalıdır (46).

3. MATERYAL ve METOD

Çalışmamız Sağlık Bilimler Üniversitesi Klinik Araştırmalar Etik Kurulunun 02.10.2020 tarihli onayı alındıktan sonra geriye dönük olarak gerçekleştirildi. Sağlık Bilimleri Üniversitesi Adana Şehir Eğitim ve Araştırma Hastanesi Ortopedi ve Travmatoloji Kliniğinde, 01.01.2017 -15.08 2020 tarihleri arasında, 65 yaş ve üzeri, basit düşme sonucu, instabil intertrokanterik kırık nedeniyle proksimal femoral çivi yapılıp yetmezliğe giden hastalarda diyafizyel tutulumlu (distal tutulumlu, uzun femoral stemli) ve metafizyel tutulumlu (kısa stemli) hemiartroplasti uygulanmış, düzenli poliklinik takipleri yapılabilmiş 107 hasta çalışmaya dahil edildi. 65 yaş altı, patolojik kırıklı hastalar (örneğin, birincil veya metastatik kanser), asetabular aşınma, çoklu travma ve ek organ yaralanması olan hastalar çalışmamıza dahil edilmedi.

Çalışmamıza dahil olan 107 hastanın son durum muayeneleri ve grafileri tekrarlandı. Hastaların yaş, cinsiyet, vücut kitle endeksi, komorbid hastalıklar, AO kırık sınıflaması, ASA skorları, uygulanan anestezi tipi, perop kan tranfüzyonu, preop veya postop komplikasyonlar, Singh indeksi, Harris Kalça skoru (preop ve postop 3, 12, 24 ay), Palmer ve Parker skorları (preop ve postop 24 ay), bacak uzunluk farkı(iki uzuv arasında 2 cm fazla fark anlamlı kabul edildi), mortalite oranları, kırık oluşumdan ameliyata kadar geçen süre, ameliyat sonrası tam ağırlıkla yürüme süresi, hastanede toplam yatış süresi kaydedilerek değerlendirildi.

Hastaların preop ve postop dönemde ön arka pelvis grafileri, tüm femuru görecek şekilde iki yönlü grafileri çekilmiştir. Kırık konfigürasyonunun tam olarak ortaya konulması amacıyla bazı hastalarda bilgisayarlı tomografi ile de değerlendirilmiştir. Radyolojik değerlendirmelerle femoral stres kalkanı, trokanter major ve posteromedial desteğin devamlılığı, AO sınıflamasına göre kırık paterni sınıflandırılmaya çalışılmıştır.

Metafizyel tutulumlu (kısa stemli) hemiartroplasti uygulanmış hastalar grup 1 diyafizyel tutulumlu (distal tutulumlu, uzun femoral stemli) hemiartroplasti uygulanmış olanlar grup 2 olarak iki gruba ayrıldı. Veriler hasta dosyalarından elde edildi. Klinik ve demografik özellikler (yaş, cinsiyet, vücut kitle indeksi [VKI], ASA skorlamaları, anestezi tipi, mortalite oranları, eşlik eden hastalıklar ve perioperatif veya postoperatif komplikasyonlar kaydedildi. Singh indeksi (68), AO/OTA

sınıflandırması (69), Harris kalça skoru (67) ve Parker ve Palmer'ın hareketlilik puanı (70) kullanılarak her iki grubun sonuçları karşılaştırıldı.

Çalışmaya dahil edilen tüm hastalara lateral dekübit pozisyonda posterolateral girişim, Moore insizyon ile aynı cerrahi ekip tarafından yaklaşım sağlandı (71).

Metafizyel tutulumlu grup-1 de poroz kaplı, konik kısa gövde (Tip-med TCK protezi) ve diafizyel tutulumlu grup-2 de yivli, konik uzun saplı stem (Tip-med diafizyel stem (monoblock-moduler) protez) kullanıldı.

3.1. İstatistiksel Değerlendirme

Tüm hastaların ameliyattan bir gün sonra mobilize olmaları teşvik edildi. Hastaların tolere edebilecekleri ölçüde yük vermelerine izin verildi. Tam yük verme zamanları dökümante edildi. Veriler SPSS (Statistical Package for the Social Sciences) 23.0 paket programı kullanılarak analiz edildi. Kategorik ölçümler sayı ve yüzde olarak, sürekli ölçümler ortalama ve standart sapma (gerekli yerlerde ortanca ve minimum-maksimum) olarak özetlendi. Kategorik parametrelerin karşılaştırılmalarında Ki-kare ve Fisher exact keskinlik tanı testlerine başvuruldu. Değişkenlerin normal dağılıma uygunluğu Shapiro-Wilk Testleri kullanılarak incelendi. Normal dağılım gösteren parametrelerde ikili gruplarda bağımsız student testi, normal dağılım göstermeyen parametrelerde ise Mann Whitney U testi analizleri yapıldı. Preop Harris Kalça Skoru ile 3,12, 24 Ay Harris Skorları arasındaki, Palmer hareketlilik skorunun preoperatif ve 24. Ay bulguları arasındaki farklılıkların incelenmesinde Paired sample testine başvuruldu. Tüm testlerde istatistiksel önemlilik düzeyi 0,05 olarak alındı.

3.2. HARİS KALÇA SKORU (HKS) ve HARRİS SKORLARINA GÖRE KALÇA FONKSİYONLARININ DEĞERLENDİRİLMESİ

HARRİS KALÇA SKORU

I. AĞRI (44 puan)

a) Yok veya göz ardı edilebilir (44)

b) Hafif, arada sırada, aktiviteleri etkilemiyor (40)

c) Normal aktivitelerden etkilenmeyen hafif ağrı, ya da arada sırada alışılmadık aktivitelerde orta dereceli ağrı var, hafif ağrı kesici alınabilir (30)

d) Kendini hissettiren ama dayanılabilir orta dereceli ağrı. İşte veya normal aktivitelerde bazı kısıtlılıklar var. Arada sırada aspirinden daha güçlü ağrı kesici alınabilir. (20)

e) Belirgin ağrı, aktivitelerde ciddi kısıtlılık var (10)

f) Tamamen özürlü, topallayan, yatakta ağrılı, yatalak (0)

II. İŞLEV (47 puan)

A. Yürüme

1. Topallama (33)

a) Yok (11)

b) Hafif (8)

c) Orta (5)

d) Çok (0)

2. Destek

a) Yok (11)

b) Uzun yürüyüşler için baston (7)

c) Çoğu zaman baston (5)

d) Tek koltuk değneği (3)

e) İki koltuk değneği (0)

f) Yürümek imkânsız (0) (Sebebi belirtin)

3. Yürüme mesafesi

a) Limitsiz (11)

b) 1200 metre (20 dakika)(8)

c) 600 metre (10 dakika)(5)

d) Sadece ev içinde (2)

e) Yatalak veya sandalyeye bağımlı (0)

B. Aktiviteler (14 puan)

1. Merdiven

a) Genellikle tırabzan kullanmadan (4)

b) Genellikle tırabzan kullanarak (2)

c) Her hangi bir şekilde (1)

d) Merdiven çıkmak imkânsız (0)

2. Ayakkabı ve Çorap

a) Kolay

b) Zor

c) İmkânsız

3. Oturma

a) Herhangi bir sandalyede 1 saat problemsiz oturabilme (5)

b) Yüksek bir sandalyede yarım saat oturabilme (3)

c) Herhangi bir sandalyede rahat oturamama (0)

4. Otobüs, dolmuşa binebilme (1)

III. HASTALARDAN ALINAN VERİLERLE DEFORMİTE DERECELERİ

a) 30° az sabit fleksiyon kontraktürü

b) 10° az sabit abduksiyon

c) 10° az ekstansiyonda sabit internal rotasyon

d) 3,2 cm den az bacak boyu eşitsizliği

IV. EKLEM HAREKET AÇIKLIĞI

A. Fleksiyon

a) 0-45° X 10

b) 45°-90° X 0.6

c) 90°-110° X 0.3

B. Abduksiyon

a) 0-15° X 0.4

b) 15°-20° X 0.3

c) 20° üstünde X 0

C. Ekstansiyonda dış rotasyon

a) 0-15° X0.4

b) 15° üstünde X 0

D. Ekstansiyonda iç rotasyon

a) Herhangi bir açı X 0 E. Adduksiyon

a) 0-15° X0.2

Hareket açıklığı toplam puanını hesaplamak için, eklem hareket açıklığı değerlerinin toplamı 0.05 ile çarpılır. Buna göre trendelenburg testi pozitif, düz veya nötraldir.

Harris Skorlarına Göre Kalça Fonksiyonlarının Değerlendirilmesi

PUAN	SONUÇ
0 – 40	Kötü
41 – 60	Orta
61 – 70	İyi
71 – 85	Çok iyi
86 – 100	Mükemmel

3.3. ASA (AMERİCAN SOCİETY OF ANESTHESİOLOGİST) RİSK GRUPLARI

ASA 1: Normal bir sistemik bozukluğa neden olmayan cerrahi patoloji dışında bir hastalık ve sistemik sorunu olmayan sağlıklı bir kişi

ASA 2: Cerrahi girişim gerektiren nedene veya başka bir hastalığa bağlı hafif bir sistemik bozukluğu olan kişİ

ASA 3: Aktivitesini sınırlayan, ancak güçsüz bırakmayan hastalığı olan kişi (hipovolemi, latent kalp yetmezliği, geçirilmiş miyokard enfarktüsü, ileri diabetes mellitus, sınırlı akciğer fonksiyonu)

ASA 4: Gücünü tamamen yitirmesine neden olup, hayatına sürekli bir tehdit oluşturan hastalığı olan kişi (şok, dekompanse kalp veya solunum sistemi hastalığı, böbrek, karaciğer hastalığı).

ASA 5: Ameliyat olsa da, olmasa da 24 saatten fazla yaşaması beklenmeyen, son ümit olarak cerrahi girişim yapılan ölüm halindeki kişi

4. BULGULAR

Çalışmaya Metaphyseal ve Diaphyseal olmak üzere sırasıyla; 50 (% 46,7) ve 57 (% 53,3) hasta dahil edildi. Çalışmaya dahil edilen hastaların cinsiyet (p=0,451), yaş (p=0,793) ve BMI değerlerinin benzer olduğu tespit edildi (p>0,05) (Tablo 2).

Tablo 2. Tanıtıcı özellikler ile grupların karşılaştırılması

	Metaphyseal (n=50)	**Diaphyseal (n=57)**	**Toplam (n=107)**	**p[a]**
	n(%)	**n(%)**	**n(%)**	
Cinsiyet				
Erkek	22 (44)	21 (36,8)	43 (40,2)	0,451
Kadın	28 (56)	36 (63,2)	64 (59,8)	
	Metaphyseal (n=50)	**Diaphyseal (n=57)**	**Toplam (n=107)**	**p[b]**
	Ort±ss Med (Min-Maks)	**Ort±ss Med (Min-Maks)**	**Ort±ss Med (Min-Maks)**	
Yaş	79,1±5,3 79 (71-91)	78,8±5,5 79 (70-94)	78,9±5,4 79 (70-94)	0,793
BMI	22,3±2,9 22 (18-30)	22,3±3,4 22 (18-30)	22,3±3,2 22 (18-30)	0,919

** p<0,05, a: Ki-kare, b: Mann Whitney U test*

Hastaların ek hastalık bulguları ile gruplar arasındaki farklılıkları istatistiksel açıdan anlamlı bulunmadı (p>0,05) (Tablo 3).

Tablo 3. Ek hastalık bulguları ile grupların karşılaştırılması

	Metaphyseal (n=50)	**Diaphyseal (n=57)**	**Toplam (n=107)**	**p[a]**
	n(%)	**n(%)**	**n(%)**	
Kalp Damar Hastalığı	8 (16)	12 (21,1)	20 (18,7)	0,504
Diyabet	25 (50)	19 (33,3)	44 (41,1)	0,060
Nörolojik hastalık	2 (4)	7 (12,3)	9 (8,4)	0,124
Hipertansiyon	26 (52)	33 (57,9)	59 (55,1)	0,541
Akciğer hastalığı	13 (26)	14 (24,6)	27 (25,2)	0,864
Kronik böbrek yetmezliği	11 (22)	8 (14)	19 (17,8)	0,282

** p<0,05, a: Ki-kare,*

Hastaların ASA Skoru, AO kırık sınıflaması, anestezi şekli ve Singh index bulguları ile gruplar arasında anlamlı bir farklılık tespit edilmedi (p>0,05).

Tablo 4. Tanı bulguları ile grupların karşılaştırılması

	Metaphyseal (n=50)	**Diaphyseal (n=57)**	**Toplam (n=107)**	**p[a]**
	n(%)	**n(%)**	**n(%)**	
ASA				
ASA 2	2 (4)	3 (5,3)	5 (4,7)	0,181
ASA 3	22 (44)	14 (24,6)	36 (33,6)	
ASA 4	20 (40)	28 (49,1)	48 (44,9)	
ASA 5	6 (12)	12 (21,1)	18 (16,8)	
AO kırık sınıflaması				
31-A2.2	22 (44)	25 (43,9)	47 (43,9)	0,653
31-A2.3	9 (18)	14 (24,6)	23 (21,5)	
31-A3	19 (38)	18 (31,6)	37 (34,6)	
Anestezi şekli				
Genel	4 (8)	12 (21,1)	16 (15)	0,059
Spinal	46 (92)	45 (78,9)	91 (85)	
Singh Index				
1	13 (26)	13 (22,8)	26 (24,3)	0,867
2	25 (50)	28 (49,1)	53 (49,5)	
3	12 (24)	16 (28,1)	28 (26,2)	

** p<0,05, a: Ki-kare, NA: p değeri hesaplamadı.*

Metaphyseal grubunda yer alan hastalarda transfüzyon varlığı (p=0,012) anlamlı derecede daha yüksek idi (p<0,05).

Intra ve postoperatif komplikasyon bulguları Metaphyseal grubunda yer alanlarda, Diaphyseal grubunda yer alan hastalara göre daha sık gözlendiği tespit edildi (p=0,010; p<0,05).

Kabulden operasyona kadar geçen süre, operasyon süresi ve transfüzyon miktarı bulguları gruplar arasında anlamlı bir farklılık göstermediği belirlendi (p>0,05) (Tablo 5).

Tablo 5. İlgili parametreler ile grupların karşılaştırılması

	Metaphyseal (n=50)	**Diaphyseal (n=57)**	**Toplam (n=107)**	**p[a]**
	n(%)	**n(%)**	**n(%)**	
Transfüzyon varlığı	38 (76)	30 (52,6)	68 (63,6)	**0,012***
İntra ve postoperatif komplikasyon varlığı	21 (42)	11 (19,3)	32 (29,9)	**0,010***
	Metaphyseal (n=50)	**Diaphyseal (n=57)**	**Toplam (n=107)**	**p[b]**
	Ort±ss Med (Min-Maks)	**Ort±ss Med (Min-Maks)**	**Ort±ss Med (Min-Maks)**	
Kabulden operasyona kadar geçen süre (gün)	2,88±1,8 2 (1-7)	2,56±1,5 2 (1-7)	2,71±1,7 2 (1-7)	0,425
Operasyon süresi (dk)	61,7±14,9 60 (35-115)	61,1±11,7 60 (40-85)	61,4±13,3 60 (35-115)	0,873
Transfüzyon miktarı	1,61±0,6 2 (1-3)	1,43±0,7 1 (1-3)	1,53±0,7 1 (1-3)	0,151

** p<0,05, a: Ki-kare, b: Mann Whitney U test*

Harris kalça skoru (Sakatlık öncesi 100) (p=0,024; Şekil 1), Harris kalça skoru (3 ay) (p=0,019; Şekil 1) ve Parker and Palmer hareketlilik skoru (24 ay) (p=0,049; Şekil 2) ortalamalarının Metaphyseal grubunda yer alanlarda, Diaphyseal grubunda yer alan hastaların ortalamalarına göre anlamlı derecede daha düşük olduğu gözlendi (p<0,05). Tablo 6'da yer alan diğer parametreler ile gruplar arasında anlamlı bir farklılığa ulaşılamadı (p>0,05).

Tablo 6. Skorlar ile grupların karşılaştırılması

	Metaphyseal (n=50)	**Diaphyseal (n=57)**	**Toplam (n=107)**	**p[b]**
	Ort±ss Med (Min-Maks)	**Ort±ss Med (Min-Maks)**	**Ort±ss Med (Min-Maks)**	
Takip süresi (ay)	54,3±5 54 (43-69)	55,4±6 55 (42-69)	54,9±5,6 54 (42-69)	0,430
Tam yük taşıma süresi	11,5±5,9 12 (4-22)	10,6±5,8 8 (4-25)	11,1±5,8 10 (4-25)	0,477
Harris kalça skoru (Sakatlık öncesi 100)	73,7±7,4 76 (60-88)	77,8±8,7 76 (64-96)	75,9±8,4 76 (60-96)	**0,024***

Tablo 6'nın devamı

Harris kalça skoru (3 ay)	54,6±9,1 55 (40-75)	59,5±10,8 60 (40-86)	57,2±10,3 58 (40-86)	**0,019***
Harris kalça skoru (12 ay)	64,5±9,4 65 (42-80)	67,5±10,3 67 (46-88)	66,1±9,9 66 (42-88)	0,203
Harris kalça skoru (24 ay)	69,6±9,2 72 (40-82)	71,8±9,6 72 (51-88)	70,8±9,4 72 (40-88)	0,393
Parker and Palmer hareketlilik skoru (ameliyat öncesi)	6,5±1,1 7 (4-9)	6,7±1,3 7 (4-9)	6,6±1,2 7 (4-9)	0,335
Parker and Palmer hareketlilik skoru (24 ay)	5,4±1,5 5,5 (1-8)	5,9±1,2 6 (3-8)	5,7±1,3 6 (1-8)	**0,049***

** p<0,05, b: Mann Whitney U test*

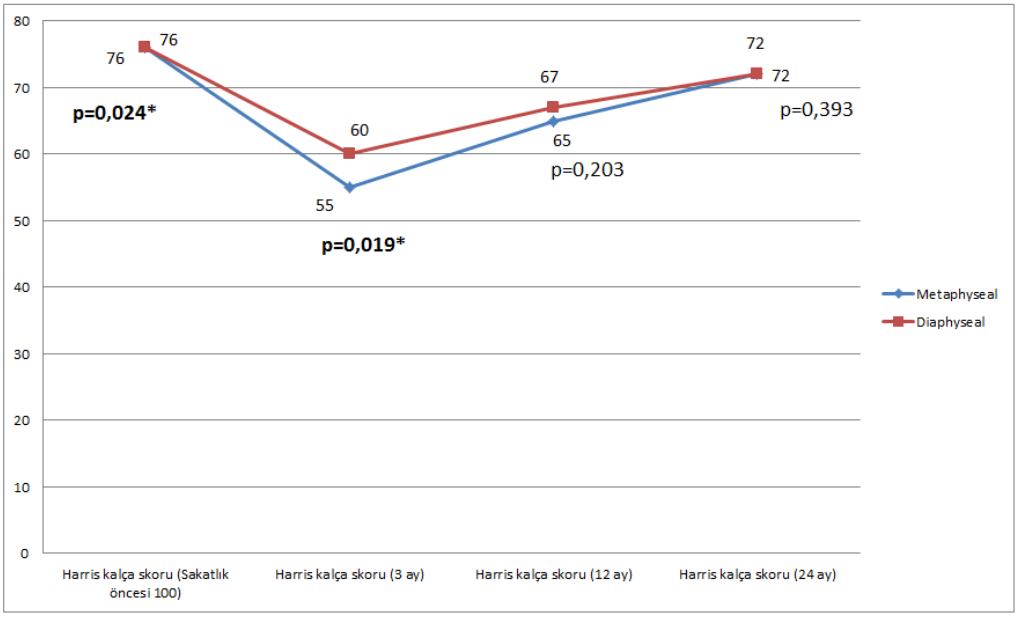

Şekil 19. Harris kalça skoru bulguları ile gruplar arasındaki farklılıklar

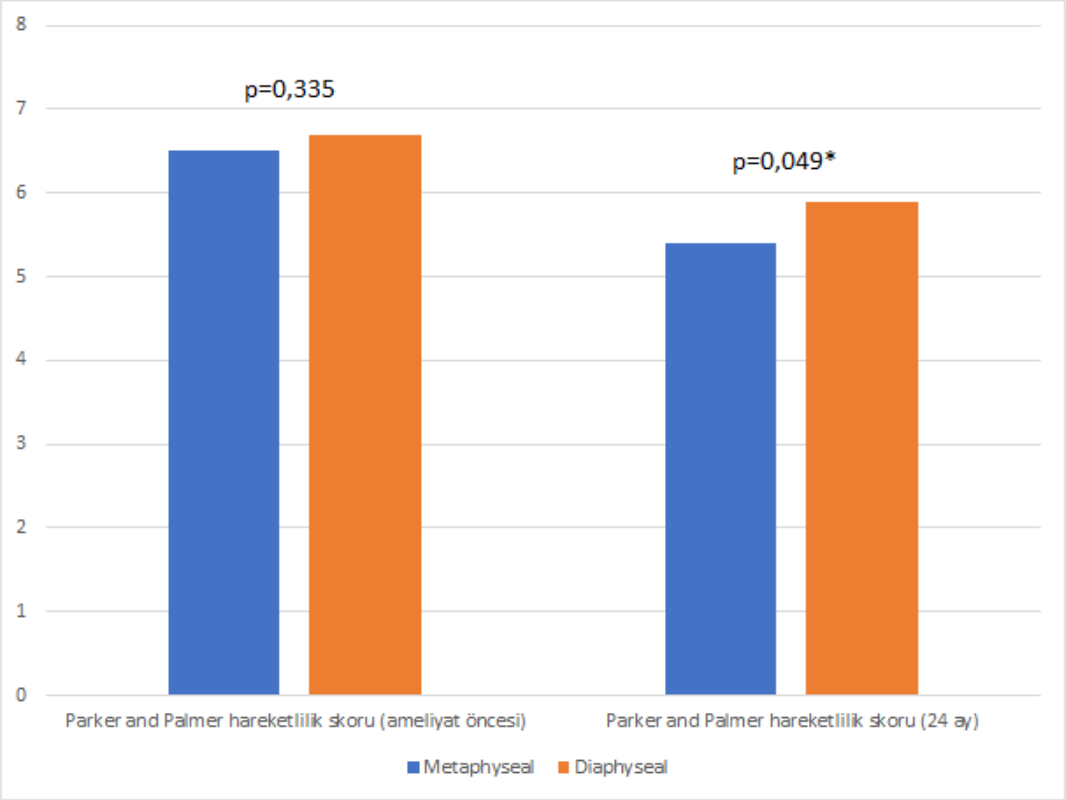

Şekil 20. Parker ve Palmer hareketlilik skorları ile gruplar arasındaki farklılıklar

Tablo 7. Sonuçla ilgili parametreler ile grupların karşılaştırılması

	Metaphyseal (n=50)	**Diaphyseal (n=57)**	**Toplam (n=107)**	**p[a]**
	n(%)	**n(%)**	**n(%)**	
Osteoliz (24 ay)	3 (6)	6 (10,5)	9 (8,4)	0,400
Femoral kompenent çevresinde kortikal poroz (24 ay)	4 (8)	1 (1,8)	5 (4,7)	0,127
Femoral bileşenlerin çökmesi (24 ay)	4 (8)	-	4 (3,7)	**0,030***
Bacak boyu farklılığı (24 ay)	3 (6)	3 (5,3)	6 (5,6)	0,869
Heterotopik kemikleşme	1 (2)	1 (1,8)	2 (1,9)	0,925
Mortalite varlığı	30 (62,5)	21 (38,2)	51 (49,5)	**0,014***
Hastanede ölüm	2 (4,2)	2 (3,6)	4 (3,9)	0,889
0-3 aylık mortalite	11 (22,9)	4 (7,3)	15 (14,6)	**0,025***
3-24 aylık mortalite	17 (35,4)	15 (27,3)	34 (33,0)	0,185

** p<0,05, a: Ki-kare*

Femoral bileşenlerin çökme (24 ay) (p=0,030) sıklığı ile Mortalite varlığı (p=0,046) Metaphyseal grubunda yer alan hastalarda anlamlı derecede daha yüksek idi (p<0,05). Hastaların hastanede ölüm (p=0,889) ile 3-24 aylık mortalite (p=0,185) bulguları arasında anlamlı bir farklılık saptanmazken (p>0,05); 0-3 aylık mortalite varlığı Metaphyseal grubunda yer alan hastalarda daha sık gözlendi (p=0,025; p<0,05).

Tablo 7'de yer alan diğer parametreler ile gruplar arasında anlam bir farklılık olmadığı belirlendi (p>0,05).

Tablo 8. İntra ve postoperatif komplikasyonlar ile gruplar arasındaki farklılıklar

	Metaphyseal (n=50)	**Diaphyseal (n=57)**	**Toplam (n=107)**	**p[a]**
	n(%)	**n(%)**	**n(%)**	
Thromboembolism	1 (2)	4 (7)	5 (4,7)	0,220
Prosthetic dislocation	5 (10)	-	5 (4,7)	**0,014***
Prosthetic loosening	8 (16)	-	8 (7,5)	**0,002****
Periprostetic fracture	-	4 (7)	4 (3,7)	0,056
Wound infection	7 (14)	3 (5,3)	10 (9,3)	0,121

Metaphyseal grubunda yer alan hastalarda protez dislokasyonn (p=0,014) ve protez gevşemesi(p=0,002) görülme sıklıklarının, Diaphyseal grubunda yer alan hastalara göre daha yüksek olduğu gözlendi (p<0,05). Diğer parametreler ile gruplar arasında ise anlamlı bir farklılığa ulaşılamadı (p>0,05).

5. TARTIŞMA

Tüm dünyada yaşam süresinin uzamasıyla beraber femur intertrokanterik kırıklarının insidansı giderek artmaktadır. Yirmi yıl öncesine kadar dünya çapında insidansı 1.7 milyon civarı olduğu belirtilirken, otuz yıl sonra tahmini insidansın 6 milyon civarı olacağı düşünülmektedir (71,72). Sıklığı artması nedeniye sağlık harcamalarında artışa neden olan femur proksimal kırıklarının Amerika Birleşik Devletleri (ABD)'ye yıllık sağlık giderinin maliyetinin 10 milyar dolar civarı olduğu bildirilmektedir (73). Geriatrik hastalar, komorbid sistemik hastalıklar ve azalmış fiziksel kapasiteyle birlikte postur ve yürüyüş bozukluklarına bağlı sıklıkla düşmektedirler. Aynı zamanda sahip oldukları osteoporoz nedeniyle çok parçalı ve instabil kırıklar oluşmaktadır. Gençlerde çok daha az görülen femur intertrokanterik kırıkları genellikle yüksek enerjili travmalar sonucu oluşurken yaş arttıkça daha düşük enerjili travmalara sekonder olarak gelişebildiği bilinmektedir (72,74).

Günümüzde tedavi yöntemleri gelişmesine rağmen femur intertrokanterik kırıkları hala yönetilmesi zor bir hastalıktır. Hastalığın tedavisi çok fazla faktöre bağlı olarak değişebilmektedir. Bunlar başlıca; yaş, kırık olduktan sonra geçen süre, kırığın tipi, kemiğin niteliği, hastanın kırık öncesi aktivite durumu, hastada mevcut diğer rahatsızlıkların varlığı, hastanın mental durumu gibi faktörlerdir. Femur intertrokanterik kırıkları için halen literatürde kesin olarak kabul edilmiş bir tedavi algoritması yoktur (75). Bu hastalarda tedavinin amacı yaşa göre değişmekle beraber genel olarak minimum komplikasyon riski ile kırık öncesi dönemdeki fonksiyonel kapasiteye ulaşılmasıdır.

Genel olarak tedavide artroplasti önerilmekle beraber genç hastalarda ve non-deplase kırıklarda internal fiksasyon daha ön planda yer alan cerrahi bir yöntemdir (75). Komplikasyon riskinin ve reoperasyon riskinin daha düşük olması nedeniyle artroplastinin, internal fiksasyona karşı yaşlı hastalarda daha avantajlı olduğu belirtilmektedir (76,77). Geriatrik kalça kırıklarında proksimal femoral çivi yetmezliği sonrası iki tedavi seçeneği mevcuttur. Bunlardan birisi tekrardan proksimal tespit yapılmasıdır. İkincisi ise artroplasti seçeneğidir (78). Artroplasti içerisinde ise total kalça artroplastisi ya da hemiartroplasti mevcuttur. Geriatrik hastalarda günümüzde sıklıkla hemiartroplasti uygulanmaktadır. Hemiartroplasti

içerisinde ise proksimal tutulumlu ve distal tutulumlu olmak üzere iki çeşit stem dizaynı bulunmaktadır (79,80). Hudson ve arkadaşları yaptıkları çalışmada geriartik grupta tedavi algoritmasını 65-80 yaş arası ve 80 yaş üzeri olarak sınıflamışlar. 65-80 yaş arası grupta kemiğin kalitesine ve olgunun mobilizasyon durumuna bakılarak internal fiksasyon veya hemiartroplasti yapılabileceğini, 80 yaş üzeri grupta ise kesinlikle hemiartroplasti yapılmasını önerilmişlerdir (81). Ancak bazı çalışmalar total kalça artroplastisi ile hemiartroplasti açısından orta-uzun dönem fonksiyonel sonuçlarda farklılık olmadığını belirtmişlerdir (82). Bizde hastanemizde geriartrik grupta proksimal femoral çivi yetmezliği gelişmiş hastalarda hemiartroplasti yapılan hastalarla çalışmamızı gerçekleştirdik.

Çalışmamıza dahil edilme ve dışlama kriterlerimize uyan 107 hasta alındı. Bu hastaların 64 (%59,8)'ü kadın, 43 (%40,2)'ü erkekti. Femur intertrokanterik kırıklarının kadınlarda daha çok görüldüğü bilinmektedir. Kadınlarda daha sık görülmesinin nedenleri; erken osteoporoz, kadın pelvisinin daha geniş olması, daha sedanter yaşam ve yaşam sürelerinin daha uzun olması olarak açıklanabilir (83). Çalışmamızın cinsiyet dağılımı diğer literatürdeki çalışmalar ile benzerdi (84,85).

Femur intertrokanterik kırığı nedeniyle ameliyat edilen hastaların yaş ortalamasının yüksek olması eşlik eden kronik hastalıkların da sık görülmesine neden olmaktadır. Salvakçı ve arkadaşlarının yaptığı çalışmada; kalça artroplastisi uygulanan femur intertrokanterik kırığı olgularının % 14,4'de diyabet, %16,9'da koroner arter hastalığı, %20,3'ünde hipertansiyon, %1,7'de aritmi, %2,4 atriyal fibrilasyon, %10'unda KOAH, %3,38'inde kronik böbrek yetmezliği ve % 3,38'inde kronik hepatit olduğunu bildirmiş (86). Bizim çalışmamızda bu çalışmaya benzer şekilde en sık görülen komorbititeler sırasıyla hipertansiyon (%55,1), diyabet (%41.1) ve akciğer hastalığıydı (%25.2).

ASA skalası, hastalarının ameliyat öncesi genel durumunu sınıflandırmak için sıklıkla kullanılır. ASA I cerrahi patoloji dışında sistemik hastalığı olmayan hastayı tanımlarken ASA V operasyondan bağımsız olarak 24 saatten fazla yaşam beklentisi olmayan hastaları tanımlar. Femur başı fraktürü olan hastalar genellikle yaşlı hastalar olduğu için komorbitite fazlalalığı, genel durum kötülüğü gibi nedenlerden dolayı genelde ASA skorları orta-yüksek olan bir hasta grubudur. Nelson ve arkadaşlarının yetmiş hastayı içeren parsiyel artroplasti serisinde hastaların %47'sinin ASA II ve

%50 sinin ASA III'te olduğunu belirtmişlerdir (87). Ayhan ve arkadaşlarının femur intertrokanterik kırıklarında unipolar ve bipolar protez uygulamalarını karşılaştırdığı çalışmasında ASA median değerini iki grupta da üç olarak bulmuştur (88). Bizim çalışmamızda ASA 1 olan hiçbir hasta bulunmamaktaydı, ASA 2 (%4.7), ASA 3 (%33.6), ASA 4 (%44.9), ASA 5 (%16.8) oranında bulunmaktaydı. Çalışmamızdaki ASA skorları literatürdeki çoğu çalışmaya göre yüksekti. Mortalite oranımızın yüksek olmasının nedenlerinden birininde bu olduğunu düşünmekteyiz.

İstatiksel analizleri temel olarak, hastaları diyafizer tutulumlu ile metafizer tutulumlu hemiartroplasti uygulanan hastalar olarak 2 ana gruba ayırarak gerçekleştirdik. Geriatrik hastalarda pfn revizyon sonrası, hemiartroplastinin proksimal tutulumlu ve distal tutulumlu stem dizaynının birbirlerine karşı avantajlarını ve dezavantajlarını belirlemidi. Literatürde protez yapısıyla ilgili çalışmalar daha çok çimentolu olan-olmayan stemlerin karşılaştırılması şeklindeydi. Stem uzunluğu ve tutulum yeri ile alakalı literatürde çok az sayıda çalışma olmasından dolayı, literatüre destek anlamında çalışmamızın öneminin arttığını düşünmekteyiz.

Kalça artroplastisi için metafizyel tutulumlu (kısa femoral stemli), diyafizyel tutulumlu (uzun femoral stemli), çimentolu, çimentosuz olmak üzere çeşitli cerrahi teknikler tanımlanmıştır. Yapılan çalışmalarla yaşlılarda akrilik çimento kullanımının artmış kardiyopulmoner komplikasyon risk oluşturduğu gösterilmiştir. Bu nedenle son yıllarda çimentosuz artroplasti daha fazla tercih edilmektedir (89).

Tsai ve arkadaşlarını yaptığı retropektif çalışmada femoral komponentin tasarımının kalça hemiartroplastisi başarısının en önemli belirleyicilerinde biri olduğu belirtilmişlerdir (90). Bu çalışmada temel olarak komponentin çimentolu olup olmaması ve bipolar hemiartroplasti ile total artroplasti uygulanan hastalardaki sonuçlar karşılaştırılmıştır. Bizim çalışmamızda bütün hastalara hemiartroplasti yapılmış olmakla beraber bizde geriartrik hastalarda acetabulum hasarı yoksa hemiartroplasti tercihi ön planda düşünülmüştür.

Kesmezacar ve ark 2005 yılında yaptığı internal fiksasyon ve hemiartroplasti gruplarını içeren karşılaştırmalı çalışmada 81 hasta mevcut olup 38 hastaya internal fiksasyon uygulanmış, 43 hastaya hemiartroplasti uygulanmıştır. İki grubun takiplerinde iki grup arasında fonksiyonel sonuçlar arasında anlamlı fark

görülememiştir. Ancak hemiartroplasti grubunun kısa dönem takiplerinde mortalite oranları yüksek bulunmuştur (91). Jamesson ve arkadaşları ise çimentolu TKA ve HA uygulamalarının kısa-orta dönem sonuçlarını karşılaştırdıkları 3866 olguluk serilerinde revizyon oranları açısından anlamlı farklılık tespit etmemişlerdir (92).

Son zamanlarda uzun femoral stemli kalça hemiartroplastilerinin diyafizyel tutulum sağlamaları sebebiyle desteği proksimalden, metafizyel bölgeden alan kısa stemli kalça hemiartroplastilere göre daha iyi tutunum sağladığı, postop süreçte hastaların daha erken mobilize oldukları, daha düşük luksasyon oranları nedeniyle ön plana çıktıkları görülmektedir (93). Diyafizer tutulumlu ile metafizer tutulumlu hemiartroplasti olgularının karşılaştırılmasında Harris kalça skoru ve Parker ve Palmer mobilite skorunun iki yıllık değerlendirmede diyafiz sabit gövdeli grupta daha iyi olduğunu gösteren çalışmalar literatürde mevcuttur (94,95). Biyomekanik olarak kalça eklemine uygulanan stres kortikal kemik yoluyla aktarılır. Ancak stemin intramedüller kanala yerleştirilmesi ile stres distal olarak implant aracılığıyla aktarılır. Bu nedenle kısa ve uzun sap yöntemlerinin farklı etkileri olması kaçınılmazdır. Diyafizden sabitlenmiş uzun saplar stresi distal kemiğe aktarırken, metafizeal kısa saplar stresi proksimal kemiğe aktarır. Proksimal bölgedeki stres kalkanında koruyucu özelliği ile diyafizden sabitlenmiş stemler olası yükü azaltır.

Metafizer tasarıma sahip gövdelerde, proksimal bölgenin anatomik özelliği ile zayıf kortikal destek ve osteoporoza bağlı olası trokanterik kırıklardan kaynaklanan instabilite nedeniyle bu bölgede güçlü stabilite elde etmek çok zordur. Diyafiz tasarımına sahip uzun gövdeler, hem meta-diyafiz bölgesini destekleyerek hem de distal bölegede kortikal tutulum sağlayarak daha güçlü başlangıç stabilitesi ve uzun vadeli biyolojik fiksasyon sağlar. Bu sebeple, distal gövde protezlerinin daha erken mobilizasyona ve ağırlık taşımaya izin vererek daha erken (veya daha iyi) stabilite gösterdiği çeşitli çalışmalarda belirtilmiştir (79,96).

Ameliyat öncesi sürenin 48 saati geçmesi halinde preop ve postop komplikasyonların ve mortalite oranının yükseldiği gösterilmiştir (97). Uygulanacak cerrahi tedavinin, ilk 48 saat içinde hasta medikal açıdan mümkün olduğu kadar stabil olduktan sonra yapılması gerektiğini savunan araştırmacılara karşın hastanın genel durumunun düzeltilip yapılması gerektiğini savunan araştırmacılar da vardır (98). Bizim kliniğimizde tüm hastalar ilk 48 saatte opere edilmeye çalışılmaktadır.

Ayrıca çalışmamızın gücü açısından ilk 48 saatte opere olan hastalar çalışmaya dahil edilmiş olup, her iki grupta kırık zamanı ile operasyon zamanı arası süre konusunda anlamı fark yoktur ($p>0.05$).

Distal tutulumlu uzun stem ve proksimal tutulumlu kısa stem hemiartroplasti çalışma gruplarımızın arasında yaş, BMI, cinsiyet ve komorbid durumlar açısından istatiksel anlamlı bir fark mevcut değildi. Bu da iki grup arasında yaptığımız analizlerin anlamlılığını arttırdığını düşünmekteyiz. yine hasta gruplarımızın operasyonları sırasında aldıkları anestezi tipleri(spinal veya gelen anestezi) benzerdi. Bunun post-op komplikasyonlar açısından bulgularımızın anlamlığını arttırdığını düşünmekteyiz.

Singh ve arkadaşları 1970 yılında osteoporoz tanısında ve sınıflandırmasında kullanılan "Singh İndeksini" yayımladılar. Son yıllarda teknolojinin gelişmesi ile beraber bu skorlamanın güvenirliliği sorgulanmaya başlamıştır (99). Ancak uzun yıllardır klinik pratiğimizde yer alan bu sınıflama, ucuz ve pratik bir yöntem olmasından dolayı kullandığımız parametrelerden biriydi. İki grup arasında Singh indeksi skor sonuçları benzerdi ($p<0,867$).

Metafizyel tutulumlu tasarımlarda protez dislokasyonu, protez gevşemesi, kortikal veya çökme porozu ve osteoliz gibi komplikasyonların daha sık olduğu saptanmıştır. Metafizer bölgede kırığa bağlı erken dönemde kemik kalitesi daha düşük olduğu için bu bölgede protez kaynaklı komplikasyonlar daha sık görülmektedir. Bu durum proksimal femoral çivi yetmezliği sonrası proksimal femoral bölgede kemik tutulumunun ve stoğunun az olmasından dolayı distal tutulumlu protezin erken mobilizasyon, daha sıkı tespit ve daha az komplikasyonlar gibi avantajları olduğunu yönünde soruları gündeme getirmiştir.

Çalışmamızda proksimal femoral çivi yetmezliği sonrası artroplasti yapılan olgularda distal tutulumlu parsiyel protez tercih edilmesi hastanın prognozunu ciddi şekilde etkileyeceği sonucu elde edilmiştir. Bu sonuç literatürdeki az sayıda çalışmayı desteklemekteydi. Ancak diyafiz tutulumlu tasarımlarda da komplikasyonlar olabileceği de göz önünde bulundurulmalıdır. Özellikle geriatrik osteoporotik hastalarda aşırı artmış femoral bowing nedeniyle periprostetik kırık riskinin uzun femoral stemler ile daha fazla olabileceği akılda tutulmalıdır. Uzun femoral stemli (distal tutulumlu, diyafiz tutulumlu) parsiyel kalça protezleri geriatrik

instabil intertrokanterik kırık tespiti sonrası yetmezliğe giden hasta populasyonunda uygun alternatifler arasında yer almaktadır

Metafizyel ve diafizyel grupların perioperatif dönemde gelişen komplikasyonlar(protez dislokasyonu, protez gevşemesi, kortikal veya çökme porozu ve osteoliz) açısından karşılaştırılmasında; metafizyel grupta komplikasyon gelişimi daha yüksekti ($p<0,012$). Aynı zamanda intraoperatif ve postoperatif komplikasyon gelişimi yine metafizyel grupta daha fazla olduğunu gözlemledik ($p<0,010$). Erken dönemde metafizer bölgede kırığa bağlı kemik kalitesi daha düşük olduğu için bu bölgede protez kaynaklı komplikasyonlar daha sık görülmektedir. Bu durum proksimal femoral çivi yetmezliği sonrası proksimal femoral bölgede kemik tutulumunun ve stoğunun az olmasından dolayı distal tutulumlu protezin erken mobilizasyon, daha sıkı tespit ve daha az komplikasyonlar gibi avantajları olduğunu düşünmekteyiz (95).

Geriartrik grupta operasyon sırasında en sık görülen preop komplikasyonlardan biri kanama ve buna bağlı transfüzyon ihtiyacı gelişimidir. İleri yaş, düşük hemoglobin seviyeleri ve intertrokanterik femur kırıklarının transfüzyon yapılması için etken faktörler olduğu belirtilmiştir (100). Anemi sıklığı da fazla olan bu yaşlı hasta popülasyonunda bu komplikasyon açısından dikkatli olunması gerekmektedir. Transfüzyon ihtiyacını azaltmak için yapılabilecekler ile alakalı çok sayıda çalışma yayımlanmıştır (101-103). Biz bu nedenle iki grubumuz arasında transfüzyon ihtiyacı açısından farklılık olup olmadığını, aynı zamanda da yapılan transfüzyon miktarı açısından fark olup olmadığını araştırdık. Metafizyel stem kullanılan grupta transfüzyon oranı %76 idi. Diğer grupta ise %52,6 olarak tespit edildi. Metafizyel stem olan grupta transfüzyon ihtiyacı anlamlı olarak daha fazlaydı ($p=0,010$). Ancak transfüzyon miktarı açısından iki grup arasında bir fark saptanmadı ($p>0,015$). Sonuç olarak distal tutulumlu uzun stem kullanımının tespit edilen diğer bir avantajının da kanama olasılığının daha düşük olması olduğunu düşünmekteyiz.

Atik ve arkadaşlarının yaptığı çalışmada kalça artroplastisinde stem uzunluğunun önemli olup olmadığı araştırılmış. Sonuç olarak uzun ve kısa stemler arasında uzun dönem takiplerinde belirgin fark saptanmadığı belirtilmiş (104). Yine çalışmamızdan farklı olarak, Avustralya'da yapılan bir çalışmada da uzun ve kısa stemlerin uzun dönem takiplerinde mobilizasyon ve mortalite açısından anlamlı fark

olmadığı belirtilmiş (105). Bu çalışmaların aksine Patel ve arkadaşları; kısa (metafizyel) stem kullanılarak yapılan operasyonların uzun dönem takiplerinde daha iyi klinik seyir gösterdiğini saptamışlar (106). Kim ve ark yaptığı çalışmada, seçili hastalarda diafizer stem kullanmanın kemik stabilizasyonu açısından daha iyi olabileceğini düşündüklerini belirtmişler (107).

Kalça fraktürüne bağlı özellikle erken dönemdeki mortalite her geçen gün azalmaktadır. Erken dönem mortalitede en sık nedenin tromboemboli olduğu bilinmektedir. Bu sorunun azaltılmasında etkili profilaksi uygulamaları önemli olup bu konuda bir çok çalışma yayımlanmıştır. Literatürde son yıllardaki çalışmalarda erken mortalite oranlarının eski yayınlara göre daha düşük olmasında bu yaklaşımlarında etkili olabileceği öngörülebilir olduğunu düşünmekteyiz.

Çalışmamız gruplarının mortalite açısındanda karşılaştırılmasında metafizyel stemli olan grupta genel mortalite oranı ile 0-3 aylık mortalite bulgularının istatiksel anlamlılığının daha yüksek olduğunu gözlemledik (sırasıyla p=0,046; p=0,025). İki gruptaki total mortalite oranımız ise literatürdeki çalışmalarla benzerdi (108-110).

Çalışmamızda metafizyel stem olan hastalarda erken dönemde çıkık riskinin daha fazla olduğunu diafizyel stem olan gruptaki hastalarda ise tam ağırlık verme süresinin daha kısa olduğu istatistiksel açıdan anlamlı bulundu (p<0,05). Literatürde stem uzunluğunun bu parametrelerle ilişkisini karşılaştırabileceğimiz bir çalışma mevcut değildi.

Harris kalça skoru kalça artroplasti yapılmış hastaların fonksiyonel durumlarını belirlemek için yapılan çok parametreli bir skorlamadır (111-113). Uzun yıllar önce yayımlanmış olan bu skorlama güncelliğini korumaktadır. Kızkapan ve arkadaşlarının yaptığı çalışmada artroplasti sonrası fonksiyonel değerlendirmede kullanılan “Harris Kalça Skoru” ile daha sonraki yıllarda tanımlanmış olan” Modifiye Harris Skoru ve Oxford Kalça Skorunun” korelasyonu karşılaştırılmış. Bu çalışmada bu üç skorlamanın korelasyon içinde olduğunu, üç skorlamanında kullanılabileceği belirtilmiş (114). Bizde bu nedenle fonksiyoneliği ölçmek için Harris skorunu kullandık. Harris skoru 0-100 arasında puanlanarak hesaplanan puan değeri ile fonksiyonellik arasında pozitif bir korelasyonun olduğu bir skorlamadır.

Laflamme ve arkadaşlarının artroplasti uygulanmış ortalama 3,5 yıllık takibi olan 248 hastalık çalışmasında Harris kalça skor ortalamasını 82 bulmuşlardır.

Olguların %10'nun 90-100 arasında, %55'nin 80-89, %30'nun 70-79 arasında ve %5'nin 70'in altında olduğunu belirtmişlerdir (115). Lizaur-Utrilla ve ark; yaptığı ortalama 7.3 yıl takipli çalışmada Harris kalça skoru 87.8 olarak bulunmuş (118). Bizim çalışmamızda iki grubun 24.ayda Harris skoru ortalaması 70,8±9,4 di. Çalışmamızda Harris skorunun zaman geçtikçe arttığını tespit ettik. 3-6 ve 24. ayda Harris kalça skoru skoru sırasıyla; 57,2±10,3 - 66,1±9,9 - 70,8±9,4 idi. Srivastav ve arkadaşlarının yaptığı çalışmada başarısız internal tespit sonrası 12 hastaya total kalça artroplastisi uygulanmış, 4 yıllık takiplerde hastaların ortalama Harris skorlarının 32'den 79'a çıkmış olduğu görülmüş (117). Laflamme ve arkadaşlarının ve diğer çalışmalardaki Harris skorunun bizim çalışmamızdan fazla çıkmasının başlıca nedeninin bu çalışmaların post-op daha geç dönemde yapılmış olmasından dolayı olduğunu düşünmekteyiz.

Çalışmamızda metafizyel stem olan grubun ameliyat sonrası 3.ay Harris skorunun istatiksel anlamlı olarak daha düşük olduğunu gözlemledik ($p<0,024$, $p<0,019$). Ancak daha sonraki takiplerinde Harris skorları benzerdi. Komplikasyon açısından diafizyel stem kullanmanın daha avantajlı olduğunu düşünmekle beraber, bu iki grubun uzun dönem fonksiyonellik açısından benzer sonuçlara sahip olduğunu düşünmekteyiz. Sonuç olarak Harris kalça skoru, hastaların operasyon önceki aktivite durumu ve operasyondan sonraki durumları için bize kılavuz görevi görmektedir.

1993 yılında Parker ve arkadaşları tarafından Kalça fraktürü sonrası mortaliteyi öngörme ve mobilizasyonu belirlemek için "Parker and Palmer hareketlilik skoru" denilen skorlamayı yayımlandı (118). Hareketlilik skoru ile birlikte mortalite tahmini yapılabileceğini belirtmişlerdir. İki çalışma grubumuzun bu skoru sakatlık öncesi dönemde benzer olmakla beraber sakatlık sonrası metafizyel stem olan grupta anlamlı daha düşüktü ($p<0,049$). Çalışmamızda mortalitenin de aynı grupta daha fazla olması, testin ve çalışmamızın anlamlılığını arttırdığını, metafizyel olan grupta ölüm oranlarının daha yüksek seyredebileceği konusunda dikkatli olunması gerektiğini düşünmekteyiz.

Diyafizer tutulumlu ile metafizer tutulumlu hemiartroplasti olgularının karşılaştırılmasında Harris kalça skoru ve Parker ve Palmer mobilite skorunun iki yıllık değerlendirmede diyafiz sabit gövdeli grupta daha iyi olduğunu gösteren

çalışmalar literatürde mevcuttur. Biyomekanik olarak kalça eklemine uygulanan stres kortikal kemik yoluyla aktarılır. Ancak stemin intramedüller kanala yerleştirilmesi ile stres distal olarak implant aracılığıyla aktarılır. Bu nedenle kısa ve uzun sap yöntemlerinin farklı etkileri olması kaçınılmazdır. Diyafizden sabitlenmiş uzun saplar stresi distal kemiğe aktarırken, metafizyel kısa saplar stresi proksimal kemiğe aktarır. Proksimal bölgedeki stres kalkanındaki koruyucu özelliği ile diyafizden sabitlenmiş stemler olası yükü azaltır. Kemiğin üzerindeki stress ve özellikle kısa-orta vadede ağrının potansiyel olarak daha az olduğunu düşündüğümüzde dolayı, çalışmamızda olduğu gibi Parker ve Palmer mobilite skorunun diyafizer tutulum olan grupta daha yüksek çıkması beklenen bir sonuçtur ve literatürdeki sonuçlarla benzerdir (94,95).

Çalışmamızın bazı dezavantajları vardır

1- Çalışmamız tek merkezli olarak ve az sayıda hasta ile yapılmıştır.
2- Bütün hastalarımıza proksimal femoral çivi yetmezliği sonrası, distal tutulumlu uzun stem veya proksimal tutulumlu kısa stem hemiartroplasti operasyonu yapılmıştı. Mevcut çalışmalar geriartik grupta ilk tercih olarak hemiartroplastinin tercih edilebileceğini göstermektedir. Sonuç olarak bu iki yöntemin karşılaştırılılırken, hemiartroplastinin ilk cerrahi yöntem olarak seçilmiş olan vakalarında karşılaştırılması gerektiğini düşünmekteyiz.
3- Çalışmamızda maksimum postop 24.aya kadarki hasta durumları değerlendirildi. Fonksiyonel skorlamaların ve hasta durumlarının değerlendirilebilmesi, uzun ve kısa stem kullanımın geç dönem avantajları ve dezavantajları açısından da karşılaştırılabilmesi için daha geniş zamanda yapılacak çalışmalara ihtiyaç vardır.

Sonuç olarak çalışmamızda proksimal femoral çivi yetmezliği sonrası proksimal femoral bölgede kemik tutulumunun ve stoğunun az olmasından dolayı diafizyel tutulumlu uzun stemli endoprotez dizaynın, osteoporotik geriatrik hastalarda daha başarılı sonuçlar verdiği görülmüştür. Metafizyel ve diafizyel tutulumlu endoprotezlerin kullanıldığı bu hastalarda stem dizaynın radyolojik ve klinik olarak anlamlı fark olduğu gösterilmiştir. Bu konuda randomize, prospektif, daha fazla vaka sayılı çok sayıda çalışmaya ihtiyaç vardır.

6. SONUÇLAR

01.01.2017-15.08 2020 tarihleri arasında, 65 yaş ve üzeri, basit düşme sonucu, instabil intertrokanterik kırık nedeniyle proksimal femoral çivi yapılıp yetmezliğe giden hastalarda diyafizyel tutulumlu (distal tutulumlu, uzun femoral stemli) ve metafizyel tutulumlu (kısa stemli) hemiartroplasti uygulanmış, düzenli poliklinik takipleri yapılabilmiş 107 hasta çalışmaya dahil edildi.

1. Metafizyel tutulumlu (kısa stemli) hemiartroplasti uygulanmış hastalar ve diyafizyel tutulumlu (distal tutulumlu, uzun femoral stemli) hemiartroplasti uygulanmış olanlar olarak iki gruba ayrıldı. Analizlerimiz temel olarak bu iki grubunun analizleri olarak planlandı.
2. Hastalarımızın yaş ortalaması 78,9±5,4 dü. kısa stemli ve uzun femoral stemli grupların yaş ortalamaları benzerdi.
3. Hastaların 64 (%59,8)'ü kadın, 43 (%40,2)'ü erkekti. İki grubun cinsiyet dağılımları benzerdi.
4. Hastaların Vücut kitle indeksi (VKİ) ortalamaları 22,3±3,2. Yine iki grubun VKİ düzeyleri arasında anlamlı fark gözlenmedi.
5. Hastaların ek hastalık bulguları ile gruplar arasındaki farklılıkları istatistiksel açıdan anlamlı bulunmadı ($p>0,05$)
6. Çalışmamızda ASA 1 olan hiçbir hasta bulunmamaktaydı, ASA 2 (%4.7), ASA 3(%33.6), ASA 4 (%44.9), ASA 5 (%16.8) oranındaydı.
7. Hastaların ASA Skoru, AO kırık sınıflaması, anestezi şekli ve Singh index bulguları ile gruplar arasında anlamlı bir farklılık tespit edilmedi ($p>0,05$).
8. Metafizyel tutulumlu (kısa stemli) hemiartroplasti uygulanmış hasta grubundan mortalite istatiksel anlamlı olarak daha yüksek olarak gözlendi($p=0,046$). Ayrıca 24 ay sonunda Femoral bileşenlerin çökmesi bu grupta daha fazla idi($p=0,030$). Bu grupta çıkık, protezde gevşeme, kortikal veya çökme porozu ve osteoliz gibi komplikasyonlar daha çok görüldü ($p<0,05$).
9. Diyafizyel tutulumlu (distal tutulumlu, uzun femoral stemli) hemiartroplasti uygulanmış hastalarda tam ağırlık verme süresinin daha kısa, fonksiyonel

sonuçların(Harris kalça skoru ve Parker ve Palmer hareketlilik formları) daha iyi olduğu istatistiksel açıdan anlamlı bulundu($p<0,019$)

10. Klasik kitaplarda tedavi seçimi şablonlara oturtulmaya çalışılmış olsa da kesin bir sınır yoktur.

Sonuç olarak; yaşlı populasyonunda görülen trokanterik bölge kırıklarında başarısız tespit sonrası uygun tedavi prosedürü izlenmesi hayati olarak önemlidir. Bu amaçla farklı yöntemler uygulanmaktadır. Başarısız tespit sonrası implantların çıkarılarak kalça artroplasti uygulaması iyi bir seçenektir. Çalışmamızın bulgularına göre eğer hemiartroplasti tercih edilecekle distal tutulumlu hemiartroplasti uygulaması daha iyi bir seçenek gibi görünmektedir.

7. KAYNAKLAR

1. **Karakus O, Ozdemir G, Karaca S, Cetin M, Saygi B.** The relationship between the type of unstable intertrochanteric femur fracture and mobility in the elderly. *Journal of orthopaedic surgery and research.* **2018;** 13(1):1-5.

2. **Stevens J, Rudd R.** The impact of decreasing US hip fracture rates on future hip fracture estimates. *Osteoporosis International.* **2013;** 24(10):2725-8.

3. **Howard A, Giannoudis PV.** Proximal femoral fractures: issues and challenges. *Injury.* **2012;** 43(12):1975-7.

4. **Çiloğlu O, Karaali E, Kuşvuran Özkan A, Ekiz T.** Distally-fixed non-modular monoblock fluted long-stem hemiarthroplasty versus proximal femoral nailing for elderly patients with an osteoporotic intertrochanteric fracture: A retrospective comparative study. *HIP International.* **2022;** 32(1):124-30.

5. **Ege R.** Kalça ile ilgili tarihi gelişme. Kalça Cerrahisi ve Sorunları Rıdvan Ege Ankara. **1994**.

6. **John JC AG HEGN, Mahiroğulları M.** Kalça cerrahisinin tarihçesi. . Erişkin Kalça. İstanbul: Doğan Tıp Kitabevi; **2008:**10-2.

7. **Thomas Byrd J.** Gross anatomy. Operative hip arthroscopy: Springer; **2005:**100-9.

8. **Sonel B.** Kalça Biyomekaniği. *T Klin J PM & R.* **2001;** 1:209-18.

9. **Collin PG, D'Antoni AV, Loukas M, Oskouian RJ, Tubbs RS.** Hip fractures in the elderly-a clinical anatomy review. *Clinical anatomy.* **2017;** 30(1):89-97.

10. **A. Ş.** Kalça Anatomisi ve Biyomekaniği: TOTDER-SET; **2016**.

11. **Aksu N, ZU I.** Kalça kırıkları. *Türk Ortopedi ve Travmatoloji Birliği Derneği (TOTBİT) Dergisi.* **2008;** 7(1):8-19.

12. **Burin D. Pritchard S.** (çeviri: A. Elhan) Mc Minn Renkli Anatomi Atlası 4. Baskı, Ankara. **1998:**725-42.

13. **SJ M.** Fractures of The Hip. In: JR L, editor. Rosemont: American Academy of Orthopaedic Surgeons;: AAOS Comprehensive Orthopaedic Review, **2009:**597-610.

14. **Basaloglu H, Akbas A.** Torsion and collodiaphyseal angles of the human tights, relations between these angles and some effectual factors on these angles. *Acta Orthopaedica et Traumatologica Turcica*, 30(3):299-302.

15. **Sobotta J.** Atlas of Human Anatomy: Head, neck, upper extremities. v. 2. Thorax, abdomen, pelvis, lower extremities, skin: *Urban & Schwarzenberg*, **1982**.

16. **Singh M, Nagrath AR, Maini PS.** Changes in trabecular pattern of the upper end of the femur as an index of osteoporosis. *JBJS.* **1970;** 52(3):457-67.

17. **Kourtzis N, Pafilas D, Kasimatis G.** Management of pertrochanteric fractures in the elderly patients with an external fixation. *Injury.* **2001;** 32:115-28.

18. **Bucholz RW.** Rockwood ve Green Erişkin Kırıkları Güneş Kitabevleri, **2014**.

19. **Griffin JB.** The calcar femorale redefined. *Clinical Orthopaedics and Related Research.* **1982;** 164:211-4.

20. **Moore KL, Dalley AF.** Clinically oriented anatomy: Wolters kluwer india Pvt Ltd, **2018**.

21. **Retchford T, Crossley KM, Grimaldi A, Kemp JL, Cowan SM.** Can local muscles augment stability in the hip? A narrative literature review. *J Musculoskelet Neuronal Interact.* **2013;** 13(1):1-12.

22. **Cleland J, Koppenhaver S, Su J.** Netter's orthopaedic clinical examination: an evidence-based approach: Elsevier Health Sciences, **2015**.

23. **Tortora GJ, Nielsen M.** Principles of human anatomy: John Wiley & Sons, **2017**.

24. **Thompson JC.** Netter's Concise Orthopaedic Anatomy E-Book: Elsevier Health Sciences; **2015**.

25. **Heckman JD, McKee M, McQueen MM, Ricci W, Tornetta III P.** Rockwood and Green's fractures in adults: Lippincott Williams & Wilkins, **2014**.

26. M İ. Kas-iskelet sistemi biyomekaniği. In: In: İbrahim Deniz Akçalı MG KÜ, editor. Kalça biyomekaniği. Adana, **2009**.

27. Pauwels F. Atlas zur Biomechanik der gesunden und kranken Hüfte: Prinzipien, Technik und Resultate einer kausalen Therapie: Springer-Verlag; **2013**.

28. Koval KJ, Zuckerman JD. Intertrochanteric fractures. Hip Fractures: Springer; **2000:**129-90.

29. Browner D, Jüpiter J, Levine A, Trafton P. Skeletal Trauma, V: 2. WB Saunders Company; **1996**.

30. Lavelle DG. Fractures and dislocations of the hip. Edited by: Canale ST Campbell's Operative Orthopedics Philadelphia: Mosby-Elsevier. **2008:**3237-308.

31. Kyle R, Cabanela M, Russell T, Swiontkowski M, Winquist R, Zuckerman J, et al. Fractures of the proximal part of the femur. *Instructional course lectures.* **1995;** 44:227-53.

32. Rockwood CA, Green DP, Bucholz RW. Rockwood and Green's fractures in adults: Lippincott, **1991**.

33. Haramati N, Staron RB, Barax C, Feldman F. Magnetic resonance imaging of occult fractures of the proximal femur. *Skeletal Radiology.* **1994;** 23(1):19-22.

34. Lewinnek GE, Kelsey J, White A, Kreiger NJ. The significance and a comparative analysis of the epidemiology of hip fractures. *Clinical orthopaedics and related research*. **1980;** 152:35-43.

35. Marsh J, Slongo TF, Agel J, Broderick JS, Creevey W, DeCoster TA, et al. Fracture and dislocation classification compendium-2007: Orthopaedic Trauma Association classification, database and outcomes committee. *Journal of Orthopaedic Trauma.* **2007;** 21(10):1-133.

36. Davis T, Sher J, Horsman A, Simpson M, Porter B, Checketts R. Intertrochanteric femoral fractures. Mechanical failure after internal fixation. *The Journal of bone and joint surgery British volume.* **1990;** 72(1):26-31.

37. Heatley F. Rockwood and Green's fractures in adults. Edited by CA Rockwood Jr, DP Green, RW Bucholz and JD Heck-man. Pp 2584. Philadelphia, etc: Lippincott Raven Publishers, 1996. ISBN: 0-397-51602-9.£ 227.00. The British Editorial Society of Bone and Joint Surgery, **1991**.

38. Zuckerman JD. Comprehensive care of orthopaedic injuries in the elderly, Urban & Schwarzenberg, **1990**.

39. Zuckerman J, Skovron M, Koval K, Aharonoff G, Frankel V. Treatment outcome associated with operative delay in older patients who have a fracture of the hip. *J Bone Joint Surg.* **1995;** 77(10):1995.

40. Lee DJ, Elfar JC. Timing of hip fracture surgery in the elderly. *Geriatric orthopaedic surgery & rehabilitation.* **2014;** 5(3):138-40.

41. Lee YK, Ha YC, Chang BK, Kim KC, Kim TY, Koo KH. Cementless bipolar hemiarthroplasty using a hydroxyapatite-coated long stem for osteoporotic unstable intertrochanteric fractures. *The Journal of Arthroplasty.* **2011;** 26(4):626-32.

42. Enocson A, Mattisson L, Ottosson C, Lapidus LJ. Hip arthroplasty after failed fixation of trochanteric and subtrochanteric fractures: a cohort study with 5–11 year follow-up of 88 consecutive patients. *Acta Orthopaedica.* **2012;** 83(5):493-8.

43. Banan H, Al-Sabti A, Jimulia T, Hart A. The treatment of unstable, extracapsular hip fractures with the AO/ASIF proximal femoral nail (PFN)-our first 60 cases. *Injury.* **2002;** 33(5):401-5.

44. Groves EW. Treatment of fractured neck of the femur with especial regard to the results. *JBJS.* **1930;** 12(1):1-11.

45. Moore AT, Bohlman HR. The classic: Metal Hip Joint: A Case Report. *Clinical Orthopaedics and Related Research®.* **2006;** 453:22-4.

46. Lavelle David G. Campbells operative orthopaedics. Mosby, St. Louis, **2003:**2873-938.

47. Freeman B, ST C. Campbell's operative orthopaedics. St. Louis: CV Mosby, **1987**.

48. Tsai SW, Chen CF, Wu PK, Huang CK, Chen WM, Chang MC. Does implant selection impact postoperative complications following hip arthroplasty for failed intertrochanteric fractures? A retrospective comparative study. *Artificial Organs.* **2016;** 40(8):798-804.

49. Atik OŞ. Does stem length matter? *Joint Diseases and Related Surgery.* **2014;** 25(3):163-4.

50. Karaali E, Çiloğlu O. Metaphyseal vs. diaphyseal fixed-stem hemiarthroplasty in treating unstable intertrochanteric fractures in elderly patients. *Turkish Journal of Trauma and Emergency Surgery.* **2021;** 27(1):104-8.

51. Nishino T, Mishima H, Kawamura H, Shimizu Y, Miyakawa S, Ochiai N. Follow-up results of 10–12 years after total hip arthroplasty using cementless tapered stem-frequency of severe stress shielding with synergy stem in Japanese patients. *The Journal of arthroplasty.* **2013;** 28(10):1736-40.

52. Roche J, Wenn RT, Sahota O, Moran CG. Effect of comorbidities and postoperative complications on mortality after hip fracture in elderly people: prospective observational cohort study. *Bmj.* **2005;** 331(7529):1374.

53. Calder S, Anderson G, Jagger C, Harper W, Gregg P. Unipolar or bipolar prosthesis for displaced intracapsular hip fracture in octogenarians: a randomised prospective study. *The Journal of Bone and Joint Surgery British volume.* **1996;** 78(3):391-4.

54. Haidukewych GJ, Israel TA, Berry DJ. Long-term survivorship of cemented bipolar hemiarthroplasty for fracture of the femoral neck. *Clinical Orthopaedics and Related Research®.* **2002;** 403:118-26.

55. Jalovaara P, Virkkunen H. Quality of life after primary hemiarthroplasty for femoral neck fracture: 6-year follow-up of 185 patients. *Acta Orthopaedica Scandinavica.* **1991;** 62(3):208-17.

56. Sipilä J, Hyvönen P, Partanen J, Ristiniemi J, Jalovaara P. Early revision after hemiarthroplasty and osteosynthesis of cervical hip fracture Short-term function decreased, mortality unchanged in 102 patients. *Acta Orthopaedica Scandinavica.* **2004;** 75(4):402-7.

57. Frandsen PA, Kruse T. Hip fractures in the county of Funen, Denmark: Implications of demographic aging and changes in incidence rates. *Acta Orthopaedica Scandinavica.* **1983;** 54(5):681-6.

58. Akkoyunlu Ü, Akciğer KASPU. Embolisi ve Kan Gazı Değişiklerinin İncelenemesi. 7. Milli Türk Ortopedi ve Travmatoloji Kongre Kitabı Sayfa: 240, Emel Matbaacılık, Ankara. **1983**.

59. King MB, Harmon KR. Unusual forms of pulmonary embolism. *Clinics in chest medicine.* **1994;** 15(3):561-80.

60. Leighton RK. Fractures of the neck of the femur. Fractures in Adults. **2006**.

61. **Girasole G, Cuomo F, Denton J, O'Connor D, Ernst A.** Diagnosis of deep vein thrombosis in elderly hip-fracture patients by using the duplex scanning technique. *Orthopaedic review.* **1994;** 23(5):411-6.

62. **Hartman J, Altner P, Freeark R.** The effect of limb elevation in preventing venous thrombosis: a venographic study. *JBJS.* **1970;** 52(8):1618-22.

63. **Sierra RJ, Schleck CD, Cabanela ME.** Dislocation of bipolar hemiarthroplasty: rate, contributing factors, and outcome. *Clinical Orthopaedics and Related Research.* **2006;** 442:230-8.

64. **St C.** Campbell's operative orthopaedics. St Louis: Mosby. **2003:**1:318.

65. **Mallory TH, Kraus TJ, Vaughn BK.** Intraoperative femoral fractures associated with cementless total hip arthroplasty. *SLACK Incorporated Thorofare, NJ;* **1989;** 231-9.

66. **Jupiter JB, Levine AM, Trafton PG, Browner BD.** Skeletal trauma: basic science, management, and reconstruction: WB Saunders, **2003**.

67. **Banaszkiewicz PA.** "Modes of failure" of cemented stem-type femoral components: a radiographic analysis of loosening. Classic Papers in Orthopaedics: Springer; **2014:**35-8.

68. **Soontrapa S, Soontrapa S, Srinakarin J, Chowchuen P.** Singh index screening for femoral neck osteoporosis. *Journal-Medical Association of Thailand.* **2005;** 88:13.

69. **Meinberg EG, Agel J, Roberts CS, Karam MD, Kellam JF.** Fracture and dislocation classification compendium-2018. *Journal of Orthopaedic Trauma.* **2018;** 32:1-10.

70. **Parker MJ, Palmer CR.** A new mobility score for predicting mortality after hip fracture. The *Journal of Bone and Joint Surgery British Volume.* **1993;** 75(5):797-8.

71. **Moore AT.** The self-locking metal hip prosthesis. *JBJS.* **1957;** 39(4):811-27.

72. **Cooper C, Campion G, Melton L.** Hip fractures in the elderly: a world-wide projection. *Osteoporosis international,* **1992;** 2(6):285-9.

73. **Johnson DJ, Greenberg SE, Sathiyakumar V, Thakore R, Ehrenfeld JM, Obremskey WT, et al.** Relationship between the Charlson Comorbidity Index and cost of treating hip fractures: implications for bundled payment. **2015;** 16(3):209-13.

74. **Alolabi N, Alolabi B, Mundi R, Karanicolas PJ, Adachi JD, Bhandari MJBMD.** Surgical preferences of patients at risk of hip fractures: hemiarthroplasty versus total hip arthroplasty. **2011;** 12(1):1-9.

75. **Jain S, Whitwell GJO.** Total hip replacement for elderly neck of femur fracture patients. **2016;** 30(2):128-36.

76. **Rapp K, Büchele G, Dreinhöfer K, Bücking B, Becker C, Benzinger PJ.** Epidemiology of hip fractures. **2019;** 52(1):10-6.

77. **Kannan A, Kancherla R, McMahon S, Hawdon G, Soral A, Malhotra RJI.** Arthroplasty options in femoral-neck fracture: answers from the national registries. **2012;** 36(1):1-8.

78. **Yu L, Wang Y, Chen JJCO, Research® R.** Total hip arthroplasty versus hemiarthroplasty for displaced femoral neck fractures: meta-analysis of randomized trials. **2012;** 470(8):2235-43.

79. **Pires RES, Santana EO, Santos LEN, Giordano V, Balbachevsky D, Dos Reis FB.** Failure of fixation of trochanteric femur fractures: clinical recommendations for avoiding Z-effect and reverse Z-effect type complications. **2011;** 5(1):1-6.

80. **Lettich T, Tierney MG, Parvizi J, Sharkey PF, Rothman RH.** Primary total hip arthroplasty with an uncemented femoral component: two-to seven-year results. **2007;** 22(7):43-6.

81. **Peters RM, van Steenbergen LN, Bulstra SK, Zeegers AV, Stewart RE, Poolman RW, et al.** Nationwide review of mixed and non-mixed components from different manufacturers in total hip arthroplasty: a Dutch Arthroplasty Register study. **2016;** 87(4):356-62.

82. **Hudson J, Kenzora J, Hebel J, Gardner J, Scherlis L, Epstein R, et al.** Eight-year outcome associated with clinical options in the management of femoral neck fractures. **1998;** 348:59-66.

83. **Fan L, Dang X, Wang KJPO.** Comparison between bipolar hemiarthroplasty and total hip arthroplasty for unstable intertrochanteric fractures in elderly osteoporotic patients. **2012;** 7(6):39531.

84. **LaVelle D, Canale SJ Fohte M.** Campbell's operative orthopaedics. **2003:**2873-922.

85. **Zetterberg C, Elmerson S, Andersson GJCo, Research R.** Epidemiology of hip fractures in Göteborg, Sweden, 1940-1983. **1984;** 191:43-52.

86. Harris WHJJ. Traumatic arthritis of the hip after dislocation and acetabular fractures: treatment by mold arthroplasty: an end-result study using a new method of result evaluation. **1969;** 51(4):737-55.

87. P SN. Arsiyel kalça protezi uygulanan femur boyun kırıklarında sonuçların değerlendirilmesi, Uzmanlık tezi, Sivas **1997**.

88 Hedbeck CJ, Enocson A, Lapidus G, Blomfeldt R, Törnkvist H, Ponzer S, et al. Comparison of bipolar hemiarthroplasty with total hip arthroplasty for displaced femoral neck fractures: a concise four-year follow-up of a randomized trial. **2011;** 93(5):445-50.

89. Barışhan FC. İleri yaş deplase femur boyun kırıklarının tedavisinde hemiartroplasti ve total kalça artroplastisinin karşılaştırılması, **2017**.

90. Lee DJ, Elfar JCJ. Timing of hip fracture surgery in the elderly. **2014;** 5(3):138-40.

91. Tsai SW, Chen CF, Wu PK, Huang CK, Chen WM, Chang MCJAO. Does implant selection impact postoperative complications following hip arthroplasty for failed intertrochanteric fractures? *A retrospective comparative study.* **2016;** 40(8):798-804.

92. Kesmezacar H, Ogut T, Bilgili MG, Gokay S, Tenekecioglu YJ. Treatment of intertrochanteric femur fractures in elderly patients: internal fixation or hemiarthroplasty. **2005;** 39(4):287-94.

93. Jameson SS, Lees D, James P, Johnson A, Nachtsheim C, McVie JL, et al. Cemented hemiarthroplasty or hip replacement for intracapsular neck of femur fracture? *A comparison of 7732 matched patients using national data*. **2013;** 44(12):1940-4.

94. Ellison B, Cheney NA, Berend KR, Lombardi AV, Mallory TH. Minimal stress shielding with a Mallory-Head titanium femoral stem with proximal porous coating in total hip arthroplasty. **2009;** 4(1):1-10.

95. Kwon DG, Lee TJ, Kang JS, Moon KH. Correlation between stress shielding and clinical outcomes after total hip arthroplasty with extensively porous coated stems. **2013;** 28(10):1728-30.

96. Karaali E, Çiloğlu OJTJoT, Surgery E. Metaphyseal vs. diaphyseal fixed-stem hemiarthroplasty in treating unstable intertrochanteric fractures in elderly patients. **2021;** 27(1):104-8.

97. **Parvizi J, Keisu KS, Hozack WJ, Sharkey PF, Rothman RHJ.** Primary total hip arthroplasty with an uncemented femoral component: a long-term study of the Taperloc stem. **2004;** 19(2):151-6.

98. **Moja L, Piatti A, Pecoraro V, Ricci C, Virgili G, Salanti G, et al.** Timing matters in hip fracture surgery: patients operated within 48 hours have better outcomes. A meta-analysis and meta-regression of over 190,000 patients. **2012**.

99. **Lavelle DG.** Fractures and dislocations of the hip. **2008:**3237-308.

100. **Soontrapa S, Soontrapa S, Srinakarin J, Chowchuen PJJ-MAOT.** Singh index screening for femoral neck osteoporosis. **2005;** 88:13.

101. **Dillon MF, Collins D, Rice J, Murphy PG, Nicholson P, Mac Elwaine JJCO, et al.** Preoperative characteristics identify patients with hip fractures at risk of transfusion. **2005;** 439:201-6.

102. **Desai SJ, Wood KS, Marsh J, Bryant D, Abdo H, Lawendy AR, et al.** Factors affecting transfusion requirement after hip fracture: can we reduce the need for blood? **2014;** 57(5):342.

103. **Madsen CM, Jørgensen HL, Norgaard A, Riis T, Jantzen C, Pedersen OB, et al.** Preoperative factors associated with red blood cell transfusion in hip fracture patients. **2014;** 134(3):375-82.

104. **Fazal MA, Bagley C, Garg PJ.** Predictors for perioperative blood transfusion in elderly patients with extra capsular hip fractures treated with cephalo-medullary nailing. **2018;** 21(01):16-9.

105. **Atik OŞ, Surgery R.** Does stem length matter? **2014;** 25(3):163-4.

106. **Choy GG, Roe JA, Whitehouse SL, Cashman KS, Crawford RW.** Exeter short stems compared with standard length Exeter stems: experience from the Australian Orthopaedic *Association National Joint Replacement Registry.* **2013;** 28(1):103-9.

107. **Patel RM, Lo WM, Cayo MA, Dolan MM, Stulberg SDJO.** Stable, dependable fixation of short-stem femoral implants at 5 years. **2013;** 36(3):301-7.

108. **Kim YH, Kim JS, Joo JH, Park JWJ.** A prospective short-term outcome study of a short metaphyseal fitting total hip arthroplasty. **2012;** 27(1):88-94.

109. Turesson E. A 30-year journey in hip fracture care.

110. Sharkawi M, Zulfarina S, SMZ A-S, Isa N, Sabarul A, Nazrun AJIMJM. Systematic review on the functional status of elderly hip fracture patients using Katz Index of Activity of Daily Living (Katz ADL) score. **2016;** 15(2).

111. Müller F, Galler M, Zellner M, Bäuml C, Grechenig S, Kottmann T, et al. Total hip arthroplasty for hip fractures: time to surgery with respect to surgical revision, failure, and mortality. **2019;** 10:215.

112. Nilsdotter A, Bremander AJAc. Measures of hip function and symptoms: Harris hip score (HHS), hip disability and osteoarthritis outcome score (HOOS), Oxford hip score (OHS), Lequesne index of severity for osteoarthritis of the hip (LISOH), and American Academy of orthopedic surgeons (AAOS) hip and knee questionnaire. **2011;** 63(11):200-7.

113. Weick JW, Bullard J, Green JH, Gagnier JJ. Measures of hip function and symptoms. **2020**.

114. Young SW, Safran MR. Outcome Instruments for Assessment of Hip Function. Hip Joint Restoration: Springer, **2017:**91-114.

115. Kızkapan TB, Mısır A, Eken G, Oğuzkaya S, Özçamdallı M, Uzun EJ, et al. Correlation between Harris, modified Harris hip, and Oxford hip scores of patients who underwent hip arthroplasty and hemiarthroplasty following hip fracture. **2022;** 28(3):308-14.

116. Laflamme GY, Rouleau DM, Leduc S, Roy L, Beaumont EJJ. The Timed Up and Go test is an early predictor of functional outcome after hemiarthroplasty for femoral neck fracture. **2012;** 94(13):1175-9.

117. Lizaur-Utrilla A, Sanz-Reig J, Miralles-Munoz FJ. Cementless total hip arthroplasty after acute femoral neck fracture in active patients. Prospective matched study with a minimum follow-up of 5 years. **2014;** 58(3):152-9.

118. Srivastav S, Mittal V, Agarwal SJI. Total hip arthroplasty following failed fixation of proximal hip fractures. **2008;** 42(3):279.

119. Parker MJ, Palmer CR. A new mobility score for predicting mortality after hip fracture. **1993;** 75(5):797-8.