T.C.
SAĞLIK BİLİMLERİ ÜNİVERSİTESİ
HAMİDİYE SAĞLIK BİLİMLERİ ENSTİTÜSÜ

DEĞİŞİK KALSİYUM SİLİKAT ESASLI MATERYALLERİN RAT BAĞ DOKUSU ÜZERİNDEKİ BİYOLOJİK ÖZELLİKLERİNİN VE İNTERLÖKİN-6 SALINIMINA ETKİLERİNİN İNCELENMESİ

ZEYNEP SOLMAZGÜL YAZICI

TEZ DANIŞMANI
DR. ÖĞR. ÜYESİ ŞÜKRİYE TÜRKOĞLU KAYACI

ÇOCUK DİŞ HEKİMLİĞİ ANA BİLİM DALI
ÇOCUK DİŞ HEKİMLİĞİ DOKTORA PROGRAMI

DOKTORA TEZİ
HAZİRAN/2024

İTHAF

“Hayatımın her döneminde desteklerini ve sevgilerini koşulsuz hissettiğim annem ve babama ithaf ediyorum”

TEŞEKKÜR

Doktora eğitimime başından sonuna kadar deneyimi ve bilgisiyle bana yol gösteren, doktora sürecimin her aşamasında desteğini, hoşgörüsünü esirgemeyen, her zaman sabırlı ve anlayışlı davranan çok değerli danışman hocam Sayın Dr. Öğr. Üyesi Şükriye TÜRKOĞLU KAYACI'ya,

Tez çalışmam boyunca bilgi ve tecrübelerini esirgemeyen yardımcı danışman hocam Sayın Prof. Dr. Hakan ARSLAN'a,

Doktora eğitimim boyunca bana emek veren ve yol gösteren Sayın hocalarım Prof. Dr. Günseli GÜVEN POLAT'a, Doç. Dr. Bahar Başak KIZILTAN ELİAÇIK'a, doktora tezimin deney aşamasında yardımlarını esirgemeyen Sayın Dr. Öğr. Üyesi Esra ÇİKLER'e,

Doktora sürecinde bana yol arkadaşlığı yapan sevgili eş kıdemim Meltem KARAHAN'a, her zaman yanımda olduğunu hissettiğim sevgili arkadaşım İpek KINIKOĞLU'na, tanımaktan ve beraber çalışmaktan büyük bir mutluluk ve onur duyduğum adını sayamadığım bütün asistan arkadaşlarıma,

Hayatımın hem güzel hem zor zamanlarında her daim yanımda olan sevgili dostum Meryem GÜZEL KAYA'ya,

Attığım her adımda desteklerinden güç aldığım, karşılıksız sevgi ve emeklerini hiçbir zaman esirgemeyen sevgili annem Fatma SOLMAZGÜL'e, babam Şemseddin SOLMAZGÜL'e, kardeşim Esat Engin SOLMAZGÜL'e,

Hayatıma girdiği günden beri her konuda olduğu gibi doktora sürecimde de bana koşulsuz destek olan, hayatımda olduğu için kendimi şanslı hissettiğim sevgili eşim Enes YAZICI'ya,

En içten teşekkürlerimi sunarım.

Bu doktora tezi çalışması, bilimsel araştırmalar projesi kapsamında Sağlık Bilimleri Üniversitesi Bilimsel Araştırmalar Projeleri Birimi tarafından 2022/226 numaralı proje ile desteklenmiştir.

İÇİNDEKİLER

İTHAF iv
TEŞEKKÜR v
İÇİNDEKİLER vi
TABLOLAR LİSTESİ viii
ŞEKİLLER LİSTESİ x
SİMGELER VE KISALTMALAR xiii
ÖZET xiv
ABSTRACT xv
1. GİRİŞ VE AMAÇ 1
2. GENEL BİLGİLER 4
2.1. PULPA 4
2.1.1. Pulpanın Hücreleri 4
2.1.2. Pulpanın Tabakaları 6
2.1.3. Pulpanın Kan Damarları 7
2.1.4. Pulpanın İnervasyonu 8
2.1.5. Pulpanın Fonksiyonları 9
2.1.6. Dental Materyallere Karşı Pulpa Reaksiyonları 10
2.2. SÜT DİŞİ VİTAL PULPA TEDAVİLERİ 12
2.2.1. İndirekt Pulpa Kaplaması 12
2.2.2. Direkt Pulpa Kaplaması 13
2.2.3. Amputasyon 14
2.3. VİTAL PULPA TEDAVİLERİNDE KULLANILAN KALSİYUM SİLİKAT ESASLI MATERYALLER 15
2.3.1. Mineral Trioksit Agregat (MTA) 15
2.3.2. Biodentine 16
2.3.3. Rezin Modifiye Kalsiyum Silikat (TheraCal PT) 17
2.4. BİYOUYUMLULUK 19
2.4.1. Biyouyumluluk Testleri İçin Standartlar 19
2.4.2. Dental Materyallerin Biyouyumluluğunun Değerlendirilmesinde Kullanılan Yöntemler 20
2.5. İNFLAMASYON 25
2.6. İNTERLÖKİN-6 (IL-6) 27

3. GEREÇ VE YÖNTEM 29
3.1. HAYVAN DENEYİ ÖNCESİ HAZIRLIKLAR 29
3.1.1. Deneyde Kullanılacak Rat Sayısının Belirlenmesi 29
3.1.2. Materyallerin Hazırlanması 29
3.2. HAYVAN DENEYİ SÜRECİ 31
3.2.1. Deney Hayvanlarının Gruplarının Oluşturulması 31
3.2.2. Hayvan Deneyinin Uygulanması 31
3.2.3. Hayvanlardan Doku Örneklerinin Alınması 34
3.3. HİSTOPATOLOJİK PROSEDÜR 36
3.3.1. Histopatolojik İnceleme Öncesi Hazırlıklar 36
3.3.2. Histopatolojik İnceleme ve Değerlendirme 40
3.3.3. İmmunohistokimyasal Boyama 40
3.4. İSTATİSTİKSEL ANALİZ 42
4. BULGULAR 43
4.1. HİSTOPATOLOJİK BULGULAR 43
4.1.1. NeoPutty Grubu Bulguları 43
4.1.2. Biodentine Grubu Bulguları 45
4.1.3. ThPT Grubu Bulguları 47
4.1.4. Kontrol Grubu Bulguları 49
4.2. İMMUNOHİSTOKİMYASAL BULGULAR 52
4.2.1. NeoPutty Grubu Bulguları 52
4.2.2. Biodentine Grubu Bulguları 53
4.2.3. ThPT Grubu Bulguları 54
4.2.4. Kontrol Grubu Bulguları 55
4.3. İSTATİSTİKSEK DEĞERLENDİRME 57
4.3.1. Kapsül Formasyonunun İstatistiksel Analizi 57
4.3.2. İnflamasyon Bulgularının İstatistiksel Analizi 59
4.3.3. Ödem Bulgularının İstatistiksel Analizi 61
4.3.4 IL-6 Ekspresyonunun İstatistiksel Analizi 64
5. TARTIŞMA 68
6. SONUÇLAR VE ÖNERİLER 80
KAYNAKLAR 81
EK 81

TABLOLAR LİSTESİ

Tablo 2.1: MTA, Biodentine ve ThPT materyallerinin kompozisyonları 18

Tablo 3.1: Doku fiksasyon protokolü 36

Tablo 3.2: HE ile boyama protokolü..... 38

Tablo 3.3: Masson'un Trikomu Boyama Protokolü 39

Tablo 4.1: NeoPutty, Biodentine, ThPT ve kontrol gruplarının kapsül formasyonu..... 51

Tablo 4.2: NeoPutty, Biodentine, ThPT ve kontrol gruplarının inflamasyon skorları 52

Tablo 4.3: NeoPutty, Biodentine, ThPT ve kontrol gruplarının ödem skorları 52

Tablo 4.4: NeoPutty, Biodentine, ThPT ve kontrol gruplarının IL-6 ekspresyon skorları . 57

Tablo 4.5: Kapsül formasyonunun istatistiksel olarak değerlendirilmesi (*Kruskal Wallis testi †Friedman testi) 58

Tablo 4.6: İnflamasyonun istatistiksel olarak değerlendirilmesi (*Kruskal Wallis testi †Friedman testi) 60

Tablo 4.7: 7, 15, 30 ve 60. gün inflamasyon bulgularının Dunn's Çoklu Karşılaştırma Testi ile birbirleriyle karşılaştırılması..... 60

Tablo 4.8: NeoPutty, Biodentine, ThPT ve kontrol gruplarınının inflamasyon bulgularının Dunn's Çoklu Karşılaştırma Testi ile birbirleriyle karşılaştırılması..... 61

Tablo 4.9: Ödem bulgularının istatistiksel olarak değerlendirilmesi (*Kruskal Wallis testi †Friedman testi) 63

Tablo 4.10: 7, 15, 30 ve 60. gün ödem bulgularının Dunn's Çoklu Karşılaştırma Testi ile birbirleriyle karşılaştırılması..... 63

Tablo 4.11: NeoPutty, Biodentine, ThPT ve kontrol gruplarınının ödem bulgularının Dunn's Çoklu Karşılaştırma Testi ile birbirleriyle karşılaştırılması..... 63

Tablo 4.12: IL-6 ekspresyonlarının istatistiksel olarak değerlendirilmesi (*Kruskal Wallis testi †Friedman testi) 66

Tablo 4.13: 7, 15, 30 ve 60. gün IL-6 ekspresyonlarının Dunn's Çoklu Karşılaştırma Testi ile birbirleriyle karşılaştırılması..... 66

Tablo 4.14: NeoPutty, Biodentine, ThPT ve kontrol gruplarınının IL-6 ekspresyonlarının Dunn's Çoklu Karşılaştırma Testi ile birbirleriyle karşılaştırılması 66

ŞEKİLLER LİSTESİ

Şekil 2.1: Yeni malzemelerin biyouyumluluk değerlendirmesi için klasik paradigma (129). 21

Şekil 2.2: İnflamasyonun nedenleri, fizyolojik ve patolojik sonuçları (138) 27

Şekil 3.1: Çalışmada kullanılan VPT materyalleri; NeoPutty MTA (NuSmile, ABD) (A), Biodentine (Septodont, Fransa) (B), ThPT (Bisco, ABD) (C) 30

Şekil 3.2: Materyallerin polietilen tüplere yerleştirilmesi 31

Şekil 3.3: Ratların dorsal bölgelerinin tıraş edilmesi 32

Şekil 3.4: Ratlara 2 anterior 2 posterior olmak üzere kesi implantasyon için kesi atılması 33

Şekil 3.5: Polietilen tüplerin ratlara implantasyonu 33

Şekil 3.6: İmplantasyon sonrası kesi bölgelerine dikiş atılması 34

Şekil 3.7: Ratlardan örneklerin çıkartılması 35

Şekil 3.8: Ratlardan alınan doku örneği 35

Şekil 3.9: Parafinle bloklanan doku örnekleri 37

Şekil 3.10: Boyama protokollerinde kullanılan alkol serisi 38

Şekil 3.11: Örneklerin Goat anti-rabbit Horseradish peroxidase (HRP) konjugat ile muamele edilmesi 41

Şekil 3.12: Örneklerin DAB ile boyaması 41

Şekil 3.13: Karanlık oda kullanılarak immunohistokimyasal boyama aşaması 42

Şekil 4.1: 7-60 günler arası NeoPutty grubunun genel morfolojisi. HE boyaması; x100 mikroskop büyütmesi. (A:7. gün, B:15. gün, C 30. gün, D: 60. gün) (kd: kan damarı, *: kapsül formasyonu, ok: inlamatuar hücre, ok başı: ödem) 43

Şekil 4.2: 7-60 günler arası NeoPutty grubunun bağ doku morfolojisi. Masson'un trikromu boyaması; x200 mikroskop büyütmesi. (A:7. gün, B:15. gün, C 30. gün, D: 60. gün) (ok: fibroblast, ok başı: kollajen) 45

Şekil 4.3: 7-60 günler arası Biodentine grubunun genel morfolojisi. HE boyaması; x100 mikroskop büyütmesi. (A:7. gün, B:15. gün, C 30. gün, D: 60. gün) (kd: kan damarı, *: kapsül formasyonu, ok: inlamatuar hücre, ok başı: ödem) 46

Şekil 4.4: 7-60 günler arası Biodentine grubunun bağ doku morfolojisi. Masson'un trikromu boyaması; x200 mikroskop büyütmesi. (A:7. gün, B:15. gün, C 30. gün, D: 60. gün) (ok: fibroblast, ok başı: kollajen)..... 47

Şekil 4.5: 7-60 günler arası ThPT grubunun genel morfolojisi. HE boyaması; x100 mikroskop büyütmesi. (A:7. gün, B:15. gün, C 30. gün, D: 60. gün) (kd: kan damarı, *: kapsül formasyonu, ok: inlamatuar hücre, ok başı: ödem) 48

Şekil 4.6: 7-60 günler arası ThPT grubunun bağ doku morfolojisi. Masson'un trikromu boyaması; x200 mikroskop büyütmesi. (A:7. gün, B:15. gün, C 30. gün, D: 60. gün) (ok: fibroblast, ok başı: kollajen) 49

Şekil 4.7: 7-60 günler arası kontrol grubunun genel morfolojisi. HE boyaması; x100 mikroskop büyütmesi. (A:7. gün, B:15. gün, C 30. gün, D: 60. gün) (kd: kan damarı, *: kapsül formasyonu, ok: inlamatuar hücre, ok başı: ödem) 50

Şekil 4.8: 7-60 günler arası kontrol grubunun bağ doku morfolojisi. Masson'un trikromu boyaması; x200 mikroskop büyütmesi. (A:7. gün, B:15. gün, C 30. gün, D: 60. gün) (ok: fibroblast, ok başı: kollajen) 51

Şekil 4.9: 7-60 günler arası NeoPutty grubunun anti-IL6 immunohistokimyası. Anti-IL6 immunohistokimya işaretlenmesi; X400 mikroskop büyütmesi. (A:7. gün, B:15. gün, C 30. gün, D: 60. gün) (*: kapsül formasyonu; ok:IL-6 pozitif immun hücreler)..... 53

Şekil 4.10: 7-60 günler arası Biodentine grubunun anti-IL6 immunohistokimyası. Anti-IL6 immunohistokimya işaretlenmesi; X400 mikroskop büyütmesi. (A:7. gün, B:15. gün, C 30. gün, D: 60. gün) (*: kapsül formasyonu; ok:IL-6 pozitif immun hücreler)..... 54

Şekil 4.11: 7-60 günler arası ThPT grubunun anti-IL6 immunohistokimyası. Anti-IL6 immunohistokimya işaretlenmesi; X400 mikroskop büyütmesi. (A:7. gün, B:15. gün, C 30. gün, D: 60. gün) (*: kapsül formasyonu; ok:IL-6 pozitif immun hücreler)..... 55

Şekil 4.12: 7-60 günler arası kontrol grubunun anti-IL6 immunohistokimyası. Anti-IL6 immunohistokimyal işaretlenmesi; X400 mikroskop büyütmesi. (A:7. gün, B:15. gün, C 30. gün, D: 60. gün) (*: kapsül formasyonu; ok:IL-6 pozitif immun hücreler)..... 56

Şekil 4.13: Gruplar arası kapsül formasyonunun günlere dağılımı..... 58

Şekil 4.14: Gruplar arası inflamasyon bulgularının günlere dağılımı 61

Şekil 4.15: Gruplar arası ödem bulgularının günlere dağılımı 64

Şekil 4.16: Gruplar arası IL-6 ekspresyonunun günlere dağılımı 67

SİMGELER VE KISALTMALAR

Bi_20_3	: Bizmut Oksit
BMP	: Kemik Morfojenik Protein
Ca	: Kalsiyum
$CaCl_2$	: Kalsiyum Klorür
$CaCO_3$	: Kalsiyum Karbonat
DAB	: Diaminobenzidin
E. Faecalis	*: Enterococcus Faecalis*
H_2O_2	: Hidrojen Peroksit
HE	: Hematoksilen ve Eozin
hPDLSCs	: İnsan Periodontal Ligament Kök Hücresi
HRP	: Goat Anti-Rabbit Horseradish Peroxidase
IL	: İnterlökin
IRM	: Çinko Oksit Ojenollü Ara Restoratif Malzeme
MTA	: Mineral Trioksit Agregat
NADPH Oksidaz	: Nikotinamid Adenin Dinükleotid Fosfat Oksidaz
NF	: Nükleer Faktör
NLR	: NOD Benzeri Reseptörler
PBS	: Fosfat Tamponlu Salin
PRF	: Plazmadan Zengin Fibrin
ROS	: Reaktif Oksijen Türleri
S. Mutans	*: Streptococcus Mutans*
Si	: Silisyum
TEGDMA	: Trietilen Glikol Dimetakrilat
TGF-B	: Dönüştürücü Büyüme Faktörü Beta
TLR	: Toll-Like Reseptör
TNF	: Tümör Nekroz Faktörü
ThPT	: Theracal PT
VPT	: Vital Pulpa Tedavileri

DEĞİŞİK KALSİYUM SİLİKAT ESASLI MATERYALLERİN RAT BAĞ DOKUSU ÜZERİNDEKİ BİYOLOJİK ÖZELLİKLERİNİN VE İNTERLÖKİN-6 SALINIMINA ETKİLERİNİN İNCELENMESİ

ÖZET

Amaç: Süt dişlerinde vital pulpa tedavilerinde (VPT) sıklıkla kullanılan kalsiyum silikat esaslı NeoPutty, Biodentine ve ThPT materyallerinin in vivo olarak rat bağ dokusu üzerindeki biyolojik özelliklerinin ve interlökin-6 (IL-6) salınımına etkilerinin incelemektir.

Gereç ve Yöntem: Materyallerin, ratların subkutan dokusunda neden olduğu doku reaksiyonu NeoPutty MTA (NuSmile, ABD), Biodentine (Septodont, Fransa), ThPT (Bisco, ABD) ve kontrol grubu olarak boş polietilen tüplerin implantasyonundan sonra 7, 15, 30 ve 60. günlerde değerlendirilmiştir. Kesitler hematoksilen eozin ve Masson's Trikrom boyaları ile boyanarak morfolojik analiz yapılmış, inflamasyon ödem ve kapsül formasyonu değerlendirilmiştir. Kesitlerde IL-6 immünohistokimyasal analizi yapılmıştır. Veriler %5 anlamlılık düzeyinde Shapiro-Wilk normallik testi ve Dunn's çoklu karşılaştırma testine tabi tutuldu.

Bulgular: 7 ve 15. günlerde Biodentine grubu diğer materyal gruplara göre anlamlı olarak daha yüksek inflamasyon ve ödem göstermiştir. ThPT grubunun inflamasyonu ve IL-6 ekspresyonu en çok 15. günde bulunmuş, 30 ve 60. günlerde inflamasyon ve ödemi anlamlı olarak azalmıştır. 30. günde NeoPutty grubu diğer gruplara kıyasla daha yüksek inflamasyon, ödem ve IL-6 ekspresyonu göstermiştir. 60. günde ödem, inflamasyon ve IL-6 ekspresyonu tüm gruplarda azalmıştır. Bütün materyallerde ve tüm zamanlarda kapsül formasyonu gözlenmiştir.

Sonuç: Çalışmada kullanılan kalsiyum silikat esaslı bütün materyallerin ödem, inflamasyon ve IL-6 ekspresyonunun şiddetinde 60. günde önemli bir azalma görülmüştür. Bu da bu materyallerin biyouyumlu materyaller olduğunu göstermektedir.

Anahtar kelimeler: Biodentine, interlökin-6, kalsiyum silikat, MTA, sitotoksisite, TheraCal PT.

EVALUATION OF BIOLOGICAL PROPERTIES AND IL-6 IMMUNOEXPRESSION OF DIFFERENT CALCIUM SILICATE BASED MATERIALS: AN IN VIVO STUDY IN RATS

ABSTRACT

Aim: To investigate the biological properties and their effects on interleukin-6 (IL-6) release of calcium silicate-based NeoPutty, Biodentine and ThPT materials used in vital pulp therapies (VPT) in primary teeth on rat connective tissue in vivo.

Materials and Methods: The tissue reaction caused by the materials in the subcutaneous tissue of rats was evaluated at 7, 15, 30 and 60 days after implantation of NeoPutty MTA (NuSmile, USA), Biodentine (Septodont, France), ThPT (Bisco, USA) and empty polyethylene tubes as control group. Sections were stained with hematoxylin eosin and Masson's Trichrome stains for morphological analysis and inflammation, edema and capsule formation were evaluated. IL-6 immunohistochemical analysis was performed on the sections. Data were subjected to Shapiro-Wilk normality test and Dunn's multiple comparison test at 5% significance level.

Results: At days 7 and 15, the Biodentine group showed significantly higher inflammation and edema than the other groups. Inflammation and IL-6 expression in the ThPT group was highest at day 15, and inflammation and edema decreased significantly at days 30 and 60. At day 30, the NeoPutty group showed higher inflammation, edema and IL-6 expression compared to the other groups. At day 60, edema, inflammation and IL-6 expression were reduced in all groups. Capsule formation was observed in all materials and at all times.

Conclusion: All calcium silicate-based materials used in the study showed a significant decrease in the severity of edema, inflammation and IL-6 expression at 60 days. This indicates that these materials are biocompatible materials.

Key words: Biodentine, interleukin-6, calcium silicate, MTA, cytotoxicity, TheraCal PT.

1. GİRİŞ VE AMAÇ

Vital pulpa tedavisinin (VPT) temel amacı, çürük, iyatrojenik mekanik preparasyon veya travma gibi nedenlerle geri dönüşümlü olarak etkilenen pulpanın canlılığını ve işlevini korumaktır (1,2). VPT, gelecekteki bakteriyel kontaminasyonu önleyen biyolojik olarak kabul edilebilir bir ortam oluşturmayı amaçlayan etkili bir erken çürük yönetimi prosedürü olarak önerilmiştir (3). Gelişmekte olan dişin bütünlüğünün ve ark stabilitesinin korunması için pulpanın ağız boşluğunda kalması büyük önem taşımaktadır (4). Bu nedenle, pulpa canlılığının korunması biyolojik temelli minimal invaziv tedavi yaklaşımlarının nihai hedefidir. VPT, diş hekimliği uygulamaları arasında daha fazla dikkat çekme eğilimindedir (5).

VPT, düşük invazivlikten yüksek invazivliğe doğru indirekt pulpa kaplaması, direkt pulpa kaplama ve amputasyon tedavilerini içerir (6). VPT'de kullanılan materyallerde onarım için uygun bir ortam sağlamak üzere bir dizi spesifik biyolojik özellik gerektirir. Pulpa dokusu ile dolaylı temas (indirekt pulpa kaplama) veya doğrudan temas (direkt pulpa kaplama, amputasyon) halinde yerleştirileceklerinden, bu materyaller biyouyumlu olmalı ve doku onarımını uyarmalıdır (7).

Kalsiyum silikat esaslı materyaller VPT'ler, pulpal rejenerasyon ve apeksifikasyonu içeren çeşitli endodontik prosedürlerde yaygın olarak kullanılmaktadır (8,9). Kalsiyum silikat esaslı materyallerin sızdırmazlık kabiliyeti ve biyouyumluluğunun yanı sıra pulpa ve sert doku ile fizikokimyasal etkileşimleri, söz konusu klinik uygulamalardaki uygunluklarına katkıda bulunan temel faktörlerdir (10,11).

Mineral trioksit agregat (MTA), diş hekimliği pratiğinde uzun yıllardır kullanılan Portland çimentosu türevi bir kalsiyum silikat bazlı hidrolik materyaldir (12). Yakın zamanda, NeoPutty olarak bilinen MTA'nın güncellenmiş bir versiyonu piyasaya girmiştir. NeoPutty, su içermeyen, organik bir sıvı içinde önceden karıştırılmış son derece ince ve inorganik trikalsiyum silikat ve dikalsiyum silikat tozundan oluşan biyoseramik bir materyaldir. NeoPutty kullanıma hazır bir şekilde paketlenmiştir ve herhangi bir karıştırma işlemi gerektirmez. Üretici tarafından açıklandığı üzere, malzemenin nem varlığında in vivo olarak sertleşmesi

amaçlanmıştır (6). Manipülasyon kolaylığı NeoPutty'nin diş hekimliği pratiğinde tercih edilmesinin nedenlerindendir (13).

Biodentine, biyouyumlu ve biyoaktif dentin yapısını taklit ettiği kabul edilen trikalsiyum silikat esaslı bir biyomateryaldir (14). Biodentine, MTA'ya kıyasla gelişmiş fizikokimyasal ve biyolojik özellikleri ile tanıtılmıştır (15,16). Yüksek alkalinitesi (pH = 12) çevredeki mikroorganizmaları inhibe eder (17). Ayrıca dentin tübüllerine nüfuz ederek mikromekanik retansiyonu arttırır ve kendiliğinden yapışmayı sağlar (18). Kalsiyum silikat esaslı materyallerin insan periodontal ligament kök hücrelerinin (hPDLSCs) biyolojik davranışı üzerindeki etkisini araştıran bir çalışmada, Biodentine ve NeoPutty hPDLSCs üzerinde daha iyi performans ve olumlu biyolojik etkiler göstermiştir (19).

Son zamanlarda, TheraCalPT (ThPT) olarak yeni bir dual-cure rezin modifiye kalsiyum silikat esaslı materyal tanıtılmıştır. Üreticisine göre, öncelikle amputasyon tedavisi için önerilmektedir, ancak direkt ve indirekt pulpa kaplamasında da kullanılabilir. Ana rolü dentin-pulpa kompleksini korumak için bir bariyer görevi görmek ve böylece dişin canlılığını sağlamaktır (5,20). Dentin-pulpa kompleksi için bir bariyer ve koruyucu olarak işlev görür, böylece dişin canlılığını korur. ThPT'nin kalsiyum salma özellikleri ve alkali pH oluşturma yeteneği, onu derin kavite preparasyonlarında kullanıma uygun hale getirir. Dual-cure sertleştirme özelliği restoratif materyalin hemen yerleştirilmesine olanak tanır. Bir karıştırma şırıngası aracılığıyla kaviteye kolayca ve doğrudan uygulanabilir. Düşük su çözünürlüğüne sahiptir ve bozulma ve parçalanmaya karşı direnç sağlayarak dayanıklı bir sızdırmazlık oluşturur (21). ThPT, TheraCal LC ve Biodentine'in biyolojik özelliklerini ve mineralizasyon potansiyelini karşılaştıran bir in vitro çalışmada, ThPT, TheraCal LC'ye kıyasla hDPSC'ler üzerinde gelişmiş biyoouyumluluk ve mineralizasyon potansiyeli ve Biodentine ile karşılaştırılabilir biyolojik özellikler göstermiştir (20).

Biyouyumluluk, bir materyalin toksisite, irritasyon veya inflamasyona neden olmadan bir organizmada uygun bir yanıt ortaya çıkarma yeteneğidir (22). Sitotoksik maddeler potansiyel olarak tedavinin etkinliğini etkileyebileceğinden, VPT'de kullanılan materyallerin biyolojik uyumluluğu çok önemlidir (23). Literatürde bu materyallerin biyouyumluluğunu ve IL-6 immünoekspresyonunu karşılaştıran daha

önce yapılmış bir çalışma bulunmamaktadır. Bu çalışmanın amacı, yeni bir materyal olan ThPT'nin rat subkutan dokularında in-vivo olarak biyouyumluluğu ve interlökün-6 (IL-6) immünoekspresyonunu NeoPutty ve Biodentine ile karşılaştırmaktır.

Bu çalışmanın;

H_0 hipotezi; kalsiyum silikat esaslı materyallerin doku reaksiyonları ve IL-6 ekspresyonlarının yoğunluklarının birbirleriyle farkı yoktur,

H_1 hipotezi; kalsiyum silikat esaslı materyallerin doku reaksiyonları ve IL-6 ekspresyonlarının yoğunlukları birbirlerinden farklıdır.

2. GENEL BİLGİLER

2.1. PULPA

Diş pulpası, mineralize dokuların (dentin, mine ve sement) sert duvarları arasında yer alan özelleşmiş bir bağ dokusudur. Diş pulpası, apikal foramen, foramenlar ve/veya lateral kanallar aracılığıyla dişin dış ortamı ile iletişim kurabilir, bu da pulpaya düşük toleranslı bir ortam sağlar çünkü besin maddeleri, küçük foramenler ve foramina aracılığıyla geçen damarlanmadan gelir (24).

Gevşek bağ dokusu, insan vücudunun çeşitli organlarının stroma (besleyici destek dokusu) ve parankimi (fonksiyonel doku) oluşturur. Diş pulpasında, bu gevşek bağ dokusu hem stromayı hem de parankimi aynı anda oluşturur, kendini ve dentin substratını destekler ve dentin üretir. Dentin üretimi ile pulpa, dişin merkezi kısmında kapalı kalır. Pulpanın koronal ve radiküler iki bölümü bulunmaktadır. Tek köklü dişlerde, koronal ve radiküler pulpa dokuları birbirine bitişiktir ancak çok köklü dişlerde pulpa odasının tabanında net bir ayrım vardır. Koronal pulpa hücreleri hücre dışı matriks bakımından zenginken, radiküler pulpa daha çok lif içerir ve damar-sinir kılıfı daha yoğundur ve daha az anastomoz içermektedir (24).

2.1.1. Pulpanın Hücreleri

Pulpa, odontoblastlar, fibroblastlar, makrofajlar, dendritik hücreler, lenfositler, mast hücreleri ve farklılaşmamış mezenkimal kök hücreler de dahil olmak üzere birçok hücre türünü içerir. Odontoblastlar özellikle önemlidir çünkü diş gelişimi sırasında ve olgun dişte dentinogenezden sorumludurlar (25).

Odontoblastlar geleneksel olarak pulpa boşluğunun çevresini saran ve sitoplazmik süreçlerini dentin tübüllerine uzatan hücreler olarak tanımlanmıştır. Bu hücrelerin birbirleriyle hücreler arası iletişim sağlamak ve bir hücrenin diğerine göre göreceli konumunu korumak için birkaç bağlantısı bulunmaktadır (24). Bu tanım aktif dentinogenez sırasında doğrudur ancak artık odontoblastların boyutunun ve sitoplazmik organel içeriğinin yaşam döngüleri boyunca değiştiği ve işlevsel aktiviteleriyle yakından ilişkili olduğu kabul edilmektedir. Odontoblastların boyutu

ile sekretuar aktiviteleri arasındaki ilişki, kuron ve kökte boyutlarındaki farklılıklarla gösterilebilir ve bu iki bölgede farklı dentinojenik hızlarda devam edebilir (26).

Odontoblastlar oldukça özelleşmiş hücrelerdir ve dentin oluşumundan sorumludurlar. Sitoplazmik süreçlerinin dentin tübüllerine uzanması nedeniyle, bu hücreler dentin-pulpa kompleksinin ana kısmını oluştururlar. Bu kompleks çürük veya atrizyon sebebiyle zarar gördüğünde veya cerrahi işlemlerden etkilendiğinde, pulpa dokusunu korumak için bir tepki verir (24).

Dentin oluşumunda rol oynamanın yanı sıra, odontoblastlar duyusal iletimde de rol alırlar. Boşluk bağlantılarının varlığı, bu hücrelerin birbirleriyle iletişim kurduğunu ve biri etkilendiğinde diğerlerinin de etkilendiğini göstermektedir. Boşluk bağlantıları, odontoblastlar arasında bulunur ve düşük elektrik direnci sağlayarak odontoblastlar arasında ve sinir lifleri arasında bir yol sağlar (27,28). Dentin tübüllerindeki sıvı değişimi veya odontoblastları hidrodinamik olarak etkileyerek duyu sinir aksonlarının mekanoreseptörlerini aktive etmektedir (29). Odontoblastlar kendileri de hücre zarındaki gerilme ile aktive olan iyon kanalları aracılığıyla mekanotransdüksiyon yeteneğine sahiptirler (30). Odontoblastlar ayrıca pulpa kan akışının düzenlenmesinde ve pulpa iltihabının gelişiminde de rol oynarlar. Nitrik oksit üretiminde rol alan güçlü bir vazodilatatör olan NADPH-diyafaraz enzimi, odontoblastlarda bulunur (31,32). Inflamatuar mediyatör PGI2'yi sentezleme kapasiteleri gösterilmiştir ve bu da çevredeki sinirleri uyararak kısa süreli hiperaljeziye neden olmaktadır (33).

Dentin oluşumu ve bakımı kalsiyum iyonlarının, kollajen öncüllerinin veya ekstraselüler matriks bileşenlerinin pulpadan uzun süreçlere aktif taşınımını içerir. Bu faaliyet enerji ve dolayısıyla oksijen gerektirir (34). Yapılan bir in vitro bir solunum çalışma sonucunda, sığır azı dişlerinin periferik bölgelerinde belirgin şekilde yüksek oksijen kullanımı gösterilmiştir, bu da odontoblastların yüksek oksidatif metabolizmaya sahip olabileceğine işaret etmektedir (35). İn vitro bir kültür sistemi ile yapılan bir çalışma, odontoblastların uygun fonksiyonlarını sürdürmek için büyük miktarda oksijene ihtiyaç duyduğunu göstermiştir (36). Oksijen duyarlı mikroelektrotlar kullanılarak, sıçan kesici dişlerinde odontoblast hücrelerinin canlı vücutta oldukça yüksek miktarda oksijen tüketimi olduğu gösterilmiştir (37). Bu çalışmadan elde edilen odontoblastların ortalama oksijen tüketim hızı

3.2mL/O2/dk/100g doku olarak belirlenmiş olup, bu beyin ile karşılaştırılabilir düzeydedir (38).

Hasar (diş çürüğü gibi) sebebiyle pulpanın tepki vermesinin en erken belirtileri, morfolojik değişiklikler ve odontoblast hücrelerinin sayısında ve büyüklüğünde genel bir azalmadır (39). Temeldeki odontoblast hücre tabakasındaki bozulma, pulpada inflamatuar değişikliklerin ortaya çıkmasından bile önce gerçekleşmektedir (40). Deneysel olarak çekilme ile indüklenen iskemik pulpaların yapısal değişikliklerini inceleyen bir çalışma, kromatin kümeleşmesi, düzensiz nükleer zar ve büyümüş mitokondri gibi belirgin hücresel değişikliklerin, çekilmeden bir saat sonra bile odontoblastlarda ortaya çıktığını göstermiştir (41). Odontoblastların zararlı etkilere karşı duyarlılığının nedenini açıklayan bir açıklama olmamakla birlikte, pulpada inflamasyon sırasında dolaşım bozukluğuna bağlı olarak oksijen eksikliğinin ana faktör olabileceği düşünülebilir (39).

2.1.2. Pulpanın Tabakaları

Diş pulpasının yapısı, vücuttaki diğer bağ dokularına benzer. Olgun pulpa, dört morfolojik bölgeden oluşmaktadır:

2.1.2.1. Odontoblastik tabaka: Sağlıklı bir pulpadaki en dış tabakadır. Predentinin hemen altında bulunur ve odontoblastların hücre gövdelerini, kapillerleri, sinir liflerini ve dentinin organik bileşenlerini sentezlemek ve salgılamak için yüksek derecede özelleşmiş bir tabakadır. Ayrıca, dental pulpa için bir astar görevi gören bir epitelyal tabakaya sahiptir (25).

2.1.2.2. Hücreden fakir bölge: Weil'in hücre içermeyen bölgesi olarak da adlandırılan bu bölge, göreceli olarak hücresizdir. Odontoblastik tabakanın altında yer alır ve kapillerler, miyelinlsiz sinir lifleri ve fibroblastların sitoplazmik uzantıları tarafından geçilir (25).

2.1.2.3. Hücreden zengin bölge: Hücreden fakir bölgenin altında bulunur. Bu tabakada daha fazla sayıda fibroblast bulunur. Bu tabakanın hücresel bileşenleri başlıca makrofajlar ve lenfositleri içerir. Bu tabakadan göç eden hücreler, geri dönüşü olmayan şekilde hasar görmüş odontoblastları yerine getirir (25).

2.1.2.4. Gerçek pulpa: Bu, pulpanın merkezi kütlesidir ve daha büyük kan damarları ile sinirleri içerir. Bu bölgedeki bağ dokusu, kollajen lifler ve temel madde içerir (25).

2.1.3. Pulpanın Kan Damarları

Vücuttaki diğer tüm dokular gibi, pulpanın kan damarları diş pulpasına oksijen ve besin sağlar ve atık ve toksik maddelerin uzaklaştırılması için bir yol olarak görev yapar. Ancak, diğer tüm dokulardan farklı olarak, diş pulpası oldukça vaskülerize bir dokudur ve kalsifiye dentin duvarları içinde yer alır (42). Matür dişlerde, maksiller arter, her bir pulpayı arteriyoller yoluyla besleyen diş arteri yoluyla pulpaya kan sağlar. Bu arterioller, apikal foramene girer ve koronal pulpanın orta bölgesine doğru yükselir ve pulpanın çevresinde zengin bir kılcal ağ oluşturmak üzere dallanır (43,44). Primer dentinogenez sırasında bu damar sistemi, dentin-pulpa kompleksinin odontojenik bölgesinde gelişir ve odontoblastların beslenmesi için artan damar fenestrasyonunu gösterir.

Dentin oluşumunun tamamlanmasıyla birlikte fenestrasyonda bir azalma ve damarların odontoblast tabakasından çekilmesi görülebilir, böylece sınırlı büyüme gösteren matür dişte kılcal ağ, subodontoblastik bölgeyle sınırlıdır (45). Paralel bir ağ, kanı merkezi pulpa venüllerine akıtır ve pulpayı apikal foramenler yoluyla dışarıda bırakır. Böylece diş pulpası hem vaskülogenez hem de anjiyogenez nedeniyle oldukça vaskülarize bir doku haline gelir. Diş pulpasının diğer dokuların çoğundan daha yüksek bir ortalama kılcal yoğunluğa sahip olduğu gösterilmiştir (46). Pulpa kan akışı da diğer dokulara kıyasla yüksektir (yaklaşık 50 ml/dak/100 g pulpa dokusu) (47,48).

Pulpa, kalsifiye yaralanmalar altında meydana gelen bir inflamasyona maruz kaldığında, artan kan akımına yol açan vazodilatasyon, kısıtlı ortam nedeniyle diş pulpasına zararlı olabilir. Fakat, vaskülarizasyon farklı mekanizmalar aracılığıyla pulpaya bir koruma sağlar. Bu nedenle, diş pulpası vaskülarizasyonu eşsiz bir örnek olarak kabul edilebilir (42).

Pulpanın esnek içerik özellikleri ve lokalize pulpal basıncın kombinasyonu, artan basıncın zararlı etkilerini pulpa üzerine iletmeme ve bunu pulpa boyunca sınırlama eğilimindedir. Bu nedenle, ince duvarlı venler ve venüller sadece etkilenen

pulpa dokusunun olduğu bölgede çökerek lokal vasküler staz ve hücre ölümüne neden olur (49).

Diş pulpası, arteriyoller ile venüller arasında doğrudan iletişim sağlayan arteriyovenöz anastomozlara sahiptir. Bu anastomozların işlevi tam olarak aydınlatılmamış olmasına rağmen, bu şant damarları, pulpa kan basıncındaki herhangi bir önemli artışı dengelemek için açılabilir (44). İnflamasyon sırasında intrapulpal basınç yükseldiğinde, pulpanın apikal yarısında bol miktarda bulunan bu şant damarları, intrapulpal basıncı azaltmak ve normal kan akışını sürdürmek için iletişim kurabilir (50). Bu, pulpada lokal bir vasküler düzenleme olduğunu düşündürmektedir (51).

2.1.4. Pulpanın İnervasyonu

Koronal pulpada, sinir demetleri pulpa-dentin sınırına doğru ayrılır ve dallanır, miyelin kılıflarından çıkarlar (26,52,53). Sinir ayrılması, her demetin bütünlüğünü kaybedene kadar devam eder ve daha küçük lif grupları dentine doğru yol alır. Bu yol, sinir lifleri bir halka oluşturana kadar nispeten düzdür ve Rashkow sinir pleksusu olarak adlandırılan bir ağ oluşturur. Terminal aksonlar Schwann hücrelerden çıkar ve odontoblastlar arasından serbest sinir uçları olarak geçerler (26). Ağırlıklı olarak servikal ve koronal dentinin lateral duvarı boyunca ve pulpa odasının okluzal yüzünde bu sinir pleksusu gelişmiştir (54).

Pulpa içinde iki tür duyu lifi bulunmaktadır: miyelinli (A lifleri) lifler ve miyelinsiz C lifleri. A lifleri genellikle dentini inerve eder. İletkenlik hızlarına ve çaplarına göre Aβ ve Aδ lifleri olarak alt gruplara ayrılır. Aβ lifleri, Aδ liflerinden daha duyarlı olabilir, ancak işlevsel olarak bu lifler birlikte gruplandırılır. A liflerinin yaklaşık %90'ı Aδ lifleridir. C lifleri pulpa gövdesini inerve eder. Aδ liflerinin elektriksel eşikleri, C liflerinden daha düşüktür ve C liflerini aktive etmeyen birkaç uyarıcıya yanıt verirler (55). Aδ lifleri, aeratör veya hava-su spreyi gibi dentin tübüllerindeki hidromekanik olaylar tarafından uyarılır ve akut, keskin ağrıyı iletir (56).

C lifleri, künt, yanıcı ve konumu tam belli olmayan ağrıyı ileten liflerdir ve yalnızca pulpa dokusuna ulaşan uyarıcılardan etkilenirler (57,58). C liflerinin yüksek bir eşiği vardır ve dişlerin yoğun ısınması veya soğumasıyla aktif hale geçebilirler.

Aktif hale geçtikten sonra, C lifleri neden olduğu ağrı yüz ve çene boyunca yayılabilir. C liflerinin ağrısı, kan hacmi ve akışındaki değişiklikler, basınç değişimleri ve inflamatuar mediyatörler tarafından modüle edilir ve doku hasarı ile bağlantılıdır (59).

Uyarıcının şiddetlendikçe, daha çok duyu siniri aktif hale geçer ve bu da duyusal tepkide progresif bir artışa sebebiyet verir. Uyarıcıya verilen tepki, sinir yoğunluğunun en yüksek olduğu bölgede en güçlü olacaktır. Pulpal testlere verilen yanıtı etkileyen ana değişkenler, mine ve dentinin kalınlığı ve altındaki pulpadaki sinir liflerinin sayısıdır. Yapılan bir çalışmada pulpa boynu bölgesinde sinir elementlerinin en yoğun olarak bulunduğu görülmüştür. Radiküler ve servikal bölgelerde sinir liflerinde progresif bir azalma gözlemlenmiştir (60).

2.1.5. Pulpanın Fonksiyonları

Pulpanın başlıca işlevleri: dentin formasyonu ve avasküler, koruyucu ve reparatif olan dentine besin sağlamaktır (25). Pulpa, dentin içerisinde yer alır ve kan kaynağını apikal foramen üzerinden geçen kan damarlarından alır. Bazı çalışmalar, pulpanın iltihap ve artmış doku basıncına karşı bazı fizyolojik geri bildirim mekanizmalarına sahip olduğunu bildirmiştir, bu da neden pulpanın iltihabının uzun süreli olabileceğini ve uygun önlemlerin zamanında alınması durumunda iyileşebileceğini açıklar (61).

Pulpa inflamasyonunun başlıca nedenlerinden biri diş çürüğüdür. Diş çürüğü, dentinin ilerleyen bir enfeksiyonudur ve sonunda pulpa inflamasyonuna ve nihayetinde nekroza yol açabilir (62). Çürük ilk olarak odontoblastlarla temas eder. Bu hücreler, pulpanın savunma mekanizmasında önemli bir rol oynamaktadırlar. Odontoblastlar, Toll-like reseptörleri (TLR'ler) ifade eden yüksek derecede özelleşmiş hücreler olarak kabul edilir. TLR-2 ve TLR-4, insan odontoblastlarında lokalize edilmiştir (62). İnflamasyon, sıkı bir şekilde düzenlenen bir süreçtir ve temel fonksiyonu patojenleri ortadan kaldırmak ve hasar görmüş dokuyu yeniden sağlama amacıyla doku homeostazını tekrar sağlamaktır (63). Eğer çürük pulpaya ilerlerse, IL-1β ve TNF-a gibi çeşitli proinflamatuar sitokinler ve kemokinlerin neden olduğu iltihaplanma meydana gelir, bu da hücre ölümü, artmış vasküler geçirgenlik ve bölgede inflamasyon hücrelerinin artışı ile akut faz proteinlerinin üretimine neden olur (64). Çürüğün temizlenmesi iltihabın sona ermesine neden olabilir, ancak sürekli

olarak bu proinflamatuar sitokinlerin üretimi vardır, bu da geri dönüşü olmayan pulpa hasarına ve ardından nekroza yol açabilir (65).

2.1.6. Dental Materyallere Karşı Pulpa Reaksiyonları

Vital pulpa tedavi prosedürleri travma veya çürük sebebiyle pulpanın etkilendiği durumlarda endikedir. Bu prosedürler, pulpanın geri dönüşebilir yaralanma ile ekspoze olması durumunda ve inflamasyon belirtileri olmadan, matür veya immatür dişler için kök kanal tedavisine iyi bir alternatif sunarak daha konservatif bir yaklaşım sağlamaktadır. Sonuçta, ekspoze olan pulpayı uygun bir pulpa kaplama materyali ile tedavi etmenin amacı, pulpal hücrelerin dentinojenik potansiyelini teşvik etmektir (25).

Geçmişten günümüze bu prosedürler için birçok farklı malzeme kullanılmıştır, bunlara rezin modifiye cam iyonomer simanlar, trikalsiyum fosfatlar, hidrofilik rezinler ve kalsiyum hidroksit örnek olarak verilebilir (66). Farklı pulpa kaplama materyallerinin başarısı, dentin köprüsünün kalınlığı, dentin köprüsünün morfolojisi, pulpa inflamasyonunun yoğunluğu, odontoblast hücrelerinin varlığı ve biyolojik uyumlulukla ölçülmüştür (66).

Pulpa kaplama prosedüründe, geçmişten günümüze sıklıkla kalsiyum hidroksit materyali kullanılmaktadır. Geçmişte kalsiyum hidroksit, pulpa kaplama için altın standart olarak kabul edilmiştir; ancak, güncel araştırmalar göstermiştir ki bu prosedür için ideal değildir (67,68). Kalsiyum hidroksit kullanımına karşı çıkanlar, doğrudan pulpa kaplama işlemleri için kalsiyum hidroksitin başarısızlığının 3 ana nedenini şu şekilde sıramaktadırlar:

1. Üretilen dentin köprüsünün poröz olması

2. Kalsiyum hidroksitin dentine zayıf bağlanması

3. Mikrosızıntıya karşı uzun vadeli bir sızdırmazlık sağlama yeteneği bulunmaması (68).

Dentin köprüsünün poröz olması, bakterilerin tekrar kolonize olmasına olanak sağlayabilir, bu da pulpa kaplama işleminin başarısızlığına yol açabilir (68). Diğer çalışmalar, kalsiyum hidroksidin pulpa kaplama işlemlerinde kullanıldığında pulpa dokusunda nekroz bir tabakaya neden olduğunu bildirmiştir (69).

MTA, başka kalsiyum silikat esaslı bir diğer pulpa kaplama materyalidir ve birçok uygulama alanının olması nedeniyle büyük ilgi görmüştür. MTA, kalsiyum hidroksit ile karşılaştırıldığında dentin köprüsü oluşumunun daha sık, daha kalın ve daha az poröz olduğunu, aynı zamanda daha az pulpa inflamasyonu gösterdiğini göstermiştir (67). Son araştırmalar, MTA'nın pulpa hücreleri ile doğrudan temasında, bu hücreleri odontoblast benzeri hücrelere farklılaştırdığını göstermiştir (70). MTA kullanıldığında pulpa içinde herhangi bir nekroz tabakasının görülmediği belirtilmiştir (69). Hücresel düzeyde, MTA'nın farklılaşmamış hücreleri çekme ve çoğaltma yeteneğini gösterdiği, bu hücrelerin dentin köprüsü oluşturmasıyla birlikte inflamasyonu azalttığı gösterilmiştir (67). Başka bir çalışma, MTA'nın yaralanma bölgesine nötrofilleri çektiği, bu durumun da inflamasyon sürecinde önemli olduğu belirtilmiştir (71). Bir başka çalışma ise; MTA'nın kalsiyum hidroksit ile karşılaştırıldığında inflamasyonu azalttığını göstermiştir (72). Moleküler düzeyde MTA'nın, vasküler endotelyal büyüme faktörü gibi anjiyogenik faktörleri salgılamaya yönlendirdiği, bu durumun iyileşme sürecinde önemli bir rol oynadığı gösterilmiştir (70). Diğer çalışmalar, MTA'nın hücrelerin IL-8 ve IL-1β salgılamasına neden olduğunu göstermiştir. IL-1β'nin, kolajen sentezini indüklediği ve pulpa tepkisinin daha düzenli hale gelmesine yardımcı olduğu gösterilmiştir (73). Hayvan modellerinde yapılan diğer çalışmalar, MTA'nın interferon-gamma, CCL5 (ayrıca aktivasyon üzerinde düzenlenmiş, normal T-hücre ifadesi ve salgı [RANTES] olarak da adlandırılır) ve IL-1α gibi iltihaplı sitokinlerin düzenlenmesini azalttığını, bazı mikroorganizmaların proliferasyonunu bastırdığını ve bazı T_H1 ve T_H2 sitokinlerinin üretimini inhibe ettiğini göstermiştir (74,75).

Biodentine, MTA ve cam iyonomer simanın insan diş eti fibroblastlarının canlılığına etkilerinin araştırıldığı bir çalışmada; MTA ve Biodentine'in benzer sonuçlar verdiği ve cam iyonomer simandan da daha az sitotoksik olduğu bulunmuştur (76). Biodentine ve MTA'nın in vitro biyouyumluluğunu MG63 osteoblast benzeri hücrelerle karşılaştıran ve materyal yüzeyini karakterize etmeyi amaçlayan bir çalışmada ise; Biodentine ve MTA'nın kemik hücrelerine karşı biyouyumluluğu birbiriyle benzer bulunmuştur (77). Biodentine'in sitotoksik etkilerini değerlendirmek için, üç boyutlu bir hücre kültürü kullanılan, IL-1α ve TNF-α sitokin üretimine bakan

bir çalışmada MTA ve Biodentine'in benzer biyouyumlulukta olduğu ve çinko oksit simandan daha iyi biyouyumluluğa sahip oldukları bulunmuştur (78).

2.2. SÜT DİŞİ VİTAL PULPA TEDAVİLERİ

VPT'nin primer amacı çürük, iyatrojenik mekanik preperasyon veya travma gibi sebeplerle pulpanın geri dönüşümlü olarak etkilendiği canlılığını ve fonksiyonunu korumaktır (1,2). Derin çürük yönetimi, sağlam diş yapısının minimal kaybıyla yumuşak, renk değiştirmiş ve enfekte olmuş dentinin mekanik olarak çıkarılmasını içerir. Pulpa odasına yakınlık veya hatta vital dişlerde pulpa maruziyeti, VPT kavramını ön plana çıkarır (79). VPT, gelecekteki bakteriyel kontaminasyonu önlemeyi amaçlayan biyolojik olarak kabul edilebilir bir ortamı başarıyla oluşturmayı hedefleyen etkili bir erken çürük yönetim prosedürü olarak önerilmiştir (3). Gelişmekte olan dişin bütünlüğü ve fizyolojik apoptoz ile ağız boşluğunda kalması, ark stabilitesinin korunması açısından büyük öneme sahiptir (4).

VPT, indirekt ve direkt pulpa kaplama ile amputasyon tedavilerini içerir. Pulpa kaplaması, biyouyumlu ve bakterisidal bir medikamanın uygulanmasıyla biyolojik bir sızdırmazlık sağlar. Amputasyon, iltihaplı koronal pulpanın çıkarılmasını ve sağlıklı radiküler pulpanın canlılığının korunmasını amaçlar (80,81).

2.2.1. İndirekt Pulpa Kaplaması

İndirekt pulpa kaplaması pulpanın ekspoze olmasını önlemek için kavite preparasyonu esnasında derin alanlarda az miktarda çürük dentinin bırakıldığı bir prosedür olarak tanımlanır (82). İndirekt pulpa kaplaması geçmişte inanılanın aksine geri dönüşümlü pulpitisli süt dişleri için doğru endikasyonla ve kavite tabanına sızdırmaz bir kuafaj materyali uygulandığında başarıyla uygulanmaktadır (1). Ricketts ve ark. "derin lezyonlarda, pulpa ekspozu riskini azaltmak için çürüğün tamamen kaldırılması yerine parsiyel olarak temizlenmesinin tercih edildiği" sonucuna varmıştır (83). Süt dişlerinde indirekt pulpa kaplamasının başarısı gösteren birçok çalışma bulunmaktadır (84–86).

Endikasyonları; vital pulpalı derin dentin çürüklü dişler, normal radyografik bulgular, spontane, kalıcı ve şiddetli ağrı öyküsünün bulunmamasıdır. Kontraendikasyonları ise; irreversible pulpitis ve spontan ağrı öyküsü olan dişler,

çürük ile ekspoze olan dişler, pulpal veya radyografik patolojinin klinik ve radyografik bulguları, restore edilemeyecek dişlerdir (82).

İndirekt pulpa kaplaması yaparken, öncelikle çürükten etkilenmiş yumuşak dentin etkilenmiş dentine kadar ya da pulpa ekspoze olmaya çok az kalana kadar kaldırılır, kavite dezenfekte edilir, pulpayla uyumlu bir medikaman yerleştirilir ve dişin restorasyonu tamamlanır (82).

Süt dişlerinde indirekt pulpa kaplamasının başarısının kanıtları göz önüne alındığında; semptomsuz, derin çürüklü, sızdırmaz restorasyon yapılabilecek dişler için en uygun tedavi olarak önerilmektedir (1).

2.2.2. Direkt Pulpa Kaplaması

Direkt pulpa kaplaması, dişin preparasyonu sırasında sağlıklı pulpanın ekspoze olması durumunda gerçekleştirilen bir tedavidir. Direk pulpa kaplamasının düşünülmesi ve sonrasında dişin vitalitesini koruyabilmesi için diş asemptomatik olmalıdır ve ekspoz bölgesinin çapı kesin olarak belirlenmeli ve ağız sıvılarından tamamen izole edilmiş olmalıdır (24,87).

Pulpal ekspoz bölgesine kalsiyum hidroksit içeren bir ajan yerleştirilir böylece dentin oluşumu uyarılmış olur ve pulpanın canlılığını sürdürmesi hedeflenir (24). TGF-β ve kemil morfojenik proteinlerin (BMP) in vivo pulpa kaplama durumlarında onarıcı dentinogenezi indüklemedeki etkinliği, olası yeni nesil biyomateryallerin geliştirilmesi için temel sağlar (88). Bu büyüme faktörlerinin onarıcı süreçleri tetiklemedeki spesifikliği açık olmadığından, büyüme faktörü salınımının kinetiğini ve büyüme faktörünün neden olduğu onarıcı dentinojenezin sırasını tam olarak açıklamak için daha fazla çalışmaya ihtiyaç vardır (88).

Direkt pulpa kaplaması yapılırken öncelikle anestezi yapılır. Periferal çürükten başlanarak çürük temizlenir. Pulpanın ekspoze olduğu noktada steril salinle nemlendirilmiş steril pamuk peletle kanama kontrolü yapılır. Kavite dezenfeksiyonu sağlanır. Pulpayla uyumlu bir medikaman yerleştirilir ve dişin restorasyonu tamamlanır (25).

Süt dişlerinde çürük pulpasının ekspoze olduğu durumlarda direkt pulpa kaplaması tavsiye edilmez ancak immatür daimi dişlerde direkt pulpa kaplaması başarıyla uygulanabilmektedir. Travma veya mekanik olarak minimal pulpa ekspozu

olan dişlerde bile direkt pulpa kaplamasının başarı oranı yüksek bulunmamıştır. Tedavinin başarısızlığı internal rezorpsiyon veya akut dentoalveolar apse ile sonuçlanabilmektedir (24).

2.2.3. Amputasyon

Derin çürük lezyonlarına sahip semptomsuz süt dişlerinde, amputasyon tedavisi, dişi korumanın en yaygın yollarından biridir. Amputasyon tedavisinin amacı, etkilenen koronal pulpa dokusunu uzaklaştırarak, etkilenmeyen radiküler pulpa dokusunun dişin doğal değişme zamanına kadar normal bir şekilde işlev görmesine izin vermektir (24).

Çürük veya iatrojenik olarak preparasyon sırasında pulpa ekspoze olduğunda dişin pulpası vitalse amputasyon tedavisi yapılmaktadır (82). Amputasyon tedavisinin temel endikasyonu, radiküler pulpanın geri dönüşümsüz pulpitis olmadığı durumlardır. Amputasyon tedavisi uygulanacak dişler asemptomatik olmalı, enfeksiyonun periapikal ve interradiküler radyolüsensi göstermemeli, pulpal kaynaklı bir şişlik olmamalı, fistül olmamalı, pulpa kalsifikasyonu olmamalı, spontan ve gece ağrısı geçmişi olmamalı, perküsyon ve palpasyona hassasiyet olmamalı, radiküler pulpadan aşırı kanama olmamalı ve dişlerde patolojik bir rezorpsiyon bulunmamalıdır (87,89).

Son çalışmalar göstermektedir ki yumuşak dentinin selektif olarak kaldırılması, geleneksel amputasyon tedavisine tercih edilmektedir. Tedavi sırasında pulpanın açığa çıkmasını önlemek için çaba gösterilmelidir ancak preparasyon esnasında pulpanın açığa çıktığı durumlarda amputasyon tedavisi uygulanmalıdır (87).

Amputasyon tedavisi için tedavi yapılacak dişe anestezi yapılır, eğer mümkünse rubber dam ile tükürükten gelen bakteri ile kontaminasyonu engellenir. Elmas rond frezle çevresel çürük temizlendikten sonra pulpa odasının tavanı karbid frez ile kaldırılır ve koronal pulpa uzaklaştırılır (82). Pamuk pelet ile 5 dakikayı aşmayacak sürede kanama durdurulur, 5 dakikayı geçerse pulpa hiperemik ve inflame kabul edilir ve amputasyon kontrendike olur, süt kanal tedavisi gerçekleştirilir. Hemostaz sağlandıktan sonra seçilen materyal yerleştirilir ve restorasyon yapılır (24).

Tarihsel olarak, çürükten etkilenmiş süt dişini yerinde korumak için kullanılan pansuman materyalleri, geride kalan pulpa dokusunun mumifikasyonunu

amaçlamaktaydı. Zamanla ve sürekli araştırmalarla birlikte, yeni ürünlerde in vivo ve in vitro olarak testler yapılmış ve daha iyi sonuçlar elde edilmiştir (24).

2.3. VİTAL PULPA TEDAVİLERİNDE KULLANILAN KALSİYUM SİLİKAT ESASLI MATERYALLER

VPT'lerde tedavisinde kullanılacak ideal materyal pulpa ve çevresindeki dokulara zarar vermemeli, bakterisidal olmalı, radiküler pulpanın iyileşmesine destek olmalı ve kök rezorpsiyonunun fizyolojik sürecine müdahale etmemelidir (87). 1900'lü yıllarda formakrezolun kullanılmaya başlandığı zamanlardan beri pedodonti ve endodonti alanlarında sürekli olarak çalışmalar yürütülmektedir (90). Yıllar içerisinde birçok materyal vital pulpa tedavilerinde kullanılmıştır.

2.3.1. Mineral Trioksit Agregat (MTA)

MTA bir Portland çimentosu türevi, kalsiyum silikat esaslı bir materyaldir (91). Günümüzde perforasyon onarımı, kök kanallarını doldurma, nekrotik pulpalı ve kök ucu açık dişlerde apikal bariyer oluşturma, rejeneratif endodontik tedaviler, pulpa kaplama tedavileri ve amputasyon tedavileri gibi birçok diş hekimliği uygulamasında kullanılmaktadır (92–96).

MTA tozu başlıca trikalsiyum silikat (%66,1) içermekte olup aynı zamanda dikalsiyum silikat, trisalsiyum aluminat, kalsiyum oksit, silikon dioksit ve alüminyum oksit içermektedir. Ayrıca, MTA'da radyoopaklığını sağlamak amacıyla kullanılan %14 bizmut oksit (Bi_2O_3) bulunmaktadır. Bi_2O_3'in mekanik stabiliteyi azalttığı (97), MTA'nin porözitesini arttırdığı (98) ve hücre proliferasyonunu inhibe ettiğine (99) dair kanıtlar bulunmaktadır.

MTA'nın sertleşme reaksiyonu anhidrit mineral oksit bileşiklerinin hidrasyonunu içerir ve kalsiyum silikat hidratı ve kalsiyum hidroksit üretir (91,100). Hidratlanmış MTA yüksek alkali özellik gösterir ve sürekli olarak Ca iyonu (kalsiyum hidroksitin çözünmesi ile oluşan) salar. Bu mekanizma da MTA'nın biyolojik uyumluluk ve biyoaktivitesinin temelini oluşturmaktadır (100–102). MTA'nın biyolojik uyumluluğu, fosfat içeren çözeltilerle temas ettiğinde amorf kalsiyum fosfat ve/veya karbonat apatit içeren yüzey çökeltileri üretmesinden kaynaklanmaktadır (103–105). Bu reaksiyonlar, MTA'dan gelen Ca iyonlarının fosfatlarla etkileşimi ile olur. MTA ayrıca

fosfat içeren solüsyonlar varlığında dentin ile etkileşime girerek intertübüler Ca ve Si birleşimini ve tag benzeri yapıların oluşumunu indükler (103,105,106).

MTA antibakteriyel bir materyal olup doku rejenerasyonunu teşvik eder, mikro sızıntıya izin vermeyecek bir marjinal bütünlük sağlar (107,108) . Ancak, MTA'nın bazı sınırlamaları bulunmaktadır. Uzun sertleşme süresi, manipülasyonunun zor olması, dişte renkleşme yapması bu sınırlamalara örnek olarak verilebilir (109–111). Bu nedenle, MTA'nın dezavantajlarının üstesinden gelmek amacıyla son zamanlarda birkaç yeni kalsiyum silikat esaslı pulpa kaplama materyalleri geliştirilmiştir (112).

Son zamanlarda, MTA'nın yeni bir versiyonu piyasaya sunulmuştur. NeoPutty, trisalsiyum/dikalsiyum silikatın son derece ince, inorganik bir tozunun, su içermeyen bir organik sıvı içinde ön karışımı olan bir biyoseramik materyaldir. NeoPutty kullanıma hazır bir şekilde paketlenmiştir ve karıştırma işlemi gerektirmez. Üretici tarafından açıklanan şekilde, malzemenin nem varlığında in vivo olarak sertleşmesi amaçlanmıştır. Radyoopasitesini sağlamak amacıyla tantal oksit içermektedir ve manipülasyon özellikleri iyileştirmek için sulu olmayan fakat suya karışabilir bir taşıyıcı ile karıştırılmıştır (113,114). NeoPutty ayrıca trikalsiyum silikat, kalsiyum alüminat, dikalsiyum silikat, trikalsiyum alüminat ve kalsiyum sülfat içeriklerine sahiptir (6). Ancak, bu materyalin atmosferik nemle temasından sonra sertleşme süresi bilinmemektedir (115).

2.3.2. Biodentine

Biodentine biyouyumlu ve biyoaktif bir dentin benzeri materyaldir (101). Trikalsiyum silikat esaslı bir biyomateryal olup koronal ve radiküler restorasyonlar, pulpa kaplama ve amputasyon, kök onarımı ve kök ucu dolgusu için endikedir (14,16,116,117). Ticari olarak Biodentine, MTA'ya kıyasla daha gelişmiş fizikokimyasal ve biyolojik özelliklere sahip bir malzeme olarak piyasaya sunulmuştur. Biodentine tozu trikalsiyum silikat, dikalsiyum silikat ve kalsiyum karbonattan oluşmakta olup, radyoopasitesini sağlamak amacıyla %5 zirkonyum oksit (ZrO_2) içermektedir (118). Kalsiyum silikat esaslı materyale eklenen ZrO_2'nin, Bi_2O_3'e kıyasla yeterli fizikokimyasal özellikler ve daha iyi biyolojik tepki sağladığı gösterilmiştir (116). Biodentine'in likiti, kalsiyum klorür ($CaCl_2$) ve yüzey aktif madde etkisine sahip suda çözünür bir polimer olan polikarboksilat içermektedir (106). Biodenitne'in çözelti halinde kalsiyum salınımı ile karakterize olduğu ifade

edilmiştir. Trikalsiyum silikat esaslı malzemeler, sentetik doku sıvısı ile temas halinde hidroksiapatit kaynağı olarak tanımlanmıştır (118).

Materyalin hızlı sertleşme süresi partikül büyüklüğünü arttırılarak, likitine kalsiyum klorür ekleyerek ve sıvı içeriğinin azaltılması ile sağlanmıştır. Biodentine'in sertleşme süresi 9-12 dakika olarak belirtilmiştir. Bu daha kısa sertleşme süresi, diğer kalsiyum silikat malzemelere göre bir iyileşmedir (118).

Yapılan bir çalışmada, kalsiyum karbonatın çevresinde hidratlanmış partiküller bulunmuştur. Yazarlar, kalsiyum karbonatın bir nükleasyon sitesi olarak işlev gördüğünü ve mikroyapının geliştirilmesine yardımcı olduğunu belirtmişlerdir (119). Yapılan bir başka çalışmada; Biodentine posterior restorasyon olarak kullanılmış ve 6 aylık takip süresinde iyi marjinal adaptasyon ve yüzey özellliği göstermiştir (120). Mikrosertlikle ilgili yapılan bir araştırmada Çinko Oksit Ojenollü Ara Restoratif Malzeme (IRM) ve Bioaggregate materyallerinden daha yüksek bir mikrosertlik gösterdiği bulunmuştur. Başka bir çalışmada Biodentine konvansiyonel cam iyonomer siman ve rezin modifiye cam iyonomer simandan daya yüksek bir mikrosertlik göstermiştir (121). Biodentine, doğal dentin ile benzer bir aralığa ulaşana kadar zamanla basınç dayanımını arttırmaya devam etmektedir (122).

2.3.3. Rezin Modifiye Kalsiyum Silikat (TheraCal PT)

TheraCal PT (ThPT), 2019 yılında, süt dişlerinde kalsiyum silikat esaslı materyallerin biyoaktivitesini ve hücre uyumluluğunu arttırmak amacıyla tanıtılmıştır (5). ThPT, açığa çıkarılmış dentini tedavi etmek için kullanılan biyouyumlu, dual-cure, rezin modifiye kalsiyum silikat esaslı bir materyaldir. ThPT, diş pulpa kompleksinin bir bariyer ve koruyucu olarak işlev görmesiyle dişin canlılığını korur. ThPT'nin kalsiyum salınım özellikleri ve alkali pH oluşturma yeteneği, derin kavite hazırlıklarında kullanım için uygundur. Dual-cure sertleşme özelliği, restoratif malzemenin hemen yerleştirilmesine izin verir. ThPT'nin başlıca endikasyonu koronal pulpanın kısmi veya tamamen çıkarılmasından sonra kullanılmasıdır. Ancak direkt ve indirekt pulpa kaplaması tedavilerinde de kullanılabilmektedir. 45 saniyelik bir çalışma süresi vardır ve sertleşme süresi 5 dakikadır (21).

ThPT'nin kimyasal formülasyonu, hidrofilik bir matris içinde sentetik Portland Simanı kalsiyum silikat partikülleri içerir ve bu, kalsiyum salınımını kolaylaştırır.

Radyoopaktır, bu da tekrarlayan çürük ve diğer restoratif materyallerden kolayca ayırt edilmesini sağlar. Alkali pH, pulpa canlılığını teşvik eder. ThPT, düşük su çözünürlüğüne sahiptir (21).

Geleneksel MTA ürünlerinin aksine, ThPT'nin elle karıştırılması gerekmez. Karıştırma şırıngası sayesinde kolayca ve doğrudan kaviteye uygulanabilir. Düşük su çözünürlüğüne sahiptir. ThPT, dayanıklı bir sızdırmazlık oluşturarak bozunma ve ayrışmaya karşı direnç göstermektedir (21). Yapılan araştırmalarda amputasyon tedavisinden sonra renk stabilitesi sağladığı ve MTA'dan daha az renklenmeye sebep olduğu bulunmuştur (123). Çalışmada kullanılan materyallerin kompozisyonları Tabdo 2.1'de bulunmaktadır.

Tablo 2.1: MTA, Biodentine ve ThPT materyallerinin kompozisyonları

Materyal	**Açıklama**	**Tedarik şekli**	**İçerik**	**Üretici ve lot numarası**
NeoPutty MTA	Hidrasyon yoluyla kimyasal olarak sertleşen macun Trikalsiyum silikat	Önceden karıştırılmış şırıngası içerisinde macun	Organik ortam içerisinde Tantalit, Trikalsiyum silikat, Dikalsiyum silikat, Kalsiyum alüminat, Grossit, Trikalsiyum alüminat, Kalsiyum sülfat	Avalon Biomed, Houston, TX, USA 2021120804
Biodentine	Hidrasyon yoluyla kimyasal olarak sertleşen Trikalsiyum silikat	Toz kapsül ve özel sıvı şişesi	Toz: Trikalsiyum silikat, dikalsiyum silikat, kalsiyum karbonat, oksit dolgu maddesi, demir oksit doldurucu ve zirkonyum oksit. Likit: Su, kalsiyum klorür ve suda çözünür polimer	Septodont, Saint-Maurdes-Fosses Cedex, France B27049
ThPT	Rezin modifiye dual-cure Trikalsiyum silikat	Otomatik karıştırmalı dual-cure şırınga	Silikat cam çimentosu, polietilen glikol dimetakrilat, Bis-GMA, baryum zirkonat	Bisco, Schaumburg, IL, USA 1900003528

2.4. BİYOUYUMLULUK

Biyouyumluluğun advers reaksiyon olmaması ve toksik olmayan, immünojenik olmayan, mutajenik olmayan vb. gibi inert özelliklere sahip materyalleri kapsayan başlangıçtaki tanımı, yavaş yavaş biyouyumluluğun "bir materyalin belirli bir durumda uygun bir konakçı tepkisi ile oluşturma yeteneği" olduğu anlayışı ile yer değiştirmiştir (124).

Biyomateryaller biyolojik olarak inert değildir. Bir materyal yaşayan dokuya yerleştirildiğinde, etrafındaki kompleks biyolojik sistemlerle etkileşimler meydana gelir ve bu etkileşimler belirli bir biyolojik tepkiye neden olur. Etkileşimler; materyalin, konağın ve materyalin üzerine uygulanan kuvvetlerin ve koşulların bir sonucudur. Her durumda, materyal konağı etkiler ve konak da materyali etkiler. Materyallerin inertliği, böyle bir etkileşimin olmadığını ima eder. Bugün çoğu bilim insanı, vücutta hiçbir materyalin gerçekte inert olmadığını kabul etmektedir (125).

Bir malzemenin biyolojik uyumluluğunun değerlendirilmesi karmaşık bir konudur ve çeşitli sofistike biyolojik testler, korozyon gibi fiziksel özellik testleri ve risk-fayda analizini içerebilmektedir. Ancak, karmaşıklığına rağmen, dental materyallerin biyolojik uyumluluğunun test edilmesi, şu anda hasta ve diş hekimi ekibinin güvenliğini sağlamak için tek yoldur (125).

2.4.1. Biyouyumluluk Testleri İçin Standartlar

Uluslararası Standartlar Organizasyonu (ISO), ulusal standart kuruluşlarının (ISO üye kuruluşları) dünya çapındaki bir federasyonudur. Uluslararası standartlar, özellikle dental materyalleri (ISO 7405) ve tıbbi cihazları (ISO 10993) kapsar. Dental materyal, diş hekimliği uygulamaları ve/veya ilgili prosedürlerinde yetkili kişiler tarafından kullanılmak üzere özel olarak hazırlanmış ve/veya sunulmuş bir madde veya maddeler kombinasyonu olarak tanımlanır (126).

1. Uluslararası standart ISO 7405: ISO 7405 (127) numaralı uluslararası standart, Diş Hekimliğinde Kullanılan Tıbbi Cihazların Biyouyumluluk Ön Değerlendirmesi- Dental Materyaller İçin Test Yöntemleri başlığını içerir. Bu ISO belgesi Dünya Diş Hekimleri Birliği (FDI) ile hazırlanmıştır. Diş hekimliğinde

kullanılan malzemelerin ön klinik testlerini kapsar ve ISO 10993 (128) belgesini tamamlar.

2. Uluslararası standart ISO 10993: ISO 10993 (128) numaralı uluslararası standart, Tıbbi Cihazların Biyolojik Değerlendirmesi başlığı altında uluslararası ve ulusal standartların ve kılavuzların birleştirilmesi ve uyumlaştırılmasıdır. ISO 10993'ün belirtilen birincil amacı insanların korunmasıdır. Bu belge sürekli olarak güncellenmiş ve tıbbi veya dental materyal ve cihaz güvenliği ile ilgili biyolojik yanıtların değerlendirilmesinde kullanılacak testlerin seçimi için genel rehberlik belgelidir.

ISO 7405 ve ISO 10993 kılavuzları, dental materyallerin biyolojik değerlendirmesi için önerilen standart uygulamaları içerir. Özetlemek gerekirse; dental materyal üreticisinin, materyalin amaçlanan kullanımına ve materyalin/bileşenlerinin bilinen ve varsayılan toksisite profiline dayanarak uygun testleri seçmesi gerekmektedir. Üretici, maliyet, deneyim veya diğer nedenlerden dolayı bir sitotoksisite testini tercih edebilir. Genel olarak, üç seviyede test vardır. Yeni malzemeler, kapsamlı hayvan deneyleri ve klinik denemeler öncesinde başlangıçta sitotoksisite testleri kullanılarak değerlendirilmelidir. Test sonucu, malzemenin üretici tarafından belirtilen kullanım amacı göz önünde bulundurularak her zaman değerlendirilmeli ve yorumlanmalıdır (126).

2.4.2. Dental Materyallerin Biyouyumluluğunun Değerlendirilmesinde Kullanılan Yöntemler

Biyolojik uyumluluk, 3 tür biyolojik testle ölçülür: in vitro testler, in vivo testler (hayvan testleri) ve klinik çalışmalar (kullanım testleri) (Şekil 2.1). Uygulayıcıların biyolojik uyumluluk konularını anlamaları için, her bir biyolojik test türünün avantajlarını ve dezavantajlarını da bilmeleri gerekmektedir 125.

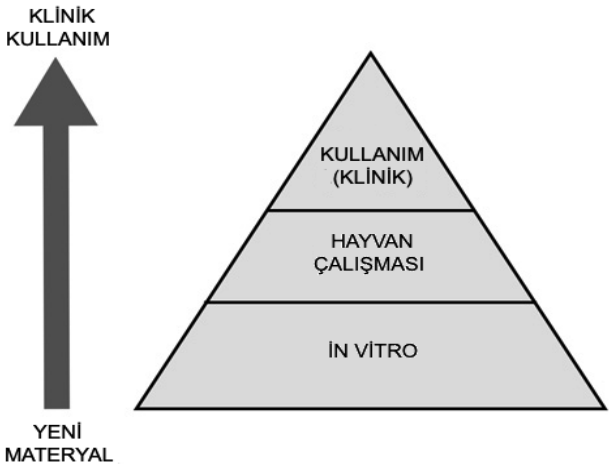

Şekil 2.1: Yeni malzemelerin biyouyumluluk değerlendirmesi için klasik paradigma (129).

2.4.2.1. Birincil Testler (İn Vitro Testler): Materyallerin biyouyumluluğunun in vitro analizi, canlı organizmalardan bağımsız olarak, hücre kültürleri veya bileşenler kullanılarak gerçekleştirilir. Bu testler, klinik uygulamaya yakınlığı arttırmak için stratejilerin entegrasyonuna izin verir. Bu metodolojilerin evrimi, hücre fonksiyonu ve canlılığı, gen ifadesi, protein ve inflamatuar mediatörlerin ifadesi, reaktif oksijen türleri, hücre ölümü tipi, hücre morfolojisi gibi faktörlerin değerlendirilmesine izin verir (130). Ayrıca, in vitro çalışmalar daha iyi tekrarlanabilirlik, hız, düşük maliyet, kontrol gruplarının belirlenmesinde kolaylık ve hayvan veya insanların acıya ve genel risklere maruz kalmasını önlemek gibi avantajlar sağlar (131).

İn vitro testlerin avantajları deneysel olarak kontrol edilebilir, tekrarlanabilir, hızlı, nispeten ucuz ve nispeten basit olmasıdır. Ayrıca, bu testler genellikle hayvanlar ve insanlar için yapılan testlerle ilgili etik ve yasal sorunları önler (125). İn vitro testlerin asıl dezavantajı, malzemenin ağız içinde kullanımına ilişkin olarak şüpheli olmalarıdır. Bu testler bir organizmanın içinde gerçekleştirilmediği için, vücutta biyolojik tepkiyi oluşturan birçok karmaşık etkileşim mevcut değildir. Sonuç olarak, in vitro testler, malzemenin nihai biyolojik tepkisi hakkında yanıltıcı sonuçlar sağlayabilir (125).

İn vitro testlerin en büyük gücü, hücre materyali ara yüzünün neredeyse her yönünü kontrol edebilmesidir, bu durum aynı zamanda bir dezavantaj olarak da

görülebilmektedir. Basit bir in vitro testte bile tanımlanması gereken değişkenlerin sayısı oldukça fazladır (129).

Dental materyallerin sitotoksisite/biyouyumluluk testlerinin etkinliğine katkıda bulunan önemli bir faktör de testlerin seçimidir. Bu testler, test edilecek ürünün türüne ve elde edilmek istenen yanıt seviyelerine göre sitotoksisite, inflamatuar yanıt indüksiyonu, biyostimülasyon veya hücre farklılaşma kapasitesi gibi dişin homeostaz ve onarımı için önemli hücresel fonksiyonlar gibi seçenekler arasından seçilir (129).

İn vitro araştırmalarla elde edilen bilimsel verilerin sınırlı klinik anlamına rağmen, laboratuvar çalışmalarının sonuçları dikkatlice ve sağduyulu bir şekilde değerlendirildiğinde, gelecekte hayvanlarda yapılacak in vivo araştırmaları yönlendirebilir ve klinik çalışmalarda gözlemlenen verilerin anlaşılmasına önemli ölçüde katkıda bulunabilir (131).

2.4.2.2. İkincil Testler (İn Vivo Testler): Hayvan deneyleri maliyetli, tartışmalı ve karmaşık bürokratik zorluklarla dolu olmalarına rağmen, insanlarda kullanılmadan önce yeni bir materyalin biyolojik tepkilerini değerlendirmek için kritik öneme sahiptirler. Klinik biyolojik tepkilerin birçok yönü şu anda in vitro testlerle modellenememektedir, bunlar arasında kan etkileşimleri, yara iyileşmesi, enfeksiyon, aşırı duyarlılık reaksiyonları, karsinojenez ve kronik iltihaplanma bulunmaktadır (132). Hayvan deneyleri, insanları riske atmadan bu tür etkiler hakkında bilgi sağlar. Ayrıca, hayvan deneyleri insan klinik kullanımını bir ölçüde taklit etmek için yapılandırılabilir, genellikle insan klinik deneylerinden daha az maliyetlidir, birçok durumda daha hızlı bir şekilde tamamlanabilir ve daha fazla derecede kontrol edilebilirler. Hayvan deneyleri, yaralanma sonrası iyileşme, kemik oluşumu veya dentinogenez gibi insanlarda etik olarak test edilmesi zor veya imkânsız olan yanıtları belirlemek için kullanılabilirler. Son olarak, hayvanlar, insanlarda mümkün olmayan embriyo veya çocuklar gibi farklı yaşam evrelerinde test edilebilirler (129).

Dental materyallerin biyolojik yanıtlarına dair önemli bilgiler sağlama potansiyeline rağmen, hayvan deneylerinin kullanışlılığını sınırlayan birkaç dezavantaj bulunmaktadır. En önemlisi, hayvan yanıtlarının insan yanıtlarıyla uyumunun varsayılamayacağı ve en kötü ihtimalle yanıltıcı olabileceğidir (132). İkinci olarak, bir hayvan testini insan-materyal ara yüzünü doğru bir şekilde taklit

etme yeteneği, uygunluğun tehlikeye girebileceği şekilde sınırlı olabilir. Örneğin, endosseöz implantların değerlendirilmesinde insan oklüzal kuvvetlerini taklit etme yeteneği çoğu türde sınırlıdır, ancak oklüzal kuvvetler kemik ve implant arasındaki osseointegratif yanıtı değerlendirmek için kritiktir. Üçüncü olarak, hayvan deneylerinde yanıtların yorumlanması karmaşıktır çünkü birçok örtüşen karmaşık olay aynı anda meydana gelmektedir. Örneğin, bir hayvan deneyinde yerleştirme travmasından kaynaklanan iltihabi etkiler, bakteriyel kontaminasyondan kaynaklanan iltihap, korozyon ürünlerinin toksisitesi ve oral kuvvetlere biyolojik yanıtlar aynı anda meydana gelir. Genel doku yanıtının sonucu belirgin olabilir, ancak bu mekanizmaların katkısı ayırt etmek zor olabilir (129).

İn vitro testlerde olduğu gibi, hayvan testlerinden anlamlı bilgiler elde edilebilmesi için birçok değişkenin dikkatlice düşünülmesi ve kontrol edilmesi gerekir. Değişken sayısı, in vitro testlerden daha az olabilir, ancak hala materyalin formu, materyalin hayvana nasıl uygulanacağı, hayvanın kendisi (tür, yaş, cinsiyet vb.), materyalin hayvanla temas süresi ve önemlisi yanıtın nasıl değerlendirileceği gibi birçok düşünce dikkate alınmalıdır (128).

Hayvan deneyleri şu anda resmi olarak bu şekilde bölünmese de çoğu iki türe ayrılabilir: bir materyalin güvenliğini belirlemek için yapılanlar (güvenlik odaklı); ve klinik başarı için gereken belirli bir özellik için yapılanlar (fonksiyon odaklı). Örneğin, bir dentin bağlayıcı ajan, akut sistemik toksikolojisi, kronik sistemik toksikolojisi, aşırı duyarlılık potansiyeli, kırık veya kırılmamış mukozal zarların ülserasyonuna neden olma yeteneği, genotoksisite, üreme toksikolojisi ve diğer güvenlik odaklı konular için test edilebilir (128). Bu tür testlerde, materyalin formu, dozları ve uygulama yolları, klinik öneme sahip olmayabilecek sınırları zorlamak üzere tasarlanmıştır. Ancak, bir hayvan testi aynı zamanda bir materyalin geriye kalan dentin tabakası aracılığıyla ikincil dentin oluşumuna izin verme, odontoblastik hasar veya yıkım meydana getirme veya doğrudan pulpal dokuya yerleştirildiğinde üçüncül dentin uyarılma yeteneğini değerlendirmek için yapılandırılabilir. Birçok diş hekimliği materyali için, güvenlik odaklı testler genellikle tüm yeni materyaller için benzer olma eğilimindedir (benzer kullanım ve temas profilleri varsayılarak, ancak fonksiyon odaklı testler, doğası gereği spesifik kullanım ve belki de materyalin bileşimine özgü olarak özelleştirilecektir (131).

Hayvan deneyleri birkaç eşsiz zorluk ortaya koymaktadır. Sonuçların yorumlanabilirliğini maksimize etmek için uygun kontroller hayati öneme sahiptir, ancak bunları tasarlamak zor olabilir. Örneğin, bir materyal implante edilecekse, birkaç kontrol grubu eklemek uygun olabilir; normal doku mimarisini değerlendirmek için cerrahi olmayan bir site, cerrahinin etkilerini hesaba katmak için taklit edilen cerrahi bir site, materyalin fiziksel varlığını ve şeklini hesaba katmak için Teflon® gibi negatif bir kontrol grubu ve türlerin özel olumsuz tepkisinin derecesini hesaba katmak için bir pozitif kontrol grubu eklenebilmektedir. Her hayvan için kontrol sitelerine ihtiyaç duyulması, aktivite, diyet ve diğer hayvanlarla etkileşimlerdeki farklılıkları hesaba katmak gerekmektedir. İkinci olarak, sıklıkla, materyal-doku ara yüzünü nicel olarak değerlendirmek, onu bozmadan ve uygun olmayan yorumlamaya risk oluşturmadan zor olabilir. Hayvan deneyleriyle ilgili etik ve siyasi konular özellikle değişken ve zordur ve bu testlerin doğası daha karmaşık hale geldikçe, bu konular daha karmaşık hale gelir. Son olarak, hayvanlardaki yanıtların istatistiksel analizi zor olabilir; doğası gereği, bir kesitin veya belirli bir doku alanının analizi seçim önyargısına tabidir (129).

İlaçlar ve hastalıkların çalışılmasında rutin olarak kullanılan hayvan deneylerindeki ilerlemeler, biyolojik uyumluluğun değerlendirilmesinde yavaş bir şekilde benimsenmektedir. Osteoporöz, kardiyovasküler hastalık ve diyabet gibi hastalıklar için hayvan modelleri mevcuttur ve gittikçe iyileşmektedir (133). Belirli bir genin ekspresyonunu susturmak için genetik mühendislik sonucu elde edilmiş hayvanlar veya eklenen genlere sahip hayvanlar, yıllardır mevcut olan steril ve immünosupresif modelleri giderek tamamlamaktadır. Hayvan yanıtlarını analiz etmek ve görüntülemek için yeni teknolojiler, bazen üç boyutlu olarak, mikro-CT, kızılötesi tarama, in vivo hibridizasyon ve lazer ablasyon-indüktif eşleşmiş kütle spektrometresi gibi teknikler artan bir şekilde kullanılmaktadır. Bu modellerin ve tekniklerin gelecekte diş materyal-doku arayüzlerini analiz etmek için kullanılması ön görülmektedir (129).

2.4.2.3. Kullanım Testleri (Klinik Çalışmalar): Klinik çalışmalar, deneysel materyallerin insan gönüllülerinde uygulanması ile karakterize edilir ve dental materyallerin özellikleri ve performansının değerlendirilmesi için altın standart olarak kabul edilmektedir (134). Kullanım testleri, maddi yük ve uzun süreli yürütme zorluğu

açısından çeşitli deneysel protokollere sahip olabilirler (135). Ancak, klinik çalışmaların büyük çoğunluğu malzemelerin mekanik özelliklerini değerlendirmeyi amaçlamıştır, bu nedenle biyolojik uyumluluk onların ana odak noktası olmamıştır (136). Genel olarak, klinik çalışmalar hayvanlarda yapılan araştırmalar ve in vitro testlerle karşılaştırıldığında maddi olarak daha ağır, uzun süreli, sonuçları takip etmek ve yorumlamanın zor olduğu çalışmalardır. Ayrıca, insanlar üzerinde yapılan kullanım testleri kuvvetli etik zorluklarla karşılaşmaktadır (125).

Farklı türlerde klinik çalışmalar arasında retrospektif, kesitsel ve prospektif çalışmalar bulunmaktadır. Uzunlamasına veya prospektif çalışmalar, bir materyalin biyolojik performansının belirlenmesi açısından görece iyi bir temsil olarak kabul edilir ve bunların güvenilirliğini arttırmak için kullanılabilecek stratejiler vardır. Bunlar arasında körleme, rastgeleleştirme, plasebo grupları ve önyargıları en aza indirgeme stratejileri bulunmaktadır (137). Tedaviden sonra, hastalar zaman içinde takip edilir ve bu da veri toplamaya olanak sağlar. Bununla birlikte, genel olarak, bu tür çalışmalar pahalıdır, tamamlanması uzun zaman alır ve operatörün becerisi tarafından etkilenebilir, bu beceri klinik ortalamanın çok üstünde veya altında olabilir (134,135).

2.5. İNFLAMASYON

Enfeksiyon veya doku yaralanması tarafından tetiklenen akut inflamatuar yanıt, kan bileşenlerinin (plazma ve lökositler) enfeksiyon veya yaralanma yerine koordineli bir şekilde taşınmasını içerir (138). İnflamasyonun nedenleri ve fizyolojik ve patolojik sonuçları Şekil 2.2'de bahsedilmiştir. Bu yanıt, TLR'ler ve NOD benzeri reseptörler (NLR) gibi doğuştan gelen bağışıklık sisteminin reseptörleri tarafından tetiklendiği mikrobiyal enfeksiyonlar (özellikle bakteriyel enfeksiyonlar) için en iyi şekilde karakterize edilmiştir (139). Bu enfeksiyonun ilk tanınması, doku içi makrofajlar ve mast hücreleri aracılığıyla gerçekleştirilir ve kemokinler, sitokinler, vazoaktif aminler, eikosanoidler ve proteolitik kaskad ürünleri de dahil olmak üzere çeşitli enflamatuar aracıların üretilmesine neden olur. Bu aracıların başlıca ve en hızlı etkisi, lokal olarak inflamatuar bir eksudatın oluşmasına neden olmaktadır: normalde kan damarlarına sınırlı olan plazma proteinleri ve lökositler (genellikle nötrofiller) şimdi, postkapiller venüller aracılığıyla, enfeksiyonun (veya yaralanmanın) dış damar dokularına erişirler. Aktive edilmiş damar endoteli, nötrofillerin seçici olarak

ekstravazasyonuna izin verirken eritrositlerin çıkışını önler. Bu seçicilik, endotel hücre seçinlerinin lökositlerdeki integrinler ve kemokin reseptörleriyle endotelyal yüzeyde ve ekstravasküler alanlarda (yeni birikmiş plazma proteinlerinin lökosit integrinlerinin bağlanması için geçici bir matris oluşturduğu yerde) indüklenebilir bağlanmasıyla sağlanır (140). Enfekte doku bölgesine ulaştıklarında, nötrofiller doğrudan patojenlerle temas veya doku içi hücreler tarafından salgılanan sitokinlerin etkisiyle aktive olurlar. Nötrofiller, granüllerinin toksik içeriklerini (reaktif oksijen türleri (ROS) ve reaktif nitrojen türleri, proteinaz 3, katepsin G ve elastaz) salgılayarak istilacı ajanları öldürmeye çalışırlar (141). Bu son derece etkili etken maddeler, mikrobiyal ve konak hedefleri arasında ayrım yapmadıkları için, konak dokularına yan etki kaçınılmazdır (142).

Başarılı bir akut inflamatuar yanıt, enfeksiyon ajanlarının eliminasyonu ile sonuçlanır ve bunu çözünme ve onarım evresi izler, ki bu evre çoğunlukla doku içi makrofajlar ve çekilen makrofajlar tarafından arabuluculuk edilmektedir (143). İnflamasyondan çözünmeye geçiş için pro-inflamatuar prostaglandinlerden anti-inflamatuar lipoksinlere geçiş lipit aracıları açısından kritiktir. Lipoksinler nötrofillerin toplanmasını engeller ve bunun yerine monositlerin toplanmasını teşvik eder, bu da ölü hücreleri kaldırır ve doku remodellemesini başlatır. Resolvinler ve protektinler, başka bir lipit aracı sınıfını oluşturur ve makrofajlar tarafından üretilen dönüşüm büyüme faktör-β ve makrofajlar tarafından üretilen büyüme faktörleri gibi başka lipit aracılarının da inflamasyonun çözünmesinde önemli bir rolü vardır, doku onarımının başlatılmasını içerir (143,144).

Akut inflamatuar yanıt patojeni ortadan kaldıramazsa, inflamatuar süreç devam eder ve yeni özellikler kazanır. Nötrofil sızıntısı makrofajlarla ve enfeksiyon durumunda T hücreleriyle de değiştirilir. Bu hücrelerin birleşik etkisi hala yetersizse, granülomların ve tersiyer lenfoid dokuların oluşumunu içeren kronik bir inflamatuar durum ortaya çıkar (145).

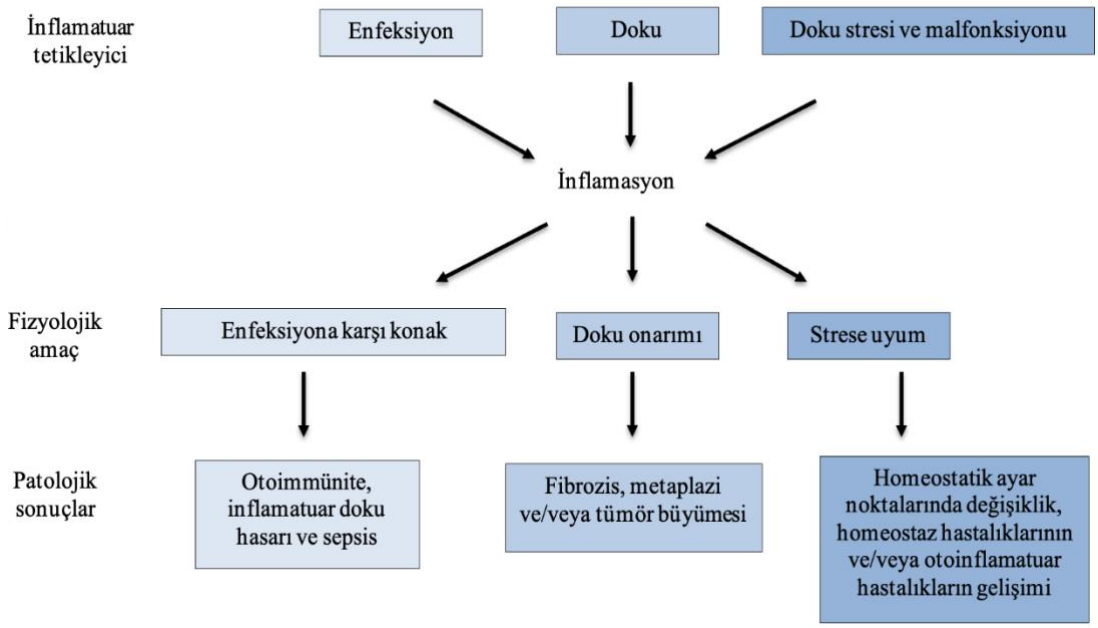

Şekil 2.2: İnflamasyonun nedenleri, fizyolojik ve patolojik sonuçları (138)

2.6. İNTERLÖKİN-6 (IL-6)

Güncel olarak interlökin-6 (IL-6) olarak bilinen molekül, ilk olarak 1980'lerin ortasında Hirano ve ark.(146) tarafından B hücrelerini uyardığı ve antikor üretimini arttırdığı anlaşılan T hücrelerinin bir ürünü olarak keşfedilmiş ve başlangıçta B hücresi uyarıcı faktör olarak adlandırılmıştı. IL-6, o zamandan beri inflamasyonun ana düzenleyicisi ve IL-1 ve tümör nekroz faktörünün (TNF) yanı sıra birkaç gerçek pleomorfik sitokinden biri olarak ortaya çıkmıştır (146,147).

Sitokinin üç boyutlu yapısı, halkalarla birbirine bağlanan dört sarmallı bir demet ve ek bir mini sarmaldan oluşur. IL-6, enfeksiyon, inflamasyon veya neoplastik hastalık koşulları altında çok çeşitli hücre tipleri tarafından salgılanır (148). Bu sitokinin gen ekspresyonu, nükleer faktör (NF)-κB, NF-IL6 ve hipoksi ile

indüklenebilir faktör-1α gibi nükleer faktörlerin aktive edilmesiyle kontrol edilir (149,150). IL-6'nın transkripsiyonunu ve salınımını tetikleyen uyarıcılar değişken olup, bunlar arasında bakteriyel lipopolisakkaritlerin TLR'ler ile etkileşimi, hücresel metabolizmanın değişiklikleri, TNF ve IL-1 gibi pro-inflamatuar sitokinler ve viral enfeksiyon bulunmaktadır (151).

IL-6'nın pro-inflamatuar etkileri iyi tanınsa da birçok durumda anti-inflamatuar veya koruyucu bir molekül olarak işlev gördüğü bilinmektedir. IL-6, doğal ve adaptif bağışıklık için gereklidir, etkili patojen temizliği için gereklidir ve insanlarda akut faz yanıtını, hematopoezi, metabolik hızı, lipid homeostazı ve sinir gelişimini düzenleyen önemli bir fizyolojik role sahiptir. Dolayısıyla, IL-6 aracılı iltihabın patolojik etkilerini hedeflemeye yönelik herhangi bir girişim, yanlışlıkla anti-inflamatuar ve çözünüm etkilerini ortadan kaldırmaktan kaçınmalıdır. Bu dengeyi sağlamak ve IL-6 konsantrasyonlarını hastalık durumunun biyobelirteçleri olarak doğru bir şekilde yorumlamak için IL-6 sinyalinin yeterli düzeyde anlaşılması hayati öneme sahiptir (147).

3. GEREÇ VE YÖNTEM

Tez çalışması Sağlık Bilimleri Üniversitesi Hamidiye Hayvan Deneyleri Yerel Etik Kurulu'nun 17.06.2022 tarihli 9694 sayılı kararı ile etik açıdan uygun bulunmuştur. Çalışmada kullanılan Sprague-Dawley cinsi sıçanlar, Sağlık Bilimleri Üniversitesi Hamidiye Laboratuvar Hayvanları Yetiştirme ve Deneysel Araştırmalar Merkezi tarafından sağlamıştır. Sağlık Bilimleri Üniversitesi Hamidiye Hayvan Deneyleri Yerel Etik Kurul Yönergesi'ne uygun olarak, deney hayvanlarının bakım ve kullanım kuralları bu çalışmanın yürütülmesinde dikkate alınmıştır. Çalışmada alınan dokuların incelenmesi Sağlık Bilimleri Üniversitesi Histoloji ve Embriyoloji Anabilim Dalı'nda gerçekleştirilmiştir.

3.1. HAYVAN DENEYİ ÖNCESİ HAZIRLIKLAR

3.1.1. Deneyde Kullanılacak Rat Sayısının Belirlenmesi

G*Power programı kullanılarak yapılan Power analizi sonucunda inflamasyon skoru için %95 güven düzeyinde (1-α), %80 test gücü (1-β) ile gruplar arasında öngörülen en geniş ortalama fark 0.8 ve standart sapma değeri 0.5 ile önem atfedildiğinde ve effect size d (etki boyutu) 0.714 olarak saptandığında her bir grupta minimum 7 olmak üzere 4 zaman grubunda toplamda 28 hayvan üzerinde çalışılması gerektiği bulunmuştur.

3.1.2. Materyallerin Hazırlanması

Çalışmada kullanılacak NeoPutty MTA (Avalon Biomed, ABD), Biodentine (Septodont, Fransa), ThPT (Bisco Inc., ABD) temin edilmelerini takiben üretici firmaların talimatlarına göre hazırlanmıştır (Şekil 3.1). NeoPutty MTA, tüp içerisinde kullanıma hazır olarak üretilmiştir. Biodentine'i hazırlamak için toz kısmına 5 damla likit ilave edilerek amalgamatörde 30 saniye karıştırılmıştır. ThPT şırıngasından polietilen tüplerin içine uygulanıp 20 saniye ışıklanmıştır.



Şekil 3.1: Çalışmada kullanılan VPT materyalleri; NeoPutty MTA (NuSmile, ABD) (A), Biodentine (Septodont, Fransa) (B), ThPT (Bisco, ABD) (C)

Deney hayvanlarına implante edilmek üzere 112 adet 10 mm uzunluğunda 1.6 mm dış ve 1.3 mm iç çapa sahip steril polietilen tüpler hazırlanmıştır. Tüplerin implantasyondan hemen önce 28 adeti NeoPuuty MTA, 28 adeti Biodenine, 28 adeti ThPT ile doldurulmuştur. 28 adeti de kontrol grubu olarak boş bırakılmıştır (Şekil 3.2).



Şekil 3.2: Materyallerin polietilen tüplere yerleştirilmesi

3.2. HAYVAN DENEYİ SÜRECİ

Hayvanlar 12 saatlik karanlık ve aydınlık döngü olacak şekilde, oda sıcaklığında, özel havalandırılmış kafeslere yerleştirildi. Hayvanların kafesleri günlük temizlendi, yiyecek ve suya sınırsız erişimleri oldu. Cerrahi işlem öncesi hayvanlara sadece 12 saat önce su verildi. Ratların uygulayıcıya alışması amacıyla deney başlamadan 5 gün boyunca hayvanlar uygulayıcı tarafından ziyaret edildi.

3.2.1. Deney Hayvanlarının Gruplarının Oluşturulması

Ratlar rastgele seçilerek, her birinde 7 ratın bulunduğu sakrifikasyon zamanlarına göre toplamda 4 gruba (Grup A= 7 gün, Grup B= 15 gün, Grup C=30 gün, Grup D=60 gün) ayrıldı. Her kafeste 7 ratın bulunduğu toplamda her bir hayvan için yeterli alana sahip 4 kafes sağlandı ve ratlar bu kafeslere yerleştirildi.

3.2.2. Hayvan Deneyinin Uygulanması

Hayvanlara, ketamin hidroklorür (Ketalar, Eczacıbaşı, Türkiye) ve ksilazin hidroklorür (Rompun, Bayer, Türkiye) (sırasıyla 3, 1; 0.05 mL / 100 g ağırlık; I/P) intraperitoneal olarak uygulandı. Anestezinin derinliği kornea refleksi ile kontrol edildi.

İşlem sahasında steril örtüler ve cerrahi aletler kullanıldı. Hayvanların dorsal kısımları tıraş edildi ve %5'lik iodin ile dezenfekte edildi (152) (Şekil 3.3).

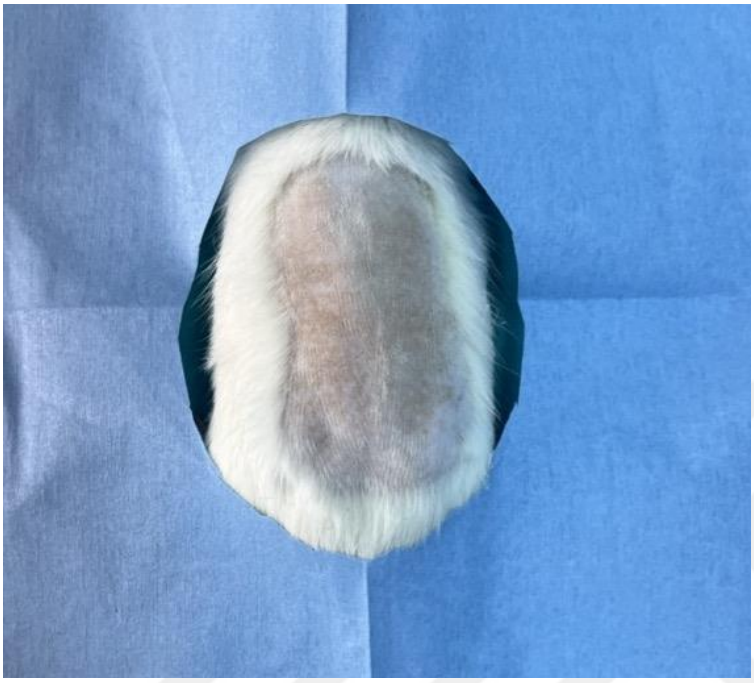

Şekil 3.3: Ratların dorsal bölgelerinin tıraş edilmesi

Her sıçanın dorsal bölgesinde dört insizyon (2 anterior ve 2 anterior posterior) oluşturuldu (Şekil 3.4). Lateral cilt sıkıştırıldı ve subkutan diseksiyon künt uçlu makas kullanılarak yapıldı. Her hayvana 4 adet tüp yerleştirildi: 2 ön dorsal bölgede (sol tarafta ThPT ve sağ tarafta NeoPutty MTA) ve arka bölgede 2 tüp (sol tarafta Biodentine ve sağ tarafta kontrol grubu) (Şekil 3.5). Polietilen tüpler sıçanların dorsal bölümüne birbirlerinden ve orta hattan en az 2 cm aralıklı olarak gömüldü. İnsizyonlara 3-0'lık ipek süturlar (Doğsan, Türkiye) ile dikiş atıldı (Şekil 3.6). Dikiş bölgelerinde polivinil pirolidon-iyot (Baticonol, Dermosept, Türkiye) ile antisepsi sağlandı. Operasyon sonrasında enfeksiyon ve kanibalizm riskini azaltmak için kesi yerlerindeki kanamanın tamamen durması beklendi. Hayvanların derlenme süresi beklenerek kafeslerine yerleştirildi. Hayvanlara operasyonu takiben her gün kontrol ziyaretleri gerçekleştirildi.

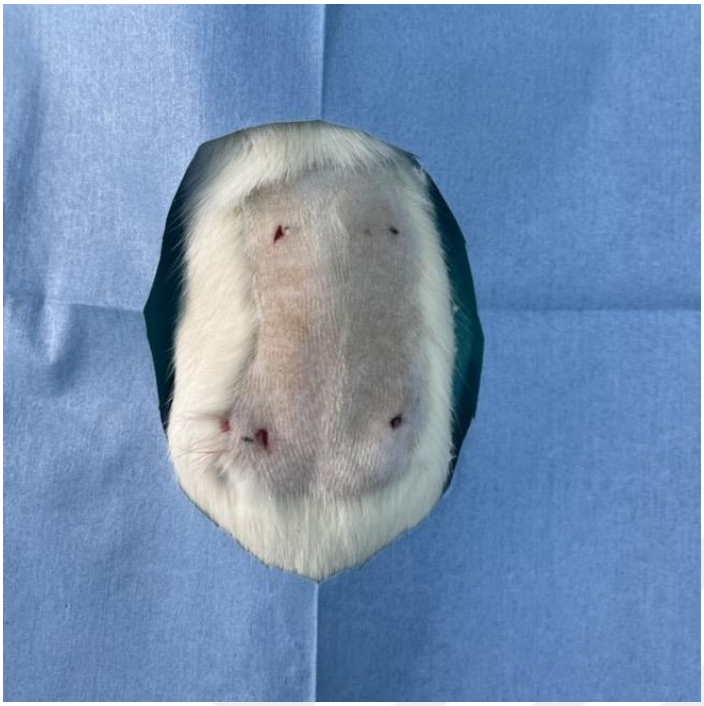

Şekil 3.4: Ratlara 2 anterior 2 posterior olmak üzere kesi implantasyon için kesi atılması

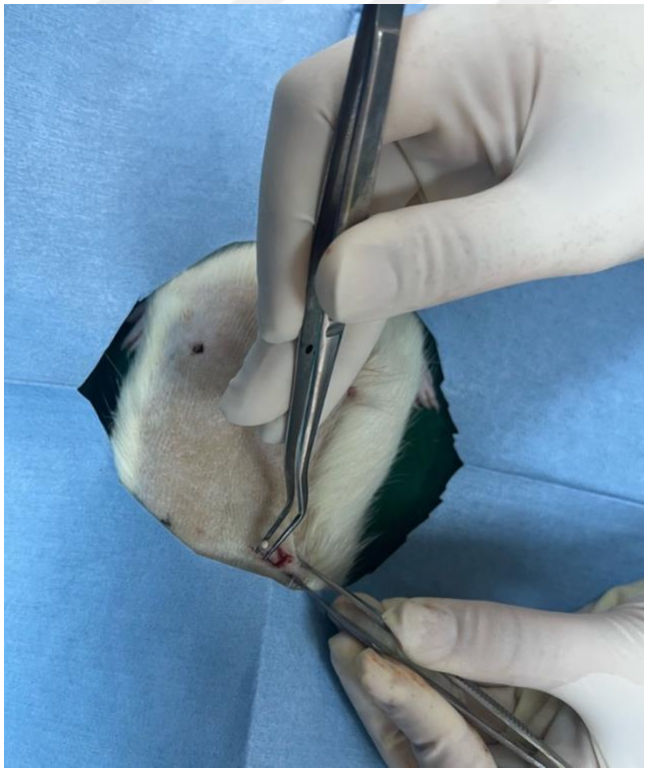

Şekil 3.5: Polietilen tüplerin ratlara implantasyonu



Şekil 3.6: İmplantasyon sonrası kesi bölgelerine dikiş atılması

3.2.3. Hayvanlardan Doku Örneklerinin Alınması

4 grup (Grup A= 7 gün, Grup B= 15 gün, Grup C=30 gün, Grup D=60 gün) implantasyonlarını takiben 7, 15, 30, 60 gün sonra hidroklorür ve ksilazin hidroklorür ile intraperitoneal enjeksiyon (sırasıyla 1: 1; 0.15 mL / 100g ağırlık; I / P) yüksek doz ile anestezi ile sakrifiye edildi (152). Ratın dorsal kısımları tıraş edildi, palpasyon ile tüpler bulundu. 1 cm'lik temiz marjinle deri ve subkutan dokuyu içeren örnekler çıkartıldı (Şekil 3.7 ve Şekil 3.8).

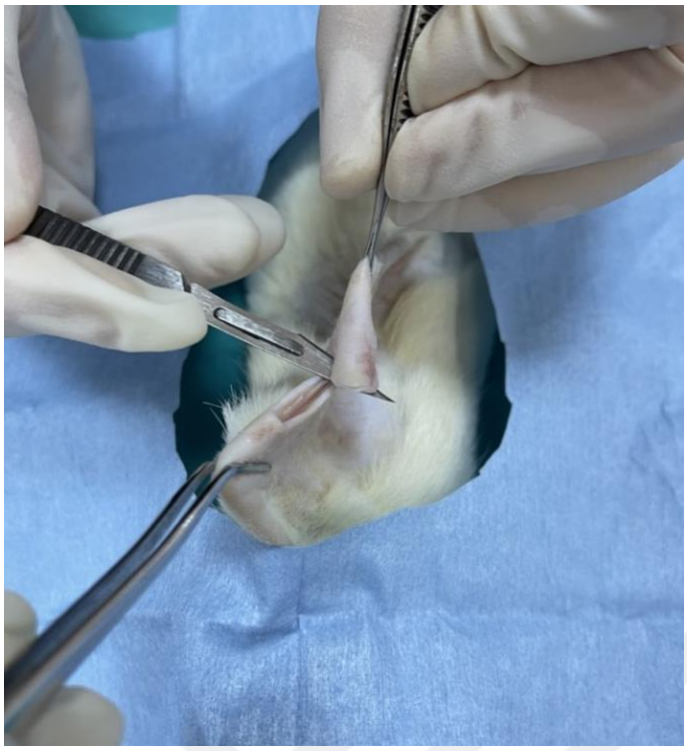

Şekil 3.7: Ratlardan örneklerin çıkartılması



Şekil 3.8: Ratlardan alınan doku örneği

3.3. HİSTOPATOLOJİK PROSEDÜR

3.3.1. Histopatolojik İnceleme Öncesi Hazırlıklar

Dokuların biyopsi ile alınmasını takiben dokuların histopatolojik değerlendirmesi için dokuların sırasıyla doku fiksasyonu, dehidratasyon, saydamlaştırma, parafine gömme, kesit alma, Hematoksilen ve Eozin (HE) ile boyama ve Masson'un Trikromu ile boyama ve kapatma işlemleri gibi bir dizi ardışık süreç uygulanmıştır.

3.3.1.1. Doku fiksasyonu: Doku örnekleri, histolojik değerlendirme için %10'luk tamponlanmış nötral formalinde 24 saat boyunca bekletilerek fikse edilmiştir.

Fiksasyon işleminden sonra dokular önce doku takip kasetlerinde 8 saat boyunca akan su altında yıkanmıştır. Dehidratasyon aşamasında, dokular %70, %80, %96 ve %100 oranında artan etil alkol serilerinden geçirilmiştir. Bunu takiben, ksilende saydamlaştırma işlemi uygulanmıştır (Tablo 3.1).

Tablo 3.1: Doku fiksasyon protokolü

Akan su altında yıkama	8 saat
%70 Alkol	1 gece
%80 Alkol	1 saat
%96 Alkol	1 saat
%100 Alkol	1 saat
%100 Alkkol	1 saat
Ksien-I	30 dakika
Ksilen -II	30 dakika
57°C Parafin	1 saat
Oda Sıcaklığında Parafin	1 gece
57°C Parafin	1 saat
57°C Parafin	1 saat

Fiksasyon aşaması tamamlanan dokular, gömme küvetlerinde parafinle bloklanmıştır (Şekil 3.9). Hazırlanan parafin bloklardan Mikrotom cihazı (Microm

Hm325, Thermo Scientific, Almanya) kullanılarak lam üzerine 4-5 μm kalınlığında kesitler alınmıştır. Bu kesitler, ışık mikroskobu (Zeiss Primo Star, Birleşik Krallık) ile incelenmiş ve fotoğraflanmıştır.

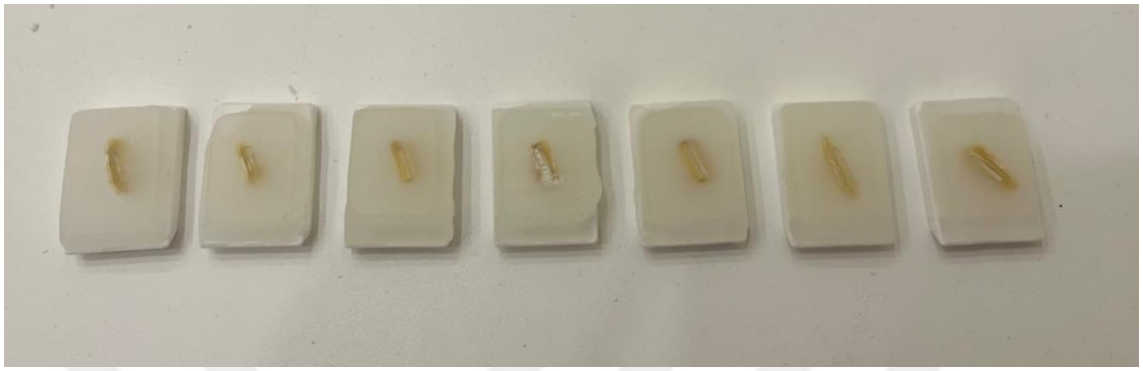

Şekil 3.9: Parafinle bloklanan doku örnekleri

3.1.1.2. Hematoksilen ve eozin ile boyama: Parafinden arındırılan kesitler, rehidratasyon için önce %100, ardından %96, %80 ve %70 oranında azalan alkol serilerinden geçirilmiştir. Daha sonra kesitler distile su ile yıkanmıştır. Genel doku morfolojisinin değerlendirilmesi için HE boyaması yapılmıştır. Bunun için kesitler önce 3 dakika boyunca hematoksilen (Harris' hematoxylin for histology, BioOptica, İtalya) ile boyandıktan sonra musluk suyu altında mordanlama işlemine tabi tutulmuştur. Ardından kesitler 5 dakika boyunca eozin (Eosin Y alcoholic solution, BioOptica, İtalya) boyasında bekletilmiş ve distile su ile yıkanmıştır. Boyama işlemi tamamlanmasını takiben kesitler %70, %80, %96 ve %100 oranında artan etil alkol serilerinden geçirilmiştir (Şekil 3.10). Kesitler, saydamlaştırıldıktan sonra lameller entellan (Entellan, Sigma, Almanya) ile kapatılmıştır (Tablo 3.2).

Tablo 3.2: HE ile boyama protokolü

Ksilen-I	15 dakika	Parafin uzaklaştırma
Ksilen-II	15 dakika	Parafin uzaklaştırma
%96 Alkol	5 dakika	Hidrasron
%80 Alkol	5 dakika	Hidrasron
%70 Alkol	5 dakika	Hidrasron
Hematoksilen	3 dakika	Boyama (mor)
Çeşme suyu altında yıkama	1 dakika	Yıkama
Eozin	5 dakika	Boyama (pembe)
Distile Su	10 kez batırma	Yıkama
%70 Alkol	10 kez batırma	Dehidrasyon
%80 Alkol	10 kez batırma	Dehidrasyon
%96 Alkol	10 kez batırma	Dehidrasyon
%100 Alkol	1 dakika	Dehidrasyon
Ksilen	15 dakika	Dehidrasyon



Şekil 3.10: Boyama protokollerinde kullanılan alkol serisi

3.1.1.3. Masson'un trikromu ile boyama: Kesitler, deparafinizasyon için ksilende işlem gördükten sonra, azalan alkol serilerinden geçirilerek boyamaya hazır hale getirilmiştir. Masson'un Trikromu kiti (Masson'un Trikromu kit, BioOptica, İtalya) kullanılmıştır. Bu boya kiti şu solüsyonları içermektedir:

A. Weigert'in demirli hematoksileni – A solüsyonu (1000 ml)

B. Weigert'in demirli hematoksileni – B solüsyonu (1000 ml)

C. Pikrik asit alkollü solüsyonu (1000 ml)

D. Ponceau Asit Fuksin solüsyonu (Mallory) (1000 ml)

E. Fosfomolibdik asit solüsyonu (1000 ml)

F. Masson Anilin Mavisi solüsyonu (1000 ml)

A ve B solüsyonları eşit oranlarda koplin kavanozunda karıştırarak kesitlere damlatılmış ve 10 dakika beklenmiştir. Yıkamadan fazla solüsyon akıtılarak C solüsyonu damlatılmış ve 4 dakika bekletilmiştir. 3-4 saniye distile su ile yıkandıktan sonra D solüsyonu damlatılıp 4 dakika bekletilmiştir. Yeniden ditile su ile yıkanıp E solüsyonu damlatılıp 10 dakika beklenmiştir. Yıkamadan solüsyon akıtılarak F solüsyonu damlatılmış ve 10 dakika bekletilmiştir. Distile su ile yıkanıp gittikçe yükselen yüzdeli alkol ile dehidrate edilmiştir. 1 dakika % 100 alkolde bekletilmiştir. Kesitler, ksilen ile saydamlaştırıldıktan sonra entellan kullanılarak lamelle kapatılmıştır (Tablo 3.3).

Tablo 3.3: Masson'un Trikomu Boyama Protokolü

Ksilen-I	15 dakika
Ksilen-II	15 dakika
%96 Alkol	5 dakika
%80 Alkol	5 dakika
%70 Alkol	5 dakika
A ve B solüsyonu	10 dakika
C solüsyonu	4 dakika
Distile su ile yıkama	3-4 saniye
D solüsyonu	4 dakika
Distile su ile yıkama	1 dakika
E solüsyonu	10 dakika
F solüsyonu	10 dakika
Distile su ile yıkama	1 dakika
Alkol serisi ile dehidratasyon	-
%100 alkol	1 dakika
Ksilen	15 dakika

3.3.2. Histopatolojik İnceleme ve Değerlendirme

Doku fiksasyonu sonrasında HE ve Masson'un Trikromu ile boyanan 4-5 μm kalınlığında doku kesitleri, sırasıyla x100 ve x200 büyütme ile ile ışık mikroskobu altında incelenmiş ve fotoğrafları çekilmiştir. Tüplerin implante edildiği dokuya temas eden açık uçlarındaki doku reaksiyonları gözlemlenmiş ve değerlendirilmiştir. Subkutan doku implantasyonu kullanılarak gerçekleştirilen literatürdeki çalışma örneklerindeki ölçütler ve skorlar temel alınarak, kapsül formasyonu, inflamasyon ve ödem yarı kantitatif analiz ile değerlendirilmiştir.

Kapsül varlığı şu şekilde derecelendirilmiştir: Grade 0: kapsül yok, Grade 1: kapsül mevcut. İnflamasyon ise şu şekilde sınıflandırılmıştır: Grade 0: inflamasyon yok ya da sadece birkaç inflamatuar hücre var, Grade 1: hafif inflamasyon, 25'ten az inflamatuar hücre var, Grade 2: orta düzeyde inflamasyon, 25-125 inflamatuar hücre var, Grade 3: şiddetli (yoğun) inflamasyon, 125'ten fazla inflamatuar hücre var. Ödem varlığı ise şu şekilde derecelendirilmiştir: Grade 0: yok, Grade 1: hafif, Grade 2: orta, Grade 3: şiddetli.

3.3.3. İmmunohistokimyasal Boyama

İmmünitenin korunması amacıyla, dokular 48 saat boyunca nötral tamponlu formalin (NBF) içerisinde fikse edilmiştir. Rutin ışık mikroskopi takibi kullanılarak parafin içerisinde bloklanan deri dokularından pozitif yüklü lama 3-5 μm kalınlığında kesitler alınmıştır. Kesitler daha sonra deparafinizasyon işlemi için ksilende işlem görmüş ve ardından alkol serilerinde dehidrate edilerek %3'lük hidrojen peroksit (H_2O_2) solüsyonuna alınarak endojen peroksidaz aktivitesi baskılanmıştır. Antijen geri kazanımı için her bir lam sitrat tampon ile mikrodalga cihazında 90-95 derecede işlem görmüştür. Protein bloklama solüsyonunda bekletildikten sonra, yıkanma işlemi yapılmadan IL-6 primer antikoru (Abcam, Birleşik Krallık) ile inkübe edilmiştir. Gece boyunca inkübasyon sonrasında Mouse Specifying Reagent (Abcam, Birleşik Krallık) ile inkübe edilmiştir. Goat anti-rabbit Horseradish peroxidase (HRP) konjugat (Abcam, Birleşik Krallık) ile 15 dakika bekletilmiştir (Şekil 3.12). Diaminobenzidin (DAB) ve hematoksilen zıt boyaması yapıldıktan sonra, yükselen alkol serilerinden geçirilerek kapatma medyumu ile kapatılmış ve preparasyon işlemi tamamlanmıştır. Kesitler, tüm ara basamaklarda fosfat tampon (PBS) ile yıkanmıştır (Şekil 3.12 ve Şekil 3.13).

Elde edilen görüntüler ışık mikroskobunda (Zeiss Primo Star) incelenerek fotoğraflanmıştır. Doku kesitlerindeki ekspresyonlar, 0 ile 3 (0: ekspresyon yok, 1: zayıf, 2: orta, 3: şiddetli) arasında değişen skor değerleri ile gruplar arasında karşılaştırılmıştır.



Şekil 3.11: Örneklerin Goat anti-rabbit Horseradish peroxidase (HRP) konjugat ile muamele edilmesi

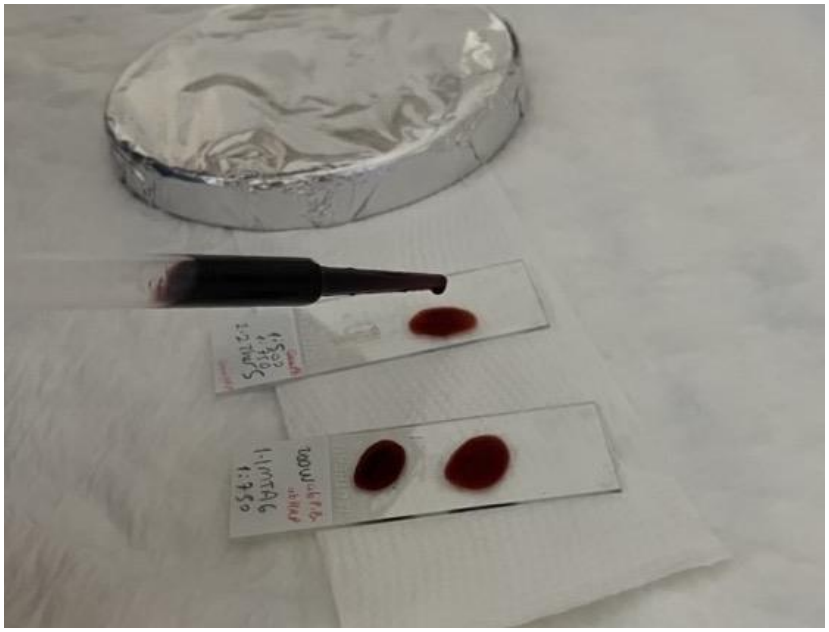

Şekil 3.12: Örneklerin DAB ile boyaması



Şekil 3.13: Karanlık oda kullanılarak immunohistokimyasal boyama aşaması

3.4. İSTATİSTİKSEL ANALİZ

Bu çalışmada istatistiksel analizler NCSS (Number Cruncher Statistical System) 2007 Statistical Software (Utah, USA) paket programı kullanılarak yapılmıştır. Verilerin değerlendirilmesinde tanımlayıcı istatistiksel metotların (standart sapma, ortalama, median, interquartil aralık) ve Shapiro-Wilk normallik testi kullanmılarak değişkenlerin dağılımına bakılmış normal dağılım göstermeyen değişkenlerin zaman karşılaştırmalarında Friedman Testi, alt grup karşılaştırmalarında Dunn's çoklu karşılaştırma testi, gruplar arası karşılaştırmalarında Kruskal Wallis testi, alt grup karşılaştırmalarında Dunn's çoklu karşılaştırma testi kullanılmıştır. $P<0.05$ düzeyi anlamlı olarak değerlendirildi.

4. BULGULAR

4.1. HİSTOPATOLOJİK BULGULAR

4.1.1. NeoPutty Grubu Bulguları

İmplantasyon sonrası 7. günde inflamasyon ve ödem bulguları Grade 0 ve Grade 2 arasında bulunmuştur. Bütün kesitlerde kapsül formasyonu gerçekleşmiştir.

İmplantasyon sonrası 15. günde tüm kesitlerde inflamasyon ve ödem bulguları Grade 0 ve Grade 2 arasında skorlanmıştır. Bütün kesitlerde kapsül formasyonu gerçekleşmiştir.

İmplantasyon sonrası 30. günde inflamasyon ve ödem bulguları Grade 0 ile Grade 2 arasında skorlar gözlenmiştir. Bütün kesitlerde kapsül formasyonu gerçekleşmiştir.

İmplantasyon sonrası 60. günde inflamasyon ve ödem azalmıştır. Bütün kesitlerde inflamasyon Grade 0 olarak skorlanmış, ödem için Grade 0 ile Grade 1 arasında skorlar verilmiştir. Bütün kesitlerde kapsül formasyonu gerçekleşmiştir (Şekil 4.1 ve Şekil 4.2) (Tablo 4.1, Tablo 4.2, Tablo 4.3).

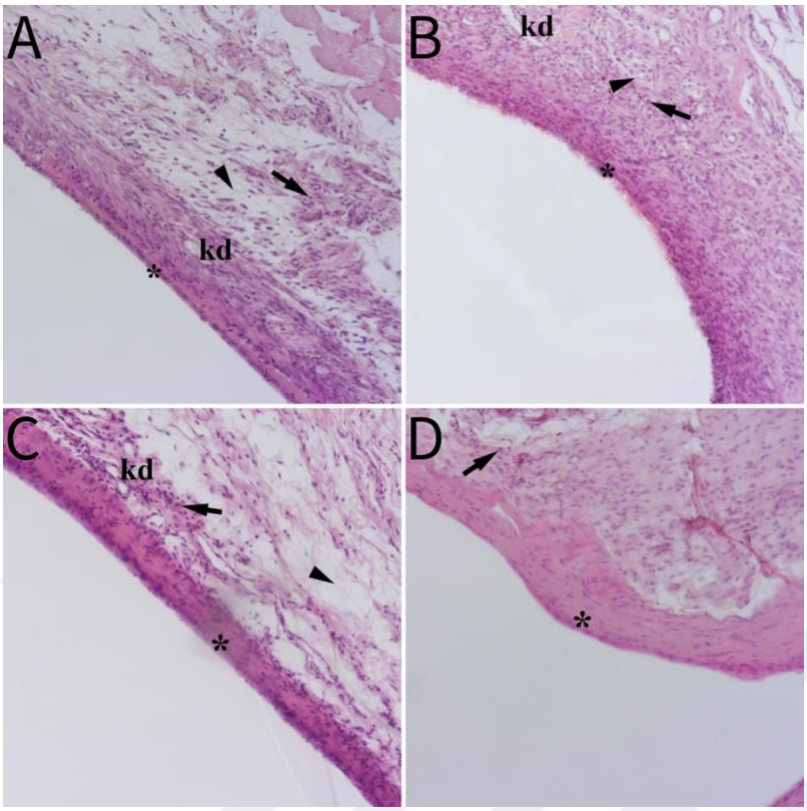

Şekil 4.1: 7-60. günler arası NeoPutty grubunun genel morfolojisi. HE boyaması; x100 mikroskop büyütmesi. (A:7. gün, B:15. gün, C 30. gün, D: 60. gün) (kd: kan damarı, *: kapsül formasyonu, ok: inlamatuar hücre, ok başı: ödem)

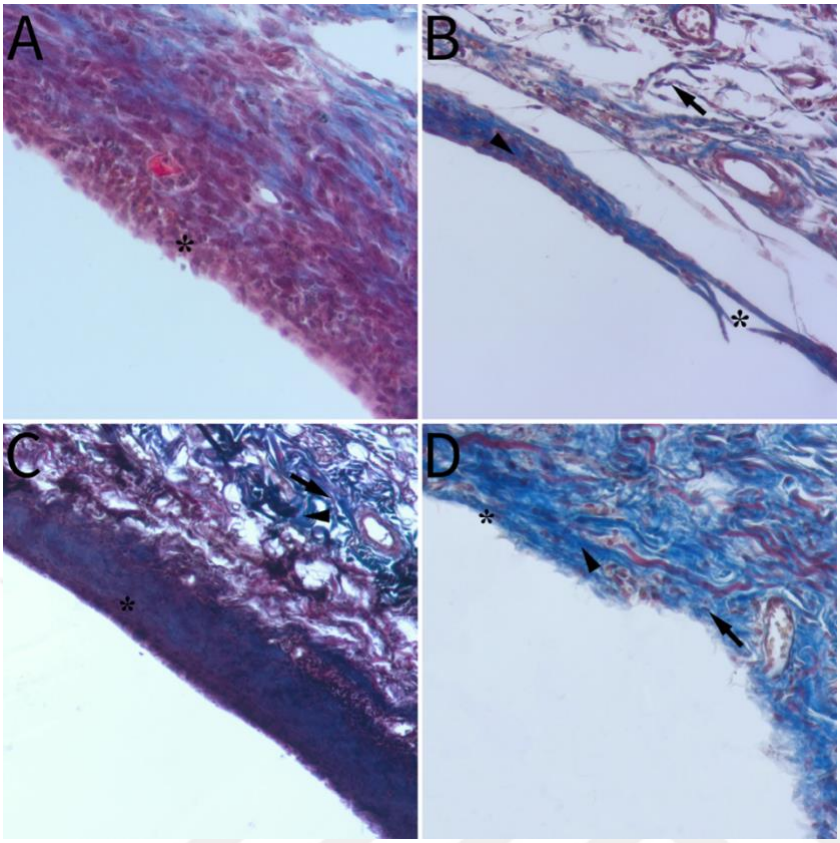

Şekil 4.2: 7-60. günler arası NeoPutty grubunun bağ doku morfolojisi. Masson'un trikromu boyaması; x200 mikroskop büyütmesi. (A:7. gün, B:15. gün, C 30. gün, D: 60. gün) (ok: fibroblast, ok başı: kollajen)

4.1.2. Biodentine Grubu Bulguları

İmplantasyon sonrası 7. günde inflamasyon bulguları Grade 1 ve Grade 2 olarak skorlanmıştır. Ödem bulguları bütün kesitlerde Grade 1 olarak skorlanmıştır. Bütün kesitlerde kapsül formasyonu gerçekleşmiştir.

İmplantasyon sonrası 15. inflamasyon bulguları Grade 2 ve Grade 3 olarak skorlanmıştır. Ödem bulguları Grade 0 ve Grade 1 olarak skorlanmıştır olarak skorlanmıştır. Bütün kesitlerde kapsül formasyonu gerçekleşmiştir.

İmplantasyon sonrası 30. günde inflamasyon ve ödem azalmıştır. İnflamasyon için Grade 0 ile Grade 1 arasında, ödem için Grade 2 ve Grade 0 arasında skorlar gözlenmiştir. Bütün kesitlerde kapsül formasyonu gerçekleşmiştir.

İmplantasyon sonrası 60. günde inflamasyon ve ödem azalmıştır. Bütün kesitlerde inflamasyon ve ödem Grade 0 olarak skorlanmıştır. Bütün kesitlerde kapsül formasyonu gerçekleşmiştir (Şekil 4.3 ve Şekil 4.4) (Tablo 4.1, Tablo 4.2, Tablo 4.3).

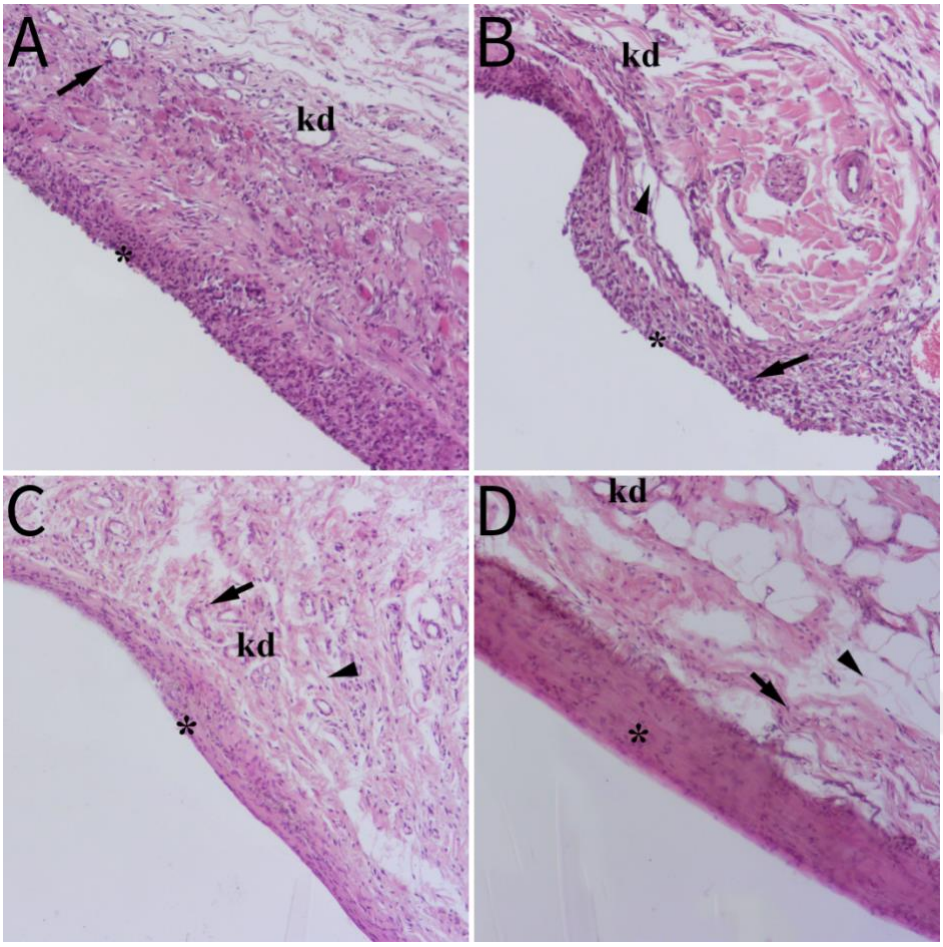

Şekil 4.3: 7-60. günler arası Biodentine grubunun genel morfolojisi. HE boyaması; x100 mikroskop büyütmesi. (A:7. gün, B:15. gün, C 30. gün, D: 60. gün) (kd: kan damarı, *: kapsül formasyonu, ok: inlamatuar hücre, ok başı: ödem)

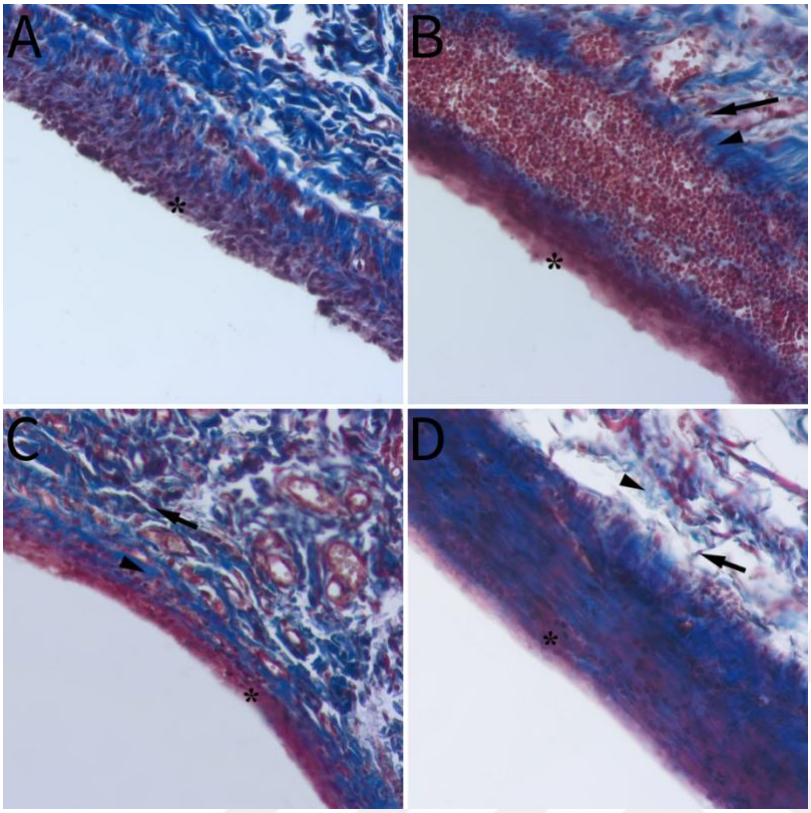

Şekil 4.4: 7-60. günler arası Biodentine grubunun bağ doku morfolojisi. Masson'un trikromu boyaması; x200 mikroskop büyütmesi. (A:7. gün, B:15. gün, C 30. gün, D: 60. gün) (ok: fibroblast, ok başı: kollajen)

4.1.3. ThPT Grubu Bulguları

İmplantasyon sonrası 7. günde inflamasyon ve ödem bulguları Grade 0 ve Grade 2 olarak bulunmuştur. Bütün kesitlerde kapsül formasyonu gerçekleşmiştir.

İmplantasyon sonrası 15. günde inflamasyon ve ödem bulguları Grade 0 ve Grade 2 arasında bulunmuştur. Bütün kesitlerde kapsül formasyonu gerçekleşmiştir.

İmplantasyon sonrası 30. günde tüm kesitlerde inflamasyon ve ödem bulguları azalmıştır. İnflamasyon Grade 0 ve Grade 1 arasında, ödem Grade 0 ve Grade 2 arasında skorlanmıştır. Bütün kesitlerde kapsül formasyonu gerçekleşmiştir.

İmplantasyon sonrası 60. günde tüm kesitlerde inflamasyon ve ödem bulguları Grade 0 olarak skorlanmıştır. Bütün kesitlerde kapsül formasyonu gerçekleşmiştir (Şekil 4.5 ve Şekil 4.6) (Tablo 4.1, Tablo 4.2, Tablo 4.3).

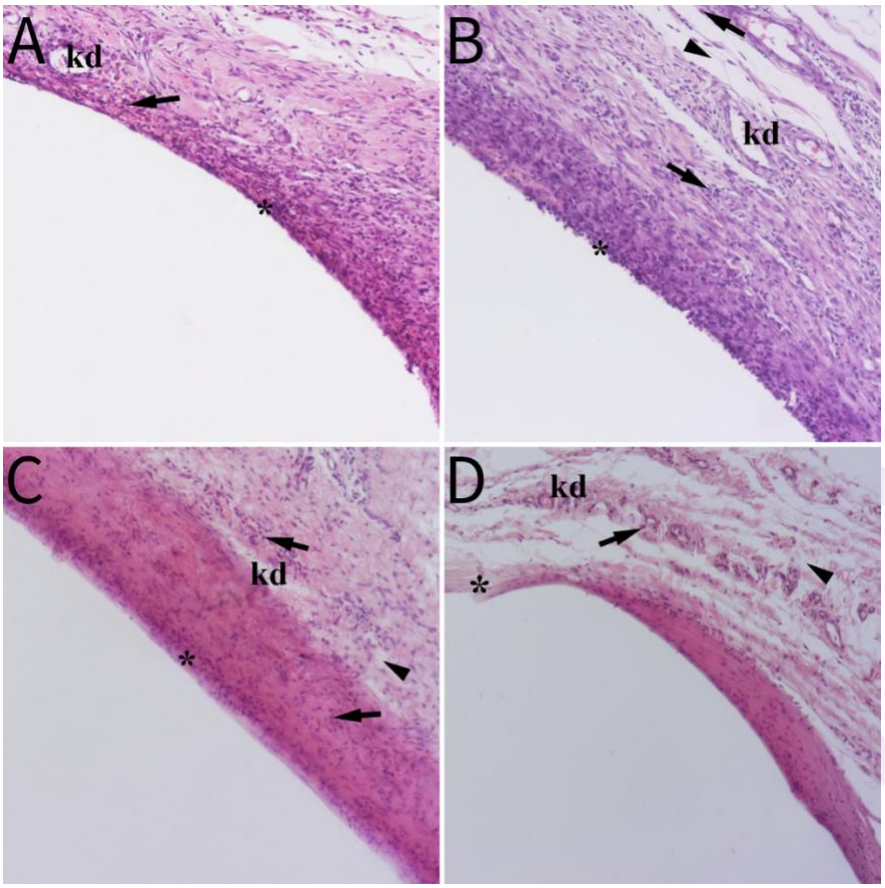

Şekil 4.5: 7-60. günler arası ThPT grubunun genel morfolojisi. HE boyaması; x100 mikroskop büyütmesi. (A:7. gün, B:15. gün, C 30. gün, D: 60. gün) (kd: kan damarı, *: kapsül formasyonu, ok: inlamatuar hücre, ok başı: ödem)

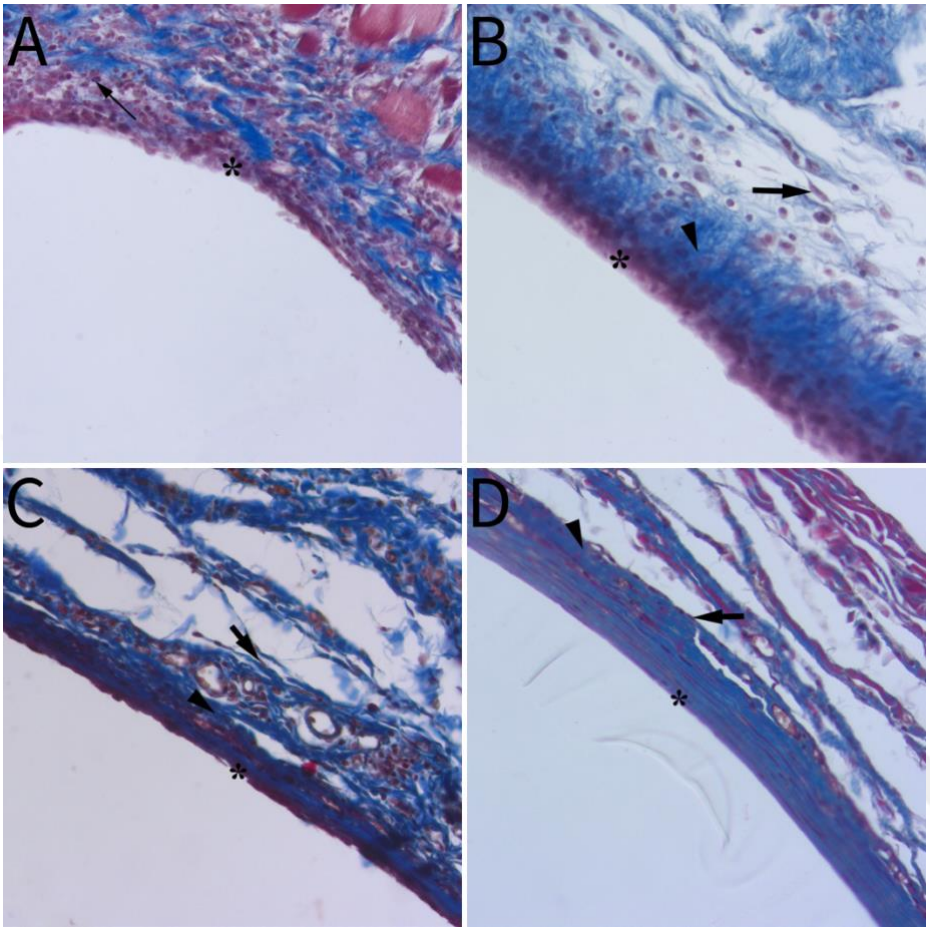

Şekil 4.6: 7-60. günler arası ThPT grubunun bağ doku morfolojisi. Masson'un trikromu boyaması; x200 mikroskop büyütmesi. (A:7. gün, B:15. gün, C 30. gün, D: 60. gün) (ok: fibroblast, ok başı: kollajen)

4.1.4. Kontrol Grubu Bulguları

İmplantasyon sonrası 7. günde inflamasyon ve ödem bulguları Grade 0 ve Grade 1 olarak bulunmuştur. Bütün kesitlerde kapsül formasyonu gerçekleşmiştir.

İmplantasyon sonrası 15. günde inflamasyon ve ödem bulguları azalma eğilimde ve Grade 0 ve Grade 1 olarak bulunmuştur. Bütün kesitlerde kapsül formasyonu gerçekleşmiştir.

İmplantasyon sonrası 30. günde tüm kesitlerde inflamasyon Grade 0 olarak skorlanmıştır. Ödem bulguları Grade 0 ve Grade 1 olarak skorlanmıştır. Bütün kesitlerde kapsül formasyonu gerçekleşmiştir.

İmplantasyon sonrası 60. günde kesitlerde inflamasyon ve ödem bulguları Grade 0 olarak skorlanmıştır. Bütün kesitlerde kapsül formasyonu gerçekleşmiştir. (Şekil 4.7 ve Şekil 4.8) (Tablo 4.1, Tablo 4.2, Tablo 4.3)

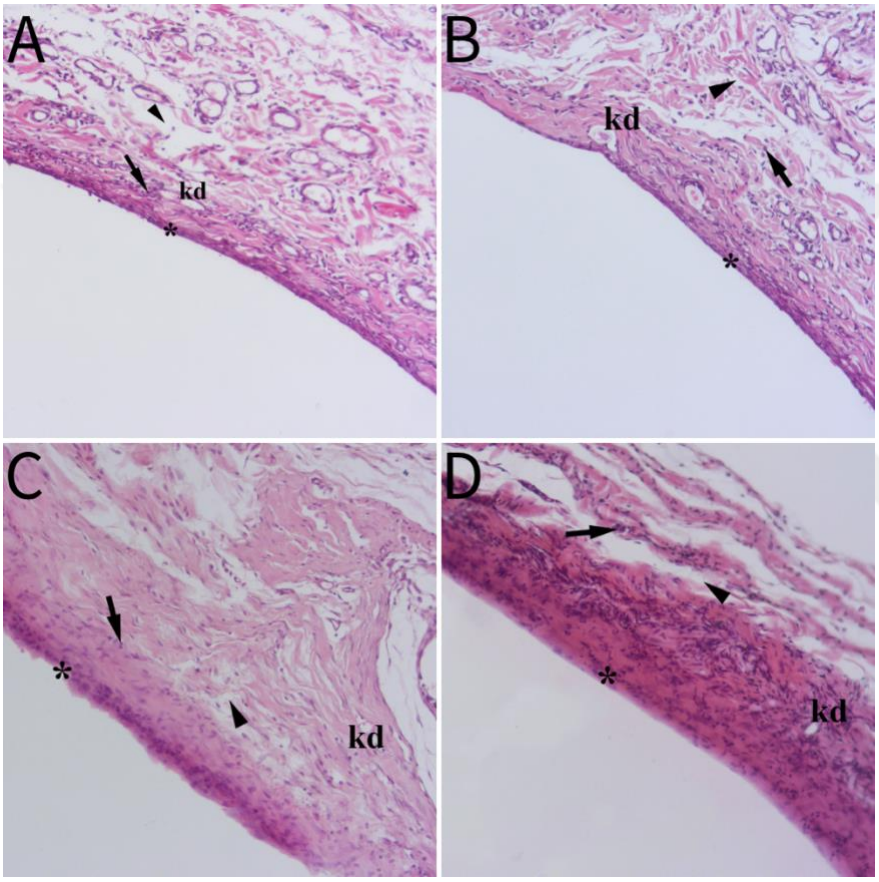

Şekil 4.7: 7-60. günler arası kontrol grubunun genel morfolojisi. HE boyaması; x100 mikroskop büyütmesi. (A:7. gün, B:15. gün, C 30. gün, D: 60. gün) (kd: kan damarı, *: kapsül formasyonu, ok: inlamatuar hücre, ok başı: ödem)

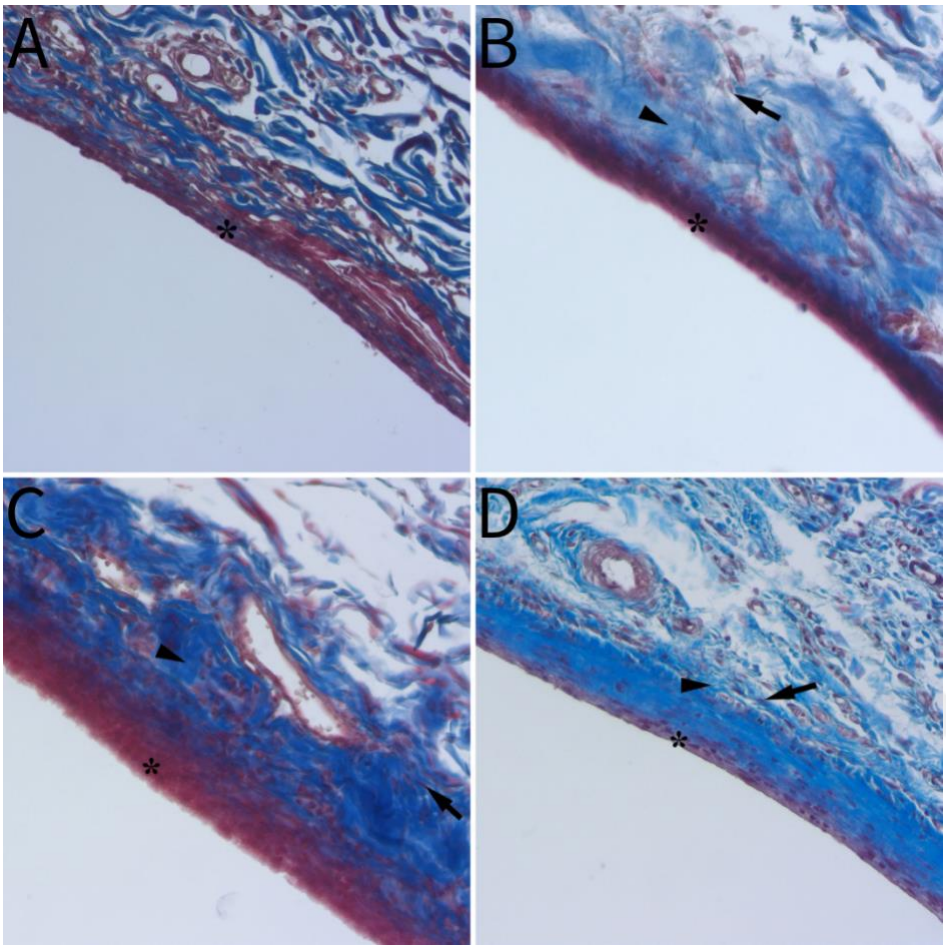

Şekil 4.8: 7-60. günler arası kontrol grubunun bağ doku morfolojisi. Masson'un trikromu boyaması; x200 mikroskop büyütmesi. (A:7. gün, B:15. gün, C 30. gün, D: 60. gün) (ok: fibroblast, ok başı: kollajen)

Tablo 4.1: NeoPutty, Biodentine, ThPT ve kontrol gruplarının kapsül formasyonu

Kapsül Formasyonu		Kontrol Grubu		NeoPutty MTA Grubu		Biodentine Grubu		TheraCal PT Grubu	
7.Gün	**Grade 1**	7	100%	7	100%	7	100%	7	100%
15.Gün	**Grade 1**	7	100%	7	100%	7	100%	7	100%
30.Gün	**Grade 1**	7	100%	7	100%	7	100%	7	100%
60.Gün	**Grade 1**	7	100%	7	100%	7	100%	7	100%

Tablo 4.2: NeoPutty, Biodentine, ThPT ve kontrol gruplarının inflamasyon skorları

İnflamasyon		Kontrol Grubu		NeoPutty MTA Grubu		Biodentine Grubu		TheraCal PT Grubu	
	Grade 0	3	42,86%	2	28,57%	0	0,00%	2	28,57%
	Grade 1	4	57,14%	4	57,14%	4	57,14%	3	42,86%
7.Gün	**Grade 2**	0	0,00%	1	14,29%	3	42,86%	2	28,57%
	Grade 0	4	57,14%	3	42,86%	0	0,00%	2	28,57%
	Grade 1	3	42,86%	2	28,57%	2	28,57%	3	42,86%
	Grade 2	0	0,00%	2	28,57%	4	57,14%	2	28,57%
15.Gün	**Grade 3**	0	0,00%	0	0,00%	1	14,29%	0	0,00%
	Grade 0	7	100%	4	57,14%	5	71,43%	5	71,43%
	Grade 1	0	0,00%	1	14,29%	2	28,57%	2	28,57%
30.Gün	**Grade 2**	0	0,00%	2	28,57%	0	0,00%	0	0,00%
60.Gün	**Grade 0**	7	100%	7	100%	7	100%	7	100%

Tablo 4.3: NeoPutty, Biodentine, ThPT ve kontrol gruplarının ödem skorları

Ödem		Kontrol Grubu		NeoPutty MTA Grubu		Biodentine Grubu		TheraCal PT Grubu	
	Grade 0	3	42,86%	2	28,57%	1	14,29%	2	28,57%
	Grade 1	4	57,14%	4	57,14%	6	85,71%	4	57,14%
7.Gün	**Grade 2**	0	0,00%	1	14,29%	0	0,00%	1	14,29%
	Grade 0	4	57,14%	2	28,57%	0	0,00%	0	0,00%
	Grade 1	3	42,86%	3	42,86%	3	42,86%	6	85,71%
15.Gün	**Grade 2**	0	0,00%	2	28,57%	4	57,14%	1	14,29%
	Grade 0	6	85,71%	4	57,14%	5	71,43%	5	71,43%
	Grade 1	1	14,29%	1	14,29%	1	14,29%	1	14,29%
30.Gün	**Grade 2**	0	0,00%	2	28,57%	1	14,29%	1	14,29%
	Grade 0	7	100%	6	85,71%	7	100%	7	100%
60.Gün	**Grade 1**	0	0,00%	1	14,29%	0	0,00%	0	0,00%

4.2. İMMUNOHİSTOKİMYASAL BULGULAR

4.2.1. NeoPutty Grubu Bulguları

İmplantasyon sonrası 7. günde IL-6 ekpresyonları Grade 1 ve Grade 2 olarak skorlanmıştır.15. gün ekspresyonları Grade 1 ve Grade 2 olarak skorlanmıştır. 30. gün ekspresyonları Grade 1 ve Grade 3 arasında skorlanmıştır. 60. gün ekspresyonları tüm kesitlerde Grade 0 olarak skorlanmıştır.

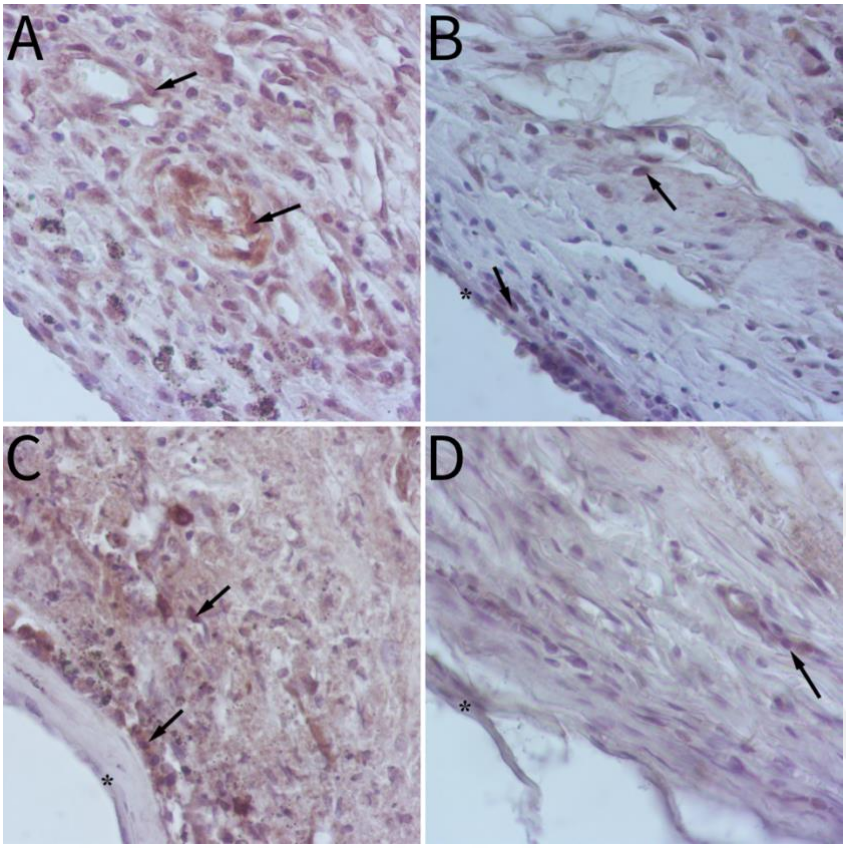

Şekil 4.9: 7-60. günler arası NeoPutty grubunun anti-IL6 immunohistokimyası. Anti-IL6 immunohistokimya işaretlenmesi; X400 mikroskop büyütmesi. (A:7. gün, B:15. gün, C 30. gün, D: 60. gün) (*: kapsül formasyonu; ok:IL-6 pozitif immun hücreler)

4.2.2. Biodentine Grubu Bulguları

İmplantasyon sonrası 7. günde IL-6 ekpresyonları Grade 1 ve Grade 2 olarak skorlanmıştır.15. gün ekspresyonları Grade 1 ve Grade 2 olarak skorlanmıştır. 30. gün ekspresyonları tüm gruplarda Grade 1 olarak skorlanmıştır. 60. gün ekspresyonları tüm kesitlerde Grade 0 olarak skorlanmıştır (Şekil 4.10) (Tablo 4.4.).

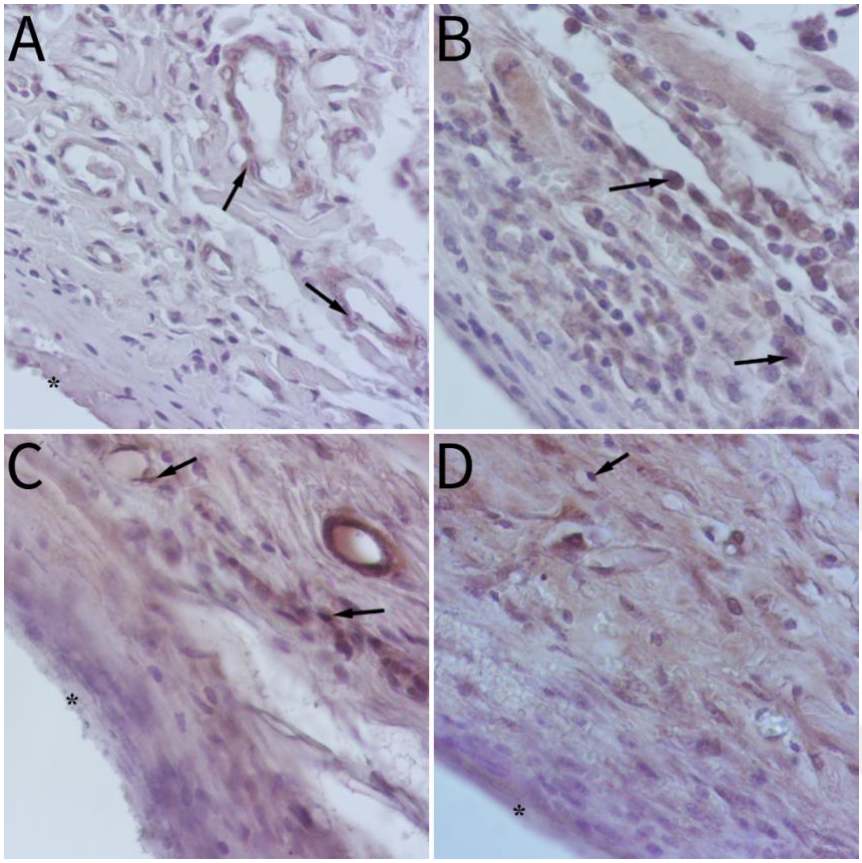

Şekil 4.10: 7-60. günler arası Biodentine grubunun anti-IL6 immunohistokimyası. Anti-IL6 immunohistokimya işaretlenmesi; X400 mikroskop büyütmesi. (A:7. gün, B:15. gün, C 30. gün, D: 60. gün) (*: kapsül formasyonu; ok:IL-6 pozitif immun hücreler)

4.2.3. ThPT Grubu Bulguları

İmplantasyon sonrası 7. günde IL-6 ekpresyonları Grade 1 ve Grade 2 olarak skorlanmıştır.15. gün ekspresyonları Grade 2 ve Grade 3 olarak skorlanmıştır. 30. gün ekspresyonları tüm gruplarda Grade 1 olarak skorlanmıştır. 60. gün ekspresyonları tüm kesitlerde Grade 0 olarak skorlanmıştır (Şekil 4.11) (Tablo 4.4.).

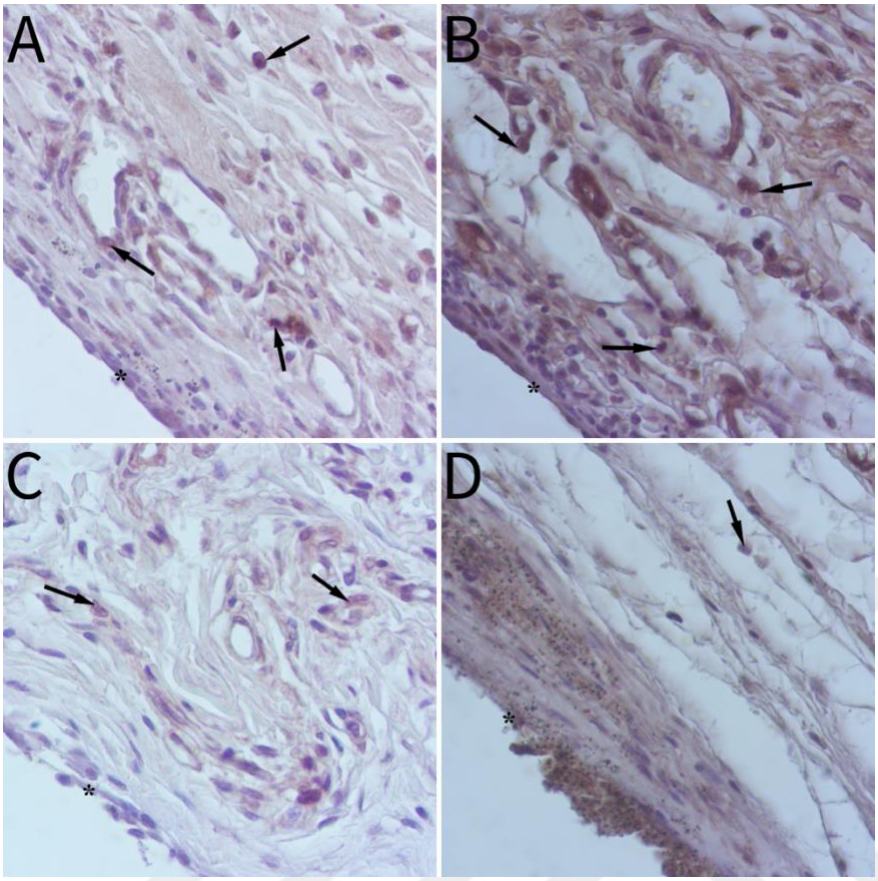

Şekil 4.11: 7-60. günler arası ThPT grubunun anti-IL6 immunohistokimyası. Anti-IL6 immunohistokimya işaretlenmesi; X400 mikroskop büyütmesi. (A:7. gün, B:15. gün, C 30. gün, D: 60. gün) (*: kapsül formasyonu; ok:IL-6 pozitif immun hücreler)

4.2.4. Kontrol Grubu Bulguları

İmplantasyon sonrası 7. günde IL-6 ekpresyonları Grade 0 ve Grade 1 olarak skorlanmıştır.15. gün ekspresyonları Grade 0 ve Grade 1 olarak skorlanmıştır. 30. gün ekspresyonları tüm kesitlerde Grade 0 olarak skorlanmıştır. 60. gün ekspresyonları tüm kesitlerde Grade 0 olarak skorlanmıştır (Şekil 4.12) (Tablo 4.4.).

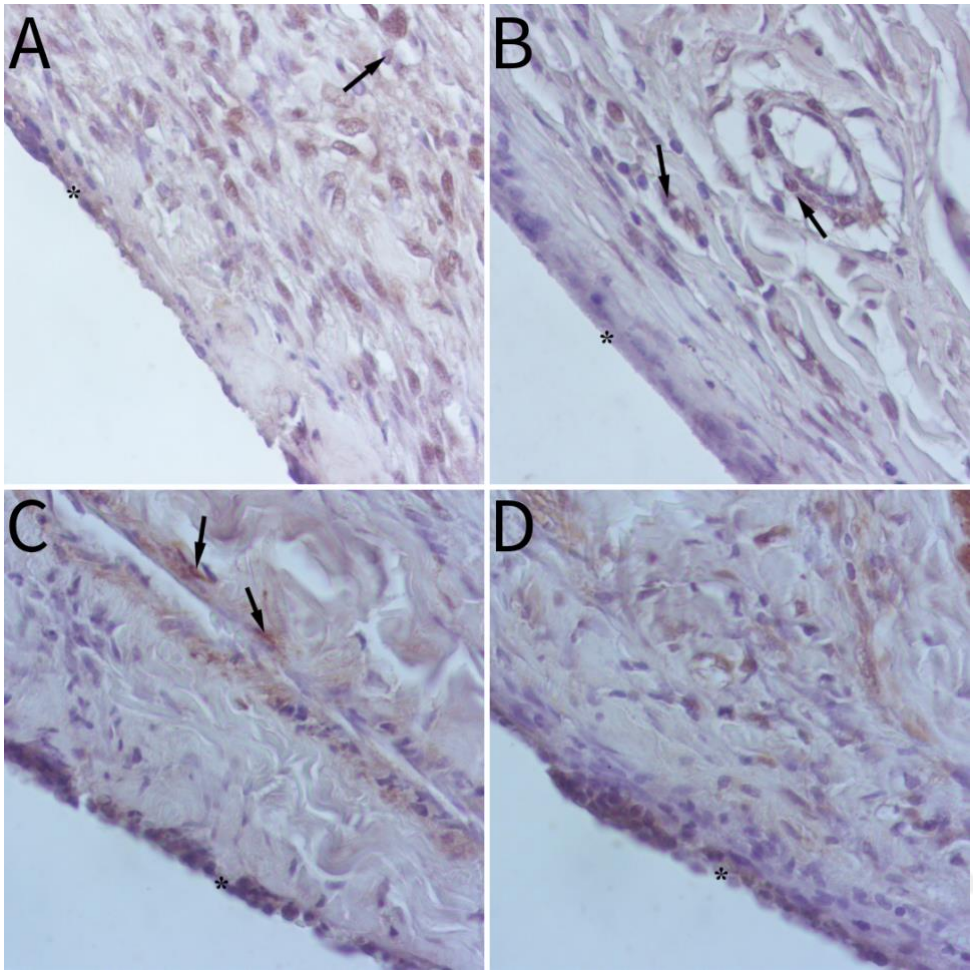

Şekil 4.12: 7-60. günler arası kontrol grubunun anti-IL6 immunohistokimyası. Anti-IL6 immunohistokimyal işaretlenmesi; X400 mikroskop büyütmesi. (A:7. gün, B:15. gün, C 30. gün, D: 60. gün) (*: kapsül formasyonu; ok:IL-6 pozitif immun hücreler)

Tablo 4.4: NeoPutty, Biodentine, ThPT ve kontrol gruplarının IL-6 ekspresyon skorları

IL-6		Kontrol Grubu		NeoPutty MTA Grubu		Biodentine Grubu		TheraCal PT Grubu	
	Grade 0	4	57,14%	0	0,00%	0	0,00%	0	0,00%
	Grade 1	3	42,86%	1	14,29%	4	57,14%	1	14,29%
7.Gün	**Grade 2**	0	0,00%	6	85,71%	3	42,86%	6	85,71%
	Grade 0	5	71,43%	0	0,00%	0	0,00%	0	0,00%
	Grade 1	2	28,57%	1	14,29%	5	71,43%	0	0,00%
	Grade 2	0	0,00%	6	85,71%	2	28,57%	4	57,14%
15.Gün	**Grade 3**	0	0,00%	0	0,00%	0	0,00%	3	42,86%
	Grade 0	7	100%	0	0,00%	0	0,00%	0	0,00%
	Grade 1	0	0,00%	2	28,57%	7	100%	7	100%
	Grade 2	0	0,00%	4	57,14%	0	0,00%	0	0,00%
30.Gün	**Grade 3**	0	0,00%	1	14,29%	0	0,00%	0	0,00%
60.Gün	**Grade 0**	7	100%	7	100%	7	100%	7	100%

4.3. İSTATİSTİKSEK DEĞERLENDİRME

4.3.1. Kapsül Formasyonunun İstatistiksel Analizi

Kontrol, NeoPutty MTA, Biodentine ve ThPT gruplarında 7. gün,15. gün, 30. gün ve 60. gün kapsül formasyonu gerçekleşmiştir, böylelikle hepsi Grade 1 olarak skorlanmıştır (p=1).

Kontrol grubunun 7, 15, 30 ve 60. gün gün kapsül formasyonu değerleri aynı bulunmuştur (p=1). NeoPutty MTA grubunun 7, 15, 30 ve 60. gün kapsül formasyonu değerleri aynı bulunmuştur (p=1). Biodentine grubunun 7, 15, 30 ve 60. gün kapsül formasyonu değerleri aynı bulunmuştur (p=1). ThPT grubunun 7, 15, 30 ve 60. gün kapsül formasyonu değerleri aynı bulunmuştur (p=1) (Tablo 4.5) (Şekil 4.13).

Tablo 4.5: Kapsül formasyonunun istatistiksel olarak değerlendirilmesi (*Kruskal Wallis testi †Friedman testi)

Kapsül Formasyonu		Kontrol Grubu	NeoPutty MTA Grubu	Biodentine Grubu	TheraCal PT Grubu	p*
7.Gün	Ort±SS	1±0	1±0	1±0	1±0	1
	Median (IQR)	1 (1-1)	1 (1-1)	1 (1-1)	1 (1-1)	
15.Gün	Ort±SS	1±0	1±0	1±0	1±0	1
	Median (IQR)	1 (1-1)	1 (1-1)	1 (1-1)	1 (1-1)	
30.Gün	Ort±SS	1±0	1±0	1±0	1±0	1
	Median (IQR)	1 (1-1)	1 (1-1)	1 (1-1)	1 (1-1)	
60.Gün	Ort±SS	1±0	1±0	1±0	1±0	1
	Median (IQR)	1 (1-1)	1 (1-1)	1 (1-1)	1 (1-1)	
	p†	1	1	1	1	

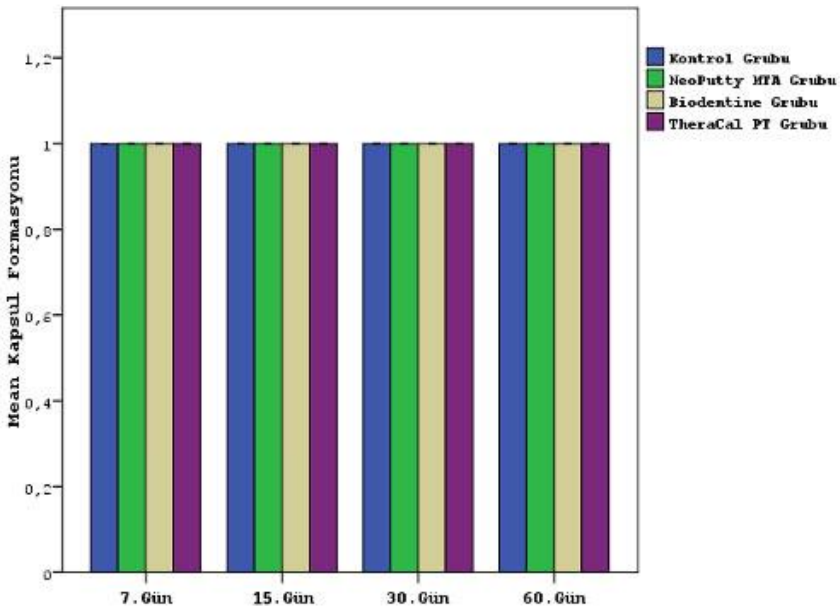

Şekil 4.13: Gruplar arası kapsül formasyonunun günlere dağılımı

4.3.2. İnflamasyon Bulgularının İstatistiksel Analizi

7. gün inflamasyon değerleri incelendiğinde Biodentine grubunun inflamasyon değerleri kontrol, NeoPutty ve ThPT gruplarına göre yüksek skorlandığı görülmüştür. Fakat istatistiksel değerlendirme sonucunda Kontrol, NeoPutty MTA, Biodentine ve TheraCal PT gruplarının 7.Gün inflamasyon değerleri arasında istatistiksel olarak anlamlı farklılık gözlenmemiştir (p=0,135) (Tablo 4.6 ve Tablo 4.7).

Kontrol, NeoPutty, Biodentine ve ThPT Gruplarının 15.Gün inflamasyon değerleri arasında istatistiksel olarak anlamlı farklılık gözlenmiştir (p=0,0001). Biodentine grubunun inflamasyon değerleri kontrol ve NeoPutty gruplarından istatistiksel olarak anlamlı derecede yüksek bulunmuş (p=0,048, p=0,004), diğer gruplar arasında istatistiksel olarak anlamlı farklılık gözlenmemiştir (p>0,05) (Tablo 4.6 ve Tablo 4.7).

30. gün inflamasyon değerleri incelendiğinde; NeoPutty grubunun inflamasyon değerlerinin Grade 2 skorların da bulunması sebebiyle kontrol, Biodentine ve ThPT gruplarından daha yüksek olduğu görülmüştür. Fakat istatistiksel olarak incelendiğinde gruplar arası anlamlı bir fark bulunmamıştır (p=0,269) (Tablo 4.6 ve Tablo 4.7).

60. gün inflamasyon değerleri incelendiğinde NeoPutty, Biodentine, ThPT grupları arasında istatistiksel olarak anlamlı bir fark bulunmamıştır (p=1) (Tablo 4.6 ve Tablo 4.7).

Kontrol grubunun 7., 15., 30. ve 60. gün inflamasyon değerleri arasında istatistiksel olarak anlamlı farklılık gözlenmiştir (p=0,029). 7. gün inflamasyon değerleri 30. gün ve 60. gün değerlerinden istatistiksel olarak anlamlı derecede yüksek bulunmuş (p=0,046), diğer zamanlar arasında istatistiksel olarak anlamlı farklılık gözlenmemiştir (p>0,05) (Tablo 4.6 ve Tablo 4.8).

NeoPutty grubunun inflamasyon değerleri azalma eğilimi göstermekle birlikte 7., 15., 30. ve 60. günler arasında istatistiksel olarak anlamlı farklılık gözlenmemiştir (Tablo 4.6 ve Tablo 4.8).

Biodentine grubunun 7., 15., 30. ve 60. gün inflamasyon değerleri arasında istatistiksel olarak anlamlı farklılık gözlenmiştir (p=0,0001). 7 ve 15. gün inflamasyon değerleri 30. gün değerlerinden istatistiksel olarak anlamlı derecede yüksek bulunmuştur (p=0,038, p=0,014). 7. ve 15. gün inflamasyon değerleri 60. Gün değerlerinden

istatistiksel olarak anlamlı derecede yüksek bulunmuştur ((p=0,015, p=0,011). 7. ve 15. gün değerleri ve 30. ve 60. Gün değerleri arasında anlamlı bir fark bulunmamıştır (p>0,05) (Tablo 4.6 ve Tablo 4.8).

ThPT grubunun 7., 15., 30. ve 60. gün inflamasyon değerleri arasında istatistiksel olarak anlamlı farklılık gözlenmiştir (p=0,036). 7. ve 15. gün değerleri 60. gün değerlerinden anlamlı olarak yüksek bulunmuştur (p=0,038). Diğer zamanlar arasında istatistiksel olarak anlamlı fark bulunmamıştır (p>0,05) (Tablo 4.6 ve Tablo 4.8) (Şekil 4.14).

Tablo 4.6: İnflamasyonun istatistiksel olarak değerlendirilmesi (*Kruskal Wallis testi †Friedman testi)

İnflamasyon		**Kontrol Grubu**	**NeoPutty MTA Grubu**	**Biodentine Grubu**	**TheraCal PT Grubu**	**p***
	Ort±SS	0,57±0,54	0,86±0,69	1,43±0,54	1±0,82	
7.Gün	**Median (IQR)**	1 (0-1)	1 (0-1)	1 (1-2)	1 (0-2)	0,135
	Ort±SS	0,43±0,54	0,86±0,9	1,86±0,69	1±0,82	
15.Gün	**Median (IQR)**	0 (0-1)	1 (0-2)	2 (1-2)	1 (0-2)	**0,024**
	Ort±SS	0±0	0,71±0,95	0,29±0,49	0,29±0,49	
30.Gün	**Median (IQR)**	0 (0-0)	0 (0-2)	0 (0-1)	0 (0-1)	0,269
	Ort±SS	0±0	0±0	0±0	0±0	
60.Gün	**Median (IQR)**	0 (0-0)	0 (0-0)	0 (0-0)	0 (0-0)	1
	p†	**0,029**	0,098	**0,0001**	**0,036**	

Tablo 4.7: 7., 15., 30. ve 60. gün inflamasyon bulgularının Dunn's Çoklu Karşılaştırma Testi ile birbirleriyle karşılaştırılması

Dunn's Çoklu Karşılaştırma Testi	**15.Gün**
Kontrol Grubu / NeoPutty MTA Grubu	0,362
Kontrol Grubu / Biodentine Grubu	**0,004**
Kontrol Grubu / TheraCal PT Grubu	0,164
NeoPutty MTA Grubu / Biodentine Grubu	**0,048**
NeoPutty MTA Grubu / TheraCal PT Grubu	0,735
Biodentine Grubu / TheraCal PT Grubu	0,065

Tablo 4.8: NeoPutty, Biodentine, ThPT ve kontrol gruplarınının inflamasyon bulgularının Dunn's Çoklu Karşılaştırma Testi ile birbirleriyle karşılaştırılması

Dunn's Çoklu Karşılaştırma Testi	Kontrol Grubu	Biodentine Grubu	TheraCal PT Grubu
7.Gün / 15.Gün	0,564	0,180	1
7.Gün / 30.Gün	**0,046**	**0,011**	0,096
7.Gün / 60.Gün	**0,046**	**0,015**	**0,038**
15.Gün / 30.Gün	0,083	**0,02**	0,129
15.Gün / 60.Gün	0,083	**0,016**	**0,038**
30.Gün / 60.Gün	1	0,157	0,157

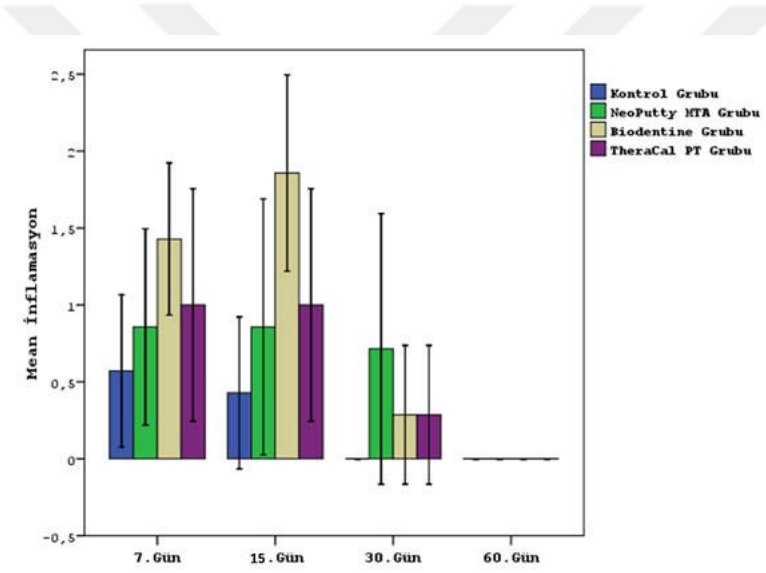

Şekil 4.14: Gruplar arası inflamasyon bulgularının günlere dağılımı

4.3.3. Ödem Bulgularının İstatistiksel Analizi

Kontrol, NeoPutty MTA, Biodentine ve ThPT gruplarının 7. gün ödem değerlerinde istatistiksel olarak anlamlı bir farklılık bulunmamıştır (p=0,729) (Tablo 4.9 ve Tablo 4.10).

Kontrol, NeoPutty MTA, Biodentine ve ThPT Gruplarının 15. gün ödem değerlerinde istatistiksel olarak anlamlı farklılık görülmüştür (p=0,0001). Biodentine grubunun ödem değerleri kontrol gruplarından istatistiksel olarak anlamlı derecede yüksek gözlenmiş (p=0,007), ThPT'nin ödem değerleri kontrol gruplarından istatistiksel

olarak anlamlı derecede yüksek bulunmuş (p=0,019), diğer gruplar arasında istatistiksel olarak anlamlı farklılık gözlenmemiştir (p>0,05) (Tablo 4.9 ve Tablo 4.10).

Kontrol, NeoPutty MTA, Biodentine ve ThPT gruplarının 30. gün ödem değerlerinde istatistiksel olarak anlamlı bir farklılık bulunmamıştır (p=0,634). (Tablo 4.9 ve Tablo 4.10).

Kontrol, NeoPutty MTA, Biodentine ve ThPT gruplarının 60. gün ödem değerlerinde istatistiksel olarak anlamlı farklılık görülmemiştir (p=0,392) (Tablo 4.9 ve Tablo 4.10).

Kontrol grubunun 7., 15., 30. ve 60. gün ödem değerlerinde istatistiksel olarak anlamlı bir fark gözlenmemiştir (p=0,112) (Tablo 4.9 ve Tablo 4.11).

NeoPutty MTA grubunun 7., 15., 30. ve 60. gün ödem değerlerinde istatistiksel olarak anlamlı bir fark gözlenmemiştir (p=0,207) (Tablo 4.9 ve Tablo 4.11).

Biodentine grubunun 7., 15., 30. ve 60. gün ödem değerlerinde istatistiksel olarak anlamlı farklılık görülmüştür (p=0,004). 60. gün ödem değerleri 7. ve 15. gün değerlerinden istatistiksel olarak anlamlı derecede düşük olduğu görülmüş (p=0,025, p=0,008), 7. gün ödem değerleri 15. gün değerlerinden istatistiksel olarak anlamlı derecede düşük gözlenmiş (p=0,015, p=0,014), diğer zamanlar arasında istatistiksel olarak anlamlı bir fark bulunmamıştır (p>0,05) (Tablo 4.9 ve Tablo 4.11).

ThPT grubunun 7., 15., 30. ve 60. gün ödem değerlerinde istatistiksel olarak anlamlı farklılık görülmüştür (p=0,006). 60. gün ödem değerleri 7. ve 15. gün değerlerinden istatistiksel olarak anlamlı derecede düşük gözlenmiş (p=0,014), diğer zamanlar arasında istatistiksel olarak anlamlı bir fark bulunmamıştır (p>0,05). (Tablo 4.9 ve Tablo 4.11) (Şekil 4.15).

Tablo 4.9: Ödem bulgularının istatistiksel olarak değerlendirilmesi (*Kruskal Wallis testi †Friedman testi)

Ödem		Kontrol Grubu	NeoPutty MTA Grubu	Biodentine Grubu	TheraCal PT Grubu	p*
	Ort±SS	0,57±0,54	0,86±0,69	0,86±0,38	0,86±0,69	
7.Gün	**Median (IQR)**	1 (0-1)	1 (0-1)	1 (1-1)	1 (0-1)	0,729
	Ort±SS	0,43±0,54	1±0,82	1,57±0,54	1,14±0,38	
15.Gün	**Median (IQR)**	0 (0-1)	1 (0-2)	2 (1-2)	1 (1-1)	**0,021**
	Ort±SS	0,14±0,38	0,71±0,95	0,43±0,79	0,43±0,79	
30.Gün	**Median (IQR)**	0 (0-0)	0 (0-2)	0 (0-1)	0 (0-1)	0,634
	Ort±SS	0±0	0,14±0,38	0±0	0±0	
60.Gün	**Median (IQR)**	0 (0-0)	0 (0-0)	0 (0-0)	0 (0-0)	0,392
	p†	0,112	0,207	**0,004**	**0,006**	

Tablo 4.10: 7, 15, 30 ve 60. gün ödem bulgularının Dunn's Çoklu Karşılaştırma Testi ile birbirleriyle karşılaştırılması

Dunn's Çoklu Karşılaştırma Testi	Biodentine Grubu	TheraCal PT Grubu
7.Gün / 15.Gün	0,059	0,317
7.Gün / 30.Gün	0,180	0,083
7.Gün / 60.Gün	**0,014**	**0,034**
15.Gün / 30.Gün	0,052	0,096
15.Gün / 60.Gün	**0,015**	**0,011**
30.Gün / 60.Gün	0,180	0,180

Tablo 4.11: NeoPutty, Biodentine, ThPT ve kontrol gruplarınının ödem bulgularının Dunn's Çoklu Karşılaştırma Testi ile birbirleriyle karşılaştırılması

Dunn's Çoklu Karşılaştırma Testi	15.Gün
Kontrol Grubu / NeoPutty MTA Grubu	0,164
Kontrol Grubu / Biodentine Grubu	**0,006**
Kontrol Grubu / TheraCal PT Grubu	**0,019**
NeoPutty MTA Grubu / Biodentine Grubu	0,164
NeoPutty MTA Grubu / TheraCal PT Grubu	0,708
Biodentine Grubu / TheraCal PT Grubu	0,107

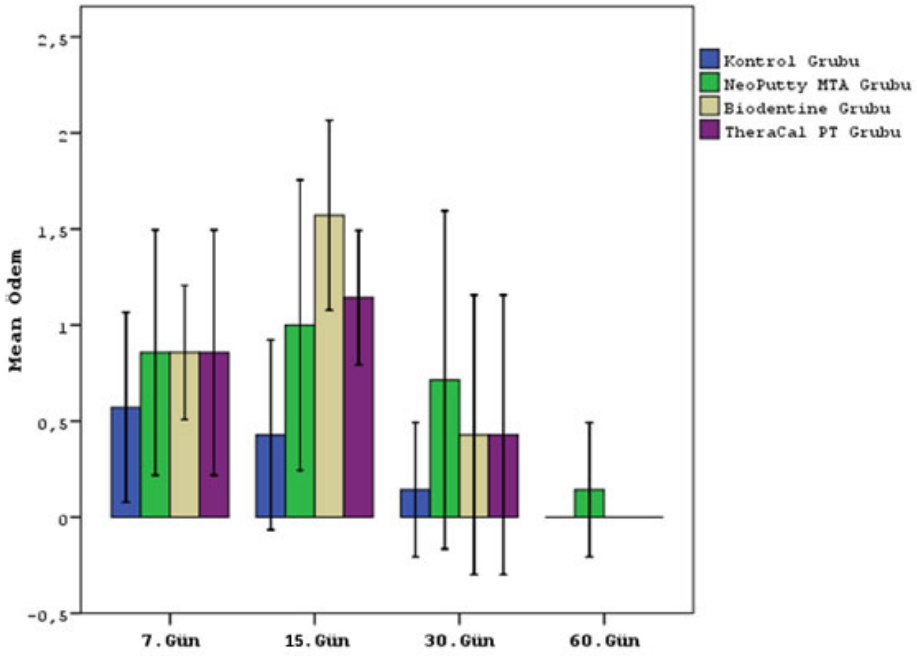

Şekil 4.15: Gruplar arası ödem bulgularının günlere dağılımı

4.3.4 IL-6 Ekspresyonunun İstatistiksel Analizi

Kontrol, NeoPutty MTA, Biodentine ve ThPT gruplarının 7. gün IL-6 değerlerinde istatistiksel olarak anlamlı farklılık görülmüştür (p=0,001). Kontrol grubunun IL-6 değerleri NeoPutty MTA, Biodentine ve ThPT gruplarından istatistiksel olarak anlamlı derecede düşük olduğu gözlenmiş (p=0,01, p=0,002), diğer gruplar arasında istatistiksel olarak anlamlı bir fark bulunmamıştır (p>0,05) (Tablo 4.12 ve Tablo 4.13).

Kontrol, NeoPutty MTA, Biodentine ve ThPT gruplarının 15. gün IL-6 değerlerinde istatistiksel olarak anlamlı farklılık görülmüştür (p=0,0001). Kontrol grubunun IL-6 değerleri NeoPutty MTA, Biodentine ve ThPT gruplarından istatistiksel olarak anlamlı derecede düşük olduğu gözlenmiş (p=0,006, p=0,0001), ThPT Grubunun IL-6 değerleri NeoPutty MTA ve Biodentine gruplarından istatistiksel olarak anlamlı derecede yüksek bulunmuştur (p=0,044, p=0,005). NeoPutty MTA Grubunun IL-6 değerleri Biodentine grubundan istatistiksel olarak anlamlı derecede yüksek bulunmuştur (p=0,037) (Tablo 4.12 ve Tablo 4.13).

Kontrol, NeoPutty MTA, Biodentine ve ThPT gruplarının 30. gün IL-6 değerlerinde istatistiksel olarak anlamlı farklılık görülmüştür (p=0,0001). Kontrol Grubunun IL-6 değerlerinin NeoPutty MTA, Biodentine ve ThPT gruplarından istatistiksel olarak anlamlı derecede düşük olduğu görülmüş (p=0,001, p=0,0001), NeoPutty MTA Grubunun IL-6 değerleri Biodentine ve ThPT gruplarından istatistiksel olarak anlamlı derecede yüksek gözlenmiş (p=0,008), Biodentine ve ThPT grupların arasında istatistiksel olarak anlamlı farklılık gözlenmemiştir (p=1) (Tablo 4.12 ve Tablo 4.13).

Kontrol, NeoPutty MTA, Biodentine ve ThPT Gruplarının 60. gün IL-6 değerlerinde istatistiksel olarak anlamlı farklılık görülmemiştir (p=1) (Tablo 4.12 ve Tablo 4.14).

Kontrol grubunun 7., 15., 30. ve 60. gün IL-6 değerleri arasında istatistiksel olarak anlamlı farklılık izlenmemiştir (p=0,101) (Tablo 4.12 ve Tablo 4.14).

NeoPutty MTA grubunun 7., 15., 30. ve 60. gün IL-6 değerlerinde istatistiksel olarak anlamlı farklılık görülmemiştir (p=0,0001). 60.Gün IL-6 değerleri 7., 15. ve 30. gün değerlerinden istatistiksel olarak anlamlı derecede düşük izlenmiş (p=0,016, p=0,011), diğer zamanlar arasında istatistiksel olarak anlamlı bir fark bulunmamıştır (p>0,05) (Tablo 4.12 ve Tablo 4.14).

Biodentine grubunun 7., 15., 30. ve 60. gün IL-6 değerleri karşılaştırıldığında istatistiksel olarak anlamlı farklılık görülmüştür (p=0,001). 60.Gün IL-6 değerleri 7., 15. ve 30. gün değerlerinden istatistiksel olarak anlamlı derecede düşük izlenmiş (p=0,016, p=0,011), diğer zamanlar arasında istatistiksel olarak anlamlı bir fark bulunmamıştır (p>0,05) (Tablo 4.12ve Tablo 4.14).

ThPT grubunun 7., 15., 30. ve 60. gün IL-6 değerlerinde istatistiksel olarak anlamlı farklılık görülmüştür (p=0,0001). 60.Gün IL-6 değerleri 7., 15. ve 30. gün değerlerinden istatistiksel olarak anlamlı derecede düşük gözlenmiş (p=0,015, p=0,008), diğer zamanlar arasında istatistiksel olarak anlamlı bir fark bulunmamıştır (p>0,05) (Tablo 4.12 ve Tablo 4.14) (Şekil 4.16).

Tablo 4.12: IL-6 ekspresyonlarının istatistiksel olarak değerlendirilmesi (*Kruskal Wallis testi †Friedman testi)

IL-6		Kontrol Grubu	NeoPutty MTA Grubu	Biodentine Grubu	TheraCal PT Grubu	p*
7.Gün	Ort±SS	0,43±0,54	1,86±0,38	1,43±0,54	1,86±0,38	
	Median (IQR)	0 (0-1)	2 (2-2)	1 (1-2)	2 (2-2)	**0,001**
15.Gün	Ort±SS	0,29±0,49	1,86±0,38	1,29±0,49	2,43±0,54	
	Median (IQR)	0 (0-1)	2 (2-2)	1 (1-2)	2 (2-3)	**0,0001**
30.Gün	Ort±SS	0±0	1,86±0,69	1±0	1±0	
	Median (IQR)	0 (0-0)	2 (1-2)	1 (1-1)	1 (1-1)	**0,0001**
60.Gün	Ort±SS	0±0	0±0	0±0	0±0	
	Median (IQR)	0 (0-0)	0 (0-0)	0 (0-0)	0 (0-0)	1
	p†	0,101	**0,001**	**0,001**	**0,0001**	

Tablo 4.13: 7., 15., 30. ve 60. gün IL-6 ekspresyonlarının Dunn's Çoklu Karşılaştırma Testi ile birbirleriyle karşılaştırılması

Dunn's Çoklu Karşılaştırma Testi	NeoPutty MTA Grubu	Biodentine Grubu	TheraCal PT Grubu
7.Gün / 15.Gün	1	0,564	0,102
7.Gün / 30.Gün	1	0,083	**0,014**
7.Gün / 60.Gün	**0,011**	**0,015**	**0,011**
15.Gün / 30.Gün	1	0,157	**0,015**
15.Gün / 60.Gün	**0,011**	**0,014**	**0,015**
30.Gün / 60.Gün	**0,016**	**0,008**	**0,008**

Tablo 4.14: NeoPutty, Biodentine, ThPT ve kontrol gruplarınının IL-6 ekspresyonlarının Dunn's Çoklu Karşılaştırma Testi ile birbirleriyle karşılaştırılması

Dunn's Çoklu Karşılaştırma Testi	7.Gün	15.Gün	30.Gün
Kontrol Grubu / NeoPutty MTA Grubu	**0,002**	**0,001**	**0,001**
Kontrol Grubu / Biodentine Grubu	**0,01**	**0,006**	**0,0001**
Kontrol Grubu / TheraCal PT Grubu	**0,002**	**0,001**	**0,0001**
NeoPutty MTA Grubu / Biodentine Grubu	0,107	**0,037**	**0,008**
NeoPutty MTA Grubu / TheraCal PT Grubu	1	**0,044**	**0,008**
Biodentine Grubu / TheraCal PT Grubu	0,107	**0,005**	1

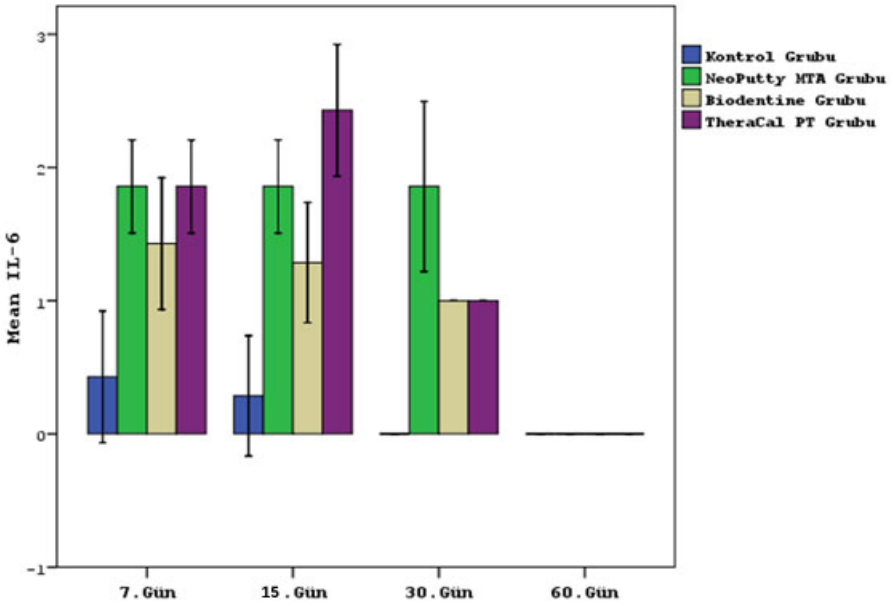

Şekil 4.16: Gruplar arası IL-6 ekspresyonunun günlere dağılımı

5. TARTIŞMA

Dental ağrı, enfeksiyon ve küçük yaşta diş kaybı gibi pulpal komplikasyonlar, çocuğun psikolojik gelişimi, yaşam kalitesi, büyümesi, okula devamı, ark boşluğu kaybı üzerinde önemli etkiler yaratabilir ve önemli bir morbidite riski oluşturur. Bu nedenle, süt dişlerinin başarılı bir şekilde tedavisinin tamamlanması, fizyolojik dökülmeye kadar dişlerin korunması için çok önemlidir (153).

Süt dişlerinin vital pulpa tedavileri, hastanın genel yönetim planının bir parçası olarak düşünülmelidir. Herhangi bir VPT düşünülmeden önce hem kısa hem de uzun vadeli prognozun değerlendirilmesini içeren dikkatli bir planlama yapılmalıdır. Ayrıca, tedavinin altta yatan daimî diş germi üzerindeki etkisi, hastanın ağız hijyeni, hastanın tıbbi geçmişi ve hastanın diş hekimliğine yönelik davranışları ve gelecekteki tutumları gibi diğer faktörler de herhangi bir VPT'ye başlamadan önce göz önünde bulundurulmalıdır. Bu nedenle, uygun tıbbi ve dental öykü, radyografik ve klinik değerlendirmenin yapılması, herhangi bir VPT planlanmasından önce çok önemlidir (153).

Süt dişlerinde VPT'nin birincil amacı, reversible pulpa hasarlarını tedavi etmek ve pulpanın canlılığını ve fonksiyonunu korumaktır. İnflamasyonun şiddeti, ekspoz alanının dezenfeksiyonu, hemostazın sağlanması, pulpa kaplama maddesinin biyolojik uyumluluğu ve koronal sızdırmazlık gibi faktörler, pulpanın canlılığı, vaskülarizasyon derecesi gibi faktörler VPT'lerin başarısına etki eden faktörlerdendir. VPT'ler, indirekt pulpa kaplaması, direkt pulpa kaplaması ve amputasyon olmak üzere üç tedavi yaklaşımını içermektedir (154).

Amputasyon tedavisi, semptomsuz süt dişlerinin çürük nedeniyle açığa çıkan pulpaya sahip semptomsuz süt dişlerinin en yaygın tedavisi olmaya devam etmektedir (155). Amputasyon sırasında koronal pulpa kaldırılır ve kalan vital radiküler pulpa dokusu yüzeyi pulpa pansuman ajanı ile tedavi edilir. Formokresol (FC) geçmişte uzun süre altın standart olarak kabul edilmesine rağmen, araştırmacılar olası mutajenik ve toksik etkileri nedeniyle bu prosedürde kullanımını sorgulamaktadır. Kalsiyum hidroksit, ferriksülfat ve glutaraldehit gibi farklı malzemeler, FC kullanımına alternatif belirlemek için çalışılmıştır (156). Hem biyouyumlu hem de

biyoindüktif materyallerin geliştirilmesiyle birlikte, vurgu artık pulpa dokusunun korunmasından rejenerasyonuna kaymıştır (157,158). MTA mükemmel sızdırmazlık kabiliyeti, biyouyumluluğu ve sert doku oluşumunu uyarma kabiliyeti nedeniyle amputasyonda kullanılmak üzere pediatrik diş hekimleri arasında popülerlik kazanmıştır (159). Aslında, doğrudan pulpa üzerine uygulandığında, MTA'nın onarıcı dentin köprüsü oluşumunu indüklediği bulunmuştur (160). Bu etki kısmen MTA'nın toz haline getirilmiş insan dentini ve pulpa hücrelerinden transforming growth factor-β1 (TGF-β1) gibi biyoaktif moleküllerin salınımına neden olmasından kaynaklandığı düşünülmektedir (17,161) ve bu büyüme faktörünün odontoblastik farklılaşmada rol oynadığı gösterilmiştir (162). Bu nedenle iyi klinik ve radyografik sonuçları nedeniyle FC yerine MTA kullanımını savunulmaktadır (163,164). NeoPutty'nin NeoMTA Plus ve MTA Angelus ile insan dental pulpa hücreleri ile temas halindeki sitotoksisitelerini araştıran bir in vitro bir çalışmada üç MTA çeşidinin de biyouyumlu olduğu sonucuna varılmıştır (6). NeoPutty ve NeoMTA 2'nin süt molar dişlerine yapılan amputasyon tedavilerinin klinik ve radyografik başarılarını karşılaştıran bir klinik çalışmada 12 ay sonrasında iki materyal de başarılı bulunmuş ve aralarında anlamlı bir fark bulunamamıştır (165). NeoPutty ThPT ve Biodentine'in periodontal ligament kök hücrelerinin (hPDLSC'ler) biyolojik davranışı üzerindeki etkisini araştıran bir in vitro çalışmada Biodentine ve NeoPutty hPDLSC'ler üzerinde daha iyi performans ve olumlu biyolojik etkiler sergilediği ve Biodentine en yüksek pH değerlerini ve kalsiyum iyon salınımını gösterdiği bulunmuştur (19). NeoPutty'nin yine hamur kıvamında EndoSequence BC kanal tamir materyali (ES Putty) ile sertleşme karakterinin, manipülasyon kabiliyetinin ve biyouyumluluğunun karşılaştırıldığı in vitro bir çalışmada NeoPutty'nin ES Putty'ye göre atmosferik neme daha az duyarlı olduğu ve insan dental pulpa kök hücreleri gibi hassas hücrelerde daha biyouyumlu olduğu bulunmuştur. İn vivo testler ile doku cevabının değerlendirilmesi gerektiğini bildirmişlerdir (166). Tez çalışmamızda güncel bir MTA materyali olan NeoPutty'yi kullanmayı tercih ettik.

Biodentine'in ana bileşenleri, trikalsiyum silikat ve dikalsiyum silikattır. MTA'da bulunan kalsiyum alüminat, bizmut oksit ve kalsiyum sülfat Biodentine'in içeriğinde bulunmaz (117). Biodentine'in içerisinde bulunan trikalsiyum silikat MTA'dan daha yoğun partiküllere ve daha az gözenekli yapılara sahiptir (167,168). Biodentine MTA'ya kıyasla daha üstün mekanik özellikler ve daha kısa bir sertleşme zamanı göstermektedir. Ayrıca, Biodentine'in ana bileşenleri kalsiyum karbonat, oksit

dolgu maddeleri ve demir oksit ile harmanlanarak renklemenin önüne geçilmiştir (169,170). Diğer kalsiyum silikat esaslı materyaller ile karşılaştırıldığında en iyi bağlanma dayanımı Biodentine'de bulunmuştur (171) Kalsiyum silikat esaslı materyallerin karşılaştırıldığı bir çalışmada en sızdırmaz materyal Biodentine olarak bulunmuştur (172). Biodentine diğer endodontik materyallerle karşılaştırıldığında daha düşük derecede radyoopasite sergilemektedir (173). ProRoot MTA, MTA Angelus, Biodentine, EndoSequence, NeoMTA 2 ve NeoPutty'nin antibakteriyel aktivitelerini, biyouyumluluklarını ve mineralizasyon indükleyici potansiyellerini in vitro olarak karşılaştıran bir çalışmada yalnızca Biodentine'in agar difüzyon testinde S. mutans'a karşı belirgin antibakteriyel etki gösterdiği, test edilen tüm materyallerin S. mutans ve E. faecalis'e karşı antibakteriyel etkiler gösterdiği, Biodentine'in ise hem S. mutans hem de E. faecalis'e karşı en güçlü büyüme inhibisyonunu gösterdiği bulunmuştur. Tüm test edilen materyallerin kabul edilebilir biyouyumluluk ve mineralizasyon destekleyici potansiyele sahip olduğu bulunmuştur (174). Biodentine in vitro ve in vivo birçok sitotoksiste çalışmasında biyouyumlu bulunmuştur (78,116,175,176).

TheraCal LC, 2011 yılında MTA'nın uzun sertleşme süresi ve manipülasyon zorluğu gibi dezavantajlarını aşabilen ışıkla sertleşen kalsiyum silikat esaslı bir materyal olarak piyasaya sürülmüştür (177). 2019 yılında TheraCal LC'nin iyileştirilmiş kimyasal özelliklerine sahip dual-cure sertleşen bir versiyonu olan ThPT üretilmiştir (20). Artık monomerlerin potansiyel olumsuz etkilerini ortadan kaldırmak amacıyla dual-cure olarak tasarlanmıştır.

ThPT, TheraCal LC, Biodentine, NeoMTA 2 ve BioMTA+'nın mikro-kopma mukavemetini araştıran bir çalışmada en yüksek değer ThPT için bulunmuştur, böylelikle daha sızdırmaz bir pulpa kaplama malzemesi olabileceği düşünülmüştür (178). NeoMTA2, NeoPutty ve ThPT'nin üç farklı kompozit rezine (EverX FlowTM, EverX PosteriorTM ve Filtek Z550) bağlanım dayanım testi çalışmasında ThPT hem hemen (14 dakika) hem de gecikmeli (7 gün) testlerde bütün kompozit rezinlere en yüksek bağlanım değerini göstermiştir (165). ThPT, Biodentine ve ProRoot MTA'nın renk stabilitesini araştıran in vitro bir çalışmada 6 ay sonunda Biodentine ve ThPT'nin MTA'dan daha az renk değişikliğine sebep olduğu bulunmuştur (123).

İn vitro kök hücre çalışmaları, ThPT'nin klinik kullanım için umut verici potansiyeline işaret etmiştir. Biyouyumluluğu MTA ile karşılaştırılabilir düzeyde ve her ikisi de hücre canlılığı, migrasyon oranları, hücre yapışma ve hücre nekrozu riskleri açısından TheraCal LC'den önemli ölçüde daha biyouyumlu bulunmuştur (5,20). ThPT, TheraCal LC ve Biodentine'in hDPSC'ler üzeirnde biyolojik özeliklerini ve mineralizasyon potansiyellerini araştıran bir çalışmada TheraCal LC'nin tüm ölçülen zaman noktalarında kontrol grubuna göre belirgin derecede daha yüksek sitotoksisite ve reaktif oksijen türleri üretimi ($P < 0.001$) ve daha düşük hücre göç oranına sahip ($P < 0.001$) olduğu bulunmuştur. 1:4 ThPT ve Biodentine ile tedavi edilen hDPSC'ler, kontrol grubuna benzer biyouyumluluk seviyelerinde oldukları ve belirgin derecede daha yüksek mineralize nodül oluşumuna ($P < 0.001$) sahip oldukları bulunmuştur (179). ThPT, TheraCal LC ve MTA Angelus'un hDPSC'ler üzerinde biyolojik özeliklerini araştıran in vitro bir çalışmada ThPT ve MTA Angelusun hDPSCs'ler üzerinde biyouyumluk ve biyoaktivitelerinin TheraCal LC'den daha iyi olduğu bulunmuştur (5). MTA Plus, Tetric N-Bond Universal Bond, ThPT ve Plazmadan zengin fibrinin (PRF) hDPSCs'ler üzerinde sitotoksik etkilerini değerlendiren bir çalışmada MTT testi yapılmış ve 48. saatte en yüksek hücre vitalitesini PRF göstermiştir. PRF'yi MTA Plus, ThPT ve Tetric N-Bond izlemiştir. PRF'nin, hücre proliferasyonunu ve farklılaşmasını artırmada en yüksek potansiyele sahip olduğu bulunmuştur ($p < 0,001$), ThPT, MTA ve Tetric N-Bond sırasıyla 24 ve 72 saatte PRF'yi takip etmiştir. PRF, hDPSC'lerin canlılığını ThPT ve MTA'dan daha etkili bir şekilde sürdürmüş; ancak Tetric N-Bond'un pulpa kaplama ajanı olarak uygulanması efektif bulunmamıştır (180). ThPT, TheraCal LC ve Biodentine'in biyolojik ve mekanik özelliklerinin karşılaştırıldığı in vitro bir çalışmada Biodentine ThPT'den daha biyouyumlu bulunmuş ancak ThPT'nin osteopontin salınımı ve antibakteriyel etkisi Biodentine ve TheraCal LC'den yüksek bulunmuştur. ThPT'nin bağlanma gücü Biodentine'den daha iyi bulunmuştur. Vickers mikrosertlik testinde ThPT diğer iki materyalden daha sert bulunmuştur (181). ThPT, TheraCal LC ve MTA'nın sitotoksisite, kalıntı monomer salımı, dönüşüm derecesi, kalsiyum iyonu (Ca^{2+}) salımı ve kristal yapısını araştıran in vitro bir çalışmada MTA, 1, 3 ve 7 gün sonra TheraCal LC ve ThPT'den anlamlı derecede daha düşük sitotoksisite göstermiştir ($p < 0.05$). ThPT'nin trietilen glikol dimetakrilat (TEGDMA) salımı, TheraCal LC'den anlamlı derecede yüksek bulunmuştur ($p < 0.05$). Tüm materyaller kalsiyum Ca^{2+} salımı göstermiş, MTA'nın Ca^{2+} salımı diğerlerinden anlamlı olarak daha yüksek bulunmuştur ($p < 0.05$)

(182). ThPT, TheraCal LC ve Biodentine'in biyoaktivitesini araştıran bir başka in vitro bir çalışmada Biodentine, tüm zaman aralıklarında Ca^{2+} salınımı için en yüksek ortalama değerleri ve pH değerlerini göstermiştir. Enerji dağıtıcı X-ışını içeren çevresel taramalı elektron mikroskobu, Biodentine ve TheraCal LC tarafından oluşturulan sürekli bir kalsiyum fosfat tabakası gösterirken, ThPT'nin, PBS içinde batırıldıktan sonra seyrek kesintili çökeltiler oluşturduğu göstermiştir. ThPT, klinik uygulamalarda vital pulpa tedavisi için prognozunu sınırlayabilecek sınırlı bir in vitro biyoaktivite sergilemiştir. TheraCal LC, Biodentine'e kıyasla daha düşük Ca^{2+} salınımına rağmen potansiyel bir biyoaktif kalsiyum silikat siman olarak kabul edilmektedir. En yüksek biyoaktivite Biodentine'de gözlenmiştir (183).

MTA, ThPT ve TheraCal LC'nin biyokativitelerini karşılaştıran bir çalışmanın sonucunda MTA'nın yüksek mineralizasyon nodülleri oluşturulduğu, MTA'yı ThPT'nin takip ettiği ve en son sırada TheraCal LC'nin olduğu bulunmuştur (5). Biyouyumluluğu incelen in vitro çalışmalar, klinik çalışmalardan önce ikinci basamak çalışmaları olan in vivo çalışmaların yapılmasını önermişlerdir.

Bu tez çalışmasında üzerinde biyouyumluluk çalışması yapılmış ve biyouyumlulukları sebebiyle VPT'lerde sıklıkla kullanılan NeoPutty ve Biodentine materyalleri ile yeni bir dual-cure materyal olan ThPT olmak üzere 3 farklı kalsiyum silikat esaslı materyalin biyolojik uyumluluğu in vivo olarak karşılaştırılmıştır.

Biyouyumluluğu test etmek için kullanılan testler, uluslararası standartlar (ISO 10993) tarafından belirlenmişlerdir (128). Biyouyumluluk testleri birincil (in vitro) testler, ikincil (in vivo) testler ve kullanım testleri olarak sınıflandırılmıştır (125). İkincil testler, in vitro gözlemlenenlere göre daha ilgili bilimsel veriler sağlayabilir ve materyalin kanla etkileşimi, kronik inflamatuar yanıtlar ve kemik rejenerasyonu gibi önemli parametrelerin değerlendirilmesine olanak tanıyabilir (184). İn vivo olarak subkutan dokulara implantasyon yöntemi VPT'lerde kullanılan materyallerin biyouyumluluğunu ölçmek için sıklıkla kullanılan bir yöntemdir (185). İmplantasyon testleri az sayıda değişken ile göreceli olarak basit bir yöntemle hayvanlardan elde edilen verilerin yorumlanmasına olanak sağlar (186). Diş hekimliği materyalleri için yapılan biyouyumluluk çalışmalarında ratlar en çok kullanılan çalışma modelidir, bilimsel sınıflamada memeli sınıfında olmaları, insanlar ile aralarında moleküler açıdan protein benzerliklerinin olması, kolay teminleri, bakımlarının düşük maliyetli olması hızlı

üremeleri ve metabolizmaları sayesinde kısa süreli çalışmalar için oldukça uygundurlar (187). Çalışmamızda hayvan olarak referans çalışmalarının çokluğu sebebiyle rat kullanılmasına karar verilmiştir.

Ratların dorsal subkutan dokularına implantasyon tekniğini Bhat ve Walvekar tarafından geliştirilmiştir. Bu yöntem ile kısa süreli anestezi sebebiyle ratlardaki mortalite oranını azaltmak ve minimal travma sahası oluşturmayı amaçlamışlardır (188). Çalışmamızda materyallerin implantasyonu için 10 mm uzunluğunda polietilen tüpler kullanılmıştır. Yapılan çalışmalarda materyallerin implatasyonunda kullanılacak çeşitli materyaller karşılaştırılmış ve polietilen tüplerin subkutan implantasyonu takiben fibröz doku onarımı esnasında kalıcı bir inflamasyona sebep olmadığı bulunmuştur (189,190). Polietilen tüpler sayesinde materyal ve bağ doku arasındaki temas kontrol edilebilir, materyalin doku içerisinde dağılması engellenir. Kontrol grubu olarak boş polietilen tüpler kullanılır. Bunun sebebi ratların subkutan dokularında inflamasyon oluşturmaması veya oluşsa bile az miktarda oluşması sebebiyle doku onarımının normal olarak gerçekleşmesidir (191,192). Yapılan bir çalışmada polietilen tüplerin ideal uzunluğunun 10 mm olduğu, 10 mm'nin en az inflamasyona sebep olan uzunluk olduğu bulunmuştur (190). Literatürde 7, 15, 30 ve 60 gün olarak dört farklı zaman diliminde incelemeler yapılmıştır (16,152,176,193,194). Çalışmamızda bu zaman dilimlerinde sakrifikasyonları gerçekleştirip, histopatolojik ve immunohistokimyasal incelemeleri yapma kararı verilmiştir.

Genel doku morfolojisinin incleenmesinde HE ve Masson'un trikromu boyaları kullanılmıştır. İnflamasyon Grade 0: inflamasyon yok, Grade 1: hafif inflamasyon, 25'ten az enflamatuar hücre var, Grade 2: orta düzeyde inflamasyon, 25-125 enflamatuar hücre var, Grade 3: şiddetli (yoğun) inflamasyon, 125'ten fazla enflamatuar hücre var; ödem varlığı Grade 0: yok, Grade 1: hafif, Grade 2: orta, Grade 3: şiddetli; kapsül formasyonu Grade 0: kapsül yok, Grade:1 kapsül var olarak değerlendirilmiştir.

Çalışmamızdaki bulgulara göre kapsül formasyonunda 7. gün, 15. gün, 30. gün ve 60. gün grupları arasında anlamlı bir fark bulunmamıştır. Kesitler incelendiğinde; 7., 15., 30. ve 60. günlerde kontrol, NeoPutty, Biodentine ve ThPT gruplarından alınan kesitlerin tamamında kapsül oluşumu görülmüştür. Tüpün kayması ya da kaybolması nedeniyle bazı kesitlerde kapsülün fiziksel olarak koptuğu veya oblik yerleştiği için yalancı kalınlaşmalar gösterdiği görülmüştür. Bu nedenle doğru sonuçları yansıtması amacıyla

kapsül kalınlığı ölçümü yapılmamış, kapsül formasyonu var veya yok olarak değerlendirilmiştir.

İnflamasyon, ödem ve IL-6 ekspresyonunda; gruplar arası 7. gün, 15. gün, 30. gün ve 60. günlerde anlamlı farklılıklar bulunmuştur.

Çalışmamızda implantasyonu takiben ilk zaman aralıklarında gözlenen reaksiyonlarda, test edilen trikalsiyum silikat esaslı materyallerle beraber cerrahi operasyondan kaynaklanan travmanın da etkisi olduğu düşünülmektedir (195,196). Ratlarda yara iyileşmesi 12-14 gün sürmektedir, kaşıma ve devam eden travma gibi sebeplerle yaranın kronikleşmesi halinde yara iyileşmesinin süresi uzayabilmektedir (197).

Kontrol grubu günlere göre kendi içerisinde değerlendirildiğinde genel olarak hafif ödem ve inflamasyon görülmüştür. İnflamasyon ve ödem değerleri 7. günden 60. güne doğru azalma eğilimi göstermiştir. Yara iyileşme süresi göz önüne alındığında, bu beklenilen bir sonuçtur ve literatür ile uyumludur (15,193,194,198).

NeoPutty grubu kendi içerisinde değerlendirildiğinde ödem ve inflamasyon değerlerinin 7. günden 60. güne geçerken azalması NeoPutty'nin biyouyumlu bir materyal olduğunu göstermektedir. 2024 yılında NeoPutty'nin Bio-C Repair ve MTA Repair HP ile inflamatuar cevabının ve mineralizasyon indükleme yeteneğinin karşılaştırıldığı in vivo hayvan çalışmasında 7., 15. ve 30. günlerde, materyallerin etrafında inflamatuar hücreler içeren kalın kapsüller görülmüştür. 60. günde, NeoPutty ve Bio-C Repair ve MTA HP için orta derecede inflamatuar hücreler göstermiştir. Tüm zaman dilimlerinde, NeoPutty örnekleri en yüksek inflamatuar hücre değerlerine sahip bulunmuştur ($p < 0.05$). NeoPutty'nin diğer iki MTA'dan daha büyük bir inflamasyon reaksiyon oluşturmasına rağmen, kapsül kalınlığının azalması, fibroblast sayısının artması ve inflamatuar hücrelerin azalması, biyouyumlu bir materyal olduğunu göstermektedir (176).

Biodentine grubu kendi içerisinde karşılaştırıldığında; 7. ve 15. gün inflamasyon ve ödem skorları 30. ve 60. gün skorlarından daha yüksek bulunmuştur. Biodentine, BIOfactor MTA, MTA Repair HP ve NeoMTA Plus'ın biyouyumluluğunu in vivo olarak rat subkutan dokusunda araştıran bir çalışmada 7 ve 30 gün olmak üzere iki zaman aralığında grupların sakrifikasyonlarını gerçekleştirmiş ve Biodentine'in inflamatuar reaksiyonunun 7. günden 30. güne geçerken istatistiksel olarak anlamlı derecede azaldığı

bulunmuştur (199). Souza ve ark. yaptıkları in vivo biyouyumluluk çalışmasında, Biodentine ve MTA Angelus karşılaştırılmış ve Biodentine grubunda 7., 30. ve 60. günlerde kontrol grubu ile istatistiksel olarak fark bulunmamıştır. MTA Angelus'un inflamasyonu kontrol grubuna göre 30. günde istatistiksel olarak anlamlı derecede yüksek bulunmuş ancak 60. günde iki grup arasında istatistiksel olarak fark bulunmamıştır (200). Biodentine, NeoMTA Plus ve MTA Angelus'un karşılaştırıldığı bir in vitro çalışmada Biodentine, nötrofillerin, dev hücrelerin ve granülomun varlığıyla 7. günde en yüksek inflamatuar yanıtı göstermiştir. 30. günde, vücudun fagositoz yoluyla yabancı maddeyi ortadan kaldırma girişimini gösteren yoğun bir makrofaj varlığı göstermiştir. 90. günde inflamatuar yanıtta önemli bir azalma gözlenmiştir çünkü bu reaksiyon yerini yavaş yavaş kolajen ve fibroblast demetlerinden oluşan fibröz bir kapsüle bırakmıştır (201).

ThPT grubunun inflamasyon ve ödemi kendi içerisinde karşılaştırıldığında 7 ve 15. gün inflamasyon ve ödem skorları 60. gün skorlarından anlamlı derecede yüksek bulunmuştur. MTA Angelus, NeoMTA ve ThPT'nin biyouyumluluğunun in vivo olarak değerlendirildiği bir çalışmada ratların santral kesici dişlerine amputasyon tedavileri yapılmış ve 15., 30. ve 45. günlerde pulpa dokuları incelenmiştir. Üç kalsiyum silikat esaslı materyalde de inflamatuar infiltrasyon ve odontoblast tabakasında hafif bir düzensizlik görülmekle beraber normal koroner pulpa dokusu ve reparatif dentin oluşumu görülmüştür. MTA Angelus, NeoMTA ve ThPT'nin biyolojik olarak uyumlu oldukları sonucuna varılmıştır (202). TheraCal LC, ThPT ve ProRoot MTA'nın biyouyumluluğunu araştıran in vitro ve in vivo ayağı olan bir çalışmada TheraCal LC ve ThPT'den salınan artık monomerler değerlendirilmiş ve ThPT'nin daha az monomer saldığı bulunmuştur. Üç materyalin kalsiyum salınımları değerlendirilmiş ve en yüksek değeri ProRoot MTA göstermiştir. İn vivo olarak sıçanlara direk pulpa kaplaması yapılmış ve 7. ve 28. günlerde histolojik ve immünohistokimyasal analizler yapılmıştır. ThPT'nin TheraCal LC'ye göre daha çok sert doku uyarımı yaptığı bulunmuştur. ThPT ve ProRoot MTA'nın biyolojik uyumluluğu ve biyoaktivitesi birbirleriyle benzer bulunmuştur (203). Bizim çalışmamızda da MTA çeşidi olan NeoPutty ile birbirine yakın sonuçlar vermişlerdir.

Biodentine grubunun inflamasyonu 7. ve 15. günlerde diğer gruplardan istatistiksel olarak anlamlı derecede yüksek bulunmuştur. Kesitler incelendiğinde 7. günde inflamasyon hücrelerinin kesitlerin yakınında değil daha çok kan damarları yakınında olduğu gözlemlenmiştir bu da hücrelerin bölgeye kan yoluyla geldiğini

göstermektedir. 7. günde NeoPutty ile Biodentine'in inflamasyon değerleri istatistiksel olarak karşılaştırıldığında; Biodentine'de daha çok inflamasyon hücresi izlenmekle birlikte, lokasyonları incelendiğinde ise NeoPutty'nin inflamasyon hücrelerinin tüpe daha yakın olarak izlendiği görülmüştür. Da Fonseca ve ark. yaptıkları in vivo biyouyumluluk çalışmasında 7. ve 15. günlerde Biodentine'in inflamatuar hücre sayısı diğer gruplardan istatistiksel olarak anlamlı derecede yüksek çıkmıştır (16). Bir başka in vivo biyouyumluluk çalışmasında ise; Biodentine, Bio-C Pulpo ve beyaz MTA'nın biyouyumlulukları karşılaştırılmış ve çalışmasında 7. ve 15. günlerde Biodentine'in inflamatuar hücre sayısı diğer gruplardan istatistiksel olarak anlamlı derecede yüksek bulmuşlardır. Buna karşın 60. günde kontrol grubu ile arasında istatistiksel olarak anlamlı bir fark bulunmamıştır (204).

Biodentine grubunda ilk dönemlerde gözlemlenen NeoPutty MTA ile kıyaslandığında fazla sayıda inflamatuar hücre, her iki kalsiyum silikat bazlı materyalin farklı bileşimleri ile açıklanabilir. Yapılan bir çalışmada Biodentine likitinde sertleşme süresini azaltmak için bulunan $CaCl_2$ MTA'ya eklenmiş, saf MTA ile $CaCl_2$ eklenmiş MTA karşılaştırıldığında; hücre canlılığını ve hücre bağlanmasını azalttığı görülmüş, ancak bu ilişki sitotoksik olarak kabul edilmemiştir (205). Biodentine'in likiti aynı zamanda süperplastikleştirici (17) ve su azaltıcı bir ajan (206) olarak kabul edilen modifiye bir polikarboksilat içerir. Aqualox simanında (Voco GmbH, Cuxhaven, Almanya) bulunan polikarboksilat, bir bakteriyel mutasyon testi olan Ames Salmonella/mikrozomemutajenite testi ile mutajenik potansiyel sergilemiştir (207). Öte yandan, polikarboksilat diş pulpasında başlangıçta hafif bir inflamatuar reaksiyona neden olsa da bu reaksiyon yavaş yavaş sağlıklı doku ile yer değiştirmektedir (208). Biodentine tozunda kalsiyum karbonat ($CaCO_3$) bulunmaktadır (206) ve kalsiyum silikat hidratlar için bir çekirdeklenme bölgesi görevi görmektedir (209). Bu ekleme, Biodentine'de doğrulanan yüksek pH (119) ve yüksek Ca^{2+} salınımından (210) sorumlu olabilir. Yüksek pH inflamatuar hücre çağırılmasını teşvik etmektedir (211). Biodentine'in yüksek pH'ı başlangıçtaki yüksek inflamasyon ve ödem değerlerini açıklayabilir.

15. günde kontrol grubunda kan damarları kapsüle yakın olarak izlenmiştir, bu durum, iyileşmenin bir göstergesi olarak görülmektedir. İnflamatuar hücrelere kan damarlarından dokuya geçerken sıvı geçişinin olması sebebiyle ödem bulguları kan damarlarının etrafında görülmüştür. 15. günde Biodentine grubunda inflamatuar hücreler

kapsüle yakın izlenmektedir. Bu, immün uyarı olduğunu göstermektedir. Biodentine grubunda immün uyarı 15. günde pik yapmış, daha sonrasında ise düşüşe geçmiştir. Dokuda kan damarlarının artması dokunun oksijenlendiğini, dolayısıyla da beslenmenin arttığını ve doku iyileşmesinin uyarıldığını göstermektedir.

Kontrol, NeoPutty, Biodentine ve ThPT gruplarının 60. gün inflamasyon değerleri arasında istatistiksel olarak anlamlı farklılık gözlenmemiştir. Tüm gruplarda ödem ve inflamasyonun çok düşük olduğu görülmüştür. Literatürde de 60. günde inflamasyon ve ödemin azaldığı bildirilmiştir (16,176,194). Bunun nedeninin doku iyileşmesinin tamamlanması olduğu düşünülmektedir.

Dokudaki inflamasyonda görevli immün sistem hücrelerinin işaretlenebilmesi için dokularda anti-IL-6 immünohistokimyası yapılmıştır. Değerlendirmeler, immün işaretlenmelerin şiddeti ve yaygınlığına göre yapılmıştır. İmmunohistokimyasal analizde Grade 0: yok, Grade 1: zayıf ve lokalize, Grade 2: orta ve Grade 3: şiddetli ve yaygın olarak değerlendirilmiştir. İnflamasyon göstergesi olarak kesitlere anti-IL-6 immünohistokimyası uygulanmış ve mikrograflar üzerinde kahverengi işaretli hücreler olarak gösterilmiştir.

7. günde anti-IL-6 işaretlenmelerinin damar çevresinde olduğu görülmüştür. Kontrol Grubunun IL-6 değerleri NeoPutty MTA, Biodentine ve ThPT gruplarından istatistiksel olarak anlamlı derecede düşük bulunmuştur. Kesitler incelendiğinde Kontrol grubunda zayıf görülen immün işaretlenmelerin Biodentine, NeoPutty ve ThPT gruplarında orta şiddette olduğu görülmüştür. İmmün işaretlenmeler tüm gruplar için kapsül etrafında yaygınlık göstermeyip genel olarak damar çevresinde lokalize olmuşlardır.

15. günde ThPT'nin IL-6 ekspresyonu diğer gruplardan istatistiksel olarak anlamlı derecede yüksek bulunmuş, kontrol grubu diğer gruplardan istatistiksel olarak anlamlı derecede düşük bulunmuştur. İmmunohistokimyasal incelemede en yoğun ve şiddetli immün işaretlenmelerin ThPT grubunda olduğu görülmüş, diğer gruplarda ise immün işaretlenmelerin damar yakınlarında ve daha zayıf-orta şiddette olduğu görülmüştür. ThPT grubundaki anti-IL-6 işaretlenmesinin yoğun ve şiddetli olmasının yanı sıra kan damarları çevresinden kapsül yakınlarına kadar uzanan geniş bir alanda yayıldığı gözlemlenmiştir. Saber ve ark. yaptığı bir in vitro biyouyumluluk çalışmasında kalsiyum silikat esaslı materyallerin biyouyumlulukları karşılaştırılmış; kök hücreler Biodentine ve

NeoPutty üzerinde belirgin yayılma göstermiş ve hücreler arası iletişim ile olumlu bir şekilde tutunmuştur; ancak bu durum ThPT için daha az izlenmiştir (19). Bunun ThPT'nin rezin içeriği ve zamana bağlı TEGDMA monomeri salınımıyla (182) ilgili olabileceği düşünülmüştür.

30. günde NeoPutty grubunun IL-6 ekspresyonu diğer gruplardan istatistiksel olarak anlamlı derecede yüksek bulunmuş, kontrol grubu diğer gruplardan istatistiksel olarak anlamlı derecede düşük bulunmuştur. Biodentine grubundaki immün işaretlenmeler genellikle damar çevresinde yer alırken NeoPutty grubundakilerin kapsül çevresine doğru daha geniş bir alana yayıldığı görülmüştür. Bu bulgularımız, genel morfolojik değerlendirmelerimiz ile paralellik göstermekte olup NeoPutty grubundaki yaygınlık, NeoPutty'nin 30. günde doku içerisinde diğer gruplara oranla daha yoğun inflamasyona yol açtığı şeklinde yorumlanabilir. İndüklenen inflamatuar reaksiyonun derecesi, materyallerin kimyasal bileşimi ve fiziksel özellikleri ile ilişkilidir (13). Yapılan bir in vivo çalışmada, NeoPutty'de, tüm zaman noktalarında Bio-C Repair ve MTA HP'den daha fazla sayıda inflamatuar hücre izlenmiştir. İnflamatuar hücrelerin alımı genellikle doku sıvılarıyla temas eden biyoseramik materyallerin sağladığı alkali pH ve dağıtıcı ajanlar olarak kalsiyum ve diğer maddelerin salınımı ile ilişkilidir (13). Saber ve ark. (19) NeoPutty'nin pH'ının zamanla azaldığını (pH 8 ila 9 arasında) ve Biodentine'den daha düşük olduğunu göstermiştir. NeoPutty'de inflamatuar hücrelerin izlenmesi, materyalin içeriği ile ilişkili olabileceğini düşündürmektedir (13). 30. güne kadar NeoPutty'nin neden olduğu inflamatuar reaksiyon, içeriğindeki organik ortamda bulunan bazı maddelerle ilişkili olabilir. Organik ortamın bileşenleri üretici tarafından bildirilmemiş olsa da genellikle plastikleştirici ajanlar CaCl ve metilparaben içerir (13). Organik maddeler onarım malzemelerinin esnekliğini artırsa da (212,213), bu maddeler, başlangıçta hücreler ve dokular için irrite edici olabilmektedir. Ayrıca, plastikleştiriciler materyalin sertleşme süresine de müdahale ederek mikro ortamda maddelerin salınım süresini arttırabilir, bu da dokularda uzun süreli hasarla sonuçlanabilir ve sonuç olarak doku onarımını geciktirebilir (13).

Kontrol, NeoPutty, Biodentine ve ThPT gruplarının 60. gün IL-6 değerleri arasında istatistiksel olarak anlamlı bir farklılık gözlenmemiştir.

Biodentine, Bio-C Pulpo ve beyaz MTA'nin IL-6 salınımlarına bakan bir çalışmada ise; zaman içinde tüm grupların kapsüllerinde immünekspresyonda kademeli

bir azalma da gözlenmiştir (204). Kalsiyum silikat esaslı simanların biyouyumluluk ve IL-6 ekspresyonlarını inceleyen bir çalışmada en yüksek değerler 7. günde bulunmuş kademeli olarak 60. günde en aza indiği gözlemlenmiştir (15). Kalsiyum silikat esaslı simanların biyouyumluluk ve IL-6 ekspresyonlarını inceleyen bir başka çalışmada yine en yüksek değerler 7. gün için bulunmuş kademeli olarak 60. günde en aza indiği gözlemlenmiştir, gruplar arasında bir fark gözlenmemiştir (198). Deneysel kalsiyum silikat esaslı materyallerin IL-6 salınımı ve biyouyumluluğunu inceleyen bir çalışmada tüm materyallerde 7. günden 60. güne kademeli bir azalma gözlenmiştir (152).

Çalışmamızda kullanılan bütün materyallerin 60. günde inflamasyon, ödem ve IL-6 immünoekspresyonları azalmıştır. Bu da çalışmada kullanılan kalsiyum silikat esaslı materyallerin biyouyumlu materyaller olduklarını göstermektedir. Böylece çalışmanın H_0 hipotezi doğrulanmış ve 60. günde materyallerin doku reaksiyonlarının ve IL-6 immünoekspresyonlarının birbirine benzer olduğu bulunmuştur.

Çocuk diş hekimliğinde kullanım kolaylığı, enjekte edilebilir olması, dual-cure sertleşmesi, olumlu fiziksel ve biyolojik özellikleri sebebiyle ThPT vital pulpa tedavilerinde kullanılabilecek bir materyaldir. Hakkında daha çok in vivo biyouyumluluk çalışması ve randomize kontrollü klinik çalışma yapılması önerilmektedir.

6. SONUÇLAR VE ÖNERİLER

Çalışmamızda elde edilen bulgular neticesinde ulaşılan sonuçlar şu şekilde özetlenebilir:

1. Tüm materyallerde ve tüm zamanlarda kapsül formasyonu gözlenmiştir.
2. Biodentine 7. ve 15. günlerde diğer gruplardan daha fazla inflamasyon ve ödem göstermiş ancak 30. ve 60. günlerde inflamasyon ve ödemi anlamlı olarak azalmıştır.
3. NeoPutty grubunun inflamasyon, ödem ve IL-6 ekspresyonu 60. günde azalmıştır.
4. ThPT grubunun inflamasyonu ve IL-6 ekspresyonu en çok 15. günde bulunmuş, 60. günde ise inflamasyon ve ödemi anlamlı olarak azalmıştır.
5. 60. günde ödem ve inflamasyon bütün gruplarda anlamlı olarak azalmıştır.
6. 60. günde IL-6 ekspresyonu bütün gruplarda anlamlı olarak azalmıştır.
7. ThPT, NeoPutty ve Biodentine materyallerini kullanan daha kapsamlı in vivo çalışmalar ve randomize kontrollü klinik çalışmaların yapılması önerilmektedir.

KAYNAKLAR

1. Fuks, A. B. (2008). Vital Pulp Therapy with New Materials for Primary Teeth: New Directions and Treatment Perspectives. In *Journal of Endodontics* (Vol. 34, Issue 7 SUPPL.). https://doi.org/10.1016/j.joen.2008.02.031

2. Tziafas, D. (2004). The future role of a molecular approach to pulp-dentinal regeneration. *Caries Research*, *38*(3), 314–320. https://doi.org/10.1159/000077771

3. Dhar, V., Marghalani, A. A., Crystal, Y. O., Ashok Kumar, •, Ritwik, • Priyanshi, Ozlem Tulunoglu, •, & Graham, L. (2017). *E146 USE OF VPT ON PRIMARY TEETH RECOMMENDATIONS: CLINICAL PRACTICE GUIDELINE Use of Vital Pulp Therapies in Primary Teeth with Deep Caries Lesions*. http://gdt.guidelinedevelopment.org/app/handbook/handbook.html

4. Bhujel, N., Duggal, M. S., Saini, P., & Day, P. F. (2016). The effect of premature extraction of primary teeth on the subsequent need for orthodontic treatment. *European Archives of Paediatric Dentistry : Official Journal of the European Academy of Paediatric Dentistry*, *17*(6), 423–434. https://doi.org/10.1007/S40368-016-0247-7

5. Rodríguez-Lozano, F. J., López-García, S., García-Bernal, D., Sanz, J. L., Lozano, A., Pecci-Lloret, M. P., Melo, M., López-Ginés, C., & Forner, L. (2021). Cytocompatibility and bioactive properties of the new dual-curing resin-modified calcium silicate-based material for vital pulp therapy. *Clinical oral investigations*, *25*(8), 5009–5024. https://doi.org/10.1007/s00784-021-03811-0

6. Lozano-Guillén, A., López-García, S., Rodríguez-Lozano, F. J., Sanz, J. L., Lozano, A., Llena, C., & Forner, L. (2022). Comparative cytocompatibility of the new calcium silicate-based cement NeoPutty versus NeoMTA Plus and MTA on human dental pulp cells: an in vitro study. *Clinical Oral Investigations*, *26*(12), 7219–7228. https://doi.org/10.1007/S00784-022-04682-9/FIGURES/4

7. Pedano, M. S., Li, X., Yoshihara, K., Van Landuyt, K., & Van Meerbeek, B. (2020). Cytotoxicity and Bioactivity of Dental Pulp-Capping Agents towards Human Tooth-Pulp Cells: A Systematic Review of In-Vitro Studies and Meta-Analysis of Randomized and Controlled Clinical Trials. *Materials (Basel, Switzerland)*, *13*(12). https://doi.org/10.3390/MA13122670

8. Dawood, A. E., Parashos, P., Wong, R. H. K., Reynolds, E. C., & Manton, D. J. (2017). Calcium silicate-based cements: composition, properties, and clinical applications. *Journal of Investigative and Clinical Dentistry*, *8*(2). https://doi.org/10.1111/JICD.12195

9. Parirokh, M., & Torabinejad, M. (2010). Mineral trioxide aggregate: a comprehensive literature review--Part III: Clinical applications, drawbacks, and mechanism of action. *Journal of Endodontics*, *36*(3), 400–413. https://doi.org/10.1016/J.JOEN.2009.09.009

10. Wang, X., Chang, J., & Hu, S. (2012). A study on the sealing ability and antibacterial activity of Ca3SiO5/CaCl2 composite cement for dental applications. *Dental Materials Journal*, *31*(4), 617–622. https://doi.org/10.4012/DMJ.2011-260

11. Ma, J., Shen, Y., Stojicic, S., & Haapasalo, M. (2011). Biocompatibility of two novel root repair materials. *Journal of Endodontics*, *37*(6), 793–798. https://doi.org/10.1016/J.JOEN.2011.02.029

12. Torabinejad, M., Watson, T. F., & Pitt Ford, T. R. (1993). Sealing ability of a mineral trioxide aggregate when used as a root end filling material. *Journal of Endodontics*, *19*(12), 591–595. https://doi.org/10.1016/S0099-2399(06)80271-2

13. Silva, E. C. A., Pradelli, J. A., da Silva, G. F., Cerri, P. S., Tanomaru-Filho, M., & Guerreiro-Tanomaru, J. M. (2024). Biocompatibility and bioactive potential of NeoPUTTY calcium silicate-based cement: An in vivo study in rats. *International Endodontic Journal*. https://doi.org/10.1111/iej.14054

14. Laurent, P., Camps, J., De Méo, M., Déjou, J., & About, I. (2008). Induction of specific cell responses to a Ca(3)SiO(5)-based posterior restorative material. *Dental Materials : Official Publication of the Academy of Dental Materials*, *24*(11), 1486–1494. https://doi.org/10.1016/J.DENTAL.2008.02.020

15. Silva, G. F., Bosso, R., Ferino, R. V., Tanomaru-Filho, M., Bernardi, M. I. B., Guerreiro-Tanomaru, J. M., & Cerri, P. S. (2014). Microparticulated and nanoparticulated zirconium oxide added to calcium silicate

cement: Evaluation of physicochemical and biological properties. *Journal of Biomedical Materials Research - Part A*, *102*(12), 4336–4345. https://doi.org/10.1002/jbm.a.35099

16. da Fonseca, T. S., da Silva, G. F., Tanomaru-Filho, M., Sasso-Cerri, E., Guerreiro-Tanomaru, J. M., & Cerri, P. S. (2016). In vivo evaluation of the inflammatory response and IL-6 immunoexpression promoted by Biodentine and MTA Angelus. *International Endodontic Journal*, *49*(2), 145–153. https://doi.org/10.1111/iej.12435

17. Laurent, P., Camps, J., & About, I. (2012). Biodentine(TM) induces TGF-β1 release from human pulp cells and early dental pulp mineralization. *International Endodontic Journal*, *45*(5), 439–448. https://doi.org/10.1111/j.1365-2591.2011.01995.x

18. Jitaru, S., Hodisan, I., Timis, L., Lucian, A., & Bud, M. (2016). The use of bioceramics in endodontics - literature review. *Clujul Medical (1957)*, *89*(4), 470–473. https://doi.org/10.15386/CJMED-612

19. Saber, S. M., Gomaa, S. M., Elashiry, M. M., El-Banna, A., & Schäfer, E. (2023). Comparative biological properties of resin-free and resin-based calcium silicate-based endodontic repair materials on human periodontal ligament stem cells. *Clinical Oral Investigations*, *27*(11), 6757–6768. https://doi.org/10.1007/s00784-023-05288-5

20. Sanz, J. L., Soler-Doria, A., López-García, S., García-Bernal, D., Rodríguez-Lozano, F. J., Lozano, A., Llena, C., Forner, L., Guerrero-Gironés, J., & Melo, M. (2021). Comparative Biological Properties and Mineralization Potential of 3 Endodontic Materials for Vital Pulp Therapy: Theracal PT, Theracal LC, and Biodentine on Human Dental Pulp Stem Cells. *Journal of Endodontics*, *47*(12), 1896–1906. https://doi.org/10.1016/J.JOEN.2021.08.001

21. ® *Dual-Cured Resin Modified Calcium Silicate Pulpotomy Treatment*. Retrieved February 1, 2024, from www.bisco.com

22. Kraft, L., Engqvist, H. åkan, & Hermansson, L. (2004). Early-age deformation, drying shrinkage and thermal dilation in a new type of dental restorative material based on calcium aluminate cement. *Cement and Concrete Research*, *34*(3), 439–446. https://doi.org/10.1016/J.CEMCONRES.2003.08.028

23. Paraš, S., Janković, O., Trišić, D., Čolović, B., Mitrović-Ajtić, O., Dekić, R., Soldatović, I., Živković Sandić, M., Živković, S., & Jokanović, V. (2019). Influence of nanostructured calcium aluminate and calcium silicate on the liver: histological and unbiased stereological analysis. *International Endodontic Journal*, *52*(8), 1162–1172. https://doi.org/10.1111/iej.13105

24. Fuks A.B. & Peretz B. (2016). Pediatric Endodontics. Current Concepts in Pulp Therapy for Primary and Young Permanent Teeth. Ed. Israiel: Editorial Springer.

25. Cohenca, N., Paranjpe, A., & Berg, J. (2013). Vital pulp therapy. *Dental Clinics of North America*, *57*(1), 59–73. https://doi.org/10.1016/J.CDEN.2012.09.004

26. Hargreaves, K. M., Goodis, H. E., Tay, F. R., & Seltzer, S. (2002). Seltzer and Bender's dental pulp.

27. Matthews, B., & Holland, G. R. (1975). Coupling between nerves in teeth. *Brain Research*, *98*(2), 354–358. https://doi.org/10.1016/0006-8993(75)90013-X

28. Sasaki, T., & Garant, P. R. (1996). Structure and Organization of Odontoblasts. *THE ANATOMICAL RECORD*, *245*(235), 249. https://doi.org/10.1002/(SICI)1097-0185(199606)245:2

29. Matthews, B., & Hughes, S. H. S. (1988). The ultrastructure and receptor transduction mechanisms of dentine. *Progress in Brain Research*, *74*(C), 69–76. https://doi.org/10.1016/S0079-6123(08)63000-9

30. Davidson, R. M. (1993). Potassium currents in cells derived from human dental pulp. *Archives of Oral Biology*, *38*(9), 803–811. https://doi.org/10.1016/0003-9969(93)90077-Y

31. Law, A. S., Baumgardner, K. R., Meiler, S. T., & Gebhart, G. F. (1999). Localization and changes in NADPH-diaphorase reactivity and nitric oxide synthase immunoreactivity in rat pulp following tooth preparation. *Journal of Dental Research*, *78*(10), 1585–1595. https://doi.org/10.1177/00220345990780100301

32. Kerezoudis, N. P., Olgart, L., & Fried, K. (1993). Localization of NADPH-diaphorase activity in the dental pulp, periodontium and alveolar bone of the rat. *Histochemistry*, *100*(4), 319–322. https://doi.org/10.1007/BF00270053/METRICS

33. Okiji, T., Morita, I., Kawashima, N., Kosaka, T., Suda, H., & Murota, S. (1993). Immunohistochemical detection of prostaglandin I2 synthase in various calcified tissue-forming cells in rat. *Archives of Oral Biology*, *38*(1), 31–36. https://doi.org/10.1016/0003-9969(93)90151-B

34. Holland, G. R. (1985). The odontoblast process: form and function. *Journal of Dental Research*, *64 Spec No*, 499–514. https://doi.org/10.1177/00220345850640040 3

35. Fisher, A. K. (1967). Respiratory variations within the normal dental pulp. *Journal of Dental Research*, *46*(2), 424–428. https://doi.org/10.1177/00220345670460021901

36. Hasegawa, N. (1989). Effects of various culture conditions on matrix formative functions of rat incisor odontoblasts in a pulp-dentin slice culture system. *Shika Kiso Igakkai Zasshi = Japanese Journal of Oral Biology*, *31*(4), 392–403. https://doi.org/10.2330/JORALBIOSCI1965.31.392

37. Yu, C. Y., Boyd, N. M., Cringle, S. J., Alder, V. A., & Yu, D. Y. (2002). Oxygen distribution and consumption in rat lower incisor pulp. *Archives of Oral Biology*, *47*(7), 529–536. https://doi.org/10.1016/S0003-9969(02)00036-5

38. Chien, S. (1985). Hemodynamics of the dental pulp. *Journal of Dental Research*, *64 Spec No*, 602–606. https://doi.org/10.1177/00220345850640041 7

39. Yu, C., & Abbott, P. V. (2007). An overview of the dental pulp: its functions and responses to injury. *Australian Dental Journal*, *52*(1 Suppl), S4–S6. https://doi.org/10.1111/J.1834-7819.2007.TB00525.X

40. Hargreaves, K. M., Berman, L. H., Rotstein, I., & Cohen, S. (2021). *Cohen's Pathways of the Pulp, 12th Edition*. 979.

41. Torabinejad, M., Peters, D. L., Peckham, N., Rentchler, L. R., & Richardson, J. (1993). Electron microscopic changes in human pulps after intraligamental injection. *Oral Surgery, Oral Medicine, and Oral Pathology*, *76*(2), 219–224. https://doi.org/10.1016/0030-4220(93)90208-L

42. Goldberg M. (2014). The Dental Pulp: Biology, Pathology, and Regenerative Therapies.

43. Kishi, Y., Shimozato, N., & Takahashi, K. (1989). Vascular architecture of cat pulp using corrosive resin cast under scanning electron, microscopy. *Journal of Endodontics*, *15*(10), 478–483. https://doi.org/10.1016/S0099-2399(89)80028-7

44. Takahashi, K., Kishi, Y., & Kim, S. (1982). A scanning electron microscope study of the blood vessels of dog pulp using corrosion resin casts. *Journal of Endodontics*, *8*(3), 131–135. https://doi.org/10.1016/S0099-2399(82)80249-5

45. Yoshida, S., & Ohshima, H. (1996). Distribution and Organization of Peripheral Capillaries in Dental Pulp and Their Relationship to Odontoblasts. *THE ANATOMICAL RECORD*, *245*(313), 326. https://doi.org/10.1002/(SICI)1097-0185(199606)245:2

46. Vongsavan, N., & Matthews, B. (1992). The vascularity of dental pulp in cats. *Journal of Dental Research*, *71*(12), 1913–1915. https://doi.org/10.1177/00220345920710121101

47. MW, M. (1993). Pulpal blood flow: use of radio-labelled microspheres. *International Endodontic Journal*, *26*(1), 6–7. https://doi.org/10.1111/J.1365-2591.1993.TB00527.X

48. Kim, S. (1985). Microcirculation of the dental pulp in health and disease. *Journal of Endodontics*, *11*(11), 465–471. https://doi.org/10.1016/S0099-2399(85)80219-3

49. Van Hassel, H. J. (1971). Physiology of the human dental pulp. *Oral Surgery, Oral Medicine, and Oral Pathology*, *32*(1), 126–134. https://doi.org/10.1016/0030-4220(71)90258-1

50. Kim, S., Lipowsky, H. H., Usami, S., & Chien, S. (1984). Arteriovenous distribution of hemodynamic parameters in the rat dental pulp. *Microvascular Research*, *27*(1), 28–38. https://doi.org/10.1016/0026-2862(84)90039-6

51. Yu, C. Y., Boyd, N. M., Cringle, S. J., Su, E. N., Alder, V. A., & Yu, D. Y. (2002). An in vivo and in vitro comparison of the effects of vasoactive mediators on pulpal blood vessels in rat incisors. *Archives of Oral Biology*, *47*(10), 723–732. https://doi.org/10.1016/S0003-9969(02)00066-3

52. Dahl, E., & Mjör, I. A. (1973). The structure and distribution of nerves in the pulp-dentin organ. *Acta Odontologica Scandinavica*, *31*(6), 349–356. https://doi.org/10.3109/00016357309002522

53. Gunji, T. (1982). Morphological research on the sensitivity of dentin. *Archivum Histologicum Japonicum = Nihon Soshikigaku Kiroku*, *45*(1), 45–67. https://doi.org/10.1679/AOHC.45.45

54. Gopikrishna, V., Pradeep, G., & Venkateshbabu, N. (2009). Assessment of pulp vitality: a review. *International Journal of Paediatric Dentistry*, *19*(1), 3–15. https://doi.org/10.1111/J.1365-263X.2008.00955.X

55. Oloart, L. (1974). Excitation of intradental sensory units by pharmacological agents. *Acta Physiologica Scandinavica*, *92*(1), 48–55. https://doi.org/10.1111/J.1748-1716.1974.TB05721.X

56. Byers, M. R. (1984). Dental sensory receptors. *International Review of Neurobiology*, *25*(C), 39–94. https://doi.org/10.1016/S0074-7742(08)60677-7

57. Närhi, M. V. (1985). The characteristics of intradental sensory units and their responses to stimulation. *Journal of Dental Research*, *64 Spec No*, 564–571. https://doi.org/10.1177/002203458506400411

58. Markowitz, K., & Kim, S. (1990). Hypersensitive teeth. Experimental studies of dentinal desensitizing agents. *Dental Clinics of North America*, *34*(3), 491–501. https://europepmc.org/article/med/2197123

59. Närhi, M. (1990). The Neurophysiology of the Teeth. *Dental Clinics of North America*, *34*(3), 439–448. https://doi.org/10.1016/S0011-8532(22)01127-2

60. Lilja, J. (1980). Sensory differences between crown and root dentin in human teeth. *Acta Odontologica Scandinavica*, *38*(5), 285–291. https://doi.org/10.3109/00016358009033595

61. Heyeraas, K. J., & Berggreen, E. (1999). Interstitial fluid pressure in normal and inflamed pulp. *Critical Reviews in Oral Biology and Medicine : An Official Publication of the American Association of Oral Biologists*, *10*(3), 328–336. https://doi.org/10.1177/10454411990100030501

62. Veerayutthwilai, O., Byers, M. R., Pham, T. T. T., Darveau, R. P., & Dale, B. A. (2007). Differential regulation of immune responses by odontoblasts. *Oral Microbiology and Immunology*, *22*(1), 5–13. https://doi.org/10.1111/J.1399-302X.2007.00310.X

63. Soehnlein, O., & Lindbom, L. (2010). Phagocyte partnership during the onset and resolution of inflammation. *Nature Reviews. Immunology*, *10*(6), 427–439. https://doi.org/10.1038/NRI2779

64. Farges, J. C., Carrouel, F., Keller, J. F., Baudouin, C., Msika, P., Bleicher, F., & Staquet, M. J. (2011). Cytokine production by human odontoblast-like cells upon Toll-like receptor-2 engagement. *Immunobiology*, *216*(4), 513–517. https://doi.org/10.1016/J.IMBIO.2010.08.006

65. Takeuchi, O., & Akira, S. (2010). Pattern recognition receptors and inflammation. *Cell*, *140*(6), 805–820. https://doi.org/10.1016/J.CELL.2010.01.022

66. Schröder, U. (1985). Effects of calcium hydroxide-containing pulp-capping agents on pulp cell migration, proliferation, and differentiation. *Journal of Dental Research*, *64 Spec No*, 541–548. https://doi.org/10.1177/002203458506400407

67. Holland, R. (2001). Mineral trioxide aggregate repair of lateral root perforations. *Journal of Endodontics*, *27*(4), 281–284. https://doi.org/10.1097/00004770-200104000-00011

68. Faraco, I. M., & Holland, R. (2001). Response of the pulp of dogs to capping with mineral trioxide aggregate or a calcium hydroxide cement. *Dental Traumatology*, *17*(4), 163–166. https://doi.org/10.1034/J.1600-9657.2001.170405.X

69. Dammaschke, T., Wolff, P., Sagheri, D., Stratmann, U., & Schäfer, E. (2010). Mineral trioxide aggregate for direct pulp capping: a histologic comparison with calcium hydroxide in rat molars. *Quintessence International (Berlin, Germany : 1985)*, *41*(2), e20-30. https://europepmc.org/article/med/20165737

70. Paranjpe, A., Zhang, H., & Johnson, J. D. (2010). Effects of mineral trioxide aggregate on human dental pulp cells after pulp-capping procedures. *Journal of Endodontics*, *36*(6), 1042–1047. https://doi.org/10.1016/J.JOEN.2010.02.013

71. Gomes, A. C., Filho, J. E. G., & de Oliveira, S. H. P. (2008). MTA-induced neutrophil recruitment: a mechanism dependent on IL-1beta, MIP-2, and LTB4. *Oral Surgery, Oral Medicine, Oral Pathology, Oral Radiology, and Endodontics*, *106*(3), 450–456. https://doi.org/10.1016/J.TRIPLEO.2008.03.022

72. Nair, P. N. R., Duncan, H. F., Pitt Ford, T. R., & Luder, H. U. (2008). Histological, ultrastructural and quantitative investigations on the response of healthy human pulps to experimental capping with mineral trioxide aggregate: a randomized controlled trial. *International Endodontic Journal*, *41*(2), 128–150. https://doi.org/10.1111/J.1365-2591.2007.01329.X

73. Barkhordar, R. A., Ghani, Q. P., Russell, T. R., & Hussain, M. Z. (2002). Interleukin-1beta activity and collagen synthesis in human dental pulp fibroblasts. *Journal of Endodontics*, *28*(3), 157–159. https://doi.org/10.1097/00004770-200203000-00003

74. Rezende, T. M. B., Vieira, L. Q., Sobrinho, A. P. R., Oliveira, R. R., Taubman, M. A., & Kawai, T. (2008). The influence of mineral trioxide aggregate on adaptive immune responses to endodontic pathogens in mice. *Journal of Endodontics*, *34*(9), 1066–1071. https://doi.org/10.1016/J.JOEN.2008.06.006

75. Silva, M. J. B., Vieira, L. Q., & Sobrinho, A. P. R. (2008). The effects of mineral trioxide aggregates on cytokine production by mouse pulp tissue. *Oral Surgery, Oral Medicine, Oral Pathology, Oral Radiology, and Endodontics*, *105*(5). https://doi.org/10.1016/J.TRIPLEO.2008.01.025

76. Zhou, H., Shen, Y., Wang, Z., Li, L., Zheng, Y., Häkkinen, L., & Haapasalo, M. (2013). In vitro cytotoxicity evaluation of a novel root repair material. *Journal of Endodontics*, *39*(4), 478–483. https://doi.org/10.1016/j.joen.2012.11.026

77. Attik, G. N., Villat, C., Hallay, F., Pradelle-Plasse, N., Bonnet, H., Moreau, K., Colon, P., & Grosgogeat, B. (2014). In vitro biocompatibility of a dentine substitute cement on human MG63 osteoblasts cells: Biodentine™ versus MTA(®). *International Endodontic Journal*, *47*(12), 1133–1141. https://doi.org/10.1111/iej.12261

78. Silva, E. J. N. L., Senna, P. M., De-Deus, G., & Zaia, A. A. (2016). Cytocompatibility of Biodentine using a three-dimensional cell culture model. *International Endodontic Journal*, *49*(6), 574–580. https://doi.org/10.1111/iej.12485

79. Stringhini Junior, E., dos Santos, M. G. C., Oliveira, L. B., & Mercadé, M. (2019). MTA and biodentine for primary teeth pulpotomy: a systematic review and meta-analysis of clinical trials. *Clinical Oral Investigations*, *23*(4), 1967–1976. https://doi.org/10.1007/S00784-018-2616-6

80. Brizuela, C., Ormeño, A., Cabrera, C., Cabezas, R., Silva, C. I., Ramírez, V., & Mercade, M. (2017). Direct Pulp Capping with Calcium Hydroxide, Mineral Trioxide Aggregate, and Biodentine in Permanent Young Teeth with Caries: A Randomized Clinical Trial. *Journal of Endodontics*, *43*(11), 1776–1780. https://doi.org/10.1016/J.JOEN.2017.06.031

81. Li, Z., Cao, L., Fan, M., & Xu, Q. (2015). Direct Pulp Capping with Calcium Hydroxide or Mineral Trioxide Aggregate: A Meta-analysis. *Journal of Endodontics*, *41*(9), 1412–1417. https://doi.org/10.1016/J.JOEN.2015.04.012

82. Cohenca, N., Paranjpe, A., & Berg, J. (2013). Vital pulp therapy. *Dental Clinics of North America*, *57*(1), 59–73. https://doi.org/10.1016/J.CDEN.2012.09.004

83. Ricketts, D., Kidd, E., Innes, N. P. T., & Clarkson, J. E. (2006). Complete or ultraconservative removal of decayed tissue in unfilled teeth. *The Cochrane Database of Systematic Reviews*, *3*. https://doi.org/10.1002/14651858.CD003808.PUB2

84. Alsadat, F. A., El-Housseiny, A. A., Alamoudi, N. M., & Alnowaiser, A. M. (2018). Conservative treatment for deep carious lesions in primary and young permanent teeth. *Nigerian Journal of Clinical Practice*, *21*(12), 1549–1556. https://doi.org/10.4103/NJCP.NJCP_202_18

85. Saikia, D., Yadav, G., Saha, S., Dhinsa, K., Sharma, A., & Rai, A. (2023). Evaluation of Indirect Pulp Capping Using MTA, Light-cured Calcium Silicate, and Propolis in Primary Teeth: A Clinical and Radiographic Study Using VistaScan. *International Journal of Clinical Pediatric Dentistry*, *16*(5), 686–691. https://doi.org/10.5005/JP-JOURNALS-10005-2673

86. Boutsiouki, C., Frankenberger, R., & Krämer, N. (2018). Relative effectiveness of direct and indirect pulp capping in the primary dentition. *European Archives of Paediatric Dentistry : Official Journal of the European Academy of Paediatric Dentistry*, *19*(5), 297–309. https://doi.org/10.1007/S40368-018-0360-X

87. Arthur Nowak (2018). Pediatric Dentistry Infancy Through Adolescence-Saunders.

88. Hu, C. C., Zhang, C., Qian, Q., & Tatum, N. B. (1998). Reparative dentin formation in rat molars after direct pulp capping with growth factors. *Journal of Endodontics*, *24*(11), 744–751. https://doi.org/10.1016/S0099-2399(98)80166-0

89. Boutsiouki, C., Frankenberger, R., & Krämer, N. (2021). Clinical and radiographic success of (partial) pulpotomy and pulpectomy in primary teeth: A systematic review. *European journal of paediatric dentistry*, *22*(4), 273–285. https://doi.org/10.23804/ejpd.2021.22.04.4

90. Buckley, J. P. (1904). Rational Treatment of Decomposing Pulps. *The Dental Register*, *58*(12), 609. https://www.ncbi.nlm.nih.gov/pmc/articles/PMC6978008/

91. Hinata, G., Yoshiba, K., Han, L., Edanami, N., Yoshiba, N., & Okiji, T. (2017). Bioactivity and biomineralization ability of calcium silicate-based pulp-capping materials after subcutaneous implantation. *International Endodontic Journal*, *50*, e40–e51. https://doi.org/10.1111/iej.12802

92. Simon, S., Rilliard, F., Berdal, A., & Machtou, P. (2007). The use of mineral trioxide aggregate in one-visit apexification treatment: a prospective study. *International Endodontic Journal*, *40*(3), 186–197. https://doi.org/10.1111/J.1365-2591.2007.01214.X

93. Main, C., Mirzayan, N., Shabahang, S., & Torabinejad, M. (2004). Repair of root perforations using mineral trioxide aggregate: a long-term study. *Journal of Endodontics*, *30*(2), 80–83. https://doi.org/10.1097/00004770-200402000-00004

94. Bogen, G., Kim, J. S., & Bakland, L. K. (2008). Direct pulp capping with mineral trioxide aggregate: an observational study. *Journal of the American Dental Association (1939)*, *139*(3), 305–315. https://doi.org/10.14219/JADA.ARCHIVE.2008.0160

95. Baek, S. H., Lee, W. C., Setzer, F. C., & Kim, S. (2010). Periapical bone regeneration after endodontic microsurgery with three different root-end filling materials: amalgam, SuperEBA, and mineral trioxide aggregate. *Journal of Endodontics*, *36*(8), 1323–1325. https://doi.org/10.1016/J.JOEN.2010.04.008

96. Staffoli, S., Plotino, G., Torrijos, B. G. N., Grande, N. M., Bossù, M., Gambarini, G., & Polimeni, A. (2019). Regenerative Endodontic Procedures Using Contemporary Endodontic Materials. *Materials (Basel, Switzerland)*, *12*(6). https://doi.org/10.3390/MA12060908

97. Grazziotin-Soares, R., Nekoofar, M. H., Davies, T. E., Bafail, A., Alhaddar, E., Hübler, R., Busato, A. L. S., & Dummer, P. M. H. (2014). Effect of bismuth oxide on white mineral trioxide aggregate: chemical characterization and physical properties. *International Endodontic Journal*, *47*(6), 520–533. https://doi.org/10.1111/IEJ.12181

98. Coomaraswamy, K. S., Lumley, P. J., & Hofmann, M. P. (2007). Effect of bismuth oxide radioopacifier content on the material properties of an endodontic Portland cement-based (MTA-like) system. *Journal of Endodontics*, *33*(3), 295–298. https://doi.org/10.1016/J.JOEN.2006.11.018

99. Camilleri, J., Montesin, F. E., Papaioannou, S., McDonald, F., & Pitt Ford, T. R. (2004). Biocompatibility of two commercial forms of mineral trioxide aggregate. *International Endodontic Journal*, *37*(10), 699–704. https://doi.org/10.1111/J.1365-2591.2004.00859.X

100. Camilleri, J. (2008). Characterization of hydration products of mineral trioxide aggregate. *International Endodontic Journal*, *41*(5), 408–417. https://doi.org/10.1111/J.1365-2591.2007.01370.X

101. Camilleri, J. (2014). Hydration characteristics of Biodentine and Theracal used as pulp capping materials. *Dental Materials : Official Publication of the Academy of Dental Materials*, *30*(7), 709–715. https://doi.org/10.1016/J.DENTAL.2014.03.012

102. Okiji, T., & Yoshiba, K. (2009). Reparative dentinogenesis induced by mineral trioxide aggregate: a review from the biological and physicochemical points of view. *International Journal of Dentistry*, *2009*, 1–12. https://doi.org/10.1155/2009/464280

103. Sarkar, N. K., Caicedo, R., Ritwik, P., Moiseyeva, R., & Kawashima, I. (2005). Physicochemical basis of the biologic properties of mineral trioxide aggregate. *Journal of Endodontics*, *31*(2), 97–100. https://doi.org/10.1097/01.DON.0000133155.04468.41

104. Tay, F. R., Pashley, D. H., Rueggeberg, F. A., Loushine, R. J., & Weller, R. N. (2007). Calcium phosphate phase transformation produced by the interaction of the portland cement component of white mineral trioxide aggregate with a phosphate-containing fluid. *Journal of Endodontics*, *33*(11), 1347–1351. https://doi.org/10.1016/J.JOEN.2007.07.008

105. Reyes-Carmona, J. F., Felippe, M. S., & Felippe, W. T. (2009). Biomineralization ability and interaction of mineral trioxide aggregate and white portland cement with dentin in a phosphate-containing fluid. *Journal of Endodontics*, *35*(5), 731–736. https://doi.org/10.1016/J.JOEN.2009.02.011

106. Han, L., & Okiji, T. (2011). Uptake of calcium and silicon released from calcium silicate-based endodontic materials into root canal dentine. *International Endodontic Journal*, *44*(12), 1081–1087. https://doi.org/10.1111/J.1365-2591.2011.01924.X

107. Parirokh, M., Torabinejad, M., & Dummer, P. M. H. (2018). Mineral trioxide aggregate and other bioactive endodontic cements: an updated overview - part I: vital pulp therapy. *International Endodontic Journal*, *51*(2), 177–205. https://doi.org/10.1111/IEJ.12841

108. Carti, O., & Oznurhan, F. (2017). Evaluation and comparison of mineral trioxide aggregate and biodentine in primary tooth pulpotomy: Clinical and radiographic study. *Nigerian Journal of Clinical Practice*, *20*(12), 1604–1609. https://doi.org/10.4103/1119-3077.196074

109. Marciano, M. A., Costa, R. M., Camilleri, J., Mondelli, R. F. L., Guimarães, B. M., & Duarte, M. A. H. (2014). Assessment of color stability of white mineral trioxide aggregate angelus and bismuth oxide in contact with tooth structure. *Journal of Endodontics*, *40*(8), 1235–1240. https://doi.org/10.1016/J.JOEN.2014.01.044

110. Vallés, M., Mercadé, M., Duran-Sindreu, F., Bourdelande, J. L., & Roig, M. (2013). Color stability of white mineral trioxide aggregate. *Clinical Oral Investigations*, *17*(4), 1155–1159. https://doi.org/10.1007/S00784-012-0794-1

111. Torabinejad, M., Hong, C. U., McDonald, F., & Pitt Ford, T. R. (1995). Physical and chemical properties of a new root-end filling material. *Journal of Endodontics*, *21*(7), 349–353. https://doi.org/10.1016/S0099-2399(06)80967-2

112. Prati, C., & Gandolfi, M. G. (2015). Calcium silicate bioactive cements: Biological perspectives and clinical applications. *Dental Materials : Official Publication of the Academy of Dental Materials*, *31*(4), 351–370. https://doi.org/10.1016/J.DENTAL.2015.01.004

113. İpek, İ., Ünal, M., Güner, A., & Candan, M. (2022). Push-out bond strength of Biodentine, MTA repair HP, and a new pre-mixed NeoPutty bioactive cement: scanning electron microscopy energy dispersive X-ray spectroscopy analysis. *Journal of the Australian Ceramic Society*, *58*(1), 171–179. https://doi.org/10.1007/S41779-021-00663-5/FIGURES/3

114. Sun, Q., Meng, M., Steed, J. N., Sidow, S. J., Bergeron, B. E., Niu, L. na, Ma, J. zhi, & Tay, F. R. (2021). Manoeuvrability and biocompatibility of endodontic tricalcium silicate-based putties. *Journal of Dentistry*, *104*, 103530. https://doi.org/10.1016/J.JDENT.2020.103530

115. Sun, Q., Meng, M., Steed, J. N., Sidow, S. J., Bergeron, B. E., Niu, L. na, Ma, J. zhi, & Tay, F. R. (2021). Manoeuvrability and biocompatibility of endodontic tricalcium silicate-based putties. *Journal of Dentistry*, *104*. https://doi.org/10.1016/J.JDENT.2020.103530

116. De Rossi, A., Silva, L. A. ssed B., Gatón-Hernández, P., Sousa-Neto, M. D. amião, Nelson-Filho, P., Silva, R. A. ssed B., & de Queiroz, A. M. ussolino. (2014). Comparison of pulpal responses to pulpotomy and pulp capping with biodentine and mineral trioxide aggregate in dogs. *Journal of Endodontics*, *40*(9), 1362–1369. https://doi.org/10.1016/J.JOEN.2014.02.006

117. Camilleri, J., Sorrentino, F., & Damidot, D. (2013). Investigation of the hydration and bioactivity of radiopacified tricalcium silicate cement, Biodentine and MTA Angelus. *Dental Materials : Official Publication of the Academy of Dental Materials*, *29*(5), 580–593. https://doi.org/10.1016/J.DENTAL.2013.03.007

118. Malkondu, Ö., Kazandal, M. K., Kazazollu, E., & Malkondu, O. (2014). *A Review on Biodentine, a Contemporary Dentine Replacement and Repair Material*. https://doi.org/10.1155/2014/160951

119. Grech, L., Mallia, B., & Camilleri, J. (2013). Characterization of set Intermediate Restorative Material, Biodentine, Bioaggregate and a prototype calcium silicate cement for use as root-end filling materials. *International Endodontic Journal*, *46*(7), 632–641. https://doi.org/10.1111/IEJ.12039

120. Koubi, G., Colon, P., Franquin, J. C., Hartmann, A., Richard, G., Faure, M. O., & Lambert, G. (2013). Clinical evaluation of the performance and safety of a new dentine substitute, Biodentine, in the restoration

of posterior teeth - a prospective study. *Clinical Oral Investigations*, *17*(1), 243–249. https://doi.org/10.1007/S00784-012-0701-9

121. Camilleri, J. (2013). Investigation of Biodentine as dentine replacement material. *Journal of Dentistry*, *41*(7), 600–610. https://doi.org/10.1016/J.JDENT.2013.05.003

122. Camilleri, J., Sorrentino, F., & Damidot, D. (2013). Investigation of the hydration and bioactivity of radiopacified tricalcium silicate cement, Biodentine and MTA Angelus. *Dental materials : official publication of the Academy of Dental Materials*, *29*(5), 580–593.

123. TÜRKOĞLU KAYACI, Ş., SOLMAZGÜL YAZICI, Z., & ARSLAN, H. (2023). Spectrophotometric Analysis of Color Stability Induced by Various Calcium Silicate Cements in Full Pulpotomy of Permanent Molars: Theracal PT, Biodentine, and ProRoot MTA. *Journal of Endodontics*. https://doi.org/10.1016/J.JOEN.2023.11.008

124. Franca, C. M., Balbinot, G. de S., Cunha, D., Saboia, V. de P. A., Ferracane, J., & Bertassoni, L. E. (2022). In-vitro models of biocompatibility testing for restorative dental materials: From 2D cultures to organs on-a-chip. *Acta Biomaterialia*, *150*, 58–66. https://doi.org/10.1016/j.actbio.2022.07.060

125. Wataha, J. C. (2001). Principles of biocompatibility for dental practitioners. *The Journal of Prosthetic Dentistry*, *86*(2), 203–209. https://doi.org/10.1067/MPR.2001.117056

126. Murray, P. E., García Godoy, C., & García Godoy, F. (2007). How is the biocompatibilty of dental biomaterials evaluated?. *Medicina oral, patologia oral y cirugia bucal*, *12*(3), E258–E266.

127. *ISO 7405:2018 - Dentistry — Evaluation of biocompatibility of medical devices used in dentistry*. Retrieved March 12, 2024, from https://www.iso.org/standard/71503.html

128. *ISO 10993-4:2017 - Biological evaluation of medical devices — Part 4: Selection of tests for interactions with blood*. Retrieved March 12, 2024, from https://www.iso.org/standard/63448.html

129. Wataha, J. C. (2012). Predicting clinical biological responses to dental materials. *Dental Materials : Official Publication of the Academy of Dental Materials*, *28*(1), 23–40. https://doi.org/10.1016/J.DENTAL.2011.08.595

130. Soares, D. G., Basso, F. G., Hebling, J., & De Souza Costa, C. A. (2014). Concentrations of and application protocols for hydrogen peroxide bleaching gels: effects on pulp cell viability and whitening efficacy. *Journal of Dentistry*, *42*(2), 185–198. https://doi.org/10.1016/J.JDENT.2013.10.021

131. De Souza Costa, C. A., Hebling, J., Scheffel, D. L. S., Soares, D. G. S., Basso, F. G., & Ribeiro, A. P. D. (2014). Methods to evaluate and strategies to improve the biocompatibility of dental materials and operative techniques. *Dental Materials : Official Publication of the Academy of Dental Materials*, *30*(7), 769–784. https://doi.org/10.1016/J.DENTAL.2014.04.010

132. Anderson, J. M. (2003). Biological Responses to Materials. *Https://Doi.Org/10.1146/Annurev.Matsci.31.1.81*, *31*, 81–110. https://doi.org/10.1146/ANNUREV.MATSCI.31.1.81

133. Mozaffari, M. S., Abdelsayed, R., Liu, J. Y., Wimborne, H., El-Remessy, A., & El-Marakby, A. (2009). Effects of chromium picolinate on glycemic control and kidney of the obese Zucker rat. *Nutrition & Metabolism*, *6*. https://doi.org/10.1186/1743-7075-6-51

134. Mjör, I. A. (2007). Minimum requirements for new dental materials. *Journal of Oral Rehabilitation*, *34*(12), 907–912. https://doi.org/10.1111/J.1365-2842.2007.01726.X

135. Bayne, S. C. (2007). Dental restorations for oral rehabilitation – testing of laboratory properties versus clinical performance for clinical decision making*. *Journal of Oral Rehabilitation*, *34*(12), 921–932. https://doi.org/10.1111/J.1365-2842.2007.01812.X

136. Schmalz, Gottfried & Bindslev, Dorthe. (2009). Biocompatibility of Dental Materials. 10.1007/978-3-540-77782-3.

137. *Cochrane | Trusted evidence. Informed decisions. Better health*. Retrieved March 17, 2024, from https://www.cochrane.org/

138. Medzhitov, R. (2008). Origin and physiological roles of inflammation. *Nature*, *454*(7203), 428–435. https://doi.org/10.1038/NATURE07201

139. Barton, G. M. (2008). A calculated response: control of inflammation by the innate immune system. *The Journal of Clinical Investigation*, *118*(2), 413. https://doi.org/10.1172/JCI34431

140. Pober, J. S., & Sessa, W. C. (2007). Evolving functions of endothelial cells in inflammation. *Nature Reviews. Immunology*, *7*(10), 803–815. https://doi.org/10.1038/NRI2171

141. Nathan, C. (2006). Neutrophils and immunity: challenges and opportunities. *Nature Reviews. Immunology*, *6*(3), 173–182. https://doi.org/10.1038/NRI1785

142. Nathan, C. (2002). Points of control in inflammation. *Nature*, *420*(6917), 846–852. https://doi.org/10.1038/NATURE01320143. Serhan, C. N., & Savill, J. (2005). Resolution of inflammation: the beginning programs the end. *Nature Immunology 2005 6:12*, *6*(12), 1191–1197. https://doi.org/10.1038/ni1276

144. Serhan, C. N. (2007). Resolution phase of inflammation: novel endogenous anti-inflammatory and proresolving lipid mediators and pathways. *Annual Review of Immunology*, *25*, 101–137. https://doi.org/10.1146/ANNUREV.IMMUNOL.25.022106.141647

145. Drayton, D. L., Liao, S., Mounzer, R. H., & Ruddle, N. H. (2006). Lymphoid organ development: from ontogeny to neogenesis. *Nature Immunology*, *7*(4), 344–353. https://doi.org/10.1038/NI1330

146. Hirano, T., Yasukawa, K., Harada, H., Taga, T., Watanabe, Y., Matsuda, T., Kashiwamura, S. I., Nakajima, K., Koyama, K., Iwamatsu, A., Tsunasawa, S., Sakiyama, F., Matsui, H., Takahara, Y., Taniguchi, T., & Kishimoto, T. (1986). Complementary DNA for a novel human interleukin (BSF-2) that induces B lymphocytes to produce immunoglobulin. *Nature*, *324*(6092), 73–76. https://doi.org/10.1038/324073A0

147. McElvaney, O. J., Curley, G. F., Rose-John, S., & McElvaney, N. G. (2021). Interleukin-6: obstacles to targeting a complex cytokine in critical illness. *The Lancet. Respiratory Medicine*, *9*(6), 643–654. https://doi.org/10.1016/S2213-2600(21)00103-X

148. Garbers, C., Heink, S., Korn, T., & Rose-John, S. (2018). Interleukin-6: designing specific therapeutics for a complex cytokine. *Nature Reviews. Drug Discovery*, *17*(6), 395–412. https://doi.org/10.1038/NRD.2018.45

149. Corcoran, S. E., & O'Neill, L. A. J. (2016). HIF1α and metabolic reprogramming in inflammation. *The Journal of Clinical Investigation*, *126*(10), 3699–3707. https://doi.org/10.1172/JCI84431

150. Libermann, T. A., & Baltimore, D. (1990). Activation of interleukin-6 gene expression through the NF-kappa B transcription factor. *Molecular and Cellular Biology*, *10*(5), 2327–2334. https://doi.org/10.1128/MCB.10.5.2327-2334.1990

151. Palsson-Mcdermott, E. M., & O'Neill, L. A. J. (2013). The Warburg effect then and now: from cancer to inflammatory diseases. *BioEssays : News and Reviews in Molecular, Cellular and Developmental Biology*, *35*(11), 965–973. https://doi.org/10.1002/BIES.201300084

152. Silva, E. C. A., Tanomaru-Filho, M., Silva, G. F., Lopes, C. S., Cerri, P. S., & Guerreiro Tanomaru, J. M. (2021). Evaluation of the biological properties of two experimental calcium silicate sealers: an in vivo study in rats. *International Endodontic Journal*, *54*(1), 100–111. https://doi.org/10.1111/iej.13398

153. Fuks A.B. & Peretz B. (2016). Pediatric Endodontics. Current Concepts in Pulp Therapy for Primary and Young Permanent Teeth. Ed. Israiel: Editorial Springer.

154. Alaçam A, Alaçam T, Uzel İ, Alaçam A, & Aydın M. (2000). *Pedodontide Endodontik Yaklaşımlar*. Barış Yayınları.

155. American Academy of Pediatric Dentistry. (2023) Pulp therapy for primary and immature permanent teeth. The Reference Manual of Pediatric Dentistry. Chicago, Ill.: American Academy of Pediatric Dentistry, 457-65.

156. Chen, J., & Jorden, M. (2010). Materials for primary tooth pulp treatment: the present and the future. *Endodontic Topics*, *23*(1), 41–49. https://doi.org/10.1111/j.1601-1546.2012.00289.x

157. Shayegan, A., Petein, M., & Abbeele, A. Vanden. (2008). Beta-tricalcium phosphate, white mineral trioxide aggregate, white Portland cement, ferric sulfate, and formocresol used as pulpotomy agents in

primary pig teeth. *Oral Surgery, Oral Medicine, Oral Pathology, Oral Radiology, and Endodontics*, *105*(4), 536–542. https://doi.org/10.1016/j.tripleo.2007.10.008

158. Sakai, V. T., Moretti, A. B. S., Oliveira, T. M., Fornetti, A. P. C., Santos, C. F., Machado, M. A. A. M., & Abdo, R. C. C. (2009). Pulpotomy of human primary molars with MTA and Portland cement: a randomised controlled trial. *British Dental Journal*, *207*(3), E5; discussion 128-9. https://doi.org/10.1038/sj.bdj.2009.665

159. Torabinejad, M., & Parirokh, M. (2010). Mineral trioxide aggregate: a comprehensive literature review--part II: leakage and biocompatibility investigations. *Journal of Endodontics*, *36*(2), 190–202. https://doi.org/10.1016/j.joen.2009.09.010

160. Accorinte, M. L. R., Loguercio, A. D., Reis, A., Carneiro, E., Grande, R. H. M., Murata, S. S., & Holland, R. (2008). Response of human dental pulp capped with MTA and calcium hydroxide powder. *Operative Dentistry*, *33*(5), 488–495. https://doi.org/10.2341/07-143

161. Tomson, P. L., Grover, L. M., Lumley, P. J., Sloan, A. J., Smith, A. J., & Cooper, P. R. (2007). Dissolution of bio-active dentine matrix components by mineral trioxide aggregate. *Journal of Dentistry*, *35*(8), 636–642. https://doi.org/10.1016/j.jdent.2007.04.008

162. Bègue-Kirn, C., Smith, A. J., Ruch, J. V, Wozney, J. M., Purchio, A., Hartmann, D., & Lesot, H. (1992). Effects of dentin proteins, transforming growth factor beta 1 (TGF beta 1) and bone morphogenetic protein 2 (BMP2) on the differentiation of odontoblast in vitro. *The International Journal of Developmental Biology*, *36*(4), 491–503.

163. Shirvani, A., & Asgary, S. (2014). Mineral trioxide aggregate versus formocresol pulpotomy: a systematic review and meta-analysis of randomized clinical trials. *Clinical Oral Investigations*, *18*(4), 1023–1030. https://doi.org/10.1007/s00784-014-1189-2

164. Lin, P.-Y., Chen, H.-S., Wang, Y.-H., & Tu, Y.-K. (2014). Primary molar pulpotomy: a systematic review and network meta-analysis. *Journal of Dentistry*, *42*(9), 1060–1077. https://doi.org/10.1016/j.jdent.2014.02.001

165. Cintra, L. T. A., Benetti, F., de Azevedo Queiroz, Í. O., Ferreira, L. L., Massunari, L., Bueno, C. R. E., de Oliveira, S. H. P., & Gomes-Filho, J. E. (2017). Evaluation of the Cytotoxicity and Biocompatibility of New Resin Epoxy–based Endodontic Sealer Containing Calcium Hydroxide. *Journal of Endodontics*, *43*(12), 2088–2092. https://doi.org/10.1016/j.joen.2017.07.016

166. Sun, Q., Meng, M., Steed, J. N., Sidow, S. J., Bergeron, B. E., Niu, L., Ma, J., & Tay, F. R. (2021). Manoeuvrability and biocompatibility of endodontic tricalcium silicate-based putties. *Journal of Dentistry*, *104*, 103530. https://doi.org/10.1016/j.jdent.2020.103530

167. Rajasekharan, S., Martens, L. C., Vandenbulcke, J., Jacquet, W., Bottenberg, P., & Cauwels, R. G. E. C. (2017). Efficacy of three different pulpotomy agents in primary molars: a randomized control trial. *International Endodontic Journal*, *50*(3), 215–228. https://doi.org/10.1111/iej.12619

168. Çelik, B. N., Mutluay, M. S., Arıkan, V., & Sarı, Ş. (2019). The evaluation of MTA and Biodentine as a pulpotomy materials for carious exposures in primary teeth. *Clinical Oral Investigations*, *23*(2), 661–666. https://doi.org/10.1007/s00784-018-2472-4

169. Saberi, E. A., Mollashahi, N. F., Ejeian, F., Nematollahi, M., Shahraki, O., Pirhaji, A., & Nasr-Esfahani, M. H. (2022). Assessment of Cytotoxicity and Odontogenic/Osteogenic Differentiation Potential of Nano-Dentine Cement Against Stem Cells from Apical Papilla. *Cell Journal*, *24*(11), 637–646. https://doi.org/10.22074/CELLJ.2022.8126

170. Caron, G., Azérad, J., Faure, M.-O., Machtou, P., & Boucher, Y. (2014). Use of a new retrograde filling material (Biodentine) for endodontic surgery: two case reports. *International Journal of Oral Science*, *6*(4), 250–253. https://doi.org/10.1038/ijos.2014.25

171. Shancy Merlin, A. R., Ravindran, V., Jeevanandan, G., Eswaramoorthy, R., & Arthanari, A. (2024). Comparative Evaluation of Push-Out Bond Strength of Conventional Mineral Trioxide Aggregate, Biodentine, a Modified Mineral Trioxide Aggregate, and Two Novel Antibacterial-Enhanced Mineral Trioxide Aggregates. *Cureus*. https://doi.org/10.7759/cureus.56320

172. Patel, M., Patel, H., Kesharani, P., Jani, K., Shah, K., & Kapadia, U. (2023). Evaluation of Sealing Ability of MTA Flow, Biodentine and Pro-Root MTA to Seal the Furcal Perforation with and without

Internal Matrix- An In vitro Study. *Journal of Pharmacy and Bioallied Sciences*, *15*(Suppl 2), S1192–S1194. https://doi.org/10.4103/jpbs.jpbs_165_23

173. Bilvinaite, G., Drukteinis, S., Brukiene, V., & Rajasekharan, S. (2022). Immediate and Long-Term Radiopacity and Surface Morphology of Hydraulic Calcium Silicate-Based Materials. *Materials*, *15*(19), 6635. https://doi.org/10.3390/ma15196635

174. Cruz Hondares, T., Hao, X., Zhao, Y., Lin, Y., Napierala, D., Jackson, J. G., & Zhang, P. (2024). Antibacterial, biocompatible, and mineralization-inducing properties of calcium silicate-based cements. *International Journal of Paediatric Dentistry*. https://doi.org/10.1111/ipd.13185

175. Chakravorty, A., Ravindran, V., Jeevanandan, G., & Arthanari, A. (2023). The Cytotoxic Assessment of Antibacterial-Enhanced Mineral Trioxide Aggregate Compared to Commercially Available Bioceramic Cements by Using Methyl-Thiazoldiphenyl-Tetrazolium (MTT) Assay on Human Dental Pulp Stem Cells: An In Vitro Study. *Cureus*. https://doi.org/10.7759/cureus.49691

176. Silva, E. C. A., Pradelli, J. A., da Silva, G. F., Cerri, P. S., Tanomaru-Filho, M., & Guerreiro-Tanomaru, J. M. (2024). Biocompatibility and bioactive potential of NeoPUTTY calcium silicate-based cement: An in vivo study in rats. *International Endodontic Journal*. https://doi.org/10.1111/IEJ.14054

177. Menon, N., Varma, B., Janardhanan, S., Kumaran, P., Xavier, A., & Govinda, B. (2016). Clinical and radiographic comparison of indirect pulp treatment using light-cured calcium silicate and mineral trioxide aggregate in primary molars: A randomized clinical trial. *Contemporary Clinical Dentistry*, *7*(4), 475. https://doi.org/10.4103/0976-237X.194109

178. Falakaloğlu, S., Yeniçeri Özata, M., & Plotino, G. (2023). Micro-shear bond strength of different calcium silicate materials to bulk-fill composite. *PeerJ*, *11*, e15183. https://doi.org/10.7717/peerj.15183

179. Sanz, J. L., Soler-Doria, A., López-García, S., García-Bernal, D., Rodríguez-Lozano, F. J., Lozano, A., Llena, C., Forner, L., Guerrero-Gironés, J., & Melo, M. (2021). Comparative Biological Properties and Mineralization Potential of 3 Endodontic Materials for Vital Pulp Therapy: Theracal PT, Theracal LC, and Biodentine on Human Dental Pulp Stem Cells. *Journal of Endodontics*, *47*(12), 1896–1906. https://doi.org/10.1016/j.joen.2021.08.001

180. Panda, P., Govind, S., Sahoo, S. K., Pattanaik, S., Mallikarjuna, R. M., Nalawade, T., Saraf, S., Khaldi, N. Al, Jahdhami, S. Al, Shivagange, V., & Jena, A. (2023). Analysis of Pulp Tissue Viability and Cytotoxicity of Pulp Capping Agents. *Journal of Clinical Medicine*, *12*(2), 539. https://doi.org/10.3390/jcm12020539

181. Kim, M., Lee, S.-H., & Shin, D.-H. (2023). In Vitro Study of the Biological and Physical Properties of Dual-Cure Resin-Modified Calcium Silicate-Based Cement. *Dentistry Journal*, *11*(5), 120. https://doi.org/10.3390/dj11050120

182. Küden, C., Karakaş, S. N., & Batmaz, S. G. (2022). Comparative chemical properties, bioactivity, and cytotoxicity of resin-modified calcium silicate–based pulp capping materials on human dental pulp stem cells. *Clinical Oral Investigations*, *26*(11), 6839–6853. https://doi.org/10.1007/s00784-022-04713-5

183. Elbanna, A., Atta, D., & Sherief, D. (2022). *In vitro* bioactivity of newly introduced dual-cured resin-modified calcium silicate cement. *Dental Research Journal*, *19*(1), 1. https://doi.org/10.4103/1735-3327.336686

184. Anderson, J. M. (2001). Biological Responses to Materials. *Annual Review of Materials Research*, *31*(1), 81–110. https://doi.org/10.1146/annurev.matsci.31.1.81

185. Kolokouris, I., Economides, N., Beltes, P., & Vlemmas, I. (1998). In vivo comparison of the biocompatibility of two root canal sealers implanted into the subcutaneous connective tissue of rats. *Journal of Endodontics*, *24*(2), 82–85. https://doi.org/10.1016/S0099-2399(98)80082-4

186. Karanth, P., Manjunath, M., Roshni, & Kuriakose, E. (2013). Reaction of rat subcutaneous tissue to mineral trioxide aggregate and Portland cement: A secondary level biocompatibility test. *Journal of Indian Society of Pedodontics and Preventive Dentistry*, *31*(2), 74. https://doi.org/10.4103/0970-4388.115698

187. Garcia, L. da F. R., Marques, A. A. F., Roselino, L. de M. R., Pires-de-Souza, F. de C. P., & Consani, S. (2010). Biocompatibility Evaluation of Epiphany/Resilon Root Canal Filling System in Subcutaneous Tissue of Rats. *Journal of Endodontics*, *36*(1), 110–114. https://doi.org/10.1016/j.joen.2009.09.012

188. Bhat, K. S., & Walvekar, S. (1975). Response of subcutaneous connective tissue to materials and drugs: a simplified technique. *Journal of Endodontics*, *1*(6), 202–204. https://doi.org/10.1016/S0099-2399(75)80197-X

189. Torneck, C. D. (1966). Reaction of rat connective tissue to polyethylene tube implants. *Oral Surgery, Oral Medicine, Oral Pathology*, *21*(3), 379–387. https://doi.org/10.1016/0030-4220(66)90077-6

190. Torneck, C. D. (1967). Reaction of rat connective tissue to polyethylene tube implants. *Oral Surgery, Oral Medicine, Oral Pathology*, *24*(5), 674–683. https://doi.org/10.1016/0030-4220(67)90215-0

191. Langeland, K., Guttuso, J., Langeland, L. K., & Tobon, G. (1969). Methods in the study of biologic responses to endodontic materials. *Oral Surgery, Oral Medicine, Oral Pathology*, *27*(4), 522–542. https://doi.org/10.1016/0030-4220(69)90078-4

192. Gomes-Filho, J. E., Watanabe, S., Bernabé, P. F. E., & de Moraes Costa, M. T. (2009). A Mineral Trioxide Aggregate Sealer Stimulated Mineralization. *Journal of Endodontics*, *35*(2), 256–260. https://doi.org/10.1016/j.joen.2008.11.006

193. Silva, G. F., Guerreiro-Tanomaru, J. M., da Fonseca, T. S., Bernardi, M. I. B., Sasso-Cerri, E., Tanomaru-Filho, M., & Cerri, P. S. (2017). Zirconium oxide and niobium oxide used as radiopacifiers in a calcium silicate-based material stimulate fibroblast proliferation and collagen formation. *International Endodontic Journal*, *50*, e95–e108. https://doi.org/10.1111/iej.12789

194. da Fonseca, T. S., da Silva, G. F., Tanomaru-Filho, M., Sasso-Cerri, E., Guerreiro-Tanomaru, J. M., & Cerri, P. S. (2016). In vivo evaluation of the inflammatory response and IL-6 immunoexpression promoted by Biodentine and MTA Angelus. *International Endodontic Journal*, *49*(2), 145–153. https://doi.org/10.1111/iej.12435

195. Santos, R. L. dos, Pithon, M. M., Fernandes, A. B. N., Cabral, M. G., & Ruellas, A. C. de O. (2010). Biocompatibility of orthodontic adhesives in rat subcutaneous tissue. *Journal of Applied Oral Science*, *18*(5), 503–508. https://doi.org/10.1590/S1678-77572010000500013

196. Santos, J. M., Pereira, S., Sequeira, D. B., Messias, A. L., Martins, J. B., Cunha, H., Palma, P. J., & Santos, A. C. (2019). Biocompatibility of a bioceramic silicone-based sealer in subcutaneous tissue. *Journal of Oral Science*, *61*(1), 171–177. https://doi.org/10.2334/josnusd.18-0145

197. Masson-Meyers, D. S., Andrade, T. A. M., Caetano, G. F., Guimaraes, F. R., Leite, M. N., Leite, S. N., & Frade, M. A. C. (2020). Experimental models and methods for cutaneous wound healing assessment. *International Journal of Experimental Pathology*, *101*(1–2), 21–37. https://doi.org/10.1111/iep.12346

198. Andrade, A. S., Silva, G. F., Camilleri, J., Cerri, E. S., Guerreiro-Tanomaru, J. M., Cerri, P. S., & Tanomaru-Filho, M. (2018). Tissue Response and Immunoexpression of Interleukin 6 Promoted by Tricalcium Silicate–based Repair Materials after Subcutaneous Implantation in Rats. *Journal of Endodontics*, *44*(3), 458–463. https://doi.org/10.1016/j.joen.2017.12.006

199. Bilge, K., Ataş, O., Yildiz, Ş., Çalik, İ., Dündar, S., & Gezer Ataş, A. (2024). Histological evaluation of tissue reaction and new bone formation of different calcium silicate-based cements in rats. *Australian Dental Journal*, *69*(1), 18–28. https://doi.org/10.1111/adj.12980

200. Souza, T. A., Bezerra, M. M., Silva, P. G. B., Costa, J. J. N., Carneiro, R. F. L. A., Barcelos, J. O. F., Vasconcelos, B. C., & Chaves, H. V. (2021). Bone morphogenetic proteins in biomineralization of two endodontic restorative cements. *Journal of Biomedical Materials Research Part B: Applied Biomaterials*, *109*(3), 348–357. https://doi.org/10.1002/jbm.b.34704

201. Pinheiro, L. S., Iglesias, J. E., Boijink, D., Mestieri, L. B., Poli Kopper, P. M., Figueiredo, J. A. de P., & Grecca, F. S. (2018). Cell Viability and Tissue Reaction of NeoMTA Plus: An In Vitro and In Vivo Study. *Journal of Endodontics*, *44*(7), 1140–1145. https://doi.org/10.1016/j.joen.2018.03.007

202. Quiñonez-Ruvalcaba, F., Bermúdez-Jiménez, C., Aguilera-Galavíz, L. A., Villanueva-Sánchez, F. G., García-Cruz, S., & Gaitán-Fonseca, C. (2023). Histopathological Biocompatibility Evaluation of TheraCal PT, NeoMTA, and MTA Angelus in a Murine Model. *Journal of Functional Biomaterials*, *14*(4), 202. https://doi.org/10.3390/jfb14040202

203. Park, S. H., Ye, J. R., Asiri, N. M., Chae, Y. K., Choi, S. C., & Nam, O. H. (2024). Biocompatibility and Bioactivity of a Dual-Cured Resin-Based Calcium Silicate Cement: In Vitro and in vivo Evaluation. *Journal of Endodontics*, *50*(2), 235–242. https://doi.org/10.1016/j.joen.2023.11.009

204. Queiroz, M. B., Inada, R. N. H., Lopes, C. S., Guerreiro-Tanomaru, J. M., Sasso-Cerri, E., Tanomaru-Filho, M., & Cerri, P. S. (2022). Bioactive potential of <scp>Bio-C</scp> Pulpo is evidenced by presence of birefringent calcite and osteocalcin immunoexpression in the rat subcutaneous tissue. *Journal of Biomedical Materials Research Part B: Applied Biomaterials*, *110*(10), 2369–2380. https://doi.org/10.1002/jbm.b.35083

205. Kang, J. Y., Lee, B. N., Son, H. J., Koh, J. T., Kang, S. S., Son, H. H., Chang, H. S., Hwang, I. N., Hwang, Y. C., & Oh, W. M. (2013). Biocompatibility of mineral trioxide aggregate mixed with hydration accelerators. *Journal of endodontics*, *39*(4), 497–500. https://doi.org/10.1016/j.joen.2012.11.037

206. Camilleri, J., Kralj, P., Veber, M., & Sinagra, E. (2012). Characterization and analyses of acid-extractable and leached trace elements in dental cements. *International endodontic journal*, *45*(8), 737–743. https://doi.org/10.1111/j.1365-2591.2012.02027.x

207. Kaplan, C., Diril, N., Sahin, S., & Cehreli, M. C. (2004). Mutagenic potentials of dental cements as detected by the Salmonella/microsome test. *Biomaterials*, *25*(18), 4019–4027. https://doi.org/10.1016/j.biomaterials.2003.10.101

208. Hill E. E. (2007). Dental cements for definitive luting: a review and practical clinical considerations. *Dental clinics of North America*, *51*(3), 643–vi. https://doi.org/10.1016/j.cden.2007.04.002

209. Grech, L., Mallia, B., & Camilleri, J. (2013). Investigation of the physical properties of tricalcium silicate cement-based root-end filling materials. *Dental materials : official publication of the Academy of Dental Materials*, *29*(2), e20–e28. https://doi.org/10.1016/j.dental.2012.11.007

210. Han, L., & Okiji, T. (2013). Bioactivity evaluation of three calcium silicate-based endodontic materials. *International endodontic journal*, *46*(9), 808–814. https://doi.org/10.1111/iej.12062

211. Shahi, S., Rahimi, S., Yavari, H. R., Mokhtari, H., Roshangar, L., Abasi, M. M., Sattari, S., & Abdolrahimi, M. (2010). Effect of mineral trioxide aggregates and Portland cements on inflammatory cells. *Journal of endodontics*, *36*(5), 899–903. https://doi.org/10.1016/j.joen.2010.01.001

212. Benetti, F., Queiroz, Í. O. A., Cosme-Silva, L., Conti, L. C., Oliveira, S. H. P., & Cintra, L. T. A. (2019). Cytotoxicity, Biocompatibility and Biomineralization of a New Ready-for-Use Bioceramic Repair Material. *Brazilian dental journal*, *30*(4), 325–332. https://doi.org/10.1590/0103-6440201902457

213. Abou ElReash, A., Hamama, H., Abdo, W., Wu, Q., Zaen El-Din, A., & Xiaoli, X. (2019). Biocompatibility of new bioactive resin composite versus calcium silicate cements: an animal study. *BMC oral health*, *19*(1), 194. https://doi.org/10.1186/s12903-019-0887-1

te

EK

Etik Kurul Onayı

Evrak Tarih ve Sayısı: 17.06.2022-9694

T.C.
SAĞLIK BİLİMLERİ ÜNİVERSİTESİ
HAMİDİYE HAYVAN DENEYLERİ YEREL ETİK KURULU KARARI

Toplantı Tarihi : 16.06.2022
Toplantı Sayısı : 06
Karar Sayısı : 02

Sağlık Bilimleri Üniversitesi Hamidiye Diş Hekimliği Fakültesi Klinik Bilimler Bölümü Çocuk Diş Hekimliği Ana Bilim Dalı öğretim üyesi **Dr. Öğr. Üyesi Şükriye TÜRKOĞLU KAYACI**'nın "Değişik Kalsiyum Silikat Esaslı Materyallerin Rat Bağ Dokusu Üzerindeki Biyolojik Özelliklerinin ve İnterlökin-6 Salınımına Etkilerinin İncelenmesi" başlıklı bilimsel çalışma önerisi 15.06.2022 tarihli 06 sayılı toplantıda Etik Kurulumuz tarafından görüşülmüş olup, etik açıdan **"uygun"** olduğuna oy birliği ile karar verilmiştir.

Aslı Gibidir
Prof. Dr. Ülkan KILIÇ
HADYEK Başkanı

Evrakı Doğrulamak İçin : https://www.turkiye.gov.tr/sbu-ebys?eD=BSNBVVK8ZB&eS=9694

Bu belge,güvenli elektronik imza ile imzalanmıştır.