T.C.
SAĞLIK BİLİMLERİ ÜNİVERSİTESİ
HAMİDİYE SAĞLIK BİLİMLERİ ENSTİTÜSÜ

BULK FILL, KISA FİBER VEYA FİBERLE GÜÇLENDİRİLMİŞ KOMPOZİT REZİNLERİN REJENERATİF ENDODONTİK PROSEDÜR UYGULANMIŞ OLGUNLAŞMAMIŞ KÖKE SAHİP DİŞLERİN KIRILMA DİRENCİNE OLAN ETKİSİNİN İNCELENMESİ

İPEK KINIKOĞLU

TEZ DANIŞMANI
DR.ÖĞR.ÜYESİ ŞÜKRİYE TÜRKOĞLU KAYACI

ÇOCUK DİŞ HEKİMLİĞİ ANABİLİM DALI
ÇOCUK DİŞ HEKİMLİĞİ DOKTORA PROGRAMI

DOKTORA TEZİ
TEMMUZ/2023

TEZ KABUL ONAYI

Sağlık Bilimleri Üniversitesi, Hamidiye Sağlık Bilimleri Enstitüsü Çocuk Diş Hekimliği Ana Bilim Dalı Doktora Programında İpek Kınıkoğlu tarafından hazırlanan ‘’Bulk fill, kısa fiber veya fiberle güçlendirilmiş kompozit rezinlerin rejeneratif endodontik prosedür uygulanmış olgunlaşmamış köke sahip dişlerin kırılma direncine olan etkisinin incelenmesi’’ başlıklı tez çalışması aşağıdaki jüri tarafından OY BİRLİĞİ/OY ÇOKLUĞU ile YÜKSEK LİSANS/DOKTORA TEZİ olarak kabul edilmiştir.

İMZA

Danışman/Başkan: Dr.Öğr.Üyesi Şükriye Türkoğlu Kayacı
Sağlık Bilimleri Üniversitesi, Pedodonti Ana Bilim Dalı
Bu tezin Yüksek Lisans/Doktora Tezi olduğunu
onaylıyorum/onaylamıyorum ……..

Üye: Unvanı Adı SOYADI İMZA
Üniversite Adı, Ana Bilim Dalı Adı
Bu tezin Yüksek Lisans/Doktora Tezi olduğunu
onaylıyorum/onaylamıyorum ……..

Üye: Unvanı Adı SOYADI İMZA
Üniversite Adı, Ana Bilim Dalı Adı
Bu tezin Yüksek Lisans/Doktora Tezi olduğunu
onaylıyorum/onaylamıyorum ……..

Üye: Unvanı Adı SOYADI İMZA
Üniversite Adı, Ana Bilim Dalı Adı
Bu tezin Yüksek Lisans/Doktora Tezi olduğunu
onaylıyorum/onaylamıyorum ……..

Üye: Unvanı Adı SOYADI İMZA
Üniversite Adı, Ana Bilim Dalı Adı
Bu tezin Yüksek Lisans/Doktora Tezi olduğunu
onaylıyorum/onaylamıyorum ……..

Tez Savunma Sınavı Tarihi: ...../……/……

Jüri üyeleri tarafından YÜKSEK LİSANS/DOKTORA tezi olarak uygun görülmüş olan bu tez Sağlık Bilimleri Üniversitesi, Hamidiye Sağlık Bilimleri Enstitüsü Yönetim Kurulu kararı ile onaylanmıştır.

Hamidiye Sağlık Bilimleri Enstitüsü Müdürü

BEYAN

Sağlık Bilimleri Üniversitesi, Hamidiye Sağlık Bilimleri Enstitüsü Tez Yazım Kurallarına uygun olarak hazırladığım bu tez çalışmasında;

- Mevcut tez çalışmasının kendi çalışmam olduğunu,
- Tez içinde sunduğum verileri, bilgileri ve dokümanları akademik ve etik kurallar çerçevesinde elde ettiğimi,
- Tüm bilgi, belge, değerlendirme ve sonuçları bilimsel etik ve ahlak kurallarına uygun olarak sunduğumu,
- Tez çalışmasında yararlandığım eserlerin tümüne uygun atıfta bulunarak kaynak gösterdiğimi,
- Mevcut tezin çalışılması ve yazımı sırasında patent ve telif haklarını ihlal edici bir davranışımın olmadığını,
- Kullanılan verilerde herhangi bir değişiklik yapmadığımı, bildirir, aksi bir durumda aleyhime doğabilecek tüm hak kayıplarını kabullendiğimi beyan ederim.

(İmza)

İpek Kınıkoğlu

(Tez Savunma Tarihi)

İTHAF

"Sevgili babam Yıldırım Kutlu Altıntaş'a, annem Hümeyra Altıntaş'a, kardeşlerim Yunus Altıntaş, Serenay Altıntaş'a ve canım eşim Oğuzcan Kınıkoğlu'na ithaf ediyorum."

TEŞEKKÜR

Doktora eğitimim boyunca, destek ve emeklerini hiçbir zaman esirgemeyen, tez çalışmamda büyük bir özveri ve sabırla bana yol gösteren değerli danışman hocam sayın Dr. Öğr. Üyesi Şükriye Türkoğlu Kayacı'ya sonsuz teşekkür ederim.

Tez çalışmam boyunca bilgi ve tecrübelerinden faydalandığım yardımcı danışman hocam Prof. Dr. Hakan Arslan'a, tez izleme komitesinde yer alarak kıymetli bilgi ve tecrübelerini benimle paylaşan saygıdeğer hocalarım Prof. Dr. Günseli Güven Polat ve Dr. Öğr.Üyesi Betül Özsağır'a ve doktora eğitimim süresince her konuda desteğini hissettiğim değerli hocam Doç.Dr. Bahar Başak Kızıltan Eliçak'a şükranlarımı sunarım.

Doktora eğitimim boyunca aynı yolu yürüdüğüm, bu süreci keyifli hale getiren ve daima yanımda olan çok sevgili eşkıdemlerim Banu Çiçek Tez, Ayça Kurt, Hakan Karaoğlan ve Gözde Cumhur'a, tez çalışmanın laboratuvar ve deney aşamasında destek ve yardımlarını esirgemeyen canım arkadaşım Dr. Öğr. Üyesi Mustafa Özcan'a, herşeyden önce bir abi olarak desteğini her zaman hissettiren hocam Dr. Öğr. Üyesi Cafer Ataş'a, tecrübesi ile bana her daim yol gösteren kuzenim Derya Altıntaş'a, bu süreçte motivasyonuma katkı sağlayan sevgili arkadaşım Zeynep Solmazgül'e sonsuz teşekkür ederim.

Bu günlere gelmem için hiçbir fedakarlıktan kaçınmayan ve her zaman yanımda olan canım aileme ve eşime minnettarım.

İÇİNDEKİLER

İTHAF iv
TEŞEKKÜR v
İÇİNDEKİLER vi
TABLOLAR LİSTESİ viii
ŞEKİLLER LİSTESİ ix
SİMGELER VE KISALTMALAR xi
ÖZET xii
ABSTRACT xiv
1. GİRİŞ VE AMAÇ 1
2. GENEL BİLGİLER 4
2.1. KÖK GELİŞİMİ 4
2.2. İMMATÜR DİŞLERDE ENDODONTİK TEDAVİ İHTİYACINA SEBEP OLAN DURUMLAR 5
2.2.1. Diş Çürüğü 5
2.2.2. Dental Travmatik Yaralanmalar 6
2.3. İMMATÜR NEKROTİK DAİMİ DİŞLERDE UYGULANAN GÜNCEL TEDAVİ YÖNTEMLERİ 7
2.3.1. Apeksifikasyon 7
2.3.2. Rejeneratif Endodontik Tedavi 10
2.4. İMMATÜR DAİMİ DİŞLERİN TEDAVİSİNDE BAŞARIYI ETKİLEYEN FAKTÖRLER 18
2.5. KOMPOZİT REZİNLER 20
2.5.1. Kompozit Rezinlerin Yapısı 21
2.5.2. Kompozit Rezinlerin Güncel Sınıflandırılması 22
2.5.2.1 Doldurucu partikül büyüklük ve yüzdelerine göre sınıflandırılma: 22
2.5.2.2 Polimerizasyon yöntemlerine göre sınıflandırılma 23
2.5.2.3. Viskozitelerine göre sınıflandırılma. 24
2.6. KOMPOZİT REZİNLERLE İLGİLİ GÜNCEL GELİŞMELER 25
2.6.1. Siloran ve Ormoserler 25
2.6.2. Giomerler 25
2.6.3. İyon Salabilen Remineralize Edici Kompozit Rezinler 26
2.6.4. Kendi Bağlanabilen (Self-Adeziv) Kompozit Rezinler 26
2.6.5. Kendini Onarabilen (Self-Healing) Kompozit Rezinler 27
2.6.6. Bulk-Fill Kompozit Rezinler 27
2.6.7. Fiberle Güçlendirilmiş Kompozit Rezinler 28

2.6.7.1. Fiberle güçlendirilmiş kompozit rezinlerin sınıflandırılması 29
2.6.7.2. Diş hekimliğinde kullanılan fiber tipleri ve özellikleri 31
2.6.7.3. Fiberle güçlendirilmiş kompozit rezinlerin avantaj ve dezavantajları 33
3. GEREÇ VE YÖNTEM 35
3.1. ETİK KURUL ONAYI VE ÖRNEKLEM SAYISININ HESAPLANMASI 35
3.2. DİŞ SEÇİMİ VE STANDARDİZASYONU 35
3.2. İMMATÜR DİŞ SİMÜLASYONU 38
3.2. REJENERATİF ENDODONTİK PROSEDÜRÜN UYGULANMASI 41
3.3. KORONAL RESTORASYON 45
3.4. PERİODONTAL LİGAMENTİN SİMÜLASYONU 52
3.5. KIRILMA DAYANIM TESTİ 54
3.6. İSTATİSTİKSEL ANALİZ 56
4. BULGULAR 57
4.1. KIRILMA DAYANIM TESTİ 57
5. TARTIŞMA 61
6. SONUÇLAR VE ÖNERİLER 74
KAYNAKLAR 76
EK 89

TABLOLAR LİSTESİ

Tablo 2.1: İnorganik doldurucu partikül büyüklüğü ve yüzdesine göre kompozit rezinlerin sınıflandırılması 23

Tablo 2.2: İçerdiği fiber tipi, yapısı ve monomer infiltrasyon şekline göre piyasada bulunan bazı fiberler 31

Tablo 4.1: Kırılma dayanımı değerlendirilmesi 58

Tablo 4.2: Post Hoc Tukey HSD Test sonuçları 59

ŞEKİLLER LİSTESİ

Şekil 3.1: Dişlerin üzerinde bulunan diş taşları ve periodontal doku artıklarının kretuvar yardımıyla temizlenmesi 37

Şekil 3.2: Kök boyunun dijital kumpas yardımı ile ölçülerek kontrol edilmesi 37

Şekil 3.3: Kök boylarının eşitlenmesi için kullanılan elmas separe 38

Şekil 3.4: Kök boyları eşitlenerek standardizasyonu sağlanan örneklerden bazıları 38

Şekil 3.5: Pulpa artıklarının tirnerf kullanılarak çıkarılması 39

Şekil 3.6: Kullanılan K tipi kanal eğeleri 40

Şekil 3.7: Kullanılan Pieso Reamerlar (1-6 numara) 40

Şekil 3.8: Çalışmamızda kullanılan EDTA solüsyonu 41

Şekil 3.9: Kök kanalının paper-point ile kurulanması 42

Şekil 3.10: Metronidazol 500 mg (Flagyl; Sanofi, İstanbul, Türkiye) ve Siprofloksasin 500 mg film tablet (Cipro; Biofarma, İstanbul, Türkiye) 42

Şekil 3.11: Steril spançtan geçirilerek homojen hale getirilen antibiyotik toz karışımının gliserin ile karıştırılması 43

Şekil 3.12: Antibiyotikli patın lentülo ile kök kanalına yerleştirilmesi 43

Şekil 3.13: Örneklerin geçici olarak restorasyonunun sağlanması amacı ile kullanılan cam iyonomer siman (Ketac Molar Easy Mix 3M ESPE, Almanya) 44

Şekil 3.14: Çalışmamızda kullanılan MTA (Pro Root MTA Dentsply Maillefer, Ballaigues, İsviçre) 45

Şekil 3.15: MTA'nın uygulandığı dişlerden alınan kontrol radyografisi örnekleri 45

Şekil 3.16: Clearfil™ SE Bond (Kuraray, Okayama, Japonya) 46

Şekil 3.17: Yüksek viskoziteli Bulk-fill kompozit rezin (3M™ ESPE) 47

Şekil 3.18: Konvansiyonel kompozit rezin (3M™ ESPE Filtek Z250) 48

Şekil 3.19: Fiberle güçlendirilmiş kompozit rezin EverX posterior (GC, Tokyo, Japonya) 48

Şekil 3.20: Akışkan kompozit rezin (3M™ Filtek™ Supreme Flowable Restorative Refill) 49

Şekil 3.21: Polietilen fiber Ribbond (Ribbond Inc., Seattle, WA, ABD) 49

Şekil 3.22: Polietilen fiberin örgü yapısının yakından görünümü..... 50

Şekil 3.23: Ribbond parçasının kesilmeden önce boyutlarının ölçülerek ayarlanması..... 50

Şekil 3.24: Ribbond parçasının bond ile ıslatılması 51

Şekil 3.25: Bond ile ıslatılan fiberin kaviteye yerleştirilmesi 51

Şekil 3.26: Kullanılan ışık cihazı (3M™ ESPE Elipar S10)..... 52

Şekil 3.27: Kontrol ve test gruplarının şematik çizimi..... 52

Şekil 3.28: Silikon ölçü malzemesi (3M Espe İmpregum Garant L Duosoft) 53

Şekil 3.29: Akrilik reçineye dik olarak gömülen diş örnekleri 53

Şekil 3.30: Akrilik reçineye dik olarak gömülen diş örneğinin yakından görünümü 53

Şekil 3.31: Universal test cihazı (AGS-X, shimadzu, Japonya)..... 54

Şekil 3.32: Universal test cihazına örneklerin açılı yerleştirilmesini sağlayan düzenek (AGS-X, shimadzu, Japonya)..... 55

Şekil 3.33: Kırılma testinin uygulanması 55

Şekil 3.34: Tüm deney gruplarının ortalama kırılma dayanımı değerleri 57

Şekil 3.35: Kırık lokasyonlarının gruplara göre dağılımını gösteren şematik çizim..... 60

SİMGELER VE KISALTMALAR

AAE : Amerikan Endodontistler Birliği

AFM : Otolog Fibrin Matriksi

B-P : Bukko Palatinal

DCPD : Disiklopentadien

D : Etki Boyutu

EDTA : Etilen Diamin Tetra Asetik Asit

EGDMA : Etilen Glikol Dimetakrilat

KH : Kalsiyum Hidroksit

LED : Light Emiting Diode

M-D : Mesio Distal

MMA : Metil Metakrilat

MTA : Mineral Trioksit Agregat

NaOCL : Sodyum Hipoklorit

PRF : Trombositten Zengin Fibrin

PRP : Trombositten Zengin Plazma

REP : Rejeneratif Endodontik Prosedür

TAP : Üçlü Antibiyotik Patı

TEGDMA : Trietilen Glikol Dimetakrilat

UF : Üreformaldehit

UDMA : Üretan Dimetakrilat

BULK FILL, KISA FİBER VEYA FİBERLE GÜÇLENDİRİLMİŞ KOMPOZİT REZİNLERİN REJENERATİF ENDODONTİK PROSEDÜR UYGULANMIŞ OLGUNLAŞMAMIŞ KÖKE SAHİP DİŞLERİN KIRILMA DİRENCİNE OLAN ETKİSİNİN İNCELENMESİ

ÖZET

Amaç: Rejeneratif endodontik prosedür uygulanmış, simüle edilmiş immatür maksiller santral dişlerde Bulk-fill, kısa fiber veya fiberle güçlendirilmiş kompozit rezinlerin koronal restorasyon materyali olarak uygulanmasının kırılma dirençlerine olan etkisinin değerlendirilmesi amaçlanmıştır.

Gereç ve Yöntem: Toplam 120 daimi maksiller santral diş seçildi ve kök boyları standardize edildi. Negatif kontrol grubu (n=20) dışındaki dişlerin kök kanalları immatür bir dişin simülasyonunu sağlamak amacı ile enstürmante edildi ve rejeneratif endodontik prosedür uygulandı. İmmatür diş simülasyonu sağlanmış 20 adet diş pozitif kontrol grubu olarak ayrıldı (n=20) ve geri kalan 80 diş, seçilen koronal restorasyon materyaline göre rastgele 4 gruba ayrıldı: Bulk fill, kısa fiberle güçlendirilmiş kompozit rezin (EverX posterior), polietilen fiber (Ribbond), ve akışkan kompozit rezin. Koronal restorasyonu takiben her örnek universal test cihazı (AGS-X, Shimadzu, Japonya) kullanılarak kırılma testine tabi tutuldu. Kırılma yükleri kaydedildi ve verilerin istatiksel analizi için varyans analiz ve Tukey (HSD) testi kullanıldı.

Bulgular: Gruplar arasında anlamlı bir fark bulunmuştur ($P < 0.05$), negatif kontrol grubu en yüksek kırılma dayanımını göstermiştir. Kısa fiberle güçlendirilmiş kompozit rezin grubunun, Bulk fill, polietilen fiber, akışkan kompozit rezin ve pozitif kontrol gruplarından önemli ölçüde daha yüksek değerlere sahip olduğu tespit edilmiştir.

Sonuç: Kısa fiberle güçlendirilmiş kompozit rezin, kullanılan diğer koronal restorasyon materyalleri ile karşılaştırıldığında anlamlı olarak yüksek bir kırılma direncine sahip olduğu bulunmuştur. Rejeneratif endodontik tedavi uygulanmış olgunlaşmamış kalıcı dişlerin restorasyonunda kısa fiberlerin kullanımı kırılma direncini arttırmıştır.

Anahtar Kelimeler: Kırılma Dayanım Testi, Kısa Fiberle Güçlendirilmiş Kompozit Rezin, Rejeneratif Endodontik Prosedür

INVESTIGATION OF THE EFFECT OF BULK-FILL, SHORT FIBER REINFORCED OR FIBER-REINFORCED COMPOSITE RESINS ON THE FRACTURE RESISTANCE OF IMMATURE TEETH TREATED WITH REGENERATIVE ENDODONTIC PROCEDURES

ABSTRACT

Aim: The aim of this study is to investigate the effect of bulk-fill , short fiber or fiber reinforced composite resins on the fracture resistance of immature teeth treated with regenerative endodontic procedure.

Materials and Methods: A total of 120 permanent maxillary central incisors were selected, and root lengths were standardized. Except for the negative control group (n=20), the root canals were instrumented to simulate immature teeth with incomplete root development, and the regenerative endodontic procedure was performed. Twenty instrumented teeth acted as positive controls (n=20), and the remaining 80 teeth were randomly divided into 4 groups according to the chosen coronal restoration material: bulk fill, short fiber reinforced composite (SFRC), polyethylene fiber (Ribbond), and flowable composite resin. Each specimen was then subjected to fracture testing using a universal testing machine (AGS-X, Shimadzu, Japan). The load to fracture was recorded. Data were subjected to statistical analysis using analysis of variance and the Tukey Honestly Significant Difference test.

Results: A significant difference was detected between the groups ($P < 0.05$), with the negative control group showing the highest mean fracture strength. The SFRC group had significantly higher values than the bulk fill, polyethylene fiber, flowable composite resin, and positive control groups.

Conclusion: SFRC was found to have significantly higher fracture strength compared to other coronal restoration materials. The use of short fibers in the restoration of immature permanent teeth treated with regenerative endodontic treatment has increased the fracture resistance.

Key Words: Fracture Resistance, Regenerative Endodontic Prosedure, Short Fiber Reinforced Composite

1. GİRİŞ VE AMAÇ

İmmatür daimi dişlerin tedavileri, araştırmacılar tarafından önemle çalışılan bir konudur. Kırılgan ve ince kalan kök dentin duvarlarının kalınlaşması ve kök boyunun uzayarak kökün matürasyonunun tamamlanabilmesi oldukça güçtür (1,2). Kök gelişimi henüz tamamlanmamış, ince kök dentin duvarlarına sahip kırılgan yapıdaki immatür dişlerin endodontik tedavilerinde konvansiyonel kök kanal tedavisi yöntemlerinin uygulanması mümkün olmamaktadır (3,4).

Rejeneratif endodontik tedaviler kırılgan ve ince kök dentin duvarlarının kalınlaşması ve kök boyunun uzaması prensibi ile çalışarak kökün matürasyonunun tamamlanabilmesini sağlamaktadır (5). Bu kapsamda pulpa dokusunun rejenerasyonu ile ilgili çalışmalar, doğal dişlerin uzun süreli kullanımı doğrultusunda ümit verici sonuçlar ortaya koymaktadır (6). Bunların yanı sıra; rejeneratif tedavilerde kök kalınlığı artışı apikal ve orta üçlü ile sınırlı olup, koronal üçlünün fraktürlere yatkın olduğu bilinmektedir (7–9).

Rejeneratif endodontik tedavi protokolü ile tedavi edilen dişlerle ilgili yayınlanan son vaka raporlarına göre trikalsiyum silikat bazlı materyalin uygulanması sonrası kompozit rezin restorasyon uygulanan açık apeksli dişlerde başarısızlığın ana nedeninin servikal kırıklar olduğu gösterilmiştir (7,10,11).

Rejeneratif endodontik tedavi protokolü her ne kadar klinik olarak gelişmiş bir prosedür olsa da servikal bölgedeki kök kanal duvarları kırılgan kalmaktadır bu sebeple tedavinin uzun dönem başarısı için servikal bölgenin güçlendirilmesine ihtiyaç duyulmaktadır (9).

Kompozit rezinler uzun yıllardır restoratif diş hekimliğinde yaygın olarak kullanılmaktadır. Kompozit rezin restorasyon materyallerinin kaviteye yerleştirilmesi için tabakalama tekniği kullanılmıştır. Kompozit rezinlerin, kaviteye uygulanırken tabakalar halinde uygulanması hem zaman kaybına hem de tabakalar arasında kontaminasyon ve hava kabarcıklarının oluşmasına neden olabilmektedir(12). Kompozit rezinlerin geliştirilmesi sürecinde, kavitelere daha büyük miktarda ve kalınlıkta uygulanabilen, daha az polimerizasyon süresine ihtiyaç duyulan Bulk Fill kompozitler geliştirilmiştir (13).

Diş hekimliğinde fiberlerin kullanımı, restorasyonu güçlendirebildikleri için direkt restorasyonların olası uygulama alanlarını genişletmiştir. Son yıllarda, fiberle güçlendirilmiş yeni materyallerin kullanılması ile birçok farklı restorasyon tekniği ortaya çıkmıştır (14).

Fiberle güçlendirilmiş kompozit materyaller üzerine yapılan in vitro çalışmalarda; fiberlerin polimer matriks ile bağlanımının iyi olduğu ve yüksek kırılma direnci göstermeleri nedeniyle birlikte kullanıldıkları materyalin fiziksel ve mekanik özelliklerini artırdığı belirtilmiştir (15). Fiberle güçlendirilen kompozit rezinler, polimer matriks ile fiber yapının bir bütün oluşturması sonucu meydana gelmektedir. Matriks yapı içerisinde oluşan stresler, fiberlere iletilmekte ve böylece restorasyonda veya dişte meydana gelebilecek kırık gelişiminin önüne geçilebilmektedir (16).

Kısa fiberle güçlendirilmiş kompozit (KFGK) materyaller (Ever X Posterior, GC Corp.), stres emici bir tabaka görevi görebildikleri için geniş preparasyonlarda dentin replasmanı için iyi bir seçenek olarak değerlendirilmektedir (17). Elastiklik özellikleri dentine benzer olan örgü fiberlerin ise hem dentin hem de kor yapısına bağlanarak, kök boyunca dengeli kuvvet dağılımı sağladığı iddia edilmektedir. Örgü şerit polietilen fiberlerin (Ribbond Inc., Seattle, WA, ABD) bir bağlayıcı ajan ve kompozit restorasyon altında akışkan bir kompozit ile birlikte kullanılmasının düşük elastik modülü nedeniyle stresi absorbe edici görev üstlenebileceği düşünülmüştür (18). Çok yönlü çaprazlama kilitli ilmek tarzında leno örgüden oluşan polietilen fiber materyali Ribbond (Ribbond Inc.), kompozit rezinlere her yönden destek sağlamaktadır (16).

Literatürde, farklı restoratif materyallerle restore edilmiş endodontik tedavili dişlerin kırılma dirençlerini değerlendiren çalışmalar mevcuttur. Ayrıca; koronal restorasyondan bağımsız olarak simüle edilmiş immatür dişlerde rejeneratif endodontik prosedürde servikal bariyer olarak farklı kalınlıklarda ve çeşitlerde biyoaktif endodontik materyallerin kırılma direncine olan etkisinin incelendiği çalışmalar bulunmaktadır (14,19). Bununla birlikte, servikal bölgenin güçlendirilmesini amaçlayan farklı koronal restorasyonların rejeneratif endodontik tedavi uygulanmış, simule edilmiş immatür keser dişlerde kırılma direncine etkisini değerlendiren bir çalışma rapor edilmemiştir. Bu doğrultuda, bu çalışma, simüle edilmiş rejeneratif endodontik tedavi uygulanmış maksiller keser dişlerde

biyoseramik materyal üzerine Bulk-fill, kısa fiber veya fiberle güçlendirilmiş kompozit rezinlerin uygulanmasını takiben kırılma dirençlerini değerlendirmeyi amaçlamıştır.

2. GENEL BİLGİLER

2.1. KÖK GELİŞİMİ

Kök oluşum sürecinin anlaşılması, immatür dişlerde pulpa dokusunun hasar görmesi sonucu meydana gelen endodontik tedavi ihtiyacının belirlenmesinde ve tedavi sürecinin yönetilmesinde oldukça önemli bir husustur (20).

Embriyolojik dönemde, diş gelişimi farklı evreleri içeren karmaşık ve fizyolojik bir süreçtir (21).

Diş gelişimi sırasında, kron oluşumunun tamamlanmasının ardından, apikal mezenkim hücreleri periodonsiyumu oluşturmak için çoğalmaya devam ederken, iç ve dış mine epiteli hücreleri kök oluşumunun başladığı ve anatomik kronun sonlandığı nokta olan servikal boğum olarak bilinen bölgede birleşirler. Servikal boğumda birleşen iç ve dış mine epiteli hücreleri "Hertwig epitelyal kök kını" olarak adlandırılan çift katlı epitel yapıyı oluşturmak için hızla apikal yönde çoğalmaya başlarlar. Oluşan Hertwig epitelyal kök kını; komşu mezenşim hücreleri uyararak, mezenşim hücrelerinin preodontoblastlara ve odontoblastlara farklılaşmasını sağlar. Bu farklılaşma sonucunda bölgede kök dentini oluşmaya başlar (22).

Kök dentin gelişiminin apikale ulaşmasının hemen ardından, apikal yönde ve dentin tabakasının iç yüzeyinde oluşan Hertwig epitel kök kını fonksiyonunu tamamlar ve parçalanmaya başlar. Bütünlüğünü kaybeden Hertwig epitel kök kını artıklarına ‘’malassez epitel artıkları’’ adı verilir. Malassez epitel artıkları, diş gelişimi tamamlansa dahi periodontal aralıkta kalabilir. Kök kınının devamlılığının bozulması sonucunda kök dentini bağ dokusu ile etkileşime geçer. Bu etkileşim sonucunda bağ dokusundan farklılaşan sementoblastlar sement dokusunu oluşturmaya başlarlar (23–25).

Kök boyunun uzamasının bir sonucu olarak; kron, karşıt dişlerle okluzal temas kurabilmek için ağız boşluğuna doğru ilerlemeye başlar böylelikle kök oluşumu için gerekli olan mesafe de sağlanmış olur (21).

Kök gelişiminin tamamlanarak, kök ucunun kapanması dişin oral kaviteye sürmesinden sonra yaklaşık 3 yıl içerisinde gerçekleşir (1). Kök ucunun açık olduğu ve dişin oral kaviteye henüz sürmüş olduğu erken dönemde, apikal bölge periapikal dokularla geniş bir alan içerisinde temas halindedir. Bu dönemde kök kanal sisteminde

meydana gelebilecek bir hasar kök gelişiminin durmasına sebep olabilir. Bu durum geniş bir kök kanal sisteminin bulunmasının yanı sıra kırılgan yapıda ince kök dentin duvarlarının varlığına ve kök apeksinin açık kalmasına neden olmaktadır. (26,27).

Apikal foramen; hertwig epitelyal kök kınının devamı olan epitelyal diyaframa komşu geniş bir açıklıktır. Kök oluşumu esnasında kök kınının bütünlüğünü kaybederek parçalanması sonrasında kök yüzeyi sement dokusu ile döşenir ve sement dokusu matür dişlerdeki apikal foramenin boyut ve şeklini belirleyecek olan yapıdır. Sement dokusu sadece apikal foramen kalıncaya kadar dental papillayı çevreler. Bu foramen pulpal damar ve sinirler için ana giriş noktası haline gelir (28).

2.2. İMMATÜR DİŞLERDE ENDODONTİK TEDAVİ İHTİYACINA SEBEP OLAN DURUMLAR

Çocukluk döneminde immatür dişlerde çeşitli nedenlerle endodontik tedavi gereksinimi ortaya çıkabilir. Bu nedenler içerisinde en sık karşılaşılanları diş çürüğü ve travmatik yaralanmalarıdır bu etkenler dışında bazı gelişimsel anomalilerin de pulpa nekrozuna sebep olabileceği gösterilmiştir (2,29,30).

2.2.1. Diş Çürüğü

Diş çürüğü; diyet ile alınan karbonhidratların bakteriyel fermentasyonu sonucu oluşan asidik yan ürünlerin diş sert dokularında meydana getirdiği lokalize yıkımla meydana gelen bir hastalıktır (31).

Multifaktöriyel enfeksiyöz bir hastalık olan diş çürüğü; diyet alışkanlıkları, bakterilerin kolonizasyonu ve üremesi, konak faktörleri gibi etkenler ile bu çoklu faktörlerin belirli bir süre bir arada bulunması sonucu oluşmaktadır (32).

Daimi dişler erüpte olduklarında kök gelişimlerinin %60-80'ini tamamlayabilmişlerdir ve bu dönemde çocuklarda yetersiz ağız hijyenine bağlı olarak görülen çürükler, kök gelişiminin durmasına sebep olabilir. Sürme sonrası matürasyonu tamamlanmamış, pulpa odası oldukça geniş olan bu dişlerde pulpada enfeksiyon ve nekroz gözlemlenir (20).

Sağlıklı mine ve dentin, pulpa dokusunu korumakla görevlidir, ancak tedavi edilmeyen mine çürükleri, dentin dokusuna ilerleyerek derin lezyonlara dönüşebilir ve inflamatuar pulpa reaksiyonlarına neden olabilir. Pulpa dokusunun yanıtı, irritasyonun

süresi ve şiddetine göre değişkenlik göstermektedir. Özellikle hızlı ilerleyen derin dentin çürüklerinde hatta mine çürüklerinde bile, pulpa dokusunda reaktif cevaplara rastlanmıştır. Bakteriyel toksinlerin dentin tübülleri boyunca ilerlemesi pulpa dokusunda irritasyona neden olur bunun bir sonucu olarak makrofajlar, lenfositler ve plazma hücrelerinin (kronik inflamatuar hücreler) pulpa dokusuna sızması ile enflamasyon başlar (33–35). Devam eden irritasyon sonucunda bakteriler pulpa dokusuna ulaşarak enflamasyonun pulpa boyunca yayılmasına ve ileri safhalarda pulpa dokusunun nekrozu ile sonuçlanan periapikal enfeksiyonlara yol açabilirler (34).

2.2.2. Dental Travmatik Yaralanmalar

Travmatik yaralanmalar genç daimi dişlerde sıklıkla görülebilmektedir ve bu yaralanmalardan çocukların %30'unun etkilendiği belirtilmiştir. Genç daimi dişlerde gözlenen bu travma vakalarının çoğunluğunu ise kök gelişimini tamamlamamış immatür dişler oluştururken, genellikle pulpal inflamasyon veya pulpa nekrozu tabloları da görülmektedir (36,37).

Travma sonucu dişler üzerinde çeşitli yönlerde ve büyüklüklerde hasar oluşabilir ve diş yapısının morfolojik bütünlüğünde bozulmalar gözlemlenebilir. Bu travmatik yaralanmalar sonucunda mine çatlağı gibi minimal bir hasar söz konusu olabilirken bazı travmalar sonucunda diş dokusunun restorasyonunun mümkün olamayacağı kadar fazla doku kayıpları meydana gelebilir. Bununla birlikte, şiddetli travma sonucunda pulpa dokusu oral kaviteye açılabilir ve mikroorganizmalar pulpaya ulaşarak enfeksiyona sebep olabilir. Şiddetli bir travmatik yaralanma sonucunda ise apekste bulunan damar sinir paketinin direkt hasar görmesi nekroza sebep olabilir (37,38).

Genellikle hertwig epitelyal kök kını travma karşısında duyarlıdır, ancak özellikle immatür dişlerde apikal bölgedeki yüksek vaskülarite ve hücresellik derecesi sayesinde, pulpal inflamasyon ve nekroz varlığında bile kök oluşumunun devamlılığının sağlanabildiği gösterilmiştir (39,40).

En sık pulpa nekrozuna sebep olan dental travma şeklinin intrüzyon ve avulsiyon yaralanmaları ile kombine yaralanmalar olduğu rapor edilmiştir (41). Diş çürüğü ve travmatik yaralanmalar dışında pulpa nekrozuna sebep olan gelişimsel anomalilerin ise dens evaginatus ve dens invaginatus olduğu bildirilmiştir (2).

2.3. İMMATÜR NEKROTİK DAİMİ DİŞLERDE UYGULANAN GÜNCEL TEDAVİ YÖNTEMLERİ

Kök gelişiminin devam etmesi ve dişin erüpsiyonundan sonra yaklaşık 3 yıla kadar devam edebilen apikal kapanmanın sağlanması için sağlıklı bir pulpa dokusunun varlığı esastır. Pulpa, çürük veya travma sebebi ile inflamatuar değişikliğe uğradığında ve nekrotik hale geldiğinde dentin oluşumu ve kök gelişimi durmaktadır (30).

İmmatür nekrotik daimi dişlerde tüm tedavi planlamasının amacı; kök gelişiminin devamlılığını sağlamak ve dentinin apozisyonu için gereken optimum şartları oluşturmaktır (29). Matürasyonunu tamamlamış bu dişlerde en uygun tedavi hem dentin duvarlarının kalınlaşmasını sağlamalı hem de kök uzunluğunun artmasını teşvik etmelidir. Böylelikle ideal kök kron oranı elde edilmiş olacaktır (42).

Kök gelişimi tamamlanmamış daimi dişlerin, erken dönemde çürük, travma yada gelişimsel bir anomali sebebi ile pulpasının nekrotik hale geldiği durumlarda, kök kanal tedavisi klinisyenler açısından oldukça zorlu bir hale gelmektedir (43).

İmmatür daimi dişlere, konvansiyonel kök kanal tedavi yöntemlerinin uygulanması komplike bir durumdur. Bu dişlerin ince kök duvarlarına ve kısa köklere sahip olması mekanik instrumentasyon tekniklerinin uygulanmasını, apikal açıklığın bulunması ise kök kanal dolum tekniklerinin uygulanmasını zorlaştırmaktadır (29,43).

Matürasyonu devam eden genç daimi dişlerin tedavileri ve tedaviler esnasında kullanılacak optimal materyaller araştırmacılar tarafından üzerinde önemle durulan bir konudur ve araştırılmasına hala devam edilmektedir (5,44). Nekrotik immatür daimi dişler için güncel tedavi seçenekleri; tek yada çok seans gerektiren apeksifikasyon yöntemleri (uzun dönem kalsiyum hidroksitle uygulanan Frank yöntemi ve tek seans apeksifikasyon ile apikal tıkaç oluşturma) ve rejeneratif endodontik tedavi prosedürüdür (30,45).

2.3.1. Apeksifikasyon

Apeksifikasyon; kök gelişimi tamamlanmamış dişlerde pulpa nekrozundan sonra, apekste mineralize bir bariyer oluşturulmasına izin veren cerrahi olmayan bir tekniktir (27,46).

Çok aşamalı geleneksel apeksifikasyon yönteminde, apekste kalsifik bir bariyerin oluşması için öncelikle uygun ortamın hazırlanması esastır. Mekanik temizlik ile debris ve mikroorganizmaların uzaklaştırılması ve kanal içerisine geçici, rezorbe olabilen bir medikamanın uygulanmasını içerir. Bu amaçla birçok materyal denenmiş olmasına rağmen en sık kullanılan ve en başarılı bulunan medikaman kalsiyum hidroksit (KH) olmuştur (47).

KH suda çözünürlüğünün az olması ve difüzyonunun sınırlı olması sebebi ile biyouyumlu olarak kabul edilmektedir. Sahip olduğu hidroksil iyonu sayesinde pH'ı yüksektir ve antimikrobiyal etki sağlamaktadır (48).

Frank tarafından sunulan KH apeksifikasyonu, immatür daimi dişlerin tedavisinde en çok tercih edilen uygulama olmuştur ve yapılan çalışmalarda tedavinin başarısı %74-100 arasında değişik oranlarda olduğu bildirilmiştir (38).

Düzenli aralıklar ile uygulanan KH pansumanının periapikal dokularda dezenfeksiyon sağlanmasının yanı sıra KH'nin diferansiye olmamış mezenşimal hücrelerin sementoblastlara dönüşmesini sağlayarak sementogenezisi hızlandırdığı bildirilmiştir. Ayrıca yüksek pH alkalen fosfataz ve pirofosfataz enzimlerini aktifler ve osteoklastik aktiviteyi inhebe eder. KH'nin sert doku oluşumunu bu mekanizma ile sağladığı düşünülmektedir (48).

Geleneksel apeksifikasyon tedavisinin başarı oranı her ne kadar yüksek olsa da bu tekniğin birçok dezavantajı da mevcuttur. Tedavinin uzun sürmesi, birden çok seans gerektirmesi, seans aralarında koronal mikrosızıntı riski ve hastanın tedaviye yaklaşımına bağlı olarak tedavinin yarım kalabilme ihtimali bu tekniğin dezavantajlardandır. Ayrıca bu teknikte ara seans medikamanı olarak kullanılan KH'nin güçlü antimikrobiyal etkinliğine rağmen kök kanalına taşınmasının ve tüm kök kanalına difüze olmasının zor olduğu belirtilmiştir. KH'nin kanaldan uzaklaştırılması aşamasında ise kök kanalının %25-45'inde pat artığı kaldığı bildirilmiştir (49). Tedavinin prognozunu olumsuz yönde etkileyebilecek en önemli etkenlerden bir diğeri ise KH'nin dentin proteinlerinin desikasyonuna sebep olarak, uzun dönem uygulanması soncunda dentinin fiziksel ve kimyasal yapısı üzerinde olumsuz etkilere sebep olmasıdır. Dentine bükülme dayanıklılığını kazandıran, yapısındaki hidroksiapatit kristalleri ve kollajen ağ arasındaki bağlantılardır. Alkalen yapıdaki kalsiyum hidroksit, bağlayıcı ajanın asidik içeriklerinin

nötralizasyonu, çözünmesi ve denatürasyonuna neden olarak dentinin yapısını zayıflatarak kök kırığı riskini arttırmaktadır (5,29,50).

Frank'ın geliştirdiği geleneksel, uzun dönem apeksifikasyon yönteminin sahip olduğu dezavantajlar, immatür daimi dişlerin tedavisinde yeni tekniklerin arayışına sebep olmuştur. Üstün fiziksel özelliklere sahip biyoseramik materyallerin gelişimi ile birlikte, immatür daimi dişlerin apeksifikasyonu için tek seans apikal bariyer oluşturularak uygulanan apeksifikasyon tekniği geliştirilmiştir (47,50).

Son yıllarda tek seans apeksifikasyon tekniğinde apikal bariyer oluşturmak amacı ile mineral trioksit agregat (MTA) klinisyenler tarafından sıklıkla tercih edilen ve başarı ile uygulanan materyal olmuştur (51). MTA; kalsiyum, alüminyum ve selenyumdan oluşan biyouyumlu, biyoaktif, radyoopak ve düşük çözünürlüğü ile sızdırmazlık kabiliyeti yüksek bir materyaldir. MTA istenilen birçok özelliği sayesinde optimum iyileşmeyi teşvik etmektedir. Dentin dokusu ile benzer genleşme ve büzüşme özelliklerine sahip olan bu materyal sayesinde bakteri ve sıvı sızıntılarına karşı sağlam bir engel oluşmaktadır. Ayrıca MTA yüksek pH'lı bir ortam oluşturarak antibakteriyel etki göstermektedir (52–54).

MTA ile apeksifikasyon tekniğinde, geleneksel apeksifikasyonda olduğu gibi kök kanal sisteminin preperasyonu ve irrigasyonu sağlanarak bir hafta boyunca kök kanal sisteminin dezenfeksiyonunun sağlanması amacı ile KH uygulanması önerilir. KH'nin kanaldan uzaklaştırılmasının ardından kök apeksinde MTA ile 3-4 mm. 'lik bir bariyer oluşturulur. Tıkaç olarak yerleştirilen MTA'nın sertleşmesinden sonra, kavitenin kalan kısmının güta-perka ve kanal dolgu patı ile doldurulabileceği bildirilmiştir. Ancak, tüm kök kanalının MTA ile doldurulabileceğini bildiren araştırmalar da mevcuttur (54,55).

Tek seans apeksifikasyon tekniği, geleneksel apeksifikasyona göre daha kısa tedavi süresi sağlaması, sert doku oluşumunu daha hızlı uyarabilmesi ve tam bir kalsifiye bariyer oluşturması açısından avantaj sağlamaktadır. Ayrıca; geleneksel yöntemle uygulanan apeksifikasyon tekniğinde kanal içi medikaman olarak uzun dönem uygulanan KH'nin kök dentininde meydana getirdiği kırılma riskini de azaltmaktadır. Bu sebeple başarılı ve öngörülebilir bir tedavi olan tek seans apeksifikasyon, geleneksel yönteme iyi bir alternatif olarak bilinmektedir (47,56). Ancak; bu tekniğin de bazı limitasyonları ve dezavantajları mevcuttur. Bu teknikte kök gelişiminin devamlılığının sağlanamaması özellikle kısa köklü dişlerde uygun olmayan kök kron oranının oluşmasına sebep

olmaktadır. Ayrıca ince ve kırılgan yapıda olan immatür dişlerde MTA'nın bariyer olarak kullanılması esnasında kondenzasyon basıncının fazla olması kırılma riskini arttırmaktadır ve MTA'nın periapikal dokulara taşmasına sebep olabilmektedir. Kondenzasyon basıncının yetersiz uygulanması sonucunda ise materyalin yapısına istenenden daha fazla su girerek yüzey sertliğini azaltmaktadır. Bu dezavantajlara ek olarak, MTA birçok üstün fiziksel özelliğe sahip olmasına rağmen materyalin pahalı ve raf ömrünün kısa olması, klinik olarak uygulanmasının teknik hassasiyet gerektirmesi tek seans apeksifikasyon yönteminde MTA kullanılmasının limitasyonlarındandır (47,50,56). Bilinen bu dezavantajlara rağmen bu teknikle tedavisi tamamlanmış vakalar rapor edilmiştir ve klinisyenler arasında MTA ile apeksifikasyon tekniği popülarite kazanmıştır. KH ile uygulanan geleneksel apeksifikasyon ve MTA ile uygulanan tek seans apeksifikasyon yöntemlerini karşılaştıran sistematik bir derleme ve meta-analiz, prosedürlerin başarısını klinik sonuç ve apikal bariyer oluşumu olarak değerlendirildiğinde istatistiksel olarak anlamlı bir fark olmadığını bildirilmiştir (57).

MTA apikal bariyer tekniği, tedavi süresinin kısalması ve uzun süreli kalsiyum hidroksit pansumanı ile artan kırık riski nedeniyle sonuçlar benzer olsa bile tek seans apeksifikasyonun, kalsiyum hidroksit apeksifikasyonuna tercih edilebileceği önerilmektedir (47)

2.3.2. Rejeneratif Endodontik Tedavi

Rejeneratif endodontik tedavi; immatür daimi dişlerde, pulpanın nekrotik hale geldiği durumda kök gelişiminin durması sebebi ile kırılgan ve ince kalan kök dentin duvarlarının kalınlaşması ve kök boyunun uzayarak kökün matürasyonunun tamamlanabilmesi prensibine dayanan tedavi yöntemidir (58).

Bu tedavinin tanımlanabilmesi için geçmişten günümüze kadar farklı terimler kullanılmıştır. Bu terimler, revaskülarizasyon, yönlendirilmiş doku rejenerasyonu, matürogenezis, pulpa replasmanı, pulpa onarımı, indüklenmiş veya yönlendirilmiş doku rejenerasyonudur. Ancak günümüzde en çok kabul gören terim rejeneratif endodontik tedavi terimi olmuştur (58,59).

Enfekte olmuş immatür dişlerde, pulpa dokusunun yenilenmesi anlayışı klinisyenler ve araştırmacılar tarafından son yıllarda oldukça dikkat çekmiş ve bu konu üzerine birçok araştırma yapılmıştır (2).

Rejeneratif endodontik prosedür biyolojik temellere dayanan, hasar görmüş dentin, kök yapısı ve pulpa-dentin kompleks hücr elerinin fizyolojik olarak yenisi ile yer değiştirmesini sağlayan biyolojik temelli bir prosedür olarak bilinmektedir. İmmatür dişlerde periradiküler bölgede patoloji bulunması durumunda dahi, apikal papilla bölgesinde vitalitesini koruyabilmiş, yüksek proliferasyon yeteneğine ve odontojenik diferansiyasyon kapasitesine sahip farklılaşmamış, mezenşimal kök hücreleri bulunduğu gösterilmiştir. Dolayısıyla rejeneratif endodontik tedavide kök hücreler baş rol oynamaktadır ve kök kanalının apeksinde bulunan apikal papilla kök hücreler açısından oldukça zengin bir rezervuar görevi görmektedir (60,61).

Boş pulpa odası, periapikal bölgeden kanala doğru yeni dokuların büyümesini teşvik edememektedir. Kök matürasyonunun devam etmesine yardımcı olmak için apikal papilla kök hücrelerinin sitümüle edilerek yeni dokunun kök kanalı içerisine doğru büyüyebilmesini uyaran apikal bölgede bir iskele oluşturulması ve bir bariyer ile restorasyon yardımıyla bakteri rekontaminasyonunun engellenmesi gerekmektedir (62).

Rejeneratif endodontik tedavi ile immatür daimi dişlerin kök gelişiminin devamlılığının sağlanabilmesi ve kök kanalı içerisinde yeni doku oluşumu ile ilgili bir çok teori mecuttur.

Bu teoriler;

Apekste vital kalan pulpa hücrelerinin, hertwig epitel kök kını hücrelerini organize ederek odontoblast hücrelerine farklılaşmasını sağlar ve böylelikle yeni matriks oluşumunu indüklerler.

Multipotent dental pulpa kök hücreleri odontoblastlara farklılaşarak atübüler dentin birikimi ile kök gelişiminin devamlılığını sağlar.

Bir diğer mekanizmanın periodontal ligament hücreleri ile ilgili olduğu düşünülmektedir. Bu hücreler apikal bölgeye ve kök kanalı içerisine difüze olarak sert doku birikimini sağlar.

Düşünülen farklı bir mekanizma ise apikal papilla kök hücreleri veya kemik iliği ile alakalı olduğu kanısına dayanmaktadır. Apikalde indüklenen kanama sonucunda proliferasyon kapasitesi yüksek olan, kemikteki mezenkimal kök hücrelerin kök kanalına transplante olarak kök gelişiminin devamlılığını sağlar.

Diğer bir mekanizmada ise, kök kanalı içerisinde oluşan pıhtının büyüme faktörleri içermesinden kaynaklandığı düşünülmektedir. Oluşan pıhtı, plateletten zengin büyüme faktörü, vasküler endotelyal büyüme faktörü, plateletten zengin epitelyal büyüme faktörü, doku büyüme faktörü içermektedir. Tüm bu faktörler; yeni oluşan doku matriksinde immatür ve diferansiye olmamış mezenkimal kök hücrelerin fibroblast, odontoblast, sementoblast gibi hücrelere dönüşmesini stimüle etmektedir (60,61,63).

Rejeneratif endodontik tedavinin başarılı olması için herhangi bir mekanik şekillendirme olmadan ilk olarak kök kanalının etkili bir şekilde dezenfeksiyonunun sağlanması gerekmektedir. Bu tedavi prosedüründe mekanik preparasyon yapılmaması, kimyasal debridman ve kanal içi medikaman kullanımının yoğun bir şekilde uygulanmasını gerektirmektedir. Bu sebeple kök kanalının dezenfeksiyonu aşamasında en önemli nokta kullanılacak olan medikamanların seçimidir. Rejeneratif prosedürler sırasında kullanılan kimyasal ajanların bakterisidal veya bakteriyostatik olması tek başına yeterli değildir. Seçilen ajanlar aynı zamanda, kök hücreler üzerinde herhangi bir toksik etki yaratmayarak hücrelerin proliferatif ve sağ kalım kapasitelerini olumsuz yönde etkilememelidir (64).

Enfekte olmuş nekrotik organik içeriğin kök kanalından bol irrigasyon ile elimine edilmesi, kök kanal debridmanında ilk basamaktır. Rejeneratif endodontik tedavi uygulanmış, basılı vaka raporlarının hepsinde irrigasyon solüsyonu olarak sodyum hipoklorit (NaOCL) kullanılmıştır ancak klinik olarak maksimum dezenfeksiyonu sağlayacak net bir konsantrasyon bildirilmemiştir (64).

NaOCL'nin %6'lık konsantrasyonda, dental pulpa kök hücreler üzerindeki etkisinin incelendiği bir çalışmada kök hücrelerin proliferasyon ve diferansiyanson kapasitesinin azaldığı gözlemlenmiştir. Etilen diamin tetraasetik asitin (EDTA) %17'lik konsantrasyonda kullanıldığı organotip kök kanal modellerinde, plateletten zengin plazma (PRP) yapı iskelesinin canlı kalma kapasitesini arttırdığı bildirilmiştir. Özellikle son irrigasyon solüsyonu olarak %17'lik EDTA kullanımının NaOCL'nin apikal papilla kök hücreleri üzerinde meydana getirdiği olumsuz etkilerin en aza indirgenebileceği bildirilmiştir (65–67).

Dentin yüzeyinde hücresel diferansiyasyonun sağlanabilmesi için, smear tabakasının uzaklaştırılması, kollagen fibrillerin ve dentin tübüllerin açığa çıkarak dentin matriksinden büyüme faktörlerinin salınması gerekmektedir. İrrigasyon solüsyonu olarak

EDTA kullanımının hücresel farklılaşma ve doku rejenerasyonu için uygun koşulları sağladığı bildirilmiştir (68).

Rejeneratif endodontik tedavide irrigasyona ek olarak, mekanik preperasyon yapılmadan kanalda etkili bir dezenfeksiyon sağlayabilecek ve apikal bölgedeki diferansiye olmamış hücreler üzerinde negatif etkisi bulunmayacak bir "dezenfeksiyon medikamanı" geliştirebilmek için araştırmalara ihtiyaç duyulmuştur (69).

Polimikrobiyal bir mikro-çevreden oluşan kök kanal patolojileri hem aerob hem anaerob bakteri türlerini içermektedir. Aseptik bir ortamın oluşturulması, kompleks yapıdaki bu patolojiler için oldukça güçtür. Bu sebeple tek bir antibiyotiğin kullanımı yerine kombine antibiyotik kullanılması önerilmektedir (70).

Hoshino ve ark. enfekte olmuş kök kanalındaki bakterileri elimine etmede etkili olan, "üçlü antibiyotik pat" (TAP) olarak adlandırılan hem bakteriyostatik hem de bakterisidal etkili, siprofloksasin, metronidazol ve minosiklin kombinasyonunu bulmuşlardır ve bu konudaki en umut verici kombinasyon olduğu öne sürülmüştür (70).

Üçlü antibiyotik patın içerdiği geniş spekturumlu bir bakterisid olan metranidazol özellikle zorunlu anaerob bakterilere etkilidir, minosiklin ise bakteriyostatiktir ve gram pozitif, gram negatif bakterilere karşı etkinlik göstermektedir. Siprofloksasin gram pozitif bakterilere karşı sınırlı etkinlik gösterirken gram negatif bakterilere karşı yüksek antimikrobiyal etkinlik sağlar. Ancak anaerobik bakterilerin büyük bir kısmı siprofloksasine karşı dirençlidir bu sebeple metranidazol ile kombine kullanımı önerilmiştir (70,71).

Üçlü antibiyotik patın kök kanalı dezenfeksiyonunda oldukça etkili olduğu gösterilmiştir (71). Ancak; rejeneratif endodontik tedavilerde üçlü antibiyotik patın başarılı sonuçlarına rağmen koronal renkleşme, bakteriyel direnç gelişmesi ve alerjik reaksiyonlar gibi bazı dezavantajları da mevcuttur. Üçlü antibiyotik pat içerdiği minosiklin sebebi ile renkleşmeye sebep olmaktadır. Özellikle anterior dişlerde önemli bir dezavantaj haline gelen koronal renkleşmeyi ortadan kaldırmak için metranizdazol ve siprofloksasin içeren ikili antibiyotik pat kullanımı yaygınlaşmıştır. İkili antibiyotik patın renkleşmeyi önleme haricinde bir diğer avantajı ise bakteriyel direnç gelişimi riskini azaltması olmuştur. Ancak ikili antibiyotik patın dentin tübüllerindeki bakterilere karşı üçlü antibiyotik pat kadar etkili olmadığı bildirilmiştir. Enterococcus faecalis'e karşı etkinliği ise üçlü antibiyotik pat ile benzer bulunmuştur (71,72).

Kök kanalında dezenfeksiyon sağlaması amacı ile antibiyotikli patlar dışında, antimikrobiyal özellikleri, kron renkleşmesine neden olmaması ve rutin klinik çalışma esnasında kolay bulunabilmesi sebebi ile kalsiyum hidroksit kullanımı da önerilmiştir (67,73).

Apikal papilla kök hücreleri üzerinde, üçlü ve ikili antibiyotikli patlar ile kalsiyum hidroksitin etkilerinin incelendiği bir çalışmada kalsiyum hidroksit hariç diğer medikamentlerin kök hücreler üzerinde negatif etkileri olduğunu bildirmişlerdir (74). Ancak kalsiyum hidroksit sahip olduğu yüksek pH sebebi ile temas ettiği dokularda nekroz meydana getirerek yeni pulpal doku oluşumunu olumsuz etkiler bu sebeple doku farklılaşması için dezavantaj oluşturur (75). Ayrıca kalsiyum hidroksitin kök dentin kırılganlığını ve kök kırığı riskini arttığı bilinmektedir (5,29,50). Bu sebeple kanal içi medikamentin kök hücreler üzerinde olumsuz etki yaratmayacak ve yeterli antibakteriyel etkinlik sağlayacak konsantrasyonlarda olmasına dikkat edilmelidir (64,76).

Kanal içi medikament uygulanmasının, kök kanalında enfeksiyonun elimine edilemediği persiste durumlarda, enfeksiyon semptomları ortadan kaybolana kadar tekrar edilmesi önerilmiştir (77).

Rejeneratif endodontik tedavide kök kanalının irrigasyonu ve kanal içi medikament uygulanması sonucu enfeksiyon semptomlarının elimine edilmesinin ardından periapikal bölgeden yeni dokuların büyümesini teşvik edecek bir iskeleye (scaffold) ihtiyaç duyulmaktadır. Optimal iskele yapısı hücrelere seçici olarak bağlanarak hücrelerin çoğalmasını ve farklılaşmasını uyarabilmeli, büyüme faktörleri içermelidir (78).

İskele materyali olarak birçok doğal (kollagen, kitin, kitozan, hyalüronik asit, fibrin ve hücresiz doku matriksleri) ve sentetik (poliglikolik asit, polilaktik asit ve polilaktik-ko-glikolik asit) yapıda doku iskelelerinin kullanılabileceği bildirilmiştir. Ancak güncel klinik pratiğinde uygulanmasının kolay olması ve optimal iskele özellikleri taşıması sebebiyle overenstürümantasyon ile kök apeksinde oluşturulan kanama sonucu meydana gelen kan pıhtısı iskele görevi görmektedir. (78,79).

Rejeneratif endodontik tedavide, kan pıhtısı içerdiği büyüme ve diferansiyasyon faktörleri sayesinde kök hücrelerin dentin formasyonunu indükleyerek başarılı revaskülarizasyonun gerçekleşmesi için önemli bir görev üstlenmektedir. Kök kanalı

içerisinde oluşturulan kanamanın mine sement sınırının 3mm. apikaline ulaşması ve pıhtı formasyonunun oluşması için 15 dk. beklenmesi gerektiği bildirilmiştir (77).

Kök kanal enfeksiyonunun elimine edilmesini ve iskele olarak pıhtı formasyonunun oluşturulmasını takiben hermetik bir koronal kapatıcılığın sağlanması gerekmektedir. Bu amaçla kullanılabilecek en ideal kaplama materyallerinden birisinin MTA olduğu literatürde gösterilmiştir. Örtücülük ve sızdırmazlık açısından yüksek fiziksel özelliklere sahip bir materyal olan MTA'nın oluşan pıhtı üzerine yerleştirilmesi oldukça hassastır. Materyalin pıhtı üzerine yerleştirilmesi aşamasında kondenzasyon basıncına dikkat edilerek 1-2 mm. kalınlığında olacak şekilde nazikçe yerleştirilmesi uygun bulunmuştur. MTA'nın yerleştirilmesi esnasında kondenzasyon basıncının fazla uygulanması materyalin apikale doğru yer değiştirmesine hatta apikalden taşmasına sebep olabilmektedir (56,80).

MTA'nın sertleşme reaksiyonunun tamamlanmasının ardından daimi restorasyonun yapılabileceği bildirilmiştir. Rejeneratif endodontik tedavinin tamamlanmasının ardından belirli aralıklarla klinik ve radyografik olarak takip edilmesi gerekmektedir. Sıklıkla tedaviden 6-12 ay sonra apikal radyolüsenside küçülme görülürken, kökün uzaması genellikle kök kalınlığının artışından önce meydana gelmektedir. Kök ucunun tamamen kapanması ise tedaviden 12-24 ay sonra gözlemlenmektedir. Rejeneratif endodontik tedavi uygulanmış vakaların bir kısmında pozitif pulpal yanıta rastlanmıştır. Ancak pozitif pulpa vitalitesinin bulunmaması tedavinin başarısızlığı olarak değerlendirilmemelidir. Bu prosedürün uygulanmasındaki birincil amaç semptomların ve pulpal patolojinin elimine edilmesidir. İkincil amaç kök dentininin kalınlığının artması ve/veya kök uzunluğunun artmasıdır. Vitalite testlerine pozitif yanıt alınması ise tersiyer amaç olarak değerlendirilmektedir (76,81).

Rejeneratif endodontik tedavi sonrası oluşan yeni dokunun histolojik yapısı henüz tam olarak bilinmemektedir. Torabinejad ve Turman'a göre pozitif pulpal yanıtın rejenere olan yeni yapı içerisinde sinir dokusunun varlığı ya da yokluğu ile ilişkili olmayabileceği yönündedir. Pulpal yanıtın rejenere olan dokunun koronal seviyesi ve kullanılan restorasyon materyalinin kalınlığı gibi farklı etkenlere bağlı olarak değişkenlik gösterebileceği düşünülmüştür. (77,82).

Amerikan Endodontistler Birliği (American Association of Endodontists, AAE) tarafından 2021 yılında yayınlanan rejeneratif endodontik tedavi ile ilgili klinik değerlendirme rehberi aşağıdaki gibidir (81):

Vaka seçimi:

Nekrotik pulpalı ve matürasyonu tamamlanmamış dişler

Final restorasyonda, post-core kullanımı gerektirmeyecek dişler

Uyumlu hasta ve ebeveyn

Tedavi prosedürünün tamamlanması için kullanılması gereken ilaçlara ve antibiyotiklere alerjisi olmayan hastalar

Sistemik olarak ASA 1 veya 2 hastalar

Aydınlatılmış Onam Formunun İçeriği:

İki veya daha fazla seans gereksinimi

Antimikrobiyallerin kullanımı

Olası yan etkiler: kron/kök renklenmesi, tedaviye yanıt eksikliği, ağrı/enfeksiyon

Alternatifler: MTA apeksifikasyonu, tedavi uygulanmaması, diş çekimi (diş kurtarılamaz kabul edildiğinde)

İlk Seans:

Lokal anestezi, rubber dam izolasyonu ve giriş kavitesi.

20 ml NaOCl ile irrigasyon solüsyonunun periapikal boşluğa taşma olasılığını en aza indiren bir irrigasyon sistemi kullanılarak yapılan bol, nazik irrigasyon (ucu kapalı ve yandan açılı iğne veya EndoVac). Düşük konsantrasyonlarda NaOCl kullanımı tavsiye edilir (%1,5-%3 NaOCl- 20ml/kanal, 5 dk). Ardından apikal dokulardaki kök hücreler üzerinde sitotoksik etkisini en aza indirmek için irrigasyon iğnesi kök ucundan yaklaşık 1 mm uzaklıkta olacak şekilde salin veya EDTA (20 ml/kanal, 5 dk.) ile irrigasyon yapılır.

Kanal paper pointlerle kurutulur.

Kalsiyum hidroksit veya düşük konsantrasyonda üçlü antibiyotik pat kanal içerisine yerleştirilir. Üçlü antibiyotik pat kullanılıyorsa renklenme riskini en aza indirmek için pulpa odası dentin bonding ajanla kaplanır ve 1:1:1 oranında siprofloksasin,

metronidazol, minosiklin 1-5 mg/ml konsantrasyonda karıştırılır. Üçlü antibiyotikli pat diş renklenmesi ile ilişkilendirilmiştir. İçeriğinde minosiklin bulunmayan ikili antibiyotikli pat veya minosiklin yerine başka bir antibiyotik (örn., klindamisin, amoksisilin, sefaklor) bulunan kök kanal dezenfektanı alternatif olarak kullanılabilir.

Medikaman şırınga ile kanal sistemine taşınır.

Üçlü antibiyotikli pat kullanılıyorsa kron renklenmesini önlemek için mine sement sınırının altında kalmalıdır.

Cavit (3M, ABD), IRM (Dentsply, Almanya) cam iyonomer siman veya başka bir geçici restoratif materyalle giriş kavitesi kapatılır.

İkinci seans (1-4 hafta sonra):

Birinci seansa yanıt değerlendirilir. İnatçı enfeksiyon belirtileri/semptomları varsa, alternatif bir antimikrobiyal ajan kullanımı veya kullanılan antimikrobiyal ile daha uzun tedavi süresi düşünülür.

Vazokonstriktör içermeyen %3 mepivakain ile anestezi ve rubber dam izolasyonu sağlanır.

20 ml %17'lik EDTA ile bol, nazik irrigasyon yapılır.

Kanal paper pointlerle kurutulur.

Taşkın enstürmantasyon ile kanal sisteminde kanama sağlanır (ön eğim verilmiş bir K tipi eğe ile apikal foramenden 2 mm taşkın olacak şekilde döndürülerek tüm kanal mine sement sınırına kadar kanla dolacak şekilde kanama indüklenir). Trombositten zengin plazma (PRP), trombositten zengin fibrin (PRF) veya otolog fibrin matrisinin (AFM) kullanılması kan pıhtısı oluşturulmasına alternatif olarak düşünülebilir.

3-4 mm kalınlığında restoratif materyalin yerleştirilmesine izin verecek seviyede kanama durdurulur.

Gerekirse kan pıhtısı üzerine CollaPlug™, Collacote™, CollaTape™ gibi rezorbe olabilen bir matris ve onun da üzerine koronal bariyer materyali olarak beyaz MTA yerleştirilir.

3-4 mm kalınlığında bir cam iyonomer tabakası (Fuji IX™, GC America, Alsip, IL) koronal bariyer materyali üzerine yerleştirilir. MTA renk değişikliğine sebep olacağından estetik kaygıya neden olabilecek dişlerde MTA yerine alternatifler (biyoseramikler veya

trikalsiyum silikat simanları (Biodentin, Septodont, Lancasted, PA, USA, EndoSequence® BC RRM-Fast Set Putty, Brasseler, ABD) düşünülmelidir.

Anterior ve premolar dişlerde collatape/collaplug kullanımı önerilmektedir ve 3 mm rezin modifiye cam iyonomer siman sonrasında mine marjinlerine bevel yapılıp kompozit ile restore edilebilir. Posterior dişler veya prefabrike kron yapılmış dişlerde collatape/collaplug kullanımı önerilmektedir ve 3 mm MTA uygulanıp sonrasında rezin modifiye cam iyonomer siman veya alaşımlar ile restore edilebilir.

Takip (6, 12, 24. ay):

Klinik ve radyografik muayene

Ağrı, yumuşak doku şişliği veya sinüs yolu olmaması (sıklıkla birinci ve ikinci randevular arasında görülür).

Apikal radyolüsensinin kaybolması (genellikle tedaviden 6-12 ay sonra gözlenir).

Kök duvarlarının kalınlığının artması (bu genellikle kök uzunluğundaki belirgin artıştan önce gözlenir ve genellikle tedaviden 12-24 ay sonra ortaya çıkar).

Artan kök uzunluğu.

Pozitif vitalite testi yanıtı

İlk 2 yıldan sonra önerilen yıllık takip

CBCT, ilk değerlendirme ve takip ziyaretleri için şiddetle tavsiye edilir (81).

2.4. İMMATÜR DAİMİ DİŞLERİN TEDAVİSİNDE BAŞARIYI ETKİLEYEN FAKTÖRLER

Güncel vaka raporları ve vaka serileri immatür nekrotik dişlerde rejeneratif endodontik tedavinin başarılı sonuçlarını bildirmiştir. Tedavinin başarısı için göz önünde bulundurulması gereken patogenezin ve çeşitli faktörlerin anlaşılması oldukça önemlidir (83). Açık apeksli nekrotik immatür daimi dişler, Hertwig epitel kök kınının yokluğuna ve pulpa dokusunda bakteriyel kolonizasyona sebep olmaktadır. Tedaviye başlamadan önce dikkate alınması gereken faktörlerden birisi tedavide kullanılacak olan ajanların bakterisidal veya bakteriyostatik olmasının dışında kök hücreler üzerinde herhangi bir toksik etki yaratmayarak hücrelerin proliferatif ve sağ kalım kapasitelerini olumsuz yönde etkilemeyecek konsantrasyonlarda olmasıdır (64). Tekrar eden enfeksiyon varlığı kök

hücrelere zarar vermektedir. Bu durum onarım ve rejenerasyon sürecini durdurur, bu nedenle pulpa dokusu rejenerasyonu için tam dezenfeksiyon sağlanması oldukça önemlidir. Pasif ve aktif ultrasonik irrigasyon ve negatif basınçlı irrigasyon kullanılarak kök kanal dezenfeksiyonu etkin bir şekilde gerçekleştirilebilmektedir (84).

Hastanın yaşı ve kök gelişim evresi de en uygun tedavi seçeneğini belirleyen faktörlerin başında gelmektedir. Genç hastaların güçlü bağışıklık sisteminin sahip olduğu savunma mekanizması ve yeterli kan akışına izin veren açık apeksleri tedavinin prognozunu olumlu yönde etkilemektedir. Apikal çapın 0,5 mm-1 mm olduğu immatür dişlerde en yüksek başarı oranı elde edildiği literatürde gösterilmiştir. Kök gelişim aşaması 1,2 ve 3 (sırasıyla <yarım, 1/2, 2/3 kök oluşumu ve açık apeks) olan dişler rejeneratif endodontik tedaviden yararlanabilmektedir, ancak 4. aşamadaki dişler (neredeyse tam kök oluşumu) hem rejeneratif endodonti hem de MTA ile apikal tıkaç uygulanarak tedavi edilebilmektedir (85).

Ding ve ark. başarısız rejeneratif prosüdürlerin sebeplerinden biri olarak kanal içerisinde yetersiz kanamaya bağlı pıhtı oluşmamasını rapor etmişlerdir. Kanamanın ve dolayısı ile pıhtı oluşumunun vazokonstrüktör içermeyen anestezik solüsyon kullanımı ile daha kolay sağlanabileceği öne sürülmüştür (77). Başka bir vaka çalışması, ikinci seansta epinefrin içermeyen anestezik solüsyon ve kan pıhtısı ile MTA arasında kollajen bariyer kullanılmasını tavsiye etmiştir (80). İmmatür molar dişlerin kanallarında yeterli kanama olmadığında, büyük kanalın diğerleri için kan kaynağı olarak kullanılabileceğini göstermişlerdir (86).

Son zamanlarda birçok rejeneratif endodontik prosedür, iskele materyali olarak otolog trombosit konsantrelerini kan pıhtısı PRF veya PRP kullanmıştır. Büyüme faktörlerinin varlığı nedeniyle apikal papilla veya diğer pulpa hücrelerinin kök hücre proliferasyonunu ve farklılaşmasını indüklediğine inanılmaktadır. Bununla birlikte, birçok çalışma, yeni oluşan pulpa benzeri dokunun ortak bir özelliğini vurgulamıştır. PRP'nin tek başına kullanıldığı veya pulpa kök hücreleri ile birlikte kullanıldığı revaskülarizasyon tedavisinde, odontoblastik hücre tabakası mevcut değildir ve bu sebeple oluşan doku gerçek pulpa olarak kabul edilememiştir. Birçok pulpa dokusu elementi histolojik olarak fibroblastlar, kan damarları ve kollajen olarak tespit edilmiş olsa bile, odontoblastların tanımlanmadığı diğer klinik öncesi çalışmalardan da benzer bulgular ortaya çıkmıştır (82,87).

Massimo ve arkadaşlarının yayınlamış olduğu sistematik bir derlemede, immatür dişlerde otolog trombosit konsantreleri kullanarak nekrotik pulpa dokusunun gerçek rejenerasyonunu elde etmek için mevcut bir protokolün olmadığı ve pulpanın öngörülebilir rejenerasyonunu sağlamak için PRP kullanımının faydasının hala belirsiz olduğu sonucuna varılmıştır (88).

İmmatür daimi dişlerin endodontik tedavilerinin uzun dönem başarısını olumsuz yönde etkileyen durumlardan birisi de servikal bölgedeki kök kanal duvarlarının kırılgan ve ince kalmasıdır. Rejeneratif endodontik tedavi protokolü geleneksel apeksifikasyon yöntemlerine göre klinik olarak her ne kadar gelişmiş bir prosedür olsa da servikal bölge kırılgan kalmaktadır ve bu bölgenin güçlendirilmesine ihtiyaç duyulmaktadır (9). Yapılan çalışmalarda immatür dişlerde servikal kök kırığı görülme sıklığı beklenenden daha yüksek bulunmuştur. Erken kök gelişim evresi ile artan kırık görülme sıklığı, pulpa nekrozundan sonra kalan ince duvarların dişin servikal bölgesinde daha az direnç göstermesiyle ilişkilendirilmiştir (89). Rejeneratif endodontik tedavide trikalsiyum silikat bazlı bariyer kullanımı servikal sızdırmazlık ve mineral oluşumunun indüksiyonu amacı ile önerilmiştir (75). Trikalsiyum silikat bazlı bariyerin üzerine yerleştirilen etkili bir koronal restorasyon amacıyla dental adezivler ve kompozitlerin kombine kullanımı yaygın olarak önerilmektedir. Günümüze kadar rejeneratif endodontik prosedür ile tedavi edilen dişlerle ilgili birçok vaka raporu yayınlanmıştır ve bu raporlarda çoğunlukla trikalsiyum silikat bazlı bariyer üzerine restorasyonun tamamlanabilmesi için kompozit rezinler kullanılmıştır (68,89).

2.5. KOMPOZİT REZİNLER

Günümüz diş hekimliğinde minimal preperasyon ve mümkün olduğunca az doku kaybı ile optimal fonksiyon ve üst düzeyde estetiğin sağlanması amaçlanmaktadır. Bu doğrultuda üstün mekanik, fiziksel, kimyasal ve biyolojik özellikleri taşıyan kompozit rezinler piyasaya sürülmüştür. Klinik performansları günden güne gelişen önemli bir restoratif materyal haline gelen kompozit rezinler akrilik ve silikat materyallere göre daha düşük termal genleşme katsayısına dolayısı ile daha az boyutsal değişikliğe uğrayan aşınmaya dirençli bir restoratif materyal olarak bilinmektedir (90).

2.5.1. Kompozit Rezinlerin Yapısı

Organik matriks, inorganik doldurucu parçacıklar ve bağlayıcı ajan olmak üzere üç temel yapıdan oluşan kompozit rezinler ilave olarak polimerizasyon başlatıcı sistemler de içermektedir (91).

Rezin kompozitlerin ana yapısında bulunan organik matriks polimer yapıdadır ve monomerlerin birbirine bağlanması sonucunda polimer zincirlerden meydana gelmektedir. Rezin materyalin optik, mekanik ve klinik özelliklerini belirleyen bu monomerlerin vizköz yapıda olmaları daha düşük molekül ağırlığında seyreltici monomerler kullanılarak materyalin klinik olarak çalışılabilir kıvamda olması sağlanabilmektedir. En yaygın kullanılan monomerler glisidil metakrilat ve bisfenol A'nın birleşmesinden oluşan Bis-GMA monomeridir. Organik matriks olarak daha sonradan kullanılmaya başlanan üretan dimetakrilat (UDMA) renk değişimine dirençlidir ve daha iyi adezyon sağlamaktadır. UDMA ve Bis-GMA yüksek vizkoziteye sahip yüksek moleküler ağırlıklı monomerlerdir. Daha az visköz yapıda olan trietilen glikol dimetakrilat (TEGDMA), etilen glikol dimetakrilat (EGDMA) ve metil metakrilat (MMA) gibi ko-monomerler kompozitlerde oluşan viskoziteyi azaltmak için organik matrikse eklenebilmektedir. Bu durum aşınmaya karşı direnci azaltırken marjinal dayanıklılık ve esnekliğin artmasını sağlamaktadır. Organik fazın miktarının fazla olması polimerizasyon büzülmesini arttırmaktadır (91–93).

Kompozit rezinlerin ana içeriğindeki inorganik doldurucular kuartz veya cam, seramik, silika ve nanopartiküllerden oluşmaktadır. Çeşitli şekil ve boyutlarda doldurucu ilavesi yapılarak gerekli mekanik direnç sağlanabilmektedir (90,91). İnorganik doldurucular termal genleşme katsayısının daha düşük olmasını ve matriksteki partiküllerin bir defekt oluşturmasını engellemektedir. Doldurucu oranının artması organik matriks hacmini azaltarak polimerizasyon büzülmesinin azalmasına yardımcı olur (94,95).

Bir bağlayıcı ajan olan silan inorganik doldurucuların yüzeylerine uygulandıktan sonra monomer karışımına eklenerek kompozitlerin organik ve inorganik fazlarını birbirine bağlamaktadır. Silikon ve metan kelimelerinden meydana gelerek 'silan' adını alan bu ajanlar bir uçlarından metakrilat grupları ile karbon çift bağları oluşturarak rezin matrikse, diğer uçlarından ise hidroksil grupları ile inorganik partiküllere bağlanarak

birleştirici görev görürler ve bu sayede rezin materyalerin hem fiziksel hem de mekanik özelliklerini geliştirmeye yardımcı olurlar (95,96).

2.5.2. Kompozit Rezinlerin Güncel Sınıflandırılması

Kompozit rezinler sahip oldukları farklı özelliklere göre sınıflandırılma konusunda çeşitlilik gösterirler. Örneğin; doldurucu partikül büyüklüklerine, vizkozitelerine, polimerizasyon yöntemlerine göre farklı şekillerde sınıflandırılabilirler.

2.5.2.1 Doldurucu partikül büyüklük ve yüzdelerine göre sınıflandırılma:

50-100 μm büyüklüğünde inorganik doldurucu partikül içeren kompozitler megafil kompozitler olarak adlandırılmaktadır. Aşırı kuvvete maruz kalan ve aşınmaya meyilli okluzal temas bölgelerinde kullanılması uygun görülen büyük çaplı cam partikülleri mega doldurucu olarak kabul edilmektedir. 10–100 μm büyüklüğünde doldurucu partikül içeren ve inorganik doldurucu olarak kuartz veya cam partikülleri kullanılan kompozitler makrofil gurubundadır ve doldurucu partiküllerin büyük olması organik yapının daha fazla aşınması sonucu yüzey pürüzlülüğü ve renklenme gibi olumsuzluklara yol açmaktadır. Makrofil kompozitlerin bitirme ve cila işlemleri zordur ve çiğneme kuvvetlerine karşı dirençli değillerdir (97,98). 1-10 μm doldurucu partikül büyüklüğüne sahip kompozitler ise midifil kompozitler olarak adlandırılır. Üretilen ilk kompozitler makrofil yapıdadır. Makrofil ve midifil kompozitler geleneksel kompozit olarak adlandırılmaktadır. Doldurucu partikül büyüklüğü 0,1-1 μm arasında olan kompozitler minifil kompozitlerdir ve doldurucu partikül boyutunun daha küçük olması daha düzgün bir yüzey elde edilmesini sağlamaktadır ve bu sayede daha üstün estetik özellikller sağlanabilmektedir. Ancak çiğneme kuvvetlerine düşük direnç göstermeleri önemli bir dezavantaj oluşturmaktadır. Mikrofil kompozitler ise 0,01-0,1 μm büyüklüğünde doldurucu partikül içermektedir ve sıkışma dayanımları dışında gösterdikleri mekanik özellikleri makrofil kompozitlerden daha üstün değildir. Organik matriks ile doldurucu partiküllerin aşınma hızı benzerdir bu sebeple cila işlemleri istenilen düzeyde yapılabilir. Ayrıca; mikrofil kompozitlerin ısısal genleşme katsayısı yüksek, elastisite modulü ise yüksektir. Çiğneme kuvvetlerine karşı düşük direnç göstermeleri sebebi ile sadece ön bölge restorasyonlarında kullanılabilirler (99). Doldurucu partikül boyutu 0,005-0,01 μm olan kompozit rezinler nanofil kompozitler olarak adlandırılmaktadır. Materyallerin aşınma dirençleri ve fiziksel özelliklerinin nanoteknoloji ile geliştirilmesi amaçlanmıştır.

Nanopartiküllerin kullanılması yüksek cilalanabilirlik ile iyi bir yüzey kalitesi ve cila retansiyonu sağlamaktadır. Ayrıca nanodolduruculu kompozitler yüksek aşınma direnci göstermektedirler (97,100). Çeşitli büyüklüklerde doldurucu partikül içeren iki kompozit rezinin karışımı sonucunda ise hibrit kompozitler oluşmaktadır. Bu kompozitlerde hibrit türünün belirlenmesinde yüzdesi fazla olan partiküllerin adı kullanılır. Fiziksel ve mekanik özellikleri açısından incelendiğinde makropartikül kompozitlere benzerken, yüzey pürüzlülüğü açısından mikropartikül kompozitlere benzemektedir (101). İnorganik doldurucu partikül büyüklüğü ve yüzdesine göre kompozit rezinlerin sınıflandırılması Tablo 2.1'de gösterilmiştir.

Tablo 2.1: İnorganik doldurucu partikül büyüklüğü ve yüzdesine göre kompozit rezinlerin sınıflandırılması

Rezin Kompozit	İnorganik Doldurucu Büyüklüğü(µm)	İnorganik Doldurucu Yüzdesi (%)
Megafil	50-100 µm	%70-80
Makrofil	10-100 µm	%70-80
Midifil	1-10 µm	%70-80
Minifil	0.1-1 µm	%75-85
Mikrofil	0.01-0.1 µm	%35-60
Hibrit	0.04-1 µm	%75-80
Nanofil	0.001-0.01 µm	%85-90

2.5.2.2 Polimerizasyon yöntemlerine göre sınıflandırılma: Kompozit rezinler polimerizasyon yöntemlerine göre incelendiğinde; kimyasal, ışıkla veya hem kimyasal hem ışıkla polimerize olan kompozit rezinler olarak üç ana başlıkta sınıflandırılmaktadır.

Kimyasal olarak polimerize olan kompozit rezinler biri katalist diğeri bazdan oluşan ikili pat sistemleridir. Her bir pat inorganik doldurucu ve organik monomer

içermektedir ayrıca patlardan birisi polimerizasyon başlatıcı diğeri ise polimerizsyon hızlandırıcı içeriğe sahiptir. İki patın karıştırılması ile polimerizasyon başlamaktadır. Kompozit kütlesinin uniform bir sertleşme göstermesi sonucunda polimerizasyon büzülmesi meydana gelir. Bu durum marjin bölgelerinde stres birikimine neden olmaktadır ve çalışma süresinin kısa olması ve renkenme önemli bir deavantaj oluşturmaktadır (102).

Tek pat şeklinde üretilen ışıkla polimerize olan kompozit rezinlerin polmerizasyonunda ilk olarak ultraviyole ışık kullanılmıştır ancak zamanla U.V ışığın zararlı etkilerinden korunmak için ilerleyen zamanda görünür ışık tercih edilmiştir. Işıkla polimerize olan kompozit rezinlere polimerizasyon reaksiyonun başlaması için kamforokinon eklenmiştir. Günümüzde ise polimerizasyon için plazma ark ışık kaynakları, halojen, argon lazer, diyot lazer ve LED (light emitting diode) cihazları kullanılmaktadır (97,103).

Hem kimyasal hem de ışıkla polimerize olan kompozit rezinler başlatıcılar ve ışık aktivatörleri içermekedir. Kimyasal olarak polimerize olan rezinlerin yavaş olan polimerizasyonunu hızlndırmak amacı ile ışıkla ilave polimerizasyon sağlanması amaçlanmıştır. Işığın ulaşamadığı bölgelerde 8-24 saat içerisinde kimyasal olarak polimerizasyon tamamlanmaktadır (97,99)

2.5.2.3. Viskozitelerine göre sınıflandırılma: Kondanse edilebilir kompozitler, yüksek oranda doldurucu ilavesi ile elde edilen yüksek viskoziteli, yoğunluğu amalgama benzeyen kompozitlerdir. Kondanse edilebilen kompozitlerin içerdikleri yüksek orandaki doldurucu miktarı mateyale üstün fiziksel-mekanik özellikler sağlamanın yanısıra el ile anatomik bir form işleyebilme imkanı sağlar. Hibrit kompozitlerden hacimce daha fazla doldurucu içeren bu kompozitler özellikle posterior bölgede sınıf I ve II kavitelerde kullanım için geliştirilmiştir. Büyük doldurucu partikülleri içermesi bitirme ve polisaj işlemlerinden sonra yüzeyin pürüzlü kalma ihtimline sebep olabilmektedir (102,104).

Akışkan kompozit rezinler doldurucu partikül miktarı azaltılarak daha az visköz bir yapının elde edilmesi ile üretilmiştir. Düşük viskozite sayesinde materyalin dar aralık ve yüzeylere ulaşması kolaylaşmaktadır. Isısal genleşme katsayıları yüksektir ve geleneksel kompozit rezinlere göre kavite duvarlarına adaptasyonları daha iyi kabul edilebilir. Akışkan kompozitlerin elastisite modülleri ve aşınma dirençleri düşüktür bu

sebeple çiğneme kuvvetleri altında basınçlara dayanıksızdır. Genellikle geniş restorasyonlarda, üst yapı materyalinden kaynaklanan polimerizasyon büzülme oranını azaltmak ve stres kırıcı bir tabaka oluşturmak amacıyla sıklıkla tercih edilirler (102,105).

2.6. KOMPOZİT REZİNLERLE İLGİLİ GÜNCEL GELİŞMELER

2.6.1. Siloran ve Ormoserler

Kompozit rezinlerde meydana gelen polimerizasyon büzülmesi mikrosızıntıya sebep olmaktadır. Polimerizasyon büzülmesini azaltmak amacı ile rezinin tabakalama tekniği ile yerleştirilmesi veya inorganik doldurucu oranının arttırılması önerilmiştir. Ancak matriks yapının belli bir oranda doldurucu ile bağlanabilmesi doldurucu içeriğin arttırılmasını sınırlandırmaktadır. Bu sebeple polimerizasyon büzülmesini önlemek için organik matriksin modifikasyonu düşünülmüştür ve bu amaçla siloran ve ormoserler üretilmiştir (106).

Siloran adını kimyasal yapısında bulunan ve materyale hidrofobik özellik kazandıran siloksan ve polimerizasyon büzülmesinin azaltan oksiran'dan alır. Siloranlar su ve tükürük ortamında stabildirler ve yüksek reaktif özellik gösterirler. Ayrıca mekanik özellikleri iyidir ve yüzey özellikleri zamanla minimal değişiklik göstermektedir (106).

Organik, modifikasyon ve seramik kelimelerinin baş hecelerinden ismini alan ormoserler, 1998 yılından beri diş hekimliğinde kullanılmaktadır. Geleneksel polimerlerden farklı olarak silisyum dioksit üzerine inorganik yapı inşa edilmiş ve bu yapı üzerine polimerize olan organik kısımlar eklenmiştir. Ormoserlerde doldurucu olarak özel cam, seramik ve yüksek oranda silika kullanılır. Geleneksel kompozitlere göre basınca ve aşınmaya karşı dayanklı ve polimerizasyon büzülmesi de büyük oranda azdır (107,108).

2.6.2. Giomerler

Son yıllarda adeziv özellikleri olan, flor salınımı yapan, mekanik ve estetik özellikleri doğal diş dokusuna benzeyen materyallerin üretilmesi üzerine yoğunlaşılmıştır. Cam iyonomer simanların flor salınım özelliği ve kompozit rezinlerin estetik özelliklerinin bir araya getirilmesi ile önceden reaksiyona girmiş cam doldurucu partiküllerinin rezin matriks içerisine eklenmesi sonucu giomerler üretilmiştir (109,110). Kolay uygulanma, cilalanma ve estetik özelliklerinin yanısıra giomerlerin biyouyumunun

geleneksel cam iyonomer siman , kompomer ve rezin kompozitlere göre daha iyi olduğu belirtilmiştir(111,112). Giomerlerin flor salımı ve yeniden yüklenebilme özelliği sonucunda daha az plak birikimi ve sonuç olarak daha az bakteri tutulumu gözlemlenmiştir. Dolayısı ile sekonder çürük oluşumunu ve demineralizasyonu azalttığı bildirilmiştir (113).

2.6.3. İyon Salabilen Remineralize Edici Kompozit Rezinler

Oral kavitedeki pH değişikliklerine göre iyon salınımı yapabilen böylelikle sekonder çürük oluşumunu engelleyerek çürüğe neden olan bakterilerin inhibisyonunu sağlayan materyallerin geliştirilmesi kompozit rezinlerle ilgili önemli hedeflerden birisi olmuştur. Kompozitlerin yapısına katılan florür, kalsiyum, hidroksil iyonu gibi fonksiyonel iyonlar sayesinde bu durumun gerçekleşebileceği düşünülmektedir ancak yapılan çalışmalarda kompozit rezinin yapısının iyon serbestleşmesine kısıtlı ölçüde izin verdiği görülmüştür (114)

2.6.4. Kendi Bağlanabilen (Self-Adeziv) Kompozit Rezinler

Self-adeziv kompozit rezinler; kaviteye herhangi bir adeziv sistem uygulaması gerekmeden direkt olarak uygulanabilen restoratif materyallerdir. Bu tip kompozit rezinler, azaltılmış tedavi süresi ve daha az klinik hata yapma riski açısından diğer kompozit rezin sistemlerine göre avantaj sağlaması amacı ile üretilmiştir. 2009 yılından bu yana kullanılmakta olan bu kompozitler düşük viskoziteye sahip materyallerdir. Çürüksüz servikal lezyonların ve küçük sınıf I kavitelerin restorasyonlarında kullanılması uygun bulunmuştur (115). Self adeziv rezin simanlardan farklı olarak asit baz nötralizasyon reaksiyonu göstermez ve florür salan cam doldurucular içermezler (116). Yapılarında bulunan asidik monomerler sayesinde diş dokularının asitle pürüzlendirilmesini, smear tabakasının modifiye edilerek, submikron kalınlıkta bir hibrit tabaka oluşmasını sağlarlar ancak asidik monomerlerin dekalsifikasyon etkileri bulunmasına rağmen dentinle olan etkileşimleri sınırlı bulunmuştur (117). Ayrıca; yüzey pürüzlülüğü, parlaklık ve genleşme özellikleri açısından self-adeziv kompozitler geleneksel kompozitlere göre başarı sağlayamamıştır. Sonuç olarak bir kompozit rezinin dentine direkt olarak bağlanması konusunda bir çok soru işareti vardır bu sebeple self-adeziv kompozit rezinler ile ilgili daha fazla araştrmaya ihtiyaç duyulmaktadır (117,118).

2.6.5. Kendini Onarabilen (Self-Healing) Kompozit Rezinler

Dinamik kuvvetler, iç stresler, korozyon, erozyon, çözünme gibi çeşitli fiziksel, kimyasal veya biyolojik uyaranların etkilerden ötürü kompozit materyallerin yapısı bozulmaktadır. Bu sebeple kompozitlerin sınırlı bir ömrü olduğu bilinmektedir. Araştırmacılar bu konuda biyolojik kaynaklı kendini tamir edebilecek materyal sistemlerinin geliştirilmesine odaklanmışlardır. Kendi kendini onarabilen kompozitler, polimerik malzemerin ömrünü uzatmada önemli bir gelişme olmuştur (119,120).

Kendini onarabilen kompozit sistemlerin üretilmesi White ve ark.'nın ortaya çıkardığı bir yaklaşımdan köken almaktadır (121). Bu yaklaşım, disiklopentadien (DCPD) dolu mikrokapsüllerin, üreformaldehitle (UF) sentezlenmiş bir kabuğa yerleştirilerek epoksi matriks içerisine dağıtılmasıdır. Kompozit materyalde bir çatlak meydana geldiğinde, çatlak yakınındaki mikrokapsüller parçalanmakta ve rezin serbest kalmaktadır. Daha sonra serbest kalan rezin çatlağı doldurarak epoksi kompozit içerisinde bulunan katalizör ile reaksiyona girmektedir. Bu durum rezinin polimerizasyonu ve çatlağın onarımı ile sonuçlamaktır (119). Ancak katalizör ve DCPD'nin oral kavitede kullanımı ile ilgili biyouyumluluk açısından endişeler bulunmaktadır. Klinik uygulama aşamasına geçmesi açısından bu kompozitler araştırılma ve geliştirilmeye açıktır (120).

2.6.6. Bulk-Fill Kompozit Rezinler

Polimerizasyonda kullanılan ışığın materyale daha iyi nüfuz etmesi ve böyelikle polimerizasyon büzülme stresinin azaltılması hedeflenerek geleneksel kompozit rezinlerin inkramental teknikle (tabakalar halinde) kaviteye yerleştirilmesi önerilmiştir. Ancak bu teknik kompozit tabakaları arasında hava kabarcığı kalmasına, iki tabaka arasında adezyon sorunlarına ve uzun çalışma süresine sebep olmaktadır (122). Bu dezavantajlı durumların ortadan kaldırılması amacı ile kompozit rezinlerdeki güncel gelişmelerden biri olan bulk fill kompozitler üretilmiştir ve bu kompozitlerin en büyük avantajı 4-6 mm. kalınlığa kadar tek bir tabaka halinde kaviteye uygulanabilmesidir. Bu sayede bulk fill kompozitlerin inkramental teknikle uygulanan geleneksel kompozit rezinlere oranla polimerizasyon büzülmesi düşüktür. Bulk fill kompozitlerin diğer avantajları ise kompozit tabakasının adaptasyonunun daha iyi sağlanması ile tabakalar arası boşluk oluşmaması, çiğneme kuvvetlerine karşı aşınnma direncinin yeterli olması, yeterli radyopasite, iyi polisajlanabilirlik ve klinik olarak kabul edilebilir seviyede renk

uyumu ile estetik özellikler göstermesidir. Ayrıca kısa klinik çalışma süresi sayesinde hekimlere uygulama kolaylığı sağlamaktadır (123,124) .

Bulk fill kompozitlerin kimyasal yapıları temel olarak geleneksel kompozit rezinler ile benzer doldurucu (inorganik faz) içeriğine sahiptir. Bazı bulk fill kompozit üreticileri polimer matriks (organik faz) içerisindeki bisphenol A glysidyl methacrylate (Bis-GMA) yerine dimetakrilatlardan oluşan organik matriks tercih etmişlerdir (125). Bu durum daha esnek bir polimer yapı oluşmasını ve materyalin daha az viskoz yapıda olmasını sağlamıştır. Bis-GMA'nın hidrofilik özellliği su emerek bozulma riskine sebep olabilmektedir. Bu sebeple bulk fill kompozitlerde Bis-GMA yerine dimetakrilatların kullanılması renk değişikliği riskini de azaltmaktadır (126,127).

Restorasyonun fiziksel ve mekanik özelliklerini dolayısı ile klinik başarısını etkileyen polimerizasyon, kompozitlerin içerisindeki monomerlerin polimer zincire dönüşmesi ile meydana gelmektedir. Kompozit rezinlerin saydamlığına göre polimerizasyonun derecesi değişiklik göstermektedir. Opak olan kompozit rezinlerin polimerizasyon derecesi daha düşüktür bu sebeple Bulk fill kompozit üreticileri ışınlma derinliğini arttırmak için doldurucu partiküllerin boyutlarının büyütülmesi ile ışık saçılımını azaltarak daha iyi polimerizasyon sağlamayı hedeflemiştir. Bazı üreticiler ise polimerizasyon derinliğini arttırmak için rezin matriks içerisine fotoaktif başaltıcılar eklemiş veya kompozit rezinin translusent doldurucu partikül oranını arttırmayı tercih etmiştir (128,129). Yapılan literatür incelemelerinde bulk fill kompozitlerin 4 mm. kalınlığında kullanılması ile yeterli polimerizasyon sağlandığı görülmüştür. Işınlama derinliği 4 mm' den fazla ise polimerize olmamış rezin kalabilmektedir ve bu durum restorasyon sonrası duyarlılık, marjinl sızıntı, sekonder çürük ve mekanik sorunlara yol açabilir (123,124,130).

2.6.7. Fiberle Güçlendirilmiş Kompozit Rezinler

Kompozit rezinlerin estetik ihtiyaçları karşılaması dışında statik ve dinamik çiğneme yükleri altında yeterli mekanik ve fiziksel dayanıklılığa sahip olması oldukça önemlidir. Bu sebeple kompozit rezinlerin fiziksel özelliklerinin geliştirilmesi ve kuvvetlere karşı rezin materyallerin güçlendirilmesi araştırmacılar tarafından üzerinde önemle durulan bir konu olmuştur (131). Son yıllarda dişlerin restorasyonunda kalan diş dokularının desteklenmesi amacıyla geliştirilen yöntemlerden birisi kompozit rezin restorasyonların fiber kullanılarak güçlendirilmesidir. Fiberle güçlendirme, kalan diş

dokusunu statik ve dinamik kuvvetler karşısında daha güçlü hale getirmek amacıyla, ağız içerisinde gösterdikleri uygun bükülme dayanımları ve elastik modülleri sayesinde başarı ile kullanılmaktadır (132,133)

Fiberler; ince, silindirik, esnek ve kendi çaplarına göre 100 kat daha fazla uzunlukta olan lifli yapılardır. Temel olarak kompozit rezinlere benzer şekilde organik matriks ve inorganik doldurucu birleşiminden oluşmaktadır. Güçlendirici içerik olan fiberler dayanıklılık sağlarken, matriks yapı fiberleri bir arada tutar ve kuvvetleri fiberlere ileterek restorasyonda veya dişte meydana gelebilecek kırık gelişmini önlemeye yardımcı olurlar (131,134).

Geniş bir kullanım alanına sahip olan fiberler; diş hekimliğinde vital ve devital dişlerdeki geniş restorasyonların özellikle yüksek stres alan bölgelerinde, inley/onlay gibi indirekt restorasyonlarda, endodontik post uygulamalarında, sabit yer tutucu yapımında, implant üstü protezlerde, protez kaidelerinin güçlendirilmesi ve tamirinde kullanılabilmektedir. (14,135–137)

2.6.7.1. Fiberle güçlendirilmiş kompozit rezinlerin sınıflandırılması: Diş hekimliği alanında kullanılan fiberler sahip oldukları farklı özelliklere göre farklı şekillerde sınıflandırılabilmektedir. Kullanılan fiber tipine, oryantasyonuna, ve fiberin monomer ile infiltrasyonunun önceden yapılıp yapılmamasına göre incelenmektedir (137). Ancak diş hekimliğinde; fiberler genel olarak kullanılan fiberin tipine göre adlandırılmaktadır. İçerdiği fiber tipi, yapısı ve monomer infiltrasyon şekline göre fiberler piyasada bulunan ticari isimleri ile Tablo 2.2‘de gösterilmiştir

Fiberlerin oryantasyonu (kullanılan fiberin yönü) fiberle güçlendirilmiş kompozitlerin mekanik özelliklerini doğrudan etkilemektedir. Materyal üzerine uygulanan kuvvetin yönü ile fiberin yönünün paralel olmadığı durumlarda mekanik özellikler azalmaktadır. Dental kompozitleri güçlendiren fiberler tek yönlü, iki yönlü ve kısa parçacık şeklinde farklı formlarda bulunmaktadırlar. Tek yönlü fiberler kompozit yapıya anizotropik özellikler sağladığı için kompoziti tek yönde güçlendirirken, en yüksek gerilimin meydana geleceği yönün bilindiği durumlarda (örneğin köprü protezlerin gövde bölgelerinde mesio-distal yönde) kullanılmalıdır. İki yönlü fiberler ise dokuma ve örgü tarzında hazırlanmaktadır ve dokuma fiberler kompozite kuvvetin gelebileceği her yönde dayanıklılık sağladığı için kuvvetin yönünün bilinmediği durumlarda kullanılabilmektedir (131,138,139). Kompozit içerisinde kısa dağınık

seyreden fiberlerin ilavesinde fiberler polimer içerisinde eşit dağılmadığından belli bölgelerde yığılma gösterebilmektedir ancak bu tip fiberler bir veya iki doğrultuda güçlendirici etki sağlamak yerine çok yönlü bir etki sağlamaktadır ve akrilik içerisine infiltrasyonu en kolay olan fiber çeşididir. Bu tip fiberler düşük oranda fiber ilavesi ihtiyacı olduğunda kullanılmalıdır çünkü yüksek oranda kullanıldığında kuru ve katı bir formda olması uygulanmasını güçleştirmektedir (140).

Fiberlerin monomer ile infiltrasyon yöntemine göre fiziksel ve mekanik özellikleri de değişkenlik göstermektedir. Monomer infiltrasyonu her bir fiber yüzeyinin homojen olarak rezin matriks ile kaplanması işlemidir (141). Bu işlem esnasında rezin matriksin fiber demetlerini yeterince ıslatamaması ve rezin matrikste polimerizasyon büzülmesi sonucu fiberler arasında boşlukların oluşması restorasyonun dayanıklılığını azaltabilmektedir. Düşük doyurulmuş bölgelerin ağız sıvıları ile teması sonucunda sıvı emilimi ile mikroorganizmaların penetrasyonu ve restorasyonda renk değişikliği meydana gelmektedir bu sebeple doyurulma işlemi materyalin başarısını doğrudan etkilemektedir (142). Monomer infiltrasyon işlemi iki şekilde uygulanmaktadır. Bunlardan birisi manuel yöntemle fiber içerisine az viskoziteli rezin uygulanmasıdır (ön doyurulma işlemi uygulanmamış fiber). Ön doyurulma yapılmamış fiberlerin monomer ile doyurulması, en yaygın kullanılan yöntemdir (138). Ancak monomer, fiberin polimer matrikse adezyonunu arttırırken rezidüel monomer miktarında artışa neden olacağından dayanıklılığın azalmasına ve oral mukozada irritasyona sebep olabilmektedir. Diğer yöntem ise materyal içerisinde ön doyurulması yapılmış (pre-infiltrasyon / pre-impregnated) fiberlerin kullanılmasıdır. Bu işlem fiberlerin üst üste yerleştrilerek basınçla polimerizasyonunu gerektirir. Böylelikle maksimum miktarda fiber, matriks içerisine yerleştirilmiş olur (143).

Tablo 2.2: İçerdiği fiber tipi, yapısı ve monomer infiltrasyon şekline göre piyasada bulunan bazı fiberler

Fiber tipi	**Fiber yapısı**	**Ticari isim**	**Üretici firma**	**Monomer infiltrasyon yöntemi**
Polietilen fiber	Leno dokuma	Ribbond	Ribbond	Non-preinfiltre
E-cam fiber	Doğrusal	Vectris	Ivoclar	Preinfiltre
E-cam fiber	Rastgele yerleştirilmiş Kısa parçacık	EverX Posterior	GC	Non-preinfiltre
E-cam fiber	Doğrusal	EverStick	Stick Teck / Turku	Preinfiltre
S-cam fiber	Örgü	GlasSapam	Exton	Non-preinfiltre
Polietilen fiber	Örgü	Connect	Kerr	Non-preinfiltre
E-cam fiber	Doğrusal	Vectris	Ivoclar	Preinfiltre

2.6.7.2. Diş hekimliğinde kullanılan fiber tipleri ve özellikleri: Diş hekimliğinde karbon, aramit, polietilen ve cam fiber olmak üzere 4 tip fiber kullanılmaktadır.

Karbon fiberler diş hekimliğinde 1970 yılında ticari olarak kullanılmaya başlanmıştır ve çoğunluğu poliakrilonitrilin karbonizasyonu sonucu elde edilmektedir. Karbon fiberler uzun eksenlerine dik yönde gelen kuvvetlere karşı dayanıksızdır bu durumu önlemek için üretim esnasında matriks içerisindeki fiberler birbirne dik veya çapraz konumlandırılmıştır. Estetik olarak yeterli bulunmasa da fiziksel ve kimyasal özelliklerinin iyi olması sebebi ile akrilik rezinlerin kırılma dayanıklılığını arttırmak amacı ile uzun yıllar kullanılmıştır. Vallittu ve ark. yapmış olduğu çalışmada SEM incelemelerinde karbon fiber ile güçlendirilen akriliklerde metil metakrilat rezinlerin polimerizasyon sırasında büzülme göstermesi sonucu fiberler arasında boşlukların oluştuğu bildirilmiştir. Karbon fiberlerin daha fazla metilmetakrilat likidini abzorbe etmesi sonucu büzülme miktarının daha fazla olduğu düşünülmektedir. Siyah renkte olduğu için posterior lingual-palatinal gibi sınırlı bölgelerde kullanılabilen karbon fiberler

günümüzde artan estetik beklentiler sebebi ile hemen hemen hiç kullanılmamaktadır (144,145).

Ticari adı Kevlar olan aramid fiberler düşük yoğunluklu organik bileşiklerdir. Bu fiberler, polipara-fenil terafalamit olarak da isimlendirilmektedir. Diş hekimliğinde ilk kez 1985 yılında polimetilmetakrilatı güçlendirmek amacı ile kullanılmıştır (146,147). Yüksek elastisite modülü, düşük yoğunluk ve iyi ıslanabilirliğinin olması bağlayıcı ajan ile işlem görmesine gerek duyulmadan uygulanabilmesine olanak tanımaktadır. Gerilme dayanımı yüksek olan aramid fiberler mikrofibril yapısı sebebi ile bükülme ve sıkıştırma kuvvetlerine karşı diğer fiber tiplerinden daha az dayanım göstermektedir. Mullarky ve Saygılı yaptıkları çalışmalarda, aramid fiber ilave edilmiş akrilik rezinlerin eğilme direncinin arttığını ancak cam fiberle elde edilen dayanıklılığın aramid fiberlerden daha fazla olduğunu rapor etmişlerdir. Aramit fiberlerin zaman içerisinde oral kavitede kompozit yüzeyinde görülen kısımları düzensiz bir yüzey oluşmasına sebep olmaktadır. Ayrıca sarı renkte olması estetik bölgelerde kullanımını sınırlandırmaktadır (147,148).

Polietilen fiberler Cappacio ve Ward'ın 1973 yılında geliştirdikleri doğal kristalin polimeridir (149). Doğal renge sahip, düşük yoğunluklu, biyolojik olarak uyumlu, yüksek elastisite modülüne sahip, kimyasal olarak inert, hidrofobik polimer yapılardır. Polietilen fiberler yumuşaktırlar, kolay kırılmayan, sıkıştırma altında düşük direnç gösteren yapılardır. Bu nedenle periodontal desteği zayıf dişlerde etkili bir şekilde kullanılabilirler (140,144,149). Ancak polietilen fiberin yüzey enerjisinin düşük olması ıslanabilirliğinin az olmasına ve sonuç olarak kompozit ile adezyonunda problemlere sebep olabilmektedir. Bu nedenle polietilen fiberlerin ıslanabilirliğinin arttırılabilmesi amacı ile bazı kimyasal işlemler uygulanmaktadır. Ayrıca; herhangi bir işleme tabi tutulmadan rezine ilave edilen fiberlerin yabancı bir madde gibi davranarak mevcut yapıyı güçlendirmenin aksine zayıflattığı belirtilmiştir. Bu sebeple polietilen fiberler kimyasal oksidasyon, kimyasal kaplama ajan uygulaması, elektrik plazma işlemi, ekstra akrilik monomer kullanımı gibi tekniklerden faydalanılarak rezinlere ilave edilirler (140,144). Polietilen fiberler akrilik rezinlere takviye edilirken sürekli tek yönlü/paralel, kısa kesilmiş dokuma/örgü, rastgele dağılmış gibi farklı formlarda bulunmaktadır (131). Dokuma formunda hazırlanan Dyneema (Dyneema B.V. Mauristlaan Urmond The Netherlands, Holland), Connect (MFG Co, West Collins Orange, CA, USA) ve Ribbond (Ribbond Inc Seatle, Wa USA) gibi farklı polieten fiber sistemleri bulunmaktadır. En çok bilinen ve kullanılan polietilen

fiber olan Ribbond'un (Ribbond Inc Seatle, Wa USA) yapımında fiberin monomer ile infiltrasyonu önceden yapılmamıştır (non-preinfiltre dokuma tip fiber). Ribbond şekil verilebilen ve şekil verilirken ya da kesilirken açılmayan dayanıklı bir yapıdır. Ribbond'u diğerlerinden ayıran özelliği ise çaprazlama kilitli ilmek tarzında leno dalgası şeklindeki yapısıdır, bu yapı sayesinde kuvvetlere karşı daha yüksek dayanıklılık göstermektedir. Gelen kuvvetler yapı içerisinde iletilirken tekrar rezin içerisine transfer edilemez. Akrilik rezinlerin polietilen fiberler yardımı ile güçlendirilmesinin iyi bir cilalanabilme ve iyi estetik görünüm sağlamasının yanısıra çarpma dayanımı gibi mekanik özellikleri arttırdığı bildirilmiştir (150).

Cam fiberler 1960'lı yıllardan beri diş hekimliğinde kullanılmaktadır. Silisyum oksit (SiO_2), bor oksit (B_2O_3), germanyum oksit (GeO_2), fosfor oksit (P_2O_5) ve arsenik oksit (As_2O_3) gibi bileşiklerden oluşmaktadır ve cam yapıcı oksit olarak en sık SiO_2 kullanılmaktadır. Camın akışkanlığını arttırarak çalışma süresinin uzamasını ve klinik uygulanmasını kolaylaştıran Sodyum oksit (Na_2O), potasyum oksit (K_2O), magnezyum oksit (MgO), kalsiyum oksit (CaO), cıva oksit (HgO) ve baryum oksit (BaO) gibi düzenleyici oksitler içermektedir. Amorf , izotropik, üç boyutlu yapıdaki cam fiberler renksiz, estetik, esnek ve biyouyumlu olmasının yanısıra dirençli bir yapıda olduğu için tercih edilmektedir. Translüsensi sayesinde estetiği, yüksek eğilme dayanımı sayesinde mekanik özellikleri üstündür. Ayrıca iyi bağlanma özellikleri göstermesi ve korozyona uğramaması restorasyonların uzun dönem başarısını olumlu etkileyen avantajlarındandır (131,138,151). Cam fiberlerin E-cam, S-cam ve C-cam olmak üzere farklı tipleri mevcuttur. Diş hekimliğinde fiberle güçlendirilmiş kompozitlerde kullanılan cam fiber tipi genellikle alkalisiz camdan oluşan elektriksel cam olarak bilinen E-cam fiberlerdir ve bu fiberlerin temel yapısında %56 SiO_2, % 22 CaO, % 14 Al_2O_3, % 6 B_2O_3 ve az miktarda metal oksitler içeren boroalümina silika camdır. Ağız ortamındaki nem, polimer matriks boyunca difuze olarak E-cam fiberlerin yüzeyinde korozyona sebep olarak mekanik özelliklerini olumsuz yönde etkileyebilmektedir (152)

2.6.7.3. Fiberle güçlendirilmiş kompozit rezinlerin avantaj ve dezavantajları: Fiberle güçlendirilmiş kompozit rezinlerin avantajları:

- Yüksek çekme ve basınç dayanımına sahiptirler.

- Geleneksel restorasyonlara kıyasla daha doğal bir gürünüm ile daha iyi estetik sonuçlar sağlarlar.
- İyi adezyon kabiliyeti ile geleneksel restorasyonlara kıyasla daha az diş redüksiyonu gerektirirler ve minimal invaziv bir yaklaşım ile diş yapısını korumaya yardımcı olurlar.
- Kolaylıkla tamir edilebilir materyallerdir.
- Geleneksel metal-seramik restorasyonlara kıyasla karşıt dişlerde aşınmaya sebep olma ihtimali daha azdır.
- Doğal dişlere benzer elastik modülü sayesinde kalan diş dokusunun desteklenmesine yardımcı olurlar.

Fiberle güçlendirilmiş kompozit rezinlerin dezavantajları:

- Fiberle güçlendirilmiş kompozit rezinlerin yerleştirilmesi, adezyon işlemi ve sertleşme süresi komplike olabileceğinden teknik hassasiyet gerektirir.
- Fiberle güçlendirilmiş kompozit rezin restorasyonlar geleneksel restorasyonlara oranla daha pahalı olabilir.
- Aşınma direnci, metal restorasyonlardan daha düşüktür, bu da restorasyonun ömrünün kısalmasına neden olabilir.
- Renk stabilitesi açısından fiberle güçlendirilmiş kompozitlerin rengi zamanla değişerek doğal dişlerle uyumsuzluğa yol açabilir.

Fiberle güçlendirilmiş kompozit rezinlerin avantaj ve dezavantajlarının, spesifik uygulamaya ve bireysel hasta faktörlerine bağlı olarak değişebileceği bildirilmiştir (139)

3. GEREÇ VE YÖNTEM

3.1. ETİK KURUL ONAYI VE ÖRNEKLEM SAYISININ HESAPLANMASI

Çalışma için gerekli olan etik kurul onayı Sağlık Bilimleri Üniversitesi Hamidiye Bilimsel Araştırmalar Etik Kurulundan 24.12.2021 tarihinde 21/773 karar numarası ile alındı. Çalışmanın deney aşaması Sağlık Bilimleri Üniversitesi Pedodonti Anabilim Dalı ve kırılma dayanım testi Bezm- i Alem Üniversitesi Diş Hekimliği Fakültesi Araştırma Laboratuvarında uygulanmıştır.

Çalışma için test edilecek örneklem sayısı belirlenirken ilgili makale (153) dikkate alınarak, Power Analizi yapıldı. G*Power (Heinrich-Heine-Universität Düsseldorf, Düsseldorf, Germany) programı kullanılarak yapılan Power analizi sonucunda kırılma dayanımı için effect size d (etki boyutu) 0.4826 ve standart sapma değeri 324 alındığında Power:0.80 ve α:0.05 için tespit edilen örneklem sayısı her grup için minimum n=13 kişi olarak saptandı. Daha güvenilir sonuçlar elde etmek için örneklem büyüklüğü n= 20 olarak uygulandı.

3.2. DİŞ SEÇİMİ VE STANDARDİZASYONU

Periodontal sebeplerden dolayı çekilmiş, sağlam, kök gelişimini tamamlamış, benzer boyutlarda, tek köklü ve tek kanallı, üst çene orta kesici dişler hastalardan etik kurul onaylı aydınlatılmış onam formu imzalatılarak onam alındıktan sonra araştırmamıza dahil edildi. Çalışma zamanına kadar dişler %0.1 timol solüsyonunda, oda sıcaklığında bekletildi. Dişlerin üzerinde bulunan diş taşları ve periodontal doku artıkları kretuvar yardımıyla temizlendi (Şekil 3.1).

Dişlerin çalışmaya dahil edilme kriterleri:

- Periodontal nedenlerle çekilmiş,
- Apikal gelişimini tamamlamış,
- Tek köklü,
- Tek kanallı,

- Çürüksüz,
- Daha önce restore edilmemiş maksiller keser dişler.

Dişlerin çalışmaya dahil edilmeme kriterleri:

- Eğimli kökleri olan dişler,
- Birden fazla kanalı olan dişler,
- Çatlak, kırık, kalsifikasyon, rezorbsiyon veya defekt bulunan dişler
- Daha önce restore edilmiş dişler
- Mine sement bileşkesinden meziodistal ve bukkolingual yönde kumpas ile ölçülerek ortalama değerler elde edilerek (M-D: 5.6 mm, B-P: 6.5 mm), standart sapması ortalama değerlerin %20'sinden az veya fazla olan dişler çalışmaya dahil edilmedi.

Dişler dijital kumpas kullanılarak mine sement sınırından meziodistal ve bukkolingual yönde ölçülüp ortalama değerler elde edildi (M-D: 5.6 mm, B-P: 6.5 mm).

Dahil edilme/edilmeme kriterlerine uyan toplamda 120 adet diş mine-sement sınırından apikale kadar 12 ±1 mm (Şekil 3.2) olacak şekilde elmas separe (Şekil 3.3) yardımı ile kök uçlarından kesilerek kök boyları standardize edildi (Şekil 3.4). Standardizasyonu sağlanan tüm örnekler içerisinden rastgele seçilen 20 adet diş enstrümante edilmeden negatif kontrol grubu olarak belirlendi.

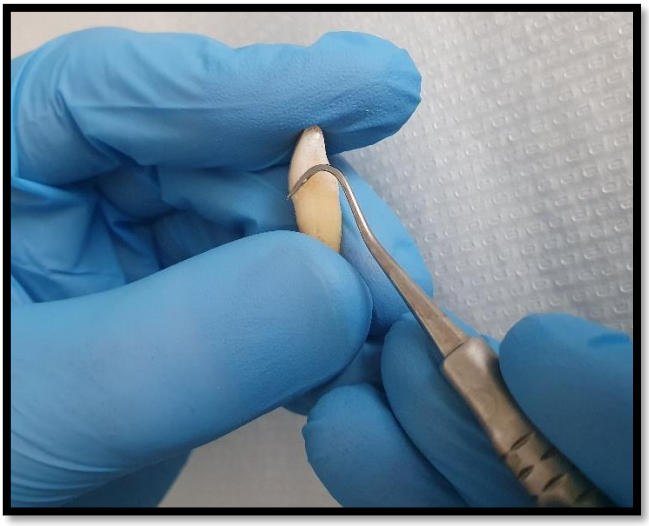

Şekil 3.1: Dişlerin üzerinde bulunan diş taşları ve periodontal doku artıklarının kretuvar yardımıyla temizlenmesi



Şekil 3.2: Kök boyunun dijital kumpas yardımı ile ölçülerek kontrol edilmesi



Şekil 3.3: Kök boylarının eşitlenmesi için kullanılan elmas separe

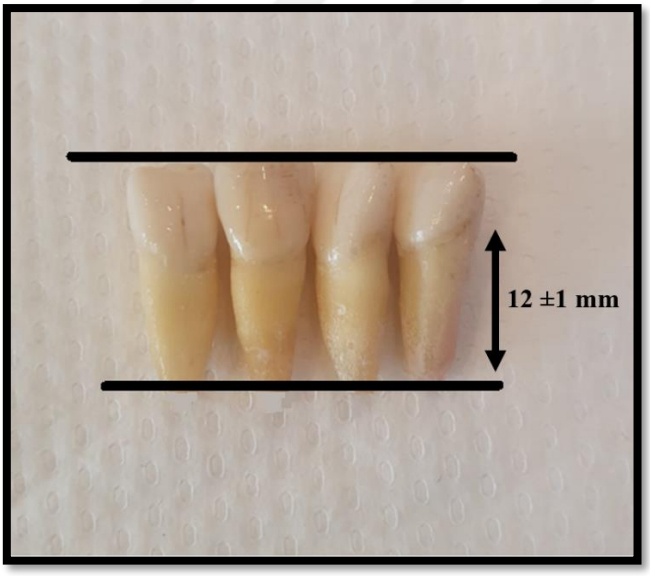

Şekil 3.4: Kök boyları eşitlenerek standardizasyonu sağlanan örneklerden bazıları

3.2. İMMATÜR DİŞ SİMÜLASYONU

Kök boylarının standardizasyonunu takiben negatif kontrol grubunun dışında kalan çalışmaya dahil edilmiş diğer dişler immatür diş simulasyonu için hazırlandı.

Giriş kaviteleri su soğutması altında aynı boyutta ve grende elmas rond frez kullanılarak açıldı. Tüm dişlerin pulpa artıkları tirnerf kullanılarak çıkarıldı (Şekil 3.5). Kök kanalları K tipi 15 No'lu eğeden başlanarak K tipi 60 Nolu eğeye kadar genişletildi (Şekil 3.6). Her eğe değişiminde kanallar %1.5'luk NaOCL ile irrige edildi ve çalışma boyunca tüm irrigasyon solüsyonları geleneksel irrigasyon yöntemi ile 27-gauge konvansiyonel iğne kullanılarak uygulandı. Kök gelişimi tamamlanmamış immatür dişleri simüle etmek amacı ile kanallar 1'den 6 numaraya kadar olan Pieso Reamerlar ile enstürmante edildi (Şekil 3.7). 6 numaralı Pieso Reamer apikalden 1 mm. taşınca enstrümantasyon işlemi tamamlandı.

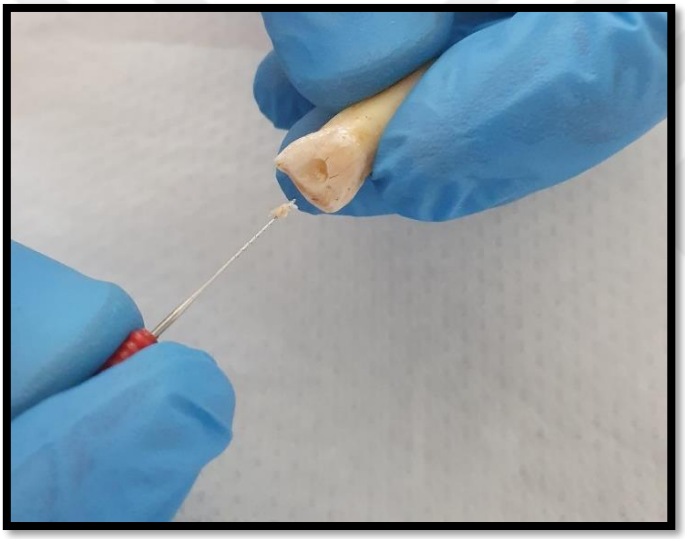

Şekil 3.5: Pulpa artıklarının tirnerf kullanılarak çıkarılması



Şekil 3.6: Kullanılan K tipi kanal eğeleri



Şekil 3.7: Kullanılan Pieso Reamerlar (1-6 numara)

3.2. REJENERATİF ENDODONTİK PROSEDÜRÜN UYGULANMASI

Amerikan Endodontisler Birliği'nin (AAE) 2021 yılında güncellediği rejeneratif endodontik prosedür rehberine göre; %1.5'luk 20ml NaOCL ile şekilde irrigasyon uygulanmasının ardından %17'lik 20ml. EDTA solüsyonu ile kök kanalları irrige edildi (Şekil 3.8). Paper point kullanılarak kanallar kurutuldu (Şekil 3.9). Metronidazol 500 mg (Flagyl; Sanofi, İstanbul, Türkiye) ve Siprofloksasin 500 mg film tablet (Cipro; Biofarma, İstanbul, Türkiye) üzerindeki kaplamalar cerrahi bisturi ile kazındı ve steril havanda toz haline getirilerek 1:1 oranında karıştırıldı (Şekil 3.10). Parçalanan tabletlerden kalan büyük parçaların elemine edilebilmesi ve homojen bir karışım sağlanabilmesi için antibiyotik toz karışımı steril spançlardan geçirildi. Daha sonra gliserin ile 2,5:1 toz/sıvı oranında karıştırılarak macun kıvamında pat elde edildi ve 40 numara lentülo ile kanal içi medikaman olarak uygulandı (Şekil 3.11-12). Kanallar pamuk pelet ve cam iyonomer (Ketac Molar Easy Mix 3M ESPE, Almanya) (Şekil3.13) ile geçici olarak kapatıldı. Tüm örnekler 37 °C'ye ayarlanmış etüvde (Nüve inkübatör EN 120, İstanbul, Türkiye) %100 nemli ortamda 4 hafta muhafaza edildi.



Şekil 3.8: Çalışmamızda kullanılan EDTA solüsyonu

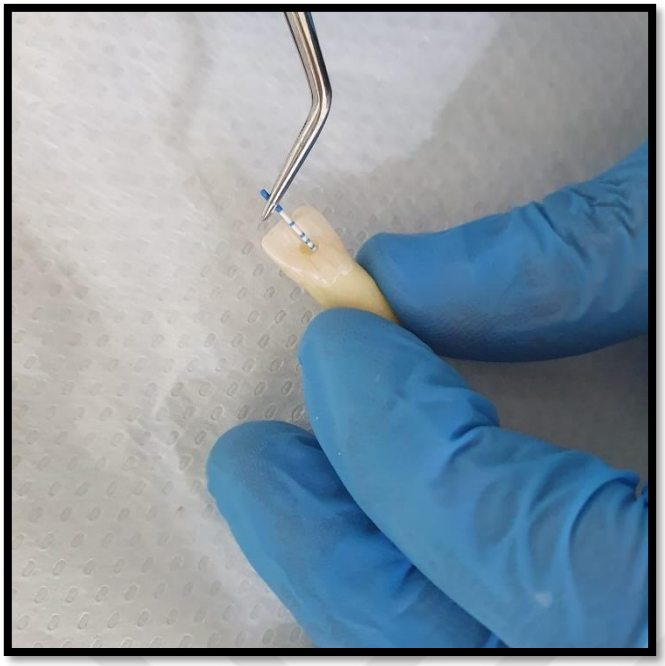

Şekil 3.9: Kök kanalının paper-point ile kurulanması



Şekil 3.10: Metronidazol 500 mg (Flagyl; Sanofi, İstanbul, Türkiye) ve Siprofloksasin 500 mg film tablet (Cipro; Biofarma, İstanbul, Türkiye)



Şekil 3.11: Steril spançtan geçirilerek homojen hale getirilen antibiyotik toz karışımının gliserin ile karıştırılması



Şekil 3.12: Antibiyotikli patın lentülo ile kök kanalına yerleştirilmesi



Şekil 3.13: Örneklerin geçici olarak restorasyonunun sağlanması amacı ile kullanılan cam iyonomer siman (Ketac Molar Easy Mix 3M ESPE, Almanya)

Dört hafta sonra cam iyonomer ile yapılan geçici restorasyonun kaldırılmasını takiben, kök kanallarındaki antibiyotikli pat %1.5'luk NaOCL (20ml) kullanılarak uzaklaştırıldı ve son yıkama solüsyonu olarak %17'lik EDTA (20ml) kullanıldı ve irrigasyonun tamamlanmasının ardından paper point kullanılarak kanallar kurulandı. Tüm diş örneklerinin mine sement birleşim hattından 3mm kadar apikal bölgeye, üretici talimatlarına göre karıştırılmış olan MTA (Pro Root MTA Dentsply Maillefer, Ballaigues, İsviçre) yerleştirildi (Şekil 3.14) ve MTA'nın derinliğini sınırlamak için Collaplug (Zimmer Dental, Carlsbad, ABD) kollajen materyali kullandı. MTA'nın uygulandığı örneklerden, nemli bir pamuk peletin yerleştirilmesinin ardından kontrol radyografisi alındı (Şekil 3.15). Dişler fosfat tamponlu tuz çözeltisine (pH = 7.4) batırılmış gazlı bez parçalarına sarılarak 37°C'de 4 gün inkübe edildi.

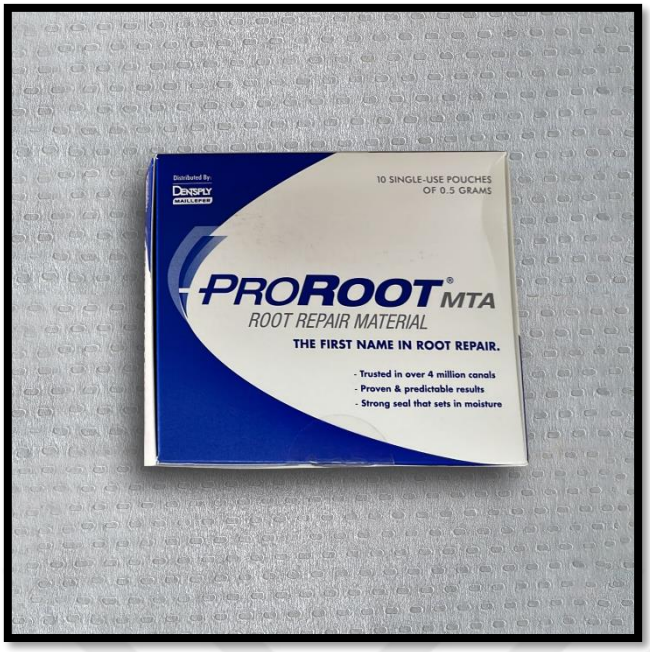

Şekil 3.14: Çalışmamızda kullanılan MTA (Pro Root MTA Dentsply Maillefer, Ballaigues, İsviçre)

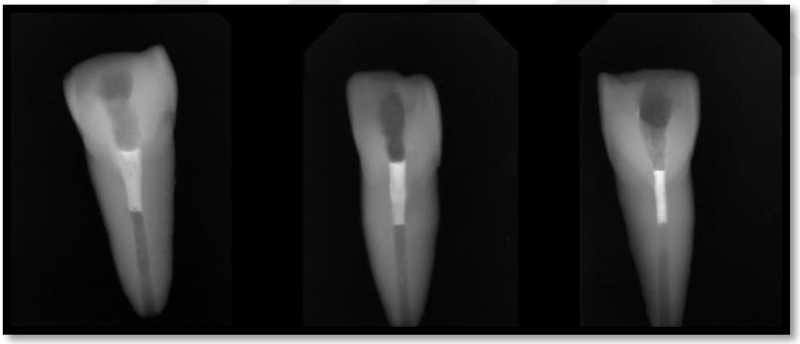

Şekil 3.15: MTA'nın uygulandığı dişlerden alınan kontrol radyografisi örnekleri

AAE'nin güncel rehberinde belirtildiği şekilde uygulanan rejeneratif endodontik prosedürün uygulanmasını takiben rastgele seçilen 20 adet diş pozitif kontrol grubu olarak ayrıldı ve bu 20 dişin restorasyonu cam iyonomer siman (Ketac Molar Easy Mix 3M ESPE, Almanya) ile tamamlandı.

3.3. KORONAL RESTORASYON

İmmatür diş simülasyonunun tamamlanmasının ardından rejeneratif endodontik prosedür uygulanmış 80 adet diş, %35 fosforik asitle selektif mine asitlenmesini takiben,

Clearfil™ SE Bond (Kuraray, Okayama, Japonya) (Şekil 3.16) üretici talimatlarına göre kavitelere uygulandı.



Şekil 3.16: Clearfil™ SE Bond (Kuraray, Okayama, Japonya)

80 diş kullanılacak olan koronal restorasyon materyaline göre rastgele 4 gruba ayrıldı (n= 20). Test grupları ve kontrol gruplarına uygulanan işlemler aşağıda açıklanmıştır:

Pozitif kontrol grubu (n=20): Bu grupta immatür diş simülasyonu yapılarak, REP uygulandı ve sadece cam iyonomer siman ile restorasyon tamamlandı (n=20).

Negatif kontrol grubu (n=20): Sadece apikal uç kesilerek kök boyunun standardizasyonunun sağlandığı, sağlam dişlerden oluşan negatif kontrol grubuna immatür diş simülasyonu, REP veya restorasyon uygulanmadı.

Bulk fill (n=20): İmmatür diş simülasyonu ve REP uygulanmasını takiben, yüksek viskoziteli bulk-fill kompozit rezin (3 M ESPE) kavitenin koronal 1/3'lük kısmına yerleştirilerek 20sn süre ile polimerizasyon sağlandı ve kavitenin kalan kısmı konvansiyonel kompozit rezin (3M ESPE Filtek Z250) kullanılarak tamamlandı (Şekil 3.17-18)

Kısa fiberle güçlendirilmiş kompozit rezin, (EverX posterior, n=20): İmmatür diş simülasyonu ve REP uygulanmasını takiben kavite, fiberle güçlendirilmiş kompozit

rezin EverX posterior (GC, Tokyo, Japonya) kavitenin koronal 1/3'lük kısmına yerleştirilerek 20sn süre ile polimerizasyon sağlandı ve kavitenin kalan kısmı konvansiyonel kompozit rezin (3M™ ESPE Filtek Z250) kullanılarak tamamlandı (Şekil 3.19).

Akışkan kompozit rezin (n=20): İmmatür diş simülasyonu ve REP uygulanmasını takiben kavite tabanına akışkan kompozit rezin (3M™ Filtek™ Supreme Flowable Restorative Refill) uygulanarak 20sn süre ile polimerizasyon sağlandı ve kavitenin kalan kısmı konvansiyonel kompozit rezin (3M™ ESPE Filtek Z250) kullanılarak tamamlandı (Şekil 3.20).

Polietilen fiber (Ribbond, n=20): İmmatür diş simülasyonu ve REP uygulanmasını takiben uzunluğu 1mm, genişliği 1 mm olacak şekilde steril cerrahi makas yardımı ile kesilen Ribbond (Ribbond Inc., Seattle, WA, ABD) parçası Clearfil™ SE Bond (Kuraray, Okayama, Japonya) adeziv ile ıslatıldı (Şekil 3.21-25). Kavite tabanı ince bir tabaka 3M™ Filtek™ Supreme Flowable Restorative Refill rezin ile kaplandı. Bond ile ıslatılan Ribbond parçası (Akışkan kompozit rezin uygulanan kavitenin tabanına yerleştirildi ve kalibrasyonu yapilan ışık cihazı (3M™ ESPE Elipar S10) kullanılarak 20 sn. süre ile polimerizasyon sağlandı (Şekil 3.26). Kavitenin kalan kısmı konvansiyonel kompozit rezin 3M ESPE Filtek Z250 ile restore edildi.

Test grupları ve kontrol gruplarına uygulanan prosedür şematik çizimde gösterilmiştir (Şekil 3.27).



Şekil 3.17: Yüksek viskoziteli Bulk-fill kompozit rezin (3M™ ESPE)



Şekil 3.18: Konvansiyonel kompozit rezin (3M™ ESPE Filtek Z250)



Şekil 3.19: Fiberle güçlendirilmiş kompozit rezin EverX posterior (GC, Tokyo, Japonya)



Şekil 3.20: Akışkan kompozit rezin (3M™ Filtek™ Supreme Flowable Restorative Refill)



Şekil 3.21: Polietilen fiber Ribbond (Ribbond Inc., Seattle, WA, ABD)



Şekil 3.22: Polietilen fiberin örgü yapısının yakından görünümü



Şekil 3.23: Ribbond parçasının kesilmeden önce boyutlarının ölçülerek ayarlanması

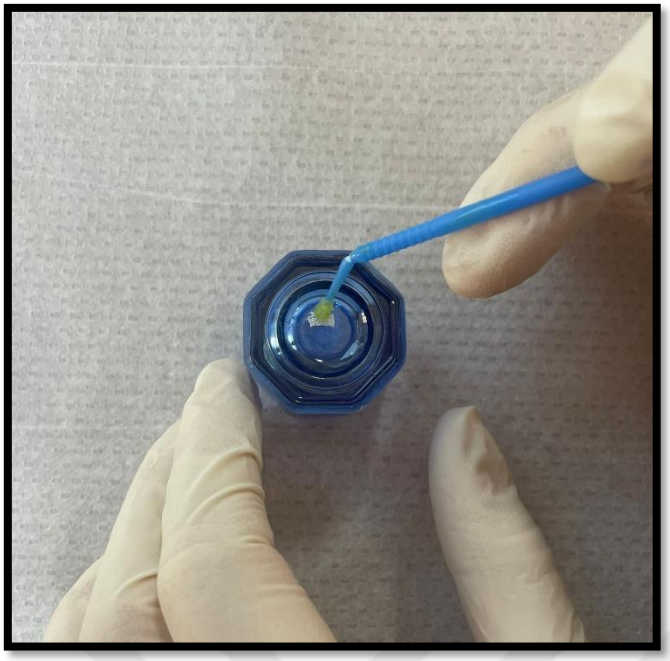

Şekil 3.24: Ribbond parçasının bond ile ıslatılması

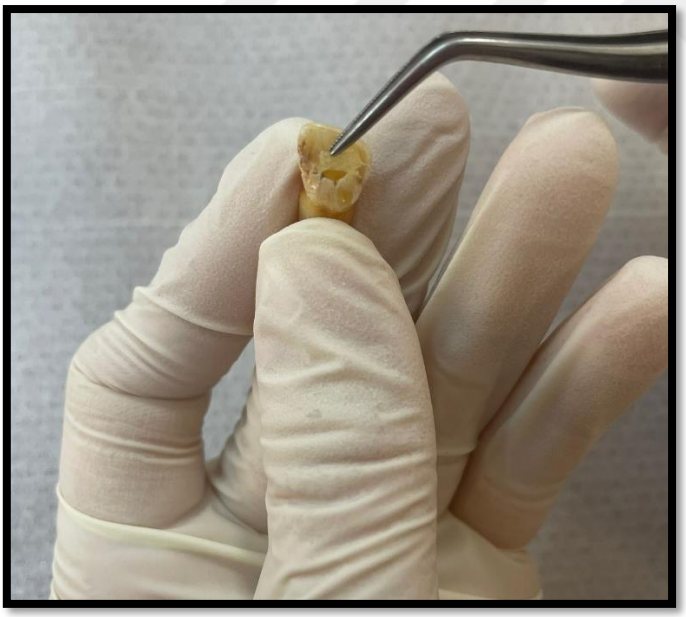

Şekil 3.25: Bond ile ıslatılan fiberin kaviteye yerleştirilmesi



Şekil 3.26: Kullanılan ışık cihazı (3M™ ESPE Elipar S10)

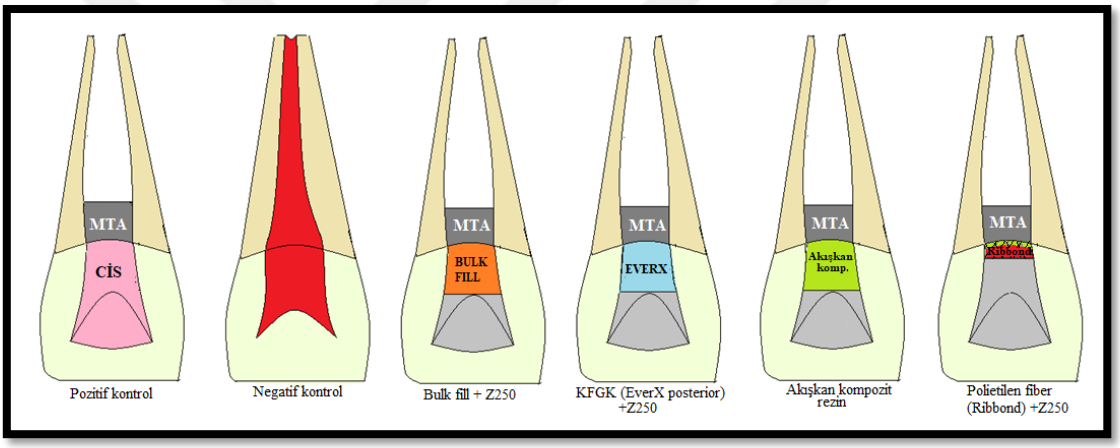

Şekil 3.27: Kontrol ve test gruplarının şematik çizimi

3.4. PERİODONTAL LİGAMENTİN SİMÜLASYONU

Periodontal ligament simülasyonu için köklerin yüzeyleri ince bir tabaka silikon ölçü malzemesi (3M) ile kaplandı (Şekil 3.28). Daha sonra kökler, kemik kreti ile kök yüzeyi arasındaki boşluğu simüle etmek için mine sement birleşiminin 1.5-2 mm altındaki akrilik reçineye dik olarak gömüldü (Şekil 3.29-30).



Şekil 3.28: Silikon ölçü malzemesi (3M Espe İmpregum Garant L Duosoft)



Şekil 3.29: Akrilik reçineye dik olarak gömülen diş örnekleri

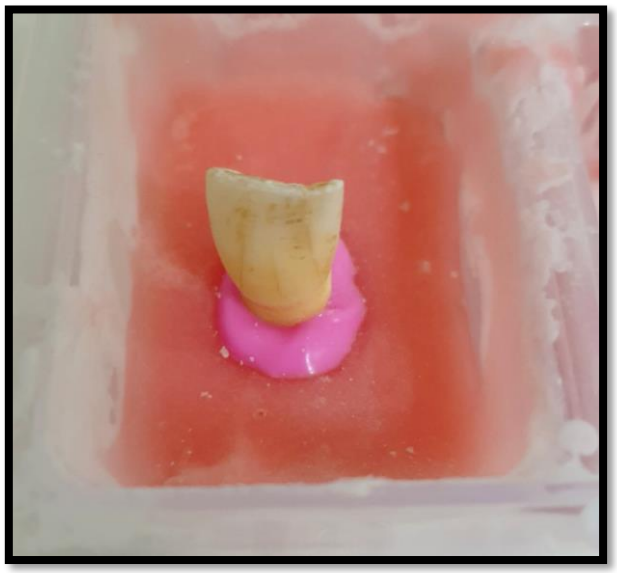

Şekil 3.30: Akrilik reçineye dik olarak gömülen diş örneğinin yakından görünümü

3.5. KIRILMA DAYANIM TESTİ

Kırma testi için Bezm-i Alem Üniversitesi Araştırma Laboratuvarında bulunan Universal test cihazı (AGS-X, shimadzu, Japonya) kullanıldı (Şekil 3.31). Test cihazının paslanmaz çelik küre şeklindeki ucu, palatinal yüzeyde mine semenet birleşim hattının 3mm. üst bölgesinden dişin uzun aksıyla 135 derece açı yapacak şekilde ayarlandı ve 1mm/dk hızında kuvvet uygulandı (Şekil 3.32-33). Dişlerde kırılma gerçekleştiğinde test cihazı durdurularak ekrandaki değerler Newton cinsinden kaydedildi.

Dişlerde kırılma gerçekleştiğinde, örneklerin kırılma seviyeleri restore edilebilirlik açısından değerlendirilmiştir. Kırılma lokalizasyonları mine-sement birleşiminin üzerinde gözlenen kırıklar restore edilebilir olarak, mine-sement birleşiminde ve bu seviyeden apikale uzanan kırıklar ise restore edilemez kırıklar olarak kaydedilmiştir. Kırık lokasyonlarının gruplara göre dağılımını gösteren şematik çizim gösterilmiştir (Şekil 3.35)



Şekil 3.31: Universal test cihazı (AGS-X, shimadzu, Japonya)



Şekil 3.32: Universal test cihazına örneklerin açılı yerleştirilmesini sağlayan düzenek (AGS-X, shimadzu, Japonya)



Şekil 3.33: Kırılma testinin uygulanması

3.6. İSTATİSTİKSEL ANALİZ

Çalışmada elde edilen bulgular değerlendirilirken, istatistiksel analizler için IBM SPSS Statistics 22 programı (21.0 sürümü; IBM Corp., Armonk, NY, ABD) kullanıldı. Parametrelerin normal dağılıma uygunluğu Kolmogorov-Smirnov ve Shapiro Wilks testleri ile değerlendirilmiş ve parametrelerin normal dağılıma uygun olduğu saptanmıştır. Çalışma verileri değerlendirilirken tanımlayıcı istatistiksel metodların (Ortalama, Standart sapma) yanısıra parametrelerin gruplar arası karşılaştırmalarında tek yönlü varyans analizi testi (Oneway Anova) ve farklılığa neden çıkan grubun tespitinde grupların varyansları homojen olduğu için Tukey HDS testi kullanıldı. Anlamlılık $p<0.05$ düzeyinde değerlendirildi.

4. BULGULAR

4.1. KIRILMA DAYANIM TESTİ

Farklı koronal restorasyon materyalleri kullanılarak oluşturulan grupların kırılma direnci için ortalama, standart sapma ve minimum-maksimum değerleri (Newton, N) saptanmıştır. KFGK (EverX posterior), Polietilen fiber (Ribbond), Akışkan kompozit rezin, Bulk fill ve kontrol gruplarının ortalama, standart sapma ve ortanca (minimum-maksimum) kırılma direnci değerleri Tablo 4.1'de, ortalama değerlerin grafiksel gösterimi ise Şekil 3.34'de gösterilmiştir.

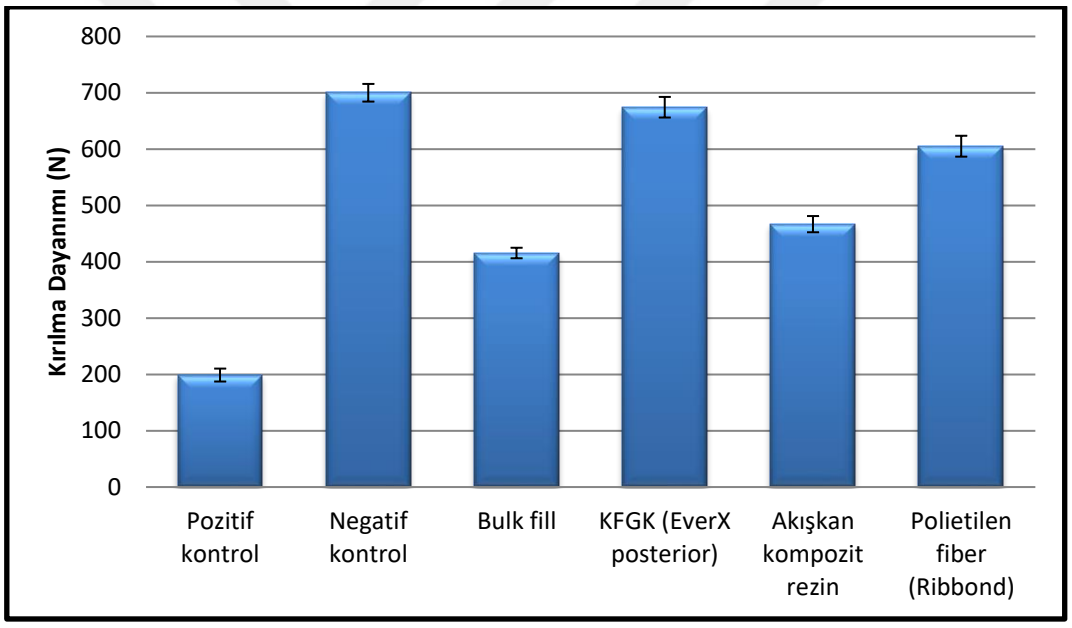

Şekil 3.34: Tüm deney gruplarının ortalama kırılma dayanımı değerleri

Tablo 4.1: Kırılma dayanımı değerlendirilmesi

	Kırılma Dayanımı (N)			
	Minimum	**Maximum**	**Ort±SS**	**%95 GA**
Pozitif kontrol	176,46	214,76	198,83±11,49^{F}	692,68 707,36
Negatif kontrol	657,69	723,99	700,02±15,67^{A}	193,45-204,20
Bulk fill	402,76	434,84	415,51±9,32^{E}	411,14-419,87
KFGK (EverX posterior)	632,48	712,64	674,33±18,31^{B}	665,76-682,90
Akışkan kompozit rezin	432,76	487,67	466,73±14,39^{D}	459,99-473,47
Polietilen fiber	561,18	634,68	605,12±18,58^{C}	596,42-613,81
P			0,001*	

Oneway ANOVA Test **p<0.05.*

Sütunlardaki farklı büyük harfler gruplar arası farklılığı göstermektedir. Güven Aralığı (GA):%95

SS: Standart Sapma

Tablo 4.2: Post Hoc Tukey HSD Test sonuçları

Grup	Grup	p
Negatif Kontrol	EverX Posterior	0,001*
	Bulk Fill	0,001*
	Ribbond	0,001*
	Akışkan kompozit rezin	0,001*
	Pozitif Kontrol	0,001*
KFGK (EverX posterior)	Bulk Fill	0,001*
	Ribbond	0,001*
	Akışkan kompozit rezin	0,001*
	Pozitif Kontrol	0,001*
Bulk Fill	Ribbond	0,001*
	Akışkan kompozit rezin	0,001*
	Pozitif Kontrol	0,001*
Polietilen fiber (Ribbond)	Akışkan kompozit rezin	0,001*
	Pozitif Kontrol	0,001*
Akışkan kompozit rezin	Pozitif Kontrol	0,001*

*$p<0.05$

Negatif kontrol grubunun kırılma dayanımı değerleri 657.69 ile 723.99 arasında değişmekte olup, ortalaması 700.02±15.67'dir.

KFGK grubunun kırılma dayanımı değerleri 632.48 ile 712.64 arasında değişmekte olup, ortalaması 674.33±18.31'dir.

Bulk Fill grubunun kırılma dayanımı değerleri 402.76 ile 434.84 arasında değişmekte olup, ortalaması 415.51±9.32'dir.

Polietilen fiber grubunun kırılma dayanımı değerleri 561.18 ile 634.68 arasında değişmekte olup, ortalaması 605.12±18.58'dir.

Akışkan kompozit rezin grubunun kırılma dayanımı değerleri 432.76 ile 487.67 arasında değişmekte olup, ortalaması 466.73±14.39'dur.

Pozitif kontrol grubunun kırılma dayanımı değerleri 176.46 ile 214.76 arasında değişmekte olup, ortalaması 198.83±11.49'dur.

Gruplar arasında kırılma dayanımı ortalamaları açısından istatistiksel olarak anlamlı farklılık bulunmaktadır (p:0.001; p<0.05) (Tablo 1). Anlamlılığın hangi gruplardan kaynaklandığının tespiti için yapılan post hoc Tukey HSD test sonucunda; Negatif Kontrol grubunun kırılma dayanımı ortalaması, diğer tüm gruplardan anlamlı şekilde yüksek bulunmuştur (p:0.001; p<0.05). KFGK grubunun kırılma dayanımı ortalaması, Bulk Fill, Polietilen fiber, Akışkan kompzit rezin ve Pozitif Kontrol gruplarından anlamlı şekilde yüksek bulunmuştur (p:0.001; p<0.05). Polietilen fiber grubunun kırılma dayanımı ortalaması, Bulk Fill, Akışkan kompozit rezin ve Pozitif Kontrol gruplarından anlamlı şekilde yüksek bulunmuştur (p:0.001; p<0.05). Akışkan kompozit grubunun kırılma dayanımı ortalaması, Bulk Fill ve Pozitif Kontrol gruplarından anlamlı şekilde yüksek bulunmuştur (p:0.001; p<0.05). Bulk Fill grubunun kırılma dayanımı ortalaması, Pozitif Kontrol gruplarından anlamlı şekilde yüksek bulunmuştur (p:0.001; p<0.05) (Tablo 4.2).

Örneklerin kırılma seviyeleri değerlendirildiğinde, mine sement birleşimi üzerinde gözlenen restore edilebilir kırık sayısı; pozitif kontrol grubunda 3 örnek, negatif kontrol, bulk fill, akışkan kompozit, polietilen fiber gruplarında 2 örnek, FGK grubunda 1 örnek olarak incelenmiştir. Kırılma seviyesi mine sement birleşimi ve mine sement birleşiminden apikale uzanan toplam restore edilemez kırık sayısı; pozitif kontrol grubunda 17 örnek, negatif kontrol, bulk fill, akışkan kompozit ve polietilen fiber gruplarında 18 örnek, FGK grubunda 19 örnek olarak incelenmiştir.

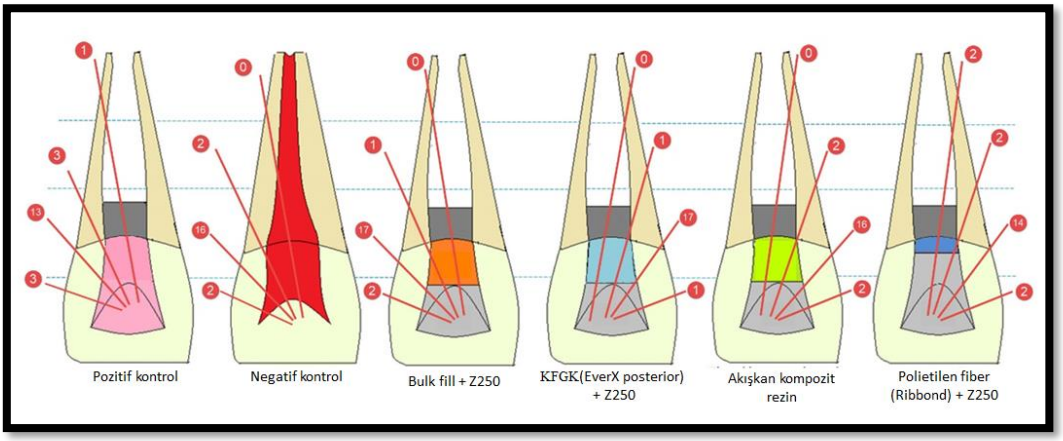

Şekil 3.35: Kırık lokasyonlarının gruplara göre dağılımını gösteren şematik çizim

5. TARTIŞMA

Dentinin yapısı dişlerin kırılmaya karşı dirençlerini belirleyen en önemli faktörlerden biridir. Farklı sebeplerle dentin tabakasının kalınlığının ya da yapısının değişmesi kırılma direncini doğrudan ya da dolaylı olarak etkilemektedir ve dişe farklı yönlerden gelen travmatik kuvvetler dişin gelişim aşamasına göre farklı sonuçlar doğurmaktadır (19). Özellikle immatür dişler; derin çürükler, bazı özel anomaliler ve travma gibi durumlar karşısında vitalitelerini yitirebilmektedir. Bunun sonucunda da henüz tamamlanmayan kök gelişiminin durması sebebi ile kök dentin duvarları ince ve kırılgan kalmaktadır (89). İmmatür dişler için tedavi seçenekleri ve bu dişlerin tedavilerinde kullanılacak materyallerin belirlenmesinde bu dezavantajlı durumların değerlendirilmesi yerinde olacaktır (154).

Rejeneratif endodontik tedavi prosedürü, immatür nekrotik dişlerin tedavilerinde, doku replasmanı yerine vital doku rejenerasyonu ve onarımını indükleyerek apeksogenezisi uyarması sebebi ile tercih edilmektedir (155,156). Toplam 367 diş üzerinde 75 makalenin incelendiği bir derlemede, rejeneratif endodont ik prosedürün başarı oranının ortalama %94,3 olduğu bildirmiştir. MTA ve kalsiyum hidroksit apeksifikasyonlarında ise başarı oranları sırasıyla %95 ve %77,2 olarak bildirilmiştir. Yazarlar başarı açısından tedavi seçenekleri arasında fark olmadığını belirtmişlerdir; ancak apeksifikasyon ve rejeneratif endodontik prosedür arasında kök gelişiminin devamlılığı ile ilgili farklılık bulunmaktadır. REP hem kök boyunun hem de kalınlığının artışını sağlayan tek tedavi yöntemidir (157,158).

Rejenratif enddontik prosedür biyolojik olarak yeterli ve kabul edilebilir sonuçlar sağlasa da, bu işlemlerle tedavi edilen dişlerin sekonder travmatik yaralanmalardan nasıl etkileneceğini önceden tahmin etmek zordur çünkü uzun vadeli klinik sonuçlar henüz mevcut değildir (155,159,160). Kök matürasyonu, immatür dişlerin uzun dönem prognozu ile ilgili önemli bir faktördür (89,161)

Semptomların ortadan kalkması, kemik iyileşmesi ve devam eden kök gelişimi ile ilgili olumlu sonuçlar bildirilmiş olsa da (157,158) REP ile elde edilen ortalama %2-40 oranında oluşan kök matürasyonunun bu tür dişleri sekonder travmaya karşı güçlendirmeye yeterli olup olmadığı bilinmemektedir (155,159,160)

Oluşabilecek bir sekonder travmaya yanıt olarak, kökün olgunlaşması ve kök kanalının koronaline yerleştirilecek materyalin türü ve miktarı önemli olacaktır. İmmatür dişlerde servikal 1/3 kırılmaya en yatkın bölgedir ve REP bile bu bölgede daha fazla dentin kalınlığı elde edilmesini sağlayamaz. Bir çok literatürde servikal bölgenin güçlendirilmesine ihtiyaç duyulduğu belirtmiştir (89,162,163).

Kök gelişmi tamamlanmamış dişlerde kökün servikal üçte birlik kısmını doldurmak için çeşitli materyallerin (güta-perka ve patlar, biyoseramik materyaller, kompozitler ve postlar) kullanımı önerilmiştir. Literatürde hangi materyalin bu dişlerde, özellikle de servikal bölgede kırılmaya karşı daha iyi direnç sağladığı konusundaki veriler çelişkilidir (154,164). Bu sebeple bu çalışmayı tasarlarken rep uygulanmış immatür dişlerde kırılgan kalan servikal bölgenin güçlendrilmesi için optimal materyallerin belirlenmesi hedeflenmiştir.

Yapılan koronal restorasyonlar açısından literatürler incelendiğinde, rejeneratif endodontik tedavi uygulanmış simüle edilmiş immatür premolar dişlerde, kök kanal tedavisi uygulanmış premolar dişlerde ve tek seans apeksifikasyon uygulanmış immatür keser dişlerde farklı koronal restorasyon tiplerinin kırılma direncine olan etkisini inceleyen çalışmaların mevcut olduğu görülmüştür (165–167). Ancak literatürde özellikle erken dönemde kök gelişimi henüz tamamlanmadan travmatik diş yaralanmalardan en çok etkilenen dişler olan, immatür maksiller santral dişlerin (89) rejeneratif endodontik prosedür sonrası koronal bölgeye uygulanan farklı restoratif materyallerin kırılma direncine olan etkisi ile ilgili bilgi yoktur. Bu sebeple çalışmamızda değerlendirilen kırılma dayanım testi rejeneratif endodontik prosedür uygulanmış, simüle edilmiş immatür maksiller keser dişler üzerinde uygulanmıştır.

Bu çalışma için henüz kök gelişimi tamamlanmamış insan dişlerinin kullanılması en ideal metot olurdu ancak kök gelişimi tamamlanmamış maksiller keser dişlerin toplanması imkansız bir durumdur. Bu sebeple çalışmamızda immatür dişlerin simülasyonu tercih edilmiştir. Yapılan çalışmalarda immatür dişleri taklit etmek amacı ile farklı yöntemler denenmiştir. Çoğunlukla insan daimi dişlerinin kullanıldığı çalışmaların yanısıra koyun ve sığır dişi kullanan çalışmalar da mevcuttur (164,168,169). Morfolojik açıdan bakıldığında insan ve sığır dişleri farklı olmalarına rağmen benzer gerilme direnci ve elastisiste modülüne sahip olmaları dışında standardizasyonunun kolay olması sebebi ile sığır dişleri bir çok çalışmada tercih edilmiştir (170–172). Ancak geniş

kanal boşluğuna sahip olan bu dişler fazla kök kanal malzemesi gerektirmektedir ve dentin duvarlarının kalın olması kırılma direncini etkileyecek bir faktördür. Bu sebeple klinik şartları daha iyi taklit edebileceği düşünülerek insan dişlerinin kullanımı tercih edilmiştir.

Kök gelişimi tamamlanmamış dişlerin simülasyonu, gerçek bir immatür kökü doğru bir şekilde taklit edemeyeceğinden bu dişlerin simulasyonu potansiyel olarak bazı eksikliklere sahiptir. Matür bir dişin kök yapısı incelendiğinde kök dentininden semente doğru, immatür bir dişin kök yapısına göre daha düşük tübüler ve daha yüksek intertübüler yoğunluğa sahip olduğu belirtilmiştir (173,174). Bu nedenle, matür dişlerin simüle edilmesi ile elde edilen bu dişler morfolojik olarak immatür dişleri taklit etmesine rağmen, doku bileşimi veya fiziksel özellikler açısından immatür dişlerden farklıdır. Bu durum bu çalışmanın bir limitasyonu olarak değerlendirilebilir.

Çekilen dişlerin kullanıldığı in vitro çalışmalarda tüm dişlerin çekim işleminden hemen sonra deneye tabi tutulması mümkün değildir. İn vitro çalışmalarda diş numuneleri uygun solüsyonlarda bekletilerek kullanılabilmektedir. Deney süresine kadar numunelerin bekletildiği solüsyon olarak; dehidratasyonu önlemek amacıyla salin (50,175,176), distile su (177), dezenfeksiyonu sağlamak için, timol (165,178,179), izotonik sodyum klorür (180) ve %10 tamponlu formalin solüsyonu (181), kullanılan çalışmalar mevcuttur. Bu çalışmada, diğer kırılma direnci deneylerine benzer şekilde (165,178,179), dişlerin çekiminden deney aşamasına kadar geçen sürede antiseptik özelliğe sahip olması ve dentin yapısında olumsuz etkilere yol açmaması nedeni ile %0.1 timol solüsyonu kullanımı tercih edilmiştir.

Çalışmamıza dahil ettiğimiz tüm dişler aynı tür olmasına rağmen dişlerin boyutları ve anatomileri arasındaki farklılıklar kırılma direnci değerlerini etkileyebileceği için diş numunelerinin standardizasyonu oldukça önemlidir. Çalışmamızda literatürlerde örneklerin standardizasyonunu sağlamak için sıklıkla kullanılan yönteme uygun olarak numuneler hazırlanmıştır (153,165,177). İlgili literatürlerdeki standardizasyon yöntemine göre tüm dişlerin bukkolingual ve meziyodistal boyutları dijital kumpas yardımı ile mine sement birleşiminden ölçülerek ortalama değerler elde edilmiştir (MD: 5.6 mm.- BP : 6.5 mm.). Elde edilen ortalama değerlerin standart sapması %20’ den az veya fazla olan dişler çalışmaya dışı bırakılmıştır. Kök boylarının standardizasyonu için mine sement sınırından apikale kadar 12±1 mm olacak şekilde kök apeksinden elmas separe yardımı ile su

soğutması altında kesilerek kök boyları standardize edilmiştir. Çatlak, çürük, kırık, eğimli köke sahip ve birden fazla kanallı dişler çalışma dışı bırkılmıştır. Hariç tutulma kriterleri belirlenirken araştrmacıların önerileri göz önünde bulundurulmuştur (182).

Mevcut çalışmamıza her ne kadar aynı türde ve benzer boyutlarda dişler dahil edilmiş olsa da boyutsal ve anatomik farklılıkların bulunması, özellikle servikal bölge kalınlığının gösterdiği çeşitlilikler çalışmamızın sonuçlarını etkilemiş olabilir ve bu durum çalışmamızın bir limitasyonu olarak değerlendirilmektedir. Dişlerin şekil ve yapılarındaki büyük farklılıklar nedeniyle standardizasyonun mümkün olmadığı ve çalışma dizaynlarındaki bu değişkenliklerin sonuçları etkileyebileceği literatürde belirtilmiştir (183,184).

Örneklerin standardizasyonunun sağlanmasını takiben 20 adet diş negatif kontrol grubu olarak ayrılmıştır ve bu dişlere herhangi bir preperasyon veya restorasyon uygulanmamıştır. Açık apeksli bir dişin simulasyonunu sağlamak için diğer çalışmalara benzer şekilde önce kanal giriş kaviteleri su soğutması altında aynı boyutta ve grende elmas rond frez kullanılarak açıldı. Kök kanalları sırası ile K tipi 60 Nolu eğeye kadar genişletildi. Kök gelişimi tamamlanmamış immatür dişleri simüle etmek amacı ile kanallar 1'den 6 numaraya kadar olan Pieso Reamerlar ile enstürmante edilerek 6 numaralı Pieso Reamer apikalden 1 mm. taşınca enstrümantasyon işlemi tamamlandı. Apikal açıklığın sağlanması amacıyla 5 no'lu peeso reamaer kullanan araştırmacılar bulunsa da; bu açıklığın, immatür dişlerin apeksini simüle etmek için yeterli olmadığı savunulmaktadır (185,186). Bu nedenle araştırmamızda apikal genişliğin simüle edilmesi amacıyla 6 no'lu peeso reamer kullanılmıştır. Literartürde bu yöntem kullanılarak immatür diş simulasyonunun sağlandığı bir çok in vitro çalışma mevcuttur (153,165,177).

Yukarıda bahsedildiği gibi standardize edilen örnekler kök kanal şekli itibariyle immatür dişlere benzemiş böylece açık apeksli daimi dişlerin simülasyonu tamamlanmıştır.

Rejeneratif endodontik prosedürün ilk basamağı kök kanal debridmanı için kanal boşluğundan enfekte nekrotik organik materyalin irrigasyon ile elimine edilmesidir. Basılı rejeneratif endodontik tedavi uygulanmış vaka raporlarında irrigasyon solüsyonu olarak NaOCl kullanılmıştır. Diogenes ve ark.nın yaptığı araştırmaya göre, rejeneratif endodontik tedavi vakalarının %63'ünde %3'lük NaOCl, %36'sında %5-6'lık NaOCl kullanılırken, %1 vakada da %1'lik NaOCl kullanıldığı bildirilmiştir (2). Literatürde

klinik olarak, maksimum dezenfeksiyonu sağlayacak net bir konsantrasyon bildirilmemiştir. Yapılan bir çalışmada, %6'lık NaOCl'nin apikal papilla kök hücrelerinin sayısını azalttığı, organotip kök kanal modellerinde %17'lik etilendiamin tetraasetik asitin (EDTA) ise plateletten zengin plazma (PRP) yapı iskelesinin canlı kalma potansiyelini arttırdığı bildirilmiştir. Özellikle final irrigasyonda %17'lik EDTA kullanımı ile %1,5'luk NaOCl'nin apikal papilla kök hücreleri üzerinde minimal yıkıcı etkisi olduğu ileri sürülmüştür (65,66). Bu sebeple çalışmamızda AAE'nin yayınlamış olduğu güncel rejeneratif endodonti protokolü ve ilgli literatürler göz önünde bulundurularak düşük konsantrasyonda (%1.5) NaOCL ve son yıkama solüsyonu olarak %17 EDTA kullanımı tercih edilmiştir.

Rejeneratif endodontik tedavi uygulanırken, zayıf ve kırılgan yapıdaki immatür dişlerin daha fazla zayıflamasını önlemek amacı ile minimal mekanik enstürmantasyon önerilmektedir. Ancak rejenerasyon sağlanabilmesi için kök kanalının steril olması gerekmektedir. Bu tedavi prosedüründe mekanik preparasyon yapılmaması, kimyasal debridman ve kanal içi medikaman kullanımının yoğun bir şekilde uygulanmasını gerektirmektedir. Bu sebeple kök kanalının dezenfeksiyonu aşamasında en önemli nokta kullanılacak olan medikamanların seçimidir (5).

Endodontik rejenerasyonda kullanılan kanal içi medikamanların kırılma direnci üzerindeki etkisi göz ardı edilmemelidir. Çünkü bazı endodontik rejenerasyon vakalarında bildirilen intrakanal ilaçların uygulama süresi nispeten uzundur ve bu sürenin 11 haftaya kadar devam edebildiği görülmüştür (187–189). Bildirilen endodontik rejenerasyon vakalarının çoğunda tedavi edilen nekrotik pulpalı immatür dişlerde kök duvarı kalınlığındaki artışın, kırılmaya yatkın olan kökün servikal kısmından ziyade orta ve/veya apikal kök yapılarıyla sınırlı olduğu bulunmuştur (89,190–193). Bu nedenle rejenerasyon ile servikal bölgede kök kalınlaşmasının sağlanamadığı durumlarda kanal içi medikament kullanımı ile kök yapısını daha fazla zayıflatma potansiyelinden kaçınılmalıdır.

Amerikan endodontistler birliği seanslar arası kanal içi medikament olarak dezenfeksiyon sağlamak amacı ile CaOH veya antibiyotikli pat kullanımını tavsiye etmiştir (81). Kalsiyum hidroksitin uzun süreli kanal içi uygulanmasının, dentinin fiziksel ve kimyasal yapısı üzerinde olumsuz birtakım etkilere yol açtığı farklı çalışmalarda gösterilmiştir. Dentine bükülme dayanıklılığını kazandıran, yapısındaki hidroksiapatit

kristalleri ve kollajen ağ arasındaki bağlantılardır. Alkalen yapıdaki kalsiyum hidroksit, bağlayıcı ajanın asidik içeriklerinin nötralizasyonu, çözünmesi ve denatürasyonuna neden olarak dentin yapısını zayıflatmaktadır (50). Kalsiyum hidroksit uygulamasının çekilmiş insan daimi anterior dişlerinde kırılma dayanıklılığı üzerindeki etkilerinin incelendiği bir çalışmada dentin dayanıklılığının %23-43.9 oranında azaldığı rapor edilmiştir (194). Benzer şekilde Sahebi ve ark. tarafından yapılan farklı bir çalışmada ise yüksek oranda alkali olan CaOH ‘ın bir ay içerisinde köklerin kırılma direncini önemli ölçüde azalttığı belirtilmiştir (195). Çehreli ve ark. yaptıkları çalışma sonucunda benzer sonuçlar elde etmiş olup, 1 aydan daha uzun süre için $Ca(OH)_2$ kullanımında dikkatli olunması gerektiğini bildirmişlerdir (196).

Üçlü antibiyotik patı, kök kanal enfeksiyonlardaki patojenlere karşı yüksek etkinlik göstermektedir (189). Ancak yapılan çalışmalar, üçlü antibiyotik patın dentin üzerinde demineralize edici bir etkiye sahip olduğunu ve mekanik olarak dişin kırılganlığını arttırabilecek spesifik değişikliklere sebep olduğunu bildirmiştir. 1g/ml’ dan daha yüksek konsantrasyonda kullanılan üçlü antibiyotik patının içerdiği minoksiklinin, dentinden kalsiyum şelasyonuna yol açması sebebi ile dentin mikrosertliğinde önemli derecede azalmaya yol açtığı bildirlmiştir (197–199). Ayrıca üçlü antibiyotik patın içerdiği minosiklin dentinde renk değişikliğine neden olabilmektedir ancak, ikili antibiyotik patın renk değişikliğine neden olmadığı belirtilmiştir (200). Minosiklinin meydana getirdiği renk değişikliğinin önüne geçebilmek için AAE (2021) ikili antibiyotik patın alternatif olarak kullanılabileceğini belirtmiştir (81). Çalışmamızda estetiğin ön planda olduğu maksiller keser dişlerin kullanılması sebebi ile klinik ağız içi ortamı daha iyi simüle edebilmesi ve dentin mikrosertliğinde minoksilinin meydana getirdiği olumsuz etkileri ortadan kaldırmak amacı ile ikili antibiyotik pat kullanımı tercih edilmiştir.

Kanal içi medikamanların kök kanalına taşınması amacı ile spreader ve eğe gibi el aletlerinin kullanımı, özel üretilmiş şırıngalar, lentülo veya şırıngalar ile lentülonun kombine kullanıldığı yöntemler literatürde mevcuttur (201–204). Bazı araştırmacılar medikamanın manuel yöntemle kök kanalına taşınması gerektiğini savunurken(203) kimi araştırmacılar yalnızca lentülo kullanımını daha üstün bir yöntem olarak görmektedirler (182,195,201). Mevcut çalışmamızda kanal içi medikaman literatürdeki diğer çalışmalara benzer olarak lentülo kullanılarak kök kanalına yerleştirilmiştir (70,177,189).

İncelenen literatürler doğrultusunda antibiyotikli pat kullanımının ardından kök kanallarının dış ortam ile bağlantısını kesmek için IRM, cam iyonomer siman veya Cavit geçici restoratif materyal olarak kullanılmıştır (165,179,205,206). Geçici dolgu malzemelerinin endodontik tedavi sırasında dişlerin kırılma direncine olan etkisinin değerlendirildiği çalışmalardan oluşan bir sistematik derlemede öjenol içermeyen kimyasal olarak sertleşen geçici dolgu malzemelerinin dolgu ve diş kırıklarını önemli ölçüde artırdığını ve en düşük kırılma direncine sahip olduğunu göstermiştir. Bu derlemede cam iyonomer simanların daha yüksek hermetik, sıkılık ve kırılma direnci özellikleri sergilediği belirtilmiştir (207). Bu sebeple ilgili literatür göz önünde bulundurularak çalışmamızda kanal içi medikaman uygulanmasını takiben örneklerin geçici restorasyonu cam iyonomer siman kullanılarak yapılmıştır.

Rejeneratif endodontik prosedürün uygulanmasını takiben koronal restorasyonları tamamlanan örneklere kırılma dayanım testi örneklerin palatinal yüzeyinden, mine semenet birleşim hattının 3mm. üst bölgesinden uygulanmıştır. Pozitif kontrol grubunda kırılma testinin uygulanabilirliğinde yaşanan zorluklar nedeniyle koronal bölgede güçlendirici etkisi olmayan restoratif materyal olarak cam iyonomer siman kullanımı tercih edilmiştir. Bu durum çalışmanın bir limitasyonu olarak değerlendirilebilir.

İkili antibiyotik patı Amerikan Endodontistler Birliği'nin (2021) rejeneratif endodontik tedavi önerileri doğrultusunda kanal içerisinde 4 hafta boyunca bekletilmiştir (81). Diş numuneleri bekleme süresince ağız ortamını taklit etmesi için benzer çalışmalarda görüldüğü üzere 37 C°, %100 nemli ortamda bekletilmiştir(206,208). Medikaman uygulamasından 4 hafta sonrasında ise geçici restorasyon olarak uygulanan cam iyonomer simanın kaldırılmasını takiben, AAE klinik prosedürüne uygun olarak kullanılan medikamanı ve smear tabakasını uzaklaştırmak için 5 dakika boyunca 20 ml %17 EDTA solüsyonu ile irrigasyon sağlanmıştır (81).

Belli ve ark. yapmış oldukları bir çalışmada MTA ile doldurulmuş kök kanal modelinin, immatür küçük azı dişlerinde MTA amputasyonunu simüle eden modelden daha az stres seviyesi gösterdiğini bulmuşlardır. Diğer bir ifadeyle, MTA kalınlığı arttıkça gerilme değerlerinin azaldığını bildirmişlerdir (162). Benzer şekilde simüle edilmiş immatür üst keser dişlerde rejeneratif endodontik tedavide farklı kalınlık ve çeşitlerde koronal bariyer materyallerinin uygulanmasının diş ve destekleyici dokularda travmatik yük altındaki stres dağılımı üzerindeki etkisi ve servikal bölgede güçlendirici etkisi ile

kırılma direncine olan etkisinin incelendiği bir çalışmada MTA kalınlığı arttıkça kökün orta üçte birlik kısmındaki gerilme değerlerinin azaldığı bildirilmiştir. Bu nedenle kırılma direncini arttırmak ve monoblok yapısından faydalanmak için 5 mm kalınlığında MTA bariyer kullanımının faydalı olabileceği belirtilmiştir. Ancak aynı çalışmada 5 mm kalınlığındaki biyomateryal ile oluşturulan koronal bariyerin, dentin matürasyonunun meydana geldiği, kökün bariyer materyalinden apikale kadar olan kısmını kısıtlayabileceği belirtilmiştir (163). AAE ise 2021 yılında yayınladığı güncel rejeneratif endodontik tedavi rehberinde kök kanalı içerisine oluşturulan ideal kan pıhtısının mine sement birleşiminin 3 mm altında olması gerektiğini ve ince dentin duvarlarını güçlendirmek için yeni sert doku oluşumunu sağlayacak şekilde 3mm. kalınlığında MTA gibi biyouyumlu bir bariyer materyali ile kaplanması gerektiği belirtilmiştir (81). AAE'nin önerisi ve benzer çalışmalar dikkate alınarak koronal bariyer materyali olarak kullanılan ProRoot MTA üretici firmanın talimatları doğrultusunda belirtilen 1:1 toz/likit oranında karıştırılarak, RET protokolüne ve benzer çalışmalara uygun olarak, immatür dişlerin en zayıf bölgesi olarak kabul edilen servikal üçte birlik bölgeye, mine sement sınırının altında olacak şekilde 3-4 mm. kalınlığında uygulanmıştır (165,177).

Çalışmamızda rejeneratif endodontik prosedürün bir aşaması olarak, kökün servikal kısmında MTA kullanılmıştır ve MTA üzerine uygulanan farklı restoratif materyallerle servikal bölgenin kırılma dayanımını arttırmayı, servikal bölgeye iletilecek kuvvetleri azaltmayı amaçladık. Gelecekteki çalışmalarda servikal bölgeyi desteklemek için farklı biyouyumlu materyaller ile MTA'nın karşılaştırılması mümkün olabilir. REP uygulanmış immatür dişlerde servikal bölgenin güçlendirilmesi için kullanılabilecek farklı simanların değerlendirildiği çalışmalara ihtiyaç vardır.

MTA'nın sertleşme reaksiyonunun gerçekleşmesi için neme ihtiyaç duyulmaktadır (209). Bu sebeple benzer çalışmalarda da uygulandığı gibi, nemli bir pamuk peletin kaviteye yerleşrilmesini takiben MTA uygulanan örneklerden kontrol radyografisi alınmıştır. Çalışmalarda ve üretici talimatlarında belirtilen sertleşme süresi olan 4 saat sonunda uygulanacak olan restoratif materyal türüne göre örneklerin restorasyonu tamamalanmıştır (53,210). Standardizasyonu sağlanan ve rejeneratif endodontik tedavi protokolü uygulanan diş örneklerinden rastgele seçilen 20 adet diş pozitif kontrol grubu olarak belirlenmiştir ve bu örneklerin giriş kavitesi kırılma dayanım testinin uygulanabilmesi için cam iyonomer siman ile kapatılmıştır.

Dişler fosfat tamponlu tuz çözeltisine (pH = 7.4) batırılmış gazlı bez parçalarına sarılarak 37°C'de 4 gün inkübe edilmiştir (165,206).

Birçok literatür, kırılma dayanım testinin uygulanacağı in-vitro koşullarda yapılan çalışmalarda, klinik şartları taklit ederken oluşan stresi daha gerçekci bir şekilde yansıtmak için PDL ve çene kemiğini taklit etmenin önemini vurgulamaktadır (211–213). Yapılan çalışmalarda çene kemiğini taklit etmek amacı ile akrilik rezin (214,215), PDL'yi taklit etmek amacıyla polivinilsiloksan (179,216,217), polieter (170,206,212), poliüretan ve polisülfit (212) kullanan araştırmacılar bulunmaktadır. Bunun dışında örneklerin direkt olarak paris alçısına (218) veya akrilik rezine (182,184,219) gömüldüğü çalışmalar da mevcuttur. Bu çalışmalarda araştırmacılar silikonun uygulandığı bölgede akrilik içerisinde dişin hareket etmesi sebebi ile PDL simülasyonu yapılmadan kırılma testi uyguladıklarını belirtmişlerdir (219). Ancak yapılan bir çalışmada yüksek kırılma direnci değerlerinin ölçüldüğü ve ölçülen bu değerlerin sebebi örneklerin PDL simülasyonu yapılmadan paris alçısına gömülmesi ile ilişkilendirilmiştir (218). Bu sebeple çalışmamızda klinik şartları gerçeğe daha yakın yansıtabilmek için PDL simülasyonu tercih edilmiştir. Rijit malzemelerin kullanımı kırılma şekli ve değerlerini etkileyebileceğinden elastomerik malzeme polivinil siloksan ile kök yüzeyleri kaplanan örnekler çiğneme sırasında kemiğe iletilen sıkışma kuvvetlerini karşılayabilecek yapıda olan akrilik rezin içine yerleştirilmiştir (212).

İmmatür diş simulasyonunun tamamlanması ve rejeneratif endodontik tedavi protokolünün uygulanmasını takiben, kök yüzeyleri polivinil siloksan ile kaplanan dişler akrilik kalıplara gömülerek kırılma direnci testine hazır hale getirilmiştir. Yapılan çalışmalarda kırılma direnci testlerinde kuvvetin farklı yönlerden ve farklı açılardan uygulandığı görülmüştür. Dişin uzun aksı ile 130°, 135°, 90°, 45° açı yapacak şekilde kuvvet uygulayan araştırmacılar bulunmaktadır (154,179,184,206). Ancak; immatür keser dişlerin büyük bir kısmının uzun vadeli prognozunu tehlikeye atan ve sekonder travmaya maruz kalmasına sebep olacak travma şeklini simule etmek için benzer çalışmalarda görüldüğü üzere mevcut çalışmamızda dişin uzun aksı ile 135° açı yapacak şekilde kuvvet uygulanması tercih edilmiştir (89,208,220). İlgili literatürler refere alınarak mine sement birleşiminin 3 mm yukarısından ve kronun orta üçlüsünden normal çiğneme fonksiyonuna benzer bir kuvvet oluşturduğu belirtilen 1 mm/dk hızla palatinal yönde örnekler kırılana kadar kuvvet uygulanmıştır (173,177,185,208,221).

Dişlerin kırılmaya karşı dirençlerini ölçmek amacı ile farklı yöntemler kullanılabilmektedir. Fotoelastik analiz metodu bu yöntemlerden birisidir ancak dentin, periodontal ligament ve kemik gibi birden fazla yapının test edilmesi için uygun bir yöntem olmaması önemli bir dezavantaj oluşturmaktadır. Diğer bir yöntem olan sonlu element analizi metodunda ise kullanılan yöntem ve materyalin çeşidine göre değerlerin değişkenlik gösterebildiği ayrıca; bu yöntemin yıkıcı kuvvetleri net olarak ölçemediği belirtilmiştir (222,223). Benzer çalışmalarda görüldüğü üzere, kırılma dayanım değerlerini ölçmek amacı ile kırık meydana gelene kadar kademeli olarak artan kuvvetler uygulayarak kırılma değerini belirleyen universal test cihazı (Shimadzu AGS-X series Universal Testing Machine; Shimadzu, Tokyo, Japan) kullanılmıştır (165,224,225).

Bildirilen çeşitli çalışmalar, kökün servikal üçte birlik kısmını güçlendirmek ve örtmek için restoratif materyal seçimi konusunda değişiklik göstermektedir. Yenilikçi uzmanlıkların ortaya çıkmasıyla birlikte araştırmalar, kök yapısının zayıflamış servikal üçte birlik kısmını güçlendirmeye yönelik materyallerin icat edilmesine odaklanmıştır (226–228).

Son yıllarda dişlerin restorasyonunda kalan diş dokularının desteklenmesinde alternatif olarak geliştirilen yöntemlerden birisi kompozit rezin restorasyonların fiber ile güçlendirilmesidir. Fiberle güçlendirme, mevcut geniş restorasyonları ve kalan diş dokusunu okluzal kuvvetlere karşı daha güçlü hale getirmek amacıyla, ağız içerisinde gösterdikleri uygun bükülme dayanımları ve elastik modülleri sayesinde başarı ile kullanılmaktadır (132,133). Fiberle güçlendirilen kompozit rezinler, polimer matriks ile fiber yapının bir bütün oluşturması sonucu meydana gelmektedir. Matriks yapı içerisinde oluşan stresler, fiberlere iletilmekte ve böylece restorasyonda veya dişte meydana gelebilecek kırık gelişiminin önüne geçilebileceği bildirilmiştir (16). Fiberle güçlendirilen kompozitlerin, kompozit rezinlerin altında materyale sertlik ve dayanıklılık sağlamasının yanı sıra esneyebilen yapısı ile de dişlerin gelen streslere karşı daha dayanıklı olmasını sağladağı belirtilmiştir (138). Madde kaybı fazla olan dişlerin restorasyonlarında fiber kullanımının değerlendirildiği farklı çalışmalarda; zayıflayan tüberkül kırılma dayanıklılığının arttığı ve polimerizasyon büzülmesinin azaldığı rapor edilmiştir. Fiberin sağladığı bu avantajlar neticesinde kompozit rezinlerin sebep olduğu olumsuz durumların minimale indirgenebileceği gösterilmiştir (229–231). Yapılan çalışmalarda fiberlerin sağladığı olumlu sonuçlar göz önünde bulundurularak

çalışmamızda karşılaştırılan materyallerin seçiminde fiberle güçlendirilen materyallere yer verilmiştir.

Bu çalışmada kullanılan ve kırılma dayanımına etkisi incelenen materyallerden birisi olan KFGK' nin (Ever X Posterior, GC Corp.) matriks yapısı; çapraz bağlanmış, Bis-GMA ve TEGDMA monomerlerinden oluşmaktadır. Bu kombinasyon, polimerizasyon esnasında birbiri içine geçen polimer ağa neden olmakta; bu da materyale iyi bir bağlanma ve kırılma dayanımı sağlamaktadır (17,232). Endodontik tedavi görmüş mandibular molar dişlerde KFGK ile yapılan restorasyonun kırılma direncine olan etkisinin incelendiği bir çalışmada endodontik olarak tedavi edilen dişlerin kırılma direncinin, KFGK kullanımı ile büyük ölçüde iyileştirildiği bildirilmiştir (233).

Çalışmamızda yer alan ve kırılma dayanımına olan etkisi değerlendirilen fiber içerikli bir diğer materyal çok yönlü çaprazlama kilitli ilmek tarzında leno örgüden oluşan polietilen fiberdir (Ribbond Inc.). Bu materyalin kompozit rezinlere her yönden detsek sağladığı bilinmektedir (139,234). Polietilen fiberler aşırı derecede hasar görmüş dişlerde kullanıldığında esneklikleri sayesinde stres dinamiklerini değiştirirler ve gelen kuvvetleri etkili bir şekilde aktarırlar (17,235). Birçok çalışma, polietilen fiberlerin endodontik tedavi görmüş dişlerin kırılma direnci üzerindeki etkinliğini araştırmıştır (236–238). Belli ve ark. MOD kaviteli endodontik tedavili dişlerin restorasyonunda polietilen fiber kullanımının dişlerin kırılma direncini önemli ölçüde arttırdığını bulmuşlardır (238).

Yapılan çalışmalarda kullanılan fiberin mevcut çalışmamızda kullanıldığı gibi ince bir tabaka akışkan kompozitle beraber yerleştirilmesinin kompozit ve fiber arasında bağlantıyı olumlu yönde etkilediği ve fiberin polimerizasyon büzülmesi esnasında meydana gelen çiğneme kuvvetleri altında oluşan fonksiyonel stresler için tampon görevi yaparak büzülmenin etkisini azalttığı rapor edilmiştir (239–241). Belli ve ark. fiber ile birlikte akışkan kompozit uygulanmasının konfigürasyon faktörünün yüksek ve düşük olduğu kavitelerdeki bağlanma direncine olan etkisinin incelendiği bir çalşmada, geniş yüzeye sahip kavitelerde akışkan kompozitlerle cam ve polietilen fiber uygulamasının yüksek bir bağlanma direnci gösterdiğini, akışkan kompozitin fiber lifleri arasına iyi nüfuz ettiğini ve böylece hava boşlukları oluşmadığını polietilen fiberin MOD preparasyonu uygulanmış kök kanal tedavili dişlerde kırılma mukavemetini önemli ölçüde artırdığı bildirmişlerdir (241) . Benzer şekilde, çalışmamızda diğer deney gruplarına göre, fiberle güçlendirilen materyallerin kullanıldığı grupların kırılma direnci

değerleri daha yüksek bulunmuştur. Bu sebeple fiberle güçlendirilen bu materyaller immatür dişlerin servikal üçte birlik bölümünün güçlendirilmesinde ümit verici bir seçenek olarak kullanılabilir.

Polietilen fiberlerin farklı şekillerde ve kavitelerin farklı yüzeylerine uygulanarak kırılma dayanımının veya mikrosızıntının değerlendirildiği çalışmalar mevcuttur(241,242). Ancak polietilen fiberlerin yerleştirilmesi için gereken en etkili lokasyon ve yöntemin belirlenebilmesi için daha fazla çalışmaya ihtiyaç vardır.

Polimerizasyon büzülmesini ve klinik etkilerini en aza indirmek için farklı dolgu teknikleri ve çeşitli kompozit rezinler geliştirilmiştir (243). Kompozit teknolojisindeki güncel trendlerden birisi, "bulk-fill" olarak adlandırılan kompozitlerin geliştirilmesidir (244). Bu yeni malzemeler 4 mm derinliğe kadar polimerize olmak için üretilmiştir (245). Bulk-fill kompozitler klinisyenler arasında popülarite kazanmaya devam etmektedir çünkü uygulanan kompozit katman sayısını ve dolayısıyla polimerizasyon süresini azaltarak restoratif prosedürü basitleştirmektedirler (246) . Bulk fill kompozit çeşitlerini ve geleneksel kompozitlerin mekanik özelliklerini ve biyomekanik performanslarını geniş sınıf II restorasyonlar ile azı dişlerinde karşılaştırmalı olarak değerlendiren bir çalışmada, akışkan bulk-fill kompozitlerin, tepilebilir bulk-fill kompozitlerden ve geleneksel kompozitlerden daha düşük mekanik özelliklere sahip olduğu gösterilmiştir. Bununla birlikte, tüm bulk fill kompozitler, geleneksel kompozitlerden daha düşük polimerizasyon büzülmesine sebep olmuştur. Bulk-fill kullanılması, daha düşük marjinal ve büzülme gerilmeleri ile sonuçlanmıştır. Ayrıca, bulk-fill kompozitlerle restore edilen dişlerin kırılma direnci daha yüksek bulunmuştur. Bu nedenle klinisyenler, restorasyon tekniğini basitleştirirken istenmeyen polimerizasyon büzülme etkilerini azaltmak ve kırılma dirncini arttırmak için bulk-fill kompozitlerin tercih edilebileceğini belirtmişlerdir (247).

Fiberle güçlendirilmiş kompozit rezin ve bulk-fill kompozit rezinin endodontik olarak tedavi edilen mandibular küçük azı dişlerinde kırılma direnci üzerindeki etkilerini değerlendiren bir çalışmada fiberle güçledirilmiş grupların kırılma direnci, bulk-fill ve geleneksel rezin kompozit gruplarından daha yüksek bulunmuştur. Yapılan bu çalışmada fiberle güçlendirme tekniği ile restore edilen dişlerin kırılma direncinde belirgin bir artış olduğu bildirilmiştir. KFGK grubu (EverX posterior), Polietilen fiber grubu (Ribbond) ile karşılaştırıldığında KFGK grubu Polietilen fiber kullanılan gruptan daha yüksek kırılma

direncine sahip bulunmuştur ancak bu fark istatistiksel olarak anlamlı bulunmamıştır (248). Bu veriler, fiberlerin güçlendirici etkisine işaret eden Belli ve ark. (14) ve Ayad ve ark. (249) ile uyumludur. Şengün ve ark. (250) iki grup arasındaki fark anlamlı olmamasına rağmen konvansiyonel kompozit restorasyonlar yerine fiberle güçlendirilmiş kompozit restorasyonların kullanılmasını önermiştir. Yapılan bu çalışmanın sonuçlarına göre fiber ile güçlendirme, bulk-fill ve nano-hibrit rezin kompozitlerle karşılaştırıldığında endodontik olarak tedavi edilen dişlerin kırılma direncini arttırırken, Bulk-fill rezin kompozit, nano-hibrit kompozite benzer kırılma dayanımı göstermiştir. Mevcut çalışmamızın sonuçları Rosatto ve ark. yaptığı bu çalışmanın sonuçlarını desteklemektedir.

Fiberle güçlendirilen materyallerin kırılma direncine olan olumlu etkilerinden bahsetmenin yanı sıra, bulk-fill kompozit rezin grubunun, polietilen fiber, KFGK, ve akışkan kompozit gruplarına göre önemli ölçüde güçlendirme etkisi vermediği de vurgulanmalıdır. Bulk fill grubunun, kırılma dayanım testi sonuçları çalışmada pozitif kontrol grubu dışında en düşük kırılma direncine sahip olan grup olarak belirlenmiştir ve akışkan kompozit grubunun kırılma dayanımı ortalaması, Bulk Fill ve pozitif kontrol gruplarından anlamlı şekilde yüksek bulunmuştur.

6. SONUÇLAR VE ÖNERİLER

Çalışmamızda rejeneratif endodontik prosedür uygulanan yapay olarak elde edilmiş immatür maksiller santral dişlerde farklı koronal restorasyon materyallerinin kırılma dirençlerine olan etkisi incelenmiştir. Bu çalışmanın sınırları dahilinde elde edilen sonuçlar şu şekildedir:

1. Rejeneratif endodontik prosedür uygulanmış immatür köke sahip maksiller santral dişlerde kullanılan koronal restorasyon materyalinin türü, dişlerin kırılma direncini etkilemektedir.

2. Bulk Fill kompozit rezin kullanımı fiberle güçlendirilmiş materyallerle karşılaştırıldığında kırılma direncini anlamlı oranda arttırmadığı görülmüştür.

3. Bulk Fill kompozit rezin, çalışmadaki tüm materyaller içerisinde en düşük kırılma direncini göstermiştir.

4. Akışkan kompozit rezin grubu için ortalama kırılma direnci Bulk fill ve pozitif kontrol gruplarına göre daha yüksek olarak tespit edilmiştir.

5. Fiber ile güçlendirme, bulk-fill ve akışkan kompozitlerle karşılaştırıldığında endodontik olarak tedavi edilen dişlerin kırılma direncini arttırırken, Bulk-fill rezin kompozit, akışkan kompozite benzer kırılma dayanımı göstermiştir.

6. Kısa fiberle güçlendirilmiş kompozit rezinler diğer koronal restorasyon materyallerinin kullanıldığı gruplarla karşılaştırıldığında anlamlı derecede yüksek kırılma direncine sahiptir.

7. Polietilen fiber, aşırı hasar görmüş dişlerde kullanıldığında sahip olduğu esneklik sebebiyle stres dinamiklerine etki ederek gelen kuvvetleri dişe iletmektedir.

8. Kompozit rezinlerin kısa fiberle veya polietilen fiberle güçlendirilmesi güçlendirilmemiş restoratif materyallere kıyasla daha yüksek kırılma mukavemetine sahiptir.

9. İmmatür dişlerin servikal bölgesini güçlendirmek için fiberle güçlendirilen materyallerin kullanımı umut verici bir seçenek olarak kabul edilebilir.

10. Fiberle güçlendirilmiş ya da fiber içerikli yeni materyallerin üretilmesi olumlu sonuçlar verebilir.

11. Polietilen fiberin yerleştirilmesi için pek çok farklı yöntem kullanılabilir, en etkili stratejiyi belirlemek için daha fazla sayıda çalışmaya ihtiyaç duyulmaktadır.

12. İmmatür dişler için çeşitli tedavi yöntemlerinin etkinliğini daha doğru bir şekilde belirlemek ve bu araştırmanın bulgularını doğrulamak için uzun süreli takip ve daha büyük örneklemli klinik çalışmalara ihtiyaç vardır.

KAYNAKLAR

1. Nagaveni, N. B., Umashankara, K. v., Radhika, N. B., & Manjunath, S. (2010). Successful closure of the root apex in non-vital permanent incisors with wide open apices using single calcium hydroxide (caoh) dressing- report of 2 cases. *Journal of Clinical and Experimental Dentistry*, *2*(1). https://doi.org/10.4317/jced.2.e26
2. Diogenes, A., Henry, M. A., Teixeira, F. B., & Hargreaves, K. M. (2013). An update on clinical regenerative endodontics. *Endodontic Topics*, *28*(1), 2–23. https://doi.org/10.1111/etp.12040
3. Cehreli, Z. C., Sara, S., Uysal, S., & Turgut, M. D. (2011). MTA apical plugs in the treatment of traumatized immature teeth with large periapical lesions. *Dental Traumatology*, *27*(1), 59–62. https://doi.org/10.1111/j.1600-9657.2010.00941.x
4. Lovelace, T. W., Henry, M. A., Hargreaves, K. M., & Diogenes, A. (2011). Evaluation of the Delivery of Mesenchymal Stem Cells into the Root Canal Space of Necrotic Immature Teeth after Clinical Regenerative Endodontic Procedure. *Journal of Endodontics*, *37*(2), 133–138. https://doi.org/10.1016/j.joen.2010.10.009
5. Hargreaves, K. M., Diogenes, A., & Teixeira, F. B. (2013). Treatment options: Biological basis of regenerative endodontic procedures. *Journal of Endodontics*, *39*(3 SUPPL.). https://doi.org/10.1016/j.joen.2012.11.025
6. Cushley, S., Duncan, H. F., Lappin, M. J., Tomson, P. L., Lundy, F. T., Cooper, P., Clarke, M., & el Karim, I. A. (2019). Pulpotomy for mature carious teeth with symptoms of irreversible pulpitis: A systematic review. *Journal of Dentistry*, *88*, 103158. https://doi.org/10.1016/j.jdent.2019.06.005
7. Arslan, H., Şahin, Y., Topçuoğlu, H. S., & Gündoğdu, B. (2019). Histologic Evaluation of Regenerated Tissues in the Pulp Spaces of Teeth with Mature Roots at the Time of the Regenerative Endodontic Procedures. *Journal of Endodontics*, *45*(11), 1384–1389. https://doi.org/10.1016/j.joen.2019.07.016
8. Ali, M. R. W., Mustafa, M., Bårdsen, A., & Bletsa, A. (2019). Fracture resistance of simulated immature teeth treated with a regenerative endodontic protocol. *Acta Biomaterialia Odontologica Scandinavica*, *5*(1), 30–37. https://doi.org/10.1080/23337931.2019.1570822
9. Bolhari, B., Mojazi Amiri, E., Kermanshah, H., Ghabraei, S., & Jamei, A. (2015). Fracture Resistance of Simulated Immature Teeth Obturated with Gutta-Percha or Resilon and Reinforced by Composite or Post. *Journal of Dentistry (Tehran, Iran)*, *12*(2), 125–133.
10. Martin, G., Ricucci, D., Gibbs, J. L., & Lin, L. M. (2013). Histological Findings of Revascularized/Revitalized Immature Permanent Molar with Apical Periodontitis Using Platelet-rich Plasma. *Journal of Endodontics*, *39*(1), 138–144. https://doi.org/10.1016/j.joen.2012.09.015
11. Shimizu, E., Ricucci, D., Albert, J., Alobaid, A. S., Gibbs, J. L., Huang, G. T.-J., & Lin, L. M. (2013). Clinical, Radiographic, and Histological Observation of a Human Immature Permanent Tooth with Chronic Apical Abscess after Revitalization Treatment. *Journal of Endodontics*, *39*(8), 1078–1083. https://doi.org/10.1016/j.joen.2013.04.032
12. Soares, C. J., Bicalho, A. A., Tantbirojn, D., & Versluis, A. (2013). Polymerization shrinkage stresses in a premolar restored with different composite resins and different incremental techniques. *The Journal of Adhesive Dentistry*, *15*(4), 341–350. https://doi.org/10.3290/j.jad.a29012
13. Czasch, P., & Ilie, N. (2013). In vitro comparison of mechanical properties and degree of cure of bulk fill composites. *Clinical Oral Investigations*, *17*(1), 227–235. https://doi.org/10.1007/s00784-012-0702-8
14. Belli, S., Erdemir, A., Ozcopur, M., & Eskitascioglu, G. (2005). The effect of fibre insertion on fracture resistance of root filled molar teeth with MOD preparations restored with composite. *International Endodontic Journal*, *38*(2), 73–80. https://doi.org/10.1111/j.1365-2591.2004.00892.x
15. Rocha, R. de O., das Neves, L. T., Marotti, N. R., Wanderley, M. T., & Corrêa, M. S. N. P. (2004). Intracanal reinforcement fiber in pediatric dentistry: a case report. *Quintessence International (Berlin, Germany : 1985)*, *35*(4), 263–268.
16. van Heumen, C. C. M., Kreulen, C. M., Bronkhorst, E. M., Lesaffre, E., & Creugers, N. H. J. (2008). Fiber-reinforced dental composites in beam testing. *Dental Materials*, *24*(11), 1435–1443. https://doi.org/10.1016/j.dental.2008.06.006
17. Garoushi, S., Vallittu, P. K., & Lassila, L. V. J. (2007). Short glass fiber reinforced restorative composite resin with semi-inter penetrating polymer network matrix. *Dental Materials*, *23*(11), 1356–1362. https://doi.org/10.1016/j.dental.2006.11.017
18. Deliperi, S., Bardwell, D. N., & Coiana, C. (2005). Reconstruction of devital teeth using direct fiber-reinforced composite resins: a case report. *The Journal of Adhesive Dentistry*, *7*(2), 165–171.

19. Elnaghy, A. M., & Elsaka, S. E. (2016). Fracture resistance of simulated immature teeth filled with Biodentine and white mineral trioxide aggregate - an *in vitro* study. *Dental Traumatology*, *32*(2), 116–120. https://doi.org/10.1111/edt.12224
20. Fuks, A. B. (2000). Pulp therapy for the primary and young permanent dentitions. *Dental Clinics of North America*, *44*(3), 571–596. https://doi.org/10.1016/S0011-8532(22)01746-3
21. Huang, X. F., & Chai, Y. (2013). Molecular regulatory mechanism of tooth root development. In *International Journal of Oral Science* (Vol. 4, Issue 4, pp. 177–181). https://doi.org/10.1038/ijos.2012.61
22. Zeichner-David, M., Oishi, K., Su, Z., Zakartchenko, V., Chen, L. S., Arzate, H., & Bringas, P. (2003). Role of Hertwig's Epithelial Root Sheath Cells in Tooth Root Development. *Developmental Dynamics*, *228*(4), 651–663. https://doi.org/10.1002/dvdy.10404
23. Zeichner-David, M. (n.d.). *Regeneration of periodontal tissues: cementogenesis revisited*.
24. Huang, X., Bringas, P., Slavkin, H. C., & Chai, Y. (2009). Fate of HERS during tooth root development. *Developmental Biology*, *334*(1), 22–30. https://doi.org/10.1016/J.YDBIO.2009.06.034
25. Bhasker S.N. (1991). *Orban's Oral Histology and Embryology* (S. N. Bhaskar & Balint J. Orban, Eds.; 11th ed., Vol. 11th). St. Louis: Mosby-Year Book.
26. Tait, C. M. E., Ricketts, D. N. J., & Higgins, A. J. (2005). Weakened anterior roots - Intraradicular rehabilitation. In *British Dental Journal* (Vol. 198, Issue 10, pp. 609–617). https://doi.org/10.1038/sj.bdj.4812351
27. Rafter M. (2005). Apexification: a review. *Dental Traumatology*.
28. Balint Orban. (1944). *Orban's Oral Histology and Embryology* (14th ed.).
29. Nicoloso, G. F., Pötter, I. G., Rocha, R. de O., Montagner, F., & Casagrande, L. (2017). A comparative evaluation of endodontic treatments for immature necrotic permanent teeth based on clinical and radiographic outcomes: a systematic review and meta-analysis. In *International Journal of Paediatric Dentistry* (Vol. 27, Issue 3, pp. 217–227). Blackwell Publishing Ltd. https://doi.org/10.1111/ipd.12261
30. Jadhav, K., Vaidya, M. J., Hegde, V., & Kawle, S. (2021). Management of Non-Vital Immature Teeth-A Review. *IOSR Journal of Dental and Medical Sciences (IOSR-JDMS) e-ISSN*, *20*, 35–40. https://doi.org/10.9790/0853-2007093540
31. Selwitz, R. H., Ismail, A. I., & Pitts, N. B. (2007). Dental caries. *The Lancet*, *369*(9555), 51–59. https://doi.org/https://doi.org/10.1016/S0140-6736(07)60031-2
32. Keyes, P. H. (1960). The infectious and transmissible nature of experimental dental caries. findings and implications. In *Arch. oral Bid* (Vol. 1). Pergamon Press Ltd.
33. Bjørndal, L., Simon, S., Tomson, P. L., & Duncan, H. F. (2019). Management of deep caries and the exposed pulp. In *International Endodontic Journal* (Vol. 52, Issue 7, pp. 949–973). Blackwell Publishing Ltd. https://doi.org/10.1111/iej.13128
34. Brännström, M., & Lind, P. O. (1965). Pulpal Response to Early Dental Caries. *Journal of Dental Research*, *44*(5), 1045–1050. https://doi.org/10.1177/00220345650440050701
35. Bjørndal, L., Darvann, T., Thylstrup, A., & Bjørndal, L. (n.d.). *A Quantitative Light Microscopic Study of the Odontoblast and Subodontoblastic Reactions to Active and Arrested Enamel Caries without Cavitation.* http://www.karger.ch1998S.KargerAG,Basel0008-6568/98/0321-0059$15.00/0
36. Andreasen, J. 0, & Ravn, J. J. (1972). Epidemiology of traumatic dental injuries to primary and permanent teeth in a Danish population sample. In *Int. J. oral Surg* (Vol. 1).
37. Baroudi, K. (2008). Textbook and Color Atlas of Traumatic Injuries to the Teeth, J.O. Andreasen, F.M. Andreasen, L. Andersson, 4th ed., 2007, Blackwell Publishing Ltd., Copenhagen, Munksgaard 912 pp. *Dental Materials*, *24*, 857. https://doi.org/10.1016/j.dental.2007.09.005
38. Reyes DA, M. M. M. A. (2005). *Study of calcium hydroxide apexification in 26 young permanent incisors*.
39. Torneck, C. D. (1982). Effects and Clinical Significance of Trauma to the Developing Permanent Dentition. *Dental Clinics of North America*, *26*(3), 481–504. https://doi.org/https://doi.org/10.1016/S0011-8532(22)02369-2
40. Winters, J., Cameron, A. C., & Widmer, R. P. (2013). Pulp therapy for primary and immature permanent teeth. In *Handbook of Pediatric Dentistry: Fourth Edition* (pp. 103–122). Elsevier Ltd. https://doi.org/10.1016/B978-0-7234-3695-9.00007-9
41. Jo, A., Mk, B., Hl, J., Andreasen, F. M., & Andreasen, J. 0. (1995). Endodontics & Dental Traumatology Replantation of 400 avulsed permanent incisors. 2. Factors related to pulpal healing. *Endod Dent Traumatol*, *11*, 59–68.
42. Chueh, L.-H., & Huang, G. T.-J. (2006). Immature Teeth With Periradicular Periodontitis or Abscess Undergoing Apexogenesis: A Paradigm Shift. *Journal of Endodontics*, *32*(12), 1205–1213. https://doi.org/10.1016/j.joen.2006.07.010

43. Santos, J. M., Diogo, P., Dias, S., Marques, J. A., Palma, P. J., & Ramos, J. C. (2022). Long-Term Outcome of Nonvital Immature Permanent Teeth Treated With Apexification and Corono-Radicular Adhesive Restoration: A Case Series. *Journal of Endodontics*, *48*(9), 1191–1199. https://doi.org/10.1016/j.joen.2022.06.007
44. Schmalz, G., & Smith, A. J. (2014). Pulp development, repair, and regeneration: Challenges of the transition from traditional dentistry to biologically based therapies. *Journal of Endodontics*, *40*(4 SUPPL.). https://doi.org/10.1016/j.joen.2014.01.018
45. Hargreaves, K. M., Diogenes, A., & Teixeira, F. B. (2013). Treatment options: Biological basis of regenerative endodontic procedures. *Journal of Endodontics*, *39*(3 SUPPL.). https://doi.org/10.1016/j.joen.2012.11.025
46. Farhad, A., & Mohammadi, Z. (2005). Calcium hydroxide: a review. *International Dental Journal*, *55*(5), 293–301. https://doi.org/https://doi.org/10.1111/j.1875-595X.2005.tb00326.x
47. Flanagan, T. A. (2014). What can cause the pulps of immature, permanent teeth with open apices to become necrotic and what treatment options are available for these teeth. In *Australian Endodontic Journal* (Vol. 40, Issue 3, pp. 95–100). Blackwell Publishing. https://doi.org/10.1111/aej.12087
48. Fava, L. R. G., & Saunders, W. P. (1999). Calcium hydroxide pastes: Classification and clinical indications. In *International Endodontic Journal* (Vol. 32, Issue 4, pp. 257–282). https://doi.org/10.1046/j.1365-2591.1999.00232.x
49. Rıcuccı, D., & Langeland, K. (2003). Incomplete calcium hydroxide removal from the root canal: a case report. *International Endodontic Journal*, *30*(6), 418–421. https://doi.org/10.1046/j.1365-2591.1997.00097.x
50. Andreasen, J. O. , F. B. , & M. E. C. (2002). Long-term calcium hydroxide as a root canal dressing may increase risk of root fracture. *Dental Traumatology : Official Publication of International Association for Dental Traumatology*.
51. Jyothi, M. (2012). Management of immature teeth – a paradigm shift from apexification to apexogenesis. *Annals and Essences of Dentistry*, *4*, 34–38.
52. McTigue, D. J., Subramanian, K., & Kumar, A. (n.d.). Case series: management of immature permanent teeth with pulpal necrosis: a case series. *Pediatric Dentistry*, *35*(1), 55–60.
53. Parirokh, M., & Torabinejad, M. (2010). Mineral Trioxide Aggregate: A Comprehensive Literature Review—Part I: Chemical, Physical, and Antibacterial Properties. *Journal of Endodontics*, *36*(1), 16–27. https://doi.org/10.1016/j.joen.2009.09.006
54. Hachmeister, D., Schindler, W., WalkeriiI, W., & Deneethomas, D. (2002). The Sealing Ability and Retention Characteristics of Mineral Trioxide Aggregate in a Model of Apexification. *Journal of Endodontics*, *28*(5), 386–390. https://doi.org/10.1097/00004770-200205000-00010
55. Holland, R., de Souza, V., Nery, M. J., Otoboni Filho, J. A., Bernabé, P. F., & Dezan Júnior, E. (1999). Reaction of dogs' teeth to root canal filling with mineral trioxide aggregate or a glass ionomer sealer. *Journal of Endodontics*, *25*(11), 728–730. https://doi.org/10.1016/s0099-2399(99)80118-6
56. Thomson, A., & Kahler, B. (2010). Regenerative endodontics - biologically-based treatment for immature permanent teeth: a case report and review of the literature. *Australian Dental Journal*, *55*(4), 446–452. https://doi.org/10.1111/j.1834-7819.2010.01268.x
57. Chala, S., Abouqal, R., & Rida, S. (2011). Apexification of immature teeth with calcium hydroxide or mineral trioxide aggregate: systematic review and meta-analysis. *Oral Surgery, Oral Medicine, Oral Pathology, Oral Radiology, and Endodontology*, *112*(4), e36–e42. https://doi.org/10.1016/j.tripleo.2011.03.047
58. Hargreaves, K. M., Geisler, T., Giesler, T., Henry, M., & Wang, Y. (n.d.). Regeneration potential of the young permanent tooth: what does the future hold? *Pediatric Dentistry*, *30*(3), 253–260.
59. Huang, G. T.-J., & Lin, L. M. (2008). Letter to the editor: Comments on the use of the term "revascularization" to describe. *Journal of Endodontics*, *34*(5), 511. https://doi.org/10.1016/j.joen.2008.02.009
60. Sonoyama, W., Liu, Y., Fang, D., Yamaza, T., Seo, B.-M., Zhang, C., Liu, H., Gronthos, S., Wang, C.-Y., Wang, S., & Shi, S. (2006). Mesenchymal stem cell-mediated functional tooth regeneration in swine. *PloS One*, *1*, e79. https://doi.org/10.1371/journal.pone.0000079
61. Huang, G. T.-J., Sonoyama, W., Liu, Y., Liu, H., Wang, S., & Shi, S. (2008). The Hidden Treasure in Apical Papilla: The Potential Role in Pulp/Dentin Regeneration and BioRoot Engineering. *Journal of Endodontics*, *34*(6), 645–651. https://doi.org/10.1016/j.joen.2008.03.001
62. Hoshino, E.kurihara-ando, N.Sato, I.uematsu, H., Sato, M., Kota, K., & Iwaku, M. (1996). In-vitro antibacterial susceptibility of bacteria taken from infected root dentine to a mixture of ciprofloxacin, metronidazole and minocycline. *International Endodontic Journal*, *29*(2), 125–130. https://doi.org/10.1111/j.1365-2591.1996.tb01173.x

63. Gronthos, S., Brahim, J., Li, W., Fisher, L. W., Cherman, N., Boyde, A., DenBesten, P., Robey, P. G., & Shi, S. (2002). Stem Cell Properties of Human Dental Pulp Stem Cells. *Journal of Dental Research*, *81*(8), 531–535. https://doi.org/10.1177/154405910208100806
64. Diogenes, A., Henry, M. A., Teixeira, F. B., & Hargreaves, K. M. (2013). An update on clinical regenerative endodontics. *Endodontic Topics*, *28*(1), 2–23. https://doi.org/10.1111/etp.12040
65. Trevino, E. G., Patwardhan, A. N., Henry, M. A., Perry, G., Dybdal-Hargreaves, N., Hargreaves, K. M., & Diogenes, A. (2011). Effect of Irrigants on the Survival of Human Stem Cells of the Apical Papilla in a Platelet-rich Plasma Scaffold in Human Root Tips. *Journal of Endodontics*, *37*(8), 1109–1115. https://doi.org/10.1016/j.joen.2011.05.013
66. Egusa, H., Sonoyama, W., Nishimura, M., Atsuta, I., & Akiyama, K. (2012). Stem cells in dentistry – Part I: Stem cell sources. *Journal of Prosthodontic Research*, *56*(3), 151–165. https://doi.org/10.1016/j.jpor.2012.06.001
67. Graham, L., Cooper, P. R., Cassidy, N., Nor, J. E., Sloan, A. J., & Smith, A. J. (2006). The effect of calcium hydroxide on solubilisation of bio-active dentine matrix components. *Biomaterials*, *27*(14), 2865–2873. https://doi.org/10.1016/j.biomaterials.2005.12.020
68. Galler, K. M., D'Souza, R. N., Federlin, M., Cavender, A. C., Hartgerink, J. D., Hecker, S., & Schmalz, G. (2011). Dentin Conditioning Codetermines Cell Fate in Regenerative Endodontics. *Journal of Endodontics*, *37*(11), 1536–1541. https://doi.org/10.1016/j.joen.2011.08.027
69. Harlamb, S. (2016). Management of incompletely developed teeth requiring root canal treatment. *Australian Dental Journal*, *61*, 95–106. https://doi.org/10.1111/adj.12401
70. Hoshino, E. Kuriharando, N.Sato, I.Uematsu, H.Sato, M. Kota, & Iwaku, M. (1996). In-vitro antibacterial susceptibility of bacteria taken from infected root dentine to a mixture of ciprofloxacin, metronidazole and minocycline. *International Endodontic Journal*, *29*(2), 125–130. https://doi.org/10.1111/j.1365-2591.1996.tb01173.x
71. Iwaya, S., Ikawa, M., & Kubota, M. (2001). Revascularization of an immature permanent tooth with apical periodontitis and sinus tract. *Dental Traumatology*, *17*(4), 185–187. https://doi.org/10.1034/j.1600-9657.2001.017004185.x
72. Kim, J.-H., Kim, Y., Shin, S.-J., Park, J.-W., & Jung, I.-Y. (2010). Tooth Discoloration of Immature Permanent Incisor Associated with Triple Antibiotic Therapy: A Case Report. *Journal of Endodontics*, *36*(6), 1086–1091. https://doi.org/10.1016/j.joen.2010.03.031
73. Lana, P. E. P., Scelza, M. F. Z., Silva, L. E., Mattos-Guaraldi, A. L. de, & Hirata Júnior, R. (2009). Antimicrobial activity of calcium hydroxide pastes on Enterococcus faecalis cultivated in Root Canal Systems. *Brazilian Dental Journal*, *20*(1), 32–36. https://doi.org/10.1590/S0103-64402009000100005
74. Ruparel, N. B., Teixeira, F. B., Ferraz, C. C. R., & Diogenes, A. (2012). Direct Effect of Intracanal Medicaments on Survival of Stem Cells of the Apical Papilla. *Journal of Endodontics*, *38*(10), 1372–1375. https://doi.org/10.1016/j.joen.2012.06.018
75. Banchs, F., & Trope, M. (2004). Revascularization of Immature Permanent Teeth With Apical Periodontitis: New Treatment Protocol? *Journal of Endodontics*, *30*(4), 196–200. https://doi.org/10.1097/00004770-200404000-00003
76. Aksel, H., & Serper, A. (2014). Recent considerations in regenerative endodontic treatment approaches. *Journal of Dental Sciences*, *9*(3), 207–213. https://doi.org/10.1016/j.jds.2013.12.007
77. Ding, R. Y., Cheung, G. S., Chen, J., Yin, X. Z., Wang, Q. Q., & Zhang, C. F. (2009). Pulp Revascularization of Immature Teeth With Apical Periodontitis: A Clinical Study. *Journal of Endodontics*, *35*(5), 745–749. https://doi.org/10.1016/j.joen.2009.02.009
78. Young, C. S., Terada, S., Vacanti, J. P., Honda, M., Bartlett, J. D., & Yelick, P. C. (2002). Tissue Engineering of Complex Tooth Structures on Biodegradable Polymer Scaffolds. *Journal of Dental Research*, *81*(10), 695–700. https://doi.org/10.1177/154405910208101008
79. Marx, R. E. (2004). Platelet-rich plasma: evidence to support its use. *Journal of Oral and Maxillofacial Surgery*, *62*(4), 489–496. https://doi.org/10.1016/j.joms.2003.12.003
80. Petrino, J. A., Boda, K. K., Shambarger, S., Bowles, W. R., & McClanahan, S. B. (2010). Challenges in Regenerative Endodontics: A Case Series. *Journal of Endodontics*, *36*(3), 536–541. https://doi.org/10.1016/j.joen.2009.10.006
81. *American Association of Endodontics. Clinical considerations for regenerative procedures*. (2021, May 18).
82. Torabinejad, M., & Turman, M. (2011). Revitalization of Tooth with Necrotic Pulp and Open Apex by Using Platelet-rich Plasma: A Case Report. *Journal of Endodontics*, *37*(2), 265–268. https://doi.org/10.1016/j.joen.2010.11.004

83. Ricucci, D., Siqueira, J. F., Loghin, S., & Lin, L. M. (2017). Pulp and apical tissue response to deep caries in immature teeth: A histologic and histobacteriologic study. *Journal of Dentistry*, *56*, 19–32. https://doi.org/10.1016/j.jdent.2016.10.005
84. Fouad, A. F. (2017). Microbial Factors and Antimicrobial Strategies in Dental Pulp Regeneration. *Journal of Endodontics*, *43*(9), S46–S50. https://doi.org/10.1016/j.joen.2017.06.010
85. Fang, Y., Wang, X., Zhu, J., Su, C., Yang, Y., & Meng, L. (2018). Influence of Apical Diameter on the Outcome of Regenerative Endodontic Treatment in Teeth with Pulp Necrosis: A Review. *Journal of Endodontics*, *44*(3), 414–431. https://doi.org/10.1016/j.joen.2017.10.007
86. Chueh, L.-H., Ho, Y.-C., Kuo, T.-C., Lai, W.-H., Chen, Y.-H. M., & Chiang, C.-P. (2009). Regenerative Endodontic Treatment for Necrotic Immature Permanent Teeth. *Journal of Endodontics*, *35*(2), 160–164. https://doi.org/10.1016/j.joen.2008.10.019
87. Yang, X., Yang, F., Walboomers, X. F., Bian, Z., Fan, M., & Jansen, J. A. (2009). The performance of dental pulp stem cells on nanofibrous PCL/gelatin/nHA scaffolds. *Journal of Biomedical Materials Research Part A*, *9999A*, NA-NA. https://doi.org/10.1002/jbm.a.32535
88. del Fabbro, M., Bortolin, M., Taschieri, S., & Weinstein, R. (2011). Is Platelet Concentrate Advantageous for the Surgical Treatment of Periodontal Diseases? A Systematic Review and Meta-Analysis. *Journal of Periodontology*, *82*(8), 1100–1111. https://doi.org/10.1902/jop.2010.100605
89. Cvek, M. (1992). Prognosis of luxated non-vital maxillary incisors treated with calcium hydroxide and filled with gutta-percha. A retrospective clinical study. *Dental Traumatology*, *8*(2), 45–55. https://doi.org/10.1111/j.1600-9657.1992.tb00228.x
90. Moszner, N., & Salz, U. (2001). New developments of polymeric dental composites. *Progress in Polymer Science*, *26*(4), 535–576. https://doi.org/10.1016/S0079-6700(01)00005-3
91. Peutzfeldt, A. (1997). Resin composites in dentistry: the monomer systems. *European Journal of Oral Sciences*, *105*(2), 97–116. https://doi.org/10.1111/j.1600-0722.1997.tb00188.x
92. Sakaguchi, R. L., Peters, M. C. R. B., Nelson, S. R., Douglas, W. H., & Poort, H. W. (1992). Effects of polymerization contraction in composite restorations. *Journal of Dentistry*, *20*(3), 178–182. https://doi.org/10.1016/0300-5712(92)90133-W
93. Hervás-García, A., Martínez-Lozano, M. A., Cabanes-Vila, J., Barjau-Escribano, A., & Fos-Galve, P. (2006). Composite resins. A review of the materials and clinical indications. *Medicina Oral, Patologia Oral y Cirugia Bucal*, *11*(2), E215-20.
94. Kurokawa, R., Finger, W. J., Hoffmann, M., Endo, T., Kanehira, M., Komatsu, M., & Manabe, A. (2007). Interactions of self-etch adhesives with resin composites. *Journal of Dentistry*, *35*(12), 923–929. https://doi.org/10.1016/j.jdent.2007.09.003
95. Willems, G., Lambrechts, P., Braem, M., & Vanherle, G. (1993). Composite resins in the 21st century. *Quintessence International (Berlin, Germany : 1985)*, *24*(9), 641–658.
96. Lung, C. Y. K., Sarfraz, Z., Habib, A., Khan, A. S., & Matinlinna, J. P. (2016). Effect of silanization of hydroxyapatite fillers on physical and mechanical properties of a bis-GMA based resin composite. *Journal of the Mechanical Behavior of Biomedical Materials*, *54*, 283–294. https://doi.org/10.1016/j.jmbbm.2015.09.033
97. Sakaguchi, R. L., & Powers, J. M. (2012). *Craig's restorative dental materials*. Elsevier/Mosby.
98. Chen, R. C. S., Chan, D. C. N., & Chan, K. C. (1988). A quantitative study of finishing and polishing techniques for a composite. *The Journal of Prosthetic Dentistry*, *59*(3), 292–297. https://doi.org/10.1016/0022-3913(88)90175-8
99. Ritter, A., Boushell, L. W., & Walter, R. (2018). *Sturdevant's Art and Science of Operative Dentistry - 7th Edition (2018)*. www.konkur.in
100. Chen, M., Chen, C., Hsu, S., Sun, S., & Su, W. (2006). Low shrinkage light curable nanocomposite for dental restorative material. *Dental Materials*, *22*(2), 138–145. https://doi.org/10.1016/j.dental.2005.02.012
101. Palaniappan, S., Elsen, L., Lijnen, I., Peumans, M., van Meerbeek, B., & Lambrechts, P. (2010). Three-year randomised clinical trial to evaluate the clinical performance, quantitative and qualitative wear patterns of hybrid composite restorations. *Clinical Oral Investigations*, *14*(4), 441–458. https://doi.org/10.1007/s00784-009-0313-1
102. Combe, E. C., & Burke, F. J. T. (2000). Contemporary Resin-based Composite Materials for Direct Placement Restorations: Packables, Flowables and Others. *Dental Update*, *27*(7), 326–336. https://doi.org/10.12968/denu.2000.27.7.326
103. Knezevic, A., Ristic, M., Demoli, N., Tarle, Z., Music, S., & Mandic, V. N. (2007). Composite Photopolymerization with Diode Laser. *Operative Dentistry*, *32*(3), 279–284. https://doi.org/10.2341/06-79

104. Puckett, A. D., Fitchie, J. G., Kirk, P. C., & Gamblin, J. (2007). Direct Composite Restorative Materials. *Dental Clinics of North America*, *51*(3), 659–675. https://doi.org/10.1016/j.cden.2007.04.003
105. Labella, R., Lambrechts, P., van Meerbeek, B., & Vanherle, G. (1999). Polymerization shrinkage and elasticity of flowable composites and filled adhesives. *Dental Materials*, *15*(2), 128–137. https://doi.org/10.1016/S0109-5641(99)00022-6
106. Ilie, N., & Hickel, R. (2009). Macro-, micro- and nano-mechanical investigations on silorane and methacrylate-based composites. *Dental Materials*, *25*(6), 810–819. https://doi.org/10.1016/j.dental.2009.02.005
107. Schneider, L. F. J., Cavalcante, L. M., Silikas, N., & Watts, D. C. (2011). Degradation resistance of silorane, experimental ormocer and dimethacrylate resin-based dental composites. *Journal of Oral Science*, *53*(4), 413–419. https://doi.org/10.2334/josnusd.53.413
108. Hickel, R., Dasch, W., Janda, R., Tyas, M., & Anusavice, K. (1998). New direct restorative materials. *International Dental Journal*, *48*(1), 3–16. https://doi.org/10.1111/j.1875-595X.1998.tb00688.x
109. Coutinho, E., Cardoso, M. V., de Munck, J., Neves, A. A., van Landuyt, K. L., Poitevin, A., Peumans, M., Lambrechts, P., & van Meerbeek, B. (2009). Bonding effectiveness and interfacial characterization of a nano-filled resin-modified glass-ionomer. *Dental Materials*, *25*(11), 1347–1357. https://doi.org/10.1016/j.dental.2009.06.004
110. Burke, F. M., Ray, N. J., & McConnell, R. J. (2006). Fluoride-containing restorative materials. *International Dental Journal*, *56*(1), 33–43. https://doi.org/10.1111/j.1875-595X.2006.tb00072.x
111. Tamilselvam, S., Divyanand, M., & Neelakantan, P. (2013). Biocompatibility of a Conventional Glass Ionomer, Ceramic Reinforced Glass Ionomer, Giomer and Resin Composite to Fibroblasts: In vitro Study. *Journal of Clinical Pediatric Dentistry*, *37*(4), 403–406. https://doi.org/10.17796/jcpd.37.4.98h23631v8734478
112. Mohamed-Tahir, M. A., Tan, H. Y., Woo, A. A. S., & Yap, A. U. J. (2005). Effects of pH on the microhardness of resin-based restorative materials. *Operative Dentistry*, *30*(5), 661–666.
113. Dionysopoulos, P., Kotsanos, N., Koliniotou-Koubia, E., & Tolidis, K. (2003). Inhibition of demineralization *in vitro* around fluoride releasing materials. *Journal of Oral Rehabilitation*, *30*(12), 1216–1222. https://doi.org/10.1111/j.1365-2842.2003.01079.x
114. Manhart, J., Kunzelmann, K.-H., Chen, H. Y., & Hickel, R. (2000). Mechanical properties of new composite restorative materials. *Journal of Biomedical Materials Research*, *53*(4), 353–361. https://doi.org/10.1002/1097-4636(2000)53:4<353::AID-JBM9>3.0.CO;2-B
115. Altunsoy, M., Botsali, M. S., Sari, T., & Onat, H. (2015). Effect of different surface treatments on the microtensile bond strength of two self-adhesive flowable composites. *Lasers in Medical Science*, *30*(6), 1667–1673. https://doi.org/10.1007/s10103-014-1640-2
116. FERRACANE, J. L., STANSBURY, J. W., & BURKE, F. J. T. (2011). Self-adhesive resin cements - chemistry, properties and clinical considerations. *Journal of Oral Rehabilitation*, *38*(4), 295–314. https://doi.org/10.1111/j.1365-2842.2010.02148.x
117. Vichi, A., Margvelashvili, M., Goracci, C., Papacchini, F., & Ferrari, M. (2013). Bonding and sealing ability of a new self-adhering flowable composite resin in class I restorations. *Clinical Oral Investigations*, *17*(6), 1497–1506. https://doi.org/10.1007/s00784-012-0846-6
118. Wei, Y., Silikas, N., Zhang, Z., & Watts, D. C. (2011). Diffusion and concurrent solubility of self-adhering and new resin–matrix composites during water sorption/desorption cycles. *Dental Materials*, *27*(2), 197–205. https://doi.org/10.1016/j.dental.2010.10.014
119. Trask, R. S., Williams, H. R., & Bond, I. P. (2007). Self-healing polymer composites: mimicking nature to enhance performance. *Bioinspiration & Biomimetics*, *2*(1), P1–P9. https://doi.org/10.1088/1748-3182/2/1/P01
120. Jandt, K. D., & Sigusch, B. W. (2009). Future perspectives of resin-based dental materials. *Dental Materials*, *25*(8), 1001–1006. https://doi.org/10.1016/j.dental.2009.02.009
121. White, S. R., Sottos, N. R., Geubelle, P. H., Moore, J. S., Kessler, M. R., Sriram, S. R., Brown, E. N., & Viswanathan, S. (2001). Autonomic healing of polymer composites. *Nature*, *409*(6822), 794–797. https://doi.org/10.1038/35057232
122. Abbas, G., Fleming, G. J. P., Harrington, E., Shortall, A. C. C., & Burke, F. J. T. (2003). Cuspal movement and microleakage in premolar teeth restored with a packable composite cured in bulk or in increments. *Journal of Dentistry*, *31*(6), 437–444. https://doi.org/10.1016/S0300-5712(02)00121-5
123. Garcia, D., Yaman, P., Dennison, J., & Neiva, G. (2014). Polymerization Shrinkage and Depth of Cure of Bulk Fill Flowable Composite Resins. *Operative Dentistry*, *39*(4), 441–448. https://doi.org/10.2341/12-484-L

124. El-Damanhoury, H., & Platt, J. (2014). Polymerization Shrinkage Stress Kinetics and Related Properties of Bulk-fill Resin Composites. *Operative Dentistry*, *39*(4), 374–382. https://doi.org/10.2341/13-017-L
125. Zaruba, M., Wegehaupt, F. J., & Attin, T. (2013). Comparison between different flow application techniques: SDR vs flowable composite. *The Journal of Adhesive Dentistry*, *15*(2), 115–121. https://doi.org/10.3290/j.jad.a28672
126. Karadaş, M., & Demirbuğa, S. (2017). Evaluation of Color Stability and Surface Roughness of Bulk-Fill Resin Composites and Nanocomposites. *Meandros Medical and Dental Journal*, *18*(3), 199–205. https://doi.org/10.4274/meandros.36855
127. Sideridou, I., Tserki, V., & Papanastasiou, G. (2002). Effect of chemical structure on degree of conversion in light-cured dimethacrylate-based dental resins. *Biomaterials*, *23*(8), 1819–1829. https://doi.org/10.1016/S0142-9612(01)00308-8
128. Lee, Y.-K. (2008). Influence of filler on the difference between the transmitted and reflected colors of experimental resin composites. *Dental Materials*, *24*(9), 1243–1247. https://doi.org/10.1016/j.dental.2008.01.014
129. Park, J., Chang, J., Ferracane, J., & Lee, I. B. (2008). How should composite be layered to reduce shrinkage stress: Incremental or bulk filling? *Dental Materials*, *24*(11), 1501–1505. https://doi.org/10.1016/j.dental.2008.03.013
130. Chesterman, J., Jowett, A., Gallacher, A., & Nixon, P. (2017). Bulk-fill resin-based composite restorative materials: a review. *British Dental Journal*, *222*(5), 337–344. https://doi.org/10.1038/sj.bdj.2017.214
131. Freilich, M. A., Karmaker, A. C., Burstone, C. J., & Goldberg, A. J. (1998). Development and clinical applications of a light-polymerized fiber-reinforced composite. *The Journal of Prosthetic Dentistry*, *80*(3), 311–318. https://doi.org/10.1016/S0022-3913(98)70131-3
132. van Heumen, C. C. M., Tanner, J., van Dijken, J. W. V., Pikaar, R., Lassila, L. V. J., Creugers, N. H. J., Vallittu, P. K., & Kreulen, C. M. (2010). Five-year survival of 3-unit fiber-reinforced composite fixed partial dentures in the posterior area. *Dental Materials*, *26*(10), 954–960. https://doi.org/10.1016/j.dental.2010.05.010
133. Sorensen, J. A., & Martinoff, J. T. (1984). Intracoronal reinforcement and coronal coverage: A study of endodontically treated teeth. *The Journal of Prosthetic Dentistry*, *51*(6), 780–784. https://doi.org/10.1016/0022-3913(84)90376-7
134. Brown, D. (2000). Fibre-reinforced Materials. *Dental Update*, *27*(9), 442–448. https://doi.org/10.12968/denu.2000.27.9.442
135. Duncan, J. P., Freilich, M. A., & Latvis, C. J. (2000). Fiber-reinforced composite framework for implant-supported overdentures. *The Journal of Prosthetic Dentistry*, *84*(2), 200–204. https://doi.org/10.1067/mpr.2000.108025
136. Perea, L., Matinlinna, J. P., Tolvanen, M., Lassila, L. V, & Vallittu, P. K. (2014). Fiber-reinforced composite fixed dental prostheses with various pontics. *The Journal of Adhesive Dentistry*, *16*(2), 161–168. https://doi.org/10.3290/j.jad.a30755
137. Yu, S.-H., Lee, Y., Oh, S., Cho, H.-W., Oda, Y., & Bae, J.-M. (2012). Reinforcing effects of different fibers on denture base resin based on the fiber type, concentration, and combination. *Dental Materials Journal*, *31*(6), 1039–1046. https://doi.org/10.4012/dmj.2012-020
138. Freilich, M. A. (2000). *Fiber-reinforced composites in clinical dentistry*. Quintessence Pub. Co.
139. Butterworth, C., Ellakwa, A. E., & Shortall, A. (2003). Fibre-Reinforced Composites in Restorative Dentistry. *Dental Update*, *30*(6), 300–306. https://doi.org/10.12968/denu.2003.30.6.300
140. Levent, H., & Karaağaçlıoğlu, L. (2000). Protez kaide rezinlerinin güçlendirilmesi. *Hacettepe Diş Hek Fak Derg*, *24*, 70–76.
141. Lastuma, T. M., Ki, È., Lassila, L. V. J., & Vallittu, P. K. (n.d.). *The semi-interpenetrating polymer network matrix of fiber-reinforced composite and its effect on the surface adhesive properties*.
142. Narva, K. K., Vallittu, P. K., Helenius, H., & Yli-Urpo, A. (2001). Clinical survey of acrylic resin removable denture repairs with glass-fiber reinforcement. *The International Journal of Prosthodontics*, *14*(3), 219–224.
143. Hamza, T. A., Rosenstiel, S. F., Elhosary, M. M., & Ibraheem, R. M. (2004). The effect of fiber reinforcement on the fracture toughness and flexural strength of provisional restorative resins. *The Journal of Prosthetic Dentistry*, *91*(3), 258–264. https://doi.org/10.1016/j.prosdent.2004.01.005
144. Jagger, D. C., Harrison, A., & Jandt, K. D. (1999). The reinforcement of dentures. *Journal of Oral Rehabilitation*, *26*(3), 185–194. https://doi.org/10.1046/j.1365-2842.1999.00375.x

145. DeBoer, J., Vermilyea, S. G., & Brady, R. E. (1984). The effect of carbon fiber orientation on the fatigue resistance and bending properties of two denture resins. *The Journal of Prosthetic Dentistry*, *51*(1), 119–121. https://doi.org/10.1016/S0022-3913(84)80117-1
146. Grave, A. M. H., Chandler, H. D., & Wolfaardt, J. F. (1985). Denture base acrylic reinforced with high modulus fibre. *Dental Materials*, *1*(5), 185–187. https://doi.org/10.1016/S0109-5641(85)80015-4
147. Mullarky, R. H. (1985). Aramid fiber reinforcement of acrylic appliances. *Journal of Clinical Orthodontics : JCO*, *19*(9), 655–658.
148. Berrong, J. M., Weed, R. M., & Young, J. M. (1990). Fracture resistance of Kevlar-reinforced poly(methyl methacrylate) resin: a preliminary study. *The International Journal of Prosthodontics*, *3*(4), 391–395.
149. Braden, M., Davy, K. W., Parker, S., Ladizesky, N. H., & Ward, I. M. (1988). Denture base poly(methyl methacrylate) reinforced with ultra-thin modulus polyethylene fibers. *British Dental Journal*, *164*(4), 109–113. https://doi.org/10.1038/sj.bdj.4806373
150. Albar, N. H. M., & Khayat, W. F. (2022). Evaluation of Fracture Strength of Fiber-Reinforced Direct Composite Resin Restorations: An In Vitro Study. *Polymers*, *14*(20), 4339. https://doi.org/10.3390/polym14204339
151. Vallittu, P. K. (1998). Compositional and Weave Pattern Analyses of Glass Fibers in Dental Polymer Fiber Composites. *Journal of Prosthodontics*, *7*(3), 170–176. https://doi.org/10.1111/j.1532-849X.1998.tb00200.x
152. Safwat, E. M., Khater, A. G. A., Abd-Elsatar, A. G., & Khater, G. A. (2021). Glass fiber-reinforced composites in dentistry. *Bulletin of the National Research Centre*, *45*(1), 190. https://doi.org/10.1186/s42269-021-00650-7
153. Plotino, G., Grande, N. M., Isufi, A., Ioppolo, P., Pedullà, E., Bedini, R., Gambarini, G., & Testarelli, L. (2017). Fracture Strength of Endodontically Treated Teeth with Different Access Cavity Designs. *Journal of Endodontics*, *43*(6), 995–1000. https://doi.org/10.1016/j.joen.2017.01.022
154. Mello, I., Michaud, P.-L., & Butt, Z. (2020). Fracture Resistance of Immature Teeth Submitted to Different Endodontic Procedures and Restorative Protocols. *Journal of Endodontics*, *46*(10), 1465–1469. https://doi.org/10.1016/j.joen.2020.06.015
155. Kim, S. G., Malek, M., Sigurdsson, A., Lin, L. M., & Kahler, B. (2018). Regenerative endodontics: a comprehensive review. *International Endodontic Journal*, *51*(12), 1367–1388. https://doi.org/10.1111/iej.12954
156. Chisini, L. A., Conde, M. C. M., Grazioli, G., Martin, A. S. S., Carvalho, R. V. de, Sartori, L. R. M., & Demarco, F. F. (2019). Bone, Periodontal and Dental Pulp Regeneration in Dentistry: A Systematic Scoping Review. *Brazilian Dental Journal*, *30*(2), 77–95. https://doi.org/10.1590/0103-6440201902053
157. Linsuwanont, P., Sinpitaksakul, P., & Lertsakchai, T. (2017). Evaluation of root maturation after revitalization in immature permanent teeth with nonvital pulps by cone beam computed tomography and conventional radiographs. *International Endodontic Journal*, *50*(9), 836–846. https://doi.org/10.1111/iej.12705
158. Flake, N. M., Gibbs, J. L., Diogenes, A., Hargreaves, K. M., & Khan, A. A. (2014). A Standardized Novel Method to Measure Radiographic Root Changes after Endodontic Therapy in Immature Teeth. *Journal of Endodontics*, *40*(1), 46–50. https://doi.org/10.1016/j.joen.2013.09.025
159. Almutairi, W., Yassen, G. H., Aminoshariae, A., Williams, K. A., & Mickel, A. (2019). Regenerative Endodontics: A Systematic Analysis of the Failed Cases. *Journal of Endodontics*, *45*(5), 567–577. https://doi.org/10.1016/j.joen.2019.02.004
160. Meschi, N., Hilkens, P., van Gorp, G., Strijbos, O., Mavridou, A., Cadenas de Llano Perula, M., Lambrichts, I., Verbeken, E., & Lambrechts, P. (2019). Regenerative Endodontic Procedures Posttrauma: Immunohistologic Analysis of a Retrospective Series of Failed Cases. *Journal of Endodontics*, *45*(4), 427–434. https://doi.org/10.1016/j.joen.2019.01.007
161. Kahler, S. L., Shetty, S., Andreasen, F. M., & Kahler, B. (2018). The Effect of Long-term Dressing with Calcium Hydroxide on the Fracture Susceptibility of Teeth. *Journal of Endodontics*, *44*(3), 464–469. https://doi.org/10.1016/j.joen.2017.09.018
162. Belli, S., Eraslan, O., & Eskitaşcıoğlu, G. (2018). Effect of Different Treatment Options on Biomechanics of Immature Teeth: A Finite Element Stress Analysis Study. *Journal of Endodontics*, *44*(3), 475–479. https://doi.org/10.1016/j.joen.2017.08.037
163. Demirel, A., Bezgin, T., & Sarı, Ş. (2021). Effects of Root Maturation and Thickness Variation in Coronal Mineral Trioxide Aggregate Plugs Under Traumatic Load on Stress Distribution in Regenerative Endodontic Procedures: A 3-dimensional Finite Element Analysis Study. *Journal of Endodontics*, *47*(3), 492-499.e4. https://doi.org/10.1016/j.joen.2020.11.006

164. Wilkinson, K. L., Beeson, T. J., & Kirkpatrick, T. C. (2007). Fracture Resistance of Simulated Immature Teeth Filled with Resilon, Gutta-Percha, or Composite. *Journal of Endodontics*, *33*(4), 480–483. https://doi.org/10.1016/j.joen.2006.11.014
165. Balkaya, H., Topçuoğlu, H. S., Demirbuga, S., Kafdağ, Ö., & Topçuoğlu, G. (2022). Effect of different coronal restorations on the fracture resistance of teeth with simulated regenerative endodontic treatment: An *in vitro* study. *Australian Endodontic Journal*, *48*(2), 331–337. https://doi.org/10.1111/aej.12573
166. Misar, P., Hiremath, H., Harinkhere, C., Sonawane, S. S., Sharma, V., & Rana, K. S. (2022). Reinforcing an immature tooth model using three different restorative materials. *Dental Research Journal*, *19*, 28.
167. Deshpande, S., Gaddalay, S., Damade, Y., Khanvilkar, U., Chaudhari, A., & Anala, V. (2022). Reinforcing the cervical dentin with bonded materials to improve fracture resistance of endodontically treated roots. *Journal of Conservative Dentistry*, *25*(2), 179. https://doi.org/10.4103/jcd.jcd_609_21
168. Schmoldt, S. J., Kirkpatrick, T. C., Rutledge, R. E., & Yaccino, J. M. (2011). Reinforcement of Simulated Immature Roots Restored with Composite Resin, Mineral Trioxide Aggregate, Gutta-percha, or a Fiber Post after Thermocycling. *Journal of Endodontics*, *37*(10), 1390–1393. https://doi.org/10.1016/j.joen.2011.07.001
169. Ali, M. R. W., Mustafa, M., Bårdsen, A., & Bletsa, A. (2019). Fracture resistance of simulated immature teeth treated with a regenerative endodontic protocol. *Acta Biomaterialia Odontologica Scandinavica*, *5*(1), 30–37. https://doi.org/10.1080/23337931.2019.1570822
170. Bortoluzzi, E. A., Souza, E. M., Reis, J. M. S. N., Esberard, R. M., & Tanomaru-Filho, M. (2007). Fracture strength of bovine incisors after intra-radicular treatment with MTA in an experimental immature tooth model. *International Endodontic Journal*, *40*(9), 684–691. https://doi.org/10.1111/j.1365-2591.2007.01266.x
171. Sano, H., Ciucchi, B., Matthews, W. G., & Pashley, D. H. (1994). Tensile Properties of Mineralized and Demineralized Human and Bovine Dentin. *Journal of Dental Research*, *73*(6), 1205–1211. https://doi.org/10.1177/00220345940730061201
172. Nakamichi, I., Iwaku, M., & Fusayama, T. (1983). Bovine Teeth as Possible Substitutes in the Adhesion Test. *Journal of Dental Research*, *62*(10), 1076–1081. https://doi.org/10.1177/00220345830620101501
173. Tanalp, J., Dikbas, I., Malkondu, Ö., Ersev, H., Güngör, T., & Bayırlı, G. (2012). Comparison of the fracture resistance of simulated immature permanent teeth using various canal filling materials and fiber posts. *Dental Traumatology*, *28*(6), 457–464. https://doi.org/10.1111/j.1600-9657.2011.01098.x
174. Desai, S., & Chandler, N. (2009). The restoration of permanent immature anterior teeth, root filled using MTA: A review. *Journal of Dentistry*, *37*(9), 652–657. https://doi.org/10.1016/j.jdent.2009.05.026
175. Massoud, S. F., Moussa, S. M., Hanafy, S. A., & el Backly, R. M. (2017). Evaluation of the microhardness of root canal dentin after different irrigation protocols (IN VITRO STUDY). *Alexandria Dental Journal*, *42*(1), 73–79. https://doi.org/10.21608/adjalexu.2017.57860
176. Thakur, A., & Ramarao, S. (2019). A comparative evaluation of fracture resistance of endodontically treated premolar teeth reinforced with different prefabricated and custom-made fiber-reinforced post system with two different post lengths: An in vitro study. *Journal of Conservative Dentistry*, *22*(4), 376. https://doi.org/10.4103/JCD.JCD_52_19
177. Güven, Y., Aladağ, H., & Arslan, H. (2021). Rejeneratif endodontik tedavi protokolüne göre pulpa boşluğu bariyeri olarak biodentin ve mta kullaniminin yapay olarak taklit edilmiş olgunlaşmamiş köke sahip dişlerin kirilma dirençlerine etkisi. *Atatürk Üniversitesi Diş Hekimliği Fakültesi Dergisi*, 1–1. https://doi.org/10.17567/ataunidfd.808070
178. Veeraganta, S. K., Samran, A., Wille, S., & Kern, M. (2020). Influence of post material, post diameter, and substance loss on the fracture resistance of endodontically treated teeth: A laboratory study. *The Journal of Prosthetic Dentistry*, *124*(6), 739.e1-739.e7. https://doi.org/10.1016/j.prosdent.2020.05.002
179. Topçuoğlu, H. Si., Kesİm, B., Düzgün, S., Tuncay, Ö., Demİrbuga, S., & Topçuoğlu, G. (2015). The effect of various backfilling techniques on the fracture resistance of simulated immature teeth performed apical plug with Biodentine. *International Journal of Paediatric Dentistry*, *25*(4), 248–254. https://doi.org/10.1111/ipd.12137
180. Bialy, M., Targonska, S., Szust, A., Wiglusz, R. J., & Dobrzynski, M. (2021). In Vitro Fracture Resistance of Endodontically Treated Premolar Teeth Restored with Prefabricated and Custom-Made Fibre-Reinforced Composite Posts. *Materials*, *14*(20), 6214. https://doi.org/10.3390/ma14206214
181. Acharya, N., Hasan, M. R., Kafle, D., Chakradhar, A., & Saito, T. (2020). Effect of Hand and Rotary Instruments on the Fracture Resistance of Teeth: An In Vitro Study. *Dentistry Journal*, *8*(2), 38. https://doi.org/10.3390/dj8020038

182. Dikbas, I., Tanalp, J., Koksal, T., Yalnız, A., & Güngör, T. (2014). Investigation of the effect of different prefabricated intracanal posts on fracture resistance of simulated immature teeth. *Dental Traumatology*, *30*(1), 49–54. https://doi.org/10.1111/edt.12034
183. Cauwels, R. G. E. C., Pieters, I. Y., Martens, L. C., & Verbeeck, R. M. H. (2010). Fracture resistance and reinforcement of immature roots with gutta percha, mineral trioxide aggregate and calcium phosphate bone cement: a standardized *in vitro* model. *Dental Traumatology*, *26*(2), 137–142. https://doi.org/10.1111/j.1600-9657.2010.00869.x
184. Tuna, E. B., Dinçol, M. E., Gençay, K., & Aktören, O. (2011). Fracture resistance of immature teeth filled with BioAggregate, mineral trioxide aggregate and calcium hydroxide. *Dental Traumatology*, *27*(3), 174–178. https://doi.org/10.1111/j.1600-9657.2011.00995.x
185. Stuart, C. H., Schwartz, S. A., & Beeson, T. J. (2006). Reinforcement of Immature Roots with a New Resin Filling Material. *Journal of Endodontics*, *32*(4), 350–353. https://doi.org/10.1016/j.joen.2005.08.001
186. Ulusoy, Ö. İ. A., Nayır, Y., & Darendeliler-Yaman, S. (2011). Effect of different root canal sealers on fracture strength of simulated immature roots. *Oral Surgery, Oral Medicine, Oral Pathology, Oral Radiology, and Endodontology*, *112*(4), 544–547. https://doi.org/10.1016/j.tripleo.2011.04.014
187. Thibodeau, B. (2009). Case report: pulp revascularization of a necrotic, infected, immature, permanent tooth. *Pediatric Dentistry*, *31*(2), 145–148.
188. Thibodeau, B., & Trope, M. (2007). Pulp revascularization of a necrotic infected immature permanent tooth: case report and review of the literature. *Pediatric Dentistry*, *29*(1), 47–50.
189. Yassen, G. H., Vail, M. M., Chu, T. G., & Platt, J. A. (2013). The effect of medicaments used in endodontic regeneration on root fracture and microhardness of radicular dentine. *International Endodontic Journal*, *46*(7), 688–695. https://doi.org/10.1111/iej.12046
190. Bose, R., Nummikoski, P., & Hargreaves, K. (2009). A Retrospective Evaluation of Radiographic Outcomes in Immature Teeth With Necrotic Root Canal Systems Treated With Regenerative Endodontic Procedures. *Journal of Endodontics*, *35*(10), 1343–1349. https://doi.org/10.1016/j.joen.2009.06.021
191. Jeeruphan, T., Jantarat, J., Yanpiset, K., Suwannapan, L., Khewsawai, P., & Hargreaves, K. M. (2012). Mahidol Study 1: Comparison of Radiographic and Survival Outcomes of Immature Teeth Treated with Either Regenerative Endodontic or Apexification Methods: A Retrospective Study. *Journal of Endodontics*, *38*(10), 1330–1336. https://doi.org/10.1016/j.joen.2012.06.028
192. Lenzi, R., & Trope, M. (2012). Revitalization Procedures in Two Traumatized Incisors with Different Biological Outcomes. *Journal of Endodontics*, *38*(3), 411–414. https://doi.org/10.1016/j.joen.2011.12.003
193. Nosrat, A., Homayounfar, N., & Oloomi, K. (2012). Drawbacks and Unfavorable Outcomes of Regenerative Endodontic Treatments of Necrotic Immature Teeth: A Literature Review and Report of a Case. *Journal of Endodontics*, *38*(10), 1428–1434. https://doi.org/10.1016/j.joen.2012.06.025
194. Rosenberg, B., Murray, P. E., & Namerow, K. (2007). The effect of calcium hydroxide root filling on dentin fracture strength. *Dental Traumatology*, *23*(1). https://doi.org/10.1111/j.1600-9657.2006.00453.x
195. Sahebi, S., Moazami, F., & Abbott, P. (2010). The effects of short-term calcium hydroxide application on the strength of dentine. *Dental Traumatology*, *26*(1), 43–46. https://doi.org/10.1111/j.1600-9657.2009.00834.x
196. Cehreli, Z. C., Isbitiren, B., Sara, S., & Erbas, G. (2011). Regenerative Endodontic Treatment (Revascularization) of Immature Necrotic Molars Medicated with Calcium Hydroxide: A Case Series. *Journal of Endodontics*, *37*(9), 1327–1330. https://doi.org/10.1016/j.joen.2011.05.033
197. Malu, K., & Khubchandani, M. (2022). Triple Antibiotic Paste: A Suitable Medicament for Intracanal Disinfection. *Cureus*. https://doi.org/10.7759/cureus.29186
198. Farge, P., Alderete, L., & Ramos, S. M. M. (2010). Dentin wetting by three adhesive systems: Influence of etching time, temperature and relative humidity. *Journal of Dentistry*, *38*(9), 698–706. https://doi.org/10.1016/j.jdent.2010.03.013
199. Minabe, M., Takeuchi, K., Kumada, H., & Umemoto, T. (1994). The Effect of Root Conditioning With Minocycline HCl in Removing Endotoxin From the Roots of Periodontally-Involved Teeth. *Journal of Periodontology*, *65*(5), 387–392. https://doi.org/10.1902/jop.1994.65.5.387
200. Akcay, M., Arslan, H., Yasa, B., Kavrık, F., & Yasa, E. (2014). Spectrophotometric Analysis of Crown Discoloration Induced by Various Antibiotic Pastes Used in Revascularization. *Journal of Endodontics*, *40*(6), 845–848. https://doi.org/10.1016/j.joen.2013.09.019
201. TORRES, C., APICELLA, M., YANCICH, P., & PARKER, M. (2004). Intracanal Placement of Calcium Hydroxide: A Comparison of Techniques, Revisited. *Journal of Endodontics*, *30*(4), 225–227. https://doi.org/10.1097/00004770-200404000-00010
202. Deveaux, E., Dufour, D., & Boniface, B. (2000). Five methods of calcium hydroxide intracanal placementAn in vitro evaluation. *Oral Surgery, Oral Medicine, Oral Pathology, Oral Radiology, and Endodontology*, *89*(3), 349–355. https://doi.org/10.1016/S1079-2104(00)70101-6

203. Estrela, C., Mamede Neto, I., Lopes, H. P., Estrela, C. R. A., & Pécora, J. D. (2002). Root canal filling with calcium hydroxide using different techniques. *Brazilian Dental Journal*, *13*(1), 53–56.
204. Öztan, M. D., Akman, A., & Dalat, D. (2002). Intracanal placement of calcium hydroxide: A comparison of two different mixtures and carriers. *Oral Surgery, Oral Medicine, Oral Pathology, Oral Radiology, and Endodontology*, *94*(1), 93–97. https://doi.org/10.1067/moe.2002.124107
205. Madarati, A. A., Qualtrough, A. J. E., & Watts, D. C. (2010). Effect of retained fractured instruments on tooth resistance to vertical fracture with or without attempt at removal. *International Endodontic Journal*, *43*(11), 1047–1053. https://doi.org/10.1111/j.1365-2591.2010.01783.x
206. Elnaghy, A. M., & Elsaka, S. E. (2016). Fracture resistance of simulated immature teeth filled with Biodentine and white mineral trioxide aggregate - an *in vitro* study. *Dental Traumatology*, *32*(2), 116–120. https://doi.org/10.1111/edt.12224
207. Mickevičienė, A., Lodienė, G., & Venskutonis, T. (2020). Influence of temporary filling material on dental cracks and fractures during endodontic treatment: A systematic review. *Stomatologija*, *22*(3), 67–74.
208. Çiçek, E., Yılmaz, N., Koçak, M. M., Sağlam, B. C., Koçak, S., & Bilgin, B. (2017). Effect of Mineral Trioxide Aggregate Apical Plug Thickness on Fracture Resistance of Immature Teeth. *Journal of Endodontics*, *43*(10), 1697–1700. https://doi.org/10.1016/j.joen.2017.05.007
209. Camilleri, J., Montesin, F., Brady, K., Sweeney, R., Curtis, R., & Ford, T. (2005). The constitution of mineral trioxide aggregate. *Dental Materials*, *21*(4), 297–303. https://doi.org/10.1016/j.dental.2004.05.010
210. Torabinejad, M., & Chivian, N. (1999). Clinical applications of mineral trioxide aggregate. *Journal of Endodontics*, *25*(3), 197–205. https://doi.org/10.1016/S0099-2399(99)80142-3
211. Rosentritt, M., Furer, C., Behr, M., Lang, R., & Handel, G. (2000). Comparison of in vitro fracture strength of metallic and tooth-coloured posts and cores. *Journal of Oral Rehabilitation*, *27*(7), 595–601. https://doi.org/10.1046/j.1365-2842.2000.00548.x
212. Soares, C. J., Pizi, E. C. G., Fonseca, R. B., & Martins, L. R. M. (2005). Influence of root embedment material and periodontal ligament simulation on fracture resistance tests. *Brazilian Oral Research*, *19*(1), 11–16. https://doi.org/10.1590/S1806-83242005000100003
213. Rees, J. S. (2001). An investigation into the importance of the periodontal ligament and alveolar bone as supporting structures in finite element studies. *Journal of Oral Rehabilitation*, *28*(5), 425–432. https://doi.org/10.1046/j.1365-2842.2001.00686.x
214. Hatibović-Kofman, Š., Raimundo, L., Zheng, L., Chong, L., Friedman, M., & Andreasen, J. O. (2008). Fracture resistance and histological findings of immature teeth treated with mineral trioxide aggregate. *Dental Traumatology*, *24*(3), 272–276. https://doi.org/10.1111/j.1600-9657.2007.00541.x
215. Karapinar-Kazandag, M., Basrani, B., Tom-Kun Yamagishi, V., Azarpazhooh, A., & Friedman, S. (2016). Fracture resistance of simulated immature tooth roots reinforced with MTA or restorative materials. *Dental Traumatology*, *32*(2), 146–152. https://doi.org/10.1111/edt.12230
216. Zarei, M., Afkhami, F., & Malek Poor, Z. (2013). Fracture resistance of human root dentin exposed to calcium hydroxide intervisit medication at various time periods: an *in vitro* study. *Dental Traumatology*, *29*(2), 156–160. https://doi.org/10.1111/j.1600-9657.2012.01158.x
217. EL-Ma'aita, A. M., Qualtrough, A. J. E., & Watts, D. C. (2014). Resistance to vertical fracture of MTA-filled roots. *Dental Traumatology*, *30*(1), 36–42. https://doi.org/10.1111/edt.12025
218. Andreasen, J. O., Munksgaard, E. C., & Bakland, L. K. (2006). Comparison of fracture resistance in root canals of immature sheep teeth after filling with calcium hydroxide or MTA. *Dental Traumatology*, *22*(3), 154–156. https://doi.org/10.1111/j.1600-9657.2006.00419.x
219. Alsamadani, K. H., Abdaziz, E.-S. M., & Gad, E.-S. (2012). Influence of Different Restorative Techniques on the Strength of Endodontically Treated Weakened Roots. *International Journal of Dentistry*, *2012*, 1–10. https://doi.org/10.1155/2012/343712
220. Jamshidi, D., Homayouni, H., Moradi Majd, N., Shahabi, S., Arvin, A., & Ranjbar Omidi, B. (2018). Impact and Fracture Strength of Simulated Immature Teeth Treated with Mineral Trioxide Aggregate Apical Plug and Fiber Post Versus Revascularization. *Journal of Endodontics*, *44*(12), 1878–1882. https://doi.org/10.1016/j.joen.2018.09.008
221. Naumann, M., Metzdorf, G., Fokkinga, W., Watzke, R., Sterzenbach, G., Bayne, S., & Rosentritt, M. (2009). Influence of test parameters on *in vitro* fracture resistance of post-endodontic restorations: a structured review. *Journal of Oral Rehabilitation*, *36*(4), 299–312. https://doi.org/10.1111/j.1365-2842.2009.01940.x
222. Yamamoto, M., Miura, H., Okada, D., Komada, W., & Masuoka, D. (2009). Photoelastic stress analysis of different post and core restoration methods. *Dental Materials Journal*, *28*(2), 204–211. https://doi.org/10.4012/dmj.28.204

223. Chambanna Ron, A., Pai, V. S., & Nadig, R. R. (2019). *Fracture resistance of simulated immature teeth rehabilitated with different restorative materials: A three-dimensional finite element analysis Endo-perio lesions: A diagnostic dilemma View project Veena s Pai Dayananda Sagar Institutions Dayananda Sagar Institutions*. https://doi.org/10.4103/0970-7212.207006
224. Lin, J., Matinlinna, J. P., Shinya, A., Botelho, M. G., & Zheng, Z. (2018). Effect of fiber post length and abutment height on fracture resistance of endodontically treated premolars prepared for zirconia crowns. *Odontology*, *106*(2), 215–222. https://doi.org/10.1007/s10266-017-0320-7
225. Abad-Coronel, C., Carrera, E., Mena Córdova, N., Fajardo, J. I., & Aliaga, P. (2021). Comparative Analysis of Fracture Resistance between CAD/CAM Materials for Interim Fixed Prosthesis. *Materials*, *14*(24), 7791. https://doi.org/10.3390/ma14247791
226. Trope, M., Maltz, D. O., & Tronstad, L. (1985). Resistance to fracture of restored endodontically treated teeth. *Dental Traumatology*, *1*(3), 108–111. https://doi.org/10.1111/j.1600-9657.1985.tb00571.x
227. Bansal, K., Aggarwal, N., & Bansal, B. P. (2020). Biodentine for apical barrier for immature necrotic permanent teeth: A case report. *International Journal of Oral Health Dentistry*, *6*(3), 214–215. https://doi.org/10.18231/j.ijohd.2020.044
228. Steinig, T. H., Regan, J. D., & Gutmann, J. L. (2003). The Use And Predictable Placement Of Mineral Trioxide Aggregate® In One-Visit Apexification Cases. *Australian Endodontic Journal*, *29*(1), 34–42. https://doi.org/10.1111/j.1747-4477.2003.tb00496.x
229. Petersen, R. C. (2005). Discontinuous Fiber-reinforced Composites above Critical Length. *Journal of Dental Research*, *84*(4), 365–370. https://doi.org/10.1177/154405910508400414
230. Akman, S., Akman, M., Eskitascioglu, G., & Belli, S. (2011). Influence of several fibre-reinforced composite restoration techniques on cusp movement and fracture strength of molar teeth. *International Endodontic Journal*, *44*(5), 407–415. https://doi.org/10.1111/j.1365-2591.2010.01843.x
231. Cramer, N. B., Stansbury, J. W., & Bowman, C. N. (2011). Recent Advances and Developments in Composite Dental Restorative Materials. *Journal of Dental Research*, *90*(4), 402–416. https://doi.org/10.1177/0022034510381263
232. Garoushi, S., Säilynoja, E., Vallittu, P. K., & Lassila, L. (2016). Corrigendum to 'Physical properties and depth of cure of a new short fiber reinforced composite' [Dent Mater 29 (8) (2013) 835–841]. *Dental Materials*, *32*(9), 1196. https://doi.org/10.1016/j.dental.2016.07.001
233. Divyasree, V., Raghavendra Reddy, J., Chandrasekhar, V., Kasam, S., Ramachandruni, N., Penigalapati, S., Aravelli, S., & Alam, S. (2022). Influence of Access Cavity Design on the Fracture Strength of Endodontically Treated Teeth Restored Using Short Fiber-Reinforced Composite and High Strength Posterior Glass Ionomer Cement. *Cureus*. https://doi.org/10.7759/cureus.28135
234. Chan, D. C. N., Giannini, M., & de Goes, M. F. (2006). Provisional anterior tooth replacement using nonimpregnated fiber and fiber-reinforced composite resin materials: A clinical report. *The Journal of Prosthetic Dentistry*, *95*(5), 344–348. https://doi.org/10.1016/j.prosdent.2006.01.017
235. Vitale, M. C., Caprioglio, C., Martignone, A., Marchesi, U., & Botticelli, A. R. (2004). Combined technique with polyethylene fibers and composite resins in restoration of traumatized anterior teeth. *Dental Traumatology*, *20*(3), 172–177. https://doi.org/10.1111/j.1600-4469.2004.00201.x
236. Khan, S. I., Anupama, R., Deepalakshmi, M., & Kumar, K. S. (2013). Effect of two different types of fibers on the fracture resistance of endodontically treated molars restored with composite resin. *The Journal of Adhesive Dentistry*, *15*(2), 167–171. https://doi.org/10.3290/j.jad.a28731
237. Tekçe, N., Pala, K., Tuncer, S., Demirci, M., & Serim, M. E. (2017). Influence of polymerisation method and type of fibre on fracture strength of endodontically treated teeth. *Australian Endodontic Journal*, *43*(3), 115–122. https://doi.org/10.1111/aej.12187
238. Belli, S., Erdemir, A., & Yildirim, C. (2006). Reinforcement effect of polyethylene fibre in root-filled teeth: comparison of two restoration techniques. *International Endodontic Journal*, *39*(2), 136–142. https://doi.org/10.1111/j.1365-2591.2006.01057.x
239. Lassila, L., Keulemans, F., Säilynoja, E., Vallittu, P. K., & Garoushi, S. (2018). Mechanical properties and fracture behavior of flowable fiber reinforced composite restorations. *Dental Materials*, *34*(4), 598–606. https://doi.org/10.1016/j.dental.2018.01.002
240. Tezvergil, A., Lassila, L. V. J., & Vallittu, P. K. (2003). Strength of adhesive-bonded fiber-reinforced composites to enamel and dentin substrates. *The Journal of Adhesive Dentistry*, *5*(4), 301–311.
241. Belli, S., Orucoglu, H., Yildirim, C., & Eskitascioglu, G. (2007). The effect of fiber placement or flowable resin lining on microleakage in Class II adhesive restorations. *The Journal of Adhesive Dentistry*, *9*(2), 175–181.
242. Albar, N. H. M., & Khayat, W. F. (2022). Evaluation of Fracture Strength of Fiber-Reinforced Direct Composite Resin Restorations: An In Vitro Study. *Polymers*, *14*(20), 4339. https://doi.org/10.3390/polym14204339

243. Gordan, V. v, & Mjör, I. A. (2002). Short- and long-term clinical evaluation of post-operative sensitivity of a new resin-based restorative material and self-etching primer. *Operative Dentistry*, *27*(6), 543—548. http://europepmc.org/abstract/MED/12413217
244. Ilie, N., & Hickel, R. (2011). Investigations on a methacrylate-based flowable composite based on the SDR™ technology. *Dental Materials*, *27*(4), 348–355. https://doi.org/10.1016/j.dental.2010.11.014
245. Do, T., Church, B., Veríssimo, C., Hackmyer, S. P., Tantbirojn, D., Simon, J. F., & Versluis, A. (2014). Cuspal flexure, depth-of-cure, and bond integrity of bulk-fill composites. *Pediatric Dentistry*, *36*(7), 468–473.
246. Heintze, S. D., & Rousson, V. (2012). Clinical effectiveness of direct class II restorations - a meta-analysis. *The Journal of Adhesive Dentistry*, *14*(5), 407–431. https://doi.org/10.3290/j.jad.a28390
247. Rosatto, C. M. P., Bicalho, A. A., Veríssimo, C., Bragança, G. F., Rodrigues, M. P., Tantbirojn, D., Versluis, A., & Soares, C. J. (2015). Mechanical properties, shrinkage stress, cuspal strain and fracture resistance of molars restored with bulk-fill composites and incremental filling technique. *Journal of Dentistry*, *43*(12), 1519–1528. https://doi.org/10.1016/j.jdent.2015.09.007
248. KEMALOGLU, H., EMIN KAVAL, M., TURKUN, M., & MICOOGULLARI KURT, S. (2015). Effect of novel restoration techniques on the fracture resistance of teeth treated endodontically: An <i>in vitro</i> study. *Dental Materials Journal*, *34*(5), 618–622. https://doi.org/10.4012/dmj.2014-326
249. Ayad, M. F., Maghrabi, A. A., & García-Godoy, F. (2010). Resin composite polyethylene fiber reinforcement: effect on fracture resistance of weakened marginal ridges. *American Journal of Dentistry*, *23*(3), 133–136.
250. Sengun, A., Cobankara, F. K., & Orucoglu, H. (2008). Effect of a new restoration technique on fracture resistance of endodontically treated teeth. *Dental Traumatology*, *24*(2), 214–219. https://doi.org/10.1111/j.1600-9657.2007.00538.x

EK

EK-1.Etik Kurul Onayı

Evrak Tarih ve Sayısı: 31.12.2021-90662

T.C.
SAĞLIK BİLİMLERİ ÜNİVERSİTESİ
Hamidiye Bilimsel Araştırmalar Etik Kurulu

Sayı : E-46418926-050.99--90662 31.12.2021
Konu : Araştırma Projesi Değerlendirme Raporu
(21/773)

Sayın Şükriye Türkoğlu Kayacı

Kurulumuza değerlendirilmek üzere sunulan, Şükriye Türkoğlu Kayacı'nın sorumlu araştırmacı, Dt. İpek Altıntaş ve Prof.Dr.Hakan Arslan'ın yardımcı araştırmacı olduğu 21/773 kayıt numaralı ***" Bulk-fill, kısa fiber veya fiberle güçlendirilmiş kompozit rezinlerin , rejeneratif endodontik prosedür uygulanmış olgunlaşmamış köke sahip dişlerin kırılma direncine olan etkisinin incelenmesi "*** başlıklı proje önerisi kurulumuzun 24.12.2021 tarihli toplantısında değerlendirilmiş ve etik açıdan uygun bulunmuştur. İlgili kurul kararı Ek'te sunulmuştur.

Bilgilerini rica ederim.

Prof. Dr. Fatih GÜLTEKİN
Başkan

Ek:Kurul Kararı (1 Sayfa)