T.C.
SAĞLIK BİLİMLERİ ÜNİVERSİTESİ
ADANA TIP FAKÜLTESİ
ORTOPEDİ VE TRAVMATOLOJİ KLİNİĞİ

HAFİF ORTA DERECEDE HALLUKS VALGUSU OLAN HASTALARDA PROKSİMAL VE DİSTAL METATARSAL OSTEOTOMİ SONRASI 1. METATARS UZUNLUK DEĞİŞİMİNİN KLİNİK VE RADYOLOJİK SONUÇLAR ÜZERİNE ETKİSİ

TIPTA UZMANLIK TEZİ

Dr. Ahmet Can ÖZSOY

ADANA-2023

T.C.
SAĞLIK BİLİMLERİ ÜNİVERSİTESİ
ADANA TIP FAKÜLTESİ
ORTOPEDİ VE TRAVMATOLOJİ KLİNİĞİ

HAFİF ORTA DERECEDE HALLUKS VALGUSU OLAN HASTALARDA PROKSİMAL VE DİSTAL METATARSAL OSTEOTOMİ SONRASI 1. METATARS UZUNLUK DEĞİŞİMİNİN KLİNİK VE RADYOLOJİK SONUÇLAR ÜZERİNE ETKİSİ

TIPTA UZMANLIK TEZİ
Dr. Ahmet Can ÖZSOY

TEZ DANIŞMANI
Doç: Dr. Evren KARAALİ

ADANA-2023

TEŞEKKÜR

Uzmanlık eğitimim boyunca bilgi ve tecrübelerini benimle paylaşan değerli hocalarım; Prof. Dr. Ahmet KAPUKAYA, Doç. Dr. Ahmet YILMAZ'a, tez sürecimde büyük katkıları olan Doç. Dr. Evren Karaali'ye; verdikleri destekle ve güvenle üzerimde büyük emekleri olan Doç. Dr. Hakan ÇİÇEK, Doç. Dr. Fırat SEYFETTİNOĞLU, Doç. Dr. Osman ÇİLOĞLU, Doç. Dr. Hasan Ulaş OĞUR'a, Doç. Dr. Özhan PAZARCI'ya, beraber çalışma fırsatı bulduğum daha sonra kliniğimizden ayrılan Doç. Dr. Ümit TUHANİOĞLU, Op. Dr. Mehmet BAYDAR, Op. Dr. Atilla ARIK'a saygılarımı sunar, teşekkürü borç bilirim.

Tecrübelerini benimle paylaşıp eğitim sürecimde bana yol gösteren kıdemli abilerim Op. Dr. Volkan Tolga TEKBAŞ, Op. Dr. Hakan USLU, Op. Dr. Burak KAYA, Op. Dr. Ersin FİDAN, Op. Dr. Hüseyin ATEŞ, Op. Dr. Mehmet İNCE, Op. Dr. Mustafa BULUT, Op. Dr. Hüseyin Mehmet GÜRBÜZ, Op. Dr. Oğuzhan Çiçek, Op. Dr. İsmail AKÇAY, Op. Dr. Burak KEKLİKÇİOĞLU'na; meslektaşlarım ve kardeşlerim olan değerli çalışma arkadaşlarım, Dr. Emre SÖNMEZ, Dr. İbrahim Onur KURT, Dr. Talha TEPEOĞLU, Dr. İbrahim DOYURAN, Dr. Barış SARI'ya; hem eğitim hayatımda hem sosyal hayatımda koşulsuz şartsız bana destek olan sevgili mesai arkadaşım Dr. Bedirhan SARI'ya; Dr. Selman Şahin TOZAN, Dr. İsmail Ufuk SOYLU, Dr. Yusuf Ökkeş BAĞRIYANIK, Dr. Abdülselam TARHAN, Dr. Mustafa TURAN, Dr. Furkan KANCA, Dr. Serhat KORKMAZ, Dr. Fırat SEVER, Dr. Seyid Taha CAN, Dr. Harun Sidar SEÇKİN, Dr. Mustafa USLU, Dr. İbrahim ÇETİN'e

Kliniğimizin ameliyathane, servis ve polikliniğinde çalışan hemşire arkadaşlarıma, sağlık memurları ve personellerine, sekreterlerimize,

Bu yaşıma kadar desteklerini benden esirgemeyen, her zor zamanımda yanımda olan sevgili annem Figen ÖZSOY'a ve babam İsmet ÖZSOY'a, biricik ablam Emine ÖZSOY PAŞAOĞLU ve abim Reha PAŞAOĞLU'na, en zor dönemlerimde bile bana moral kaynağı olan yeğenlerim Melek PAŞAOĞLU ve Asaf PAŞAOĞLU'n, canım babaannem Emine ÖZSOY'a ve tüm aile bireylerine teşekkürlerimi borç bilirim.

İÇİNDEKİLER

TEŞEKKÜR I
İÇİNDEKİLER II
TABLOLAR LİSTESİ IV
ŞEKİLLER LİSTESİ V
SİMGELER VE KISALTMALAR VI
ÖZET VII
ABSTRACT IX
1. GİRİŞ ve AMAÇ 1
2. GENEL BİLGİLER 2
2.1. HALLUKS VALGUS 2
2.1.1. Tanımı Patolojik Anatomi 2
2.1.2. Etyoloji 5
2.2. HALLUKS VALGUSTA ANAMNEZ VE MUAYENE 5
2.3. HALLUKS VALGUSTA RADYOLOJİK DEĞERLENDİRME 6
2.3.1. İntermetatarsal Açı 7
2.3.2. Halluks Valgus Açısı 7
2.3.3. Distal Metatarsal Artiküler Açı 8
2.3.4. Halluks İnterfalangeal Açısı 9
2.3.5. Medial Çıkıntı Genişliği 10
2.3.6. İntermetatarsal Göreceli Uzunluk ve 1. Metatars Uzunluğu 10
2.3.7. Metatarsofalangeal Eklem Uyumu 11
2.3.8. Metatars Başının Şekli 12
2.3.9. Tibial Sesamoid Pozisyonu 13
2.4. HALLUKS VALGUS SINIFLANDIRMASI 14
2.4.1. Piggott Sınıflaması: 14
2.4.2. Mann Coughlin Sınıflaması 15
2.4.3. Manchester Sınıflaması 16
2.5. HALLUKS VALGUS'TA TEDAVİ 16
2.5.1. Konservatif Tedavi 17
2.5.2. Cerrahi Tedavi 17

2.5.2.1. Distal yumuşak doku prosedürü 19
2.5.2.2. Metatarsal Osteotomiler 19
2.5.2.2.1. Distal metatarsal osteotomiler 20
2.5.2.2.2. Diyafizel metatarsal osteotomiler 22
2.5.2.2.3. Proksimal metatarsal osteotomiler 22
2.5.2.3. Tarsometatarsal eklem artrodezi 23
2.5.2.4. Proksimal falanks osteotomileri 24
2.6. KOMPLİKASYONLAR 24
2.6.1. Enfeksiyon 25
2.6.2. Metatarsta Kısalma ve Transfer Metatarsalji 25
2.6.3. Halluks Varus 25
2.6.4. Stres Kırıkları 26
2.6.5. Nüks 26
2.6.6. Avasküler Nekroz 26
2.6.7. Sesamoidlerin Düzeltilmemesi 27
2.6.8. Kaynamama, Kaynama Gecikmesi, Hatalı Kaynama 27
3. GEREÇ ve YÖNTEM 28
3.1. RADYOLOJİK VE KLİNİK DEĞERLENDİRME 28
3.2. CERRAHİ PROSEDÜR 33
3.2.1. Turan Osteotomisi 33
3.2.2. Proksimal Medial Açık Kama Osteotomisi 35
3.3. İSTATİSTİKSEL DEĞERLENDİRME 37
4. BULGULAR 38
5. TARTIŞMA 47
6. SONUÇ 51
7. HASTA ÖRNEKLERİ 52
8. KAYNAKLAR 54

TABLOLAR LİSTESİ

Tablo No **Sayfa No**

Tablo 1. Mann coughlin sınıflaması 15
Tablo 2. Halluks valgusta cerrahi tedavi algoritması 17
Tablo 3. Hastaların cinsiyet dağılımı 30
Tablo 4. Hastalara uygulanan ameliyatların yönlerine ilişkin dağılımı 31
Tablo 5. İlgili parametrelerin preop ve postop değerler arasındaki farklılıklarının incelenmesi 31
Tablo 6. Memnuniyet skorunun incelenmesi 31
Tablo 7. İlgili parametrelerin preop bulguları ile ameliyat tekniği gruplar arasındaki farklılıklar 32
Tablo 8. İlgili parametrelerin postop bulguları ile ameliyat tekniği gruplar arasındaki farklılıklar 32
Tablo 9. İlgili parametrelerin Δ(Delta) bulguları ile ameliyat tekniği gruplar arasındaki farklılıklar 35
Tablo 10. Δ(Delta) MU değeri ile ilgili parametrelerin postop değerleri arasındaki ilişki 37
Tablo 11. Δ(Delta) MU değeri ile ilgili parametrelerin Δ(Delta) değerleri arasındaki ilişki 38

ŞEKİLLER LİSTESİ

Şekil No **Sayfa No**

Şekil 1. Abdüktor hallusis (AbH), addüktor hallusis (AdH) ve fleksör hallusis brevis (FHB) 3
Şekil 2. Ekstansör hallusis longus (EHL), ekstansör hallusis brevis (EHB), fleksör hallusis longus (FHL), medial sesamoid kemik (MS), lateral sesamoid kemik (ML), transvers ligaman (TL), lateral kapsül (LC) 3
Şekil 3. Halluks valgusta anatomik değişiklikler 4
Şekil 4. Halluks valgusta anatomik değişiklikler 5
Şekil 5a. Bunyon deformitesi 6
Şekil 5b. Tibial sesamoid altında plantarkeratoz ve nasır gelişimi 6
Şekil 6. İntermetatarsal açı 7
Şekil 7. Halluks valgus açısı 8
Şekil 8. İntermetatarsal açı, Halluks valgus açısı ve proksimal falangeal artiküler açı 8
Şekil 9. Distal metatarsal artiküler açı 9
Şekil 10. İntermetatarsal açı, Halluks valgus açısı ve distal metatarsal artiküler açı 10
Şekil 11. Göreceli metatarsal uzunluk 11
Şekil 12. 1. Metatars boyu 11
Şekil 13. Metatarsofalangeal eklem uyumu 12
Şekil 14. Metatars başının A: Yuvarlak B: Kare C: Santral çıkıntı ile birlikte kare 13
Şekil 15. Tibial sesamoid pozisyonu 14
Şekil 16. Piggott Sınıflaması; A:Normal B:Uyumlu tip C:Deviye tip D:Sublukse tip 15
Şekil 17. Manchester sınıflaması 16
Şekil 18. Halluks Valgusta kullanılan ortezler 17
Şekil 19. Metatars osteotomileri etki mekanizmaları 20
Şekil 20. Halluks valgusta distal chevron osteotomisi 21
Şekil 21. Lindren ve turan osteotomisi 21
Şekil 22. Skarf osteotomisi 22
Şekil 23. Proksimal medial açık kama osteotomisi 23
Şekil 24. Lapidus prosedürü 24
Şekil 25. Akin osteotomisi 24
Şekil 26. Halluks Varus deformitesi 26
Şekil 27. Metatars uzunluk ölçümü Turan osteotomisi öncesi ve sonrası 29
Şekil 28. Metatars uzunluk ölçümü Proksimal medial açık kama osteotomisi öncesi ve sonrası 30
Şekil 29. Klinik skorlamalar VAS 30
Şekil 30. Klinik skorlamalar AOFAS 31
Şekil 31. EQ-5D genel yaşam kalitesi ölçeği 32
Şekil 32. Postoperatif hasta değerlendirme ve memnuniyet anketi 33
Şekil 33. Turan osteotomisinde kullandığımız başsız kompresyon vidası ve seti 34
Şekil 34. Kliniğimizde Turan osteotomisi uygulanan bir hastanın preop ve postop grafileri 35
Şekil 35. Proksimal medial açık kama osteotomisinde kullandığımız plak ve seti 36
Şekil 36. Kliniğimizde proksimal medial açık kama osteotomisi uygulanan bir hastanın preop ve postop grafileri 37
Şekil 37. Ameliyat tekniklerinin dağılımı 38
Şekil 38. Postop VAS değeri ile ameliyat tekniği grupları arasındaki farklılıklar 41
Şekil 39. Postop AOFAS değeri ile ameliyat tekniği grupları arasındaki farklılıklar 41
Şekil 40. Postop EQ-5D değeri ile ameliyat tekniği grupları arasındaki farklılıklar 42
Şekil 41 . Memnuiyet skoru ile ameliyat tekniği grupları arasındaki farklılıklar 42
Şekil 42. Δ(Delta) MU değeri ile ameliyat tekniği grupları arasındaki farklılıklar 43
Şekil 43. Δ(Delta) VAS değeri ile ameliyat tekniği grupları arasındaki farklılıklar 44
Şekil 44. Δ(Delta) AOFAS değeri ile ameliyat tekniği grupları arasındaki farklılıklar 44
Şekil 45. Δ(Delta) EQ-5D değeri ile ameliyat tekniği grupları arasındaki farklılıklar 45

SİMGELER VE KISALTMALAR

ABD : Amerika Birleşik Devletleri

AP : Anteroposterior

DASA : Distal artiküler Set Açısı

DMAA : Distal Metatarsal Articular Angle (Distal Metatarsal Eklem Açısı)

HV : Halluks Valgus

HVA : Halluks Valgus Açısı

IMA : İntermetatarsal Açı

MTF : Metatarsofalangeal

MU : Metatars Uzunluğu

PPAA : Proksimal Falangeal Artiküler Açı

ÖZET

Hafif Orta Derecede Halluks Valgusu Olan Hastalarda Proksimal ve Distal Metatarsal Osteotomi Sonrası 1. Metatars Uzunluk Değişiminin Klinik ve Radyolojik Sonuçlar Üzerine Etkisi

Amaç: Bu çalışmamızda amacımız Turan osteotomisi ve proksimal medial açık kama osteotomisinin klinik ve radyolojik sonuçlarını değerlendirerek uyumsuz eklemli, hafif-orta şiddetteki halluks valgus (HV) hastalarında 1. metatars uzunluk değişiminin klinik ve radyolojik sonuçlara etkisini incelemek ve çıkan sonuçla beraber bu hasta grubunda cerrahi teknik seçiminde 1. metatars uzunluk değişiminin de bir parametre olarak göz önünde bulundurulmasını sağlamaktır.

Gereç ve Yöntem: Yapılan araştırma "Adana Şehir Eğitim ve Araştırma Hastanesi Klinik Araştırmalar Etik Kurulu'ndan 18.11.2020 tarihli 1149 sayılı etik kurul onayı alınmıştır. Adana Şehir Eğitim Araştırma Hastanesi Ortopedi ve Travmatoloji Kliniğinde 2018-2020 yılları arasında HV tanısı ile cerrahi yapılan hastalardan Turan osteotomisi ve proksimal medial açık kama osteotomisi yapılan hastalar geriye doğru araştırıldı. Dahil edilme kriterleri; uyumsuz ekleme sahip, İMA<15 derece, HVA<30 derece olan hastalar, izole Turan osteotomisi veya izole proksimal medial açık kama osteotomisi yapılan hastalar ve en az 24 ay takip süresi olan hastalar olarak belirlendi. Dejeneratif eklem hastalığı olanlar, uyumlu MTF eklemi olanlar, 1.metatarsoküneiform eklemde hipermobilitesi olanlar, Turan veya proksimal medial açık kama osteotomisi dışında ek osteotomi yapılanlar, revizyon cerrahisi gerekenler, takip süresi 24 aydan daha kısa olanlar, kaynamama görülen hastalar çalışma dışı bırakıldı. Opere edilen 120 hastadan kritelere uyan 50 hasta çalışmaya dahil edildi. Çalışmaya dahil edilen toplam 50 hastanın 50 ayağı incelendi ve 2 hasta grubu oluşturuldu. Hastaların 24'üne (% 48) proksimal medial açık kama osteotomisi, 26'sına (% 52) Turan osteotomisi uygulandı. Hastaların ortalama takip süresi 38 aydı (min 24-max 52 ay).

Çalışmaya dahil edilen hastalara radyolojik ve klinik değerlendirmeler yapıldı. Radyolojik değerlendirmelerde HVA, İMA, DMAA, MU kullanıldı. Klinik değerlendirmelerde AOFAS, EQ5D, VAS skoru ve memnuniyet anketi kullanıldı.

Verilerin istatistiksel analizinde SPSS 25.0 paket programı kullanıldı. Kategorik ölçümler sayı ve yüzde olarak, sürekli ölçümler ortalama ve standart sapma (gerekli yerlerde medyan (ortanca) ve minimum-maksimum) olarak özetlendi. Kategorik ifadelerin karşılaştırmalarında ki-kare testi kullanıldı. Çalışmada yer alan parametrelerin normal dağılım gösterip göstermediğini belirlemede Shapiro-Wilk testi kullanıldı. Normal dağılım göstermeyen parametrelerde ikili grup analizlerinde Mann Whitney U testi kullanıldı. Sürekli ölçümler arasındaki ilişkiyi belirlemede de Spearman's rho korelasyon testine başvuruldu. Tüm testlerde istatistiksel önemlilik düzeyi 0,05 olarak alındı.

Bulgular: Çalışmaya dahil edilen 50 hastanın postop HVA, İMA, VAS ve EQ-5D değerlerinin, preop değerlerine göre düşük olması, AOFAS değerinin ise daha yüksek olması istatistiksel açıdan anlamlı bulundu ($p<0,001$).

Turan ve proksimal medial kama osteotomisi yapılan hastalarda ameliyat sonrası HVA, İMA, AOFAS, VAS, EQ5D değerlerinde anlamlı ($p<0,005$) değişimler görülmüştür. Turan osteotomisi yapılan grupta ameliyat sonrası klinik skorlarda düzelme ve memnuniyet, proksimal medial açık kama osteotomisi yapılan hastalardan anlamlı ($p<0,05$) olarak daha yüksek bulunmuştur. Ameliyat sonrası HVA ve İMA açılarında düzelmede iki grup arasında anlamlı($p>0,05$) fark bulunamamıştır.

Sonuç: 1. metatars uzunluğunun artmasına neden olan osteotomilerde, operasyon sonrası AOFAS skoru, VAS skoru ve EQ5D değerlerindeki düzelmeler ve memnuniyet düzeyi daha az olmaktadır. Dolayısıyla hastanın yaşam kalitesi, günlük aktivitlerine dönüş olumsuz etkilenmektedir. Tüm bu bilgiler ışığında uyumsuz eklemli, hafif-orta derecede HV deformitesine sahip hastalarda cerrahi teknik seçiminde İMA, HVA değerlerinin yanında 1. metatars uzunluk değişiminin de dikkate alınması gereken bir parametre olduğu, bu hasta grubunda Turan osteotomisi sonrası klinik düzelme ve hasta memnuniyetinin daha yüksek olduğu sonucuna varmaktayız.

Anahtar Kelimeler: Halluks valgus, proksimal metatarsal osteotomi, distal metatarsal osteotomi, birinci metatars uzunluğu.

ABSTRACT

The Effect of 1st Metatarsal Length Change on Clinical and Radiological Results After Proximal and Distal Metatarsal Osteotomy in Patients with Mild-Moderate Hallux Valgus

Purpose: Our aim in this study is to evaluate the clinical and radiological results of Turan osteotomy and proximal medial open wedge osteotomy and to examine the effect of 1st metatarsal length change on clinical and radiological results in patients with mild-moderate hallux valgus with incompatible joints and, together with the results, in the selection of surgical technique in this patient group. To ensure that the length change is also taken into consideration as a parameter

Materials and Methods: The study was approved by the ethics committee number 1149 dated 18.11.2020 from the Adana City Training and Research Hospital Clinical Research Ethics Committee. Among the patients who underwent surgery with a diagnosis of HV between 2018 and 2020 in Adana City Training and Research Hospital Orthopedics and Traumatology Clinic, patients who underwent Turan osteotomy and proximal medial open wedge osteotomy were retrospectively investigated. Inclusion criteria; Patients with an incompatible joint, IMA<15 degrees, HVA<30 degrees, patients who underwent isolated Turan osteotomy or isolated proximal medial open wedge osteotomy, and patients with a follow-up period of at least 24 months. Patients with degenerative joint disease, those with compliant MTF joint, those with hypermobility in the 1st metatarsocuneiform joint, those who underwent additional osteotomy other than Turan or proximal medial open wedge osteotomy, those requiring revision surgery, those with a follow-up period of less than 24 months, and patients with nonunion were excluded from the study. Of the 120 operated patients, 50 patients who met the criteria were included in the study. 50 feet of a total of 50 patients included in the study were examined and 2 patient groups were created. Proximal medial open wedge osteotomy was performed in 24 (48%) of the patients, and Turan osteotomy was performed in 26 (52%). The average follow-up period of the patients was 38 months (min 24-max 52 months).

Radiological and clinical evaluations were performed on the patients included in the study. HVA, IMA, DMAA, MU were used in radiological evaluations. AOFAS, EQ5D, VAS score and satisfaction survey were used in clinical evaluations.

SPSS 25.0 package program was used in the statistical analysis of the data. Categorical measurements were summarized as numbers and percentages, and continuous measurements were summarized as mean and standard deviation (median and minimum-maximum where necessary). Chi-square test was used for comparisons of categorical expressions. The Shapiro-Wilk test was used to determine whether the parameters in the study showed normal distribution. Mann Whitney U test was used in pairwise group analyzes for parameters that did not show normal distribution. Spearman’s rho correlation test was used to determine the relationship between

continuous measurements. In all tests, the statistical significance level was taken as 0.05.

Results: It was found statistically significant that the postoperative HVA, IMA, VAS and EQ-5D values of the 50 patients included in the study were lower than the preoperative values, while the AOFAS value was higher ($p<0.001$).

Significant ($p<0.005$) changes were observed in HVA, IMA, AOFAS, VAS, EQ5D values after surgery in patients who underwent Turan and proximal medial wedge osteotomy. Postoperative improvement and satisfaction in clinical scores were found to be significantly ($p<0.05$) higher in the Turan osteotomy group than in the proximal medial open wedge osteotomy group. No significant ($p>0.05$) difference was found between the two groups in the improvement of HVA and IMA angles after surgery.

Conclusion: In osteotomies that increase the length of the 1st metatarsal, postoperative improvements in AOFAS score, VAS score and EQ5D values and satisfaction level are less. Therefore, the patient's quality of life and return to daily activities are negatively affected. In the light of all this information, 1st metatarsal length change, as well as IMA and HVA values, is a parameter that should be taken into consideration in the selection of surgical technique in patients with incompatible joints and mild-moderate HV deformity, and clinical improvement and patient satisfaction are higher after Turan osteotomy in this patient group. We come to the conclusion.

Keywords: Hallux Valgus, Proximal, Distal Metatarsal Osteotomy, Metatarsal Length

1. GİRİŞ ve AMAÇ

İnsan vücudunda ayakların yürüme, vücut dengesini sağlama ve yük taşıma gibi önemli işlevleri vardır. Bu nedenle en sık görülen rahatsızlıklar, üzerine binen yükler nedeniyle ayaklarda kendini gösteren rahatsızlıklardır. Ayak rahatsızlıkları günlük yaşamı kısmen ya da tamamen etkilediği için de önemlidir.

Ayak rahatsızlıkları genel nüfusun %40'ında görülür (1). Ayak deformiteleri yürüme mekaniğini etkileyebilir ve diğer alt ekstremite eklemlerinde ikincil patolojilere neden olabilir. ABD'de HV'nin toplam hasta popülasyonunda görülme sıklığı %0,9 olarak bildirilmiştir (2).

HV yetişkinlerde sık görülen bir ayak deformitesidir ve kadınlarda daha sık görülür. Etiyolojisi tam olarak anlaşılamamıştır ve kalıtıma, moda ayakkabıların gelişimine bağlanmıştır (3, 4). HV günümüzde sık görülen bir sorundur ve tedavisi henüz tam olarak çözülememiş başka patolojilerle ilişkili olabilir. Deformite ilerleyicidir ve birkaç aşamadan oluşur. Tedavisi konusunda bir fikir birliği yoktur ve 150'den fazla cerrahi prosedür tanımlanmıştır. Cerrahi teknikler osteotomileri, yumuşak doku cerrahilerini, artrodezleri ve artroplastileri içerir (5).

Cerrahinin sonuçları, radyografik olarak başarılı görünse bile hasta için tatmin edici olmayabilir. Bu nedenle kullanılan yöntemlerde radyolojik iyileşmenin yanı sıra klinik iyileşme de göz ardı edilmemelidir.

Çalışmamızın amacı, uyumsuz eklemli, hafif-orta şiddetteki HV hastalarında proksimal ve distal metatarsal osteotomi sonrası metatarsal uzunluk değişiminin klinik ve radyolojik sonuçlara etkisini incelemek ve çıkan sonuçla beraber bu hasta grubunda cerrahi teknik seçiminde metatars uzunluk değişiminin de bir parametre olarak göz önünde bulundurulmasını sağlamaktır.

2. GENEL BİLGİLER

2.1. HALLUKS VALGUS

2.1.1. Tanımı Patolojik Anatomi

Halluks valgus (HV) baş parmak valgusu, metatarsus primus varus ve pronasyonu içeren 3 boyutlu bir deformitedir. Ayak yapısının çeşitli iç ve dış faktörlerinin bu biyomekanik anormalliğe neden olduğu düşünülmektedir (6). Halluks valgusta bunyon, birinci metatarsın distal ucunun medialinde bulunan bursanın tekrarlayan irritasyon veya yük transferi nedeniyle genişlemesiyle oluşur. Bu hastalarda önemli bir ağrı nedenidir (7, 8).

1. MTF eklemi çevreleyen kaslar ve tendonlar 4 gruba ayrılabilir. Bunlar; dorsalde ekstansörler, plantarda fleksörler, medial plantarda abdüktörler, lateral plantarda addüktörlerdir.

- Dorsalde ekstansör halluclis longus distal falanksa, ekstansör hallucis brevis ise proksimal falanksa yapışır.

- Plantarda fleksör hallucis longus ve fleksör hallucis brevis yer alırlar.

- Fleksör hallucis brevis'in medial ve lateral başına ait tendonlar sırasıyla medial ve lateral sesamoid kemiklere yapışırlar. Sesamoid kemikler plantar plaka vasıtasıyla proksimal falanksın tabanına tutunurlar.

- Fleksör hallucis longus kendisine ait tendon kılıfının içinde sesamoid kompleksinin plantarında seyrederek distal falanksın tabanına yapışır.

- Abdüktor ve addüktor hallusis tendonları sırasıyla 1. MTF eklemin plantar tarafında medialde ve lateralde yer alırlar. Proksimal falanksın tabanına ve sesamoid kemiklere yapışırlar

Metatars başının kanlanmasının dorsal 2/3'ünü 1. dorsal metatarsal arter, plantar 1/3'ünü 1. plantar metatarsal arter sağlar.

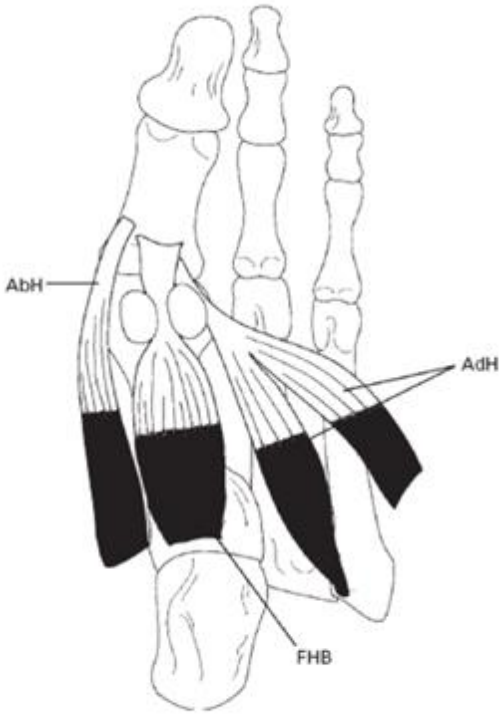

Şekil 1. Abdüktor hallusis (AbH), addüktor hallusis (AdH) ve fleksör hallusis brevis (FHB) (9)

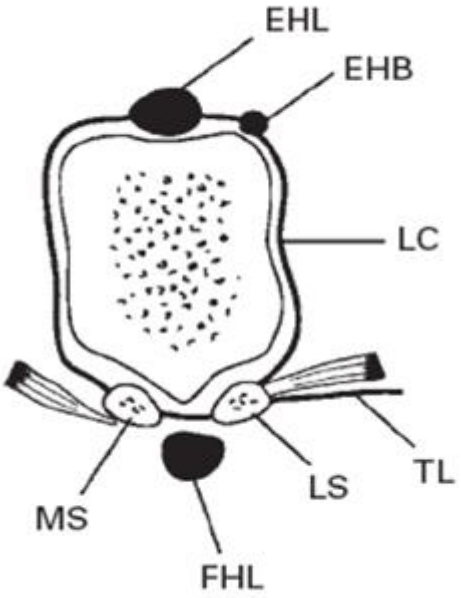

Şekil 2. Ekstansör hallusis longus (EHL), ekstansör hallusis brevis (EHB), fleksör hallusis longus (FHL), medial sesamoid kemik (MS), lateral sesamoid kemik (ML), transvers ligaman (TL), lateral kapsül (LC) (9)

Halluks valgusta patolojinin gelişim basamakları (9, 10):

- MTF eklemin medial destek yapıları olan medial sesamoid ve medial kollateral ligamanda yetmezlik olur. Sesamoid kemiklerin arasında bulunan metatars başına ait krista aşınır.

- Metatars başı mediale doğru kayarak medial sesamoid üzerine oturur.

- Lateral sesamoid yer değiştirmemesine rağmen göreceli olarak lateralde ve intermetatarsal aralığa oturmuş olarak göürülür. Metatars başının laterali ile eklem yapar.

- Lateral kapsül ve ligamanlar kontrakte olur.

- Proksimal falanks, tabanından sesamoidlere, derin transvers ligamana ve addüktör tendona tutunur. Bu ligamanların çekmesiyle proksimal falanks valgusa gider. Ayrıca EHL ve FHL tendonları proksimal falanksla beraber laterale kayar ve addüktör etki gösterir. Bu da HV deformitesinin şiddetlenmesine neden olur (11).

- Metatars distalindeki medial çıkıntı üzerindeki bursa belirginleşir hipertrofiye olur ve ayakkabının basınç etkisiyle iritasyon oluşur.

- Metatars başı gittikçe sesamoidlerin üzerinden mediale düşer ve kendine etki eden kasların aksı doğrultusunda pronasyona gider.

- Addüktör kasların medial ve plantar kısımları inferiora kaydığı için baş parmağı pronasyona çeker.

- Mediale kaymış ve pronasyona gitmiş metatars başı eleve olur. Böylece yük dağılımı laterale aktarılır.

- 2. metatars başının altında plantar keratoz, 2. parmakta çekiç parmak, 5.metatars başının lateralinde bunyonet oluşur.

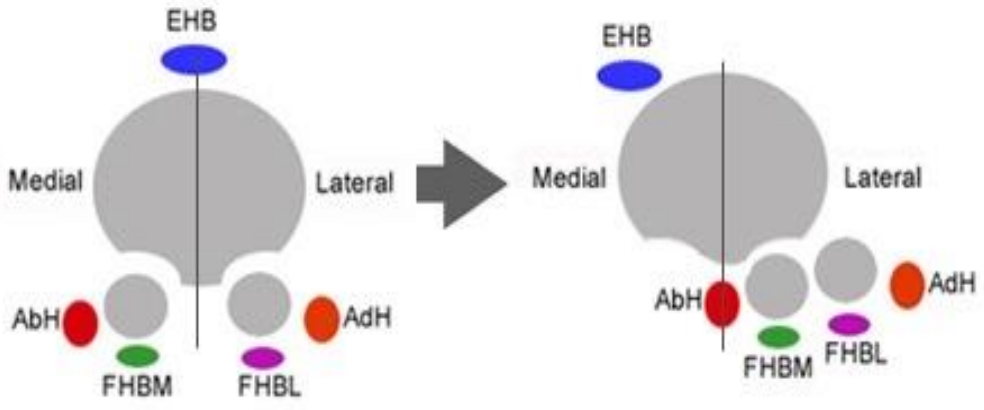

Şekil 3. Halluks valgusta anatomik değişiklikler (9)

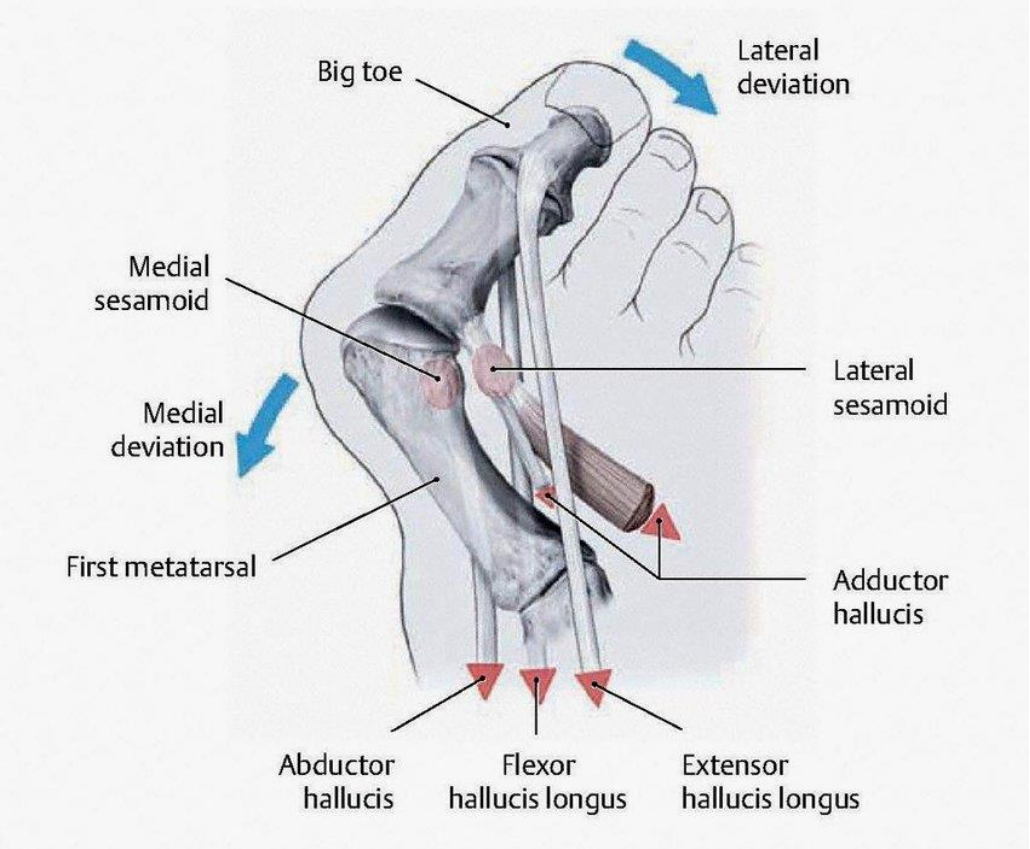

Şekil 4. Halluks valgusta anatomik değişiklikler (9).

2.1.2. Etyoloji

HV'ye neden olan durumlar intrinsik ve ekstrinsik olmak üzere ikiye ayrılır (1). İntrinsik faktörler; yaş, kadın cinsiyet, genetik, ligamnetöz laksisite, metatarsus primus varus, metatars başının konveks olması, metatars uzuluğu, 2. parmak amputasyonu, diğer metatarsların eksikliği, sert aşil tendonu, pes planus, romatoid artrit, serebral palsidir. Ekstrinsik faktörler; yüksek topuklu dar burunlu ayakkabılar ve aşırı yüklenmedir (12-14).

2.2. HALLUKS VALGUSTA ANAMNEZ VE MUAYENE

Anamnezde ilk olarak hastanın esas şikayeti sorgulanmalıdır. Ağrı varsa asıl lokalizasyonu, süresi, ayakkabı veya aktiviteyle ilişkisi belirlenmelidir. Bu kapsamda hastanın işi, ayakkabı tercihi ve sportif aktivite düzeyi hakkında sorular sorulur (15, 16).

Anamnezden sonra fizik muayeneye geçilir. İnspeksiyon ile başlanır. Bunyon, bunyonet, plantar keratoz (Şekil 5), ülsere yara varlığı araştırılır. Ardından palpasyonla

bunyon muayenesi, 1. MTF eklemin hareket açıklığı, krepitasyon varlığı, 1.sırada hipermobilite varlığına bakılır. Klinik değerlendirme hem yük vererek hem de yük vermeden yapılmalıdır. Yürüme sırasında topuk gözlemlenmeli ve kalkaneusun durumu ve pes planusun varlığına veya yokluğuna dikkat edilmelidir (17).

Vasküler muayene için dorsalis pedis arteri ve posterior tibial arter palpe edilmelidir. Vasküler dolum, parmaklardaki deri ve kıl büyümesi değerlendirilmeli ve şüphe durumunda Doppler USG incelemesi yapılmalıdır (18).

Nörolojik testler duyu testi, titreşim testi, intrinsik ve ekstrinsik kas gücü ölçümü ile gerçekleştirilir. Ek olarak, ayak başparmağı bölgesinde dorsal kutanöz sinirin sıkışması nedeniyle Tinnel belirtisi pozitif olabilir (18).



Şekil 5a. Bunyon deformitesi

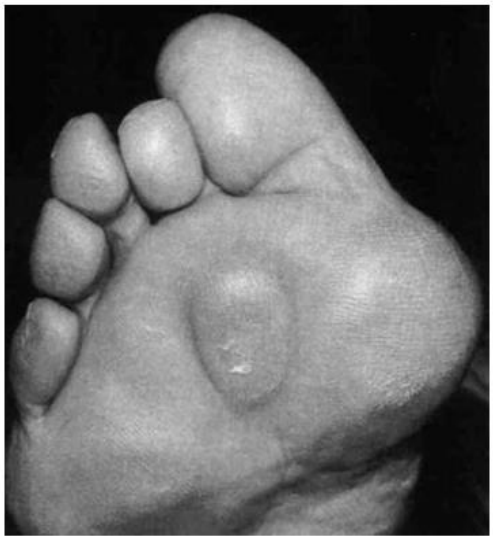

Şekil 5b. Tibial sesamoid altında plantarkeratoz ve nasır gelişimi (19)

2.3. HALLUKS VALGUSTA RADYOLOJİK DEĞERLENDİRME

HV için radyolojik değerlendirmede rutin olarak ayakta basarak AP ve lateral grafiler çekilmelidir. Bunun yanı sıra ön ayak aksiyel ve medial oblik grafiler de çekilebilir. 45° medial oblik çekilen grafi; 1.-2. metatars arasındaki pallellik kaybını ve hipermobiliteyi gösterebilir. Ön ayak aksiyel grafi ise sesamoid kemiklerin redüksiyonunu ve dejeneratif değişiklikleri değerlendirmede kullanılır (20-22).

Radyografik verilerde dikkate alınması gereken önemli değerler ve açılar vardır. Bunlar: intermetatarsal açı (IMA), halluks valgus açısı (HVA), birinci metatars

uzunluğu (MU), distal metatarsal artiküler açı (DMAA), MTF eklem uyumu, medial çıkıntı genişliği ve metatars başı şeklidir (1).

2.3.1. İntermetatarsal Açı

Bu açı, ayağın basarak çekilen AP radyografisinde birinci ve ikinci metatarsların uzunlamasına eksenine paralel çizilen çizgiler arasındaki açıdır (Şekil 6) (23). Normal yetişkinlerde bu açı 9 dereceden azdır; 9 dereceden büyük herhangi bir açı patolojik olarak kabul edilir ve metatarsus primus varus olarak adlandırılır (24). Burada, 9-11 derecelik bir açı hafif, 11-16 derece orta ve 16 dereceden fazlası ciddi metatarsus primus varus olarak tanımlanır. Ciddi İMA yüksekliği olanlarda daha proksimal osteotomi gerekliliği varken, hafif-orta İMA yüksekliğinde distal-diyafiz metatars osteotomileri yeterli olacaktır (25).

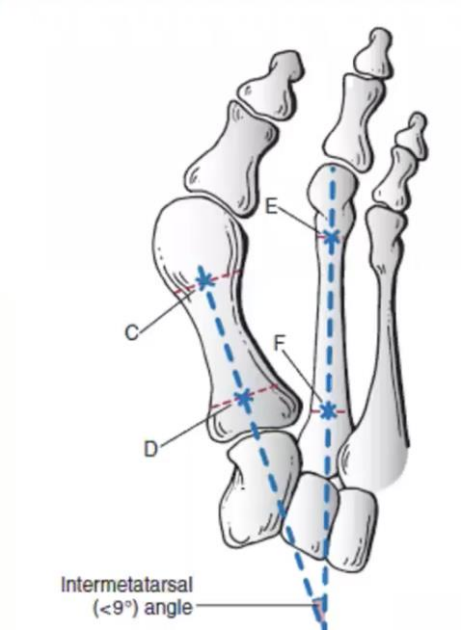

Şekil 6. İntermetatarsal açı

2.3.2. Halluks Valgus Açısı

Diğer adı Halluks abduktus açısıdır. Ayakta çekilen grafide 1.proksimal falanks, metatars varusunu kompanse etmek için valgusa gider. Bu durumda proksimal falanksın diyafizi boyunca çizilen çizgi ile 1.metatarsın diyafizi boyunca çizilen çizgi arasındaki açıya halluks valgus açısı (HVA) denir (1,4) (Şekil 7) (23). Bu açı için normal değerler

çeşitli referanslara göre 8 ila 15 derece arasında değişmektedir; 15-20 derece hafif, 20-40 derece orta, 40 derecenin üzeri ciddi deformite olarak değerlendirilir (24).

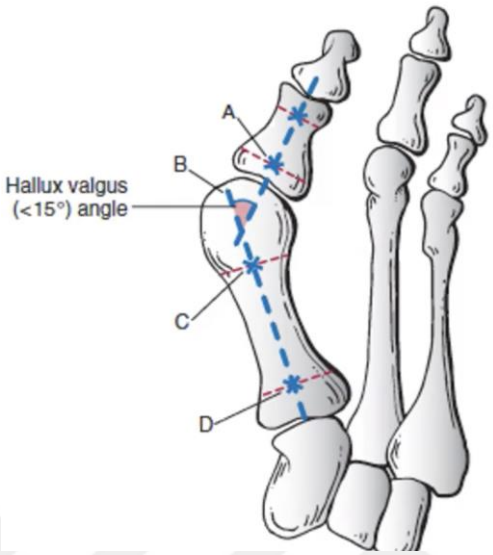

Şekil 7. Halluks valgus açısı

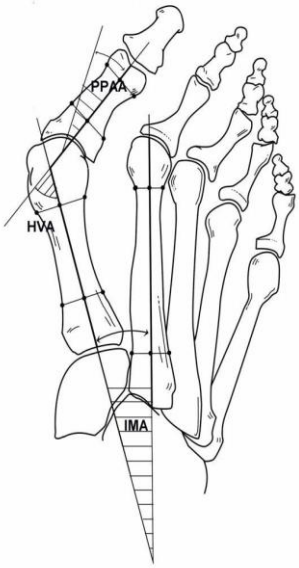

Şekil 8. İntermetatarsal açı, Halluks valgus açısı ve proksimal falangeal artiküler açı (23)

2.3.3. Distal Metatarsal Artiküler Açı

Birinci metatars başının eklem yüzeyine dik olarak çizilen bir çizgi ile ayakta basarak çekilen bir AP ayak grafide dikey eksene paralel bir çizgi arasındaki açıdır

(Şekil 9) (1, 24, 26). Normal aralığın 3 ila 26 derece arasında olduğu bildirilmiştir. Normal bireylerde bu açının 10 dereceden az olduğu kabul edilir (27).

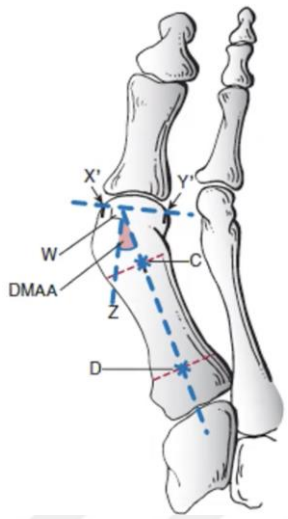

Şekil 9. Distal metatarsal artiküler açı

2.3.4. Halluks İnterfalangeal Açısı

Ayakta, basarak çekilen AP ayak radyografilerinde proksimal ve distal falanks diyafizleri arasında çizilen çizgilerin birbiriyle yaptığı açıdır. Ortalama 0-10° arası normal kabul edilir. Artması patolojiktir ve bu deformitenin proksimal falankstan kaynaklandığı düşünülmektedir (28). Yüksek HVI varlığında Akin gibi proksimal falanks osteotomileri yapmak gerekir.

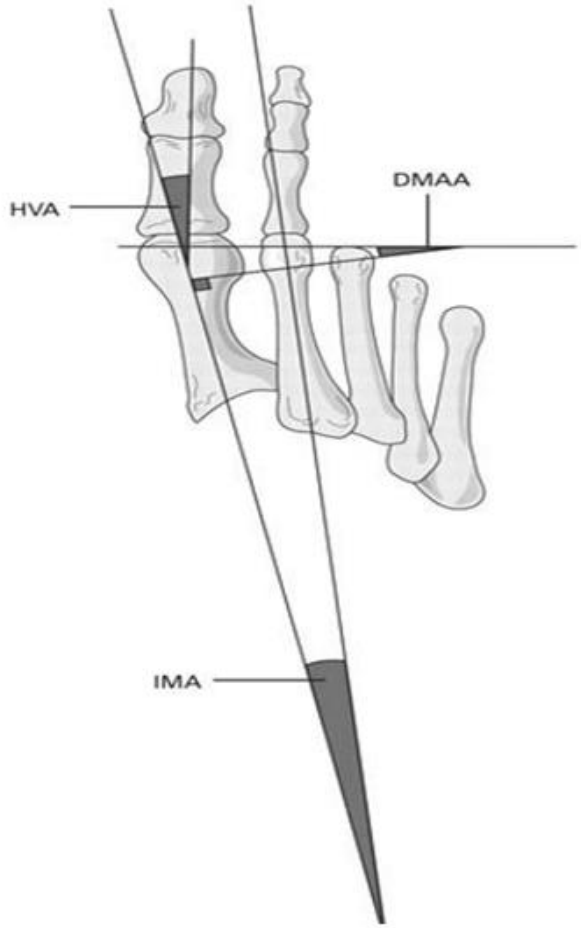

Şekil 10. İntermetatarsal açı, Halluks valgus açısı ve distal metatarsal artiküler açı (26)

2.3.5. Medial Çıkıntı Genişliği

Ayakta çekilen AP radyografilerinde, birinci metatars diafizi boyunca bir çizgi çizilir ve bu çizgiye dik ikinci bir çizgi medial çıkıntının en geniş kısmına çizilir. Bu çizginin uzunluğu medial çıkıntının genişliğidir.

2.3.6. İntermetatarsal Göreceli Uzunluk ve 1. Metatars Uzunluğu

1. metatars uzunluğundaki artış ile HV gelişimi arasında ilişki vardır. 1. Metatarsın 2. Metatarsa göre rölatif uzuluğu ölçülür. Normal sınırları -2 mm ile +2 mm arasındadır (Şekil 11) (29, 30). Birinci metatarsın uzunluğu, birinci metatarsın tabanının ortası ile distal ucunun en uç noktası arasındaki mesafe olarak ölçülür (Şekil 12) (30, 31).

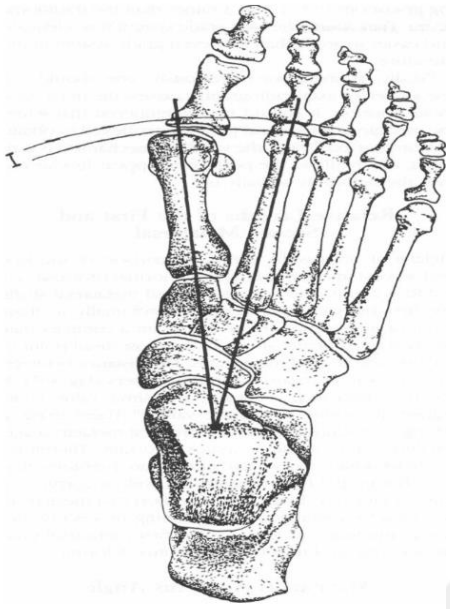

Şekil 11. Göreceli metatarsal uzunluk

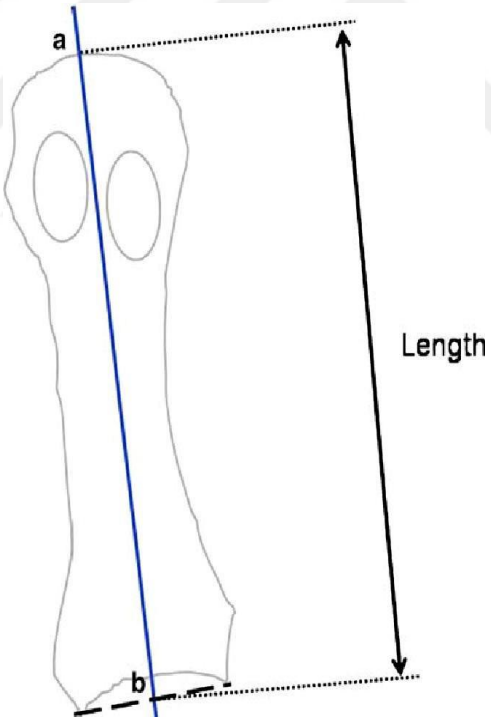

Şekil 12. 1. Metatars boyu (30)

2.3.7. Metatarsofalangeal Eklem Uyumu

Basarak çekilden ayak AP radyografilerinde, birinci metatars başı ile proksimal falanks tabanı arasındaki eklemin uyumu açısından incelenirr. Uyumlu, uyumsuz ve sublukse eklem olarak üçe ayrılır. Uyumlu bir eklemde, metatars başı ve falanks tabanı

3 dereceye kadar açılıdır. Bu açı uyumsuz bir eklemde 4-25 derece arasındadır. Sublukse eklemlerde, metatarsın eklem yüzeyini belirleyen çizgi ile falanks tabanının eklem yüzeyini belirleyen çizgi eklemin belirli noktalarında kesişir. Bu açı genellikle 25 dereceden fazladır (Şekil 13) (32).

Uyumlu eklem genellikle juvenil HV ile ilişkilidir ve deformite daha durağandır. Sublukse eklemde ise deformite daha ilerleyici olma eğilimindedir.

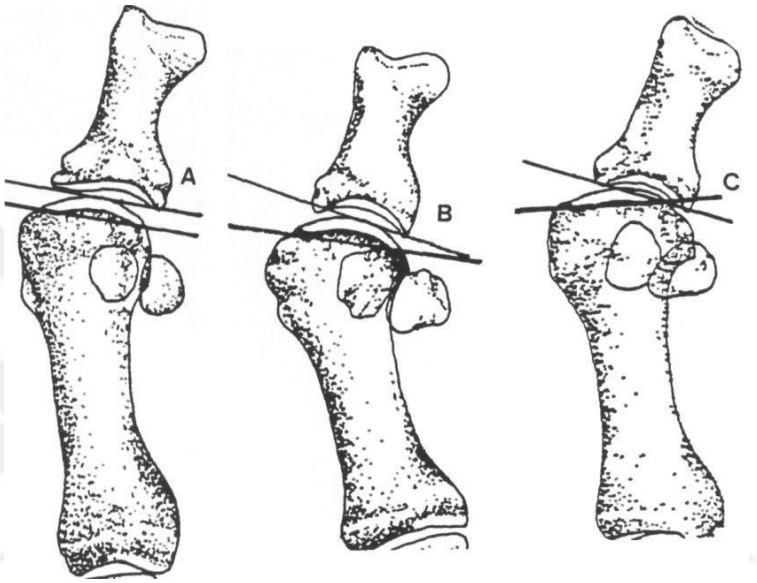

Şekil 13. Metatarsofalangeal eklem uyumu (32) A-Uyumlu, B-Uyumsuz, C-Sublukse

2.3.8. Metatars Başının Şekli

Birinci metatars başı kare, yuvarlak ya da merkezi bir çıkıntıya sahip kare şeklinde olabilir (Şekil 14) (33). Normal bir metatars başı pürüzsüz, devamlı ve yuvarlaktır. Bu da en az stabil olan eklem tipidir. Kare metatars başlarının yuvarlak başlara göre eklem stabilitesi daha yüksek ve HV'ye daha az eğilimli olduğu düşünülmektedir.

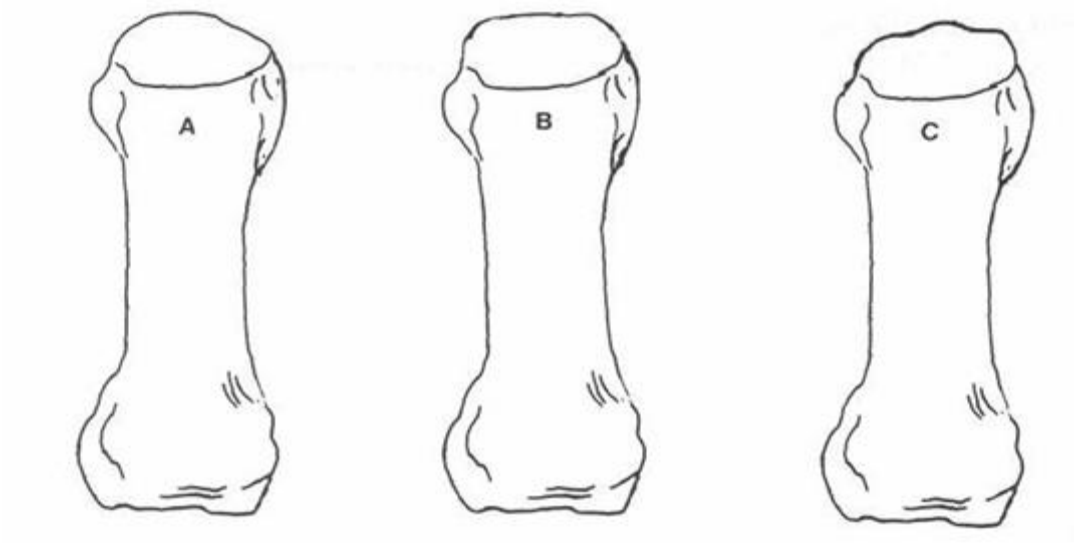

Şekil 14. Metatars başının A: Yuvarlak B: Kare C: Santral çıkıntı ile birlikte kare

2.3.9. Tibial Sesamoid Pozisyonu

1. MTF eklemi diğer MTF eklemlerden ayıran en önemli özellik sesamoid mekanizmadır. 1. metatars başı ile sesamodiler eklemleşir ve uyumlu bir şekilde hareket ederler. Basarak çekilen AP grafide tibial sesamoid, 1.metatars uzun aksına paralel çizilen bir çizgiye göre farklı yerlerde konumlanabilir. Bu konumlar 1'den 7'ye kadar numaralandırılır. Sayı arttıkça deformitenin şiddeti de artar (Şekil 15). Tibial sesamoidin 4 ve üzeri olan sayılarda konumlanması, deformitenin şiddetlendiğini ve fibular sesamoid ligamentte kontraksiyonu gösterir. Birçok yazar tibial sesamoidin 4 ve üzeri pozisyonlarında fibular sesamoidektomi önermiştir. Ancak fibularsesamoidektomi sonrası halluks varus gelişimi riski arttığından pratikte uygulanmamaktadır. Uygun yapılan yumuşak doku gevşetmeleri sayesinde fibular sesamoidin 1.metatars başı altında tekrar redükte olduğu görülmüştür.

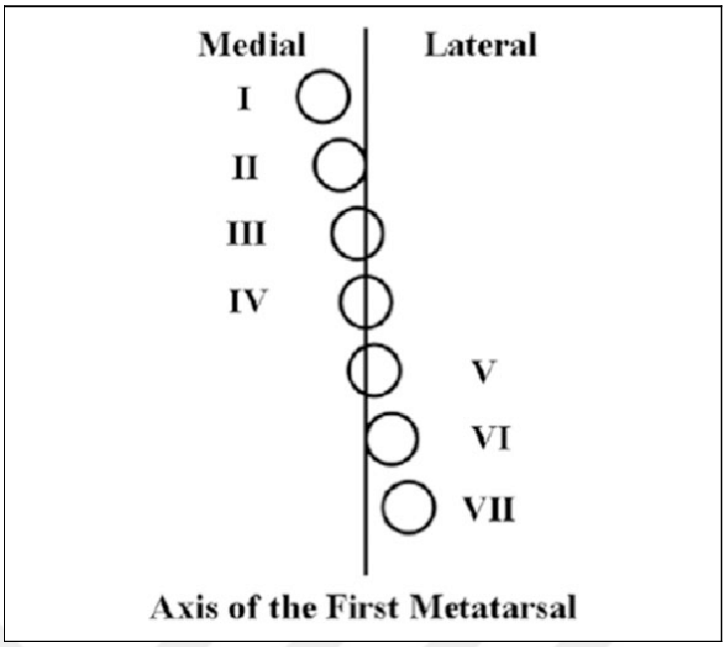

Şekil 15. Tibial sesamoid pozisyonu

2.4. HALLUKS VALGUS SINIFLANDIRMASI

Diğer cerrahilerde olduğu gibi HV cerrahisinde de tedavi planlaması, ameliyat öncesi hazırlığın doğru yapılması ve hasta takibinde belli standartların oluşturulması için sınıflamalar gerekmektedir (34-36). HV'de de radyolojik ve klinik sınıflandırmalar yapılmıştır.

2.4.1. Piggott Sınıflaması:

1. MTF eklemin uyumuna göre yapılan bir sınıflamadır. Uyumlu, uyumsuz ve sublukse tipleri vardır (Şekil 16).

Uyumlu tip: MTF eklem redükte ve HVA 15°- 28° derece arasındadır.

Deviye tip: MTF eklem medialinde açılma mevcuttur ve HVA 28°'nin üzerindedir.

Sublukse tip: MTF eklemde subluksasyon görülür.

Bu sınıflandırmanın avantajı HVA, DMAA ve 1.MTF eklem uyumunu dikkate alması, dezavantajı ise İMA'yı dikkate almamasıdır (37).

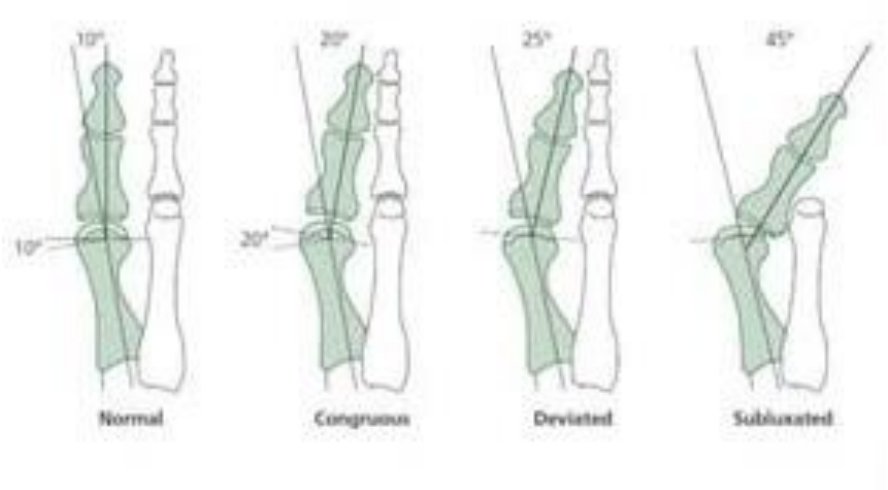

Şekil 16. Piggott Sınıflaması; A:Normal B:Uyumlu tip C:Deviye tip D:Sublukse tip (38)

2.4.2. Mann Coughlin Sınıflaması

Bu sınıflandırma sistemi bunyon deformitesini esas alarak yapılır. Deformiteleri hafif, orta ve şiddetli olarak kategorize eder (39) (Tablo 1).

Hafif bunyon deformitesi: HVA <20º, IMA<11º. 1. MTF eklem uyumludur ve fibular sesamoid %50'nin altında yer değiştirmiştir (40). Hasta medial çıkıntı üzerinde ağrı tarifler.

Orta bunyon deformitesi: HVA 21°-40° arasında, IMA 11°-18°arasındadır. 1. MTF eklem uyumsuzdur. Baş parmak 2. parmağa baskı yapmaktadır. Ama başparmakta pronasyon izlenmez. Fibular sesamoid %50 ile %75 arasında yer değiştirmiştir (40).

Ağır bunyon deformitesi: HVA >40°, IMA>16-18°. Başparmak 2. parmağın üstünde veya altındadır. Başparmak yüksek oranda pronasyondadır . Birinci MTF ekleminin aşırı deformitesi, ikinci metatars başının plantar tarafında ağrılı keratoza neden olabilir. Birinci MTF ekleminin şiddetli subluksasyonu ve fibular sesamoidlerin %75'den fazla kaymasıyla birlikte birinci intermetatarsal aralığa dislokasyon meydana gelebilir (40).

Bu sınıflandırmanın avantajı İMA ve HVA'yı dikkate alması ve cerrahi prosedür seçiminde, ameliyat öncesi ve sonrası takiplerde karşılaştırma imkanı sağlamasıdır. Dezavantajı ise DMAA'yı dikkate almamasıdır (41).

Tablo 1. Mann coughlin sınıflaması (28) HVA: Halluks valgus açısı IMA: İntermetatarsal açı

	Hafif	Orta	Ağır
HVA	<20º	20-40º	>40º
IMA	<11º	11-16º	>16º
Sesamoid subluxation	<50%	50-75%	>75º

2.4.3. Manchester Sınıflaması

Diğer sınıflamalardan farklı olarak radyolojik değil klinik gözleme dayalı bir sınıflamadır. Birinci ve ikinci ayak parmakları arasındaki ilişki dikkate alınır. Dört ayak fotoğrafı arasından hastanın ayağına en çok benzeyen seçilir. Deformiteler hafif, orta veya şiddetli olarak sınıflandırılır (42-44) (Şekil 17).

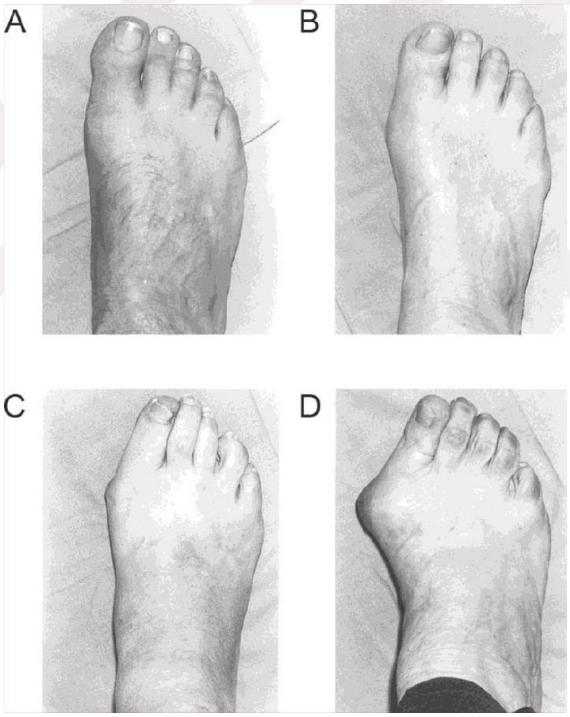

Şekil 17. Manchester sınıflaması (43) (A: Normal, B: Hafif, C: Orta, D: Ağır)

2.5. HALLUKS VALGUS'TA TEDAVİ

Tedaviye başlanmadan önce dikkat edilmesi gereken temel konu hastanın tedaviden beklentisidir. Bu amaçla hastaya ilk sorulması gereken şey asıl şikayetidir. Çünkü ağrısız, fonksiyonel bir deformiteye sahip hasta sadece estetik kaygılardan dolayı ameliyat olmak isterse, ameliyat sonrası dönemde beklentileri karşılanmayabilir. Ameliyat planlandığında, hastayı planlama sürecine dahil ederek iyileşme süreci, kesi yarası ve işe dönüş detaylı bir şekilde anlatılmalıdır (45-47).

2.5.1. Konservatif Tedavi

HV tanısı almış hastayı öncelikle konservatif tedavi açısından değerlendirmeliyiz. Hastanın ağrı şikayeti, iş gücü kaybı var ama cerrahiye uygun olmayan sistemik hastalıkları eşlik ediyorsa veya hasta cerrahiyi kabul etmiyorsa öncelikli olarak konservatif tedavi düşünülmelidir. Konservatif tedavinin ağrıyı azaltacağı ancak deformiteyi düzeltmeyeceği hastaya açıklanmalıdır (48).

İlk olarak medial çıkıntı üzerindeki basıncı azaltmak için ayakkabı modifikasyonu yapılır. Ucu sivri ve dar, yüksek topuklu ayakkabılardan kaçınılmalıdır. Geniş burunlu, rahat tabanlı ayakkabılar tercih edilmelidir. Ayrıca parmak arası makaraları, gece atelleri, bunyon pedleri gibi ortezler de kullanılmaktadır (49). Ancak unutulmamalıdır ki parmak arası makaralar ve bunyon pedleri; ayakkabının burnunda ihtiyaç duyulan alanı azalttığı için ayakkabı giyimini daha da zorlaştırır. Ayrıca abdüktör güçlendirme egzersizleri, masaj önerilebilir. Aşil tendon gerginliğinin etyolojide sorumlu olduğu düşünülen hastalarda germe egzersizleri önerilebilir.



Şekil 18. Halluks Valgusta kullanılan ortezler

2.5.2. Cerrahi Tedavi

Cerrahi tedavi planlaması yapılırken birçok faktörün olduğu ve her hastanın aynı olmadığı göz önünde bulundurulmalıdır. Tedavi kararı verirken hastanın asıl şikayeti, beklentisi, yaşı, mesleği, sosyokültürel seviyesi, radyografik değerlendirme bulguları, nörovasküler ve dermatolojik muayenesine bakılır (50). Bu ölçütler göz önünde bulundurularak hastalara; uygulanacak operasyon sonrasında aktivite durumlarının değişebileceği, olası komplikasyonların gelişebileceği, deformitenin tekrarlama ihtimalinin olduğu, sportif aktivite seviyesinde değişiklikler olabileceği, operasyon

sonrası insizyon hattında sertlik ve skar dokusu gelişebileceği ayrıntılı bir şekilde anlatılmalıdır. Çünkü ameliyat sonrası memnun olmayan hastaların çoğunu ameliyat öncesi yeterince bilgilendirilmeyen hastalar oluşturmaktadır (51).

Sistemik hastalıklar da cerrahi planlamasında dikkate alınmalıdır. İskemik ayak, diyabete bağlı duyu kusuru, enfeksiyon varlığında cerrahiden kaçınılmalıdır.

Tablo 2. Halluks valgusta cerrahi tedavi algoritması (52)

· Uyumlu eklem
o Metatarsal osteotomi- distal veya proksimal: Chevron, kubbe, transvers, kapalı kama
o Distal yumuşak doku gevşetmesi
o Proksimal falangeal osteotomi (seçilmiş olgularda)
· Uyumsuz eklem
İntermetatarsal açı <15°, Halluks valgus açısı <30°
Distal Chevron osteotomisi
Mitchell girişimi
Proximal veya distal metatarsal osteotomi ile birlikte yada izole distal yumuşak doku girişimi, bunyon eksizyonu
İntermetatarsal açı >15°, Halluks valgus açısı <40°
Proximal metatarsal osteotomi ile birlikte yada izole distal yumuşak doku girişimi
Bunyon eksizyonu
Mitchell veya Sharf osteotomisi
İntermetatarsal açı >20°, Halluks valgus açısı >40°
Proximal metatarsal osteotomi ve bunyon eksizyonu ile birlikte yada izole distal yumuşak doku girişimi
Metatarsofalangeal eklem artrodezi
Rezeksiyon artroplastisi
· Dejeneratif eklem hastalığı
Metatarsofalangeal eklem füzyonu
Rezeksiyon artroplastisi
İmplant artroplasti
· Halluks rijitus
Yumuşak doku girişimi ile birlikte yada izole çeliektomi
Metatarsofalangeal eklem artrodezi
Rezeksiyon artroplastisi
Rezeksiyon artroplastisi ve yumuşak doku interpozisyonu
İmplant artroplasti

Cerrahi kararı verildikten sonra planlama aşamasına geçilir. Bu aşamada bize yol gösterecek kriterler; Metatarsofalangeal eklem uyumu, HVA, İMA, metatarsofalangeal artroz varlığı, 1.metatarsokuneiform eklem mobilite miktarı, yapısal 1.metatars kısalığı, HV interfalangeus varlığıdır.

Cerrahi tedavide bilinen 150'den fazla teknik bulunmaktadır. Başlıca sınıflayacak olursak:

- Distal yumuşak doku prosedürleri
- Metatarsal osteotomiler

- Distal metatarsal osteotomiler
- Diyafizel metatarsal osteotomiler
- Proksimal metatarsal osteotomiler

- TMT eklem artrodezi
- Proksimal falanks osteotomileri

2.5.2.1. Distal yumuşak doku prosedürü

Genellikle çift insizyon yapılır. İlk dorsal (lateral) insizyon, m. adduktor hallucis tendonu, transvers metatarsal ligaman ve lateral eklem kapsülü gevşetmek için yapılır. Dışa sublukse sesamoid böylece birinci metatars başının altındaki oluğa indirilir. Lateral kollateral ligaman ve intermetatarsal ligaman gevşetilmez. Çünkü varus gelişebilir. Bunyon medial bir insizyonla eksize edilir ve medial eklem kapsülü plike edilir (53).

2.5.2.2. Metatarsal Osteotomiler

Metatars başlarını birbirine yaklaştırarak ayağı daraltan birçok metatars osteotomisi türü vardır (Şekil 19). Bunlar etki mekanizmasına göre, yerleşim yerlerine göre sınıflandırılabilir .

Metatarsal osteotomiler etki mekanizmasına göre sınıflandırıldığında kaydırıcı ve döndürücü tipleri vardır. Kaydırıcı tip osteotomi, distal metatarsın osteotomiden sonra laterale doğru itilmesi, döndürücü tip osteotomi ise osteotomi hattından dışa doğru döndürülmesidir. Klasik bilgi, osteotomi proksimale yaklaştıkça, daha düşük döndürme açısı ile daha fazla daralma sağlanır.

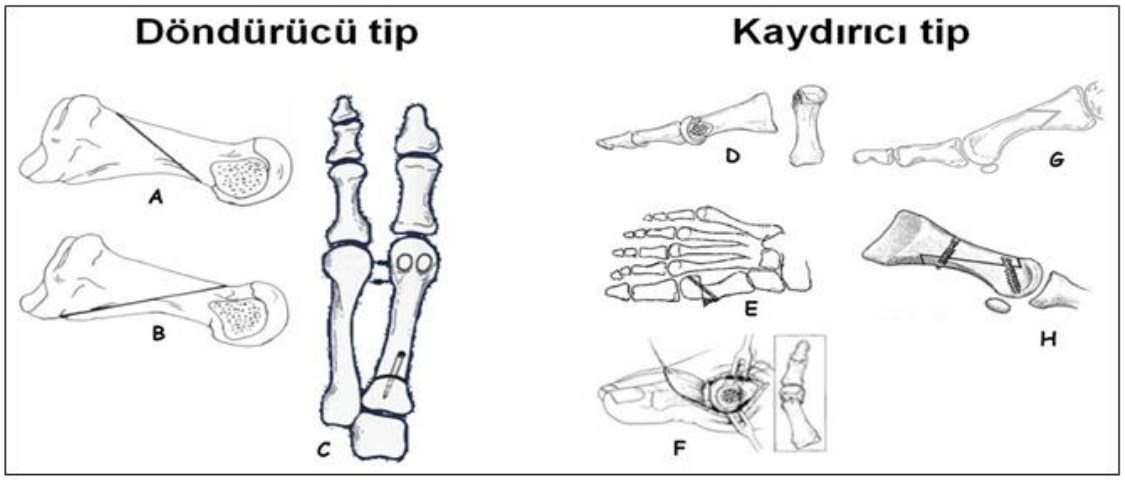

Şekil 19. Metatars osteotomileri etki mekanizmalarına göre iki ana gruba ayrılabilir; Ludloff (A), Mau (B) ve proksimal hilal (kubbe) (C) osteotomileri gibi döndürücü osteotomileri Chevron (D), Wilson veya Lindgren-Turan (E), Mitchell (F), proksimal Chevron (G) ve scarf (H) gibi kaydırıcı osteotomiler (54).

Osteotomiler konumlarına göre de distal, diyafiz ve proksimal osteotomiler olarak sınıflandırılabilir (54).

2.5.2.2.1. Distal metatarsal osteotomiler

Genel olarak hafif-orta derecedeki deformitelerde endikedir. Distal osteotomilerde başın laterale sorunsuz olarak kaydırılabildiği mesafe baş genişliğinin yaklaşık yarısı kadardır. Bu yüzden metatars başının genişliği arttıkça distal osteotomilerin düzeltme kapasitesi de artar. Distal bir osteotomi ile IMA'da 5-7 derece kadar düzelme sağlamak mümkündür. En çok bilinen tipleri Distal Chevron ve Turan osteotomileridir.

i. Distal Chevron Osteotomisi

Distal Chevron osteotomisi için primer endikasyon, İMA'nın 15 derecenin altında olduğu orta dereceli semptomatik HV hastalarıdır (55). 1.metatarsoküneiform eklemin stabil olması şarttır. Osteotomi hattının tepesi metatars başının içindedir ve metatars başının yarısına kadar laterale kaydırma şansı tanır. Osteotominin şekli sayesinde tek bir K teli veya vida ile stabil tespit sağlanır (56). En fazla testere kalınlığı kadar kısalmaya neden olur. Bu avantajları sayesinde Chevron osteotomisi distal osteotomiler arasında oldukça popülerdir. Cerrahi sırasında AVN riskini minimalize

etmek için plantar damarların, distal fragmanlarla devamlılığını sağlayan bir osteotomi yapılmalıdır (57).

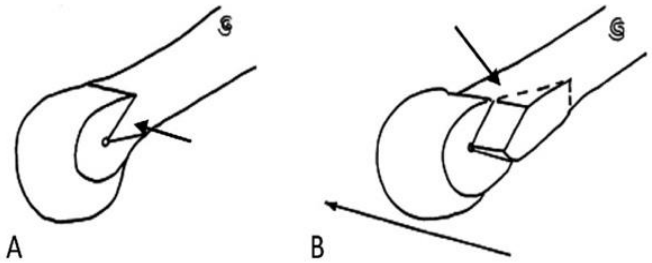

Şekil 20. Halluks valgusta distal chevron osteotomisi

ii. Turan Osteotomisi

1. metatars diyafizine göre 30 derece açı ile yapılan distal osteotomidir. Osteotomi sonrası distal fragman laterale kaydırılır. Proksimalden distale 1 adet başsız kompresyon vidası ile tespit sağlanır. Medial kemik çıkıntısı eksize edilebilir. Wilson osteotomisinin modifiye edilmiş halidir. Wilson'da metatars diyafizine göre 45 derece oblik açı ile osteotomi yapılır. Dolayısıyla metatarsta kısalma fazla olur ve transfer metatarsaljiye neden olur (58, 59).

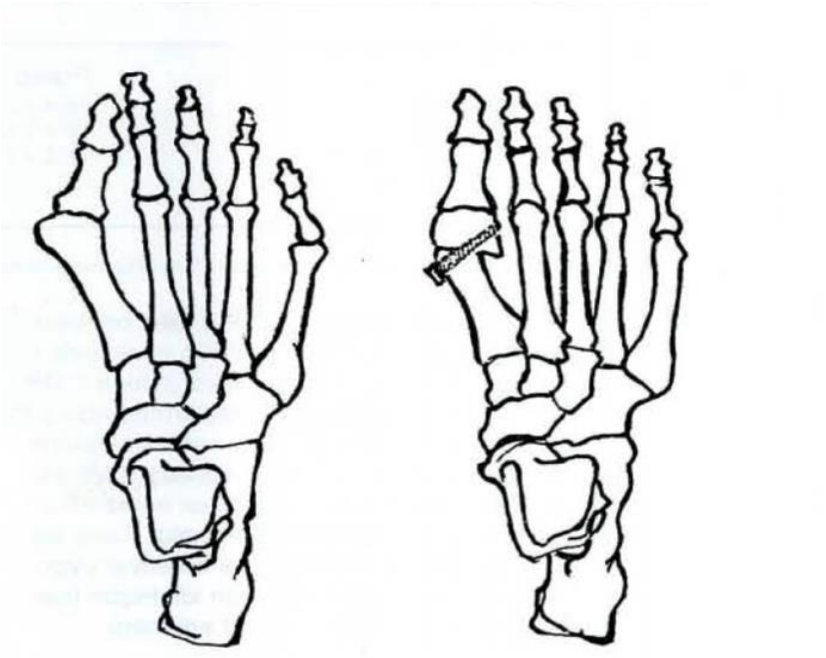

Şekil 21. Lindren ve turan osteotomisi

2.5.2.2.2. Diyafizel metatarsal osteotomiler

Diyafiz osteotomileri geniş insizyon gerektirir ve teknik olarak zordur. Ayrıca özellikle osteoporotik hastalarda osteosentez sorunlarıyla sık karşılaşılır. İncelen korteksler kaydırma veya döndürme sonrasında iç içe geçebilir ve düzeltmeye engel olabilirler.

i. Skarf Osteotomisi

Metatarsın diyafizine uygulanan Z şeklinde bir osteotomidir. Osteotomi sonrası distal fragman laterale kaydırılır ve 2 adet kompresyon vidası ile tespit sağlanır. Proksimal ve distaldeki kamalar sayesinde stabilitesi yüksektir. Z'nin proksimal ve distal uçları birbirine paralel olması şartıyla rotasyonel kesiler de yapılablir. Bu sayede DMAA'da düzeltilebilir.

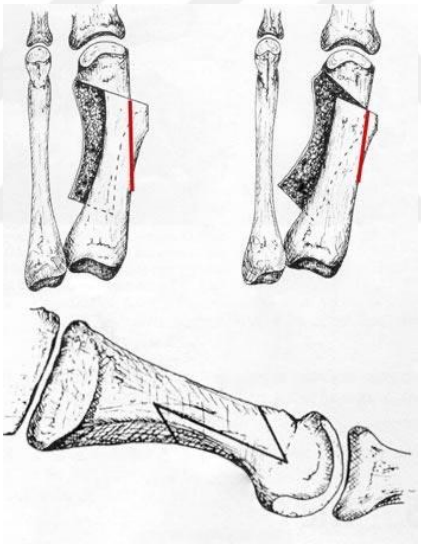

Şekil 22. Skarf osteotomisi

2.5.2.2.3. Proksimal metatarsal osteotomiler

Proksimal osteotomiler metatarsaküneiform ekleme daha yakın olduğu için moment kolu daha uzundur. Daha ileri deformitelerde İMA'da daha çok düzelme sağlar. Hemen her zaman distal yumuşak doku prosedürleri ile beraber uygulanır (60). Bizim çalışmamızda yer alan Proksimal medial açık kama osteotomisini inceleyeceğiz.

i. Proksimal Medial Açık Kama Osteotomisi

Proksimalde metatarsoküneiform eklemin 1,5 cm distalinden hafif oblik olarak (10-15 derece) bir osteotomi yapılır. Lateral köşenin ayrılmaması, menteşe olarak kalması stabilite açısından önemlidir (61). Lamina ayırıcı yardımı ile dorsomedial taraftan osteotomi hattı açılır. Osteotomi hattında her 1 mm açılma, İMA'da 2-3 derece düzelme sağlar. Ostetomi hattına eksize edilen eminentia parçası, iliak otogreft, allogreft veya tespitte kullanılan plağın kaması koyulabilir (62, 63). Ardından plak yerleştirilerek fiksasyon sağlanır. Çalışmamızıın sonucunda da belirteceğimiz üzere bu teknikte MU preop döneme göre artar. Uyumlu eklemlerde, juvenil deformitelerde ve yüksek DMAA durumlarında distal biplanar chevron eklenebilir. HV interphalangeus durumunda Akin osteotomisi eklenebilir.

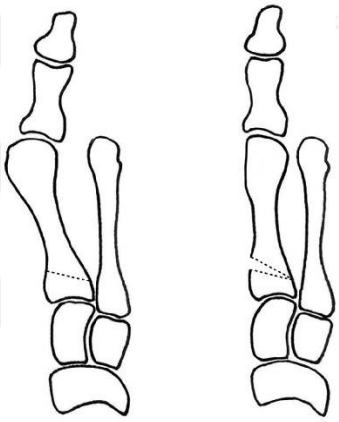

Şekil 23. Proksimal medial açık kama osteotomisi

2.5.2.3. Tarsometatarsal eklem artrodezi

Lapidus prosedürü olarak bilinir. Yaygın hipermobilite olan hastalarda, metatarsokuneiform eklemde artroz varlığında, ileri dereceli HV'larda ve revizyon ameliyatlarında tercih edilir. Proksimalde olduğu için çok kuvvetli düzeltme sağlar (64, 65). Kısa metatarsı olanlarda, fizisi açık olanlarda ve 1.metatarsofalangeal eklemde artroz olanlarda önerilmez.

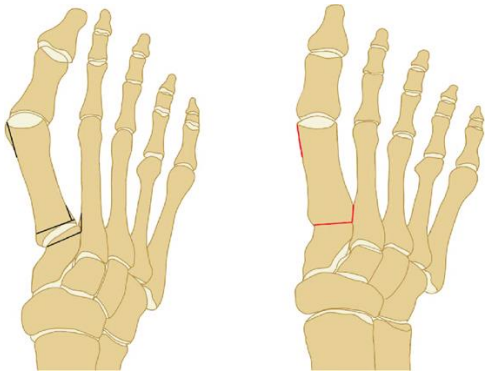

Şekil 24. Lapidus prosedürü

2.5.2.4. Proksimal falanks osteotomileri

Proksimal falanks tabanından yapılan medial kapalı kama osteotomi Akin osteotomisi olarak bilinir. HV interfalangeus olan hastalarda tek başına kullanılabileceği gibi proksimal metatarsal osteotomilere ve proksimal artrodezlere ek olarak da kullanılabilir. Ayrıca proksimal falanks medialinden çıkarılan kama, proksimal medial açık kama osteotomisinde otogreft olarak kullanılabilir.

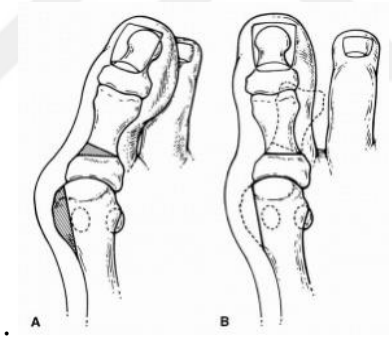

Şekil 25. Akin osteotomisi

2.6. KOMPLİKASYONLAR

Nüks, HV cerrahisinden sonra en sık görülen komplikasyondur, ancak halluks varus, avasküler nekroz, insizyonel nöroma, stres kırıkları, cerrahi alan enfeksiyonu veya osteomiyelit, MTF eklem sertliği, birinci metatars kısalması ve transfer metatarsalji de görülen komplikasyonlardır (66, 67). Başarısızlığın başlıca nedenleri arasında hastaya özel olarak seçilmeyen cerrahi teknikler, hastanın yetersiz radyolojik ve klinik değerlendirmesi, ameliyat sonrası yetersiz hasta bakımı ve hasta uyumsuzluğu,

ameliyat sonrası enfeksiyon ve hastanın ameliyattan önce tam olarak bilgilendirilmemesi sonrası gerçekçi olmayan beklentiler yer almaktadır (68, 69).

2.6.1. Enfeksiyon

Her cerrahi girişimde olduğu gibi enfeksiyon görülebilir. Araştırılması gereken ilk şey eklemin enfeksiyondan etkilenip etkilenmediğidir. İhmal edilen hastalarda osteomyelit görülebilir (70). Aspire edilen materyal, eklemin ayrıntılı muayenesi, laboratuvar verileri ve hasta kliniğinin bir kombinasyonu, kesin bir tanı konulmasını sağlayacaktır. Yüzeysel enfeksiyonlar da aynı şekilde tedavi edilir ve eklem etkilenmişse kültür ve eklem irrigasyonu da faydalı olabilir (71).

2.6.2. Metatarsta Kısalma ve Transfer Metatarsalji

Birinci metatarsal kemiğin ameliyat sonrası kısalması pek çok metatarsal osteotomi sonrası görülebilir. Kısalma miktarını azaltmak transfer metatarsalji riskini azaltır. Ayrıca distal fragmanın dorsale açılanması da olursa metatars başı yükselir ve buna bağlı olarak ağırlık paylaşımı laterale yönlenir (72). 2.metatars başının altına kayan yüklenme plantar keratoza ve transfer metatarsaljiye neden olur. Bunu önlemek içinde distal fragman tespit plantarde tespit edilebilir.

2.6.3. Halluks Varus

1. proksimal falanksın mediale açılanması ve MTF eklemin subluksasyonudur (Şekil 26). Statik ve dinamik deformite olmak üzere iki şekli vardır. Statik deformite medial kapsülün sıkı dikilmesi, medial çıkıntının aşırı rezeksiyonu, distal osteotomili olgularda distal parçanın aşırı lateralizasyonu, proksimal osteotomilerde aşırı lateral gevşeme ve İMA'nın aşırı düzeltilmesine bağlı olarak gelişebilir (73). Dinamik deformite ise lateral sesamoidin eksizyonu ile birlikte addüktör hallucis ve fleksör hallucis brevis kasının gevşetilmesi sonrası gelişir (72).



Şekil 26. Halluks Varus deformitesi

2.6.4. Stres Kırıkları

Menopoz sonrası osteoporotik kadınlara uygulanan metatars cerrahisi sonrasında birinci metatars üzerindeki yük dağılımının değişmesi, ikinci ve üçüncü metatarslarda ve daha az sıklıkla dördüncü ve beşinci metatarslarda stres kırıklarıyla sonuçlanabilir (71).

2.6.5. Nüks

Uygun hizalama ve yumuşak doku dengesi olmayan vakalarda sık görülür. Uygun preoperatif değerlendirme eksikliği, cerrahi teknik seçimi, tespit yetersizliği, sistemik hastalıklar, koopere olmayan hastalar ve dejeneratif artrit nükse neden olabilir (72). Ayrıca açık kama yapılan metatars osteotomilerinde greft rezolüsyonu da nükse neden olabilir.

2.6.6. Avasküler Nekroz

Distal metatarsal osteotomiden sonra gereksiz aşırı sıyırma, bölgedeki beslenmeyi yok eder. Yetersiz immobilizasyon ve enfeksiyon da avasküler nekroza neden olabilir (72). Genellikle asemptomatiktir ve bu nedenle tespit edilmesi zordur. Ancak tespit edildiğinde artrodez yapılır.

2.6.7. Sesamoidlerin Düzeltilmemesi

Lateral kapsülün ve yumuşak dokunun yetersiz gevşetilmesi, deformitenin yeteriz düzeltilmesi sesamoidlerin redükte olmamasına neden olur. Fikse metatarsus primus varus veya metatarsus adduktus varsa sesamodileri redükte etmek için proksimal metatarsal osteotomi yapılmalıdır. Bu operasyon yapılmazsa, nüks ile sonuçlanacaktır. Ayrıca aşırı düzeltme yapılan proksimal osteotomi veya lateral sesamoid eksizyonu sonrasında da medial sesamoid luksasyonu görülebilir (72).

2.6.8. Kaynamama, Kaynama Gecikmesi, Hatalı Kaynama

Yetersiz fiksasyon, kötü kemik kalitesi, distal fragmanın beslenme bozukluğu ve distal fragmanın aşırı yer değiştirmesi komplikasyonlardır (72, 74). Bunlar ayrıca metatars başının avasküler nekrozuna da yol açabilir.

3. GEREÇ ve YÖNTEM

Yapılan araştırma "Adana Şehir Eğitim ve Araştırma Hastanesi Klinik Araştırmalar Etik Kurulu'ndan 18.11.2020 tarihli 1149 sayılı etik kurul onayı alınmıştır. Adana Şehir Eğitim Araştırma Hastanesi Ortopedi ve Travmatoloji Kliniğinde 2018-2020 yılları arasında HV tanısı ile cerrahi yapılan hastalardan Turan osteotomisi ve proksimal medial açık kama osteotomisi yapılan hastalar geriye doğru araştırıldı. Dahil edilme kriterleri; uyumsuz ekleme sahip, İMA<15 derece, HVA<30 derece olan hastalar, izole Turan osteotomisi veya izole proksimal medial açık kama osteotomisi yapılan hastalar ve en az 24 ay takip süresi olan hastalar olarak belirlendi. Dejeneratif eklem hastalığı olanlar, uyumlu MTF eklemi olanlar, 1.metatarsoküneiform eklemde hipermobilitesi olanlar, Turan veya proksimal medial açık kama osteotomisi dışında ek osteotomi yapılanlar, revizyon cerrahisi gerekenler, takip süresi 24 aydan daha kısa olanlar, kaynamama görülen hastalar çalışma dışı bırakıldı. Opere edilen 120 hastadan kritelere uyan 50 hasta çalışmaya dahil edildi. Çalışmaya dahil edilen toplam 50 hastanın 50 ayağı incelendi ve 2 hasta grubu oluşturuldu. Hastaların 24'üne (% 48) proksimal medial açık kama osteotomisi, 26'sına (% 52) Turan osteotomisi uygulandı. Hastaların ortalama takip süresi 38 aydı (min 24- max 52 ay).

3.1. RADYOLOJİK VE KLİNİK DEĞERLENDİRME

Hastaların tümünün röntgen grafileri Philips marka SRO 33100 ROT 380 model röntgen cihazı ile yapıldı. AP grafileri hasta ayaktayken kasete basacak şekilde, tüp kaset mesafesi 100 cm olarak ayarlanıp, tüpe 10 derece kaudokranial açı verilerek çekildi. Santralizasyon ayağın tam ortasına yapıldı. Bu röntgenler preop operatif ve postoperatif dönemde yapıldı. Bu grafiler üzerinden HVA, İMA, MU, DMAA ölçümleri yapıldı. Radyolojik ölçümler Akgün PACS sistemi üzerinden çalışma dışından bağımsız 2 kişi tarafından yapıldı ve ortalamaları alındı.

Klinik skorlamalardan VAS ölçeği, AOFAS skorlama ölçeği, EQ5D genel yaşam kalitesi ölçeği ve hasta memnuniyet anketi yapıldı. VAS ölçeğinde, hastalara hissettikleri ağrı miktarına 0 ile 10 arasında bir puan vermesi istenildi. Puan arttıkça ağrı miktarı artmaktadır. Bu değerlendirme preop ve postop dönem için ayrı ayrı yapıldı. Oluşan değişim kaydedildi. AOFAS (American Orthopedic Foot and Ankle Society)

skorlamasında hastalara ağrı, günlük aktiviteler, hareket kabiliyeti ile ilgili değerlendirmeler preop ve postop dönem için ayrı ayrı yapıldı. Değerlendirme toplamda minimum 0 ve maksimum 100 puan olacak şekilde puanlandırıldı. Puan arttıkça hastanın ayak ayak bileği fonksiyonu, hayat kalitesi artmaktadır. Oluşan değişimler kaydedildi. EQ-5D genel yaşam kalitesi ölçeğinde hastanın günlük hayattaki hareketi, öz bakımı, ağrısı, anksiyetesi ile ilgili sorular soruldu. Soruların puanlaması iyiden kötüye doğru 1 ile 3 puan arasında yapıldı. Toplamda minimum 5, maksimum 15 puan üzerinden preop ve postop ayrı ayrı hesaplandı. Bu ölçek düşük puan alan hastanın, yaşam kalitesinin daha iyi olduğunu göstermektedir. Hasta memuniyet anketinde ise hastalara postop dönemdeki ağrı, günlük aktivite düzeyleri ve tedaviden mennuniyet ile ilgili toplam 11 soru soruldu. Her soruda minimum 1 maksimum 10 puan verilmesi istendi. Puanlama yapılırken en iyi puan 1 en kötü puan 10 olarak belirlendi. Anket sonucu toplamda minimum puan 11 ve maksimum puan 110 olarak belirlendi. Bu anket, düşük puan alan hastaların tedaviden memnuniyetinin daha fazla olduğunu göstermektedir.

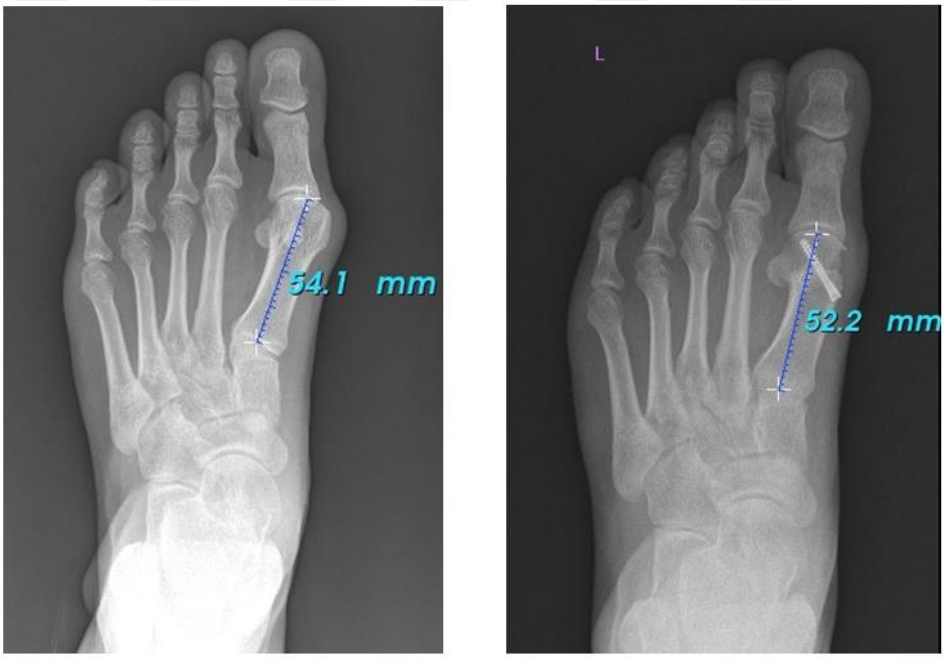

Şekil 27. Metatars uzunluk ölçümü Turan osteotomisi öncesi ve sonrası



Şekil 28. Metatars uzunluk ölçümü Proksimal medial açık kama osteotomisi öncesi ve sonrası

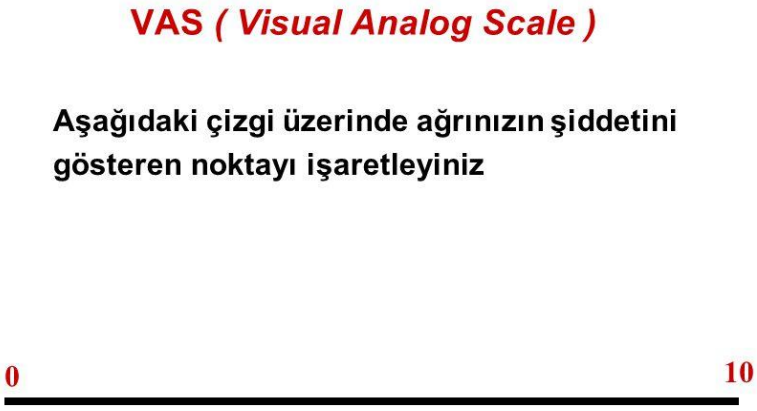

Şekil 29. Klinik skorlamalar VAS

Amerikan Ortopedik Ayak ve Ayak Bileği Cemiyeti'nin (AOFAS) skorlaması

	Puan
Ağrı (Toplam 40 puan)	
Hiç yok	40
Az ve nadiren	30
Orta ve hergün	20
Ciddi, her zaman	0
Fonksiyon (Toplam 50 puan)	
Aktivite kısıtlamaları, destek ihtiyacı	
Kısıtlama yok, destek kullanmıyor	10
Günlük aktivitelerde kısıtlılık yok, sportif fonksiyon kısıtlı, destek yok	7
Günlük aktivite ve sportif faaliyetlerde kısıtlama, destek ihtiyacı	4
Ciddi kısıtlanma, destek, koltuk değneği kullanma	0
Maksimum yürüme mesafesi	
Kısıtlama yok	5
1 km'den az	4
500 m'den az	2
100 m'den az	0
Yürüme zemini	
Her zeminde yürüme	5
Merdiven ve engebeli arazide minimal zorluk	3
Merdiven ve engebeli arazide ciddi zorluk	0
Yürüme bozukluğu	
Hiç yok veya çok az	8
Belirgin	4
Ciddi	0
Sagital hareket (fleksiyon ve ekstansiyon toplamı)	
Normal veya çok az kısıtlanma (30° veya fazla)	8
Orta (15-29°)	4
Ciddi kısıtlanma (15°'den az)	0
Ayak arka bölge hareketleri (inversiyon ve eversiyon toplamı)	
Normal veya minimal kısıtlılık (normalin %100 ile %75'i)	6
Orta (normalin %74-25)	3
Ciddi kısıtlanma (normalin %25'inden az)	0
Ayak bileği ve ayak stabilitesi	
Stabil	8
Kesinlikle instabil	0
Ayağın uyumu (10 puan)	
İyi, plantigrade ayak	10
Orta	5
Kötü	0

Şekil 30. Klinik skorlamalar AOFAS

EQ-5D GENEL YAŞAM KALİTESİ ÖLÇEĞİ

A- Hareket

1( ) Yürürken, hiç bir güçlük çekmiyorum
2( ) Yürürken bazı güçlüklerim oluyor
3( ) Yatalağım

B- Öz-bakım

1( ) Kendime bakmakta güçlük çekmiyorum
2( ) Kendi kendime yıkanırken veya giyinirken bazı güçlüklerim oluyor
3( ) Kendi kendime yıkanacak veya giyinebilecek durumda değilim

C- Olağan aktiviteler

(örneğin, iş, ders çalışma, ev işleri, aile içi veya boş zaman faaliyetleri)
1( ) Olağan işlerimi yaparken herhangi bir güçlük çekmiyorum
2( ) Olağan işlerimi yaparken bazı güçlüklerim oluyor
3( ) Olağan işlerimi yapabilecek durumda değilim

D- Ağrı/rahatsızlık

1( ) Ağrı veya rahatsızlığım yok
2( ) Orta derecede ağrı veya rahatsızlarım var
3( ) Aşırı derecede ağrı veya rahatsızlarım var

E- Anksiyete/Depresyon

1( ) Endişeli veya moral bozukluğu içinde değilim
2( ) Orta derecede endişeliyim veya moralim bozuk
3( ) Aşırı derecede endişeliyim veya moralim çok bozuk

Şekil 31. EQ-5D genel yaşam kalitesi ölçeği

POSTOPERATİF HASTA DEĞERLENDİRME ve MEMNUNİYET ANKETİ

Adınız Soyadınız: _____ Tarih: _____

1. BÖLÜM: AYAĞIN İŞLEVSEL DURUMUNUN DEĞERLENDİRİLMESİ

1.Ayağım hakkında şuanki hislerim …

1	2	3	4	5	6	7	8	9	10

Normal — İşlev dışı

2. Çoğu zaman ayağımda ağrı …

1	2	3	4	5	6	7	8	9	10

Olmuyor — Dayanılmaz

3. Ayağımda sürekli ağrı …

1	2	3	4	5	6	7	8	9	10

Olmuyor — Daima

4. Ayağımı kullanma becerimde…

1	2	3	4	5	6	7	8	9	10

Sorun yok — Tam kayıp

5. Ayağımın hareketler esnasında esnekliği ….

1	2	3	4	5	6	7	8	9	10

Tam — Yok

6. Günlük aktivitelerimi yerine getirmede…

1	2	3	4	5	6	7	8	9	10

Sorunum yok — Yerine getiremiyorum

7. Ayağıma baktığımda …

1	2	3	4	5	6	7	8	9	10

Sorun görmüyorum — Çok kaygılıyım

2. TEDAVİ SONUÇLARININ DEĞERLENDİRİLMESİ

1.Hastanedeki tedavimden …

1	2	3	4	5	6	7	8	9	10

Çok memnunum — Hiç memnun değilim

2. Ayağımın durumundan…

1	2	3	4	5	6	7	8	9	10

Çok memnunum — Hiç memnun değilim

3. Ayağımın tedaviden önceki durumunu düşündüğümde sonuç …

1	2	3	4	5	6	7	8	9	10

Beklediğimden iyi — Beklediğimden kötü

4.Olduğum ameliyatı başkalarına

1	2	3	4	5	6	7	8	9	10

Kesinlikle öneririm — Kesinlikle önermem

Şekil 32. Postoperatif hasta değerlendirme ve memnuniyet anketi

3.2. CERRAHİ PROSEDÜR

Tüm hastalardan ameliyat öncesinde yazılı aydınlatılmış onam alındı. Cerrahi işlemden 30 dk öncesinde 1 gr sefazolin sodyum ile antibiyotik profilaksisi yapıldı. Genel veya spinal anestezi uygulandıktan sonra cerrahi alan temizliğinin ardından radyolusent masada supin pozisyonda yatan hastanın uyluğuna pnömotik turnike uygulandı.

3.2.1. Turan Osteotomisi

Antibiyotik profilaksisi, anestezi uygulaması, hasta pozisyonlaması, cerrahi alan temizliği ve uyluk pnömotik turnikesinin ardından birinci parmak dorsomedialinden proksimal falanks bazisinden başlayıp, 1. metatars ortasına kadar olan bir insizyonla girildi. Dorsalde yüzeyel peroneal sinirin duyu dalları ve vasküler yapılar korunarak cilt altı dokuya geçildi. Kapsül U şeklinde açılıp askıya alındı. Eklem ortaya konulduktan sonra aynı insizyondan laterale ulaşılarak addüktör gevşetme yapıldı. Bunyon mikrokesici motor yardımı ile eksize edildi. Ardından 1. metatars boyunu ile diyafizinin kesiştiği yerden, önceden gönderilen K tellerinin kılavuzluğunda transvers eksene göre 30 derece açıda mikrokesici motor ile osteotomi yapıldı. Distal fragman skopi kontrolünde lateralize edildi. Proksimal fragmanın medial kısmı distal fragman hizasına gelecek şekilde eksize edildi. 1 adet başsız vida ile fiksasyon sağlandı. Parmak hareketleri ve vida pozisyonu kontrol edildikten sonra yıkama yapıldı. Ardından medial kapsülorafi uygulandı. Turnike açılarak kanama kontrolü yapıldıktan sonra katlar usulüne uygun olacak şekilde kapatıldı. Deformiteye bağlı oluşan anormal cilt dokusu kapatma öncesinde eksize edildi. Süturasyon bittikten sonra 1. ve 2. Parmak arasını dolduracak şekilde gazlı bez konulduktan sonra elastik bandaj ile sarıldı. Hasta postoperatif 1. günde koltuk değneği yardımıyla topuk üzerine basarak mobilize edildi ve steril pansumanın ardından taburcu edildi. 15. gün poliklinik kontrolüne çağırılıp dikişler alındı ve röntgen kontrolü yapıldı. İkişer hafta ara ile kontrollere çağırılan hastada röntgende kaynama bulguları görülünce (ortalama 6 hafta) tam yük vermesine izin verildi. Ardından kontrol aralıkları 1.5 ay, 3 ay, 6 ay olarak arttırıldı.



Şekil 33. Turan osteotomisinde kullandığımız başsız kompresyon vidası ve seti



Şekil 34. Kliniğimizde Turan osteotomisi uygulanan bir hastanın preop ve postop grafileri

3.2.2. Proksimal Medial Açık Kama Osteotomisi

Antibiyotik profilaksisi, anestezi uygulaması, hasta pozisyonlaması, cerrahi alan temizliği ve uyluk pnömotik turnikesinin ardından dorsalden 1.web aralığından 2-3 cmlik insizyonla girilerek addüktör gevşetme yapıldı. Sonrasında 1. metatars bazisi üzerinden başlayan, proksimal falanks ortasına uzanan, ortalama 5-6 cm uzunluğunda, longitudinal medial bir cilt insizyonu yapıldı. Yüzeyel peroneal sinirin duyu dalları ve vasküler yapılar korunarak cilt altı dokuya geçildi. Cilt altı dokular künt disseksiyonla geçildi. Ardından U şeklinde kapsülotomi yapılarak 1. MTF ekleme ulaşıldı. Bunyon mikrokesici motor ile eksize edildi. Eksize edilen bunyon osteotomi hattında greft olarak kullanılabilir diye saklandı. Sonrasında metatarsoküneiform eklemin 1,5 cm distalinden lateral korteks sağlam bırakılacak şekilde mikrokesici motor ile hafif oblik bir osteotomi yapıldı. Ardından bir lamina ayırıcı yardımı ile osteotomi hattı açıldı. Osteotomi hattı otogreft veya allogreft ile doldurulu daktan sonra kamalı plak ve vidalar yardımı ile fiksasyon sağlandı. Parmak hareketleri ve skopi görüntüleri değerlendirildikten sonra kapsülorafi uygulandı. Ardından turnike açılarak kanama kontrolü yapıldı. Cilt altı, cilt usulüne uygun bir şekilde kapatıldı. İnsizyon kapatıldıktan sonra 1. ve 2. parmak arası gazlı bez ile dolduruldu. Parmak ucuna kadar

uzanan kısa bacak atel uygulandı. Hasta postoperatif 1. gün koltuk değneği yardımı ile mobilize edildi. 1. veya 2. gün steril yara yeri pansumanının ardından taburcu edildi. 15. gün poliklinik kontrolüne çağırılıp alçı çıkarıldı, dikişler alındı ve röntgen kontrolü yapıldı. Kontrollerinde sorun olmayan hastada ayak bileği hareketine izin veren atele geçildi. İkişer hafta ara ile kontrollere çağırılan hastada röntgende kaynama bulguları görülünce (ortalama 6. haftada) koltuk değnekleri bırakıldı ve tam yük verildi.. Ardından kontrol aralıkları 1.5 ay, 3 ay, 6 ay olarak arttırıldı.





Şekil 35. Proksimal medial açık kama osteotomisinde kullandığımız plak ve seti



Şekil 36. Kliniğimizde proksimal medial açık kama osteotomisi uygulanan bir hastanın preop ve postop grafileri

3.3. İSTATİSTİKSEL DEĞERLENDİRME

Verilerin istatistiksel analizinde SPSS 25.0 paket programı kullanıldı. Kategorik ölçümler sayı ve yüzde olarak, sürekli ölçümler ortalama ve standart sapma (gerekli yerlerde medyan (ortanca) ve minimum-maksimum) olarak özetlendi. Kategorik ifadelerin karşılaştırmalarında ki-kare testi kullanıldı. Çalışmada yer alan parametrelerin normal dağılım gösterip göstermediğini belirlemede Shapiro-Wilk testi kullanıldı. Normal dağılım göstermeyen parametrelerde ikili grup analizlerinde Mann Whitney U testi kullanıldı. Sürekli ölçümler arasındaki ilişkiyi belirlemede de Spearman's rho korelasyon testine başvuruldu. Tüm testlerde istatistiksel önemlilik düzeyi 0.05 olarak alındı.

4. BULGULAR

Çalışmaya HV tanılı 50 hasta dahil edildi. Hastalardan 24 (% 48)'üne proksimal medial açık kama osteotomisi uygulanırken, 26 (% 52) hastaya Turan osteotomisi uygulandı (Şekil 37).

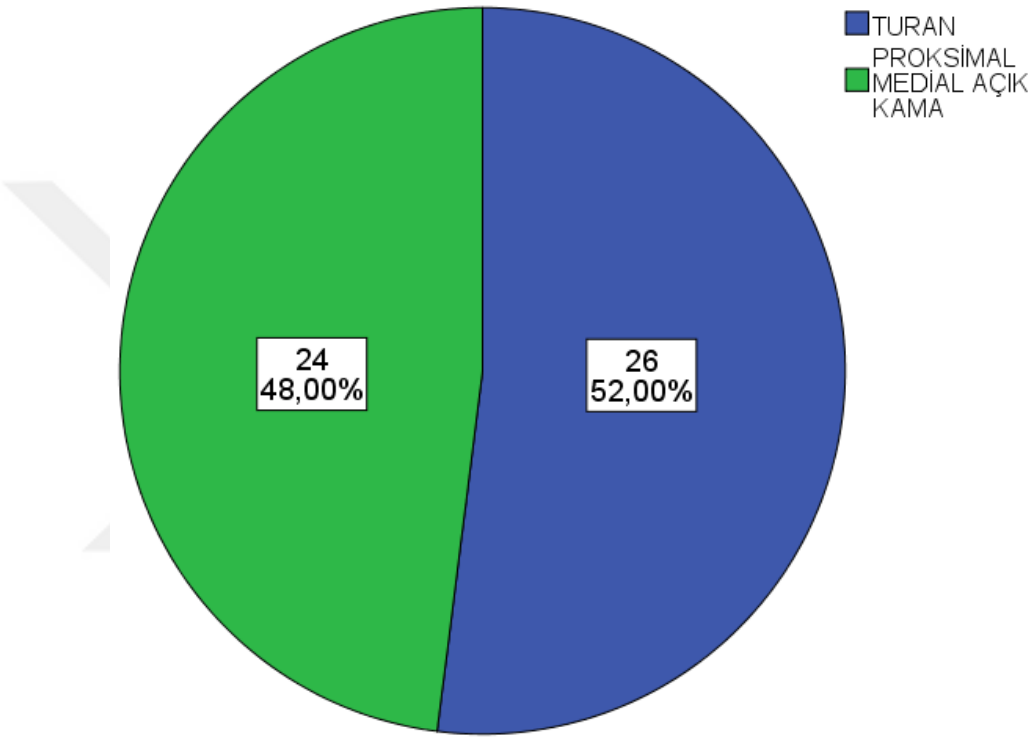

Şekil 37. Ameliyat tekniklerinin dağılımı

Çalışmada yer alan hastalardan 45 (% 90)'inin kadın, 5 (% 10)'inin ise erkek olduğu saptandı (Tablo 3).

Tablo 3. Hastaların cinsiyet dağılımı

	Sayı (n)	Yüzde (%)
Cinsiyet		
Kadın	45	90
Erkek	5	10

Çalışmaya dahil edilen hastalardan 23 (% 46)'ünün sağ, 27 (% 54)'sinin ise sol tarafından operasyon geçirdikleri gözlendi (Tablo 4).

Tablo 4. Hastalara uygulanan ameliyatların yönlerine ilişkin dağılımı

Yönü		
Sağ	23	46
Sol	27	54

Çalışmaya dahil edilen 50 hastanın postop HVA, İMA, VAS ve EQ-5D değerlerinin, preop değerlerine göre düşük olması (sırasıyla p<0,001; p<0,001; p<0,001; p<0,001); AOFAS değerinin ise daha yüksek olması istatistiksel açıdan anlamlı bulundu (p<0,001) (Tablo 5).

Tablo 5. İlgili parametrelerin preop ve postop değerler arasındaki farklılıklarının incelenmesi

	Preop	**Postop**	**p**
	Ort±Ss	**Ort±Ss**	
HVA	25,6±6,9	13,8±6,3	**<0,001****
İMA	12,7±3,1	5,30±2,6	**<0,001****
MU	56,1±4,2	55,3±8,8	0,693
DMAA	18,9±4,9	18,6±4,8	0,854
VAS	8,80±1,1	2,16±1,8	**<0,001****
AOFAS	37,6±12,3	85,9±9	**<0,001****
EQ-5D	11,2±1,1	6,12±1,5	**<0,001****

** p<0,05, **p<0,01, Wilcoxon signed-rank test*

Tablo 6'da çalışmaya dahil edilen hastaların ameliyat sonrasındaki memnuniyet düzeylerine ilişkin ölçek puan dağılımı incelendi. Yapılan incelemeye göre hastaların ameliyat sonrasındaki memnuniyet düzeylerinin 19,7±12,4 puanı ile yüksek düzeyde olduğu saptandı (Tablo 6).

Tablo 6. Memnuniyet skorunun incelenmesi

	Ort±Ss	**Med (Min-Maks)**
Memnuniyet skoru	19,7±12,4	16,5 (10-68)

Ort: Ortalama, Ss: Standart sapma, Med: Medyan, Min: Minimum, Maks: Maksimum

Tablo 7'de yer alan parametrelerin preop değerleri ile ameliyat tekniği grupları arasında anlamlı bir farklılık gözlenmedi (p>0,05).

Tablo 7. İlgili parametrelerin preop bulguları ile ameliyat tekniği gruplar arasındaki farklılıklar

	Turan (n=26)	**Proksimal Medial Açık Kama (n=24)**	**p**
	Ort±Ss	**Ort±Ss**	
HVA	25,1±5,8	26,1±8,1	0,634
İMA	12,2±2,6	13,3±3,5	0,256
MU	56,8±3,6	55,3±4,6	0,066
DMAA	19,1±4,9	18,4±4,9	0,548
VAS	8,77±1,1	8,83±1,1	0,746
AOFAS	41,3±14,8	33,7±7,5	0,096
EQ-5D	11,2±1,1	11,2±1,0	0,814

** p<0,05, **p<0,01, Mann Whitney U*

Proksimal medial açık kama osteotomisi yapılan hastaların postop VAS, postop EQ-5D ve memnuniyet skorunun Turan osteotomisi yapılan hastalara göre daha yüksek olduğu (sırasıyla p=0,001; p<0,001; p=0,007); postop AOFAS değerinin ise düşük olması anlamlı bulundu (p<0,001). Tablo 8'de yer alan diğer parametreler ile ameliyat tekniği grupları arasında anlamlı bir farklılığa rastlanılmadı (p>0,05).

Tablo 8. İlgili parametrelerin postop bulguları ile ameliyat tekniği gruplar arasındaki farklılıklar

	Turan (n=26)	**Proksimal Medial Açık Kama (n=24)**	**p**
	Ort±Ss	**Ort±Ss**	
HVA	12,8±7,9	14,9±3,6	0,127
İMA	5,21±3,0	5,40±2,1	0,634
MU	54,9±8,0	58,8±8,8	0,103
DMAA	18,8±4,6	18,4±5,1	0,640
VAS	1,31±1,1	3,08±2,0	**0,001****
AOFAS	90,4±5,4	81,0±7,1	**<0,001****
EQ-5D	5,46±0,9	6,83±1,8	**0,007****
Memnuniyet Skoru	14,5±3,6	25,3±15,9	**0,007****

** p<0,05, **p<0,01, Mann Whitney U*

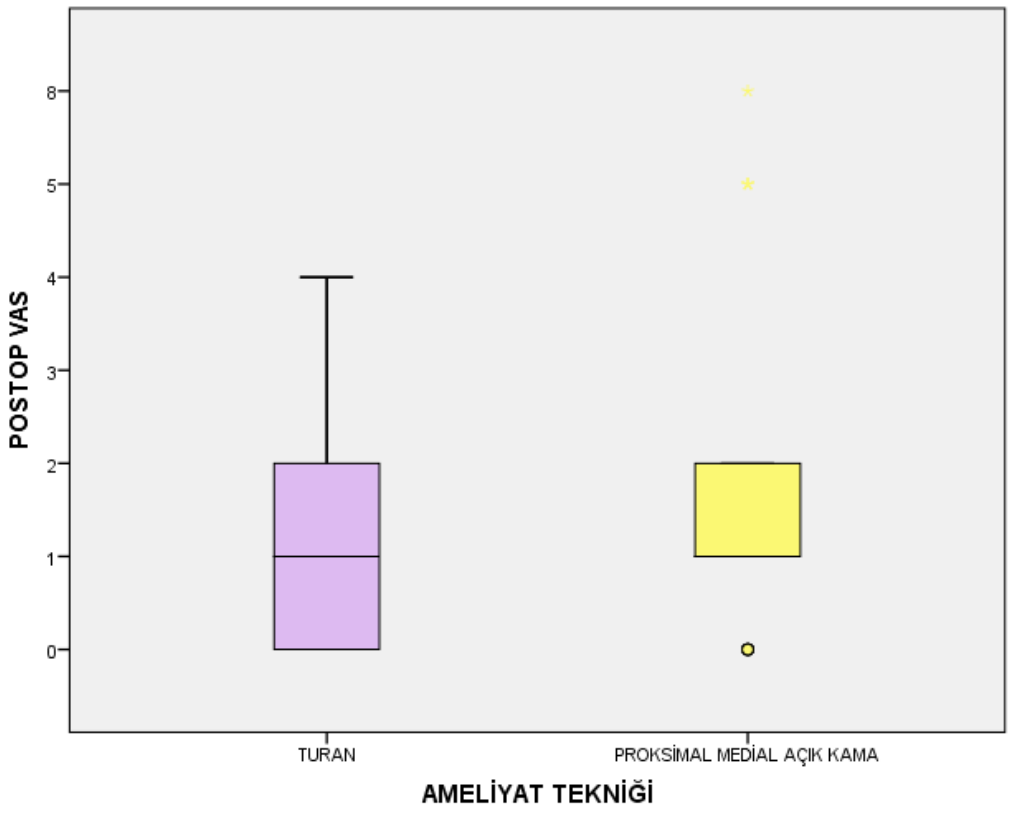

Şekil 38. Postop VAS değeri ile ameliyat tekniği grupları arasındaki farklılıklar

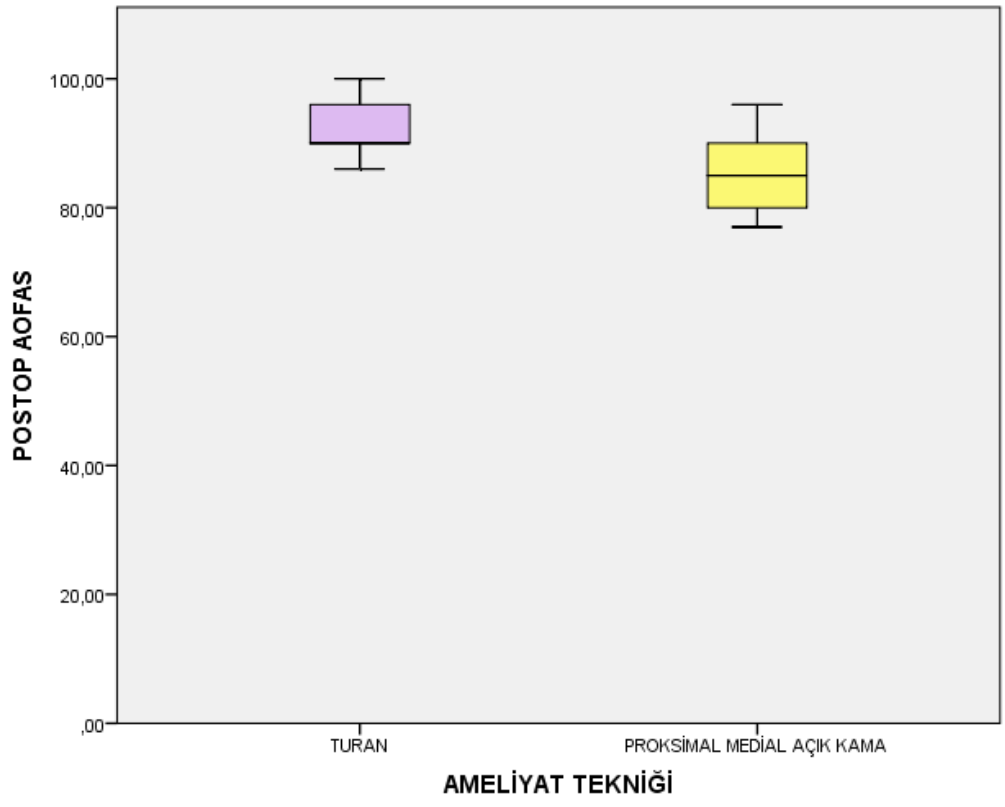

Şekil 39. Postop AOFAS değeri ile ameliyat tekniği grupları arasındaki farklılıklar

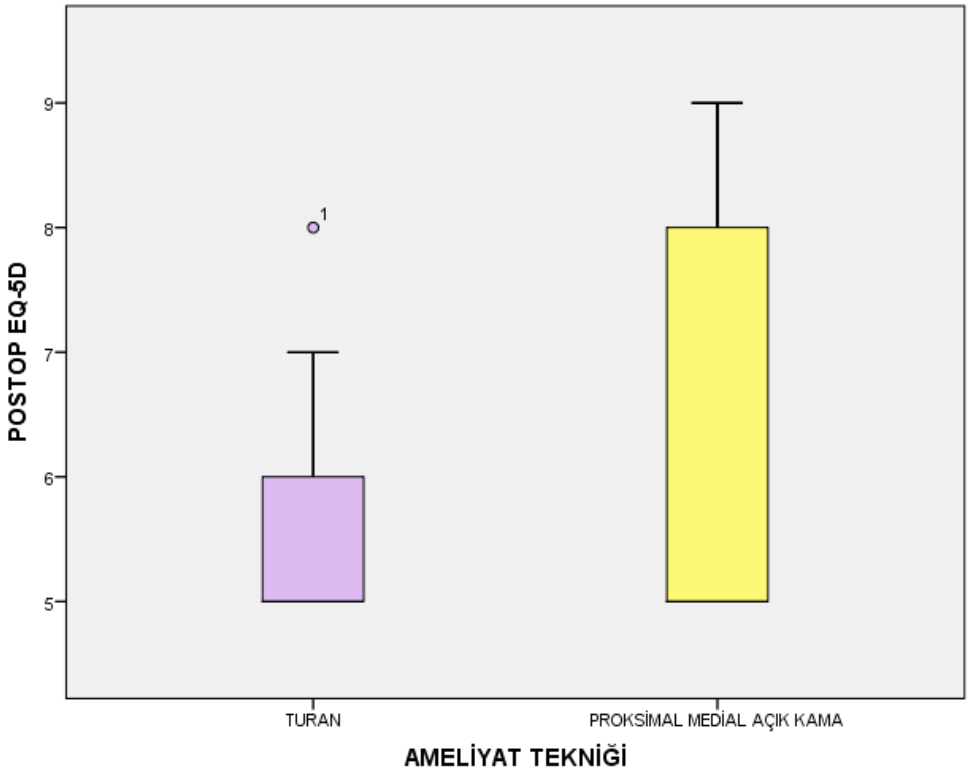

Şekil 40. Postop EQ-5D değeri ile ameliyat tekniği grupları arasındaki farklılıklar

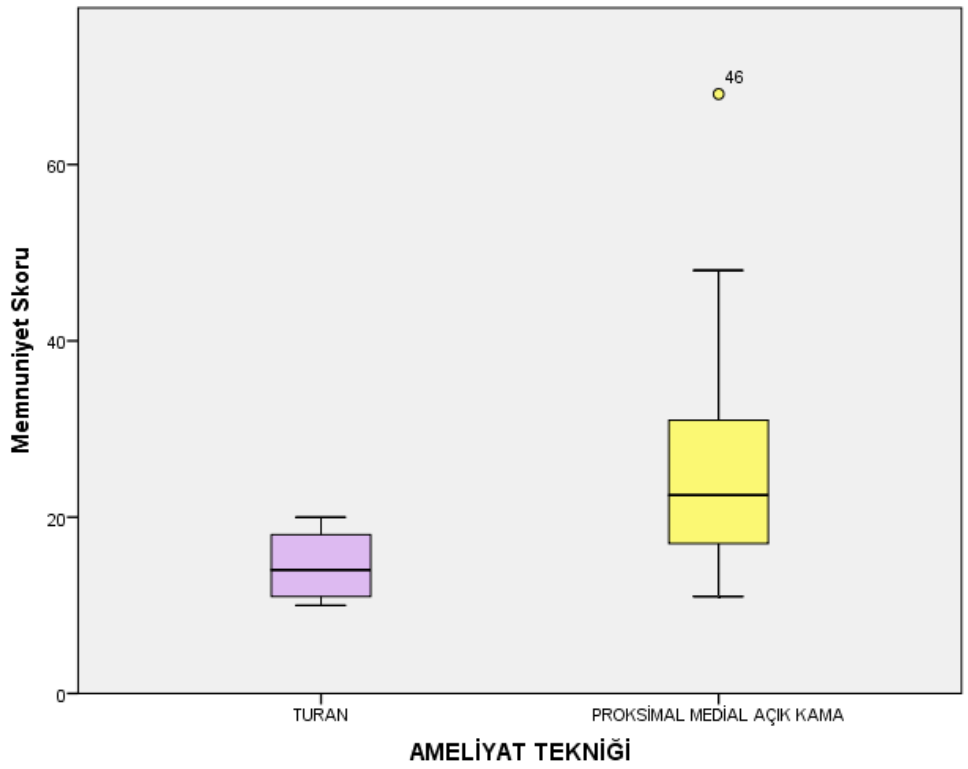

Şekil 41. Memnuiyet skoru ile ameliyat tekniği grupları arasındaki farklılıklar

Turan osteotomisi yapılan hastalardaki VAS, AOFAS ve EQ-5D değerindeki değişim, proksimal medial açık kama osteotomisi yapılan hastalardaki değişime göre anlamlı derecede daha yüksek olduğu saptandı (sırasıyla p<0,001; p=0,005; p=0,043; p=0,009). Tablo 9'da yer alan diğer Δ(Delta) değerleri ile ameliyat tekniği grupları arasında anlamlı bir farklılığa ulaşılamadı (p>0,05).

Tablo 9. İlgili parametrelerin Δ(Delta) bulguları ile ameliyat tekniği gruplar arasındaki farklılıklar

	Turan (n=26)	**Proksimal Medial Açık Kama (n=24)**	**p**
	Ort±Ss	**Ort±Ss**	
Δ(Delta) HVA	-12,3±10,5	-11,2±7,8	0,727
Δ(Delta) İMA	-7,01±3,9	-7,85±3,2	0,377
Δ(Delta) MU	-1,9±7,9	3,5±7,1	**<0,001****
Δ(Delta) DMAA	-0,3±0,2	-0,1±0,1	0,483
Δ(Delta) VAS	-7,46±1,8	-5,75±2,2	**0,005****
Δ(Delta) AOFAS	49,1±15,1	47,5±11,3	**0,043***
Δ(Delta) EQ-5D	-5,73±1,6	-4,38±1,9	**0,009****

** p<0,05, **p<0,01, Mann Whitney U, Δ(Delta): Postop-Preop değerler arasındaki fark*

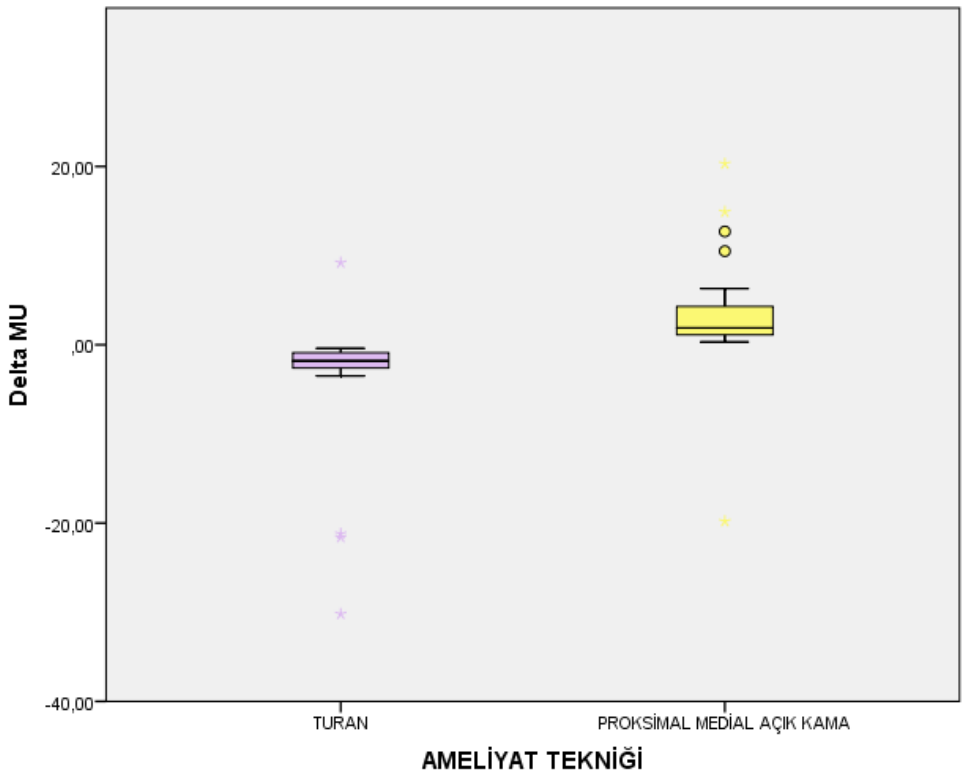

Şekil 42. Δ(Delta) MU değeri ile ameliyat tekniği grupları arasındaki farklılıklar

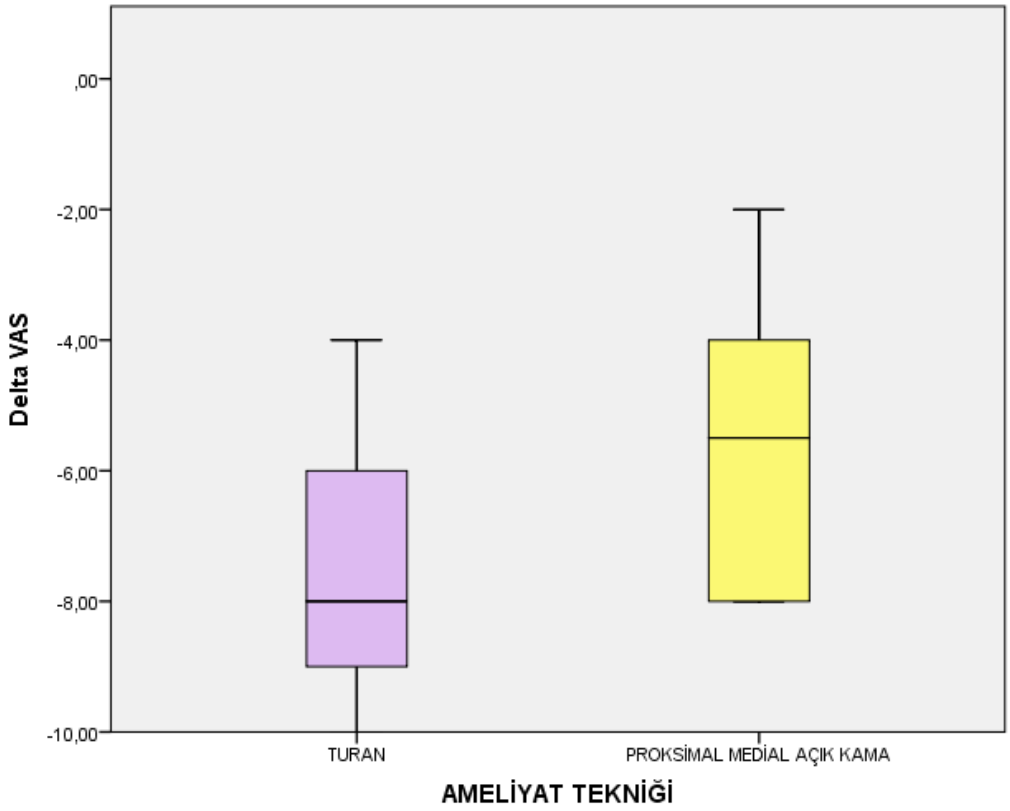

Şekil 43. Δ(Delta) VAS değeri ile ameliyat tekniği grupları arasındaki farklılıklar

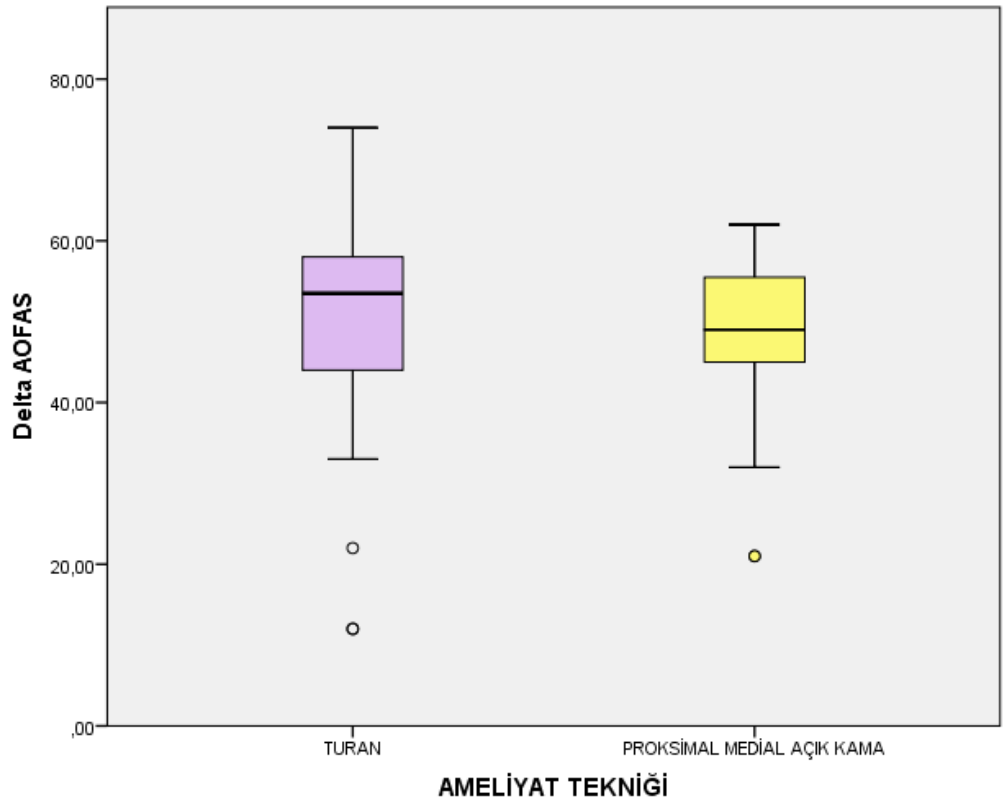

Şekil 44. Δ(Delta) AOFAS değeri ile ameliyat tekniği grupları arasındaki farklılıklar

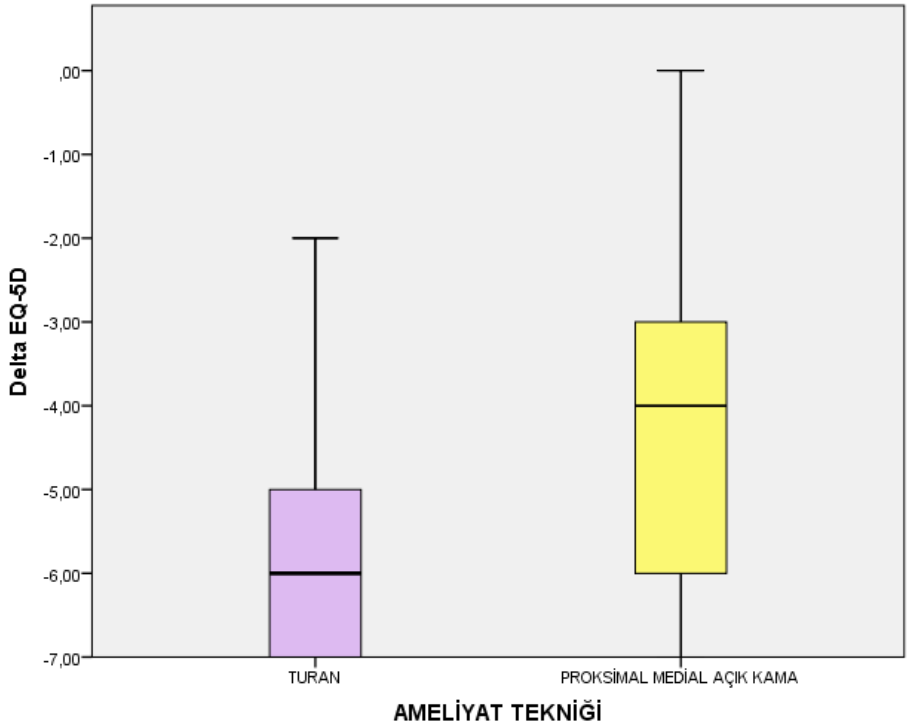

Şekil 45. Δ(Delta) EQ-5D değeri ile ameliyat tekniği grupları arasındaki farklılıklar

Hastaların postop MU değeri ile preop MU değeri arasındaki fark Δ(delta) MU değeri olarak hesaplandı. Tablo 10'da hastaların Δ(delta) MU değeri ile ilgili parametrelerin postop değerlerinden VAS ve EQ-5D değerinde pozitif (doğrusal) yönlü (sırasıyla r=0,223; r=0,307); postop AOFAS değeri ile ise negatif (ters) yönlü bir ilişki olduğu gözlendi (r=-0,401). Tablo 10'da yer alan diğer parametreler ile Δ(delta) MU değeri arasında ise anlamlı bir ilişkiye rastlanılmadı (p>0,05).

Tablo 10. Δ(Delta) MU değeri ile ilgili parametrelerin postop değerleri arasındaki ilişki (n=50)

	Δ MU	
	r	**p**
Postop HVA	0,167	0,246
Postop İMA	0,026	0,860
Postop DMAA	0,108	0,454
Postop VAS	0,223*	**0,013**
Postop AOFAS	-0,401**	**0,004**
Postop EQ-5D	0,307*	**0,030**

** p<0,05, **p<0,01, Spearman's rho korelasyon, Δ(Delta): Postop-Preop değerler arasındaki fark*

Hastaların Δ(delta) MU değeri ile ΔVAS, ΔEQ-5D değerleri arasında pozitif (doğrusal) yönlü bir ilişkiye (sırasıyla r=0,232; r=0,253; r=0,318), ΔMU değeri ile ΔAOFAS değeri arasındaki ilişkide ise negatif (ters) yönlü bir ilişki olduğu gözlendi (r=-0,361). Tablo 11'de Δ(delta) MU değeri ile ilgili parametrelerin Δ(delta) değerleri arasındaki ilişki incelendiğinde herhangi bir parametre ile anlamlı bir ilişki gözlenmedi (p>0,05).

Tablo 11. Δ(Delta) MU değeri ile ilgili parametrelerin Δ(Delta) değerleri arasındaki ilişki (n=50)

	Δ **MU**	
	r	**p**
ΔHVA	-0,021	0,884
ΔİMA	-0,075	0,604
ΔDMAA	-0,029	0,841
ΔVAS	0,232*	**0,039**
ΔAOFAS	-0,361*	**0,043**
ΔEQ-5D	0,253*	**0,046**

** p<0,05, **p<0,01, Spearman's rho korelasyon, Δ(Delta): Postop-Preop değerler arasındaki fark*

Gruplardan bağımsız olarak ΔVAS ve ΔEQ-5D negatif bir değer, ΔAOFAS pozitif bir değerdir. ΔMU ise metatars kısalmasına neden olan osteotomilerde (Turanda) negatif, metatars uzamasına neden olan osteotomilerde (proksimal medial açık kama osteotomisinde) pozitif bir değerdir.

Hastaların Δ MU değeri ile ΔVAS, ΔEQ-5D değerleri arasında pozitif (doğrusal) yönlü, ΔAOFAS değeri ile negatif (ters) yönlü bir ilişki olduğu bulundu.

Bulgulardan yola çıkarak; ΔMU'da artma (metatars uzunluğundaki artış) ΔVAS ve ΔEQ-5D'de artmaya (VAS ve EQ5D skorlarında daha az bir azalmaya), ΔAOFAS' ta azalmaya (AOFAS skorunda daha az bir artmaya) neden olur.

5. TARTIŞMA

HV'de ağrı ve fonksiyon kısıtlılığı gelişen, konservatif tedaviden fayda görmeyen hastanın tedavisi cerrahidir. HV cerrahi tedavisi için 150'den fazla ameliyat tekniği tanımlanmıştır (74). Çok sayıda cerrahi teknik olması, cerrahın uygulayacağı tekniği seçmesini zorlaştırmıştır. Mann Couglinn, cerrahi teknik seçimine yol göstermek amacıyla bir tedavi algoritması tarif etmiştir (52, 75). Bu algoritmada MTF eklem uyumu, HVA, İMA dikkate alınmıştır. Uyumsuz eklemli, İMA<15 derece, HVA<30 derece olan HV hastalarında kesin bir cerrahi teknik tanımlamamış olup distal veya proksimal metatarsal osteotomi yapılabileceğini söylemiştir. Biz de çalışmamızda bu gruptaki hastalarda cerrahi teknik seçiminde İMA ve HVA'nın yanında 1. metatars uzunluk değişiminin de değerlendirilmesi gereken bir parametre olduğunu göstermeyi amaçladık. Bu amaçla hafif orta derecede HV'li olan hastalarda distal metatarsal osteotomi olarak Turan, proksimal metatarsal osteotomi olarak proksimal medial açık kama osteotomisi yapılanları değerlendirdik ve klinik ve radyolojik sonuçları karşılaştırdık.

Turan osteotomisi ilk olarak 1983 yılında tanımlanan ve Wilson osteotomisinden ilham alınarak ortaya çıkarılan oblik bir distal metatarsal osteotomi yöntemidir (76). Oblik bir osteotomi olması nedeniyle 1. metatarsta kısalmaya neden olmaktadır. Wilson osteotomisinde yapılan transvers eksene göre 45 derece açılı oblik osteotomi modifiye edilip 30 derece açılı hale getirilmiştir. Bu nedenle Wilson osteotomisinde meydana gelen kısalık, Turan osteotomisinde azaltılmıştır. Proksimal medial açık kama osteotomisi bir metatars bazis osteotomisidir. Tekniğin adından da belli olduğu üzere 1. metatars proksimal medialinden açık kama osteotomisi yapılır. Osteotomi hattı otogreft veya allogreft ile desteklenip plak ve vida ile tespit uygulanır. Bu prosedürde osteotomiye bunyonektomi, distal yumuşak doku gevşetmesi ve kapsülorafi eklenir. Bir açık kama osteotomisi olduğu için 1.metatars uzunluğunda artışa neden olur (77, 78).

Çalışmamızda dahil edilme kriterlerine uyan 50 hasta retrospektif olarak incelendi. Çalışmamızda ilk olarak radyolojik parametrelerdeki değişiklikler incelendiğinde; Turan ve proksimal medial açık kama osteotomisi sonrası HVA ve İMA değerlerinin operasyon öncesine göre anlamlı düzeyde azaldığını gördük. MU değerinin

ise Turan osteotomisi sonrasında anlamlı düzeyde azaldığını, proksimal medial açık kama osteotomisi sonrasında anlamlı düzeyde arttığını gördük. Çalışmamızda ikinci olarak klinik parametrelerdeki değişiklikler incelendiğinde; Turan ve proksimal medial açık kama osteotomisi sonrasında VAS ve EQ-5D skorlarının operasyon öncesine göre anlamlı düzeyde azaldığını, AOFAS skorunun ise anlamlı düzeyde arttığını gördük.

Çalışmamızda radyolojik değişikliklerden ilk baktığımız ΔMU'da gruplar arasında anlamlı düzeyde fark bulundu. Turan osteotomisi yapılan hastalarda 1. metatarsta ortalama 1,9 mm'lik kısalma, proksimal medial açık kama osteotomisi yapılan hastalarda ortalama 3,5 mm'lik uzama görüldü. Literatüre baktığımızda Günay ve arkadaşları tarafından yapılan çalışmada Turan osteotomisi sonrasında 1. metatars uzunluğunun operasyon öncesine kıyasla anlamlı şekilde azaldığı bildirilmiştir (79). Eken ve arkadaşları tarafından gerçekleştirilen çalışmada da benzer şekilde Turan osteotomi sonrası 1. metatars uzunluğun operasyon öncesine göre azaldığı saptanmıştır (77). Saragas ve arkadaşları proksimal medial açık kama osteotomisi sonrası 1. Metatarsta ortalama 2.3 mm uzama bulmuşlardır (77, 80). Glazebrook ve arkadaşları, Braito ve arkadaşları tarafından yapılan çalışmalarda da proksimal medial açık kama osteotomisi sonrasında MU'nun anlamlı şekilde arttığı bildirilmiştir (78, 81).

Çalışmamızda baktığımız diğer radyolojik değişikliklerden ΔHVA ve ΔİMA'da gruplar arasında anlamlı fark saptanmadı. İki grupta da operasyon öncesi HVA'nın ortalama 25,6 dereceden 13,8 dereceye, İMA'nın ortalama 12,7 dereceden 5,30 dereceye düştüğü görüldü. Çalışmamızdan elde edilen sonuçla benzer şekilde Eken tarafından gerçekleştirilen çalışmada Turan tekniği ile ameliyat edilen hastalarda operasyon sonrası HVA'nın operasyon öncesine göre anlamlı şekilde düşük olduğu ve HVA'da %21'lik bir düzelme gerçekleştiği bildirilmiştir (82). Turan ve Lindgren tarafından yapılan çalışmada 42 hasta 49 ayağa Turan osteotomisi uygulanmış olup çalışma sonucunda ortalama preoperatif HVA 25,9 derece postoperatif HVA 12,6 derece olarak tespit edilmiştir (83). Uygur ve arkadaşları tarafından yapılan çalışmada da benzer şekilde Lindgren-Turan osteotomi sonrası HVA'da operasyon öncesine kıyasla anlamlı bir düşüş bildirilmiştir (84). Oravakangas ve arkadaşları, Kraus ve arkadaşları tarafından yapılan çalışmalarda da proksimal medial açık kama tekniği ile opere edilen hastalarda operasyon sonrası HVA'nın operasyon öncesine kıyasla anlamlı şekilde azaldığı bildirilmiştir (47, 85). Uygur ve arkadaşları yapmış oldukları çalışmada

Turan operasyonu sonrası İMA'nın operasyon öncesine göre anlamlı şekilde düşük olduğunu bildirmişlerdir (84). Easley ve arkadaşları tarafından yapılan çalışmada proksimal medial açık kama operasyonu sonrasında İMA'da düzelme sağlandığı bildirilmiştir (86).

Çalışmamızda ikinci olarak baktığımız klinik parametrelerdeki değişiklikler incelendiğinde; Turan ve proksimal medial açık kama osteotomisi yapılan hastalarda AOFAS, VAS, EQ5D skorlarında ameliyat sonrasında anlamlı bir iyileşme olduğunu ancak bu klinik iyileşmenin iki hasta grubunda aynı olmadığını gördük. Bu farklılığın nedenini araştırdığımızda iki grup arasında anlamlı tek radyolojik değişenin MU olduğunu bulduk. Çıkan istatiksel sonuca göre ΔMU değeri ile ΔVAS, ΔEQ-5D değerleri arasında pozitif yönlü, ΔAOFAS değeri ile negatif yönlü bir ilişki olduğunu gördük. Dolayısıyla ΔMU'da artma ΔVAS ve ΔEQ-5D'de artmaya, ΔAOFAS'ta azalmaya neden olduğunu gördük. Bu da demek oluyor ki MU'daki artış VAS ve EQ5D skorlarında daha az bir azalmaya, AOFAS skorunda daha az bir artmaya neden olmaktadır. Metatars uzunluk artışı olan hastalarda klinik düzelmenin daha az olmasını araştırdığımızda; hastaların eski ayakkabılarını giymede zorlandıklarını, 0,5 numara büyük ayakkabı giymeleri gerektiğini, 1. parmakta baskı hissettiklerini, ayak tabanında gerilmeleri olduğunu tespit ettik. Bu şikayetleri literatürle karşılaştırdığımızda 1. metatars uzamasının anormal 1. MTF eklem yüklenmesine ve sertliğine neden olduğu, medial yumuşak dokuların uzadığı ve gerildiği gösterilmiştir (72). Bu da ameliyat sonrası memnuniyetin daha az olmasını desteklemektedir. Ayrıca Kraus ve arkadaşlarının yaptığı çalışmada proksimal medial açık kama osteotomisi sonrası 1. metatarstaki uzamanın orta ayağın medial kolonunun uzamasına dolayısıyla 1. TMT eklemde yüklenmenin artmasına neden olduğu gösterilmiştir. Bu durumun uzun vadede TMT eklemde artroza neden olacağını düşünmüşlerdir (85). Metatarsta kısalmaya neden olan Turan osteotomisi sonrası hastaların ayakkabı giymede zorlanmadığını, ayak medialinde veya tabanında gerginlik, ağrı hissetmediğini, 1.parmak hareketlerinin rahat olduğunu gördük. Bunlar da Turan osteotomisindeki klinik düzelmenin daha iyi olduğunu göstermektedir. Literatüre baktığımızda; Fuller ve arkadaşları, Kaptan ve arkadaşlarının yaptıkları çalışmalarda 1. metatarstaki kısalmanın plantar aponövrozdaki gerginliği azalttığı dolayısıyla ağrıyı, bunyon oluşumunu, nüksü azalttığı gösterilmiştir (87, 88). Ayrıca çalışmamızdaki hastalarda ortalama kısalma 1,9 mm bulunmuş olup

literatürde transfer metatarsaljiye sebep olduğu söylenen kısalma miktarının altındadır. Carr ve Boyd'e göre 1. metatarsta 7 mm'ye kadar olan kısalma klinik olarak anlamlı değildir (89). Sofu ve arkadaşlarının yaptığı çalışmada 1. metatars uzunluğunda radyolojik olarak 3 mm'den fazla kısalmanın klinik olarak anlamlı düzeyde daha kötü VAS skorlarına sebep olduğu gösterilmiştir (90).

Kullanılan cerrahi teknikleri karşılaştıran literatürdeki çalışmalara baktığımızda Turan osteotomisi; teknik kolaylığı, cerrahi sürenin daha kısa olması, distal yumuşak doku prosedürü için ekstra insizyon gerektirmemesi, daha küçük implant gerektirmesi, greft ihtiyacının olmaması, ameliyat sonrası alçı gerektirmemesi, immobilizayon süresinin daha kısa olması, erken yük verme şansı ile proksimal medial açık kama osteotomisine göre avantajlı olduğu görülmektedir (72, 76,77,84).

Son olarak çalışmamızda cerrahi sonrası oluşan komplikasyonlara baktığımızda proksimal medial açık kama osteotomisi yapılan 2 hastada kaynama gecikmesi, 1 hastada ekstansör tendon rüptürü, 2 hastada nüks deformite, Turan osteotomisi yapılan 1 hastada implant failure sonrası revizyon ihtiyacı görüldü. Bu hastalar çalışma dışı bırakıldı. Hastaların hiçbirinde derin enfeksiyon ve osteomyelit görülmedi. Bu komplikasyonlar literatürle benzer oranda bulundu (60, 91).

Çalışmamızın temel kısıtlılığı retrospektif çalışılmış olmasıdır. Literatürde önceki çalışmalarla karşılaştırdığımızda takip süresi ve hasta sayısının yeterli olduğunu gördük. Ancak daha uzun takip süreli ve daha fazla hasta serileri içeren çalışmaların yapılabileceğini düşünmekteyiz. Çalışmamızın pozitif yönleri ise hastaların homojen olarak gruplandırılması, radyolojik ve klinik parametrelerin birlikte incelenerek sonuçların değerlendirilmesidir.

6. SONUÇ

Tüm bu bilgiler ışığında uyumsuz eklemli, hafif-orta derecede HV deformitesine sahip hastalarda cerrahi teknik seçiminde İMA, HVA değerlerinin yanında 1. metatars uzunluk değişiminin de dikkate alınması gereken bir parametre olduğu, bu hasta grubunda Turan osteotomisi sonrası klinik düzelme ve hasta memnuniyetinin daha yüksek olduğu sonucuna varmaktayız.

7. HASTA ÖRNEKLERİ

- E. Z. K 22 y, K, Preop, Postop 1.yıl, Postop 2. yıl



- B.A. 22 y, K, Preop, Postop 1 yıl, Postop 3. yıl



- O.D. 31 y, E, Preop, Postop 1.yıl, Postop 3.yıl



- B.Y. 61 y, K, Preop, Postop 2.yıl, Postop 4.yıl



8. KAYNAKLAR

1. **Galois L, Hemmer J, Ray V, Sirveaux F.** Surgical options for hallux rigidus: state of the art and review of the literature. *European Journal of Orthopaedic Surgery & Traumatology.* **2020;** 30:57-65.

2. **McCormack A, Edmondson-Jones M, Somerset S, Hall D.** A systematic review of the reporting of tinnitus prevalence and severity. *Hearing research.* **2016;** 337:70-9.

3. **Shibuya N, Kyprios EM, Panchani PN, Martin LR, Thorud JC, Jupiter DC.** Factors associated with early loss of hallux valgus correction. *The Journal of Foot and Ankle Surgery.* **2018;** 57(2):236-40.

4. **Cai Y, Song Y, He M, He W, Zhong X, Wen H, et al.** Global prevalence and incidence of hallux valgus: a systematic review and meta-analysis. *Journal of Foot and Ankle Research.* **2023;** 16(1):63.

5. **Wong DW-C, Wang Y, Chen TL-W, Yan F, Peng Y, Tan Q, et al.** Finite element analysis of generalized ligament laxity on the deterioration of hallux valgus deformity (bunion). *Frontiers in bioengineering and biotechnology.* **2020;** 8:571192.

6. **Xiang L, Mei Q, Wang A, Fernandez J, Gu Y.** Gait biomechanics evaluation of the treatment effects for hallux valgus patients: A systematic review and meta-analysis. *Gait & Posture.* **2022;** 94:67-78.

7. **Steadman J, Barg A, Saltzman CL.** First metatarsal rotation in hallux valgus deformity. *Foot & Ankle International.* **2021;** 42(4):510-22.

8. **Lalevée M, Dibbern K, Mansur NSB, Walt J, Lee HY, Coillard J-Y, et al.** Impact of first metatarsal hyperpronation on first ray alignment: a study in cadavers. *Clinical Orthopaedics and Related Research.* **2022;** 480(10):2029.

9. **Wong WC.** Biomechanics of hallux valgus and evaluation of interventions. **2014**.

10. **Okuda R, Sumikawa M, Shima H.** Radiological characteristics of hallux valgus with metatarsus adductus: A matched case-control study. *Journal of Orthopaedic Science.* **2023**.

11. **Ulus SA, Özkul E, Atiç R, Yiğit Ş, Akar MS, Durgut F, et al.** Hallux valgus: A narrative review. *Unico's Review.* **2023;** 2(1):1-6.

12. **Dayton P, Feilmeier M, Kauwe M, Hirschi J.** Relationship of frontal plane rotation of first metatarsal to proximal articular set angle and hallux alignment in patients undergoing tarsometatarsal arthrodesis for hallux abducto valgus: a case series and critical review of the literature. *The Journal of Foot and Ankle Surgery.* **2013;** 52(3):348-54.

13. **Hecht PJ, Lin TJ.** Hallux valgus. *Medical Clinics.* **2014;** 98(2):227-32.

14. **López DL, Fernández JMV, Iglesias MEL, Castro CÁ, Lobo CC, Galván JR, et al.** Influence of depression in a sample of people with hallux valgus. *International journal of mental health nursing.* **2016;** 25(6):574-8.

15. **Cruz EP, Wagner FV, Henning C, Sanhudo JAV, Pagnussato F, Galia CR.** Does hallux valgus exhibit a deformity inherent to the first metatarsal bone? *The Journal of Foot and Ankle Surgery.* **2019;** 58(6):1210-4.

16. **Navarro-Cano E, Guevara-Noriega KA, Carrera A, Tubbs RS, Sanjuan-Castillo MA, Iwanaga J, et al.** Distal osteotomy of the first metatarsal bone for the correction of hallux valgus: comparison of the sagittal stability of two percutaneous techniques—a cadaveric study. *Journal of Orthopaedic Surgery and Research.* **2023;** 18(1):1-8.

17. **Chang C, Wang Q-F, Guo J-C, Li D-D, Fan Y-B, Wen J-M.** The biomechanical relationship between hallux valgus deformity and metatarsal pain. *Journal of Healthcare Engineering.* **2020;** 2020.

18. **Grande-del-Arco J, Becerro-de-Bengoa-Vallejo R, Palomo-López P, López-López D, Calvo-Lobo C, Pérez-Boal E, Rodriguez-Sanz D.** Radiographic analysis on the distortion of the anatomy of first metatarsal head in dorsoplantar projection. *Diagnostics,* **2020;** 10(8):552.

19. **Lalevée M, Barbachan Mansur NS, Lee HY, Maly CJ, Iehl CJ, Nery C, et al.** Distal metatarsal articular angle in hallux valgus deformity. Fact or fiction? A 3-dimensional weightbearing CT assessment. *Foot & Ankle International.* **2022;** 43(4):495-503.

20. **Guler O, Yilmaz B, Mutlu S, Cerci MH, Heybeli N.** Distal oblique metatarsal osteotomy for hallux valgus deformity: a clinical analysis. *The Journal of Foot and Ankle Surgery.* **2017;** 56(3):497-504.

21. **Catanzariti AR, Grant LM.** Distal Metatarsal Osteotomy and Capsular Balancing. Evidence-Based Bunion Surgery: A Critical Examination of Current and Emerging Concepts and Techniques. **2018:**123-36.

22. **Hatch DJ, Dayton P, DeCarbo W, McAleer JP, Ray JJ, Santrock RD, et al.** Analysis of shortening and elevation of the first ray with instrumented triplane first tarsometatarsal arthrodesis. *Foot & Ankle Orthopaedics.* **2020;** 5(4):2473011420960678.

23. **Wong DW-C, Cheung JC-W, Zhao J-G, Ni M, Yang Z-Y.** Forefoot Function after Hallux Valgus Surgery: A Systematic Review and Meta-Analysis on Plantar Load Measurement. *Journal of Clinical Medicine.* **2023;** 12(4):1384.

24. **Lau BC, Allahabadi S, Palanca A, Oji DE.** Understanding radiographic measurements used in foot and ankle surgery. *Journal of the American Academy of Orthopaedic Surgeons.* **2022;** 30(2):139-54.

25. **Romero J.** New Surgical Technique For Hallux Valgus: A Multiplanar Chevron Osteotomy. *MOJ Orthop Rheumatol.* **2016;** 4(1):00126.

26. **Conti MS, Patel TJ, Zhu J, Elliott AJ, Conti SF, Ellis SJ.** Association of first metatarsal pronation correction with patient-reported outcomes and recurrence rates in hallux valgus. *Foot & Ankle International.* **2022;** 43(3):309-20.

27. **Bia A, Guerra-Pinto F, Pereira BS, Corte-Real N, Oliva XM.** Percutaneous osteotomies in hallux valgus: a systematic review. *The Journal of Foot and Ankle Surgery.* **2018;** 57(1):123-30.

28. **Hujazi I, Yassa R, Sevenoaks H, Khalfaoui M, Barrie J.** Hallux valgus interphalangeus: reliability of radiological assessment. *Foot and Ankle Surgery.* **2019;** 25(4):507-10.

29. **Lamm BM, Stasko PA, Gesheff MG, Bhave A.** Normal foot and ankle radiographic angles, measurements, and reference points. *The journal of foot and ankle surgery.* **2016;** 55(5):991-8.

30. **Trnka HJ.** Percutaneous, MIS and open hallux valgus surgery. *EFORT Open Reviews.* **2021;** 6(6):432-8.

31. **Lee JY, Lee YS, Song KC, Choi KY.** Change in first metatarsal length after proximal and distal Chevron osteotomies for hallux valgus deformity. *The Journal of Foot and Ankle Surgery.* **2015;** 54(4):525-30.

32. **Heineman N, Liu G, Pacicco T, Dessouky R, Wukich DK, Chhabra A.** Clinical and imaging assessment and treatment of hallux valgus. *Acta Radiologica.* **2020;** 61(1):56-66.

33. **Ota T, Nagura T, Kokubo T, Kitashiro M, Ogihara N, Takeshima K, et al.** Etiological factors in hallux valgus, a three-dimensional analysis of the first metatarsal. *Journal of foot and ankle research.* **2017;** 10:1-6.

34. **Meyr AJ, Doyle MD, King CM, Kwaadu KY, Nasser EM, Ramdass R, Zarick CS.** The American College of Foot and Ankle Surgeons® clinical consensus statement: hallux valgus. *The Journal of Foot and Ankle Surgery*, **2022;** 61(2):369-383.

35. **Dias CG, Godoy-Santos AL, Ferrari J, Ferretti M, Lenza M.** Surgical interventions for treating hallux valgus and bunions. *Cochrane Database of Systematic Reviews.* **2020:**9.

36. **Arcuri N, Bar-David T, Pollack S.** The Mau-Reverdin osteotomy: a short-term retrospective analysis. *The Journal of Foot and Ankle Surgery.* **2016;** 55(4):794-8.

37. **Georgieva D, Poposka A, Bozinovski Z, Samardziski M, Tolevska RD, Nanceva J.** Comparative radiographic analysis of the results of treatment of Hallux Valgus deformity according to Mitchell and Keller operative methods. *Sanamed.* **2016;** 11(1):47-52.

38. **Zhang B, Lu Q.** A current review of foot disorder and plantar pressure alternation in the elderly. *Physical Activity and Health.* **2020;** 4(1).

39. **Cobden A, Camurcu Y, Sofu H, Ucpunar H, Duman S, Kocabiyik A.** Evaluation of the association between plantar fasciitis and hallux valgus. *Journal of the American Podiatric Medical Association.* **2020;** 110(2).

40. **Hamid KS, Parekh SG.** Clinical presentation and management of hallux rigidus. *Foot and Ankle Clinics.* **2015;** 20(3):391-9.

41. **Greeff W, Strydom A, Saragas NP, Ferrao PNF.** Radiographic assessment of relative first metatarsal length following modified lapidus procedure. *Foot & Ankle International.* **2020;** 41(8):972-7.

42. **Menzildzic S, Chaudhry N, Petryschuk C.** Using Manchester Scale classification of Hallux Valgus as a valuable tool in determining appropriate risk categorization during initial diabetic foot screening in primary health care settings. *The Foot.* **2021;** 47:101810.

43. **Rodríguez-Sanz D, Tovaruela-Carrión N, López-López D, Palomo-López P, Romero-Morales C, Navarro-Flores E, et al.** Foot disorders in the elderly: A mini-review. *Disease-a-Month.* **2018;** 64(3):64-91.

44. Stojanović N, Sovilj M, Ivaniš V. Classification of Hallux Valgus Using Conjugated Deformity. *Journal of Applied Mathematics and Physics.* **2023;** 11(6):1615-33.

45. Lee J-K, Kang C, Hwang D-S, Lee G-S, Hwang J-M, Seo G-W, et al. Surgical Outcomes of the Reinforcing Technique of a Weakened Medial Capsule in Severe Hallux Valgus Using Internal Brace. *Journal of Korean Foot and Ankle Society.* **2019;** 23(4):166-72.

46. Lenz CG, Niehaus R, Knych I, Eid K, Borbas P. Scarf osteotomy for hallux valgus deformity: Radiological outcome, metatarsal length and early complications in 118 feet. *Foot and Ankle Surgery*, **2021;** 27(1):20-24..

47. Oravakangas R, Leppilahti J, Laine V, Niinimäki T. Proximal opening wedge osteotomy provides satisfactory midterm results with a low complication rate. *The Journal of Foot and Ankle Surgery.* **2016;** 55(3):456-60.

48. Ledermann G, Baduell A, Testa E, Vega R, Ruiz P, Barrientos M, et al. Short-and long-term results for severe hallux valgus correction using a first metatarsal distal osteotomy. *Foot and Ankle Surgery.* **2022;** 28(8):1458-62.

49. Akpinar E, Buyuk AF, Cetinkaya E, Gursu S, Ucpunar H, Albayrak A. Proximal intermetatarsal divergence in distal chevron osteotomy for hallux valgus: an overlooked finding. *The Journal of Foot and Ankle Surgery.* **2016;** 55(3):504-8.

50. Watanabe K, Kubota M, Tanaka H, Nishiyama T, Hirao M, Fukushi Jİ, et al. Clinical practice guidelines of the Japanese Orthopaedic Association on the management of hallux valgus–Secondary publication. Elsevier, **2023**.

51. Lin C-W, Chiang C-H, Wang W-C, Yeh C-W, Chen H-T, Fong Y-C, et al. Comparison of radiological outcomes for moderate and severe hallux valgus following distal chevron osteotomy and modified McBride procedure. **2023**.

52. Hallux valgus- Bunions- Doc Tony Auto Accident [18-Jul-2018]. Available from: http://doctony.org/chiropractic-care/foot-care/hallux-valgus-bunions/.

53. Kwon KB, Lee KM. Treatment of recurrent hallux valgus after surgery. *Journal of Korean Foot and Ankle Society.* **2019;** 23(4):149-53.

54. Geng X, Shi J, Chen W, Ma X, Wang X, Zhang C, et al. Impact of first metatarsal shortening on forefoot loading pattern: a finite element model study. *BMC Musculoskeletal Disorders.* **2019;** 20:1-9.

55. **Ma Q, Liang X, Lu J.** Chevron osteotomy versus scarf osteotomy for hallux valgus correction: a meta-analysis. *Foot and Ankle Surgery.* **2019;** 25(6):755-60.

56. **Cao J, Guo J, Xu L, Ni Y, Niu C, Jin L, et al.** Comparison of triplanar Chevron osteotomy with Chevron osteotomy in the treatment of hallux valgus for preventing transfer metatarsalgia. **2023**.

57. **Drago S, Nazaroff H, Britton J, Veljkovic A.** Assessment and Management of Atraumatic First Metatarsophalangeal Joint Pain. *JAAOS-Journal of the American Academy of Orthopaedic Surgeons.* **2023;** 31(14):708-16.

58. **Chong XL, Drittenbass L, Dubois-Ferriere V, Assal M.** Iatrogenic transfer metatarsalgia after hallux valgus surgery: a comprehensive treatment algorithm. *EFORT Open Reviews.* **2022;** 7(9):618-27.

59. **Sevim C.** Hafif ve orta dereceli halluks valgus cerrahisinde lindgren-turan osteotomisi chevron osteotomisi kadar güvenli ve etkin midir? prospektif, randomize, tek kör kontrollü çalışma. İstanbul: Sağlık Bilimleri Üniversitesi İstanbul Kanuni Sultan Süleyman Sağlık Uygulama ve Araştırma Merkezi, **2021**.

60. **Iyer S, Demetracopoulos CA, Sofka CM, Ellis SJ.** High rate of recurrence following proximal medial opening wedge osteotomy for correction of moderate hallux valgus. *Foot & Ankle International.* **2015;** 36(7):756-63.

61. **Badekas A, Georgiannos D, Lampridis V, Bisbinas I.** Proximal opening wedge metatarsal osteotomy for correction of moderate to severe hallux valgus deformity using a locking plate. *International orthopaedics.* **2013;** 37:1765-70.

62. **Wagner P, Wagner E.** Is the rotational deformity important in our decision-making process for correction of hallux valgus deformity? *Foot and ankle clinics.* **2018;** 23(2):205-17.

63. **Kugan R, Currall V, Johal P, Clark C.** Proximal first metatarsal opening wedge osteotomy: geometric analysis on saw bone models. *The Foot.* **2015;** 25(1):1-4.

64. **Willegger M, Holinka J, Ristl R, Wanivenhaus AH, Windhager R, Schuh R.** Correction power and complications of first tarsometatarsal joint arthrodesis for hallux valgus deformity. *International orthopaedics.* **2015;** 39:467-76.

65. **Boffeli TJ, Hyllengren SB.** Can we abandon saw wedge resection in Lapidus fusion? A comparative study of joint preparation techniques regarding correction of deformity, union rate, and preservation of first ray length. *The Journal of Foot and Ankle Surgery.* **2019;** 58(6):1118-24.

66. **Kwan MY, Yick KL, Yip J, Tse CY.** Hallux valgus orthosis characteristics and effectiveness: a systematic review with meta-analysis. *BMJ open.* **2021;** 11(8):47273.

67. **Korwin-Kochanowska K, Potié A, El-Boghdadly K, Rawal N, Joshi G, Albrecht E.** PROSPECT guideline for hallux valgus repair surgery: a systematic review and procedure-specific postoperative pain management recommendations. *Regional Anesthesia & Pain Medicine.* **2020;** 45(9):702-8.

68. **Hitschfeld EW, Hitschfeld PW.** Hallux valgus en el adulto: conceptos actuales y revisión del tema. *Revista Chilena de Ortopedia y Traumatología.* **2016;** 57(3):89-94.

69. **Tsikopoulos K, Papaioannou P, Kitridis D, Mavridis D, Georgiannos D.** Proximal versus distal metatarsal osteotomies for moderate to severe hallux valgus deformity: a systematic review and meta-analysis of clinical and radiological outcomes. *International orthopaedics.* **2018;** 42:1853-63.

70. **Monteagudo M, Martínez-de-Albornoz P.** Management of complications after hallux valgus reconstruction. *Foot and ankle clinics.* **2020;** 25(1):151-67.

71. **Barg A, Harmer JR, Presson AP, Zhang C, Lackey M, Saltzman CL.** Unfavorable outcomes following surgical treatment of hallux valgus deformity: a systematic literature review. *The Journal of Bone and Joint surgery American Volume.* **2018;** 100(18):1563.

72. **Tatar A, Caniklioglu M, Algun D, Nuri C, Murat M.** The evaluation of results of proximal and distal osteotomy in the treatment of hallux valgus. *Acta Orthopaedica et Traumatologica Turcica.* **2004;** 27(2):90-2.

73. **Leardini A, Caravaggi P, Theologis T, Stebbins J.** Multi-segment foot models and their use in clinical populations. *Gait & posture.* **2019;** 69:50-9.

74. **Mazzotti A, Zielli SO, Abdi P, Artioli E, Arceri A, Vannini F, et al.** Severe hallux valgus can be treated using a distal metatarsal osteotomy: Results of 144 cases treated with the SERI technique. *Foot and Ankle Surgery.* **2023;** 29(6):455-61.

75. **Açikgöz AK, Mutluay ŞD, Binokay F, Bozkir MG.** Evaluation of the relationship between hallux valgus and foot measurements in radiographic images of adult female. *Surgical and Radiologic Anatomy*, **2022;** 44(9):1281-1288.

76. **Özkan NK.** Halluks Valgus Cerrahisinde Lindgren-Turan Osteotomi Tekniği. *Turkiye Klinikleri J Orthop & Traumatol-Special Topics.* **2017;** 10(1):46-51.

77. **Eken F, Özcan Ç, Kurtulmuş T, Sağlam N.** Is scarf osteotomy as effective as Turan and Distal chevron osteotomy in advance hallux valgus? *Acta Medica Alanya.* **2019;** 3(2):141-6.

78. **Ahuero JS, Kirchner JS, Ryan PM.** Medial Cuneiform Opening-Wedge Osteotomy for the Treatment of Hallux Valgus. *Foot & Ankle Orthopaedics.* **2019;** 4(1):2473011418813318.

79. **Günay M, Misir A, Özçamdallı M, Kizkapan T, Erdal U, Mutlu M.** Comparison of clinical and radiological outcomes of Lindgren-Turan and Chevron osteotomies in the treatment of Hallux valgus. *Cukurova Medical Journal.* **2020;** 45(3):778-94.

80. **Reddy SC, Li J, Cuttica DJ, Thiess M.** Biomechanical Comparison of the Influences of 2 Proximal Metatarsal Osteotomies on First Ray Articular Contact Characteristics. *Foot & Ankle Orthopaedics*, **2019;** 4(3):2473.

81. **Braito M, Dammerer D, Hofer-Picout P, Kaufmann G.** Proximal opening wedge osteotomy with distal chevron osteotomy of the first metatarsal for the treatment of moderate to severe hallux valgus. *Foot & Ankle International.* **2019;** 40(1):89-97.

82. **Eken F.** Orta ve İleri Derece Halluks Valgusu Olan Hastalarda Diyafiz Osteotomisi ile Distal Osteotomilerinin (Scarf-Turan-Chevron) Klinik ve Radyolojik Sonuçlarının Karşılaştırılması. Ümraniye Eğitim ve Araştırma Hastanesi Sağlık Uygulama ve Araştırma Merkezi: Ümraniye Eğitim ve Araştırma Hastanesi Ortopedi ve Travmatoloji Bölümü, **2018**.

83. **Smyth NA, Aiyer AA.** Introduction: why are there so many different surgeries for hallux valgus? *Foot and ankle clinics.* **2018;** 23(2):171-82.

84. **Migliorini F, Eschweiler J, Tingart M, Maffulli N.** Revision surgeries for failed hallux valgus correction: A systematic review. *The Surgeon.* **2021;** 19(6):497-506.

85. **Kraus J, Ziegele MJ, Wang M, Law B.** First Tarsometatarsal Joint Loading After Sequential Correction of Hallux Valgus Using a Proximal Opening Wedge Metatarsal Osteotomy and Distal Soft Tissue Procedure. *Foot & Ankle Orthopaedics.* **2021;** 6(3):24730114211026934.

86. **Welte L, Kelly LA, Lichtwark GA, Rainbow MJ.** Influence of the windlass mechanism on arch-spring mechanics during dynamic foot arch deformation. *Journal of the Royal Society Interface.* **2018;** 15(145):20180270.

87. **Fuller JT, Thewlis D, Tsiros MD, Brown NA, Hamill J, Buckley JD.** Longer-term effects of minimalist shoes on running performance, strength and bone density: a 20-week follow-up study. *European journal of sport science.* **2019;** 19(3):402-12.

88. **Kaptan A, Çavuşoğlu AT, Tokgöz MA, Elma T, Yapar A.** Distal oblique metatarsal osteotomy technique in hallux valgus deformity: Clinical and radiological results. *Joint diseases and related surgery*. **2020;** 31(1):88.

89. **Goldberg A, Singh D.** Treatment of shortening following hallux valgus surgery. *Foot and ankle clinics.* **2014;** 19(2):309-16.

90. **Hakan S, Çamurcu Y, Kockara N, Konya MN, Aydın BK.** Halluks valgus cerrahi tedavisi sonrası metatars uzunluğundaki değişimin klinik sonuca etkileri. *Kocatepe Tıp Dergisi.* **2017;** 18(1):19-23.

91. **Filippi J, Briceno J.** Complications after metatarsal osteotomies for hallux valgus: malunion, nonunion, avascular necrosis, and metatarsophalangeal osteoarthritis. *Foot and ankle clinics.* **2020;** 25(1):169-82.