T.C.
SAĞLIK BİLİMLERİ ÜNİVERSİTESİ
PROF. DR. CEMİL TAŞCIOĞLU ŞEHİR HASTANESİ
ACİL TIP KLİNİĞİ

SERUM ZONULİN DÜZEYLERİNİN APANDİSİT HASTALARINI ÖNGÖRMEDEKİ FAYDASININ DEĞERLENDİRİLMESİ

Dr. Muhammet Ali DAŞKIN

(TIPTA UZMANLIK TEZİ)

İSTANBUL / 2024

T.C.
SAĞLIK BİLİMLERİ ÜNİVERSİTESİ
PROF. DR. CEMİL TAŞCIOĞLU ŞEHİR HASTANESİ
ACİL TIP KLİNİĞİ

SERUM ZONULİN DÜZEYLERİNİN APANDİSİT HASTALARINI ÖNGÖRMEDEKİ FAYDASININ DEĞERLENDİRİLMESİ

Dr. Muhammet Ali DAŞKIN

Tez Danışmanı: Prof. Dr. Asım Kalkan

(TIPTA UZMANLIK TEZİ)

İSTANBUL / 2024

TEŞEKKÜR

Asistanlık sürem boyunca her zaman bilgi birikimi ve tecrübeleri ile yol gösteren sayın hocam Prof. Dr. Asım Kalkan'a,

Her zaman desteğini hissettiğim, asistanlığımın pek çok noktasında yardımcı olan sayın hocam Doç. Dr. Öner Bozan'a ve Uzm. Dr. Barış Murat Ayvacı'ya,

Asistanlık sürem boyunca ve tez aşamasında desteklerini hep hissettiğim dostlarım Dr. Vedat Gültekin, Dr. Sebahat Sağlam ve Dr. İrem Kirkizoğlu Eroğlu'na

Oldukça meşakkatli bu süreci yaşanabilir ve unutulmaz kılan, en zorlu zamanlarda yan yana savaştığımız, yolumuzun kesiştiği diğer tüm asistan arkadaşlarıma,

Bir ekip olarak çalıştığım acil servisin olmazsa olmazı tüm hemşire arkadaşlarıma ve yardımcı sağlık personeline,

Bu günlere gelmemde en büyük emeği olan, her zaman arkamda olmalarının verdiği güvenle her adımı kolayca atmamı sağlayan sevgili annem, babam ve canım ablama,

Sonsuz teşekkür ederim.

ÖZET

Giriş ve Amaç: Akut apandisit, dünyadaki en sık karşılaşılan karın cerrahisi acil durumu olup; klinik tanısı, öykü, fiziki muayene, laboratuvar değerlendirme ve görüntülemeye dayanır. Apandisitin klasik semptomları arasında belirsiz periumblikal ağrı, anoreksiya/mide bulantısı/aralıklı kusma, ağrının sağ alt kadrana kayması ve düşük dereceli ateş yer alır[1]. Akut apandisit, apendiksin en yaygın patolojisi olup, genişletilemeyen bir duvara sahip olan ve yırtılabilecek olan iltihaplı apendiks, içeriğini karın boşluğuna salabilir, bu da peritonite yol açabilir[2]. Zonulin, bağırsak geçirgenliğini yansıtan ölçülebilir tek kan proteinidir. Zonulin çoğunlukla karaciğerden salgılanmakla birlikte enterositler, yağ dokusu, beyin, kalp, bağışıklık sistemi hücreleri, akciğer ve böbreklerden de salgılanabilir. Yüksek serum zonulin seviyeleri, çölyak hastalığı ve tip 1 diyabet gibi çeşitli otoimmün hastalıkların yanı sıra tip 2 diyabet ve obezitede de görülebilir[3]. Akut Apandisitte bağırsak duvarında öncelikle ödem, sonrasında nekroz gelişir. Bu ödeme binaen bağırsak duvar geçirgenliğinin artacağını ve akut dönemde serum zonulinin bundan dolayı yükseleceğini düşündük. Bu sebeple Apandisit hastalarında serum zonulin seviyesini değerlendirip, biyomarker olarak kullanılıp kullanılamayacağını araştırdık.

Gereç ve Yöntem: Çalışmamız prospektif, gözlemsel bir çalışmadır. Hastalarımızın verileri etik kurul izni alındıktan sonra 01.09.2023 – 01.12.2023 tarihleri arasında toplandı. Çalışmaya Sağlık Bilimleri Üniversitesi Prof. Dr. Cemil Taşcıoğlu Şehir Hastanesi Acil Kliniği'ne başvuran, klinik ve muayene bulguları ile şüphelenilerek gerekli hematolojik ve biyokimyasal tetkikleri yapılan ve süreci görüntüleme yöntemleri ile de desteklenen, daha sonrasında genel cerrahiye konsulte edilen, konsültasyon sonucunda apandisit düşünülüp ameliyat sonucu patolojisi apandisit olarak sonuçlanan, çalışma için gönüllü onayı veren, 18 yaş ve üstü hastalar dahil edildi. Kontrol grubu olarak Prof. Dr. Cemil Taşcıoğlu Şehir Hastanesi Acil Tıp Kliniği'ne non spesifik şikayetlerle ayaktan başvuran (halsizlik, yorgunluk), tetkiklerinde patoloji saptanmayan, kan serum zonulin seviyesini yükseltebilecek (dışlama kriterlerimize uyan), hastalığı veya semptomu olmayan, onam aldığımız gönüllüler dahil edildi. Hasta grubu için 78 gönüllü hasta değerlendirildi. 8 hasta dahil etme kriterlerine uymadığı, 6 hastanın da operasyon sonrası patoloji sonucu apandisit ile uyumlu olmadığı için çalışma dışı bırakıldı ve sonuçta 64 kişilik hasta

grubu elde edildi. Kontrol grubu için ise 68 gönüllü değerlendirildi. Ancak 5 adet kan biyolojik materyal kaybından, 4 adet kan da örnek alınan bireylerin sigara kullandığı anlaşıldığı için çalışmanın kontrol grubundan çıkarıldı. Kontrol grubuna 59 adeti dahil edildi. Tek merkez, Prof. Dr. Cemil Taşcıoğlu Şehir Hastanesi Acil Tıp Kliniği'nde yapılan çalışmamızda, çalışma grubu ile kontrol grubu serum zonulin değerleri karşılatırıldı.

Bulgular: Çalışmaya dahil edilme kriterlerini sağlayan ve gönüllü olan 123 katılımcı kabul edildi; 64 katılımcı (%52) hasta grubunda, 59 katılımcı (%48) kontrol grubundaydı. Hastaların %65,6'sı erkek, %34,4'ü kadın, kontrol grubunun %64,4'ü erkek, %35,6'sı kadındı. Grup ile cinsiyet arasında istatistiksel olarak anlamlı bir bağlantı yoktu (p=1,000). Hastaların yaş ortalaması 35,61 ± 14,01 ve kontrol grubunun 31,95 ± 10,5 olarak elde edildi. Gruplara göre yaş ortalama değerleri arasında istatistiksel olarak anlamlı bir farklılık yoktu (p=0,261). Apandisit hasta grubunda serum zonulin düzeylerinin ortalama 15,2 ± 10,3 ng/mL (P < 0,001) ile anlamlı derecede düşük olduğu görüldü. Hastalık patolojisine göre akut apandisit, akut flegmonoz apandisit ve akut perfore apandisit arasında serum zonulin düzeylerinde anlamlı farklılık gözlenmedi. Demografik verilere göre serum zonulin düzeyleri kıyaslanamasında anlamlı farklılık görülmedi. Hasta grubunda, serum zonulin düzeyleri ile CRP ve BKH düzeyleri karşılaştırıldığında anlamlı bir korelasyon görülmedi.

Sonuç: Apandisit hastalarında serum zonulin düzeylerinin anlamlı derecede azaldığı tespit edildi. Bu da serum zonulinin akut apandisit patogenezinde potansiyel bir negatif biyobelirteç olabileceğini düşündürmektedir. Ancak bunun yanında serum zonulin düzeyi ile akut apandisit patolojisi, demografik veriler ve CRP, BKH arasında anlamlı fark yoktu.

Anahtar kelimeler: Apandisit, Serum zonulin

ABSTRACT

Introduction and Aim: Acute appendicitis is the most common abdominal surgical emergency in the world. The clinical diagnosis of acute appendicitis is based on history, physical examination, laboratory evaluation, and imaging. Among the classic symptoms of appendicitis are vague periumbilical pain, anorexia/nausea/intermittent vomiting, migration of pain to the right lower quadrant, and low-grade fever. Laparoscopic appendectomy remains the most common treatment [1]. Zonulin is the only measurable blood protein reflecting intestinal permeability. While predominantly secreted by the liver, zonulin can also be released by enterocytes, adipose tissue, brain, heart, immune cells, lungs, and kidneys. Elevated serum zonulin levels can be observed in various autoimmune diseases such as celiac disease and type 1 diabetes, as well as in type 2 diabetes and obesity [2]. In acute appendicitis, edema develops in the intestinal wall initially, followed by necrosis. We hypothesized that due to this edema, intestinal wall permeability would increase, leading to changes in serum zonulin levels during the acute phase. Therefore, we investigated whether the evaluation of serum zonulin levels in appendicitis patients could be used as a biomarker.

Methodology: Our study is a prospective, observational study. The data of our patients were collected between September 1, 2023, and December 1, 2023, after obtaining ethical committee approval. Patients who presented to the Emergency Department of Prof. Dr. Cemil Taşcıoğlu City Hospital of Health Sciences University, suspected based on clinical and examination findings, underwent necessary hematological and biochemical investigations, supported by imaging techniques, subsequently consulted with general surgery, diagnosed with appendicitis after consultation, and consented to participate in the study, including patients aged 18 and over. As for the control group, volunteers who presented to the Emergency Medicine Clinic of Prof. Dr. Cemil Taşcıoğlu City Hospital with non-specific complaints (weakness, fatigue), had no pathology detected in their investigations, met our exclusion criteria, had no disease or symptoms, and provided consent were included. A total of 78 volunteer patients were evaluated for the patient group. 8 patients did not meet the inclusion criteria, and 6 patients were excluded from the

study because their post-operative pathology results were not consistent with appendicitis, resulting in a final patient group of 64 individuals. As for the control group, 68 volunteers were evaluated. However, 5 blood samples were lost, and it was understood that 4 individuals in the control group were smoking after the blood samples were taken; therefore, they were excluded from the study's control group. A total of 59 individuals were included in the control group. In our study conducted at a single center, the Emergency Medicine Clinic of Prof. Dr. Cemil Taşcıoğlu City Hospital, serum zonulin levels were compared between the study and control groups.

Results: 123 participants who met the inclusion criteria and volunteered were included in the study; 64 participants (52%) were in the patient group, and 59 participants (48%) were in the control group. 65.6% of the patients were male, and 34.4% were female, while 64.4% of the control group were male, and 35.6% were female. There was no statistically significant association between group and gender (p=1.000). The median age of the patients was 35,61 ± 14,01, and for the control group, it was 31,95 ± 10,5. There was no statistically significant difference in median age values between the groups (p=0.261). It was observed that the mean serum zonulin levels in the appendicitis patient group were significantly low at 15,2 ± 10,3 ng/mL (P < 0.001). No significant difference in serum zonulin levels was observed among acute appendicitis, acute phlegmonous appendicitis, and acute perforated appendicitis based on disease pathology. There was no significant difference in serum zonulin levels compared to demographic data. No significant correlation was observed between serum zonulin levels and CRP and WBC levels in the patient group.

Conclusion: It was found that serum zonulin levels significantly decreased in patients with appendicitis. This suggests that zonulin could be a potential negative biomarker in the pathogenesis of acute appendicitis. However, there was no significant difference between serum zonulin levels and acute appendicitis pathology, demographic data and CRP, WBC levels.

Key words: Appendicitis, Serum zonulin

İÇİNDEKİLER

TEŞEKKÜR i
ÖZET ii
ABSTRACT iv
İÇİNDEKİLER vi
SİMGELER VE KISALTMALAR viii
TABLOLAR ix
ŞEKİLLER x
1.GİRİŞ VE AMAÇ 1
2.GENEL BİLGİLER 3
2.1. APANDİSİT TARİHÇESİ 3
2.2. APENDİKS MİKROBİYOLOJİSİ VE İMMUNOLOJİSİ 4
2.3. APENDİKS EMBRİYOLOJİSİ VE ANATOMİSİ 6
2.4. APENDİKS HİSTOLOJİSİ 8
1. Mukoza: 8
2. Submukoza: 8
3. Muskularis propria: 8
4. Seroza: 8
2.5. AKUT APANDİSİT 9
2.5.1 Epidemiyoloji 9
2.5.2 Etiyoloji ve Patogenez 9
2.5.3 Klinik Tablo 11
2.5.3.1. Semptom ve Bulgular 11
2.5.3.2. Fizik Muayene 12
2.5.4. Ayırıcı Tanı 14
2.5.5. Laboratuvar Bulguları 14
2.5.6. Görüntüleme Yöntemleri 15
2.5.6.1. IV Kontrastlı Batın BT: 15
2.5.6.2. Ultrasonografi: 16
2.5.6.3. Abdominal Grafi: 17
2.5.6.4. Karın ve Pelvis MR: 17
2.5.7. Komplikasyonlar 17
2.5.8. Akut Apandisit Tasnısında Skorlama Sistemleri 18

2.5.9. Akut Apandisit Tedavisi 19
2.5.9.1. Operatif Yönetim (Apendektomi): 20
2.5.9.2. Cerrahi Dışı Yönetim: 20
2.6. ZONULİN 21
3.GEREÇ VE YÖNTEM 22
3.1.ÖRNEKLEM BÜYÜKLÜĞÜ 23
3.2.VERİLERİN TOPLANMASI 24
3.3.SONUÇ ÖLÇÜMÜ 26
3.4.İSTATİSTİKSEL ANALİZ 26
4.BULGULAR 27
5.TARTIŞMA 32
6.LİMİTASYONLAR 36
7.SONUÇLAR 36
KAYNAKÇA 37
ÖZGEÇMİŞ ..... Hata! Yer işareti tanımlanmamış.
EKLER ..... Hata! Yer işareti tanımlanmamış.
EK 1. ETİK KURUL ONAY FORMU ..... Hata! Yer işareti tanımlanmamış.
..... Hata! Yer işareti tanımlanmamış.
EK 2. OLGU RAPOR FORMU ..... Hata! Yer işareti tanımlanmamış.
..... Hata! Yer işareti tanımlanmamış.

SİMGELER VE KISALTMALAR

AIR skoru: Appendicitis İnflammatory Response

ALT: Alanin Transaminaz

AST: Aspartat Transaminaz

BKH, WBC: Beyaz Kan Hücresi, White Blood Cell

BT: Bilgisayarlı tomografi

CD8: Cluster of Differentiation-8

C. Difficile: Clostridium difficile

CRP: C-reaktif protein

DM: Diyabetes Mellitus

EGFR: Epidermal Growth Factor Receptor

E. Coli: Escherichia Coli

GKS: Glaskow Koma Skoru

HIV: Human İmmunodeficiency Virus

HP: Pre-haptoglobin

IBH: İrritabl Bağırsak Hastalığı

IV: İntravenöz

K: Potasyum

Na: Sodyum

NPV: Negative Predictive Value

Mm: Milimetre

MR: Manyetik rezonans

PKC: Protein Kinaz C

PPV: Positive predictive value

RIPASA: Raja Isteri Pengiran Anak Saleha Appendicitis

USG: Ultrasonografi

ZoT: Zonula Oklüdens Toksini

TABLOLAR

Tablo 1. Akut apandisitte sık karşılaşılan mikroorganizmalar 5
Tablo 2. Apandisit ayırıcı tanısına giren hastalıklar 14
Tablo 3. Alvarado Skorlaması 19
Tablo 4. Gruplara göre cinsiyetin karşılaştırılması 28
Tablo 5. Gruplara göre serum zonulin düzeylerinin değerlendirilmesi 29
Tablo 6. Hastalarda serum zonulin düzeyini ayırt etmede ROC analizi sonucu 29
Tablo 7. Gruplara göre nicel parametrelerin karşılaştırılması 30
Tablo 8. Patoloji sonucuna göre serum zonulin düzeyinin karşılaştırılması 31
Tablo 9. Cinsiyete göre serum zonulin düzeyinin karşılaştırılması 31
Tablo 10. Serum zonulin düzeyi ile yaş arasındaki ilişkinin incelenmesi 32
Tablo 11. Serum zonulin düzeyi ile crp arasındaki ilişkinin incelenmesi 32
Tablo 12. Serum zonulin düzeyi ile wbc arasındaki ilişkinin incelenmesi 32
Tablo 13. Hastaların tanı konulan görüntüleme yöntemi ve patoloji sonucunun tanımlayıcı istatistikleri 32

ŞEKİLLER

Şekil 1. Apendiks Anatomisi 7
Şekil 2. Apendiks Vaskülarizasyonu 7
Şekil 3. Apendik Histolojisi 8
Şekil 4. Akut Apandisit Patofizyolojisi 10
Şekil 5. Çalışmanın Akış Şeması 25
Şekil 6. Çalışmanın Akış Şeması 2 25
Şekil 7. Serum zonulin düzeyine ait ROC eğrisi 29

1. GİRİŞ VE AMAÇ

Apandisit, kör bağırsakta (apendiks) meydana gelen iltihaplanma durumudur. Günümüzde apandisit, akut karın ağrısının en sık rastlanan nedenlerinden biridir ve hala doğru ve hızlı bir tanı konulması zorlu bir süreçtir. Akut apandisit, dünyadaki en yaygın karın cerrahisi acil durumu olup, yılda 100.000 yetişkin başına 96.5 ila 100 vaka insidansına sahiptir[1]. Apandisit vakalarının erken teşhisi, hastaların sağlık durumu üzerinde önemli bir etkiye sahiptir ve bu nedenle doğru tanı yöntemleri geliştirmek klinik uygulamada hayati öneme sahiptir.

Zonulin, özellikle çölyak hastalığı gibi otoimmün hastalıkların patogenezinde kilit bir rol oynar. İnsan serumunun proteomik analizi, Zonulin'in pre-haptoglobin (HP) 2 olarak tanımlandığını ve HP genetik allellerinin zonulin sentezi üzerinde etkili olduğunu göstermiştir[4]. Ayrıca, zonulinin enterotoksin etkileşimi, bağırsak geçirgenliğini artırarak mikroorganizma kolonizasyonunu engelleyebileceğini göstermektedir[5]. Zonulin seviyelerindeki artış, çeşitli sağlık sorunlarıyla ilişkilidir. Özellikle obezite, yaşlanma, çeşitli otoimmün hastalıklar, astım ve inflamatuar bağırsak hastalıkları gibi durumlarda gözlemlenir. Zonulin inhibitörleri, özellikle tip 1 diyabet gibi otoimmün hastalıkların gelişimini engellemede potansiyel terapötik ajanlar olarak araştırılmaktadır. Zonulinin bağırsak geçirgenliği üzerindeki etkileri, hücreler arası tight junctionların düzenlenmesi yoluyla gerçekleşir. Bu düzenleme, zonulinin protein kinaz C ve epidermal büyüme faktörü reseptörü yoluyla hücre içi sinyal mekanizmalarını etkilemesiyle sağlanır[6] . Zonulin, paraselüler bağırsak geçirgenliğinin az sayıdaki fizyolojik aracılarından biridir ve çeşitli kronik inflamatuar bozuklukların gelişimi ile bağlantılıdır. Zonulinin uygun olmayan şekilde düzenlenmesi, epitelyal bariyerin fonksiyonel kaybına neden olur ve bu sebepli inflamatuvar bağırsak hastalıklarına sebebiyet verir[7]. Mekanizmayı tersten düşünürsek bağırsakta oluşacak herhangi bir inflamasyon da serum zonulin düzeyinde değişikliğe sebebiyet verebilir.

Apandisit hastalarının erken teşhisinin önemine istinaden, biyobelirteçlerin tanısal değeri, özellikle de bağırsak patolojilerinin değerlendirilmesinde kullanılan serum zonulin düzeyleri, giderek artan bir ilgi alanı olmuştur. Bu tez, apandisit hastalarının öngörülmesinde serum zonulin düzeyinin potansiyel faydasını

incelemeyi amaçlamaktadır. Literatürdeki bilgiler ışığında, zonulinin apandisit tanısındaki rolünü daha iyi anlamak, klinik pratiğe değerli katkılarda bulunabilir ve tanısal süreci iyileştirebilir.

Bu bağlamda, çalışmamızın giriş bölümünde, apandisit hastalığının önemini vurgulayarak, serum zonulin düzeyinin potansiyel biyomarker olarak kullanılmasının tezimizin temelini oluşturacağına dair bir argüman sunacağız. Bu çalışmanın sonuçları ile serum zonulin değerlerinin apandisit hastalarını öngörmede yardımcı olabileceğini göstermeyi amaçladık.

2. GENEL BİLGİLER

2.1. APANDİSİT TARİHÇESİ

Apandisit tarihçesi, hastalığın keşfi ve tanısıyla ilgili önemli bilgiler içerebilir. Akut apandisit insanlık tarihinin bilinen en eski hastalıklarından birisidir. Eski Mısır dönemine ait mumyada geçirilmiş apendektomiyi işaret eden sağ alt kadranda yapışıklıklar gözlenmiştir[8].

İlk Tanı ve Keşif: Apendiks uzun bir süre boyunca, bitkilerin fermante edildiği bir bağırsak yapısı olan çekumun bir kalıntısı olduğu ve modern insanların apendiksinin yaprak yiyen bir atasından miras aldığı düşünülmüştü[9].

Çekum apendiksi, 1521 yılında Berengario Da Carpi (1460-1530) tarafından tanımlanmış olsa da bu organın izine açıkça 1492'de Leonardo Da Vinci'nin anatomik açıklamalarında rastlandı. Ayrıca, Andreas Vesalius'un (1514-1564) 1543 yılında yayımlanan "De Humani Corporis Fabrica" adlı kitabındaki çizimlerde de apendiks organı resmedilmiştir[10].

Apendiks ilk kez cerrahi olarak 1735 yılında Dr. Claudius Amyand (1680-1740) tarafından çıkarıldı. Amyand, 1735 yılında bir çocukta inflame olmuş bir apendiksi keşfettiği bir vakayı rapor etmiştir[11]. Ancak, apandisitin tam anlamıyla anlaşılması ve sistematik bir şekilde tanımlanması için zaman geçmiştir. Apandisitin ilk tanısı ve keşfi, 19. yüzyılın ortalarına dayanmaktadır. 1886'da Reginald Hebber Fitz, apandisitin kör bağırsağın uç kısmında meydana gelen bir iltihaplanma olduğunu belirten ilk sistematik tanımlamayı yapmıştır. Fitz'in çalışmaları, apandisitin perforasyonu üzerinde yoğunlaşmıştır. 257 apendiks perforasyonu otopsisini inceleyerek, apandisitin ölümcül olmadığını ve erken teşhisin önemini vurgulamıştır. Dieulafoy'un teorisi, apandisitin apendiks boşluğunun tıkanması sonucunda oluştuğunu belirtir[10].

Ameliyatla Tedavi: Apandisitin cerrahi olarak tedavisi, 19. yüzyılın sonlarına doğru gelişmiştir. Apandisit ameliyatı (apendektomi), hastalığın belirtilerini hafifletmek ve komplikasyonları önlemek amacıyla uygulanmıştır. John Benjamin Murphy, 1889'da apandisitin komplikasyonlarını önlemek için ilk erken cerrahiyi

gerçekleştirdi[10]. 1980'de Kurt Semm, bir çocukta ilk laparoskopik apendektomiyi gerçekleştirdi. O zamanlar hem jinekologlar hem de cerrahlar tarafından sert bir şekilde eleştirildi[12].

Tanısal Gelişmeler: McBurney, klasik apandisitte maksimum hassasiyet noktasını ve bu noktaya odaklanan kas bölme insizyonunu tanımladı. McBurney, apandisitin patolojisini ve klinik özelliklerini, özellikle ünlü McBurney Noktası'nın bulunduğu yeri, 'ileum anterospinöz sürecinden göbek deliğine çizilen düz bir çizgide yaklaşık bir buçuk ila iki inç arasında' şeklinde çok doğru bir tanımlama yapmıştır[12]. 20. yüzyılın ortalarından itibaren, radyolojik ve diğer tanısal tekniklerin gelişmesi, apandisit tanısını kolaylaştırmıştır. Bilgisayarlı tomografi (BT) ve ultrasonografi (USG) gibi görüntüleme yöntemleri, apandisitin teşhisi için kullanılmaya başlanmıştır.

Apandisit ve Zonulin Bağlantısı: Daha yakın tarihlerde, bağırsak sağlığı ve bağışıklık sistemi ile ilgili araştırmalar, zonulin ve bağırsak geçirgenliği konularını ön plana çıkarmıştır. Apandisit ile serum zonulin düzeyleri arasındaki ilişkiyi anlamak, bu hastalığın nedenleri ve önlenmesi konusunda daha fazla bilgi sağlayabilir.

2.2. APENDİKS MİKROBİYOLOJİSİ VE İMMUNOLOJİSİ

Apendiks aerop ve anerop bakteriler açısından zengin bir organdır. Perfore olan Akut apandisit hastalarının periton sıvı kültüründen elde edilen sonuçlarda aerop, anaerop ve fakültatif bakteriler saptanmıştır. Akut apandisitte en sık Escherichia Coli ve Bacteroides Fragilis bakterileri kültüre edilmiştir (Tablo1) [13].

Tablo1. Akut apandisitte sık karşılaşılan mikroorganizmalar (E. Coli: Escherichia Coli)

Aerobik ve Fakültatif	Anaerobik
Gram-negatif basil E. coli Pseudomonas aeruginosa Klebsiella türleri	**Gram-negatif basil** Bacteroides fragilis Bacteroides türleri Fusobacterium türleri
Gram-pozitif koklar Streptococcus anginosus Streptococcus türleri Enterococcus türleri	**Gram-pozitif koklar** Peptostreptococcus türleri
	Gram-pozitif basil Clostridium türleri

İmmunolojik olarak apendiks, Peyer nodüllerini hatırlatan lenfoid dokunun bir konsantrasyonu olarak işlev görür ve bağırsak florasının yoğunluğunu ve kalitesini düzenlemek için kritik olan immünoglobulin A üretiminin ana bölgesidir. İkinci olarak, şekli ve konumu nedeniyle apendiks, vücuttaki kommensal bakteriler için eşsiz bir yer olabilir. Biofilm bakımından oldukça zengindir ve sürekli olarak bakterileri bağırsak lümenine salar. Apendiks içindeki mikrobiyota, kolonda bulunan kadar çeşitlidir ve ishalden sonra büyük bağırsağı sağlıklı flora ile yeniden doldurabilir[9].

Apendiksin, doğumda bağırsak komensal mikrobiyomunun varlığı ile bağımsız olarak gelişen lenfoid folikül merkezlerine sahip olması, bağırsak ve ekstra-intestinal mukozal immün dokunun çeşitlenmesi için kritik bir uyarıcı olarak kabul edilir. Vermiform apendikste, bu aktivite, lenfoid dokudaki foliküllerde yer alan T ve B lenfosit hücrelerinin envanterini genişletmeye ve olgunlaşmaya odaklanmıştır. Ayrıca, columnar epitel, enterositler ve goblet hücreleri, vermiform apendiksin mukozasını oluşturan hücrelerin tamamını kaplarken, makrofajlar ve zengin miktarda immünoglobulin A ve immünoglobulin G üreten plazma hücreleri lamina propriayı doldurur. Özellikle apendiksin içerisinde yer alan intraepitelyal bağışıklık hücreleri, spesifik CD8+ T regülatör lenfositlerinden oluşur ve apendikste, çekal kolonun bağırsak epitelyumundaki benzer bölgeleri işgal eder[9].

Apendiksin varlığının Clostridium difficile'nin tekrarlamasını azaltabileceği ve bu koruyucu etkinin faydalı mikrobiyal biyofilm varlığı ve/veya bir bağışıklık

savunmasına atfedilebileceği düşünülmüştür. Ancak, buna karşılık olarak, başka bir güncel çalışma, apendiksin aslında C. difficile kazanımını, taşınmasını ve hastalığı teşvik edebileceğini öne sürmüştür[15]. Bağışıklık dengesinin rolüne dair kanıtlar arasında apendektomi sonrasında ülseratif kolit gelişme riskinde bir azalma[16] ve Crohn hastalığı riskinde hafif bir artış gösteren epidemiyolojik çalışmalar bulunmaktadır[17]. Bu çalışmalar ve bulgular ışığında apendiksin insan bağırsağı mikrobiyomundaki değişikliklere mi, yoksa bağışıklık fonksiyonunda rol oynayan bir lenfoid organ oluşuna mı işaret ediyor kanıtlanamamıştır.

2.3. APENDİKS EMBRİYOLOJİSİ VE ANATOMİSİ

Apendiks, bir orta bağırsak organı olup, gebeliğin 8. haftasında çekumun küçük bir çıkıntısı olarak ilk kez tanımlanmıştır. Gebelik ilerledikçe, apendiks, çekum medial olarak döndükçe ve karın sağ alt kadranında sabitlenince daha uzun ve tübüler hale gelir. Apendiks değişken boyutlarda olabilir (5-35 cm uzunluğunda); ancak yetişkinlerde genellikle ortalama 8 ila 9 cm uzunluğundadır ve yaklaşık 0,6 cm genişliğindedir[18], [19].

Apendiks vermiformis, çekumun tabanında, ileoçekal kapağın ve çekumun tenya kolilerinin birleşim noktasında konumlanmıştır. Bağırsağın normal antenatal rotasyonunun tamamlanmasından sonra, çekum ve apendiks genellikle sağ alt kadranda bulunur. Bununla birlikte, bağırsaklarının nonrotasyonu veya malrotasyonu olan hastalarda konumları değişebilir. Apendiks her zaman çekumdan çıkar, ancak apendiks ucu genellikle daha değişken olabilir (Şekil1). Retrocekum, subcekum, pelvik, preileal veya postileal olarak bulunabilir[20].

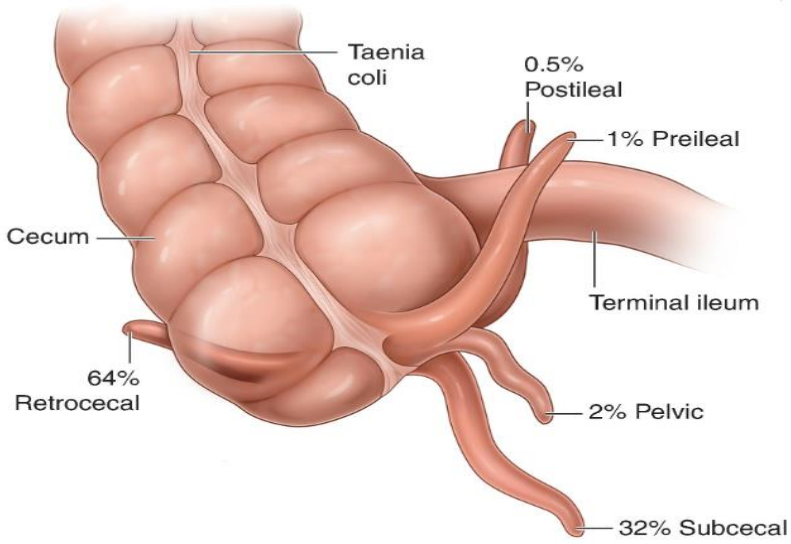

Şekil 1. Apendiks Anatomisi

Apendiksin kan kaynağı superior mezenter arterden gelmektedir. Superior mezenter arterin önemli dallarından biri olan ileokolik arter, apendiks arterini yani apendiküler dalları oluşturur ve bu apendiküler arter apendiks dolaşımı ve beslenmesini sağlar (Şekil2). Ayrıca, apendiksin lenfatikleri mezoapendiks içinde bulunur; bunlar superior mezenter arterden gelen kan kaynağı ile ileoçekal nodlara dökülür[18], [19].

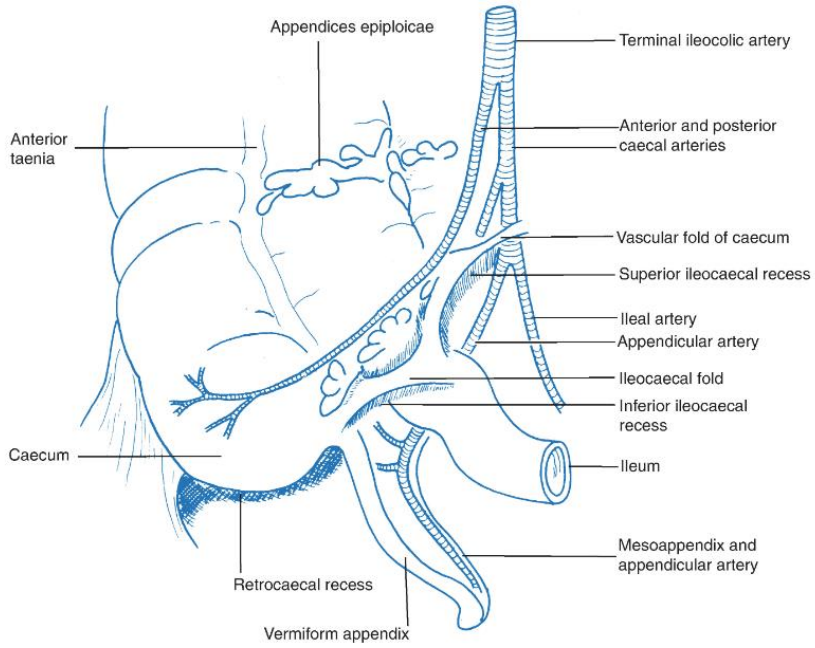

Şekil 2. Apendiks Vaskülarizasyonu

2.4. APENDİKS HİSTOLOJİSİ

Kolonun intestinal duvarına benzer olarak, apendiks duvarı içten dışa mukoza, submukoza, kas tabakası ve serozadan oluşur (Şekil 3)[21],[22].

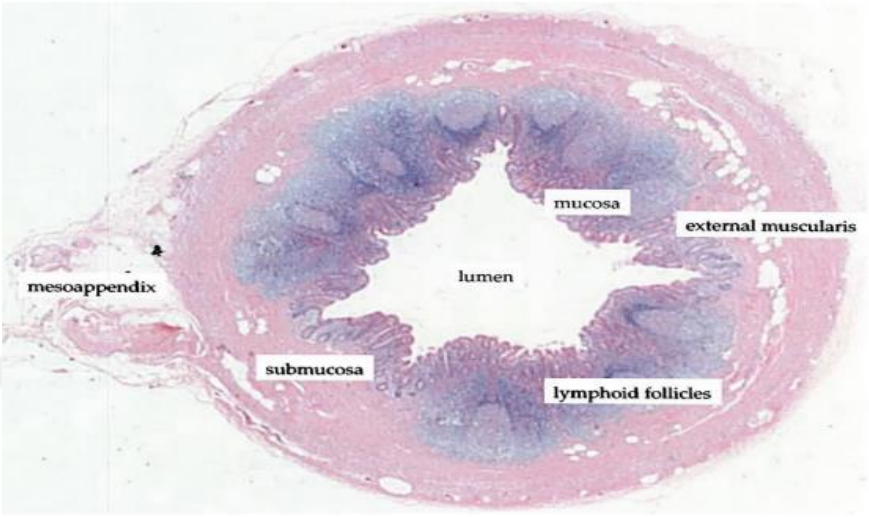

Şekil 3. Apendiks Histolojisi

Apendiksin en karakteristik özelliği mukoza ve submukozada lenfoid doku kitlelerinin varlığıdır[23].

1. Mukoza: En iç tabakadır. Mukus üreten goblet hücrelerine sahiptir. Villus denilen ince bağırsaklardaki gibi uzantılara sahip olmayan bunun yerine, düz tübüler kript adı verilen ve yüzey epitelini içeren girintilere sahip yüzey ve kript epiteli, lenfoid nodüllerin üzerinde yer alan ve antijen işleme ve sunma fonksiyonlarına sahip M hücrelerinin bulunduğu lamina propria ile muskularis mukoza olmak üzere 4 kısımdan meydana gelir.

2. Submukoza: Mukoza ile muskularis propria arasındaki tabakadır. Lenfoid dokular açısından zengindir.

3. Muskularis propria: Organın içeriğini dışarı itmeye yardımcı olan düz kas hücrelerini bulunduran tabakadır.

4. Seroza: En dış tabakadır.

2.5. AKUT APANDİSİT

2.5.1. Epidemiyoloji

Akut apandisit, yılda 100.000 kişi başına 100 yeni vaka görülme sıklığına sahip olup, akut karın vakalarının en yaygın nedenidir. Akut apandisitin yaşam boyu riski, erkeklerde biraz daha yüksektir[24]. Ancak kadınlarda apendektomi geçirme yaşam boyu riski daha yüksektir. Apendektomi için yaşam boyu risk erkeklerde %12, kadınlarda %23,1'dir[25].

Akut apandisit genellikle yaşamın ikinci ve dördüncü on yılları arasında ortaya çıkar. Ortalama görülme yaşı 31,3 iken, en sık görüldüğü yaş 22'dir[13]. En yüksek görülme sıklığı 15 ila 25 yaş arasındaki hastalarda görülür[26]. 3 yaşından küçük çocuklarda son derece nadirdir (%1'den az)[27]. İleri yaşta Akut Apandisit oranı azalmakla birlikte 50 yaş üzerinde hastalığın mortalitesinin arttığı tespit edilmiştir[28].

2.5.2. Etiyoloji ve Patogenez

Apendiks hastalığının nedeni tam olarak bilinmemekle birlikte, birkaç teori bulunmaktadır. En baskın teoriler, apendiksin kör ucu olan kısmının içerisindeki lümenin tıkanıklığına odaklanır ve başlıca patolojinin buradan kaynaklandığını savunur. Goblet hücre salgıları, lümen tıkanıklığı nedeniyle dışarı çıkamazsa, apendiks içindeki basınç artar ve apendiks duvarının iskemisine yol açar. Bakteriler, kompromize olmuş mukozadan lümen içine geçerek transmural iltihaba sebep olur. İlerleyen doku iskemisi ve iltihap, apendiks infarktüsüne ve perforasyonuna (komplike apandisit) neden olabilir (Şekil4). Serbest perforasyon, intraperitoneal boşluğun irin veya dışkı ile kirletilmesine yol açar. Perforasyon aynı zamanda çevreleyen yumuşak dokular tarafından kapsanabilir (omentum, mezenter veya bağırsak), bu da inflamatuar bir kitle oluşumuna neden olabilir. Bu inflamatuar kitle irin içerebilir (apsesi) veya içermeyebilir (flegmon). Perfore apandisitin, komplike olmayan apandisitten farklı bir hastalık süreci olup olmadığı konusunda bazı tartışmalar bulunmaktadır[29].

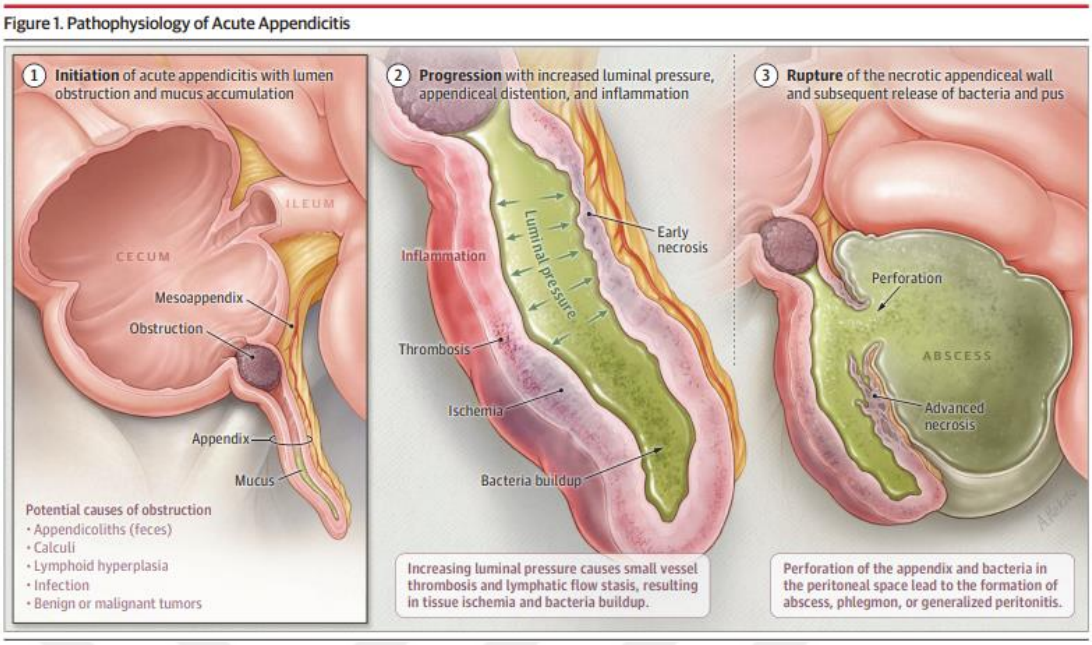

Şekil 4. Akut Apandisit Patofizyolojisi

Apendiks lümeninin obstrüksiyonuna neden olan en yaygın mekanizmanın, mukozadaki veya submukozadaki lenfoid dokunun hiperplazisi olduğu öne sürülmüştür[29]. Çocuklarda apandisitin en yaygın nedeni, lokalize lenfoid hiperplazi tıkanıklığıdır ve genel vakaların yarısından sorumludur. Yetişkinlerde apandisitin en yaygın nedeni ise fekalit tıkanıklığıdır ve genel vakaların üçte birinden sorumludur. Yabancı cisimler (örneğin, bağırsak solucanları, yiyecek tohumları, bağırsak taşları, koyu barium) vakaların %5'inden azında tıkanıklığa neden olur[30]. Obstrüktif tümörler (örneğin, karsinoid tümör, apendikse metastatik yayılım, primer apandisel karsinom) akut apandisit vakalarının %1'inden azını oluşturur[31]. Apendiküler tümör insidansı, 40 yaşından büyük yetişkinlerde komplike apandisitte (3%-17%) daha yüksektir[32]. Lenfoid hiperplazi, enfeksiyonlar (bakteriyel, viral, fungal, paraziter) veya enflamasyon gibi durumlar (enflamatuar bağırsak hastalığı gibi) tarafından da tetiklenebilir. Fekalitlerden kaynaklanan akut obstrüktif apandisitte daha ani bir semptom seyri tarif edilmiştir[29].

En yaygın bakteriler, tipik fekal floranın içerisinde yer alır (örneğin, Escherichia coli, Bacteroides fragilis, Pseudomonas). Bakterilerin invazyonu ve sonrasında gelişen iltihap, nihayetinde perforasyona ve periton boşluğunun kontaminasyonuna yol açabilir.

2.5.3. Klinik Tablo

2.5.3.1. Semptom ve Bulgular

Karın Ağrısı, genellikle en erken belirti ve çoğu hastada bulunan bir semptomdur. Klasik ağrı tanımı, genellikle 12 ila 48 saat içinde sağ alt kadran'a göç eden, kademeli başlayan donuk periumbilikal ağrıyı içerir[33]. Ağrının sağ alt kadran'a doğru göç etmesi, hem çocuklarda (pozitif olasılık oranı, 1,9-3,1) hem de yetişkinlerde (pozitif olasılık oranı, 3,2) apandisitin güçlü bir belirleyicisi olarak kabul edilir[34]. Sağ alt kadran ağrısının varlığı, yetişkinlerde (pozitif olasılık oranı, 7,3-8,5) çocuklardan (olasılık oranı, 1,2-3,1) daha güçlü bir apandisit belirleyicisidir[1]. Ağrı genellikle, araba yolculuğu sırasında sarsılmak, yürümek veya öksürmek gibi hareketlerle artar. Karakteri genellikle aralıklı değil, sürekli ve ilerleyicidir. Klasik karın ağrısı karakteri, apandisitli hastaların sadece yarısında görülür[27].

Ağrının nihai lokalizasyonu iltihaplı apendiks ucunun anatomik pozisyonuna bağlıdır (iltihapsız apendiks genellikle sabit bir bazdan bir yay içinde çeşitli anterior pozisyonlara doğru yüzer; iltihaplı apendiks ucu çevre yapılarına yapışabilir ve nispeten sabit bir pozisyonda kalabilir). McBurney noktasında (sağ ön süperiyör iliak omurgadan göbek deliğine doğru üçte bir) hissedilen ağrı, apendiks ucu'nun ön konumunu gösterir[35]. McBurney noktasının altındaki ağrı (alçak pelvik bölge ağrısı) veya suprapubik ağrı, apendiks ucu'nun pelvik bölgede bulunduğunu gösterir. Sırt ağrısı, yan ağrısı veya belirsiz ağrı, apendiks ucu'nun retroçekal konumda bulunduğunu gösterir[36]. Periumbilikal ağrı, apendiks ucu'nun terminal ileuma bitişik bulunduğunu gösterebilir (postileal veya preileal).

Sağ üst kadran ağrısı, anatomik değişikliklerle ilişkilendirilen durumlarda (örneğin, malrotasyon, gebeliğin üçüncü trimesteri) görülebilir[26].

Diğer değişken belirtiler Mide bulantısı ve kusma hastaların yarısından fazlasında görülmektedir. Kusmanın varlığı apandisit olasılığını en az 2 kat artırabilir ve yokluğu olasılığı yaklaşık yarıya düşürmektedir. Kusmanın ağrının başlamasından sonra gelişmesi tipiktir[27].

Ateş, perforasyon gelişmemişse genellikle düşük dereceli olarak (yetişkinlerde 38 °C'nin altında) gözlenir. Ateşin varlığı, apandisit olasılığını en az 3 kat artırır. Ateşin olmaması apandisit'i dışlamaz; ancak apandisit olasılığını üçte ikiden fazla düşürür[33].

İştahsızlık apandisitte yaygın gözlenen semptomlardan bir diğeridir. İshal, genellikle pelvik pozisyondaki apendiksli hastalarda görülür. Genellikle pelvik pozisyondaki apendiksli hastalarda, sık idrara çıkma gibi semptomlar görülebilir. Tenesmus ve kabızlık da apandisitte gelişebilir.

Perforasyonu düşündüren belirtiler arasında sağ alt kadran ağrısı, ani bir iyileşme ile başlar, ardından kademeli olarak kötüleşir ve yayılır. İlişkili belirtiler arasında karın şişkinliği, sertlik ve titreme ile yüksek ateş (38 °C üzeri) yer alabilir. Perfore olmuş apandisit vakalarında ağrının başlangıcından itibaren 48 saatten daha uzun süreli devam etmesi, perfore olmamış apandisit vakalarına kıyasla tipiktir[27], [37].

2.5.3.2. Fizik Muayene

Hasta inspeksiyonunda, genellikle korunaklı, kambur bir duruş ile hafif bir topallıkla sağ tarafa eğilme eğiliminde oluş vardır. Hastalar titiz bir şekilde hareket eder ve genellikle hareketsiz kalmayı tercih eder. Genellikle sağ yan yatar pozisyonda daha rahattırlar. Peritoneal gerilimi azaltmak için sağ bacak kalça ekleminde fleksiyon yapılabilir.

Ateş (37,3 °C üzerinde) mevcut olabilir. Genel olarak, apandisitli hastaların yarısı ateşe sahiptir; ateşin olmaması apandisit olasılığını üçte iki oranında azaltır. 38 °C üzerindeki ateş, apendiseal perforasyonu olan hastalarda daha yaygındır[37].

Karın muayenesi, ileus belirtilerini, iltihaplı apendiks konumunu veya peritoniti gösterebilir. Karın şişliği, perforasyonu, ileusu veya bağırsak tıkanıklığını düşündürebilir. Bağırsak sesleri, hastalığın erken evrelerinde hiperaktif veya normal olabilir ve hastalık ilerledikçe hipoaktif hale gelebilir. Çocuklarda apandisit ile ilişkilendirilen absent veya azalmış bağırsak sesleri vardır (pozitif olasılık oranı, 3,1)[38]. Lokalize (odaklanmış) karın hassasiyeti en güvenilir genel bulgudur.

Maksimum hassasiyet bölgesine yakın yerlerde istemli koruma görülebilir. Bu, apendiks'in anatomik pozisyonunu yansıtabilir.

McBurney noktasındaki sağ alt kadran hassasiyeti, apendiksin anterior pozisyonuyla uyumludur. Minimum hassasiyet, apendiks ucu pelvikte (pelvik apendiks) konumlandırılmışsa ortaya çıkabilir. Apendiks ucunun çekumun arkasında olduğunda (retroçekal apendiks), gecikmiş, tutarsız veya yok hassasiyet meydana gelebilir. Gebe hastalar, apendiks'in gebelik uterusu tarafından yerinden oynatılması nedeniyle değişken hassasiyetle karşılaşabilirler. Sağ alt kadran'da kitle, flegmon veya lokalize apseyi düşündürür.

Psoas veya obturator belirtisi, apendiks'in anatomik konumunu gösterebilir. Bu belirtiler hastalığın şiddeti veya perforasyonu ile ilişkili değildir. Psoas belirtisi, sağ kalça ekstansiyonu veya sağ üst bacak fleksiyonu ile meydana gelen ağrıdır ve apendiksin retroçekal konumuna uygun olabilir. Obturator belirtisi ise sağ kalça iç rotasyonu ile ağrı meydana gelmesidir ve apendiksin pelvik konumuna uygun olabilir. Psoas (yetişkinlerde pozitif olasılık oranı: 2 veya çocuklarda 3.2) ve obturator (çocuklarda pozitif olasılık oranı, 3.5) belirtileri, mevcut olduklarında apandisit için güçlü göstergeler gibi görünmektedir[34].

Periton belirtileri arasında Rovsing ve Rebound hassasiyeti yer alır. Rovsing belirtisi; sol alt kadran palpasyonu ile sağ alt kadran ağrısı oluşması durumudur. Peritoneal irritasyonu düşündürür. Rebound hassasiyet ise karın üzerine hafifçe vurarak veya karından hızla basıncın serbest bırakılmasıyla meydana gelen hassasiyettir ve bu bulgu da peritoneal irritasyonu düşündürür.

Topuk testi (Markel’s Sign); hasta başparmakları üzerine yükselip sert bir şekilde topuklarının üzerine kendini bırakması sonrası oluşan sağ alt kadran hassasiyeti durumudur[38]. Karın rijiditesi, yetişkin apandisit vakalrında pozitif olasılık oranı, 3.8 olan bir bulgudur[32].

İstemsiz defans ve karın duvarı sertliği de apandisitte görülebilir.

2.5.4. Ayırıcı Tanı

Birçok tanı, apandisiti taklit edebilir; ayrıca, apandisit, atipik bir şekilde ortaya çıkabilir ve geniş bir karın şikâyeti olan hastalarda düşünülmelidir. Apandisit değerlendirilirken dikkat edilmesi gereken, ayırıcı tanıya giren hastalıklar aşağıdaki tablodaki gibidir (Tablo2).

Tablo 2. Apandisit ayırıcı tanısına giren hastalıklar

TÜM HASTALAR	KADIN HASTALAR	ÇOCUK HASTALAR
Nonspesifik abdominal ağrı Gastroenteritler Epiploik apandisit Ürolitiazis Nefrolitiazis İnflamatuar bağırsak hastalığı İleus veya bağırsak tıkanıklığı İntestinal perforasyon Testiküler torsiyon (erkek cins)	Ektopik gebelik Ovarian torsiyon Pelvik inflamatuar hastalık Ovarian kist	Henoch-Schonlein purpura Mezenterik lenfadenit Meckel divertikülü

2.5.5. Laboratuvar Bulguları

Akut apandisiti doğru bir şekilde öngören tek bir laboratuvar testi kanıtlanmamıştır. Bunun yerine, laboratuvar testleri genel klinik tabloya değerli bilgiler ekleyebilir ve potansiyel akut apandisitli hastaların risk sınıflandırmasına ve ayırıcı tanıya yardımcı olabilir. Özetle laboratuvar testleri, hastanın öyküsü ve fiziksel muayenesi ile yorumlanmalıdır.

Beyaz Kan Hücresi (Lökosit, BKH, WBC), genellikle akut apandisit değerlendirmesinin bir parçası olsa da WBC sayısı yalnız başına apandisiti teşhis etmek veya dışlamak için klinik olarak yeterli duyarlılık, özgüllük veya öngörü değerine sahip değildir[39]. Yüksek bir WBC düzeyi (>10.000–12.000/mm3), duyarlılık açısından %71 ila %93, özgüllük açısından %49 ila %66, pozitif olasılık oranı açısından 1,73 ila 2,37 ve negatif olasılık oranı açısından 0,14 ila 0,44'e sahiptir[40]. Şüpheli akut apandisitli 1024 hastanın incelendiği bir çalışmada, yüksek WBC sayısının en yüksek pozitif öngörü değeri %74,2'ye ulaşmış ve hastaların

belirtileri 48 saatten fazla sürdüğünde, WBC sayısı 20.000/mm3 üzerinde görülmüştür[41].

C-reaktif protein (CRP), karaciğer tarafından sentezlenen spesifik olmayan bir sistemik inflamatuar belirleyicidir. Akut apandisiti teşhis etmede veya dışlamada zayıf bir öngörü değerine sahiptir[39]. Yüksek CRP (>3 mg/dL), duyarlılık açısından %38 ila %70, özgüllük açısından %65 ila %85, pozitif olasılık oranı açısından 1,98 ila 2,63 ve negatif olasılık oranı açısından 0,47 ila 0,72'ye sahiptir[40].

İdrar analizi faydalıdır; çünkü idrar yolu enfeksiyonu, böbrek taşı gibi alternatif tanıları dışlamaya yardımcı olur. Pozitif lökosit esterazı ve mikroskopik hematüri, inflame apendiks, mesane veya üreter yakınındaki apse sonucunda ortaya çıkabilir[38]. Piyüri, akut apandisitli hastaların %7 ila %25'inde görülebilir[42]. Apendiks iltihaplandığında üreter veya mesane ile temas ettiğinde, idrar yolu iltihabına yol açabilir.

Düşük ön test olasılığına sahip hastalarda, birleşik laboratuvar bulguları apandisiti dışlamada büyük etki sağlayabilir. Yapılan bir çalışmada, normal WBC ve CRP düzeyleri sırasıyla %64 ve %55 negatif öngörü değeri (NPV) sunarken, WBC ve CRP'nin birlikte normal değerleri %88 NPV sağlamıştır[41].

2.5.6. Görüntüleme Yöntemleri

2.5.6.1. IV Kontrastlı Batın BT: Apandisit tanısını koymak ve alternatif tanıları dışlamak için önerilir. Seçenekler arasında karın ve pelvis BT taraması veya IV kontrast solüsyonu ile odaklı helikal apendiks BT bulunmaktadır. Odaklı yaklaşım (apendiks BT), sadece karın ve pelvis birleşim yerini inceleyerek, tam karın ve pelvis BT taramalarına göre çok daha düşük radyasyon dozu sağlar. IV kontrast uygulanması hem yetişkinler hem de çocuklar için standart olmasına rağmen, yetişkinlerde akut apandisitin değerlendirilmesi için kontrastsız BT taramaları duyarlılıkta minimum azalma ile kullanılabilir. Enteral (oral veya rektal) kontrast, apandisit tanısında rutin olarak önerilmez[43] . Enteral kontrast solüsyonunu, alternatif nedenler şüphelenilen hastalarda kullanmak daha uygundur[27]. IV kontrastın dezavantajları, iyonlaştırıcı radyasyona maruz kalma, gebelerde kullanılamaması ve kontrast solüsyonu gerekliliğini içerir[44].

IV kontrastlı batın BT'de apandisit düşündüren bulgular şunlardır [45]:

- Sağ alt kadranında mezenterik yağ ödemi ve kalınlaşma
- Yetişkinlerde 6 mm'den veya çocuklarda 8 mm'den büyük apendiks çapı
- Apendiks duvar kalınlığı 2 mm'den büyük olması
- Apendiks içinde taşın bulunması (apendikolit)
- Apse veya flegmon oluşumu
- Serbest sıvı varlığı

2.5.6.2. Ultrasonografi: Çocuklarda ve hamile hastalarda tercih edilen başlangıç tanı yöntemidir[46]. Çocuklarda, USG kullanımı, BT ile karşılaştırıldığında perforasyonlu apandisit, atlanmış apandisit veya negatif apendektomi artışına neden olmaz[47]. Test özellikleri değişken olarak rapor edilmektedir. Hassasiyet, yetişkinlerde yaklaşık %83 iken çocuklarda %88 ila %97 arasında değişmektedir ve deneyime ve yüksek USG kullanımına sahip merkezlerde özgüllük %93 ila %95 arasındadır[48]. Doğruluğu azaltan faktörler arasında obezite, hamilelik, bağırsak distansiyonu, kontrolsüz ağrı, operatör deneyimsizliği ve karın ağrısının daha kısa süreli olması bulunmaktadır[36].

USG'de apandisit düşündüren bulgular şunlardır[49]:

- Sınıflandırılmış basınçla lokalize hassasiyet
- Duvar kalınlığı 2 mm'den büyük olması
- Apendiks çapı 6 mm'den büyük olması
- Lümen genişlemesi
- Sağ alt kadranında basılamayan tübüler yapı
- Apendiks taşı (apendikolit)
- Sağ alt kadran veya periapandisyal sıvı birikimi içeren serbest sıvı
- Sağ alt kadranında mezenterik yağ ödemi ve kalınlaşma
- Sağ alt kadranında kompleks kitle

2.5.6.3. Abdominal Grafi: Abdominal radyografi, apandisit hastalarının yaklaşık %50'sinde normal sonuç verir. Şüphelenilen komplikasyonları göstermede yardımcı olabilir (örneğin, ince bağırsak tıkanıklığı, serbest hava varlığı). Abdominal radyografisinde apandisit belirtilerini düşündüren bulgular şunları içerir:

- Sağ alt kadrandaki bağırsak halkaları ve lokalize ileus (blokaj)
- Psoas kas spazmından kaynaklanan skolyoz
- Sağ iliak fossa üzerinde kolon hava-sıvı seviyesi (kolon kesilme belirtisi)
- Sağ alt kadran yumuşak doku kütlesi
- Kalsifiye olmuş apendiks taşı (5%-10% insidans)

2.5.6.4. Karın ve Pelvis MR: Duyarlılık %95 ve özgüllük %96'dır. Hamile hastalarda gadolinyumdan kaçınılması gerektiğini unutulmamalıdır[50]. Şüpheli apandisit bulguları olan çocuklarda faydalı bir görüntüleme seçeneğidir ve ultrasonografik bulgular yetersizse düşünülebilir[46]. Gebelerde ilk tercih görüntüleme olabilir veya belirsiz bir ultrasonogramdan sonra kullanılabilir[50]. Kullanımı maliyet, alım süresi, bulunabilirlik ve bazı hastalarda sedasyon ihtiyacı nedeniyle sınırlıdır.

2.5.7. Komplikasyonlar

Perforasyon, apendiksin delinmesi durumuduri, apandisitin komplike olduğunu gösterir. Hastalık süresi 48 ila 72 saatten fazla sürdüğünde daha sık görülür[27]. Belirtilerin başlangıcından itibaren geçen süre, perforasyon riskinde artışla ilişkilendirilen en önemli belirleyici olabilir. Yaşlara göre perforasyon oranları değişken olarak bildirilmiştir[51]. 3 yaşın altındaki çocuklarda perforasyon oranları %85'in üzerindedir. 10 ila 17 yaş arasındaki çocuklarda perforasyon oranları %20'den azdır[52]. Yetişkinlerde perforasyon oranları %17 ila %32 arasında değişmektedir. En yüksek perforasyon oranları küçük çocuklarda, yaşlı yetişkinlerde ve 3 veya daha fazla eşlik eden hastalığı olan hastalarda görülür[38]. Perforasyon, preoperatif görüntüleme (örneğin; USG, BT) ile delinmenin tespit edilebilme yeteneği optimal olmadığı için apendektomi sırasında keşfedilebilir. Yerel komplikasyonların (örneğin,

apendiseal apse veya flegmon) gelişimine veya daha yaygın bir süreçe (örneğin, peritonit) yol açabilir. Tedavi edilmeyen perforasyon sepsise ve ölüme neden olabilir.

Plastron apandisit; bir diğer komplikasyondur ve yunanca kökenli örtü anlamına gelen plastrone kelimesinden köken alır. Apendiks inflamasyonunun ilerleyip omentum tarafından sınırlanması ve bir örtü gibi sarması sonucu oluşur. İlk etapta antibiotik ve destek tedavi uygulanır[53].

Apendektomi sonrası postoperatif komplikasyonlar da gelişebilir. Erken dönemde; cerrahi bölge enfeksiyonu (örneğin, yara enfeksiyonu, karın içi apse), kanama, bağırsak yaralanması, uzun süreli postoperatif ileus, bağırsak tıkanıklığı görülebilir. Geç dönemde; güdük apandisiti, kısırlık (kadınlarda), karın içi yapışmalar nedeniyle ikincil bağırsak tıkanıklığı, yara fıtığı gelişebilir[54]. Perfore apandisit sonrası postoperatif komplikasyon riski, basit (delinmemiş) apandisit sonrası riskten çok daha yüksektir. Perfore apandisitli çocukların yaklaşık %20'si ve perfore olmamış apandisitli çocukların yaklaşık %0,8'i postoperatif karın içi apsesi geliştirebilir[55].

2.5.8. Akut Apandisit Tasnısında Skorlama Sistemleri

Apandisit tanısını koymak her zaman sadece klinik bulgular ve laboratuvar tetkikleri ile mümkün olmayabilir. Akut apandisit için klinik ve laboratuvar değerlendirmesini standardize etmek amacıyla birkaç skorlama sistemi önerilmiş olmasına rağmen, modifiye Alvarado skoru en yaygın kullanılanıdır[56] Alvarado skorlama sistemi (Tablo3) gibi, RIPASA skorlama sistemi, AIR skorlama sistemi de kullanılmaktadır.

Tablo 3. Alvarado Skorlaması

PARAMETRELER	**PUAN**
Sağ alt kadrana yer değiştiren karın ağrısı	1
İştahsızlık	1
Bulantı/kusma	1
Sağ alt kadranda hassasiyet	2
Sağ alt kadranda rebaund	1
Ateş (>37,5°C)	1
Lökosit sayısında artış	2
Nötrofilik sola kayma	1
TOPLAM	10
Bildirilen düşük risk skorları (apandisit olası değil)	1-3
Bildirilen orta risk skorları (apandisit mümkün)	4-6

2.5.9. Akut Apandisit Tedavisi

Tedavi Seçenekleri:

- İlk aşamada resüsitasyon, stabilize etme ve destekleyici bakım uygulamak.
- Antibiyotikler, elektrolit tedavisi ve antiemetikler kullanmak.
- Apandisit tedavisi için cerrahi ve cerrahi dışı yöntemler düşünülebilir.
- Antibiyotik tedavisi için geniş spektrumlu antibiyotikler önerilir.

- Cerrahi tedavi gereken durumlarda apendektomi standart tedavi olup, gecikme riskine karşı hızlı bir şekilde gerçekleştirilmelidir.
- Cerrahiye uygun olmayan hastalarda veya komplikasyonsuz apandisitli hastalarda cerrahi dışı tedavi düşünülebilir.

2.5.9.1. Operatif Yönetim (Apendektomi):

- Apendektomi, çoğu hastada standart tedavi ve kesin çözümdür[52].
- Erken apendektomi (girişten sonraki 24 saat içinde cerrahi), özellikle akut apandisit vakalarında önerilir[32].
- Stabil durumdaki hastalarda acil apendektomi (girişten sonraki birkaç saat içinde cerrahi) genellikle gerekli değildir[32].
- Erken ve acil apendektomi arasında önemli farklar bulunmamıştır.
- Cerrahi müdahale 24 saatten fazla geciktirilmemelidir; ancak 24 saate kadar olan gecikme, uygun antibiyotik uygulaması sayesinde komplike apandisit olasılığını artırmaz[57].
- Cerrahi gecikmesi, 48 saati aştığında enfeksiyon ve komplikasyon riski artar[58].
- Normal görünümlü apendiks çıkarılması, cerrahların değerlendirmesindeki değişkenlik nedeniyle 2020 Dünya Acil Cerrahi Derneği kılavuzu tarafından önerilmiştir, ancak düşük kaliteli kanıtlara dayanan zayıf bir öneridir.

2.5.9.2. Cerrahi Dışı Yönetim:

- Antibiyotik tedavisi ve apendektomi olmadan gözlem, dirençli veya tekrarlayan vakalarda bir seçenektir.
- Komplikasyonsuz apandisitli hastalarda, yaygın peritonit belirtileri olmayan veya yüksek riskli BT bulguları olmayan hastalarda apendektomi yerine düşünülebilir[59].
- Uygulanabilir ve güvenli bir yaklaşım olmakla birlikte, cerrahi tedaviye kıyasla nüks riski daha yüksektir; hastaların riskleri ve faydaları konusunda cerrahi ekiple detaylı bir şekilde konuşmaları önerilir[32].

2.6. ZONULİN

Vibrio koleranın toksinleri üzerinde yapılan araştırmalar, bakterilerin kolera toksini dışında şiddetli ishale neden olan ikinci bir toksini ortaya çıkardığını gösterdi. Bu toksine Zonula Oklüdens Toksini (ZoT) adı verildi ve bu protein yapısı hücre içi sinyal ağı aracılığıyla sıkı bağlantıların geri dönüşebilir şekilde açılmasına olanak tanıyordu[60]. Yapılan gözlemler, ZoT'un hücre içi sinyal mekanizmasına etki etmesinin, endojen bir protein yapısını taklit edebileceği sonucuna vararak, saflaştırılmış anti-ZoT antikorları kullanılarak yapılan Chamber Assay yöntemi ile zonulin adı verilen endojen ZoT analoğunun keşfedildiğini ortaya koydu[61]. Zonulin, bağırsaklarda ve diğer dokularda bulunan bir protein olup, bağırsak geçirgenliğini düzenleme görevine sahiptir. Bağırsak geçirgenliği, bağırsak epitel hücreleri arasındaki sıkı bağların düzenlenmesi ile belirlenir. Zonulin, bu sıkı bağları kontrol ederek açılmasına neden olup bağırsak geçirgenliğini artırır. Zonulinin bağırsak geçirgenliği üzerindeki etkileri, hücreler arası tight junctionların düzenlenmesi yoluyla gerçekleşir. Bu düzenleme, zonulinin protein kinaz C (PKC) ve epidermal büyüme faktörü reseptörü (EGFR) yoluyla hücre içi sinyal mekanizmalarını etkilemesiyle sağlanır[6] . Bu proteinin aktivitesi, bağırsak sağlığı, bağışıklık sistemi ve inflamasyon ile yakından ilişkilidir. Zonulin, özellikle çölyak hastalığı gibi otoimmün hastalıkların patogenezinde kilit bir rol oynar. İnsan serumunun proteomik analizi, Zonulin'in pre-haptoglobin (HP) 2 olarak tanımlandığını ve HP genetik allellerinin zonulin sentezi üzerinde etkili olduğunu göstermiştir[4]. Ayrıca, zonulinin enterotoksin etkileşimi, bağırsak geçirgenliğini artırarak mikroorganizma kolonizasyonunu engelleyebileceğini göstermektedir[5]. Zonulin seviyelerindeki artış, çeşitli sağlık sorunlarıyla ilişkilidir, özellikle obezite, yaşlanma, çeşitli otoimmün hastalıklar, astım ve inflamatuar bağırsak hastalıkları gibi durumlarda gözlemlenir. Zonulin inhibitörleri, tip 1 diyabet gibi otoimmün hastalıkların gelişimini engellemede potansiyel terapötik ajanlar olarak araştırılmaktadır. Bu bağlamda yapılan çalışmalar, serum zonulinin sağlık ve hastalık durumları üzerindeki etkilerini anlamaya yönelik devam eden bir araştırma alanını temsil etmektedir. Biz de çalışmamızda buna katkı sağlayacağını düşünerek, apandisit hastalarında serum zonulinin tanıda yerinin olup olmayacağını araştırdık.

3. GEREÇ VE YÖNTEM

Çalışmamız prospektif, gözlemsel çalışmadır. Hastalarımızın verileri etik kurul izni alındıktan sonra, 01.09.2023 tarihinden itibaren toplanmaya başlandı.

Çalışmaya Sağlık Bilimleri Üniversitesi Prof. Dr. Cemil Taşcıoğlu Şehir Hastanesi Acil Kliniği'ne başvuran, klinik ve muayene bulguları ile şüphelenilerek gerekli hematolojik ve biyokimyasal tetkikleri yapılan ve süreci görüntüleme yöntemleri ile de desteklenen, daha sonrasında genel cerrahiye konsulte edilen, konsültasyon sonucunda apandisit düşünülüp ameliyat planlanan, çalışma için gönüllü onayı veren, 18 yaş ve üstü hastalar dahil edildi. Çalışmamız tek merkez Prof. Dr. Cemil Taşcıoğlu Şehir Hastanesi Acil Tıp Kliniği'nde yapıldı.

Kontrol grubu olarak Prof. Dr. Cemil Taşcıoğlu Şehir Hastanesi Acil Tıp Kliniği'ne non spesifik şikayetlerle ayaktan başvuran (halsizlik, yorgunluk), tetkiklerinde patoloji saptanmayan, kan zonulin seviyesini yükseltebilecek (dışlama kriterlerimize uyan), hastalığı veya semptomu olmayan, onam aldığımız gönüllüler dahil edildi.

Hastalara ve kontrol grubuna bilgilendirilmiş gönüllü olur formu imzalatılıp, birer tüp kan alındı. Alınan kan örneği santrifüj edilip, elde edilen serum, hastanemiz bünyesinde bulunan İSLAB içerisindeki -80 derecelik dolapta saklandı. Daha sonra bu örnekler "Farmasina Tıbbi ve Kimyevi Ürünler San. Tic. Ltd. Şti. Laboratuvarı'' tarafından soğuk zincir taşıma çantasında örneklerin analizlerinin yapılacağı laboratuvara nakledildi ve burada "ZONULİN" kitler üzerinde ELİSA yöntemi ile çalışıldı ve hastaların elde edilen sonuçları olgu rapor formuna yazıldı. Apandisit tanısı konulan hastaların serum "ZONULİN" seviyeleri kontrol grubunun serum "ZONULİN" seviyeleriyle karşılaştırıldı.

Araştırma için 15 gün hazırlık süreçleri, 2 ay veri toplanması, 15 gün verilerin derlenmesi, 1 ay tezin yazımı süre olarak belirlenmiştir. Araştırma süresi 4 ay olarak planlandı ve başlangıç tarihleri araştırmanın kabulünden sonraki ilk 1 ay içerisinde yapıldı. Hastalarımızın demografik verileri (yaş, cinsiyet), ek hastalık, bilinç durumu, tansiyon, nabız, ateş, satürasyon gibi vital parametreleri, ultrasonografi ve batın tomografi görüntülemeleri kaydedildi. Radyolojik görüntülemeler sadece apandisit

“var” veya “yok” denilerek kaydedildi ve ekstra veri kullanılmadı. Apandisit düşünülen hastalarda rutin aldığımız biyokimyasal (CRP, üre, kreatinin, Alanin transaminaz (ALT), Aspartat transaminaz (AST), sodyum, potasyum) ve hematolojik tetkiler (hemoglobin seviyesi, lökosit seviyesi) de verilere eklendi.

Dahil Edilme Kriterleri:

1) Prof. Dr. Cemil Taşcıoğlu Şehir Hastanesi acil tıp kliniğinde apandisit tanısı alan hastalar,
2) DM, malignite, obezite, IBH, HIV (+), sepsis, gut, ankilozan spondilit, çölyak hastalığı tanısı olmayan hastalar,
3) 18 yaş ve üstü olan hastalar
4) Apendektomi özgeçmişi olmayan hastalar
5) Çalışmaya katılma konusunda kendisinden ya da hastanın bilinci kapalı ise yasal temsilcisinden yazılı onamı alınan hastalar,
6) Genel Cerrah konsültasyonu sonrası apandisit düşünülen hastalar ve ameliyat sonrası patolojik tanısı akut apandisit olan hastalar

Dahil Edilmeme Kriterleri:

1) Çalışmaya katılma konusunda onam alınamayan hastalar
2) DM, malignite, obezite, IBH, HIV (+), sepsis, gut, ankilozan spondilit, çölyak hastalığı tanısı olan hastalar,
3) 18 yaşından küçük hastalar,
4) Daha öncesinde apendektomi yapılmış hastalar,
5) Genel Cerrah konsültasyonu sonrası apandisit düşünülmeyen hastalar.

3.1. ÖRNEKLEM BÜYÜKLÜĞÜ

Hasta verileri etik kurul izni alındıktan sonra 01.09.2023 – 30.12.2023 tarihleri arasında Prof. Dr. Cemil Taşcıoğlu Şehir Hastanesi Acil Tıp Kliniğinde

Apandisit tanısı alan 18 yaş ve üstü hastalar araştırmaya dahil edildi. Çalışma önsel (priori) güç analizi G*Power 3.1 (Faul, F., Erdfelder, E., Lang, A.-G., & amp;amp; Buchner,A.,2007) programı kullanılarak yapıldı. 0,80 güce ulaşabilmek için gerekli minimum örneklem sayısı her iki grupta 64 katılımcı olmak üzere toplamda 128 olarak hesaplandı. Deneysel (Post hoc) güç analizi çalışmanın sonunda ayrıca yapıldı.

3.2. VERİLERİN TOPLANMASI

Çalışma için 01.09.2023 tarihinden itibaren hastanemiz acil servisine başvuran, fizik muayene, görüntüleme yöntemleri ve genel cerrahi konsültasyonu sonucu apandisit tanısı alan 78 hasta değerlendirildi. Çalışma materyalleri hasta grubundan tanı konulduktan hemen sonra alındı. 8 hasta dahil etme kriterlerine uymadığı, 6 hastanın da operasyon sonrası patoloji sonucu apandisit ile uyumlu olmadığı için çalışma dışı bırakıldı ve sonuçta 64 kişilik hasta grubu elde edildi (Şekil 5). Kontrol grubu için ise 68 kişiden kan alındı; ancak 5 adet kan biyolojik materyal kaybından, 4 hasta da daha sonrasında sigara kullandığını anlaşıldığı için çalımanın kontrol grubuna 59 adeti dahil edildi (Şekil 6).

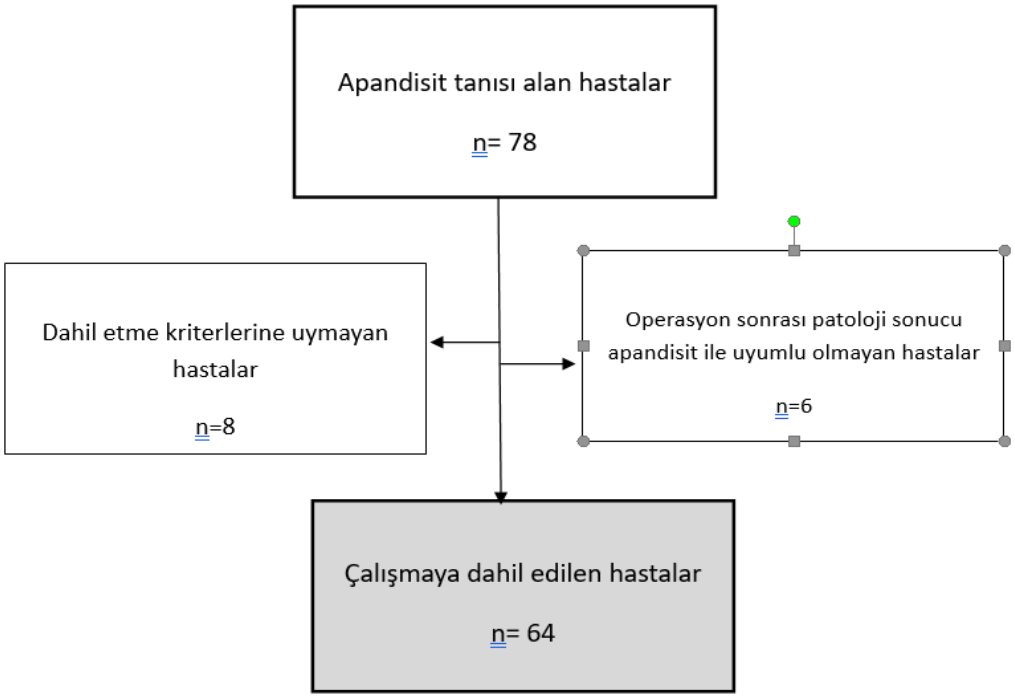

Şekil 5. Çalışmanın Akış Şeması

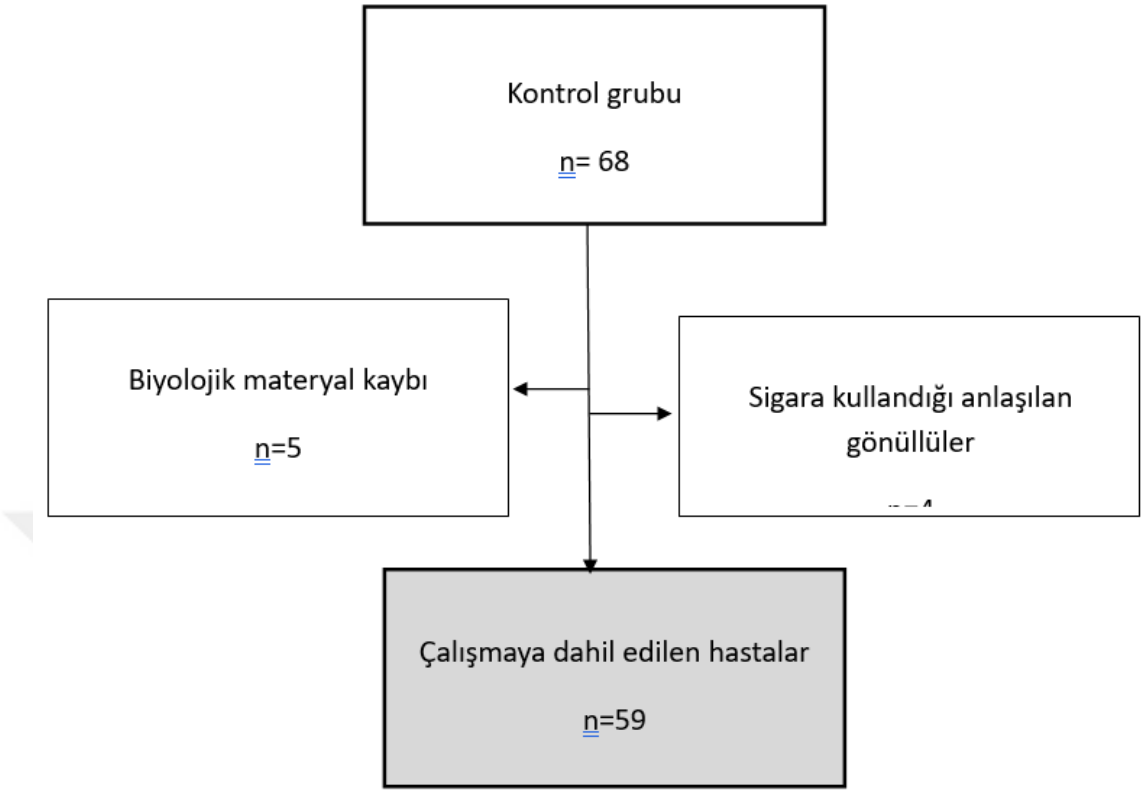

Şekil 6. Çalışmanın Akış Şeması 2

Olgu Rapor Formunda hastaların; dosya numarası, tarih, şikayetlerin neler olduğu, ne zaman başladığı, yaş, cinsiyet, bilinen komorbid hastalıkları; başvuru anındaki tansiyon, nabız, ateş, oksijen satürasyonu (SpO_2), Glaskow Koma Skoru (GKS); yapılmış olan rutin hemogram (WBC, hemoglobin), biyokimya analizleri (Glukoz, üre, kreatinin, sodyum (Na), potasyum (K), CRP), apandisit tanısını sağlayan görüntüleme yöntemi ile alınan numuneler sonrası hesaplanan serum zonulin düzeyleri yazıldı. Kontrol grubu hastaları için de aynı şekilde; yaş, cinsiyet gibi demografik veriler kaydedildi ve bu forma daha sonra saptanan serum zonulin düzeyleri yazıldı.

Hastalar sedye üzerinde yatar pozisyonda iken rutin olarak hemogram, biyokimya belirteçleri için aldığımız kan örneğine ek olarak, Bilgilendirilmiş Gönüllü Olur Formu için imza alındıktan sonra, 1 tüp biyokimya tüpüne aktarılmak üzere 2 cc kan örneği alındı. Alınan kan örnekleri, serum temini için 4000/dakika devirde 10 dakika santrifüj edildi. Elde edilen serum, oluşabilecek hemolizden

kaçınmak için, steril enjektör ile kapaklı eppendorf tüplerine aktarıldı ve numaralandırıldı. Bu eppendorf tüpleri, dakikalar içerisinde -80°C'lik buzdolabına nakledildi.

3.3. SONUÇ ÖLÇÜMÜ

Verilerin toplanması bitiminde örneklerin hepsi, kitlerin temin edildiği firma tarafından soğuk zincir kurallarına uygun olarak örneklerin analizlerinin yapılacağı laboratuvara taşındı ve burada oda sıcaklığında serumların çözünmesi beklendi. Laboratuvar çalışanlarına hastalar hakkında hiçbir şekilde bilgi verilmedi. Tüm ölçümler, klinik verilere kör olan iki araştırmacı tarafından yapıldı. Örneklerde serum zonulin düzeyleri; Bioassay Technology Laboratory – BT LAB (Şanghay, Çin) firmasına ait 96'lı "İnsan Zonulin ELISA Kiti" ve 96'lı "İnsan Glial Fibriler Asidik Protein ELISA Kiti" kullanılarak, BioTek® ELx800DA™ Microplate Reader (Vermont, Amerika Birleşik Devletleri) ve DIALAB® DIAWasher ELX5O/8 (Viyana, Avusturya) cihazları ile ELISA yöntemiyle çalışıldı. Elde edilen sonuçlar olgu rapor formlarına kaydedildi. Hasta ve kontrol gruplarının düzeyleri karşılaştırıldı.

3.4. İSTATİSTİKSEL ANALİZ

Veriler IBM SPSS V23 analiz edildi. Verilerin normal dağılıma uygunluğu Kolmogorov Smirnov ve Shapiro Wilk testleri ile incelendi. İkili gruplara göre normal dağılım göstermeyen verilerin karşılaştırılmasında Mann Whitney U testi kullanıldı. Üç ve üzeri gruplara göre normal dağılıma uymayan verilerin karşılaştırılmasında Kruskal Wallis H testi kullanıldı. Normal dağılıma uymayan sürekli parametrelerin ilişkisinin incelenmesinde Spearman's rho korelasyon katsayısı kullanıldı. Hastalarda serum zonulin düzeyini ayırt etmede ROC analizi kullanıldı. Analiz sonuçları ortalama ± standart sapma ve ortanca (minimum – maksimum) şeklinde sunuldu. Önem düzeyi $p<0,050$ olarak alındı.

4. BULGULAR

Çalışmamıza toplam 123 katılımcı dahil edildi; 80 erkek (%65) ve 43 (%35) kadındı. 64 katılımcı (%52) apandisit tanısı nedeniyle hasta grubuna, 59 katılımcı (%48) da sağlıklı kontrol grubuna alındı. Hastaların %65,6'sı erkek, %34,4'ü kadın, kontrol grubunun %64,4'ü erkek, %35,6'sı kadındır. Hastaların yaş ortalaması 35,61 ± 14,01 ve kontrol grubunun 31,95 ± 10,5 olarak elde edilmiştir. Gruplara göre yaş ortalama değerleri arasında istatistiksel olarak anlamlı bir farklılık yoktur (p=0,261). Apandisit hasta grubunda serum zonulin düzeylerinin ortalama 15,2 ± 10,3 ng/mL (P < 0,001) ile anlamlı derecede düşük olduğu görüldü. Hastalık patolojisine göre akut apandisit, akut flegmonoz apandisit ve akut perfore apandisit arasında serum zonulin düzeylerinde anlamlı farklılık gözlenmedi. Demografik verilere göre serum zonulin düzeyleri kıyaslanamasında anlamlı farklılık görülmedi. Hasta grubunda CRP ve BKH düzeyleri ile karşılaştırıldığında serum zonulin düzeylerinde anlamlı farklılık görülmedi.

Hastaların %65,6'sı erkek, %34,4'ü kadın, kontrol grubunun %64,4'ü erkek, %35,6'sı kadındı. Grup ile cinsiyet arasında istatistiksel olarak anlamlı bir bağlantı saptanmadı (p=1,000) (Tablo 4).

Tablo 4. Gruplara göre cinsiyetin karşılaştırılması

	Grup		Toplam	p*
	Hasta	Kontrol		
Cinsiyet				
Erkek	42 (65,6)	38 (64,4)	80 (65)	1,000*
Kadın	22 (34,4)	21 (35,6)	43 (35)	

*Yates Düzeltmesi

Çalışmamızın asıl bulgusu olarak hasta ve kontrol gruplaramızı mukayese ettiğimizde serum zonulin düzeyi ortalama değerleri arasında istatistiksel olarak anlamlı bir farklılık vardı (p<0,001). Hastaların serum zonulin düzeyi ortalaması 15,2 ± 10,3 ng/ml iken kontrol grubunun 34,05 ± 22,07 ng/ml olarak elde edildi (Tablo 5).

Tablo 5. Gruplara göre serum zonulin düzeyinin karşılaştırılması

	Serum Zonulin Düzeyi		p*
	Ortalama ± S.Sapma	Ortanca (Min-Mak)	
Grup			
Hasta	15,2 ± 10,3	11,28 (2,66 - 41,76)	**<0,001**
Kontrol	34,05 ± 22,07	27,34 (2,23 - 68,48)	
Toplam	24,24 ± 19,38	13,59 (2,23 - 68,48)	

*Mann Whitney U testi

Hastalar için serum zonulin düzeyi değerine ait AUC değeri 0,791 olarak istatistiksel olarak anlamlı elde edildi (p<0,001)(Şekil 7). Yapılan ROC analizi sonrası, kesme değeri ≤11,94 ng/dl olarak alındığında duyarlılık 84,75%, özgüllük 59,38%, PPV 65,79% ve NPV 80,85% olarak elde edilmiştir (Tablo 6).

Tablo 6. Hastalarda serum zonulin düzeyini ayırt etmede ROC analizi sonucu

Kesme değer	Sensitivity (%)	Specificity (%)	PPV (%)	NPV (%)	AUC (%95 CI)	P
≤11,94	84,75%	59,38%	65,79%	80,85%	0,791 (0,713 - 0,87)	**<0,001**

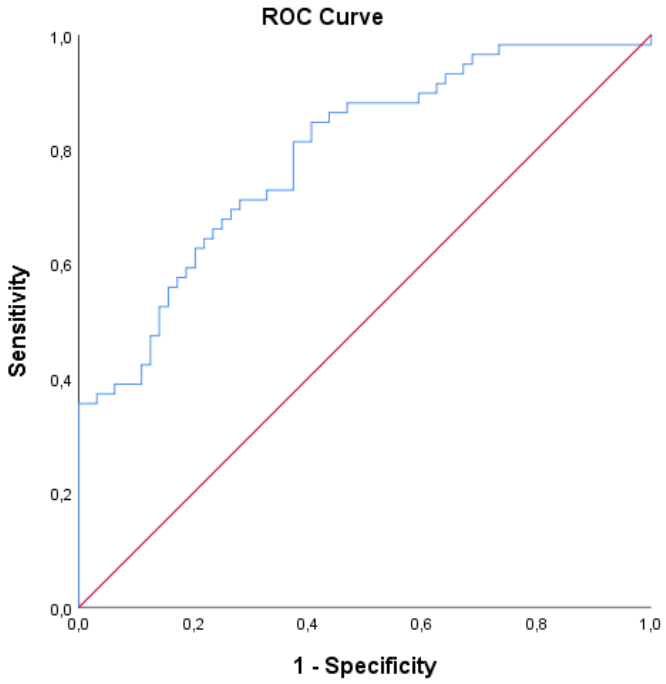

Şekil 7. Serum zonulin düzeyine ait ROC eğrisi

Gruplara göre yaş ortalama değerleri arasında istatistiksel olarak anlamlı bir farklılık yoktu (p=0,261). Hastaların yaş ortalaması 35,61±14,01 ve kontrol grubunun 31,95 ± 10,5 olarak elde edildi. Gruplara göre serum zonulin düzeyi ortalama değerleri arasında istatistiksel olarak anlamlı bir farklılık bulundu (p<0,001). Hastaların serum zonulin düzeyi ortalaması 15,2±10,3 ng/ml iken, kontrol grubunun 34,05±22,07 ng/ml olarak elde edildi. Hastaların hemoglobin ortalaması 138,59±16,68 g/L, wbc ortalaması 13723,28±3871,11 µL, crp ortalaması 41,6±49,06 mg/L, üre ortalaması 25,86±9,06 mg/dL, Kreatinin ortalaması 0,86±0,2 mg/dL, Alt ortalaması 20,33±15,26 U/L, Ast ortalaması 22,3±16,09 U/L, Sodyum ortalaması 138,89±2,93 mEq/L, Potasyum ortalaması 4,41±0,34 mEq/L olarak bulundu (Tablo 7).

Tablo 7. Gruplara göre nicel parametrelerin karşılaştırılması

	Grup		Toplam	p*
	Hasta	Kontrol		
Yaş	35,61 ± 14,01 33 (18 - 73)	31,95 ± 10,5 29 (19 - 74)	33,85 ± 12,54 30 (18 - 74)	0,261
Serum Zonulin Düzeyi	15,2 ± 10,3 11,28 (2,66 - 41,76)	34,05 ± 22,07 27,34 (2,23 - 68,48)	24,24 ± 19,38 13,59 (2,23 - 68,48)	**<0,001**
Hemoglobin	138,59 ± 16,68 140 (102 - 175)		138,59 ± 16,68 140 (102 - 175)	
Wbc	13723,28 ± 3871,11 13925 (4080 - 23510)		13723,28 ± 3871,11 13925 (4080 - 23510)	
Crp	41,6 ± 49,06 26,25 (0,8 - 229)		41,6 ± 49,06 26,25 (0,8 - 229)	
Üre	25,86 ± 9,06 24,5 (13 - 71)		25,86 ± 9,06 24,5 (13 - 71)	
Kreatinin	0,86 ± 0,2 0,84 (0,45 - 1,43)		0,86 ± 0,2 0,84 (0,45 - 1,43)	
Alt	20,33 ± 15,26 17 (7 - 116)		20,33 ± 15,26 17 (7 - 116)	
Ast	22,3 ± 16,09 18 (12 - 128)		22,3 ± 16,09 18 (12 - 128)	
Sodyum	138,89 ± 2,93 139 (127 - 145)		138,89 ± 2,93 139 (127 - 145)	
Potasyum	4,41 ± 0,34 4,32 (3,8 - 5,24)		4,41 ± 0,34 4,32 (3,8 - 5,24)	

*Mann Whitney U testi; Ortalama ± Standart Sapma; Ortanca(Minimum-Maksimum)

Operasyon sonrası patoloji sonucuna göre serum zonulin düzeyi ortalama değerleri arasında istatistiksel olarak anlamlı bir farklılık bulunamadı (p=0,318). Akut apandisit grubunun serum zonulin düzeyi ortalaması 13,64±8,86 ng/ml, akut flegmonoz apandisit grubunun 17,48±12,73 ng/ml ve akut perfore apandisit grubunun 17,5±8,88 ng/ml olarak elde edilmiştir (Tablo 8).

Tablo 8. Patoloji sonucuna göre serum zonulin düzeyinin karşılaştırılması

	Serum Zonulin Düzeyi		p*
	Ortalama ± S.Sapma	Ortanca (Min-Mak)	
Patoloji Sonucu			
Akut Apandisit	13,64 ± 8,86	10,38 (2,66 - 41,76)	
Akut Flegmonoz Apandisit	17,48 ± 12,73	11,77 (7,63 - 41,65)	0,318
Akut Perfore Apandisit	17,5 ± 8,88	11,5 (10,92 - 30,07)	
Toplam	15,2 ± 10,3	11,28 (2,66 - 41,76)	

*Kruskal Wallis H testi

Çalışmamızda cinsiyete göre serum zonulin düzeyi ortalama değerleri arasında istatistiksel olarak anlamlı bir farklılık bulunmadı (p=0,261). Erkeklerin serum zonulin düzeyi ortaması 25,89±20,33 ng/ml ve kadınların 21,17±17,29 ng/ml olarak elde edildi (Tablo 9).

Tablo 9. Cinsiyete göre serum zonulin düzeyinin karşılaştırılması

	Serum Zonulin Düzeyi		p*
	Ortalama ± S.Sapma	Ortanca (Min-Mak)	
Cinsiyet			
Erkek	25,89 ± 20,33	13,24 (2,23 - 68,48)	0,261
Kadın	21,17 ± 17,29	13,74 (5,33 - 68,19)	
Toplam	24,24 ± 19,38	13,59 (2,23 - 68,48)	

*Mann Whitney U testi

Serum zonulin düzeyi ile yaş arasında istatistiksel olarak anlamlı bir ilişki olmadığı tespit edildi (p=0,882), (Tablo 10).

Tablo 10. Serum zonulin düzeyi ile yaş arasındaki ilişkinin incelenmesi

	Serum Zonulin Düzeyi	
	R	P
Yaş	-0,013	0,882

r: Spearman's rho korelasyon katsayısı

Serum zonulin düzeyi ile crp arasında istatistiksel olarak anlamlı bir ilişki bulunamadı (p=0,812).

Tablo 11. Serum zonulin düzeyi ile crp arasındaki ilişkinin incelenmesi

	Serum Zonulin Düzeyi	
	R	P
Crp	0,030	0,812

r: Spearman's rho korelasyon katsayısı

Serum zonulin düzeyi ile wbc arasında istatistiksel olarak anlamlı bir ilişki bulunamadı (p=0,645), (Tablo 12).

Tablo 12. Serum zonulin düzeyi ile wbc arasındaki ilişkinin incelenmesi

	Serum Zonulin Düzeyi	
	R	P
Wbc	-0,059	0,645

r: Spearman's rho korelasyon katsayısı

Hastaların; %54,7'sine kontrastlı batın bt, %3,1'ine kontrastsız batın bt ve %42,2'sine tüm batın usg görüntüleme yöntemi ile tanısı konuldu. Hastaların operasyon sonrası patoloji sonucu; %59,4'ünün akut apandisit, %32,8'inin akut flegmonoz apandisit ve %7,8'inin akut perfore apandisit olarak bulundu (Tablo 13).

Tablo 13. Hastaların tanı konulan görüntüleme yöntemi ve patoloji sonucunun tanımlayıcı istatistikleri

	Frekans	Yüzde
Tanı konulan görüntüleme yöntemi		
Kontrastlı batın bt	35	54,7
Kontrastsız batın bt	2	3,1
Tüm batın usg	27	42,2
Patoloji sonucu		
Akut apandisit	38	59,4
Akut flegmonoz apandisit	21	32,8
Akut perfore apandisit	5	7,8

5. TARTIŞMA

Çalışmamızda serum zonulin düzeyinin apandisiti öngörmedeki faydasını değerlendirdik. Sonuçlar değerlendirildiğinde akut apandisit hastalarında serum zonulin düzeyinin, sağlıklı kontrol grubuna göre anlamlı düşük olduğunu tespit ettik. Patoloji sonucundaki apandisit çeşitleri arasında ise serum zonulin düzey sonuçlarında anlamlı bir sonuç bulamadık.

Apandisit, apendikste meydana gelen iltihaplanma durumudur. Günümüzde apandisit, akut karın ağrısının en sık rastlanan nedenlerinden biridir ve hala doğru ve hızlı bir tanı konulması zorlu bir süreçtir. Akut apandisit, dünyadaki en yaygın karın cerrahisi acil durumudur[38]. Akut apandisitin klinik tanısı öykü, fiziki muayene, laboratuvar değerlendirme ve görüntülemeye dayanır[2]. Zonulin, bağırsak geçirgenliğini yansıtan ölçülebilir tek kan proteinidir. Zonulin, rolü sağlık ve hastalık olan ve halen aktif araştırmaların konusu hem epitelyal hem de endotelyal bariyer fonksiyonlarının düzenlenmesinde yer alan bir proteindir[61]. Zonulin çoğunlukla karaciğerden salgılanmakla birlikte, enterositler, yağ dokusu, beyin, kalp, bağışıklık sistemi hücreleri, akciğer ve böbrekten de salgılanabilir. Yüksek serum zonulin seviyeleri, çölyak hastalığı ve tip 1 diyabet gibi çeşitli otoimmün hastalıkların yanı sıra tip 2 diyabet ve obezitede de görülebilir[3]. Serum zonulin düzeylerinin yine yaş, BKİ, eşlik eden komorbid hastalıklar, sigara kullanımından etkilendiği de bilinmektedir[61]. Akut apandisitte bağırsak duvarında öncelikle ödem, sonrasında nekroz gelişir. Bu ödeme binaen bağırsak duvar geçirgenliğinin artacağını ve akut dönemde serum zonulin seviyelerinin yüksek olabileceğini düşünerek bu çalışmaya başladık. Beklentimizin aksine serum zonulin sevilerini düşük bulduk. Literatürde akut apandisit gibi akut pankreatitte de serum zonulin seviyelerinin düştüğünü gösteren çalışmalar mevcuttur. Çalışmamızda olduğu gibi serum zonulin seviyesi akut pankreatit ve ileus hastalarında da düşük tespit edilmiştir[3], [62]. Fakat mekanizması tam olarak açıklanamamıştır.

2000 yılında Fasano, zonulin düzensizliğinin bağırsak bariyer fonksiyonlarının bozulmasına katkıda bulunabileceğini, gıda alerjileri, gastrointestinal sistem enfeksiyonları, sistemik otoimmün hastalıklar ve inflamatuar bağırsak hastalıkları olarak tanımlanan bakterilerin, zonulin salınımının güçlü

tetikleyicileri olduğunu belirtti[63]. Karin Malickova ve ekibinin 2017'de gerçekleştirdiği araştırmada, Crohn hastalığı olan bireylerde serum zonulin seviyelerinin arttığı bulunmuştur. Ancak, aynı çalışmada ülseratif kolit hastalarında anlamlı bir zonulin seviyesi yükselmesi tespit edilmemiştir. Yine aynı çalışmada, sigara içen bireylerde serum zonulin düzeyinde artış gözlemlenmiştir[64]. Qi Y. ve arkadaşlarının çalışmasında serum zonulin düzeyi ile yaş arasında pozitif korelasyon tespit edilmiştir[65]. Thomas ve arkadaşları, gliadinin çölyak hastalığında bağırsak epiteli ile etkileşimi sonucunda zonulin salınımını arttırarak bağırsak geçirgenliğini arttırdığını göstermiştir. Bu durumda, parasellüler translokasyona uğrayan gliadinin, submukozal makrofajlarla etkileşime girerek proinflamatuar sitokin ortamını ortaya çıkardığını belirlemişlerdir[66]. Fasano'nun çalışmalarında, çölyak hastalarında, antijenik uyarıcı olan gliadin maruziyetinin doğrudan zonulin seviyelerinde artışa yol açtığı ve bu durumun bağırsak submukozasında gliadin dahil olmak üzere antijenlerin hücre içine geçişinde artışa neden olduğu belirtilmiştir[7]. Wang ve ekibi, yaptıkları çalışmada karaciğer sirozu veya kronik hepatit B hastalarını dahil etmiş ve sağlıklı kontrol grubuyla karşılatırmıştır. Çalışmanın sonucunda hepatoselüler karsinom hastalarında serum zonulin düzeylerinin belirgin şekilde daha yüksek olduğunu tespit etmiştir. Bu durumu, zonulin yolundaki bozuklukların bağırsak bariyerinin bozulmasına ikincil olarak ortaya çıktığını düşünmüşlerdir[67].

Serum zonulin biyobelirteci, gastrointestinal geçirgenlikle sıkça ilişkilendirilmesine rağmen, literatür taramamızda apandisit hastalarında yapılmış bir çalışma tespit edilememiştir. Bizim çalışmamız literatürdeki ilk çalışmadır. Klinik çalışmamızda, serum zonulin düzeyinin, apandisit hastalarında tanı aşımasında erken bir biyobelirteç olarak kullanılabilirliğini değerlendirdik ve akut apandisit hastalarında serum zonulin düzeylerinin sağlıklı bireylere kıyasla anlamlı derecede düşük olduğunu tespit ettik. Bu da serum zonulinin akut apandisit patogenezinde potansiyel bir negatif biyobelirteç olabileceğini düşündük. Bu düşüklüğü net olarak açıklayamıyoruz. Avcıoğlu, U. ve H. Eruzun'un yaptığı çalışmada serum zonulin düzeyi pankreatit hastalarında akut dönemde düşük bulunmuş; fakat komplike pankreatitte anlamlı bir fark yaratmamıştır[3]. Bizim çalışmamız da Avcıoğlu, U ve H. Eruzun'un çalışmasında olduğu gibi negatif sonuçlara sahip olup; onlar serum zonulin seviyesinin düşüklüğünü bir nedene bağlayamamışlardır. Kliniğimizde

yapılan bir diğer çalışmada ileus hastaları dahil edilmiş ve akut dönem serum zonulin düzeyleri anlamlı düşük bulunmuştur[62]. Bu çalışmalara binaen her ne kadar akut apandisit hastalarının bazılarında ishal gibi durumlar olsa da peritonit geliştiğinden bağırsak hareketleri azalmış olabilir. Ayrıca apendikste gelişen akut apandisit durumu bağırsağın küçük bir segmentini etkilediğinden bu düşüklüğü tespit etmiş olabiliriz [68]. Fakat biz de bu düşüklüğün sebebini tam olarak açıklayamıyoruz.

Literatüre bakıldığı zaman akut apandisit hastalığının kadınlardan ziyade erkeklerde daha sık görüldüğü belirtilmektedir[24]. Buoali M. ve arkadaşlarının yapmış olduğu 2022 yılında 208 hastalık bir seri çalışmasda hastaların 142'si (%68,2) erkek, 66 (%31,8) kadın hasta idi[69]. Noh ve ark. pediatrik yaş grubunda yapmış oldukları çalışmada hastanın %61'i erkek ve %39'u kadındı[70]. Bizim çalışmamızın verileri de hasta ve kontrol grubu için bu çalışmalarla benzerdi. Akut apandisitin en yüksek insidansı 10-19 yaş arasındaki kişilerde mevcuttur[71]. Chong ve arkadaşlarının yaptıkları çalışmada akut apandisit tanısı alan hastalarda ortalama yaş 25,1[72], Körner ve arkadaşlarının yapmış oldukları çalışmada hastaların ortalama yaşı 22 idi[28]. Bizim çalışmamızda ise ortalama yaş hasta ve kontrol grublarında benzerdi. Kontrol ve hasta grubu arasındaki cinsiyet ve yaş oranlarının benzerliği çalışmamızın güvenilirliğini arttırdığını düşünüyoruz.

Apandistin en önemli ve dikkat edilmesi gereken komplikasyonlarından biri perforasyondur. Jose T. ve arkadaşlarının yapmış oldukları bir çalışmada perforasyon oranı %10,3 [73], Malkomes ve arkadaşlarının 2021 yılında 183 hastayı içeren çalışmasında perforasyon oranını %24,6 [74], Farooqui ve arkadaşlarının çalışmasında ise %18 olarak bildirmişlerdir[75]. Bizim çalışmamız içerisindeki hastaları patoloji sonucuna göre değerlendirdiğimizde ise akut perfore apandisit %7,8 oranında geldi. Perfore hastalar ve perfore olmayan hastalar arasında zonulin ile korelasyon saptamadık.

Akut apandisit tanısı için laboratuvar testlerinin değerini araştıran pek çok çalışma mevcuttur. BKH sayısındaki artış apandisitteki inflamasyonun erken göstergelerinden biridir. Jasper J Atema ve arkadaşlarının 2015 yılında yaptığı, şüpheli akut apandisitli 1024 hastanın incelendiği bir çalışmada BKH değerlerinin en yüksek PPV değerine sahip olduğu bulunmuştur[41]. Dueholm ve ark.

çalışmalarında, BKH düzeyini akut apandisit tanısı alan olgularda akut apandisit tanısı almayan olgulara göre daha yüksek tespit etmişlerdir[76]. Akut faz reaktanlarından biri olan CRP de akut apandisit olgularında inflamasyon sürecinde yükselmesi muhtemel beklenen bir parametredir. Korkut ve ark. 2020 yılında yaptıkları bir çalışmada akut apandisit tanısı alan hastalarda daha yüksek CRP değerleri olduğunu bildirmişlerdir[77]. Khan ve arkadaşlarının 2004 yılında, 259 hasta üzerinde yaptığı çalışmada apandisit tanısında BKH ve CRP'nin özgüllüğünü ve duyarlılığını belirlemek amaçlanmış ve BKH ve CRP birlikte ölçüldüğünde, PPV artırdığından tanıda yardımcı olabileceğini idda etmişlerdir. Çalışmamızda BKH ortlama değeri normal sınırlara göre yüksek, yine inflamatuvar bir belirteç olan CRP değeri de normal sınırlara göre yüksek sonuçlandı. Biz de çalışmamız hasta grubunda bu değerleri kaydederek istatiksel analizlerini yaptık. BKH ve CRP değerlerini de hasta grubunda serum zonulin ile korelasyon olup olmadığı açısından değerlendirdik. Sonuç olarak diğer çalışmalarda da olduğu gibi, literatüre uygun şekilde BKH ve CRP değerlerini normal aralığa göre yüksek bulduk. Hem BKH hem de CRP değerlerinin serum zonulin düzeyi ile arasında istatistiksel olarak anlamlı bir ilişki bulmadık.

Çalışmamızdaki tüm apandisit tanılı hastalarımız opere olmuş ve operasyon sonrası patoloji sonucu apandisit lehine olanlar dahil edilmiştir. Patoloji sonucuna göre perfore apandisit hastalarında; yukarda bahsettiğimiz akut pankreatit hastalarında zonulin örnek çalışmasında olduğu ve diğer mevcut literatürdeki çalışmalar gibi serum zonulin değerlerinde değişiklik bekledik[3]. Ancak sonuç olarak akut apandisit, akut flegmonoz apandisit ve akut perfore apandisit arasında serum zonulin düzeyi ortalama değerleri arasında istatistiksel olarak anlamlı bir farklılık bulamadık. Bu sonuçlar ışığında serum zonulin düzeyinin akut apandisit hastalarında komplikasyon belirleyemeyeceğini düşünüyoruz. Daha sonraki çalışmalarda perfore ve perfore olmayan akut apandisit vaka sayılarının birbirine daha yakın olması durumunda bu düşüncemizin aksi ispatlanabilir.

6. LİMİTASYONLAR

Çalışmamızın bazı limitasyonları bulunmaktadır. Çalışmamız tek merkezli bir çalışma olması ve belirli bir zaman aralığındaki hastaları değerlendirdiğimiz için, çalışmanın sonuçlarının genellenebilirliği kısıtlı olmuştur.

Hasta sayısı 64 olmasına rağmen, kontrol grubu 59 kişiden oluşmaktadır. Kontrol grubu sayımız her ne kadar hasta grubu sayımızdan az olsa da istatistiksel açıdan sonuçlarımızı etkilememiştir. Daha fazla katılımcının dahil edildiği, randomize, kontrollü ve çok merkezli çalışmaların yapılmasına ihtiyaç vardır.

Çalışmamızda operasyon sonrası serum zonulin seviyeleri ölçülememiştir. Operasyon etkisi veya serum zonulin seviyelerinin artıp artmayacağı konusunda yeni çalışmalara ihtiyaç olduğu düşüncesindeyiz.

Çalışmamızın bir diğer limitasyonu ise hastalarımızın sağlıklı duruma geçtiklerinde serum zonulin düzeylerinin ölçülmemiş olması olabilir. Şöyle ki hastalarımızın hiçbirinin bazal serum zonulin düzeyleri bilinmemektedir. Ayrıca operasyon sonrasında serum zonulin düzeylerinin bazal değere göre azalıp, arttığını ispatlayamayız. Bu yönüyle yapılacak diğer çalışmalara çalışmamızın ışık tutacağı kanaatindeyiz.

7. SONUÇLAR

Çalışmamızın sonuçlarına dayanarak akut apandisit hastalarında serum zonulin düzeylerinin düşük bulunması, zonulinin tanıyı destekler bir biyobelirteç olduğunu göstermiştir. Acil serviste akut apandisit düşünülen hastalarda serum zonulin düzeylerinn ölçülmesi tanı aşamasında hekimlere yardımcı olacaktır.

Bunun yanında serum zonulin düzeyi ile akut apandisit patolojisi, demografik veriler ve CRP, BKH arasında anlamlı fark yoktu.

Çalışmamız sonucunda anlamlı bir sonuç elde etmiş bulunmaktayız. Buna rağmen zonulinin klinikte kullanımı tartışmalıdır. Daha geniş kapsamlı ek çalışmalara ihtiyaç duymaktadır.

KAYNAKÇA

[1] Moris D, Paulson EK, Pappas TN. Diagnosis and Management of Acute Appendicitis in Adults: A Review. JAMA. 2021 Dec 14;326(22):2299-2311. doi: 10.1001/jama.2021.20502. PMID: 34905026.

[2] Constantin M, Petrescu L, Mătanie C, Vrancianu CO, Niculescu AG, Andronic O, Bolocan A. The Vermiform Appendix and Its Pathologies. Cancers (Basel). 2023 Jul 29;15(15):3872. doi: 10.3390/cancers15153872. PMID: 37568688; PMCID: PMC10417615.

[3] Avcıoğlu U, Eruzun H. Serum Zonulin Levels as an Early Biomarker in Predicting the Severity and Complications of Acute Pancreatitis. Eurasian J Med. 2023 Feb;55(1):78-82. doi: 10.5152/eurasianjmed.2022.0272. PMID: 36861872; PMCID: PMC10081017.

[4] Tripathi A, Lammers KM, Goldblum S, Shea-Donohue T, Netzel-Arnett S, Buzza MS, Antalis TM, Vogel SN, Zhao A, Yang S, Arrietta MC, Meddings JB, Fasano A. Identification of human zonulin, a physiological modulator of tight junctions, as prehaptoglobin-2. Proc Natl Acad Sci U S A. 2009 Sep 29;106(39):16799-804. doi: 10.1073/pnas.0906773106. Epub 2009 Sep 15. PMID: 19805376; PMCID: PMC2744629.

[5] El Asmar R, Panigrahi P, Bamford P, Berti I, Not T, Coppa GV, Catassi C, Fasano A. Host-dependent zonulin secretion causes the impairment of the small intestine barrier function after bacterial exposure. Gastroenterology. 2002 Nov;123(5):1607-15. doi: 10.1053/gast.2002.36578. Erratum in: Gastroenterology 2003 Jan;124(1):275. El Asmar Rahzi [corrected to El Asmar Ramzi]. PMID: 12404235.

[6] Gerdes S, Osadtschy S, Buhles N, Mrowietz U. Zonulin may not be a marker of autoimmunity in patients with psoriasis. Acta Derm Venereol. 2012 Mar;92(2):171-2. doi: 10.2340/00015555-1208. PMID: 22113737.

[7] Fasano A. Surprises from celiac disease. Sci Am. 2009 Aug;301(2):54-61. doi: 10.1038/scientificamerican0809-54. PMID: 19634568.

[8] Williams GR. Presidential Address: a history of appendicitis. With anecdotes illustrating its importance. Ann Surg. 1983 May;197(5):495-506. doi: 10.1097/00000658-198305000-00001. PMID: 6342553; PMCID: PMC1353017.

[9] Girard-Madoux MJH, Gomez de Agüero M, Ganal-Vonarburg SC, Mooser C, Belz GT, Macpherson AJ, Vivier E. The immunological functions of the Appendix: An example of redundancy? Semin Immunol. 2018 Apr; 36:31-44. doi: 10.1016/j.smim.2018.02.005. Epub 2018 Mar 2. PMID: 29503124.

[10] Young P. La apendicitis y su historia [Appendicitis and its history]. Rev Med Chil. 2014 May;142(5):667-72. Spanish. doi: 10.4067/S0034-98872014000500018. PMID: 25427027.

[11] García-Cano E, Martínez-Gasperin J, Rosales-Pelaez C, Hernández-Zamora V, Montiel-Jarquín JÁ, Franco-Cravioto F. Hernia de Amyand y apendicitis complicada; presentación de un caso y elección de tratamiento quirúrgico [Amyand's hernia and complicated appendicitis; case presentation and surgical treatment choice]. Cir Cir. 2016 Jan-Feb;84(1):54-7. Spanish. doi: 10.1016/j.circir.2015.06.012. Epub 2015 Jul 31. PMID: 26238589.

[12] J. K. Hamill and A. G. Hill, “A history of the treatment of appendicitis in children: lessons learned,” *ANZ J Surg*, vol. 86, no. 10, pp. 762–767, Oct. 2016, doi: 10.1111/ANS.13627.

[13] Liang MK, Andersson RE, Jaffe BM, and Berger DH, “The Appendix | Schwartz’s Principles of Surgery, 10e.”

[14] Vitetta L, Chen J, Clarke S. The vermiform appendix: an immunological organ sustaining a microbiome inoculum. Clin Sci (Lond). 2019 Jan 3;133(1):1-8. doi: 10.1042/CS20180956. PMID: 30606811.

[15] Guinane CM, Tadrous A, Fouhy F, Ryan CA, Dempsey EM, Murphy B, Andrews E, Cotter PD, Stanton C, Ross RP. Microbial composition of human appendices from patients following appendectomy. mBio. 2013 Jan 15;4(1):e00366-12. doi: 10.1128/mBio.00366-12. PMID: 23322636; PMCID: PMC3551545.

[16] Frisch M, Pedersen BV, Andersson RE. Appendicitis, mesenteric lymphadenitis, and subsequent risk of ulcerative colitis: cohort studies in Sweden and Denmark. BMJ. 2009 Mar 9;338:b716. doi: 10.1136/bmj.b716. PMID: 19273506; PMCID: PMC2659291.

[17] Kaplan GG, Pedersen BV, Andersson RE, Sands BE, Korzenik J, Frisch M. The risk of developing Crohn's disease after an appendectomy: a population-based cohort study in Sweden and Denmark. Gut. 2007 Oct;56(10):1387-92. doi: 10.1136/gut.2007.121467. Epub 2007 May 9. PMID: 17494106; PMCID: PMC2000241.

[18] Prystowsky JB, Pugh CM, Nagle AP. Current problems in surgery. Appendicitis. Curr Probl Surg. 2005 Oct;42(10):688-742. doi: 10.1067/j.cpsurg.2005.07.005. PMID: 16198668.

[19] Deshmukh S, Verde F, Johnson PT, Fishman EK, Macura KJ. Anatomical variants and pathologies of the vermix. Emerg Radiol. 2014 Oct;21(5):543-52. doi: 10.1007/s10140-014-1206-4. Epub 2014 Feb 26. PMID: 24570122; PMCID: PMC4324638.

[20] Gerard M. Doherty, Sabrina E. Sanchez, and Peter A. Burke, "Appendix | CURRENT Diagnosis & Treatment: Surgery 15e Chapter 30: Appendix."

[21] Kooij IA, Sahami S, Meijer SL, Buskens CJ, Te Velde AA. The immunology of the vermiform appendix: a review of the literature. Clin Exp Immunol. 2016 Oct;186(1):1-9. doi: 10.1111/cei.12821. Epub 2016 Jul 19. PMID: 27271818; PMCID: PMC5011360.

[22] William K. Ovalle and Patrick C. Nahirney, "Lower Digestive System, Netter's Essential Histology," in *Netter's Essential Histology*, Third., 2021.

[23] S. Paxton, M. Peckham, A. Knibbs, S. Paxton, A. Knibbs, and M. Peckham, "The Leeds Histology Guide." 2003.

[24] Téoule P, Laffolie J, Rolle U, Reissfelder C. Acute Appendicitis in Childhood and Adulthood. Dtsch Arztebl Int. 2020 Nov 6;117(45):764-774. doi: 10.3238/arztebl.2020.0764. PMID: 33533331; PMCID: PMC7898047.

[25] Addiss DG, Shaffer N, Fowler BS, Tauxe RV. The epidemiology of appendicitis and appendectomy in the United States. Am J Epidemiol. 1990 Nov;132(5):910-25. doi: 10.1093/oxfordjournals.aje.a115734. PMID: 2239906.

[26] Sifri CD et al: Appendicitis. In: Bennett J et al, eds: Mandell, Douglas, and Bennett's Principles and Practice of Infectious Diseases. 9th ed. Elsevier; 2020:1059-63.e2.

[27] Kliegman RM and Aiken JJ, Aiken JJ: Acute appendicitis. In: Kliegman RM et al, eds: Nelson Textbook of Pediatrics. 21st ed. Elsevier; 2020:2048-55.e1, 21st ed. 2020.

[28] Körner H, Söndenaa K, Söreide JA, Andersen E, Nysted A, Lende TH, Kjellevold KH. Incidence of acute nonperforated and perforated appendicitis: age-specific and sex-specific analysis. World J Surg. 1997 Mar-Apr;21(3):313-7. doi: 10.1007/s002689900235. PMID: 9015177.

[29] Nigel D'Souza and Karen Nugent, "Clinical Evidence Handbook, Appendicitis," Am Fam Physician, 2016.

[30] Kim JH, Lee DS, Kim KM. Acute appendicitis caused by foreign body ingestion. Ann Surg Treat Res. 2015 Sep;89(3):158-61. doi: 10.4174/astr.2015.89.3.158. Epub 2015 Aug 24. PMID: 26366386; PMCID: PMC4559619.

[31] Das R, Cantor JP, Vu TQ. Two concurrent appendiceal neoplasms in an elderly patient: A case report. Int J Surg Case Rep. 2017; 40:124-126. doi: 10.1016/j.ijscr.2017.09.007. Epub 2017 Sep 28. PMID: 28988021; PMCID: PMC5635238.

[32] Di Saverio, Salomone et al. "Diagnosis and treatment of acute appendicitis: 2020 update of the WSES Jerusalem guidelines." World journal of emergency surgery: WJES vol. 15,1 27. 15 Apr. 2020, doi:10.1186/s13017-020-00306-3

[33] Yeh B. Evidence-based emergency medicine/rational clinical examination abstract. Does this adult patient have appendicitis? Ann Emerg Med. 2008 Sep;52(3):301-3. doi: 10.1016/j.annemergmed.2007.10.023. PMID: 18763359.

[34] Bundy DG, Byerley JS, Liles EA, Perrin EM, Katznelson J, Rice HE. Does this child have appendicitis? JAMA. 2007 Jul 25;298(4):438-51. doi: 10.1001/jama.298.4.438. PMID: 17652298; PMCID: PMC2703737.

[35] Cameron AM et al and Kovler ML et al, “Kovler ML et al: Appendicitis. In: Cameron AM et al, eds: Current Surgical Therapy. 13th ed. Elsevier; 2020:284-9 ,” in Current Surgical Therapy, 13th ed., 2020, pp. 284–9.

[36] Townsend CM Jr et al and Richmond B, “Richmond B: The appendix. In: Townsend CM Jr et al, eds: Sabiston Textbook of Surgery. 20th ed. Elsevier; 2017:1296-311,” in Sabiston Textbook of Surgery, 20th ed., 2017, pp. 1296–311.

[37] Hansson LE, Laurell H, Gunnarsson U. Impact of time in the development of acute appendicitis. Dig Surg. 2008;25(5):394-9. doi: 10.1159/000180451. Epub 2008 Dec 9. PMID: 19065056.

[38] Humes DJ, Simpson J. Acute appendicitis. BMJ. 2006 Sep 9;333(7567):530-4. doi: 10.1136/bmj.38940.664363.AE. PMID: 16960208; PMCID: PMC1562475.

[39] Dayawansa NH, Segan JDS, Yao HHI, Chong HI, Sitzler PJ. Incidence of normal white cell count and C-reactive protein in adults with acute appendicitis. ANZ J Surg. 2018 Jun;88(6): E539-E543. doi: 10.1111/ans.13760. Epub 2016 Sep 14. PMID: 27625212.

[40] Benabbas R, Hanna M, Shah J, Sinert R. Diagnostic Accuracy of History, Physical Examination, Laboratory Tests, and Point-of-care Ultrasound for Pediatric Acute Appendicitis in the Emergency Department: A Systematic Review and Meta-analysis. Acad Emerg Med. 2017 May;24(5):523-551. doi: 10.1111/acem.13181. PMID: 28214369.

[41] Atema JJ, Gans SL, Beenen LF, Toorenvliet BR, Laurell H, Stoker J, Boermeester MA. Accuracy of White Blood Cell Count and C-reactive Protein Levels Related to Duration of Symptoms in Patients Suspected of Acute Appendicitis. Acad Emerg Med.

2015 Sep;22(9):1015-24. doi: 10.1111/acem.12746. Epub 2015 Aug 20. PMID: 26291309.

[42] Goldberg LC, Prior J, Woolridge D. Appendicitis in the Infant Population: A Case Report and Review of a Four-Month Old With Appendicitis. J Emerg Med. 2016 May;50(5):765-8. doi: 10.1016/j.jemermed.2016.01.021. Epub 2016 Feb 15. PMID: 26899521.

[43] American College of Emergency Physicians Clinical Policies Subcommittee (Writing Committee) on Appendicitis, Diercks DB, Adkins EJ, et al. Clinical Policy: Critical Issues in the Evaluation and Management of Emergency Department Patients With Suspected Appendicitis: Approved by ACEP Board of Directors February 1, 2023. Ann Emerg Med. 2023;81(6):e115-e152. doi:10.1016/j.annemergmed.2023.01.015.

[44] Rud B, Vejborg TS, Rappeport ED, Reitsma JB, Wille-Jørgensen P. Computed tomography for diagnosis of acute appendicitis in adults. Cochrane Database Syst Rev. 2019 Nov 19;2019(11):CD009977. doi: 0.1002/14651858.CD009977.pub2. PMID: 31743429; PMCID: PMC6953397.

[45] Moteki T, Horikoshi H. New CT criterion for acute appendicitis: maximum depth of intraluminal appendiceal fluid. AJR Am J Roentgenol. 2007 May;188(5):1313-9. doi: 10.2214/AJR.06.1180. PMID: 17449776.

[46] Expert Panel on Pediatric Imaging:; Koberlein GC, Trout AT, Rigsby CK, Iyer RS, Alazraki AL, Anupindi SA, Bardo DME, Brown BP, Chan SS, Chandra T, Dillman JR, Dorfman SR, Falcone RA Jr, Garber MD, Joseph MM, Nguyen JC, Safdar NM, Karmazyn B. ACR Appropriateness Criteria® Suspected Appendicitis-Child. J Am Coll Radiol. 2019 May;16(5S):S252-S263. doi: 10.1016/j.jacr.2019.02.022. PMID: 31054752.

[47] Richards MK, Kotagal M, Goldin AB. Campaigns Against Ionizing Radiation and Changed Practice Patterns for Imaging Use in Pediatric Appendicitis. JAMA Pediatr. 2015 Aug;169(8):720-1. doi: 10.1001/jamapediatrics.2015.0912. PMID: 26099029; PMCID: PMC4786299.

[48] Cundy TP, Gent R, Frauenfelder C, Lukic L, Linke RJ, Goh DW. Benchmarking the value of ultrasound for acute appendicitis in children. J Pediatr Surg. 2016 Dec;51(12):1939-1943. doi: 10.1016/j.jpedsurg.2016.09.009. Epub 2016 Sep 15. PMID: 27670963.

[49] Kessler N, Cyteval C, Gallix B, Lesnik A, Blayac PM, Pujol J, Bruel JM, Taourel P. Appendicitis: evaluation of sensitivity, specificity, and predictive values of US, Doppler US, and laboratory findings. Radiology. 2004 Feb;230(2):472-8. doi: 10.1148/radiol.2302021520. Epub 2003 Dec 19. PMID: 14688403.

[50] D'Souza N, Hicks G, Beable R, Higginson A, Rud B. Magnetic resonance imaging (MRI) for diagnosis of acute appendicitis. Cochrane Database Syst Rev. 2021 Dec 14;12(12):CD012028. doi: 10.1002/14651858.CD012028.pub2. PMID: 34905621; PMCID: PMC8670723.

[51] Bonadio W, Peloquin P, Brazg J, Scheinbach I, Saunders J, Okpalaji C, Homel P. Appendicitis in preschool aged children: Regression analysis of factors associated with perforation outcome. J Pediatr Surg. 2015 Sep;50(9):1569-73. doi: 10.1016/j.jpedsurg.2015.02.050. Epub 2015 Feb 20. PMID: 25783356.

[52] Pepper VK, Stanfill AB, Pearl RH. Diagnosis and management of pediatric appendicitis, intussusception, and Meckel

diverticulum. Surg Clin North Am. 2012 Jun;92(3):505-26, vii. doi: 10.1016/j.suc.2012.03.011. PMID: 22595706.

[53] El Barni R, El Kharras A, Lahkim M, Fihri JF, Mejdane A, Bouchama R, Achour A. Thrombose veineuse mésentérique supérieure compliquant une appendicite méconnue [Superior mesenteric vein thrombosis complicating an unrecognized appendicitis]. Pan Afr Med J. 2013; 14:12. French. doi: 10.11604/pamj.2013.14.12.2263. Epub 2013 Jan 8. PMID: 23504278; PMCID: PMC3597861.

[54] Walls RM et al and Cole MA et al, "Cole MA et al: Acute appendicitis. In: Walls RM et al, eds: Rosen's Emergency Medicine: Concepts and Clinical Practice. 9th ed. Elsevier; 2018:1121-8.e2," in Rosen's Emergency Medicine: Concepts and Clinical Practice, 9th ed., 2018, pp. 1121–8.

[55] Rentea RM, St Peter SD. Pediatric Appendicitis. Surg Clin North Am. 2017 Feb;97(1):93-112. doi: 10.1016/j.suc.2016.08.009. PMID: 27894435.

[56] Alvarado A. A practical score for the early diagnosis of acute appendicitis. Ann Emerg Med. 1986 May;15(5):557-64. doi: 10.1016/s0196-0644(86)80993-3. PMID: 3963537.

[57] Taylor M, Emil S, Nguyen N, Ndiforchu F. Emergent vs urgent appendectomy in children: a study of outcomes. J Pediatr Surg. 2005 Dec;40(12):1912-5. doi: 10.1016/j.jpedsurg.2005.08.005. PMID: 16338317.

[58] United Kingdom National Surgical Research Collaborative; Bhangu A. Safety of short, in-hospital delays before surgery for acute appendicitis: multicentre cohort study, systematic review, and meta-analysis. Ann Surg. 2014 May;259(5):894-903. doi: 10.1097/SLA.0000000000000492. PMID: 24509193.

[59] Talan DA, Di Saverio S. Treatment of Acute Uncomplicated Appendicitis. N Engl J Med. 2021 Sep 16;385(12):1116-1123. doi: 10.1056/NEJMcp2107675. PMID: 34525287.

[60] Di Pierro M, Lu R, Uzzau S, Wang W, Margaretten K, Pazzani C, Maimone F, Fasano A. Zonula occludens toxin structure-function analysis. Identification of the fragment biologically active on tight junctions and of the zonulin receptor binding domain. J Biol Chem. 2001 Jun 1;276(22):19160-5. doi: 10.1074/jbc.M009674200. Epub 2001 Feb 14. PMID: 11278543.

[61] Sturgeon C, Fasano A. Zonulin, a regulator of epithelial and endothelial barrier functions, and its involvement in chronic inflammatory diseases. Tissue Barriers. 2016 Oct 21;4(4):e1251384. doi: 10.1080/21688370.2016.1251384. PMID: 28123927; PMCID: PMC5214347.

[62] Asım Kalkan, “serum zonulin düzeylerinin ileus hastalarının tanı ve prognozunu öngörmedeki faydasının değerlendirilmesi,” İstanbul, 2024.

[63] Guttman JA, Finlay BB. Tight junctions as targets of infectious agents. Biochim Biophys Acta. 2009 Apr;1788(4):832-41. doi: 10.1016/j.bbamem.2008.10.028. Epub 2008 Nov 14. PMID: 19059200.

[64] Malíčková K, Francová I, Lukáš M, Kolář M, Králíková E, Bortlík M, Ďuricová D, Štěpánková L, Zvolská K, Pánková A, Zima T. Fecal zonulin is elevated in Crohn's disease and in cigarette smokers. Pract Lab Med. 2017 Sep 23;9:39-44. doi: 10.1016/j.plabm.2017.09.001. PMID: 29034305; PMCID: PMC5633835.

[65] Qi Y, Goel R, Kim S, Richards EM, Carter CS, Pepine CJ, Raizada MK, Buford TW. Intestinal Permeability Biomarker Zonulin is Elevated in Healthy Aging. J Am Med Dir Assoc.

2017 Sep 1;18(9):810.e1-810.e4. doi: 10.1016/j.jamda.2017.05.018. Epub 2017 Jul 1. PMID: 28676292; PMCID: PMC5581307.

[66] Thomas KE, Sapone A, Fasano A, Vogel SN. Gliadin stimulation of murine macrophage inflammatory gene expression and intestinal permeability are MyD88-dependent: role of the innate immune response in Celiac disease. J Immunol. 2006 Feb 15;176(4):2512-21. doi: 10.4049/jimmunol.176.4.2512. PMID: 16456012.

[67] Wang X, Li MM, Niu Y, Zhang X, Yin JB, Zhao CJ, Wang RT. Serum Zonulin in HBV-Associated Chronic Hepatitis, Liver Cirrhosis, and Hepatocellular Carcinoma. Dis Markers. 2019 Aug 14;2019:5945721. doi: 10.1155/2019/5945721. PMID: 31485278; PMCID: PMC6710742.

[68] Stringer MD. Acute appendicitis. J Paediatr Child Health. 2017 Nov;53(11):1071-1076. doi: 10.1111/jpc.13737. Epub 2017 Oct 17. PMID: 29044790.

[69] Bouali M, El Berni Y, Moufakkir A, El Bakouri A, El Hattabi K, Bensardi F, Fadil A. Value of Alvarado scoring system in diagnosis of acute appendicitis. Ann Med Surg (Lond). 2022 Apr 19;77:103642. doi: 10.1016/j.amsu.2022.103642. PMID: 35637993; PMCID: PMC9142662.

[70] Noh H, Chang SJ, Han A. The diagnostic values of preoperative laboratory markers in children with complicated appendicitis. J Korean Surg Soc. 2012 Oct;83(4):237-41. doi: 10.4174/jkss.2012.83.4.237. Epub 2012 Sep 25. PMID: 23091796; PMCID: PMC3467390.

[71] Addiss DG, Shaffer N, Fowler BS, Tauxe RV. The epidemiology of appendicitis and appendectomy in the United States. Am J

Epidemiol. 1990 Nov;132(5):910-25. doi: 10.1093/oxfordjournals.aje.a115734. PMID: 2239906.

[72] "Development of the RIPASA score: a new appendicitis scoring system for the diagnosis of acute appendicitis - PubMed." Accessed: Apr. 01, 2024. [Online]. Available: https://pubmed.ncbi.nlm.nih.gov/20428744/

[73] Jose T, Rajesh PS. Appendicitis Inflammatory Response Score in Comparison to Alvarado Score in Acute Appendicitis. Surg J (N Y). 2021 Jul 19;7(3):e127-e131. doi: 10.1055/s-0041-1731446. PMID: 34295969; PMCID: PMC8289675.

[74] Malkomes P, Edmaier F, Liese J, Reinisch-Liese A, El Youzouri H, Schreckenbach T, Bucher AM, Bechstein WO, Schnitzbauer AA. DIALAPP: a prospective validation of a new diagnostic algorithm for acute appendicitis. Langenbecks Arch Surg. 2021 Feb;406(1):141-152. doi: 10.1007/s00423-020-02022-7. Epub 2020 Nov 19. PMID: 33210209; PMCID: PMC7870637.

[75] Farooqui W, Pommergaard HC, Burcharth J, Eriksen JR. The diagnostic value of a panel of serological markers in acute appendicitis. Scand J Surg. 2015 Jun;104(2):72-8. doi: 10.1177/1457496914529273. Epub 2014 Apr 15. PMID: 24737847.

[76] Dueholm S, Bagi P, Bud M. Laboratory aid in the diagnosis of acute appendicitis. A blinded, prospective trial concerning diagnostic value of leukocyte count, neutrophil differential count, and C-reactive protein. Dis Colon Rectum. 1989 Oct;32(10):855-9. doi: 10.1007/BF02554555. PMID: 2676422.

[77] Korkut M, Bedel C, Karancı Y, Avcı A, Duyan M. Accuracy of Alvarado, Eskelinen, Ohmann, RIPASA and Tzanakis Scores in Diagnosis of Acute Appendicitis; a Cross-sectional Study. Arch

Acad Emerg Med. 2020 Mar 13;8(1):e20. PMID: 32259117; PMCID: PMC7130437.