T.C.
SAĞLIK BİLİMLERİ ÜNİVERSİTESİ
HAMİDİYE SAĞLIK BİLİMLERİ ENSTİTÜSÜ

RATLARDA İYONİZAN RADYASYONUN NEDEN OLDUĞU RENAL HASARA KARŞI KIRMIZI GİNSENG VE AMİFOSTİNİN KORUYUCU ETKİSİ

HAMİT YILMAZ

TEZ DANIŞMANI
PROF.DR. YUNUS KARAKOÇ

BİYOFİZİK ANA BİLİM DALI
BİYOFİZİK DOKTORA PROGRAMI

DOKTORA TEZİ
MART/2022

İTHAF

“Aileme ithaf ediyorum”

TEŞEKKÜR

Doktora eğitim sürecimde üzerimde emeği ve katkısı büyük, kıymetli hocam ve tez danışmanım Prof. Dr. Yunus KARAKOÇ'a sonsuz teşekkür ederim.

Doktora tezimdeki histopatolojik ve biyokimyasal analiz sürecinde destek ve yardımlarını esirgemeyen Prof. Dr. Levent TÜMKAYA, Prof. Dr. Adnan YILMAZ, Doç. Dr. Tolga MERCANTEPE'ye şükranlarımı sunarım. Tez yazım sürecinde destek olan Ögr.Gör. Asuman ÇANAK ve Ögr.Gör. Cemalettin DEMİR'e teşekkür ederim.

'Mahiyet ve istidat itibariyle her şey ilme bağlıdır' cümlesiyle beni herzaman motive eden ve yoğun çalışma temposunda herzaman desteğini hissettiğim eşime sonsuz teşekkürler ederim.

Bu çalışma Sağlık Bilimleri Üniversitesi Bilimsel Araştırma Projeleri Birimi'nin "2020/136" sayılı projesi ile desteklenmiştir.

İÇİNDEKİLER

İTHAF iv
TEŞEKKÜR v
İÇİNDEKİLER vi
TABLOLAR LİSTESİ viii
ŞEKİLLER LİSTESİ ix
RESİMLER LİSTESİ x
SİMGELER VE KISALTMALAR xii
ÖZET xiv
ABSTRACT xvi
1. GİRİŞ VE AMAÇ 18
2. GENEL BİLGİLER 22
2.1. RADYASYON 22
2.1.1. İyonizan Olmayan (Non-İyonizan) Radyasyon 23
2.1.2. İyonizan Radyasyon 23
2.2. İYONİZAN RADYASYONUN HÜCREDEKİ ETKİ MEKANİZMASI 23
2.2.1. Direkt Etki 24
2.2.2. İndirekt (Dolaylı) Etki 25
2.3. İYONİZAN RADYASYONUN CANLILAR ÜZERİNDEKİ ETKİLERİ 26
2.3.1. Fiziksel Evre 26
2.3.2. Fiziko-Kimyasal Evre 26
2.3.3. Biyo-Kimyasal Evre 27
2.3.4. Biyolojik Evre 27
2.3.5. Radyasyonun Hücre Üzerine Etkileri 30
2.3.5.1. Sublethal hasar 30
2.3.5.2. Lethal hasar 31
2.3.5.3. Potansiyel lethal hasar. 31
2.4. RADYASYONUN HÜCRE ÜZERİNDEKİ BİYOLOJİK ETKİLERİ 31
2.4.1. Serbest Radikaller 32
2.4.1.1. Reaktif oksijen türleri (ROS) 34
2.4.1.1.a. Süperoksit radikali ($O2^{-}$) 34
2.4.1.1.b. Hidrojen peroksit (H_2O_2) 34

2.4.1.1.c. Hidroksil radikali (OH•). 35
2.4.2. Oksidatif Stres 35
2.4.3. Oksidatif Stresin Hüresel Yapılar Üzerine Etkileri 36
2.4.3.1. Lipid üzerine etkileri 37
2.4.3.2. Protein üzerine etkileri 38
2.4.3.3. DNA üzerine etkileri 39
2.4.4. Antioksidan Savunma Sistemleri 40
2.4.4.1. Glutatyon (GSH). 42
2.5. RADYOPROTEKTÖRLER 42
2.5.1. Amifostin 42
2.5.2. Kırmızı Ginseng 44
2.6. BÖBREK 47
2.6.1. Böbrek Anatomisi 47
2.6.2. Böbrek Fizyolojisi 48
2.6.3. Böbrek Histolojisi 49
3. GEREÇ VE YÖNTEMLER 50
3.1. HAYVANLAR VE DENEYSEL TASARIM 50
3.2. KİMYASALLAR 51
3.3. RADYASYON PROSEDÜRÜ 52
3.4. BİYOKİMYASAL ANALİZ 55
3.5. HİSTOPATOLOJİK ANALİZ 58
3.6. İMMÜNOHİSTOKİMYASAL (IHC) ANALİZ 59
3.7. SEMİ-QUANTATİVE ANALİZ 59
3.8. İSTATİSTİKSEL ANALİZ 61
4. BULGULAR 62
4.1. BİYOKİMYASAL BULGULAR 62
4.2. HİSTOPATOLOJİK BULGULAR 64
4.3. İMMÜNOHİSTOKİMYASAL BULGULAR 68
5. TARTIŞMA 78
6. SONUÇLAR VE ÖNERİLER 85
KAYNAKLAR 86
EK 94

TABLOLAR LİSTESİ

Tablo 2.1: Reaktif oksijen türleri (ROS)..... 33

Tablo 2.2: Reaktif nitrojen türleri (RNS)..... 33

Tablo 2.3: Ekzojen antioksidanlar 41

Tablo 2.4: Endojen antioksidanlar 41

Tablo 3.5: Çalışma grupları 51

Tablo 3.6: Böbrek doku hasarı skorlaması (BDHS) 60

Tablo 3.7: Semi-kantitatif analiz ile kaspaz-3 positivite skorlaması 60

Tablo 4.8: MDA ve GSH biyokimyasal analiz sonuçları 62

Tablo 4.9: Üre, Kreatinin biyokimyasal analiz sonuçları 63

Tablo 4.10: Böbrek histopatolojik hasar skorlaması (BHHS) analiz sonuçları 67

Tablo 4.11: İmmünohistokimya semi-kantitatif analiz sonuçları 68

ŞEKİLLER LİSTESİ

Şekil 2.1: Elektromanyetik spektrum 22

Şekil 2.2: DNA'da tek zincir ve çift zincir kırığı 24

Şekil 2.3: Radyasyonun direkt ve indirekt etkisinin şematik görünümü 26

Şekil 2.4: Radyasyonun canlıdaki fiziksel ve kimyasal etki kademeleri 27

Şekil 2.5: Radyasyonun canlıdaki biyolojik etki kademeleri 28

Şekil 2.6: Radyasyonun etkisi ile DNA'da oluşabilecek hasarlar 30

Şekil 2.7: Haber-Weiss ve Fenton reaksiyonu 35

Şekil 2.8: Oksidatif denge 36

Şekil 2.9: ROS türlerine bağlı oluşan lipit peroksidasyon ürünleri 38

Şekil 2.10: Oksidatif mtDNA Hasarı 39

Şekil 2.11: Hücreye etki eden bazı antioksidanlar 40

Şekil 2.12: Amifostinin kimyasal yapısı 43

Şekil 2.13: Kırmızı Ginseng bitkisi 45

Şekil 2.14: Ginsenosidlerin kimyasal yapıları 46

Şekil 2.15: Böbreğin anatomik yapısı 48

Şekil 2.16: Nefron bölümleri 49

Şekil 3.17: Doku ve serum TBARS standart grafiği 57

Şekil 3.18: Doku toplam tiyol tayini standart grafiği 58

RESİMLER LİSTESİ

Resim 3.1: Işınlama yapılan RT cihazı (Elekta, Synergy model) 52

Resim 3.2: Işınlama öncesi anestezi altındaki ratlar 53

Resim 3.3: Işınlama öncesi rat röntgeni 53

Resim 3.4: Tüm vücut 6-Gy ışınlanması 54

Resim 3.5: Işınlama sırasındaki RT görüntüleri 54

Resim 3.6: Girişim öncesi-sonrası anestezi altındaki rat 55

Resim 3.7: Rat böbrekleri 55

Resim 3.8: Homojenizasyon hazırlığındaki böbrek dokusu 56

Resim 4.9: Kontrol grubu sağlıklı böbrek dokusu ışık mikroskobik görüntüleri (H&E) 64

Resim 4.10: İR grubuna ait böbrek dokusu ışık mikroskobik görüntüleri (H&E) 65

Resim 4.11: AM grubuna ait böbrek dokusu ışık mikroskobik görüntüleri (H&E) 65

Resim 4.12: KG grubuna ait böbrek dokusu ışık mikroskobik görüntüleri (H&E) 66

Resim 4.13: AM+ KG grubuna ait böbrek dokusu ışık mikroskobik görüntüleri (H&E) 67

Resim 4.14: Kontrol grubuna ait böbrek dokusu ışık mikroskobik görüntüleri (Tunnel) 69

Resim 4.15: İR grubuna ait böbrek dokusu ışık mikroskobik görüntüleri (Tunnel) 69

Resim 4.16: AM grubuna ait böbrek dokusu ışık mikroskobik görüntüleri (Tunnel) 70

Resim 4.17: KG grubuna ait böbrek dokusu ışık mikroskobik görüntüleri (Tunnel) 70

Resim 4.18: KG+AM grubuna ait böbrek dokusu ışık mikroskobik görüntüleri (Tunnel) 71

Resim 4.19: Kontrol grubuna ait böbrek dokusu ışık mikroskobik görüntüleri (Kaspas-3) 72

Resim 4.20: İR grubuna ait böbrek dokusu ışık mikroskobik görüntüleri (Kaspas-3) 72

Resim 4.21: AM grubuna ait böbrek dokusu ışık mikroskobik görüntüleri (Kaspas-3) 73

Resim 4.22: KG grubuna ait böbrek dokusu ışık mikroskobik görüntüleri (Kaspas-3) 73

Resim 4.23: AM+KG grubuna ait böbrek dokusu ışık mikroskobik görüntüleri (Kaspas3) 74

Resim 4.24: Kontrol grubuna ait böbrek dokusu ışık mikroskobik görüntüleri (8-OHdG) 75

Resim 4.25: İR grubuna ait böbrek dokusu ışık mikroskobik görüntüleri (8-OHdG) 75

Resim 4.26: AM grubuna ait böbrek dokusu ışık mikroskobik görüntüleri (8-OHdG) 76

Resim 4.27: KG grubuna ait böbrek dokusu ışık mikroskobik görüntüleri (8-OHdG) 76

Resim 4.28: AM+KG grubuna ait böbrek dokusu ışık mikroskobik görüntüleri (8-OHdG) 77

SİMGELER VE KISALTMALAR

ADH :Antidiüretik Hormon

ALP :Alkalen Fosfataz

AM :Amifostin

BDHS :Böbrek Doku Hasarı Skorlaması

BHHS :Böbrek Histopatolojik Hasar Skorlaması

CAT :Katalaz

DSÖ :Dünya Sağlık Örgütü

DTNB :Ditiyobis 2 Nitrobenzoik Asit

EM :Elektromanyetik Dalga

eV :Elektronvolt

GFH :Glomerüler Filtrasyon Hızı

GMB :Glomerüler Bazal Membran

GSH :Glutatyon

GSH Px :Glutatyon Peroksidaz

GSSG :Okside Glutatyon

Gy :Gray

H&E :Harris Hematoksilen ve Eosin

H_2O_2 :Hidrojen Peroksit

IHC :İmmünohistokimya

İR :İyonizan Radyasyon

KG :Kırmızı Ginseng

LET :Lineer Enerji Transferi

MDA :Malondialdehit

NRF-2 **:**Nükleer Faktör E2 ile İlişkili Faktör

$O2^{\cdot-}$ **:**Süperoksit Radikali

$OH^{\bullet}$ **:**Hidroksil Radikali

8-OHdG **:**8 hidroksi Deoksiguanozin

PPD **:**Protopanaksadiol

PPT **:**Protopanaksatriol

PUFA **:**Poliansatüre Yağ Asitleri

RNS **:**Reaktif Nitrojen Türleri

ROS **:**Reaktif Oksijen Türleri

RT **:**Radyoterapi

SOD **:**Süperoksit Dismutaz

TBA **:**Tiyobarbitürik Asit

TBARS **:**TiyoBarbitürik Asit Reaktif Substances

RATLARDA İYONİZAN RADYASYONUN NEDEN OLDUĞU RENAL HASARA KARŞI KIRMIZI GİNSENG VE AMİFOSTİNİN KORUYUCU ETKİSİ

ÖZET

Amaç: Kanser tedavisinde önemli bir yeri olan Radyoterapi (RT) uygulamalarında ortaya çıkan komplikasyonları azaltmak için sentetik ve doğal birçok farklı radyoprotektif madde geliştirilmesine rağmen olası yan etkiler tam olarak önlenememiştir. Bu doğrultuda planladığımız çalışma ile İyonizan Radyasyonun (İR) sağlıklı böbrek dokularında meydana getirdiği toksik etkiye karşı; sentetik radyoprotektör olan Amifostin (AM) ve doğal bir radyoprotektif ajan olan Kırmızı Ginseng'in (KG) koruyucu etkisi biyokimyasal, histopatolojik ve immünohistokimyal parametrelerdeki değişimler üzerinden aydınlatılması amaçlanmıştır.

Gereç ve Yöntem: Çalışmada beş grup oluşturuldu: Grup I Kontrol (Oral SF), Grup II yalnız İR, Grup III İR+AM (RT'den 30 dakika önce 200 mg/kg (i.p.) AM), Grup IV İR+ KG verildi (4 hafta günde 1 kez 200 mg/kg oral yolla KG), Grup V kombine (İR+KG+AM) (KG verilmesi Grup IV de belirtildiği gibi; AM, İR'den 30 dakika önce 200 mg/kg (i.p.). Kontrol grubu dışındaki gruplara tüm vücut tek fraksiyonda 6-Gy İR uygulanmıştır. Tüm denekler, ışınlamadan 2 gün sonra anestezi altında sakrifiye edilmiştir.

Bulgular: İR'nin, böbrek histopatolojik hasar skorlarını (BHHS), malondialdehit (MDA), 8-OHdG ve kaspaz-3 ekspresyonunu arttırırken, renal doku glutatyon (GSH) seviyesinde azalmaya neden olduğu saptandı ($p<0.05$). Ayrıca proksimal ve distal tübüllerin epitel hücrelerinde yaygın vakuolizasyonlar ile eşlik eden yaygın nekrotik tübüller gözlemlendi. Bunun yanında proksimal tübüllerde fırçamsı kenar kayıpları yaygın olarak, atipik glomerül yapıları orta seviyede izlendi. AM, KG ve AM+KG gruplarında yalnız İR uygulanan gruba göre BHHS, MDA, 8-OHdG ve kaspaz-3 ekspresyonunu azalırken GSH seviyesinde anlamlı oranda artış gözlemlendi ($p<0.05$).

Sonuç: ROS süpürücü antioksidanlar, radyoterapi gören hastalarda böbrek hasarını önlemede umut verici bir ajan olabilir.

Anahtar Kelimeler: Amifostin, Böbrek, İyonizan Radyasyon, Kırmızı Ginseng, Oksidatif Stres

PROTECTIVE EFFECT OF RED GINSENG AND AMIFOSTINE AGAINST RENAL DAMAGE CAUSED BY IONIZING RADIATION IN RATS

ABSTRACT

Aim: Although many different synthetic and natural radioprotective substances have been developed to reduce the complications that occur in Radiotherapy (RT) applications, which has a crucial role in the treatment of cancer, potential side effects have not been completely avoided. In the present study, through changes in biochemical, histopathological and immunohistochemical parameters, it is attempted to elucidate the protective effect of Amifostine (AM), a synthetic radioprotector, and Red Ginseng (KG), a natural radioprotective agent, against the toxic effect of Ionizing Radiation (IR) on healthy kidney tissues.

Materials and Methods: This study consists of five groups: Group I Control (Oral SF), Group II IR only, Group III IR+AM (200 mg/kg (i.p.) 30 minutes before IR), Group IV IR+KG was given (200 mg/kg orally KG orally once a day for 4 weeks), Group V combined (IR+KG+AM) (KG was given 200 mg/kg 30 minutes before AM, IR as indicated in Group IV. (i.p.). 6-Gy IR was applied to all of the groups except the control group in a single fraction of the whole body. Two days following irradiation, all subjects were sacrificed under anaesthesia.

Results: While IR enhanced kidney histopathological damage scores (BHHS), malondialdehyde (MDA), 8-OHdG, and caspase-3 expression, it decreased renal tissue glutathione (GSH) levels ($p<0.05$). We also found significant necrotic tubules together with diffuse vacuolization in proximal and distal tubule epithelial cells. Furthermore, we discovered substantial brush boundary loss in proximal tubules as well as relatively unusual glomerular structures. In AM, RG and AM+RG groups, we observed a significant increase in GSH levels, while BHHS, MDA, 8-OHdG, and caspase-3 expression were decreased compared to the group in which only IR was applied ($p<0.05$).

Conclusion: Reactive oxygen species (ROS) scavenging antioxidants may be a promising treatment for avoiding kidney damage in radiotherapy patients.

Key Words: Amifostine, Kidney, Ionizing Radiation, Red Ginseng, Oxidative Stress

1. GİRİŞ VE AMAÇ

Kanser, dünya genelinde insidansı ve mortalite oranı yüksek olan en önemli sağlık sorunları arasında gelmektedir. Dünya Sağlık Örgütü (DSÖ) verilerine göre, 2020 yılında yaklaşık 19.3 milyon yeni kanser vakası tespit edilmiş ve bunların yaklaşık 10 milyonu ölümle sonuçlanmıştır. Son çalışmalar kanser oranın giderek arttığı ve 2040'da 2020'ye göre %47 artarak 28,4 milyon vaka olması yönündedir (1-3). Bu nedenle son dönemlerde dünya genelinde önemli bir morbidite ve mortalite nedeni olan kanser tedavisine yönelik yenilikçi araştırmalar giderek artmaktadır (4).

Modern ve moleküler tekniklerin gelişmesiyle birlikte kanser tedavisinde RT, cerrahi, antineoplastik terapi ve immünoterapi gibi yeni nesil yöntemler kullanılmaya başlanmıştır (5). Günümüzde hastaya ve kanserin türüne bağlı olarak mono- multimodal terapi yöntemlerinden uygun olanları uygulanmaktadır (6,7). Bu yöntemlerden en sık başvurulanlar arasında olan RT'de amaç; bölgesel radyasyona bağlı lokal etkinimle, sağlıklı dokuları minimal etkileyerek, tümörlü dokuyu ortadan kaldırmaktır (8). Etkinliğinden dolayı kanser vakalarının yaklaşık %60'ında RT uygulanmaktadır. Tedavide bu denli önemli bir modalite olmasına rağmen, hastaların yaşam kalitesini önemli ölçüde etkileyen lokal ve sistemik komplikasyonlar da ortaya çıkmaktadır (9,10). RT çevresindeki sağlıklı dokulara da zarar vermesine rağmen meme ve özofagus kanseri tedavisinde tek başına, diğer tedavilerde multimodal olarak uygulanmaktadır (11,12).

Michalowski'nin doku hasarını ve hücre ölümünü temel alan radyosensitivite sınıflandırmasına göre, dokular Hiyerarşik (H tip) ve Fleksibl (F tip) olarak iki gruba ayrılmaktadır. Böbrek radyosensitiv F grubunda yer almaktadır. Hematopoetik sistem hemostazında aktif rol oynayan ve erişkin vücudunda kan yapımından sorumlu Eritropoetinin (EPO) yaklaşık %90'nın kaynağı olan böbreklerin radyosensitivitesi yüksektir (13). Böbrekler; gastrointestinal kanserler, jinekolojik kanserler, lenfomalar ve üst abdomen sarkomların tedavisinde uygulanan lokal veya tüm vücut ışınlamasında doz sınırlayıcı organdır (14). Buna rağmen böbrek, abdominal malignitesi olan tümörlerde ciddi oranda etkilendiği halde RT uygulanması gerekmektedir.

Bu da tümöre komşuluk eden böbrek gibi sağlıklı organlarda istenmedik etkilerin ortaya çıkmasına neden olmaktadır (15). İR özellikle hematopoietik, gastrointestinal ve nörovasküler sendromlara yol açmaktadır (16).

İR, hücre hasarına neden olan serbest radikal ve toksik madde miktarında artışa sebep olarak oksidatif stres oluşturmaktadır (8,17). Reaktif oksijen türleri (ROS) inflamasyonu tetikler ve transkripsiyon faktörlerini aktive eder bunun sonucu olarak DNA hasarı ve zincir kırılmaları meydana gelmektedir (17). Hücre bu hasarı onaramazsa, apoptotik mekanizmalar başlayarak süreç hücre ölümüyle sonuçlanmaktadır (18). RT tedavisinin temel avantajı tümörlü dokuya odaklanması iken ortaya çıkan ROS çevredeki sağlıklı dokularda olumsuz etkilere sebep olmaktadır. İR'ye bağlı oluşan ROS, özellikle Malondialdehit (MDA) seviyelerini arttırırken, Glutatyon (GSH) seviyesini önemli oranda düşürerek antioksidan kapasiteyi ciddi düzeyde azaltmaktadır (16,19). Ayrıca İR sonucu redoks reaksiyonlarının aktive olması, ROS etkisini daha da artırarak DNA hasarında artışa neden olmakta ve bu durum daha sonra meydana gelen apoptozda önemli rol oynamaktadır (20). Bu aktivasyon dokudaki inflamatuar reaksiyonları da tetikleyerek oksidatif stres ile birlikte daha güçlü DNA kırılmalarına neden olmaktadır (21). Ek olarak Nikotinamid Adenin Dinükleotid Fosfat (NADPH) da oksidatif stresin indüklenmesinde önemli rol üstlenmektedir (22).

Radyasyon hasarının ciddiyeti yaşa ve doza bağlı olarak değişiklik göstermektedir. Yüksek dozda (15-20 Gy) radyasyonun renal hasara neden olmasınn yanında, düşük dozda (4-5 Gy) radyasyonun da önemli böbrek hasarına neden olabileceği bilinmektedir (23,24). Bunun yanında, İR'den dolayı böbrekte ortaya çıkan komplikasyonlar arasında vasküler geçirgenlikte artış, perfüzyonda bozulma, inflamasyon reaksiyonu ve fibroz meydana geldiği yapılan çalışmalarda bildirilmiştir (25). İR'ye bağlı nefropatinin histopatolojik araştırmalarında, böbrek glomerüllerinin, kan damarlarının, tübüler epitelinin ve interstisyumun zarar gördüğünü saptanmıştır (26,27). Akut böbrek hasarı sonucunda dolaşımdaki, inflamasyon ve apoptoza neden olan faktörlerin salınmasıyla birlikte beyin, karaciğer, akciğer, kalp gibi organlarda da etkilenimler olduğu bildirilmiştir (27). Böbreklerin İR'ye maruz kalması, RT'den sonra uzun yıllar devam eden nefropatiye neden olmaktadır (26,28). Nefrotoksisite, akut radyasyon nefriti, kronik radyasyon nefriti, malign hipertansiyon ve benign hipertansiyon şeklinde hastaların % 20'sinde görülmektedir (23).

Ayrıca böbreklerin, hemostatik dengede önemli görevleri vardır. İR'ye bağlı böbrek hasarında ortaya çıkan oksidatif stres, vücut homeostazında önemli rol oynayan elementlerin konsantrasyonunda da azalmaya neden olmaktadır. Bu durumda böbrek fonksiyonunun bozulmasına yol açmaktadır (29). Bu gibi nedenlerden dolayı böbrekleri İR hasarına karşı korumak hayatidir. Yaptığımız çalışmada ise; RT sonrası böbrek dokusunun bu hayati görevlerinde ortaya çıkabilecek olası komplikasyonlar ve tedavi yöntemlerinin araştırılması amaçlanmıştır.

RT günümüzde özellikle kanser hastalarında teşhis ve tedavi yöntemi olarak vazgeçilmez uygulamalar arasındadır. Bu nedenle ortaya çıkabilecek olası komplikasyonları azaltmak ve/veya ortadan kaldırmak için geliştirilecek yeni koruyucu yöntemlere ve radyoprotektif maddelere ihtiyaç vardır. Bu amaçla yapılan çalışmalarda; hücreleri oksidatif strese bağlı doku hasarından korumak için antioksidanlar önerilmektedir (30,31). Birçok çalışmada antioksidan ve antiinflamatuvar özellikleri olan bileşiklerin radyoprotektif etkileri olduğu bildirilmiştir ve bu doğrultuda çok sayıda sitoprotektif ajan geliştirilmiştir (31,32). Sentetik radyoprotektanlar içinde en yaygın olarak kullanılan Amifostin (AM) radyasyonun tümörlü dokudaki etkisini azaltmadan, sağlıklı dokuların etkilenimini düşürmektedir. AM (ethyol, etanetiyol, 2-[(3- aminopropil)]- dihidrojen fosfat(ester), WR-2721), organik tiyofosfat yapısında bir bileşiktir. Radyoterapi veya kemoterapi öncesi kullanılan AM normal dokularda tümörlü dokulara kıyasla daha hızlı birikmektedir. Ek olarak Alkalen Fosfataz (ALP) ekspresyonun tümör dokularında azaldığı bilinmektedir. Bu gibi nedenlerden dolayı kanser hücrelerinde aktif ilaç akümülasyonu düşük olmaktadır. Bu yüzden AM normal dokuyu maling dokuya nazaran 100 kattan fazla koruyabilmektedir (33). AM; ortamın hidrojen konsantrasyonunu arttırarak, İR'ye bağlı oluşan serbest radikalleri temizlemektedir. Bunun sonucu olarak serbest radikallerin oluşturduğu DNA hasarını azaltarak radyoprotektif etki göstermektedir (34). Ortaya çıkan doğal toksisitesine rağmen tümör tedavisindeki başarılı olmasından dolayı AM hala vazgeçilmezdir (35).

Doğal radyoprotektanlar arasında yaygın olarak faydalanılan Kırmızı Ginseng (KG) geleneksel uzak doğu tıbbında 2000 yılı aşkın süredir antioksidan ve antiinflamatuvar özelliklerinden dolayı kullanılmaktadır. KG'nin etken maddesi temel yapısı birbirine çok yakın olan ginsenozidler olduğu bilinmektedir (36). KG, 4 halka halinde düzenlenmiş 17 karbon atomundan oluşan bir çekirdek içermektedir.

Ginsenozidler; panaxadiol grubu (Rb1, Rb2, Rb3, Rc, Rd, Rg3, Rh2, Rs1), panaxatriol grubu (Re, Rf, Rgl, Rg2, Rh1) ve oleanolik asit grubu (Ro) içermektedir (37). KG güçlü bir antioksidandır. KG'nin bağışıklık sistemi üzerinde de etkili olduğu ve bu sistemi kuvvetlendirdiği belirtilmiştir (38). Ayrıca KG güçlü bir adoptojendir ve vücudun fiziksel performansı arttırarak stres ve yaşlanmaya karşı direnç oluşturmaktadır (39). KG'nin özellikle stresli durumlar altında adrenal ve tiroit fonksiyonlarını onardığı düşünülmektedir (40). KG normal lenfoid hücrelerin çoğalmasını ve IL-1, IL-2, IFGN ve GM-CSF gibi sitokinlerin üretimini uyardığı bildirilmiştir (41,42). Bazı sitokinlerin radyoprotektif etkileri olduğu ve KG'nin kemik iliği hücrelerinin çoğalmasının yanı sıra hematopoetik büyüme faktörlerinin salgılanmasını uyardığı bildirildiğinden (3), İR'ye karşı koruyucu etkisi olduğu düşünülmektedir (43).

Modern RT teknikleri kanser tedavisinde kür oranlarını ve lokal-bölgesel kontrolü artırsa da, RT'de kullanılan İR'nin sağlıklı dokular üzerindeki toksik etkilerini tamamen ortadan kaldıramamıştır. Bu komplikasyonları azaltmak veya ortadan kaldırmak için birçok sentetik ve doğal radyoprotektif madde geliştirilmesine rağmen olası yan etkiler tam olarak önlenememiştir. Bu doğrultuda yaptığımız çalışma verileriyle İR'nin sağlıklı böbrek dokularında meydana getirdiği toksik etkiye karşı; sentetik radyoprotektör olan AM ve doğal bir radyoprotektif ajan olan KG'nin koruyucu etkisini biyokimyasal, histopatolojik ve immünohistokimyal parametrelerdeki eğişimler üzerinden araştırılması amaçlanmıştır. Bunun yanı sıra KG'nin klinik çalışmalarda kullanımına katkı sağlanması amaçlanmıştır.

2. GENEL BİLGİLER

2.1. RADYASYON

Radyasyon, enerjinin elektromanyetik (EM) dalgalar veya parçacıklar biçimindeki yayımı ya da aktarımıdır (Şekil 2.1). Radyasyon kaynakları genellikle doğal ve yapay olmak üzere iki grupta değerlendirilmektedir. Günümüzde radyasyon radyoaktif maddelerden elde edildiği gibi bunun dışında çeşitli amaçlar için röntgen tüpleri ve atom altı parçacık (elektron, proton) hızlandırıcılardan da elde edilmektedir (44,45).

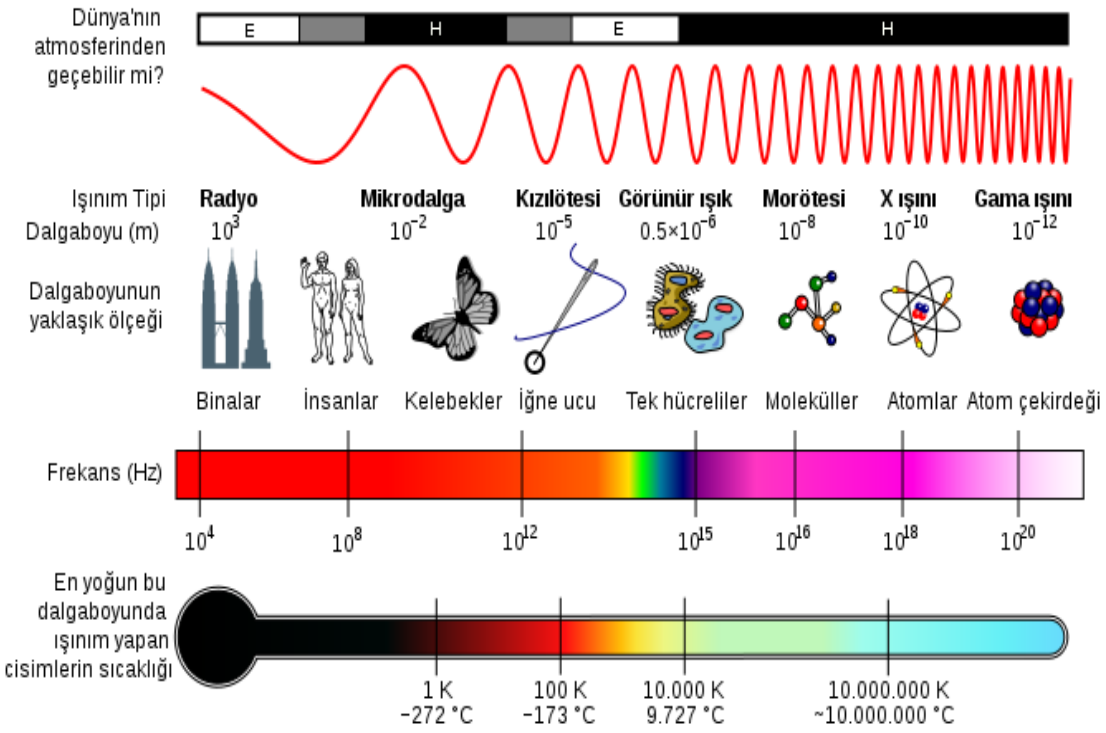

Şekil 2.1: Elektromanyetik spektrum (2)

Radyasyon, elektromanyetik spektrumdaki yerine göre (taşıdıkları enerji ve dalga boyuna göre) iyonlaştırıcı ve iyonlaştırıcı olmayan (non-iyonizan) radyasyonlar olmak üzere iki grupta incelenmektedir.

2.1.1. İyonizan Olmayan (Non-İyonizan) Radyasyon

Düşük enerjili, yüksek dalga boyuna sahip (EM) dalgalarıdır. İçinden geçtiği maddede yüklü iyonlar oluşturmak yerine, molekül ve atomların elektronik değerliğini değiştirme yeteneğine sahiptir. Radyo dalgaları, mikro dalgalar, terahertz, kızıl ötesi, görülebilir ışık, mor ötesi (kısmen) bu grupta değerlendirilen dalgalar arasındadır (44,46,71).

2.1.2. İyonizan Radyasyon

Madde ile etkileştiğinde enerjisi atom veya moleküllerden elektron koparabilecek kadar yüksek olan x-ışınları ve radyoaktif maddelerden yayılan alfa, beta, gama ışımaları iyonize edici radyasyon olarak adlandırılmaktadır (48). 10 eV üstü enerjiye sahip EM dalgalar yüksek frekasları sayesinde geçtikleri maddelerde ve canlı dokularda iyonizasyon meydana getirmektedir. Özellikle insan dokusu tarafından absorbe edilen radyasyon, elektronları uzaklaştırmak için yeterli enerjiye sahipse iyonizasyon meydana gelmektedir. İyonizan radyasyonlar dalga ya da parçacık özellik göstermelerine göre iki gruba ayrılmaktadır. Dalga özelliği gösterenler radyasyonlar x ve gama ışınları, parçacık özelliği gösteren ise alfa ve beta parçacıklarıdır (48,49).

Çalışmamızda kullanılan Elekta Synergy model simülatör cihazı 6 MV enerji seviyesinde x ışını üretmektedir.

2.2. İYONİZAN RADYASYONUN HÜCREDEKİ ETKİ MEKANİZMASI

İR'nin biyolojik sistemlerde değişiklik meydana getirebilmesi için yeterli miktarda enerjinin (minimum 10 eV) doku tarafından absorbe edilmesi gerekmektedir (45,47,49). Aktarılan enerji son yörüngeden elektron koparttığı zaman atom + yüklü hale gelmektedir. Ayrılan elektron ise madde içinde ilerlerken başka elektronlarla çarpışarak enerji aktarımı olmakta ve birçok serbest radikal oluşmaktadır. Bu nedenle indirekt etkiler diret etkilerden daha önemli ve daha yıkıcıdır. Radyasyonun temel etkisi DNA üzerinedir. Normal şartlarda DNA kırıkları çok kısa sürede tamir edilebilirse, hücre ölümü gerçekleşmez. Ancak çift sarmal kırıklarından sonra hücre ölümü gerçekleşebilir. İR'nin biyolojik sistemlerde özellikle DNA üzerine ortaya çıkardığı etki direkt ve indirekt (dolaylı) etki olmak üzere iki şekilde oluşmaktadır (8).

2.2.1. Direkt Etki

Parçacık özelliği gösteren alfa, beta partiküllerinin ve gama ışınlarının canlı sistemlerde bir atom ya da molekülle etkileşerek onu iyonize ettiği etkileşim şeklidir. Yüksek ya da düşük lineer enerji transferi (LET) ışıması etkileşim noktasında bir molekülü iyonize etmektedir. Böylece reaktif iki komşu parça oluşmaktadır. Bu noktada ayrılan parçalar hemen eski molekülü oluşturmak için birleşirse hasar oluşmamakta ancak DNA gibi makro moleküllerde bağ kırıkları oluşabilmektedir.

İR'nin DNA'ya direkt etkisine bağlı olarak pürin halkaları açılabilir, fosfo diester bağları veya DNA'nın tek ya da çift sarmalı kırılabilir (Şekil 2.2) (50). İR sonrası meydana gelen hasarın 1/3'ünün fotonun doğrudan DNA ile etkişmesi sonucu ortaya çıktığı bilinmektedir (51). İR'nin DNA üzerinde oluşturacağı kırıklardan yararlanarak kanser hücrelerinin yok edilmeleri amacıyla özellikle nükleer tıp ve radyasyon onkolojisi kliniklerinde aktif olarak kullanılmaktadır (52).

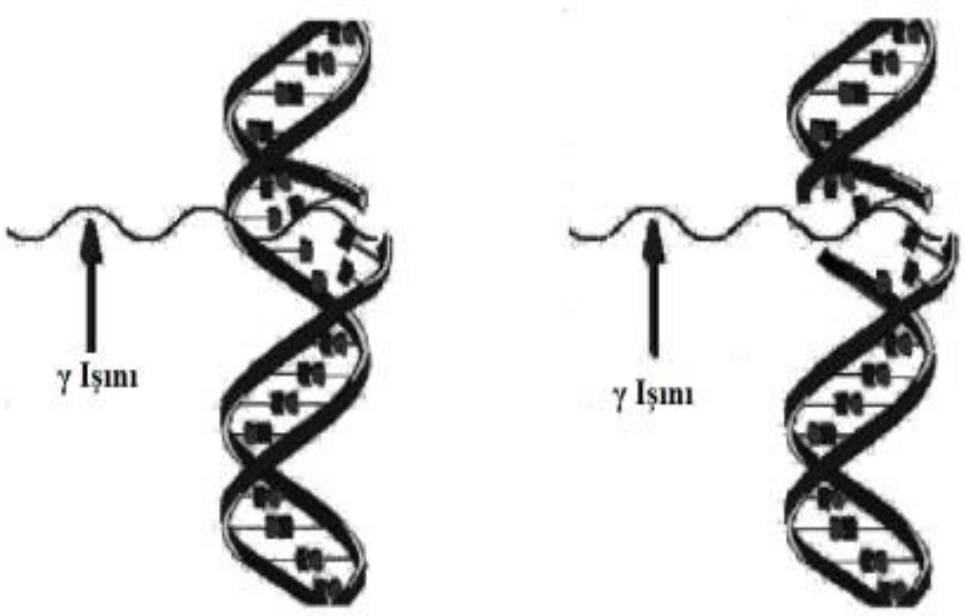

Şekil 2.2: DNA'da tek zincir ve çift zincir kırığı (49)

2.2.2. İndirekt (Dolaylı) Etki

İndirekt etkide primer mekanizma, radyasyonun biyolojik sistemlerdeki DNA molekülüne etkisinin doğrudan değil ortamda yer alan su gibi molekülleri etkileyerek serbest radikallerin oluşması sonucu meydana gelmektedir. Serbest radikaller elektriksel olarak nötr olup paylaşılmamış elektronu bulunan son derece reaktif atom, molekül veya iyonlardır. Serbest radikallerin canlı üzerindeki toksik etkisi yörüngedeki paylaşılmamış tek elektrona bağlı olarak ortaya çıkmaktadır. İR DNA'da yol açtığı subletal ve potansiyel letal hasarın 2/3'ü indirekt yolla gerçekleştirmektedir (53). Örneğin: Suyun radyasyon ile parcalandığı radyoliz esnasında radyasyona bağlı olarak serbest radikal ve reaktif oksijen türleri meydana gelmektedir. Bu bağlamda, biyolojik sistemlerin büyük kısmının su molekülünden oluştuğu göz önüne alınırsa serbest radikallerin ciddi düzeyde toksik etki ortaya çıkartacağı ön görülebilir.

Radyoliz:

1. H_2O + İR (iyonizan radyasyon) $\rightarrow e^- + H_2O^+$

2. $e^- + H_2O \rightarrow H_2O^-$

3. $H_2O^- \rightarrow OH^- + H^\bullet$

4. $H_2O^- \rightarrow H^+ + OH^\bullet$

Radyoliz belirtilen şekilde gerçekleştiğinde 4 serbest radikal ürünü; $H^\bullet$, $OH^\bullet$, H^+ ve OH^- ortaya çıkmaktadır. Serbest radikaller DNA ile reaksiyona girerek çapraz bağlanmalara, kimyasal bağların kırılmasına, tek ve çift zincir kırılmasına neden olmaktadır. Oluşan bu zincir kırıklarından küçük olanlar hücre ölümüne neden olmaz iken büyük kromozom kırıkları genellikle tamir edilse dahi sonraki kuşaklarda ölümcül olabilir (54). Ortamdaki çözünmüş oksijen miktarı meydana gelen serbest radikallerin yasam süresi ve stabilitesini arttırmaktadır. Bu nedenle radyasyon, hücredeki radyosensitiv bir ajan olan oksijen miktarına bağlı olarak çok yıkıcı reaksiyonlara sebep olabilir.

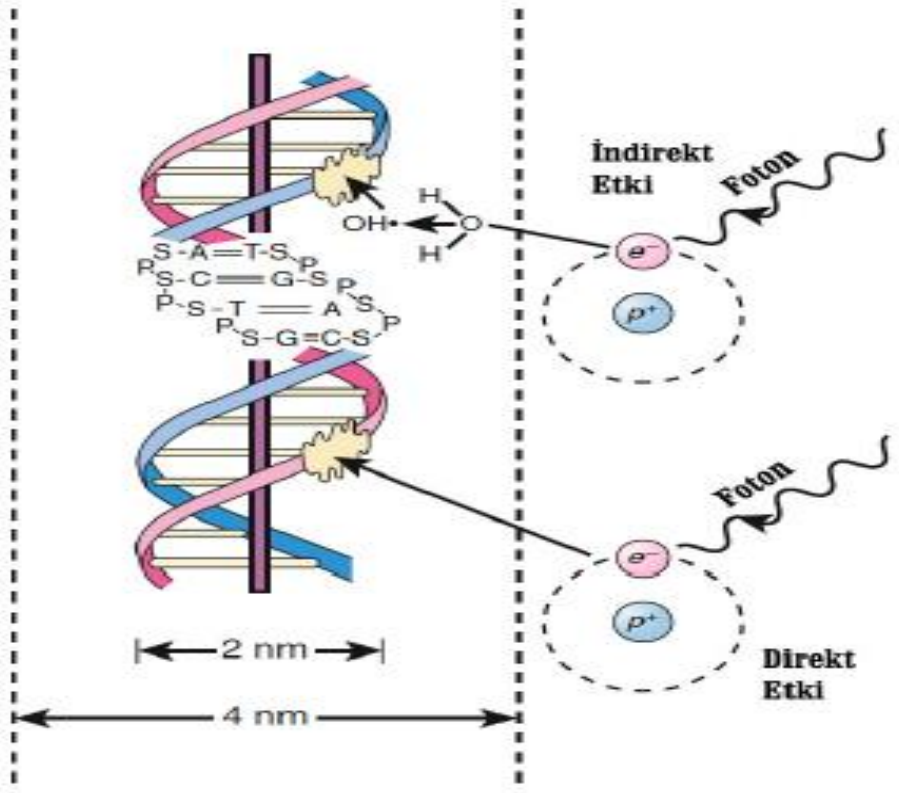

Şekil 2.3: Radyasyonun direkt ve indirekt etkisinin şematik görünümü (55).

2.3. İYONİZAN RADYASYONUN CANLILAR ÜZERİNDEKİ ETKİLERİ

İR'nin biyolojik sistemle etkileşimi dört evrede meydana gelir (Şekil 2.4-2.5):

2.3.1. Fiziksel Evre

İR ile hücrenin ilk etkileşimidir. Absorbe edilen İR'den dolayı iyonize olmuş moleküller oluşmaktadır. Meydana gelen indirekt etkileşimlerle bir dizi zincirleme reaksiyon meydana gelmektedir. Ortalama süresi 10^{-18} saniyedir.

2.3.2. Fiziko-Kimyasal Evre

Sekonder reaksiyonların meydana geldiği aşamadır. İndirekt etkileşim sonucu meydana gelen son derce reaktif serbest radikaller, kimyasal olarak daha stabil ürünler meydana getirmek için reaksiyona girmektedir. Bu evre radyasyon enerjisinin absorbe edilmesinden sonraki ortalama 10^{-13} saniye içinde tamamlanmaktadır.

2.3.3. Biyo-Kimyasal Evre

Serbest radikallerin eşleşmemiş elektronları ile diğer moleküllerin eşleşmemiş elektronlarının reaksiyona girerek kararlı moleküller meydana getirdiği evredir. Bu kademede DNA moleküllerine ve ortama zarar verebilecek enzimal reaksiyonlar başmaktadır. DNA tamir mekanizmalarının yetersiz kaldığı durumlarda hücre ölümleri meydana gelebilir. Ayrıca bu evrede radyasyona bağlı genetik bozukluklar ve kanser gibi tablolarla da karşılaşılabilir (56). Ortalama süresi 10^{-6} saniyedir.

2.3.4. Biyolojik Evre

Canlının radyasyon sonucu meydana gelen kimyasal ürünlere vermiş olduğu biyolojik cevaptır. Bu cevaplar arasında; hücre ölümü, genetik mutasyonlar, sağlıklı dokularda erken ve geç etkilerin ortaya çıkması, sekonder kanser oluşumu gibi tabloların ortaya çıkması sayılabilir (56). Ortalama süresi 10^{-6} saniyeden başlayıp yıllarca sürebilir.

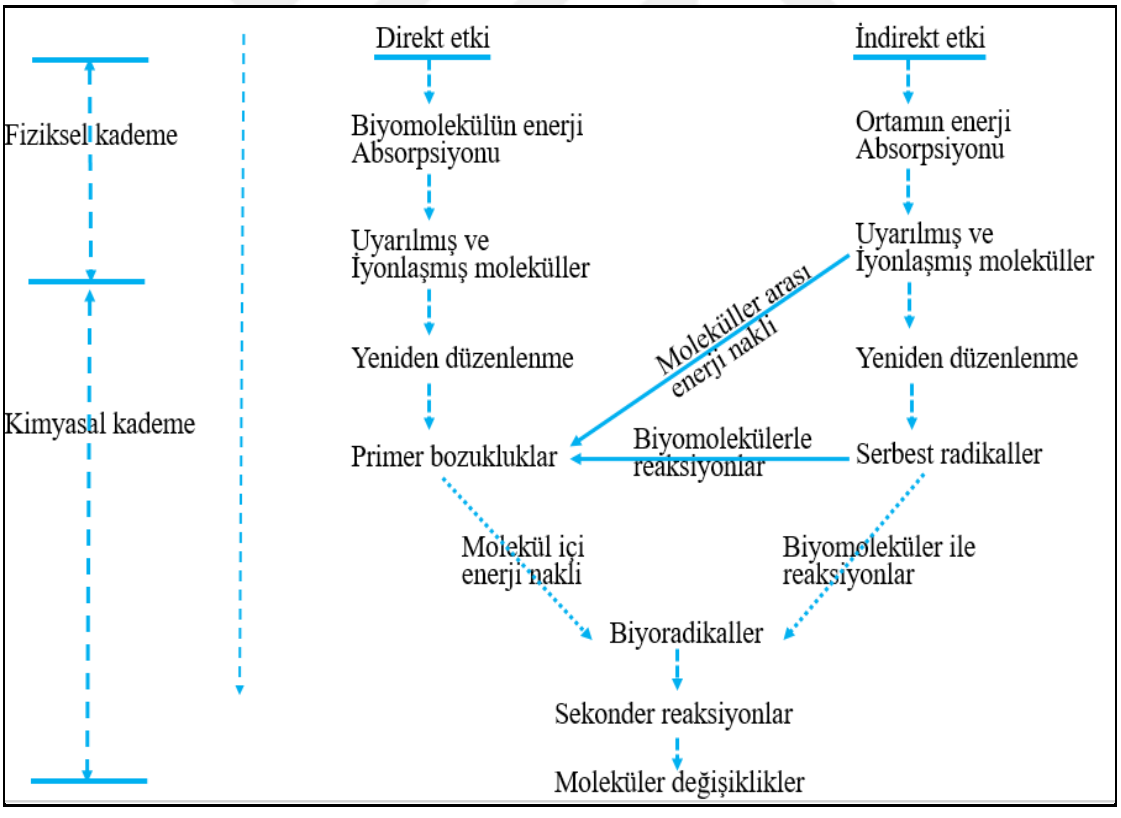

Şekil 2.4: Radyasyonun canlıdaki fiziksel ve kimyasal etki kademeleri (57)

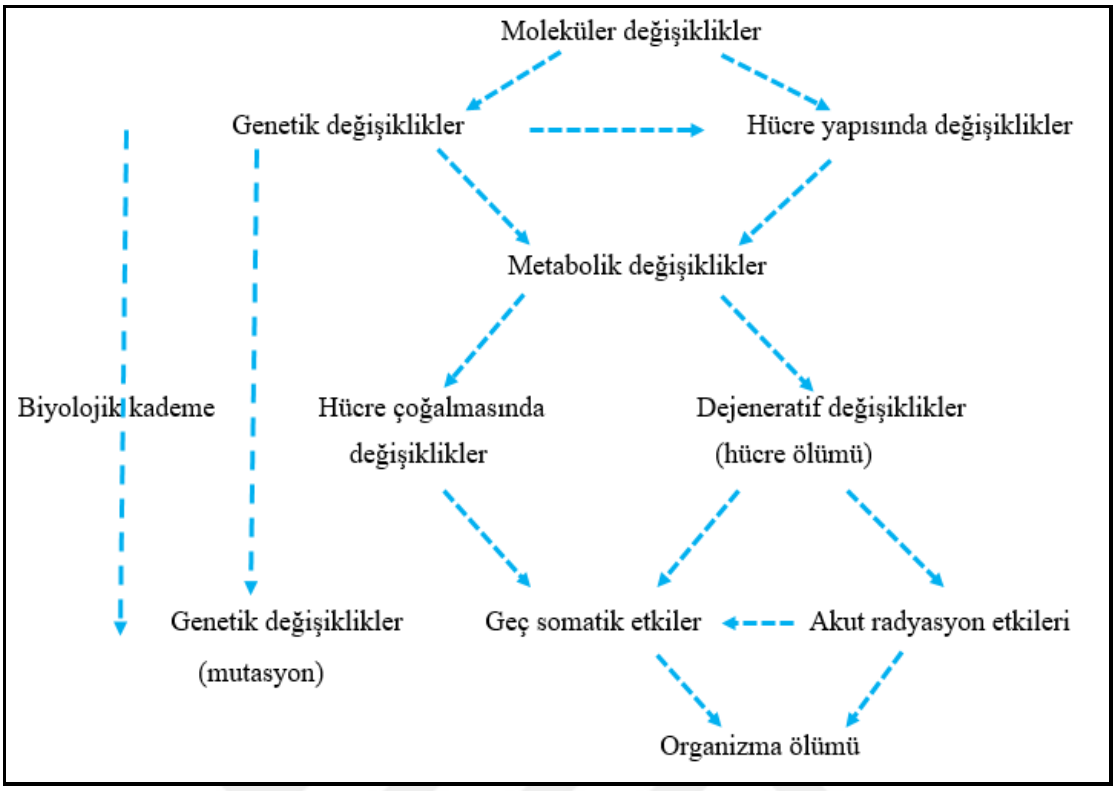

Şekil 2.5: Radyasyonun canlıdaki biyolojik etki kademeleri (57)

RT, monamodal ya da multimodal terapi yöntemi olarak kanser tedavisinde sıklıkla kullanılmaktadır. Kanserli hücrelerde, aerobik metabolizmasının değişmesi ya da çevredeki hücrelerin sıkıştırması sonucu kanserli dokunun yetersiz kan alımından dolayı oksijen miktarı merkezde perifere göre daha düşük olduğu belirtilmiştir (49). Tümör dokusu büyük bir kısmı erimiş ve nekrotik yapılardan oluşmaktadır. Kanserli dokularda O_2 miktarı düşük olduğu için su molekülü üretilememektedir. Bu yüzden RT'nin indiret etkisine bağlı olarak ortaya çıkan hidroksi iyonları ve serbest radikaller bu anormal hücrelerde makro molekülere hasar verecek düzeyde meydana gelememektedir (49). Bu gibi etmenler RT'nin etkinliğini sınırlandırmaktadır. Kanserli dokulardaki O_2 miktarını arttırmak için oksijenleyici kimyasalların tedaviye dahil edilmesi bu dezavantajı azaltarak dokunun radyoterapiye daha duyarlı olmasını sağlayabilir.

Radyasyon direkt ve/veya indirekt etkiyle, bazlarda ve şekerlerde parçalanmaya, hidrojen ve şeker –fosfat bağlarının parçalanmasına ve DNA molekülünün tüm strüktüel bütünlüğünün bozulmasına olmasına neden olabilir (Şekil 2.6) (49).

Hasarın şiddeti birçok komponente bağlı olmakla birlikte en önemlisi dozaj olarak bildirilmiştir (48,49). DNA hasarının en önemlisi ise baz hasarıdır. 1-Gy'lik LET ışıması hücrede 60-70 çift zincir ve ortalama 1000 tek zincir kırılmasına neden olabilir. DNA zincir hasarı ciddi hücresel bir olaydır ve bu durum hücre ölümlerine sebep olabilir. Her hücrede yer alan ve son derece önemli görevleri olan DNA molekünü bu olumsuzluklardan korumak için kromozomal tamir mekanizmaları aktif bir şekilde çalışır ancak bu işlevi yapmada %100 etkili olamamaktadır. DNA tamir edici enzimler tek zincir kırılmalarını tamirde etkilidir ancak çift zincir kırımasında aynı başarıyı gösterememektedir. Bu nedenle hücre, çift zincir kırılmalarında genellikle ya ölmekte ya da kanserli hücreye dönüşmektedir. Hücrenin ölmediği durumlarda sonraki jenerasyona karakter gibi aktarılan mutasyonlar meydana gelebilir (49). Kromozomal anormalliklerden en sık karşılaşılanı kromozomal kırıklar ve kromatid kırıklarıdır. Eğer hücre, interfaz hücre siklusunun ilk fazında radyasyona maruz kalırsa kromozomal kırıklar daha çok görülmektedir. Kromatid kırıkları ise daha çok interfazın son safhasında görülmektedir (49). Kromozomal hasar hücre mitoz ya da mayoza girmeden önce tamir edilemezse replikasyon başarısız olamakta ve işlem hücre ölümü ya da genetik olarak eksik jenerasyonlarla sonuçlanmaktadır. Mitotik aktivitesi yüksek olan hücrelerde tamir mekanizmalarının görevlerini yapmak için daha az zamanı vardır bu yüzden bu tip hücrelerin radyosensitivitesi daha yüksektir. Bu hücrelerde genetik mutasyonlar ve anormal hücre ortaya çıkma ihtimali daha çok artmaktadır. Mitotik aktivitesi düşük olanlar (sinir, lens, kas, iskelet gibi) ise radyasyondan daha az etkilenmektedir.

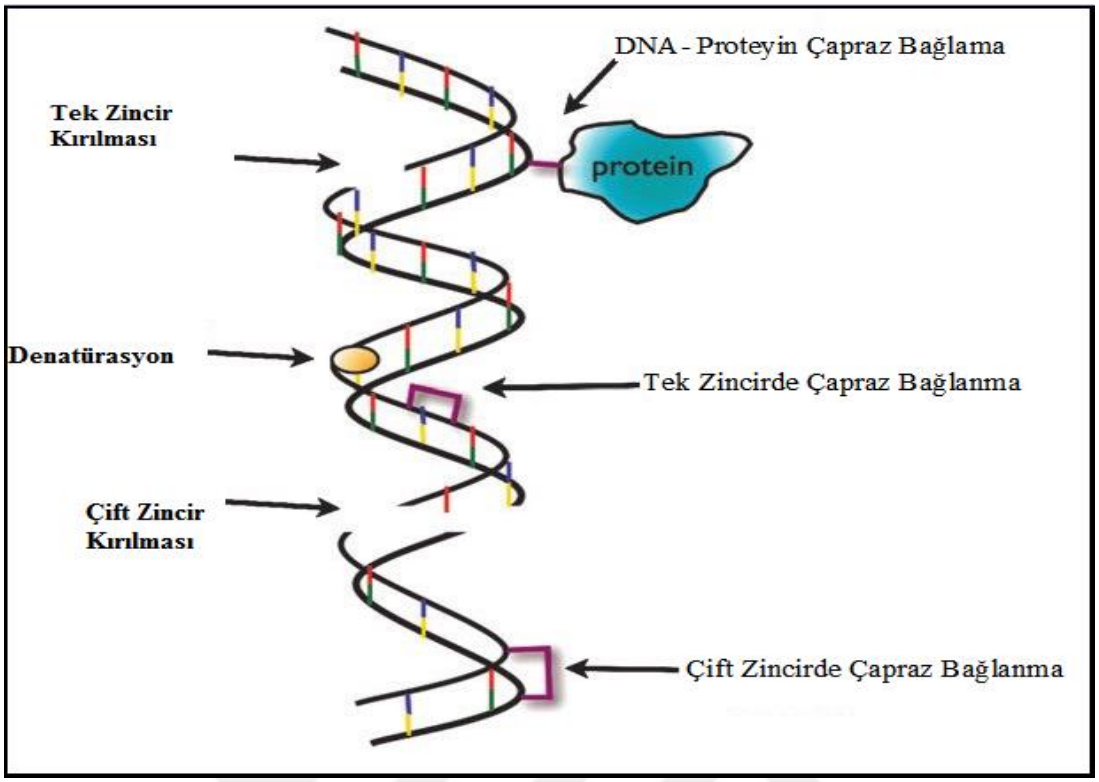

Şekil 2.6: Radyasyonun etkisi ile DNA'da oluşabilecek hasarlar (58)

2.3.5. Radyasyonun Hücre Üzerine Etkileri

Absorbe edilen radyasyon miktarı hücrede hasar meydana getirmeyebilir. İyonizasyon bazı durumlarda molekül ve atomlarla etkileşime girecek kimyasal madde oluşturmadan yoluna devam edebililir. Sonuç olarak hücre ya da DNA'da herhangi bir olumsuzluk gözlemlenmez. Radyasyon sonrası hücrede oluşabilecek esas hasar sublethal, lethal ve potansiyel lethal hasar olarak tanımlanmaktadır.

2.3.5.1. Sublethal hasar: Absorbe edilen radyasyon hücrelerde hasar meydana getirebilir ancak hücre tamir mekanizmalarının devreye girmesiyle hücre ölümü gerçekleşmemektedir. Hasar birikicidir. Eğer radyasyon verilmeye devam ederse hasar kümülatif olarak birikir ve nihayetinde hücre ölümü gerçekleşebilir. Genellikle düşük LET'li radyasyonaların neden olduğu indirekt hasar etkisiyle oluşmaktadır

2.3.5.2. Lethal hasar: Radyasyon dozunun yüksek olduğu ve hücresel tamir mekanizmalarının yetersiz kaldığı ve hücre ölümüyle sonlanan geri dönüşümsüz hasarlardır. Genellikle radyasyonun direkt etkilerine bağlı olarak ortaya çıkar ve yüksek LET'li radyasyonlarda görülen hasar tipidir.

2.3.5.3. Potansiyel lethal hasar: Radyasyon hücrede hasar meyda getirmekte ancak ölüm, hücresel ortamdaki çevresel etkenlerin değişikliklerine bağlı olarak görülmektedir. Hücre bölünmesi kısa bir sürede meydana gelirse hasar ölümcüldür. Ancak bölünmenin geciktiği durumlarda hücre hasarın tamir edilebilmektedir (44,59,60).

2.4. RADYASYONUN HÜCRE ÜZERİNDEKİ BİYOLOJİK ETKİLERİ

İyonizan radyasyonun dokuda hasar meydan getirebilmesi için mutlaka absorbe edilmesi gerekmektedir. Absorbe edilen enerji ise atom ya da molekülün son yörüngesinden elektron koparacak düzeyde olmalıdır. Bunun yanı sıra hücrelerin radyosensitivitesi içinde bulunduğu siklusa göre de farklılık göstermektedir. Mitoz (M) ve ikinci dinlenme fazı (G2) radyosensitifken, birinci dinlenme (G1) ve sentez (S) fazları radyorezistandır (44,61).

İR'un biyolojik sistemler üzerine etkisi radyasyon türü, alınan doz miktarı, doz hızı gibi çeşitli faktörlere bağlıdır. Bunlar;

Radyasyon türü: İR enerji farklılığına bağlı olmakla birlikte tamamı hücresel hasar meydana getirebilmektedir**.** Önemli farklılıklar x, alfa, beta, gama ışınlarının enerjileri ve ne kadarının dokuda absorbe edildiğidir.

Alınan doz miktarı: Alınan doz letal dozun altında veya üstünde olmasına bağlı olarak hücrede mitotik aktivite hızında azalmaya ya da DNA'da onarılması mümkün olmayan kırıklara yol açarak hücresel ölüme neden olabilmektedir.

Doz hızı: Radyoterapi uygulaması düşük hızlarda ve fraksiyonlar arası süre uzun tutularak uygulanırsa biyolojik sistemler daha dirençli hale gelmektedir. Uzun periyotlarda yapılan uygulmalarda DNA ligaz gibi DNA tamir edici enzimler devreye girerek doğal onarım sürecini başlatabilir. Kısa periyotlarda ise DNA ve kromatin yapısında daha büyük hasarlar meydana gelir hatta hücre ölümleriyle sonuçlanabilir (7,20).

Yukarıda belirtilen faktörlerin dışında doğal ya da sentetik yollarla ışımadan önce dokuya eklenmiş bazı kimyasal ajanlar radyasyona duyarlılığı önemli ölçüde etkilemektedir. Örneğin dokuda var olan çözünmüş O_2 miktarı serbest radikallerin stabilitesini ve toksisitesini değiştirmektedir. Bizim çalışmamızda bu bağlamda Amifostin ve Kırmızı Ginseng'in radyosensitiviteye etkisini incelenecektir.

2.4.1. Serbest Radikaller

Serbest radikaller dış orbitallerinde eşlenmemiş elektron bulundurduğu için kararsız yapı gösteren, etrafındaki moleküllerden elektron alıp kararlı bir yapı oluşturmaya çalışan kısa ömürlü, son derece reaktif atom veya moleküllerdir. Normal bir metabolik süreçte ya da hücre enerji üretiminde yer alan reaksiyonlar sonucunda üretilebilmektedir. Eşlenmemiş elektronlar serbest radikale ait simgenin üst kısımına konulan nokta ile gösterilmektedir (56,63). Serbest radikallerinin temelde 3 farklı yolla meydana geldiği kabul edilmektedir (64):

-Kovalent bağlı bir bileşiğin, her parçasının bir elektron aldığı homolitik bölünme,

$A: B \rightarrow A^{\bullet} + B^{\bullet}$

- Normal bir bileşiğin bir elektron kaybına uğraması,

$X - e^- \rightarrow X + e$

- Normal bir bileşiğe bir elektron eklenmesi,

$X + e^- \rightarrow X^{\bullet -}$

Üretilen bu serbest radikaller elektron alma-verme, hidrojen koparma-ekleleme (addition), kendi kendini yok etme (self annihilation), oransızlaştırma (disproportionation) gibi başılıca kimyasal reaksiyonlarda yer almaktadır. Bu serbest radikaller membran lipitlerine, hücre içi proteinlere, DNA ve RNA'ya etki ederek bu makromoleküllerin yapı ve fonksiyonları üzerinde değişikliklere yol açtığı ve hücresel hasar meydana getirdiği iyi bilinmektedir (63, 65-67).

Serbest radikaller, temelde oluşumunda önemli rol alan, oksijen ve nitrojen kaynaklı olabilir (Tablo 2.1-2.2). Oksijen kaynaklı olan reaktif oksijen türleri (ROS), nitrojen kaynaklı olan reaktif nitrojen türleri (RNS) olarak isimlendirilmektedir (68-70).

Tablo 2.1: Reaktif oksijen türleri (ROS)

Radikaller		**Nonradikaller**	
Süperoksit	$O2^{\cdot-}$	Hidrojen peroksit	H_2O_2
Hidroksil	$OH^{\cdot}$	Hipokloröz asit	HOCl
Peroksil	$ROO^{\cdot}$	Hipobromöz asit	HOBr
Alkoksil	$RO^{\cdot}$	Singlet oksijen	$^1O_2$
Hidroperoksil	$HO_2^{\cdot}$	Ozon	O_3
Lipid peroksil	LOO		

Tablo 2.2: Reaktif nitrojen türleri (RNS)

Radikaller		**Nonradikaller**	
Nitrik oksit	$NO^{\cdot}$	Nitrik asit	HNO_2
Nitrojen dioksit	$NO_2^{\cdot}$	Nitrosil katyonu	NO^+
		Nitroksil anyonu	NO
		Dinitrojen tetroksid	N_2O_4
		Dinitrojen trioksid	N_2O_3
		Peroksinitrit	ONOO
		Peroksinitrik asit	ONOOH
		Nitronyum katyonu	NO_2^+

2.4.1.1. Reaktif oksijen türleri (ROS): Vücut için vazgeçilmez bir element olan oksijen; H, C, N ve S ile bileşik oluşturarak organik moleküllerin temel yapı taşlarını meydana getirmektedir (70). Ayrıca hücredeki metabolik reaksiyonlarda kullanılan oksijenin % 85-90'ı mitokondride oksidatif fosforilasyon sırasında kullanılmaktadır. Mitokondride metabolize olan bu oksijenin yaklaşık %1-3'ü yan ürün olarak ROS'a dönüşmektedir (71,72). Önemli reaktif oksijen türleri süperoksit radikali ($O_2^{\cdot -}$), hidroksil radikali ($OH^{\bullet}$) ve hidrojen peroksitdir (H_2O_2). Bunlardan ilk ikisi serbest radikal olup hidrojen peroksit ise prooksidandır (73).

2.4.1.1.a. Süperoksit radikali ($O2^{\cdot -}$): Mitokondriyal elektron transfer sistemi aerobik hücrelerde ATP'nin ana kaynağıdır. Moleküler O_2'nin bir elektron alarak indirgenmesi sonucu oluşmaktadır. Serbest radikal olmasına rağmen yüksek derecede reaktif değildir ancak yine de lipit mebranlarının geçirgenlik yeteneğini azaltmaktadır. Özellikle O_2 bakımından zengin olan mitokondrinin iç zarında endojen olarak oluşturulmaktadır (a). Bunun yanında indirgenmiş geçiş metallerinin otooksidasyonu sonucunda da süperoksit radikalleri meydana gelebilir (b) (69,74).

$HO_2 \rightarrow H^+ + O_2^{\cdot -}$ **(a)**

$Fe^{2+} + O_2 \rightarrow Fe^{3+} + O_2^{\cdot -}$ **(b)**

2.4.1.1.b. Hidrojen peroksit (H_2O_2): Serbest radikal olmadığı halde ROS türleri içine girerek serbest radikal biyokimyasında önemli rol oynayan hidrojen peroksit yağda çözünebildiği için hücre zarına kolayca nüfuz etmektedir. Canlı sistemlerde H_2O_2'nin esas üretimi süperoksit radikalinin dismutasyonuyla meydana gelmektedir. İki süperoksit molekülü iki proton alarak H_2O_2 ve O_2 oluşturmaktadır. Reaksiyon sonucu radikal olmayan ürünler meydana geldiğinden bu bir dismutasyon reaksiyonu olarak bilinmektedir (56).

Hücre içerisindeki birçok enzim (ürat oksidaz, glikoz oksidaz ve D-aminoasit oksidaz vb.) iki elektronun oksijene transferini sağlayarak doğrudan H_2O_2 oluşturabilir. Hidrojen peroksitten Fenton-Haber-Weiss reaksiyonu olarak bilinen tepkimler sonucunda en güçlü radikal olan hidroksil radikalini ($OH\bullet$) oluşturulmaktadır (21). Üretilen H_2O_2, katalaz, glutatyon peroksidaz ve peroksiredoksinler olarak adlandırılan antioksidan enzim sistemleri tarafından ortadan kaldırılmaktadır.

2.4.1.1.c. Hidroksil radikali (OH•): Bilinen en toksik radikal olan ve 10^{-9} saniye yarılanma ömürlü Hidroksil radikali, Fe^{+2} ve Cu^{+} veya diğer geçiş elementleri (Zn, Mn, Cr, Co, Ni, Mo) varlığında indirgenerek OH•'ye dönüştürülmektedir. Bu dönüşüm Fenton-Haber-Weiss reaksiyonu (Şekil 2.7) olarak adlandırılmaktadır (68,76).

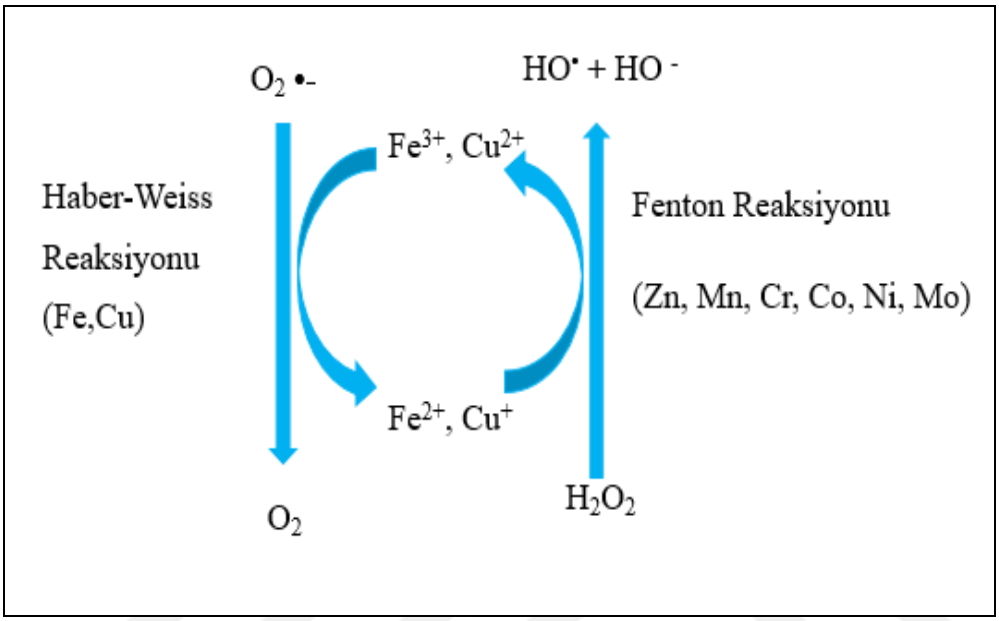

Şekil 2.7: Haber-Weiss ve Fenton reaksiyonu

2.4.2. Oksidatif Stres

Endojen ve ekzojen kaynaklı olarak oluşan serbest oksijen radikallerinin reaktivite özellikleri nedeniyle organizmada meydana getirdiği hücre ve doku hasarı "oksidatif stres" olarak adlandırılmaktadır. Oksidatif stres, serbest radikal oluşumunun artması veya antioksidan savunma mekanizmasının serbest radikalleri ortadan kaldıramamasına bağlı olarak oksidatif dengenin serbest radikaller yönünde kayması olarak da tanımlanabilir (Şekil 2.8) (77). Oksidatif denge olarak adlandırılan serbest radikal ile bunları süpürücü etkisi olan antioksidanlar arasında denge sağlandığı zaman organizma serbest radikallerden dolayı zarar görmemektedir. Oksidatif dengenin serbest radikal tarafına kayması durumunda organizmada oksidatif stres ve buna bağlı (DNA, protein, lipid, karbonhidrat ve enzim hasarı gibi) tablolar ortaya çıkmaktadır.

Oksidatif stresin yaşlanma ile ortaya çıkan fizyolojik ve fiziksel değişikliklerin temelini oluşturduğu kabul edilmektedir. Bunun yanı sıra artmış serbest radikal ve lipid peroksidasyonunun kanser başta olmak üzere birçok hastalığın patogenezinde

rol oynadığı çok fazla çalışmayla bildirilmiştir. Bu hastalıklar arasında Parkinson, Alzheimer gibi nöro-dejeneratif hastalıklar; miyokard enfarktüsü, ateroskleroz gibi kardiyolojik hastalıklar ile astım, diabetes mellitus, romatoid artritin de dahil olduğu birçok hastalığın oksidatif stres ile ilişkisi olduğu saptanmıştır (63,78-82).



Şekil 2.8: Oksidatif denge (63)

2.4.3. Oksidatif Stresin Hüresel Yapılar Üzerine Etkileri

Canlı organizmalarda gerek endojen gerek ekzojen kaynaklara bağlı olarak bozulan oksidatif denge sonucu ortaya çıkan oksidatif stres; başta membran lipidleri olmak üzere, proteinler, karbonhidratlar gibi hücresel makro moleküllere ve DNA'ya önemli zarar verebilmektedir. Bu zarar hücrenin maruz kaldığı okidatif strese bağlı olarak, toksik, mutajenik veya karsinojenik olabilir (56).

2.4.3.1. Lipid üzerine etkileri: Hücresel biyomoleküller arasında oksidatif strese karşı en hassas olanı lipidlerdir. Hücre ve hücre içi organel membalarındaki kolesterol ve poliansatüre yağ asitleri (PUFA), serbest radikallerle kolayca reaksiyona girerek peroksidasyon ürünleri oluşturmaktadır. Biyolojik membranlarda meydana gelen peroksidasyon sonucunda membran akışkanlığında, iyon geçirgenliğinde bozulma, membran potansiyelinde azalma ve permeabilite değişiklikleri meydana gelmektedir (83). Bunların sonucunda hücre mebran rüptürü ve organel içeriğinin sitoplazmaya akması ve sonuç olarak hücresel yıkım gerçekleşmektedir (84). Lipid peroksidasyonu, serbest radikallerin çoklu poliansatüre yağ asitleriyle tepkimeye girerek metilen grubundan ($-CH_2$) bir H^+ atomu koparması ve sonrasında meydana gelen bir dizi tepkime sonucu ortaya çıkmaktadır. Yağ asitlerinde doymamışlık düzeyi arttıkça H^+ koparılması kolaylaştığı için peroksidasyon duyarlılığı artmaktadır. H^+, bir elektron koparark molekülden ayrıldığında, yağ asidinin karbonunda tek elektron kalmakta; karbon atomunundaki C-H bağındaki zayıflamanın giderilmesi için, karbon-merkezli radikal konjuge dien oluşturmaktadır. Konjuge dien oluşumu sonrası meydana gelen lipid peroksil radikali başka yağ asitlerinden H^+ koparark bir zincir reaksiyonu başlatması açısından önemlidir.

Lipid peroksidasyonu sonucu, sekonder veya son ürünler olan Malondialdehit (MDA), 4-Hidroksinonenal (HNE) ve Hegzenal gibi aldehitler meydana gelmektedir (Şekil 2.9**)** (63). Lipid peroksidasyonun göstergesi olan MDA; hücre membranlarındaki fosfolipit yapıyı etkileyerek, permalitibiliteyi ve başta H^+ olmak üzere iyon alışverişini arttırarak bileşiklerin çapraz bağlanmasına yol açmaktadır. Bu değişimler biyolojik membranlardaki organel veya hücre bütünlüğünün bozulmasına neden olmaktadır (85). Dokuda veya vücut sıvılarında MDA tayini için MDA eşdeğerleri olan ve TBARS (ThioBarbituric Acid Reactive Substances) olarak adlandırılan yıkım ürünleri spektrofotometrik ve florometrik yöntemlerle ölçülmektedir. Bizim çalışmamızda da MDA tayini dokuda spektrofotometrik TBARS ölçülerek yapılmıştır.

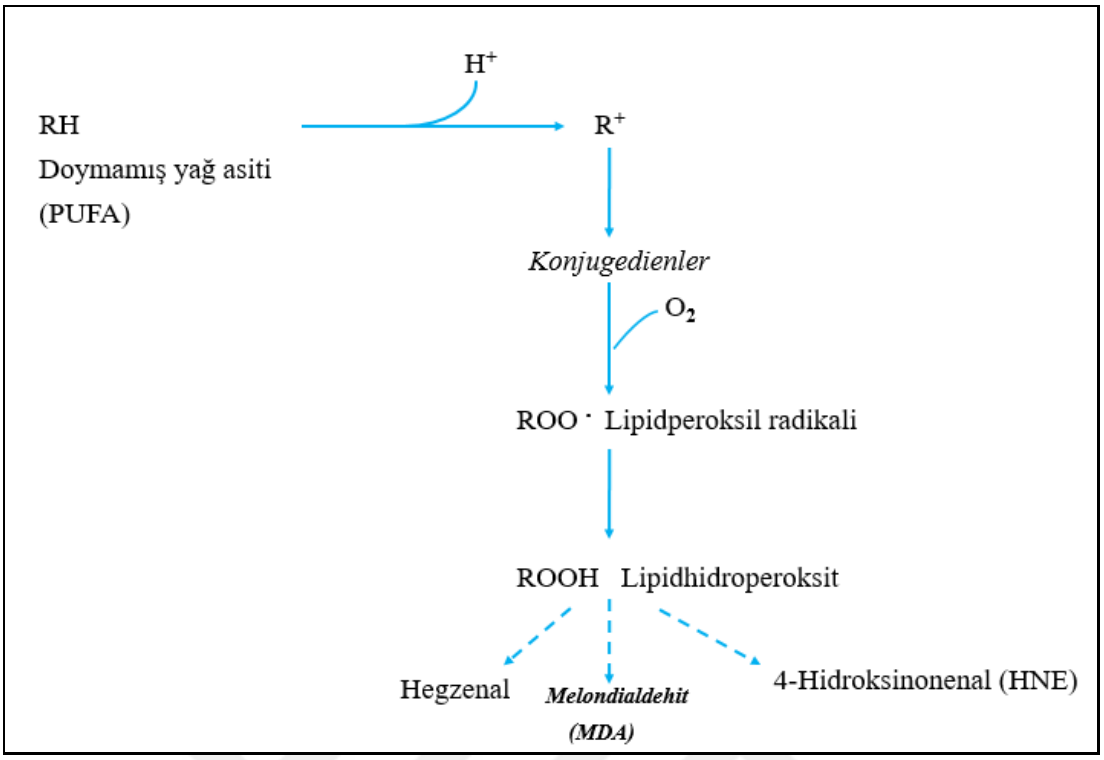

Şekil 2.9: ROS türlerine bağlı oluşan lipid peroksidasyon ürünleri

2.4.3.2. Protein üzerine etkileri: Proteinlerin oksidatif stresten etkilenimi çeşitli şekillerde gerçekleşmektedir: ROS etkisiyle ortaya çıkan peptit bağ kırılmaları, amino asitlerde yapısal değişiklikler ve lipid peroksidasyonun eşlik ettiği reaksiyonlar sonucunda üretilen proteinlerin çapraz bağlanması bunlar arasında sayılabilir. Enzim aktivitesinin ve reseptör işlevinin bozulması oksidasyonu daha da arttırmaktadır.

Çalışmalar doymamış bağ ve kükürt içeren sistein, metionin, histidin ve arginin gibi amino asitlere sahip proteinlerin oksidasyondan daha çok etkilendiklerini göstermektedir (62). ROS'un etkilediği diğer bir önemli protein ise hemoglobin molekülüdür. Bu etkileşimde özellikle methemoglobin oluşumuna neden olan hidrojen peroksit reaksiyonu veya oksihemoglobinin süperoksit radikali rol almaktadır (56).

2.4.3.3. DNA üzerine etkileri: Oksidatif DNA hasarının başta karsinogenezis olmak üzere birçok hastalığın patogenezinde önemli etkilerinin olduğu bilinmektedir. Bazı çalışmalarda her insan hücresinin; hidroksil, radikal ve diğer reaktif türlerden kaynaklı günde yaklaşık 1.5×10^5 oksidatif etkilenime maruz kaldığı ifade edilmektedir (86). Vücudun bu etkilenimlerden korunmak için DNA onarım enzimlerini ve antioksidanları kullandığı bilinmektedir (86,87).

ROS kaynaklı DNA hasarları arasında, tek veya çift sarmal DNA kırılmaları, pürin, pirimidin veya deoksiriboz modifikasyonları ve DNA çapraz bağlarını oluşumları sayılabilir (87). Tek zincir kırılmaları DNA onarım mekanizmalarınca hızlı şekilde tamir edilirken çift sarmal kırıklarda bu durum tersinedir. Bu durumda hücre ölmekte veya bir kanser hücresi haline gelmektedir. Oluşan mutasyonlu hücre yaşamına devam ederse yavru jenerasyonlarda mutasyon görülmesi kaçınılmazdır.

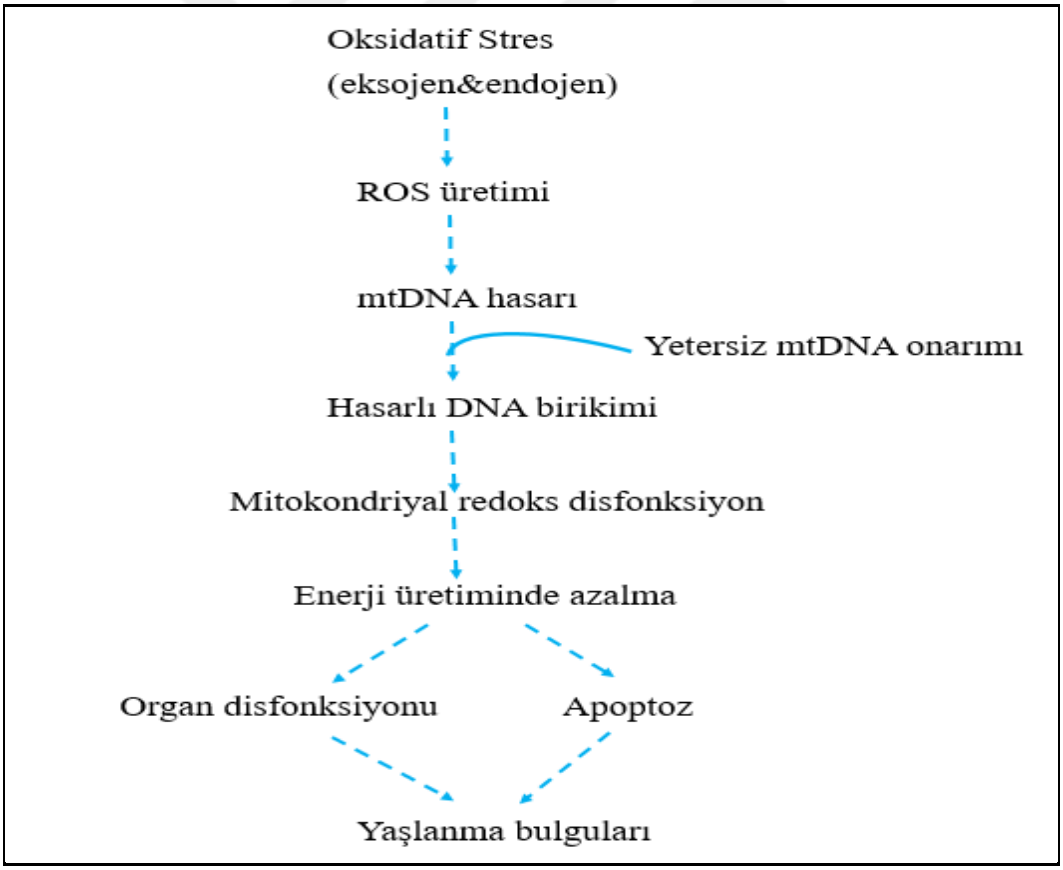

Şekil 2.10: Oksidatif mtDNA Hasarı

2.4.4. Antioksidan Savunma Sistemleri

Biyolojik sistemlerde endojen ya da ekzojen kaynaklı olarak ortaya çıkan genelde serbest radikallerin spesifik olarak da ROS'un hücreler için yıkıcı etkisini minimalize etmeyi amaçlayan antioksidan sistemler mevcuttur (Şekil 2.11).

Antioksidanlar, onarıcı etkilerini farklı etki mekanizmaları ile ortaya koymaktadır. Bunlar;

1- Toplayıcı etki, enzimler aracılığıyla gerçekleştirilen serbest oksijen radikallerini tutma veya çok daha zayıf bir moleküle çevirme işlemi olarak ifade edilmektedir (88,89).

2- Bastırıcı etki, serbest oksijen radikalleriyle reaksiyona girip onlara bir hidrojen aktararak aktivitelerini azaltan veya tamamen inaktif hale getiren etkileşim şeklidir. Vitaminler, flavanoidler bu tarz bir etkiye sahiptirler.

3- Onarıcı etki, lipid, protein ve DNA gibi yapılarda ortaya çıkan oksidatif stres kaynaklı hasarın tamiridir.

4- Zincir kırıcı etki, serbest oksijen radikalleriyle bağlanarak zincirleme reaksiyonların gelişmesini engeller. Hemoglobin, seruloplazmin ve mineraller zincir kırıcı etki göstermektedirler (90).

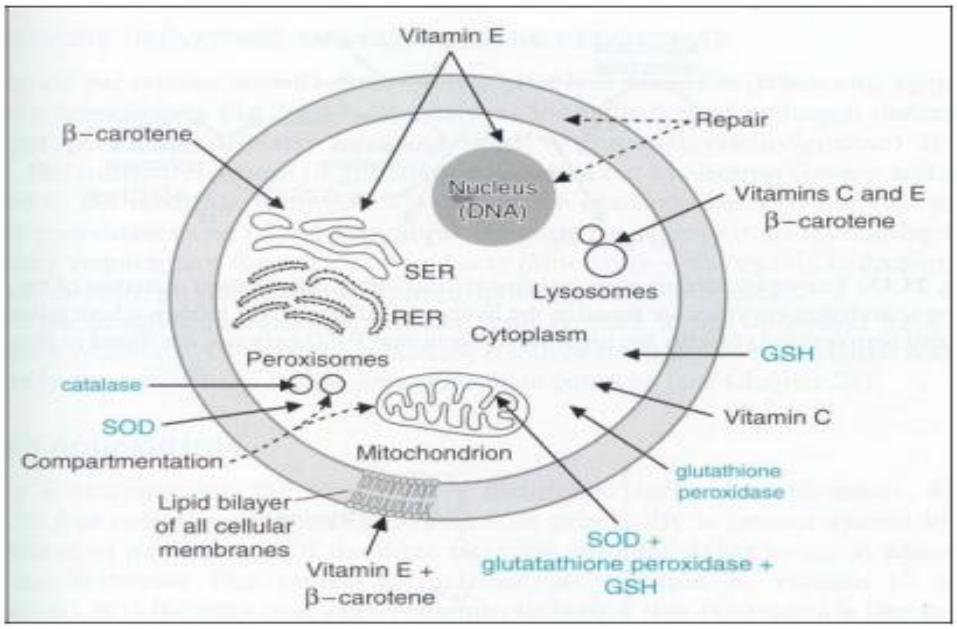

Şekil 2.11: Hücreye etki eden bazı antioksidanlar (91)

Ekzojen ve endojen antioksidan türleri ve etki mekanizmaları Tablo 2.3 ve 2.4'de gösterilmektedir (63).

Tablo 2.3: Ekzojen antioksidanlar

Askorbik asit	Hidroksil radikallerini (OH•) temizler
B-Karoten	Yağda çözünür radikaller ile singlet oksijeni temizler
Vitamin E	Yağda çözünür, zincir kırıcı etki gösterir

Tablo 2.4: Endojen antioksidanlar

Nonenzimatik yapıda olanlar	
Glutatyon (GSH)	Serbest radikaller ve peroksitlerle reaksiyona
Albümin	Cu ve Hem grubunu bağlar, HOCl'u temizler
Koenzim Q10	H_2O_2 ve O2•$^-$ karşı etkin bir koruma sağlar
Seruloplazmim	Bakır iyonlarını bağlar, H_2O_2 'i kullanarak bakırın
Transferrin	Ferrik haldeki demir iyonlarını (Fe^{3+}) bağlar
Laktoferrin	Ferrik haldeki demir iyonlarını (Fe^{3+}) düşük pH
Haptoglobin	Hemoglobini bağlar
Bilirübin	Peroksil radikallerini temizler
Ürat	Radikalleri temizler ve metalleri bağlar
Melatonin	Hidroksil radikallerini (OH•) temizler
Enzim yapıda olanlar	
Glutatyon peroksidaz (GSH Px)	H_2O_2 (düşük konsantrasyonda ise) ortamdan uzaklaştırır. H_2O_2 +2 GSH → GSSG+2H_2O
Süperoksit dismutaz (SOD)	Süperoksit radikalini temizler
Katalaz (CAT)	H_2O_2 yüksek konsantrasyonda ise ortamdan uzaklaştırır. 2H_2O_2+ O_2 → 2H_2O + O_2
Sitokrom oksidaz	Oksijenin suya indirgenmesi sırasında aktif oksijenin ortama salınımını engelleyerek ROS (H_2O_2, OH•, O_2^-) oluşumunu sağlar.

GSH: Redükte glutatyon, GSSG: Okside glutatyon

2.4.4.1. Glutatyon (GSH): Glutamik asid, sistein ve glisinden oluşan karaciğerde genetik bilgiye ihtiyaç olmadan sentezlenebilen bir tripeptitdir. Hücre içi konsantrasyonu daha fazladır. GSH çok önemli bir antioksidandır, serbest radikaller ve peroksitlerle reaksiyona girerek hücrelerin oksido-redüksiyon dengesini sürdürmektedir. Başlıca hayati işlevleri arasında; hemoglobinin oksitlenerek methemoglobine dönüşümünün engellenmesi, bazı reaksiyonlarda koenzim olarak görev almasının yanı sıra amino asitlerin transportunda, protein ve DNA sentezinde de önemli rol alması gösterilebilir. Ayrıca proteinlerdeki sülfhidril (-SH) gruplarını redükte halde tutarak ve bu grupları oksidasyona karşı koruyup fonksiyonel proteinlerin ve enzimlerin inaktivasyonunu engellemektedir. GSH yabancı bileşiklerin detoksifikasyonu ve amino asitlerin membranlardan transportunu da sağlamaktadır. GSH; eritrositleri, lökositleri ve göz lensini oksidatif strese karşı korumada hayati öneme sahiptir (68,92).

2.5. RADYOPROTEKTÖRLER

Kanser tedavisindeki temel yaklaşımlardan olan radyoterapi ve kemoterapi uygulamalarına bağlı ortaya çıkan ve büyük oranda sağlıklı hücre yıkımına neden olan komplikasyonları en aza indirmek için geliştirilen tedavi yöntemlerinin en önemlileri arasında kimyasal veya doğal radyoprotektan ajan seçimi gelmektedir. Etkili bir sitoprotektif ajan; tümörlü hücre etkilenimini baskılamadan sağlıklı hücreleri korumalıdır. Bunun yanı sıra geniş spektrumlu olması, aynı zamanda farklı dokularda endikasyona sahip olması, kolay uygulanması ve yan etkilerinin minimum düzeyde olması tedavi noktasında beklenmektedir. Bu özelliklere sahiplik düzeylerine göre radyoprotektanlar; hasta yaşam kalitesini arttırır, tedavi maliyetini düşürür ve kanserli hücre tedavisinde dozaj problemini minimalize edebilmektedir.

Radyoprotektan ajanlar, son elli yılda geniş çapta çalışılmış ve birkaç bin ajan geliştirilmesine rağmen, ideal bir radyoprotektanda aranan; tedavi etkinliği, toksisite, kolay uygulanabilirlik, özgüllük ve tolerans gibi optimal kriterlerine sahip ajan seçiminde bir fikir birliği sağlanmamıştır. Bunun yanı sıra Mesna, Dextrazoxane ve Amifostin günümüzde kanser tedavisinde en sık kullanılan sitoprotektif ajanlar arasındadır (93).

2.5.1. Amifostin

Radyoprotektanlar arasında sülfidril (SH) içeren bileşiklerin etkinliği iyi bilinmektedir. -SH içeren doğal bir aminoasit olan Sistein bu grubun kimyasal olarak

en basit yapılıda olanıdır. ABD ordusuna bağlı Walter Reed Ordu Araştırma Enstitüsü'nün radyoprotektanlara yönelik yaptıkları çalışmalar sonucunda test ettikleri 4400'den fazla bileşikten, en iyi radyasyon korunma kapasitesi ve en az toksisiteyi gösteren yeni, sentetik bir aminotiyol olup kimyasal olarak sisteamin benzeri bir molekül olan Amifostin (S-(N-(3-aminopropil)-2-aminoetiyol) geliştirilmiştir. WR-2721 olarak tanımlanan bu bileşik günümüz tıp dünyasında Amifostin veya Ethyol olarak da bilinir ve FDA onaylı tek radyoprotektandır. Amifostin sitoprotektif etkisini; serbest radikalleri direkt temizleyerek veya H^+ verip DNA hasarını onararak göstermektedir (94).

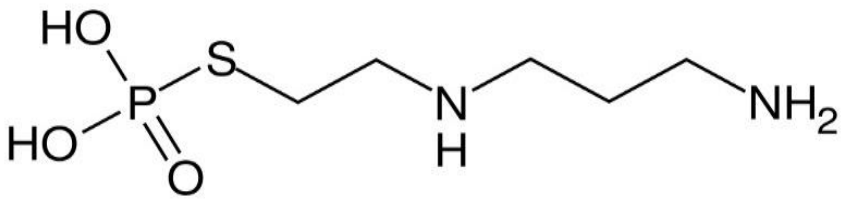

Şekil 2.12: Amifostinin kimyasal yapısı

AM'nin etkisini anlamanın anahtarı farmakokinetiğidir. AM, membrana bağlı alkalin fosfataz (ALP) tarafından aktif metaboliti WR-1065'e fosforillenene kadar hücre içine alınmayan bir fosforotiyonattır. Fosforilasyondan sonra, aktifleşen serbest tiyol hücrelere kolayca difüze olur. Defosforilasyon ve hücrelere alım hızı pH'dan etkilenir ve 7.4'lük bir fizyolojik değerde maksimumdur (52). Bu bağlamda WR-2721 inaktif bir ön ilaç aktif formu olarak, WR-1065'i kullanım formu olarak belirtebiliriz. Ayrıca, AM kanserli dokulara pasif difüzyon ile absorbe edilirken, normal dokulara aktif taşınım yolu ile absorbe edilmektedir. Bu farklılıklar AM'nin normal dokuları tümörlü dokulara oranla neden daha fazla koruduğunu açıklamaktadır (95). AM'nin böbrek, tükürük bezi, kemik iliği, karaciğer, kalp, akciğer ve GI mukoza gibi çeşitli dokularda hızla biriktiği, ancak beyin veya omurilikte birikimin zayıf olduğu gösterilmiştir (95). AM'nin terapötik etkinliği, normal hücrelerde neoplastik dokuya göre daha yüksek bir konsantrasyonda birikmesine bağlı olduğu düşünülmektedir.

AM'nin dokulardaki farklı absorbasyonu birkaç faktör etkilemektedir. Bunlar:

1- Membrana bağlı ALP konsantrasyonu, normal hücrelerde çoğu tümör hücre tipinden daha yüksek olma eğilimindedir.

2- Tümörlü dokulardaki vaskülerizasyon, normal dokuya kıyasla azalma eğilimindedir ve bu da ilacın kullanılabilirliğini azaltmaktadır.

3 -Son olarak, birçok tümörün asidik ortamı, ilacın fosforilasyon hızını ve alımını azaltmaktadır (96).

Sonuç olarak, normal hücrelerdeki ilaç akimülasyonunun tümörlü hücrelere oranla 100 kat arttığı gösterilmiştir (29). AM tek kullanımda 1-3 dakikalık bir yarılanma ömrü ile plazmadan hızla temizlenmektedir (97). AM'nin dağılım yarı ömrü 1 dakikadan daha az, eliminasyon yarı ömrü ise yaklaşık 8 dakikadır. AM ve metabolitleri ilk olarak böbreklerden atılmaktadır. Hayvan araştırmalarında, İV uygulanan AM'nin (etkin formu olan olan WR-1065) maksimum doku konsantrasyonuna ulaşması için radyasyon tedavisinden 15-30 dk. önce uygulanması gerektiği gösterilmiştir (98).

AM için önerilen mevcut doz, kemoproteksiyon için 15 dakikalık bir infüzyon üzerinden verilen 910 mg/m^2 ve radyokoruma için 3 dk. bir infüzyon üzerinden verilen 200 mg/m^2'lik dozdur. Klinik çalışmalarda kullanılan yetişkinler için maksimum doz 1300 mg/m^2'dir, ancak tolere edilen maksimum doz henüz belirlenmemiştir (99). Bizim ratlar üzerinde yürüttüğümüz çalışmamızda ise; yapılan çalışmalarla uyumlu olarak RT'den 30 dakika önce 200 mg/kg intraperiton olarak AM uygulanmıştır.

AM kullanımına yönelik tek mutlak kontrendikasyon, aminotiol bileşiklerine karşı bilinen aşırı duyarlılıktır. İyi tolere edilmesine rağmen, dozla ilişkili geçici yan etkiler yaygındır. Bu yan etkiler arasında en sık karşılaşılanlar: mide bulantısı, kusma, hipotansiyon, hapşırma, hipokalsemi, kutanöz reaksiyonlar (eritema multiforme, Stevens-Johnson sendromu, toksik epidermal nekroliz) ve anafilaksi olarak bildirilmiştir. Bu yan etkileri en aza indirmek için subkutan, transrektal, oral, intraperitoneal ve yavaş salınan implante edilebilir peletler dahil olmak üzere alternatif dağıtım metotları araştırılmıştır (94).

2.5.2. Kırmızı Ginseng

Ginseng Panax ailesine (Araliaceae) ait çok yıllık bir bitkidir (Şekil 2.13). Yaygın olarak kullanılan iki ginseng türünü (yani, Panax ginseng C.A. Meyer [Asya ginsengi] ve Panax quinquefolius L. [Kuzey Amerika ginsengi]) bu ailede yer almaktadır. Asya Ginsenginin köklerinin kurutulmasıyla elde edilen KG, geleneksel uzak doğu tıbbında tonik, immünomodülatör, antimutagenik, adaptojenik aktiviteleri gibi geniş

tedavi spektrumundan dolayı 2000 yılı aşkın süredir yaygın olarak kullanılmaktadır. Geleneksel Çin Tıbbında KG'nin "her şeyi iyileştiren adamotu" olarak kabul edildiği bilinmektedir (100). Ayrıca doğal bir radyoprotektan olarak yaygın kullanılmaktadır (101,102).



Şekil 2.13: Kırmızı Ginseng bitkisi

KG'nin etken maddesi temel yapısı birbirine çok yakın olan Ginsenozidlerdir (36). Günümüzde, büyük ginsenositler (Rb1, Rb2, Rc, Rd, Re ve Rg1, vb.) ve küçük ginsenositler (Rg3, Rh1 ve Rh2, vb.) dahil olmak üzere yaklaşık 200 ginsenosid bilinmektedir. Bu ginsenosidler (Şekil 2.14), şekerli dört halkalı hidrofobik steroid omurgasına sahip olan ancak karbonhidrat açısından C3, C6 ve C20 pozisyonlarında farklılık gösteren protopanaksadiol (PPD), protopanaksatriol (PPT) ve oleanolik asit grubu (Ro) içermektedir (37).

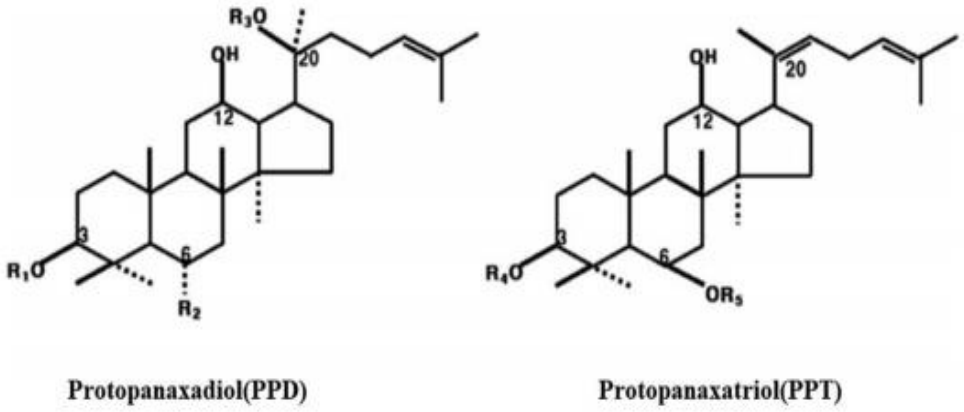

Şekil 2.14: Ginsenosidlerin kimyasal yapıları.
(Ginsenosidler, C3, C6 ve C20'de farklı gruplarla protopanaksadiol (PPD) ve protopanaksatriol (PPT) olarak sınıflandırılır)

KG güçlü bir antioksidandır. KG'nin bağışıklık sistemi üzerinde de etkili olduğu ve bu sistemi kuvvetlendirdiği belirtilmiştir (75). Son klinik çalışmalarda, KG'nin çeşitli oksidan belirteçleri normalleştirdiği ve böylece hücre içi oksidatif stresi baskıladığı ortaya konulmuştur (103). KG güçlü bir adoptojendir ve vücudun fiziksel performansı arttırarak stres ve yaşlanmaya karşı direnç oluşturmaktadır (39). Ayrıca stres faktörlerinin azaltılması sağlayarak vücudun nonspesifik direncini arttırmaktadır. KG'nin özellikle stresli durumlar altında adrenal ve tiroit fonksiyonlarını onardığı saptanmıştır (40). Böylece fiziksel aktivitede düzeyinde ve mental iyilik halinde bir artış sağlayarak bireyin yaşam kalitesinde yükselttiği düşünülmektedir. Yapılan hayvan deneyi çalışmalarında KG'nin farklı şekillerde strese maruz bırakılan hayvanlarda stresin olumsuz etkisinin azalttığı ve vasopresin artışını tetikleyerek kan glikozunun düzenlenmesini sağlayıp metabolizma artışı sağladığı bildirilmiştir (40). KG'nin psikolojik etkileri araştırmak için yapılan çalışma verilerini şöyle özetleye biliriz: optimum kullanımda öğrenme düzeyinde, hafıza etkinliğinde, soyut düşünce faaliyetlerinde artış, nöroendokrin sistem işlevlerinde düzelme sağlarken; konsantrasyon ve subjektif deneyimlerde herhangi bir değişiklik gözlemlenmemiştir (104,105).

KG normal lenfoid hücrelerin çoğalmasını ve Il1, Il2, Ifng ve GM-CSF gibi sitokinler üretmesini uyardığı bildirilmiştir (41,42). Bazı sitokinlerin radyoprotektif etkileri olduğu ve KG'nin kemik iliği hücrelerinin çoğalmasının yanı sıra hematopoietik büyüme faktörlerinin salgılanmasını uyardığı bildirildiğinden, İR'ye karşı koruyucu etkisi olduğu düşünülmüştür (43).

Yokozawa ve ark. iskeminin neden olduğu böbrek hasarı olan sıçanlara ginsenosid-Rd'nin (1 ve 5 mg/kg) oral yoldan verilmesinin SOD, CAT ve GSH Px aktivitelerinde artışa yol açtığını bildirmiştir. Buna karşılık, serum ve böbrek dokusundaki MDA, üre nitrojen ve kreatinin konsantrasyonları azalmıştır (106). Ek olarak, sisplatin ile indüklenen akut böbrek yetmezliği olan sıçanlara 30 günlük oral ginsenosid-Rd uygulamasının, serum ve böbrek dokusunda MDA düzeylerinin azalmasıyla birlikte SOD ve CAT aktivitelerinde artışa neden olduğu bildirilmiştir (107).

KG'nin uzun süreli optimum dozajda kullanılmasının ciddi bir yan etkisi bildirilmemiş fakat uzun süreli yüksek doz kullanımlarda hipertansiyon, anksiyete, diyare, deri döküntüleri ve insomnia gibi olumsuz etkiler ortaya çıkabileceği bildirilmiştir (108). KG'nin optimum kullanma şekli kişiye ve endikasyona göre değişmekle birlikte genel olarak günlük doz; kuru ekstre için; 1–2 gr, standardize ekstre için (%5–10 ginsenosid, birim başına 200 mg) günde 2 kez 1–2 kapsül ya da tablet şeklinde kullanılması önerilmektedir (108). Bizim hayvan çalışmamızda ise önceki hayvan çalışmalarıyla uyumlu olarak KG günde 1 kez 200 mg/kg SF içinde çözülerek gavaj yoluyla uygulanmıştır (109,110).

2.6. BÖBREK

Böbrekler, sıvı-elektrolit dengesini sağlayarak ozmotik basıncın kontrol edilmesi; metabolizma atık ürünleri olan üre, kreatinin, ürik asit, ilaç ve toksinlerin vücuttan atılması; H^+ iyon dengesini kontrol ederek pH dengesini sağlaması; renin ve eritropoetin hormonlarının üretilmesi görevlerinde aktif rol oynayarak vücut hemostatik dengesini kontrol altında tutmak gibi hayati görevleri gerçekleştirmektedir (111).

2.6.1. Böbrek Anatomisi

Böbrekler, retroperitonal bölgede yerleşimli; üst ucu T12, alt ucu L3 vertebralar düzeyinde; erişkinlerde ortalama uzunluğu 11-12 cm, genişliği 5-6 cm ve kalınlığı ise 3 cm olan bir çift organdır. Sağ böbrek ortalama karaciğerden dolayı 1-2 cm daha aşağıda yerleşimlidir. Solunum esnasında göğüs kafesi ve diyafram hareketliliğinden dolayı 4 cm kadar yer değiştirebilen mobil organlardır (112,113). Böbreğin anatomik yapısı Şekil 2.15'de gösterilmiştir (120).

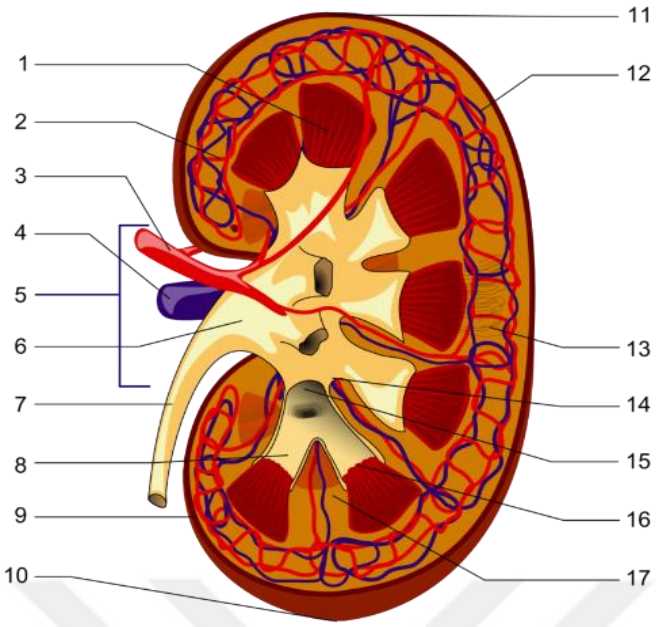

Şekil 2.15: Böbreğin anatomik yapısı

(1. Malpighi piramitleri, 2. A. İnterlobaris, 3. A. Renalis, 4. V.Renalis, 5. Hilum renale, 6. Pelvis renalis, 7.Üreter, 8. Calices Minores Renales, 9. Capsula Fibrosa Renalis, 10. İnferior Lop, 11. Superior lop, 12.V. İnterlobaris 13. Nefron, 14. Sinus renalis, 15. Majör kalik 16. Papilla Renalis, 17. Columna Renalis)

2.6.2. Böbrek Fizyolojisi

Böbreğin en önemli görevlerinden biri de vücudu, anabolik-katabolik reaksiyonlar sonucunda ortaya çıkan artık ürünlerden temizleyerek hemostatik dengenin sürekliliğini sağlamaktır. Bu işlevini gerçekleştirmesinde idrar oluşum süreci önemli rol oynamaktadır. İdrar oluşumunun ilk aşaması olan filtrasyon fazı özetle; glomerüller kapiller ağdaki basınç farklılığından dolayı kanın bowman kapsülüne doğru süzülmesi işlemi olarak ifade edilebilir. Glomerüler filtrasyon hızı (GFH) bir dakikada glomerüllerden süzülen kan miktarını ifade eder ve normal değeri 125 ml/dk'dır. Yani böbrek glomerüllerinde dakikada 125 ml, günde 180 litre plazma filtre edilmektedir (114,115). Filtre edilen plazma miktarı bu kadar yüksekken, günde idrar ile vücuttan çıkarılan sıvı hacmi 1-1.5 litredir. Geri kalan sıvı reabsorbe edilmektedir. İkinci aşamada Reabsorbsiyon (Geri emilim) gerçekleşir. Bu fazda ultrafiltrattaki vücut için gerekli olan maddelerin yaklaşık %90 geri emilerek dolaşıma dahil edilmektedir. Bu fazın aktif işlemesinde Antidiüretik Hormon (ADH) aktif rol oynamaktadır (116).

Sekresyon fazında ise; filtrasyon aşamasında süzülmeyen ya da reabsorbasyon fazında geri emilen atık maddelerin tübül epital hücreleri tarafından sekrete edildiği idar oluşum sürecinin son aşamasıdır (117).

2.6.3. Böbrek Histolojisi

Histolojik olarak böbrekler; nefronlar, renal tübüller, toplayıcı kanal ve pelvis renalis olmak üzere 4 bölümde incelemektedir. Nefron; böbreğin en küçük temel yapı ve işlev birimidir. Başka bir ifadeyle, böbreğin temel işlevi olan idrarın yapıldığı morfolojik ünitedir. Her insan böbreğinde ortalama bir milyon nefron bulunur. İdrar oluşum aşamaları olan filtrasyon, reabsorbsiyon ve sekresyon aşamaları nefronun alt ünitelerinde gerçekleşir. Nefron (Şekil 2.16): Bowman kapsülü, glomerulusa kan getiren afferent damar, glomeruldan kanı uzaklaştıran efferent damar, glomerulus ve tubuluslardan oluşmaktadır (118,119). Renal tübüller; bowman kapsülünün son kısmından başlayıp toplayıcı kanala kadar devam eden proksimal tübül, henle kıvrımı, distal tübül ve makula densadan oluşan dörtlü yapıdır. İdrar oluşum sürecinde geri emilimin yoğun şekilde gerçekleştiği morfolojik yapılar bu kısımda yer alır. Distal tübüller daha sonra toplayıcı kanallara ve bu kanallarda birleşerek daha geniş kanallara, minör kalikslerden, majör kalikslere ve nihayetinde pelvise katılır.

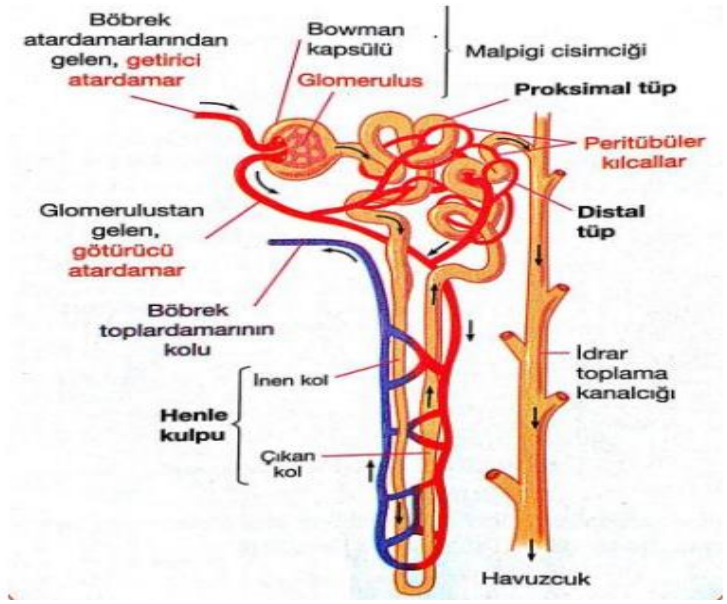

Şekil 2.16: Nefron bölümleri

3. GEREÇ VE YÖNTEMLER

3.1. HAYVANLAR VE DENEYSEL TASARIM

Çalışmaya Recep Tayyip Erdoğan Üniversitesi (Rize, Türkiye) Hayvan Bakım ve Araştırma Birimi'nden temin edilen, 12-14 haftalık ve 250 ± 15 g ağırlığında 40 adet Sprague Dawley cinsi erkek sıçan dahil edildi. Tüm hayvanlara, Ulusal Sağlık Enstitüleri tarafından yayınlanan Laboratuar Hayvanlarının Bakımı ve Kullanımı Kılavuzu'nda belirtilen ilkeler doğrultusunda bakıldı. Çalışma Recep Tayyip Erdoğan Üniversitesi Yerel Hayvan Bakım Komitesi tarafından onaylandı (Ek 1). Ve çalışmanın tüm aşamaları Recep Tayyip Erdoğan Üniversitesi'nde ilgili anabilim dallarında yürütüldü. Çalışma Sağlık Bilimleri Üniversitesi Bilimsel Araştırma Projeleri Birimi tarafından maddi olarak desteklenmiştir (2020/136).

Benzer biyolojik ve fizyolojik özelliklere sahip deneklerimizden, rast gele olarak 8 sıçan seçilip, biri kontrol ve dördü deney grubu olmak üzere toplam beş grup oluşturuldu**.** Tüm ratlara deneyin sonuna kadar 8'er ratlık kafeslerde, optimum laboratuvar koşullarında (%50-55 nem oranı, 22±2ºC sıcaklıkta, 12 saat gece ve 12 saat gündüz ışık periyodu) bakılmıştır. Kafes içinde serbest gezen deneklerin tamamına aynı oranda (%20) protein içeren yem (pelet) ve günlük su verilmiştir. Çalışma süresince haftalık ağırlık takibi yapılmıştır. Deneyin tüm aşamaları ve çalışma prosedürleri, laboratuvar hayvanlarının kullanımına ve bakımına ilişkin ulusal yönergelere uygun olarak gerçekleştirilmiştir.

Denek grupları ve deney akışı Tablo 3.5'de belirtilen doğrultuda gerçekleştirilmiştir.

Tablo 3.5: Çalışma grupları

	1.Hafta	2.Hafta	3.Hafta	4.Hafta	5.Hafta	
					(28. Gün)	**(30. Gün)**
Grup I (Kontrol)	Oral SF	Oral SF	Oral SF	Oral SF	Oral SF	Sakrifikasyon
Grup II (İR)	Oral SF	Oral SF	Oral SF	Oral SF	İR+ Oral SF	Sakrifikasyon
Grup III (AM+İR)	Oral SF	Oral SF	Oral SF	Oral SF	İR+Oral SF + AM (i.p)	Sakrifikasyon
Grup IV (KG+İR)	Oral KG	Oral KG	Oral KG	Oral KG	İR+ Oral KG	Sakrifikasyon
Grup V (AM+KG+İR)	Oral KG	Oral KG	Oral KG	Oral KG	İR+Oral KG + AM (i.p)	Sakrifikasyon

KG: Kırmızı Ginseng (Günde 1 kez 200 mg/kg SF içinde çözünmüş, gavaj ile) (8,43,123,124)

AM: Amifostin (İR'den 30 dakika önce 200 mg/kg i.p.) (34,122,125)

İR: İyonizan Radyasyon (Tüm vücut 6-Gy ışınlanma) (8,10,24,121,122)

3.2. KİMYASALLAR

Radyoterapi ve sakrifikasyon işlemleri sıçanlara anestezi uygulandıktan sonra gerçekleştirilmiştir. Anestezi için, intramüsküler ketamin (100 mg/kg, Pfizer İlaç, İstanbul, Türkiye) ve ksilazin (3,9 mg/kg, İnterhas A.Ş. İstanbul, Türkiye) kullanılmıştır. Amifostin (200 mg / kg, ER-KIM İlaç, İstanbul, Türkiye) kullanılmıştır. Kırmızı Ginseng (Aksu Vital Doğal Ürünler Gıda Sanayi ve Tic. A.Ş, İstanbul, Türkiye) %99 saflıkta toz ürünü kullanılmıştır. Ayrıca laboratuvar deneyleri için tüm kimyasallar Sigma Chemical Co. ve Merck'ten (Almanya) temin edilmiştir.

3.3. RADYASYON PROSEDÜRÜ

Her bir sıçan, ketamin (100 mg/kg, i.m) ve ksilazin (3,9 mg/kg, i.m) ile anestezi sağlandıktan sonra yüzüstü pozisyonda sabitlenmiştir. Elekta, Synergy model lineer hızlandırıcı (Linac) kullanılarak tüm vücudu kapsayacak şekilde ışınlama yapılmıştır. Işınlama planlamasında CMS XİO (versiyon 13.2) planlama sistemi kullanılmıştır. Stimüle edilen ilk hayvanın, alan görüntülemesi için röntgen filmi çekilip, elde edilen röntgen filmi ile diğer sıçanların simülasyonu kontrol edilmiştir. Sıçanların ön-arka kalınlığı cetvelle ölçülerek yarı kalınlık (1,5 cm) saptanmıştır. Daha sonra kaynak-cilt mesafesi 97,5 cm olmak üzere elde edilen yarı kalınlık değerinde uygulanacak doz hesaplanmıştır. Belirlenen alana (10x20 cm), 1 cm'lik bir bolus, 0 ve 180 derecelik gantri açıları kullanılarak tek fraksiyonda izosentrik yöntemle 6-Gy x-ray uygulanmıştır (Resim 3.1-3.5).



Resim 3.1: Işınlama yapılan RT cihazı (Elekta, Synergy model)



Resim 3.2: Işınlama öncesi anestezi altındaki ratlar



Resim 3.3: Işınlama öncesi rat röntgeni

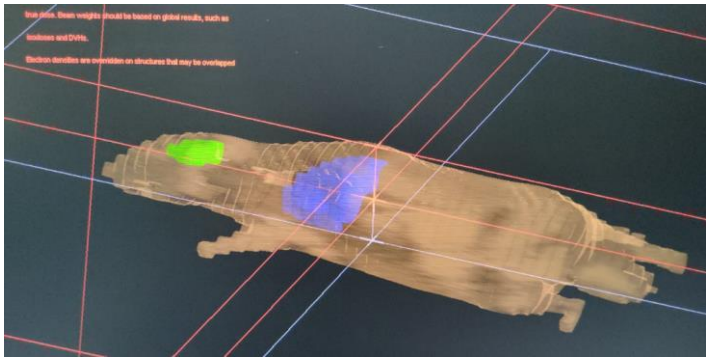

Resim 3.4: Tüm vücut 6-Gy ışınlanması

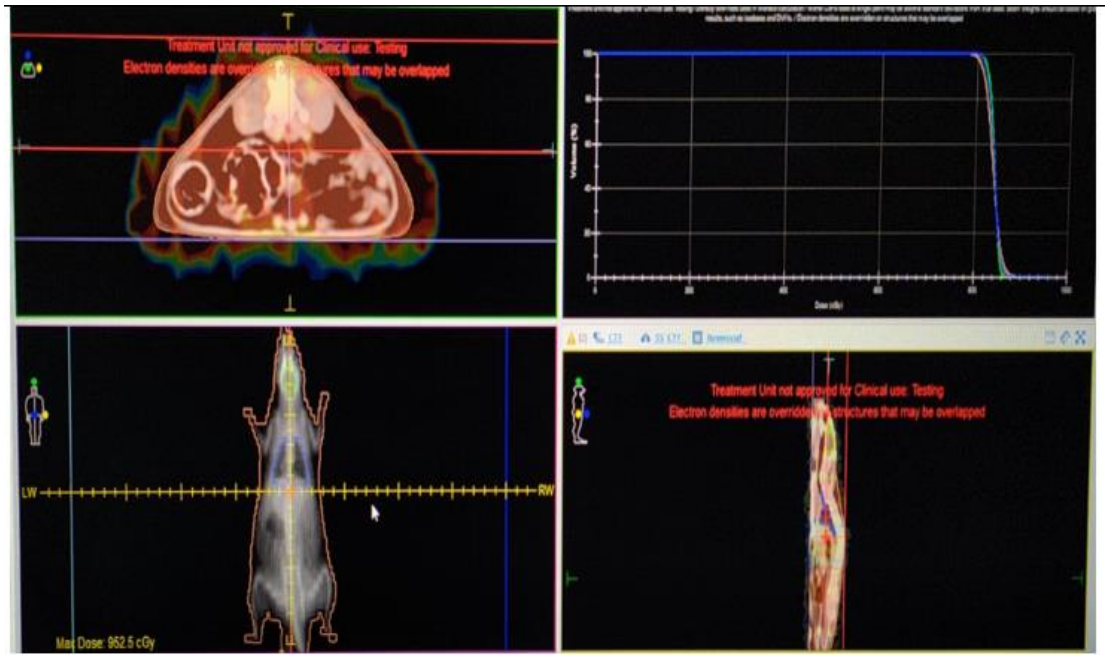

Resim 3.5: Işınlama sırasındaki RT görüntüleri

Deneyin sonunda gruplardaki deneklerinin tamamı anestezi altında servikal dislokasyon yöntemi ile dekapite edilmiştir. İntrakardiyak kan örnekleri dekapite edilmeden hemen önce sol venrikülden alınıp, 4000 rpm'de 10 dakika +4°C'de santrifüjlenmiştir. Sağ ve sol böbrekler özenle çıkarılıp, böbreklerden biri biyokimyasal çalışma için -80°C'de saklanmış, diğer böbrek ikiye bölünüp ve histopatolojik inceleme için % 10 nötr formalin çözeltisine yerleştirilmiştir (Resim 3.6-3.7).

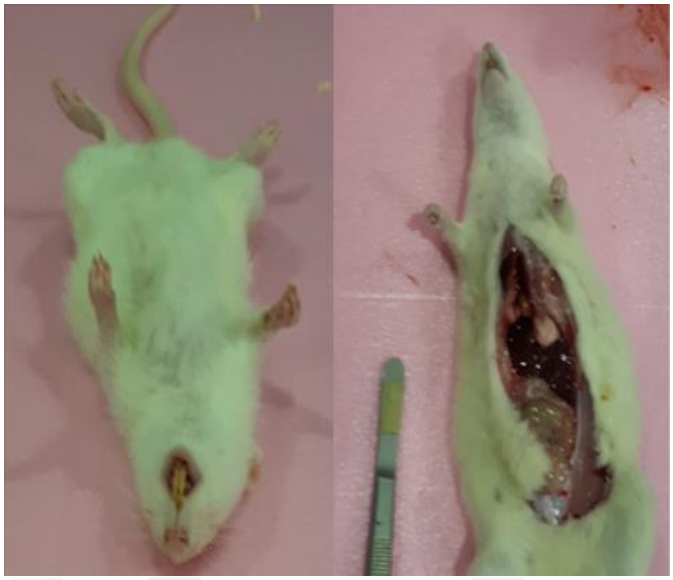

Resim 3.6: Girişim öncesi-sonrası anestezi altındaki rat



Resim 3.7: Rat böbrekleri

3.4. BİYOKİMYASAL ANALİZ

Biyokimyasal analizlerde sırayla aşağıdaki işlemler uygulandı:

- Antikoagülansız tüplere alınan kan örnekleri fibrin oluşumunun gerçekleşmesi için yaklaşık 1 saat oda sıcaklığında bekletildi ve ardından +4°C'de, 4000 rpm'de 10 dk. santrifüj edildi.
- Elde edilen kan serumları (süpernatantlar) ependorf tüplere koyularak Recep Tayyip Erdoğan Üniversitesi Tıp Fakültesi'nde bulunan -80°C'de dondurucuda muhafaza edildi.

- Numunelerin çalışılacağı günden 24 saat önce ependorflar -80°C derin dondurucudan çıkartıldı ve kademeli olarak sırasıyla -20 ve ardından +4°C'de çözünmeye bırakıldı, oda sıcaklığına gelen numuneler vortekslenerek homojen hale gelmeleri sağlandı. Numunelerin hepsi aynı gün ve tek seferde çalışıldı.
- Üre ve kreatinin biyokimyasal analizi Recep Tayyip Erdoğan Üniversitesi Eğitim Araştırma Hastanesi Biyokimya Laboratuvarı'nda bulunan Beckman Coulter Au5800 otoanalizörü ile Beckman Coulter marka kitler ile çalışıldı.
- Üre, kreatinin, mg/dl olarak hesaplandı.

Doku homojenizasyonu aşağıdaki aşamalardan geçirilerek hazırlandı (127):

- 20 mM 1L sodyum fosfat + 140 mM potasyum klorür hazırlandı (pH 7,4),
- 100 mg doku üzerine 1 ml homojenizasyon çözeltisi konarak homojenize edildi,
- Homojenatlar +4ºC'de 800g'de 10 dk. santrifüj edildi,
- Elde edilen süpernatant ile GSH (Toplam tiyol) ve MDA (TBARS) tayini yapıldı.



Resim 3.8: Homojenizasyon hazırlığındaki böbrek dokusu

TBARS tayini aşağıdaki aşamalardan geçirilerek yapıldı:

- Ohkawa ve ark. (128) yöntemine göre yapıldı.
- 200 µL doku süpernatantı; 50 µL 8.1% SDS (sodyum dodesil sülfat); 375 µL % 20'lik asetik asit (v/v) pH 3.5; 375 µL % 0.8'lik thiobarbituric acid (TBA) eklendi.
- Karışım vortekslendi ve reaksiyon 60 dk. 95 derece su banyosunda inkübasyona bırakıldı.

- İnkübasyon sonrasında 5 dk. buzlu suda soğutuldu ve 750g de 10 dk. santrifüj edildi.
- Oluşan pembe renk 532 nm dalga boyumda spektrofotometrede okutuldu.
- Sonuçlar nmol/gr doku olarak hesaplandı. Standart TBARS grafiği çizildi

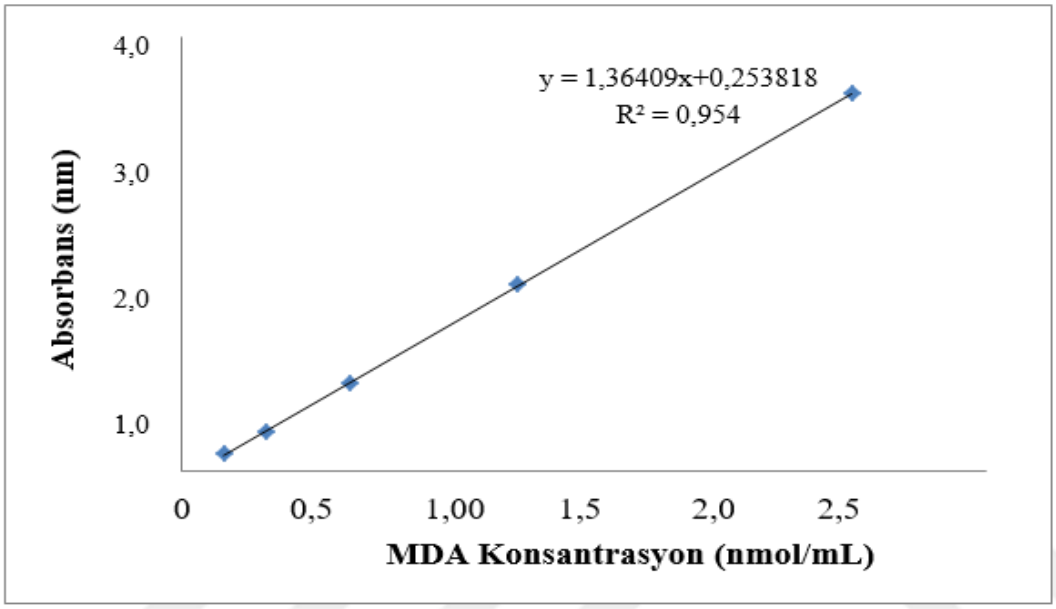

Şekil 3.17: Doku ve serum TBARS standart grafiği

Toplam Tiyol Grubu tayini aşağıdaki aşamalardan geçirilerek yapıldı:

- Ellman (77) yöntemi kullanılarak –SH grupları tayin edildi.
- Ellmann ayıracı hazırlandı: 4 mg Ditiyobis 2 nitrobenzoik asit (DTNB) %1'lik 10 mL sodyum sitrat çözeltisinde çözüldü.
- 25 µL böbrek süpernatantı üzerine 100 µL 3M Na_2HPO_4 ve 25 µL DTNB çözeltisi eklenerek vortekslendi.
- Vorteks sonrası oluşan sarı renk, 412 nm dalga boyunda spektrofotometrede okundu.
- Sonuçlar hazırlanan 1000 µM-62,5 µM'lik glutatyon standart grafiği ile belirlendi,
- mmol/gr doku olarak hesaplandı.

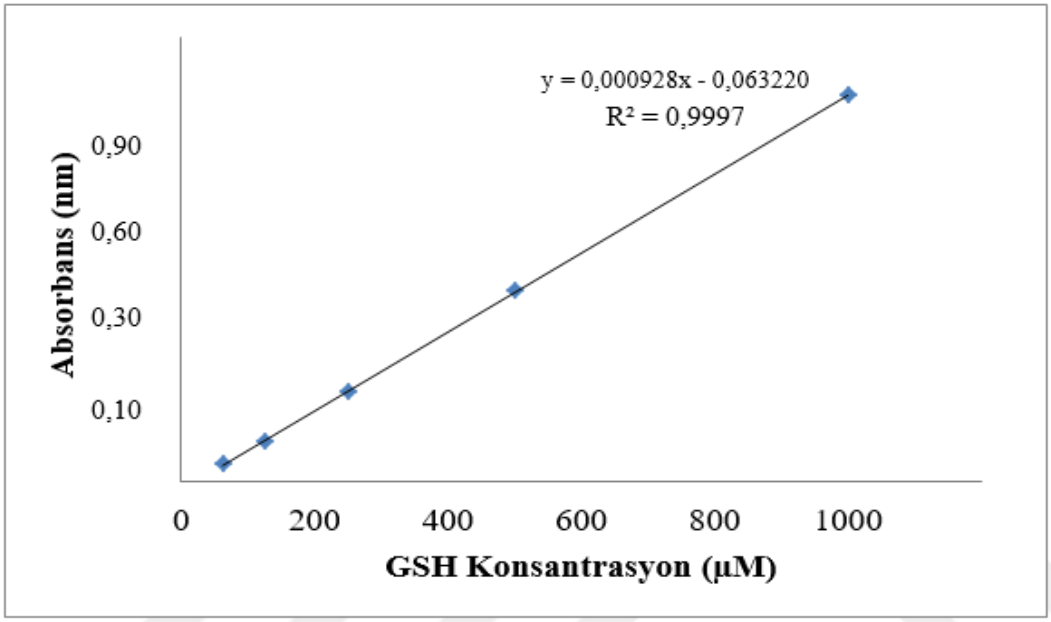

Şekil 3.18: Doku toplam tiyol tayini standart grafiği

3.5. HİSTOPATOLOJİK ANALİZ

Histopatolojik analizde sırayla aşağıdaki işlemler uygulandı:

- Sıçanlardan çıkarılan böbrek dokuları yaklaşık 1.5 cm^3 hacimde parçalara ayrılıp %10'luk nötral formalin (Sigma-Aldrcih, Saint Louis, MO, USA) solüsyonunda 36 saat boyunca bekletilerek fiksasyon işlemi uygulandı.
- Sonraki aşamada rutin histolojik doku takip aşamalarına uygun olarak doku takip cihazı (Shendon Citadel 2000, Thermo sceintefic, Germany) kullanılarak böbrek dokusuna ait numuneler artan ethanol (Merck GmbH, Darmstadt, Germany) serilerinde bekletilerek dehidratasyon gerçekleştirildi.
- Dehidratasyon işlemini takiben örnekler iki seri ksilol solüsyonundan (Merck GmbH, Darmstadt, Germany) geçirilerek şeffaflaştırma işlemi uygulandı.
- Daha sonraki aşamada örnekler doku gömme cihazı ile (Leica, EG1150, Germany) doku gömme (Isolab GmbH, Germany) kasetlerine gömülüp, rotary mikrotom kullanılıp (Leica RM2525, Germany), 30 µm'lik kesitlerle doku trimlenerek 4-5µm kalınlığında böbrek dokusundan kesitler alındı.

- Alınan kesitler doku boyama cihazı (Leica ST5020, Germany) ile Harris Hematoksilen ve Eosin (Eosin G Merck GmbH, Darmstadt, Germany) ile standart prosedüre uygun olarak boyandı.
- Son aşamada ise; dijital kamera (Olypmus DP71, Olympus Corp, Japonya) ataçmanlı ışık mikroskobu (Olypmus BX51, Olympus Corp, Japonya) ile analiz edilerek fotoğrafları çekildi.

3.6. İMMÜNOHİSTOKİMYASAL (IHC) ANALİZ

Böbrek dokusuna ait kesitler, Tunel kit (ab206386, Abcam, UK), Kaspaz-3 primer antikoru (ab2302, Abcam, UK) ve 8-OHdG primer antikoru (SC66036, Santa Cruz Biotechnology Inc, Dallas, Teksas, 75220, U.S.A.) kitleri ile inkübe edildi. Bunun yanında primer antikorlara uygun sekonder antikor ile ile inkübe edilen böbrek doksuna ait kesitler üretici firmanın kullanma kılavuzuna uygun olarak Leica Bond Max IHC/ISH stainer (Leica microsystem, Melbourne, Avustralya) cihazı ile tam otomatik kapalı sistemle boyandı. Kesitler zıt boyama için Harris Hematoksilen ile boyandı (Merck GmbH, Darmstadt, Almanya).

3.7. SEMİ-QUANTATİVE ANALİZ

H&E boyanmış böbrek dokusuna ait kesitlerde histopatolojik bulgular Joeng-Sun ve ark. (123) tübüler nekrozis histopatolojik hasar skorlaması ve Mercantepe ve ark. (121**)** böbrek histopatolojik hasar skorlamaları modifiye edilerek Tablo 3.6'daki gibi skorlandı. IHC uygulanmış kesitlerdeki immün pozitif hücreler Tablo 3.7'de gösterildiği gibi skorlandı (33,96). Semikantitatif analizler çalışma gruplarını bilemeyecek şekilde körleştirilmiş iki histopatolog (TM ve LT) eşliğinde her bir sıçana ait kesitlerde rastgele olarak belirlenmiş 20 farklı alan, x20 objektif büyütmesi kullanılarak skorlanmıştır.

Tablo 3.6: Böbrek doku hasarı skorlaması (BDHS)

Proksimal Tübül Epitel Hücrelerinde Fırçamsı Kenar Kayıpları	
Skor	**Yüzde (%)**
0	≤5%
1	6-25%
2	25-50%
3	≥50%
Tübül Epitel Hücrelerinde Vakulizasyon	
0	≤5%
1	6-25%
2	25-50%
3	≥50%
Atipik Glomerül	
0	≤5%
1	6-25%
2	25-50%
3	≥50%

Tablo 3.7: Semi-kantitatif analiz ile kaspaz-3 positivite skorlaması

Skor	Yüzde
0	≤5%
1	6-25%
2	25-50%
3	≥50%

3.8. İSTATİSTİKSEL ANALİZ

Çalışmamızda elde edilen biyokimyasal, histopatolojik ve semikantitatif veriler SPSS 20.00 (IBM Corp. IL, Chicago, USA) istatistik programı kullanılarak hesaplandı. Shapiro-Wilk test, Q-Q plot, Skewnes-Kurtosis değerleri ve Levene's testleri yapılarak verilerin normal dağılıma uygunluğu değerlendirildi. Parametrik veriler aritmetik ortalama± standart sapma değerleri şeklinde hesaplanarak sırası ile One-Way ANOVA ve Tukey HSD testleri kullanılarak gruplar arasındaki farklılık analiz edildi. Non-parametrik veriler ise median ve 25%-75% interquartile range şeklinde hesaplanarak gruplar arası farklar sırası ile Kruskal Wallis akabinde hangi gruplar arasında faklılık olduğunu saptamak ve varyanslarda eşit dağılmadığı için Tamhane T2 test kullanılarak değerlendirildi.

4. BULGULAR

4.1. BİYOKİMYASAL BULGULAR

Lipid peroksidasyonunu değerlendirmek için ölçtüğümüz böbrek dokusu MDA seviyesi; İR grubunda kontrol grubuna kıyasla anlamlı olarak artmış olduğu saptandı (Tablo 4.8; p=0.000). Bunun aksine yalnızca AM, yalnızca KG ve AM+KG kombine tedavi gruplarında İR grubuna kıyasla böbrek dokusu MDA seviyesi anlamlı olarak azalmış olduğu bulundu (Tablo 4.8; sırası ile p=0.048; p=0.009; p=0.048).

Böbrek dokusunda antioksidan düzeylerini belirlemek için ölçtüğümüz böbrek dokusu toplam tiyol miktarının; İR grubunda kontrol grubuna kıyasla anlamlı olarak düştüğü gözlemlendi (Tablo 4.8; p=0.000). Bunun aksine yalnızca AM, yalnızca KG ve AM+KG kombine tedavi gruplarında İR grubuna kıyasla böbrek dokusundaki toplam tiyol seviyesinin anlamlı olarak artmış olduğu saptandı (Tablo 4.8; sırası ile p=0.024; p=0.004; p=0.043).

Tablo 4.8 : MDA ve GSH biyokimyasal analiz sonuçları
(Aritmetik ortalama±Standart sapma)

Grup	**MDA (TBARS)** (nmol/mg doku)	**GSH (Toplam Tiyol)** (nmol/ mg doku)
Kontrol	65.17±2.90	11.42±1.34
İR	79.89±2.88[a]	7.05±1.26[a]
İR+AM	74.12±3.37[b,e]	8.97±1.22[k,h]
İR+KG	72.83±4.33[c,f]	9.4±1.28[g,i]
İR+AM+KG	71.84±5.72[d,e]	8.82±0.84[b,j]

[a]*p*=0.000; Kontrol grubuna kıyasla,
[b]*p*=0.001; Kontrol grubuna kıyasla,
[c]*p*=0.004; Kontrol grubuna kıyasla,
[d]*p*=0.016; Kontrol grubuna kıyasla,
[e]*p*=0.048; İR grubuna kıyasla,
[f]*p*=0.009; İR grubuna kıyasla,
[e]*p*=0.002; İR grubuna kıyasla,
[g]*p*=0.015; Kontrol grubuna kıyasla,
[h]*p*=0.024; İR grubuna kıyasla,
[i]*p*=0.004; İR grubuna kıyasla,
[j]*p*=0.043; İR grubuna kıyasla,
[k]*p*=0.002; Kontrol grubuna kıyasla,
One-Way ANOVA/Tukey HSD

Böbrek fonksiyonel işlevlerindeki değişimin önemli bir göstergesi olan serum üre ve kreatinin bulguları şu şekildedir:

Kontrol grubunda ortalama serum üre düzeyi 40.12 ± 3.22 iken İR grubunda 72.43 ± 10.05 yükselmiştir ($p < 0.05$; Tablo 4.9). AM tedavisi; İR uygulamasından sonra artan serum üre düzeyini 72.43 ± 10.05'ten 46.14 ± 2.08 mg/dl'ye düşürmüştür ($p < 0.05$; Tablo 4.9). KG tedavisi; İR uygulamasından sonra artan serum üre düzeyini 72.43 ± 10.05'ten 47.07 ± 4.05 mg/dl'ye düşürmüştür ($p < 0.05$; Tablo 4.9). AM+İR tedavisi ise; İR uygulamasından sonra artan serum üre düzeyini 72.43 ± 10.05 mg/ml'den 49.08 ± 0.41 mg/dl'ye düşürmüştür ($p < 0.05$; Tablo 4.9).

Serum kreatinin seviyesi kontrol grubunda 0.46 ± 0.17 mg/dl iken İR grubunda 0.91 ± 0.52 mg/ml'ye yükselmiştir ($p < 0.05$; Tablo 4.9). AM tedavisi, İR uygulamasından sonra ölçülen artmış serum kreatinin düzeyini 0.91 ± 0.52 mg/dl'den 0.51 ± 0.01 mg/dl'ye düşürmüştür ($p < 0.05$; Tablo 4.9). KG tedavisi, İR uygulamasından sonra ölçülen artmış serum kreatinin düzeyini 0.91 ± 0.52 mg/dl'den 0.51 ± 0.05 mg/dl'ye düşürmüştür ($p < 0.05$; Tablo 4.9). AM+KG tedavisi, İR uygulamasından sonra ölçülen artmış serum kreatinin düzeyini 0.91 ± 0.52' den 0.53 ± 0.16 mg/dl'ye düşürmüştür ($p < 0.05$; Tablo 4.9).

Tablo 4.9: Üre ve kreatinin biyokimyasal analiz sonuçları
(ortalama ± standart sapma)

Grup	Serum üre (mg/dl)	Serum kreatinin (mg/dl)
Kontrol	40.12 ± 3.22[b]	0.46 ± 0.17[b]
İR	72.43 ± 10.05[a]	0.91 ± 0.52[a]
İR+AM	46.14 ± 2.08[b]	0.51 ± 0.01[b]
İR+KG	47.07 ± 4.05[b]	0.51 ± 0.05[b]
İR+AM+KG	49.08 ± 0.41[b]	0.53 ± 0.16[b]

[a] $p < 0.05$, Kontrol grubuna kıyasla
[b] $p < 0.05$, İR grubuna kıyasla
Duncan testi

4.2. HİSTOPATOLOJİK BULGULAR

Hemotoksilen ve Eozin (H&E) ile boyanmış kontrol grubuna ait böbrek dokusu kesitleri ışık mikroskobu altında incelendiğinde glomerüllerin, proksimal ve distal tübül epitel hücrelerinin normal yapıda olduğu izlendi (Tablo 4.10; Resim 4.9 a-b; BHHS: 0(0-1)). Bunun yanında proksimal tübüllerin fırçamsı kenar yapıları belirgin olarak gözlemlendi.

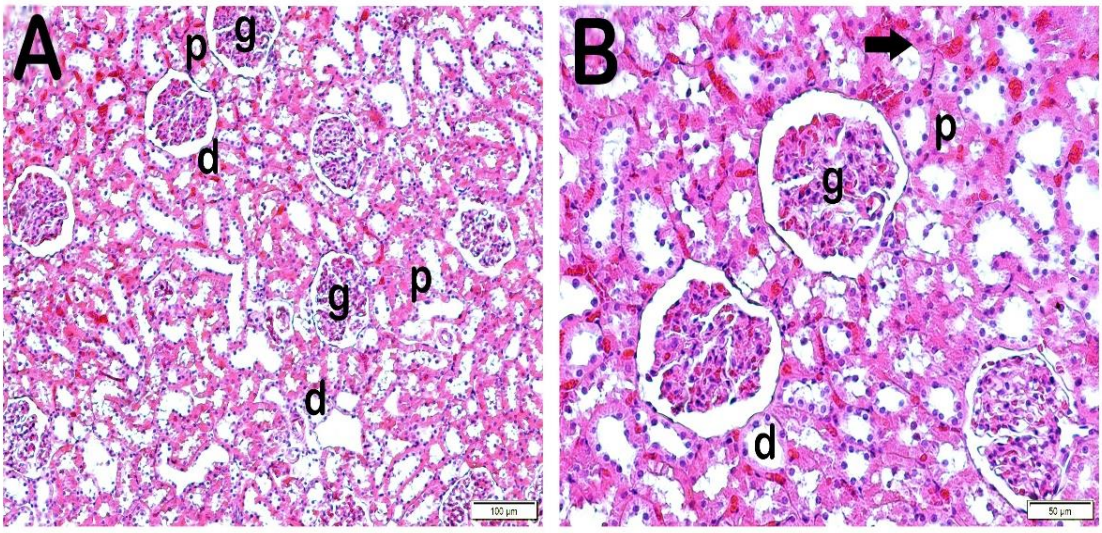

Resim 4.9: Kontrol grubu sağlıklı böbrek dokusu ışık mikroskobik görüntüleri (H&E)
A(x20)- **B**(x40)
Glomerul (g), Proksimal tübül (p), Distal tübül (d), Fırçamsı kenar (ok).

İR uygulama grubuna ait böbrek dokusu kesitlerinde; proksimal ve distal tübüllerin epitel hücrelerinde yaygın vakuolizasyonlar ile eşlik eden yaygın nekrotik tübüller saptandı. Bunun yanında proksimal tübüllerin epiteliyal hücrelerinde fırçamsı kenar kayıplarını yaygın olarak gözlemlendi. Ayrıca orta seviyede atipik glomerül yapıları izlendi (Tablo 4.10; Resim 4.10 a-b; BHHS: 7(5-7)).

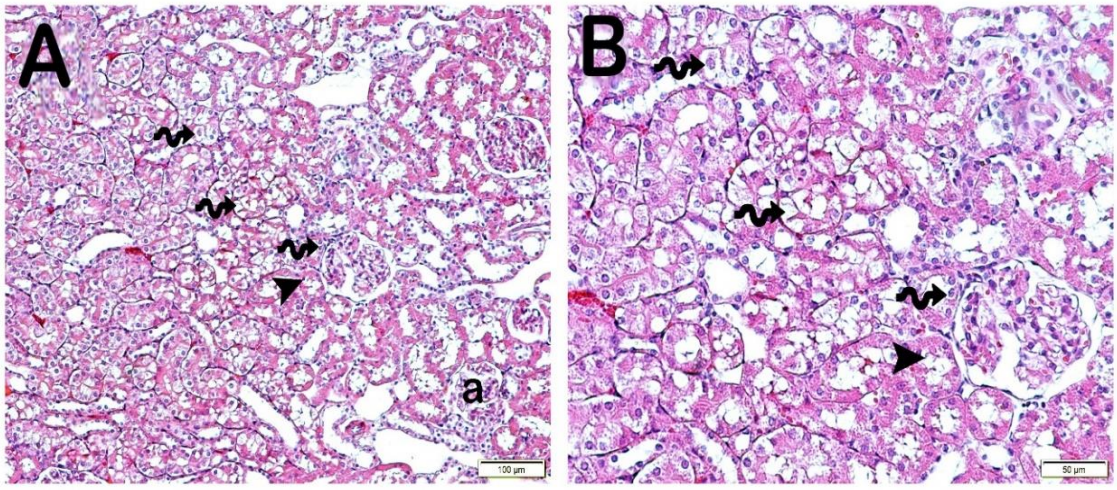

Resim 4.10: İR grubuna ait böbrek dokusu ışık mikroskobik görüntüleri (H&E)
A(x20)- **B**(x40)
Vakuolizasyonlar (spiral ok), Fırçamsı kenar kayıpları (ok başı), Atipik glomerüller (a).

İR grubunda izlenen değişikliklerin aksine, AM tedavi grubunda; tübüler epitel hücrelerindeki vakuolizasyonlarda ve atipik glomerül yapılarında azalma olduğu saptandı. Ayrıca proksimal tübüllerin fırçamsı kenar yapılarında kayıpların azaldığı ve tipik yapıdaki fırçamsı kenar yapılarının arttığı (ok) gözlemlendi (Tablo 4.10; Resim 4.11a-b; BHHS: 2(2-3)).

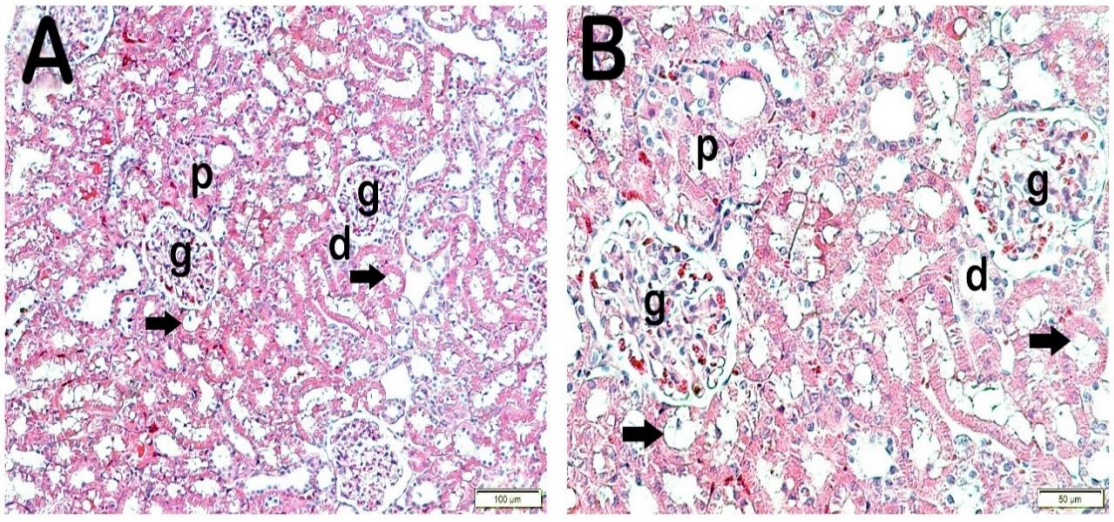

Resim 4.11: AM grubuna ait böbrek dokusu ışık mikroskobik görüntüleri (H&E)
A(x20)- **B**(x40)
Glomerul (g), Proksimal tübül (p), Distal tübül (d), Fırçamsı kenar (ok).

AM grubuna benzer olarak KG tedavi grubunda da proksimal ve distal tübül epitel hücrelerindeki vakuolizasyonlarda azalma ile eşlik eden nekrotik tübülerin azaldığı gözlemlendi. Bunun yanında proksimal tübülerlerin epitel hücrelerindeki fırçamsı kenar kayıplarında ve atipik glomerül yapılarında azalma olduğunu saptandı (Tablo 4.10; Resim 4.12 a-b; BHHS: 3(2-3)).

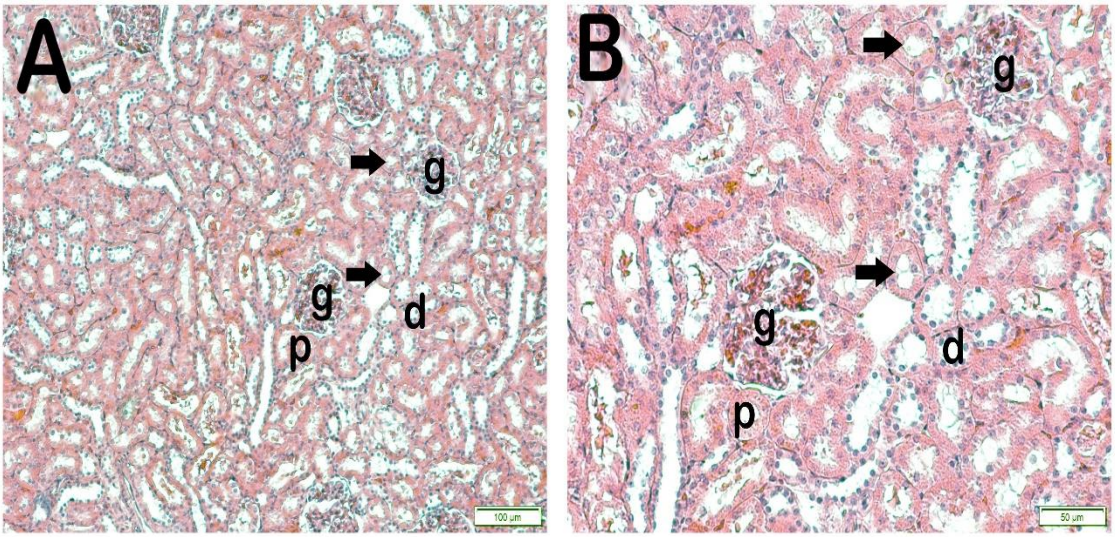

Resim 4.12: KG grubuna ait böbrek dokusu ışık mikroskobik görüntüleri (H&E)
A(x20)- **B**(x40)
Glomerul (g), Proksimal tübül (p), Distal tübül (d), Fırçamsı kenar (ok).

AM+KG kombine tedavi grubunda nekrotik tübüllerin ve atipik glomerül yapılarında azalma olduğu gözlemlemekle beraber yaygın olarak tipik proksimal ve distal tübül yapıları saptandı (Tablo 4.10; Resim 4.13 a-b; BHHS: 1.5(1-2)).

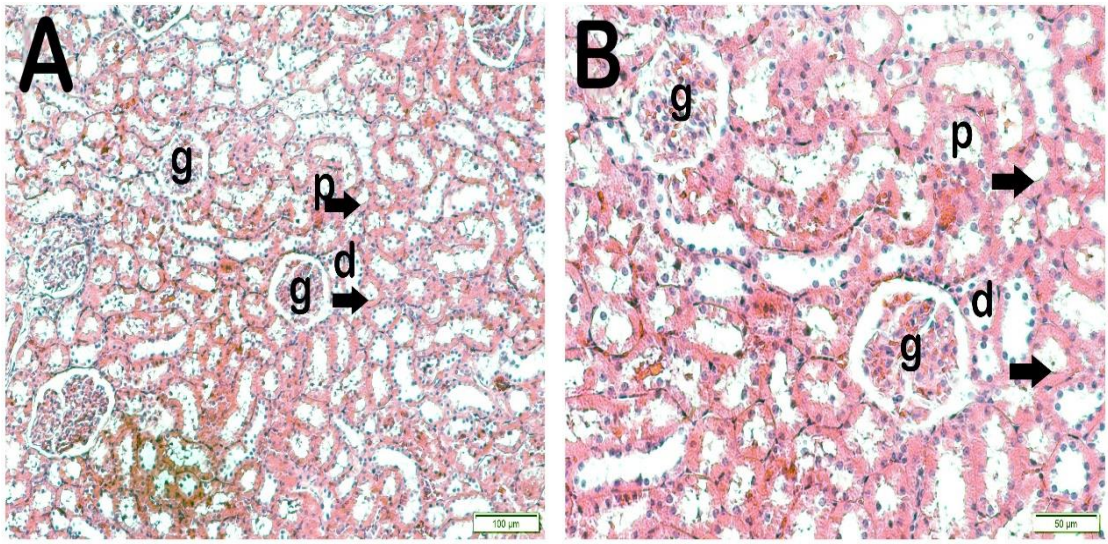

Resim 4.13: AM+ KG grubuna ait böbrek dokusu ışık mikroskobik görüntüleri (H&E)
A(x20)- **B**(x40)
Glomerul (g), Proksimal tübül (p), Distal tübül (d), Fırçamsı kenar (ok).

Tablo 4.10: Böbrek histopatolojik hasar skorlaması (BHHS) analiz sonuçları (Mediyan 25%-75% interquartile range)

Gruplar	Proksimal tübül epitel hücrelerinde fırçamsı kenar kaybı	Tübüler epiteliyal hücrelerinde vakuolizasyon	Atipik Glomerül	BHHS
Kontrol	0(0-0.5)	0(0-0)	0(0-0)	0(0-1)
İR	3(2-3)[a]	0(0-0.5)[a]	1(1-2)[a]	7(5-7)[a]
İR+AM	1(1-1)[a,b]	3(2-3)[a,b]	0(0-1)[e]	2(2-3)[a,b]
İR+KG	1(01)[a,b]	1(1-1)[a,b]	0(0-1)[e]	3(2-3)[a,b]
İR+AM+KG	0.5(0-1)[b,c]	0(0-1)[b,d]	0(0-1)[b,d,f]	1.5(1-2)[a,b,g,h]

[a]*p*=0.000; Kontrol grubuna kıyasla,
[b]*p*=0.000; İR uygulama grubuna kıyasla,
[c]*p*=0.014; İR+KG tedavi grubuna kıyasla,
[d]*p*=0.007; İR+AM tedavi grubuna kıyasla,
Kruskal Wallis/Tamhane T2 test
[e]*p*=0.024; İR uygulama grubuna kıyasla,
[f]*p*=0.04; İR uygulama grubuna kıyasla,
[g]*p*=0.002; İR+AM tedavi grubuna kıyasla,
[h]*p*=0.001; İR+KG tedavi grubuna kıyasla,

4.3. İMMÜNOHİSTOKİMYASAL BULGULAR

Tunnel kiti ile inkube böbrek dokusuna ait kesitler incelendiğinde; İR uygulamasına bağlı olarak proksimal ve distal tübül epitel hücrelerinde Tunnel pozitivitesi gösteren apoptotik hücrelerin kontrol grubuna kıyasla anlamlı oranda artmış olduğu saptandı (Tablo 4.11; Resim 4.14-15; $p<0,05$). Bunun aksine AM tedavi grubunda tübüler epitel hücrelerinde Tunnel pozitivitesinin İR grubuna kıyasla azalmış olduğu gözlemlendi (Tablo 4.11; Resim 4.15-16; $p<0,05$). Benzer olarak KG tedavi grubuna ait böbrek dokusu kesitleri incelendiğinde proksimal ve distal tübüllerde Tunnel pozitivitesi İR grubuna kıyasla anlamlı olarak azalmış olduğu saptandı (Tablo 4.11; Resim 4.15-17; $p<0,05$). AM+ KG tedavi grubuna ait böbrek dokusu kesitleri ışık mikroskobu altında incelendiğinde ise İR grubuna kıyasla proksimal ve distal tübül epiteliyal hücrelerde Tunnel pozitivitesi gösteren hücrelerin azalmış olduğu izlendi (Tablo 4.11; Resim 4.15-18; $p<0,05$).

Tablo 4.11: İmmünohistokimya semi-kantitatif analiz sonuçları
(Median (25%-75% interquartile range)

Grup	Tunnel pozitivite skoru	Kaspaz-3 pozitivite skoru	8-OHdG pozitivite skoru
Kontrol	0(0-0)	0(0-0)	0(0-0)
İR	2.5(2-3)[a]	3(2-3)[a]	3(2-3)[a]
İR+AM	1(1-1)[a,b]	1(1-1)[a,b]	1(0-1)[c,b]
İR+KG	1(1-2)[a,b]	1(1-2)[a,b]	1(1-2)[a,b]
İR+AM+KG	1(1-1)[a,b]	1(1-1)[a,b]	1(0.5-1)[a,b]

[a]$p<0,05$; Kontrol grubuna kıyasla,

[b]$p<0,05$; İR uygulama grubuna kıyasla,

[c]$p=0.01$; Kontrol uygulama grubuna kıyasla,

Kruskal Wallis/Tamhane T2 test

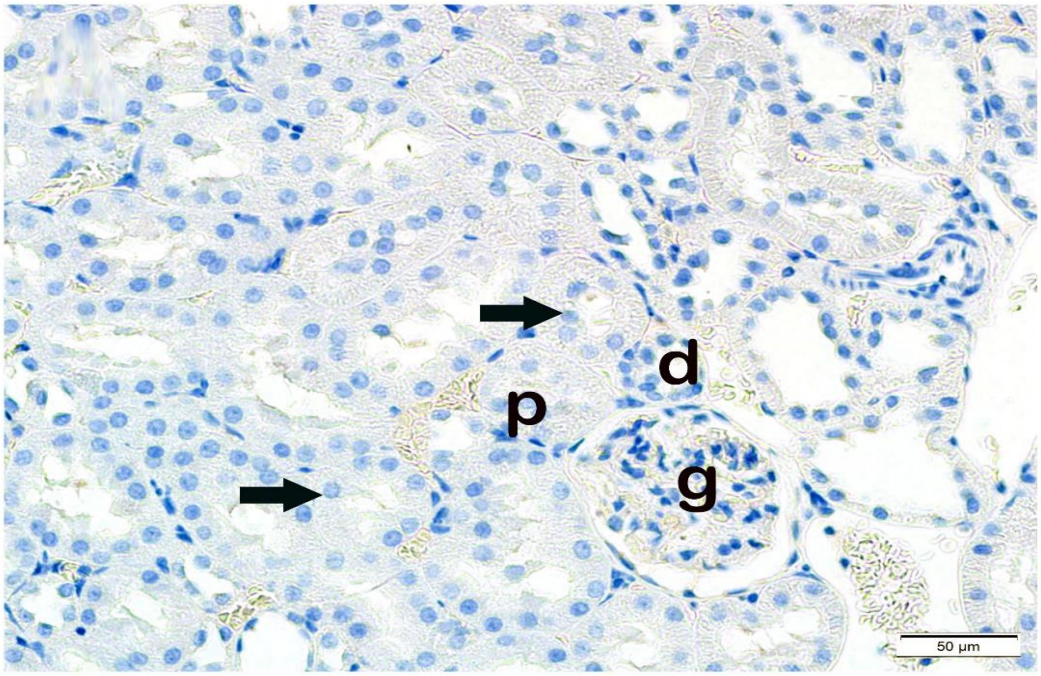

Resim 4.14: Kontrol grubuna ait böbrek dokusu ışık mikroskobik görüntüleri (Tunnel)

Tübüler epitelyal hücrelerinin (ok) tipik yapıda olduğu gözlenmekte (Tunnel pozitivite skoru: 0(0-0). Glomerul (g), Proksimal tübül (p), Distal tübül (d). (x20).

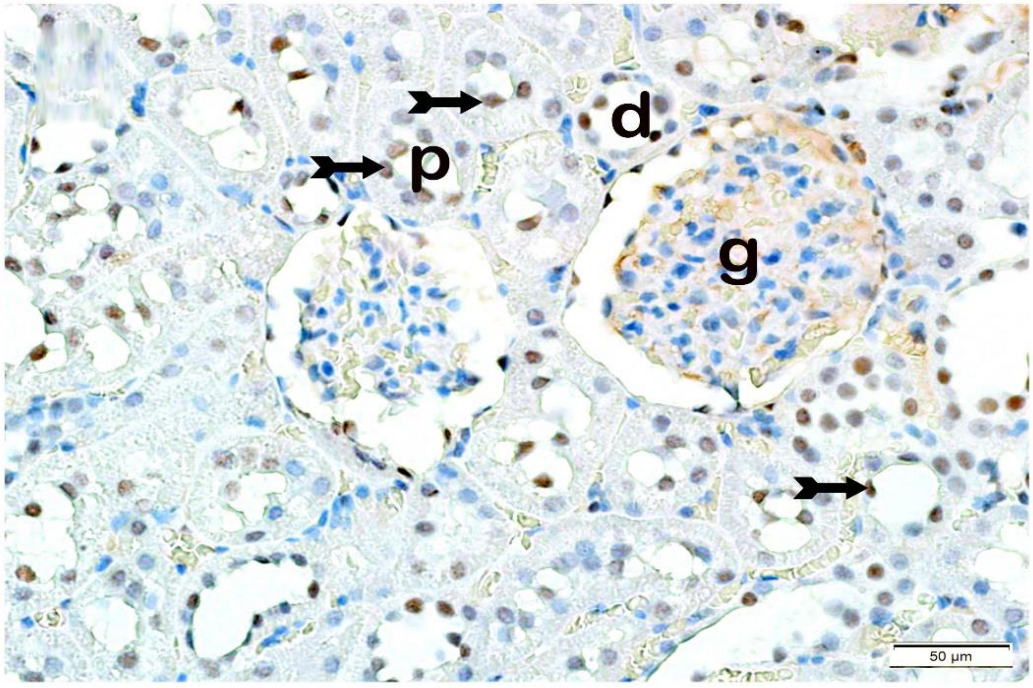

Resim 4.15: İR grubuna ait böbrek dokusu ışık mikroskobik görüntüleri (Tunnel)

Proksimal ve distal tübüllerin epitel hücrelerinde Tunnel pozitivitesi izlenmekte (kuyruklu ok) Tunnel pozitivite skoru: 2.5(2-3). Glomerul (g), Proksimal tübül (p), Distal tübül (d). (x20).

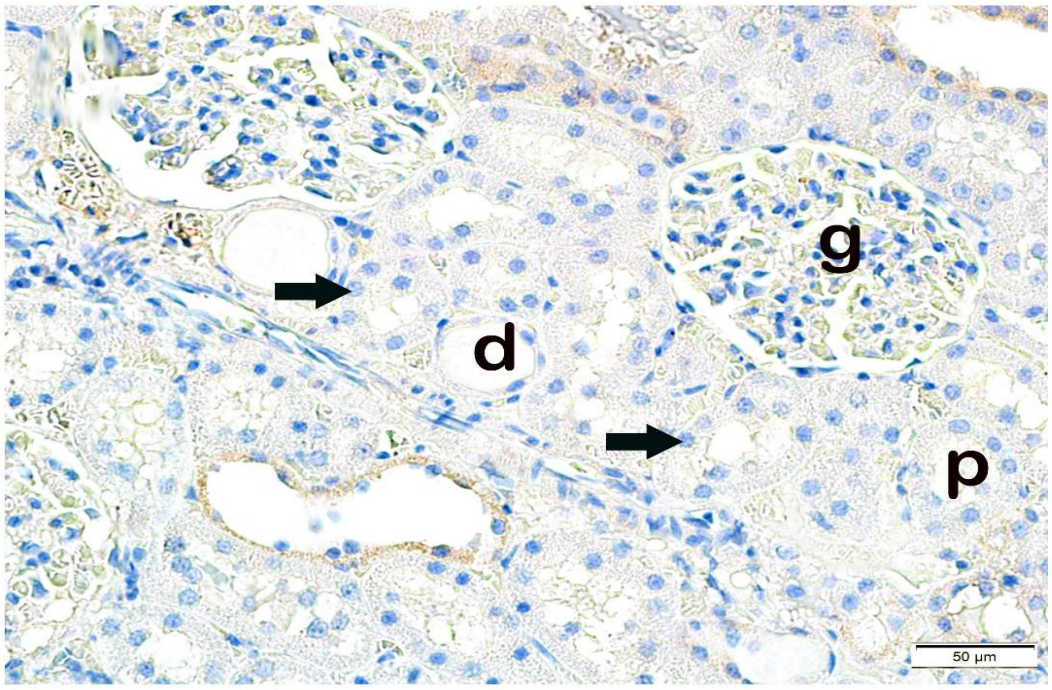

Resim 4.16: AM grubuna ait böbrek dokusu ışık mikroskobik görüntüleri (Tunnel)

Proksimal ve distal tübüllerin epitel hücrelerinde Tunnel pozitivitesinin azalmış olduğu gözlemlenmekte (ok) (Tunnel pozitivite skoru:1(1-1). Glomerul (g), Proksimal tübül (p), Distal tübül (d). (x20).

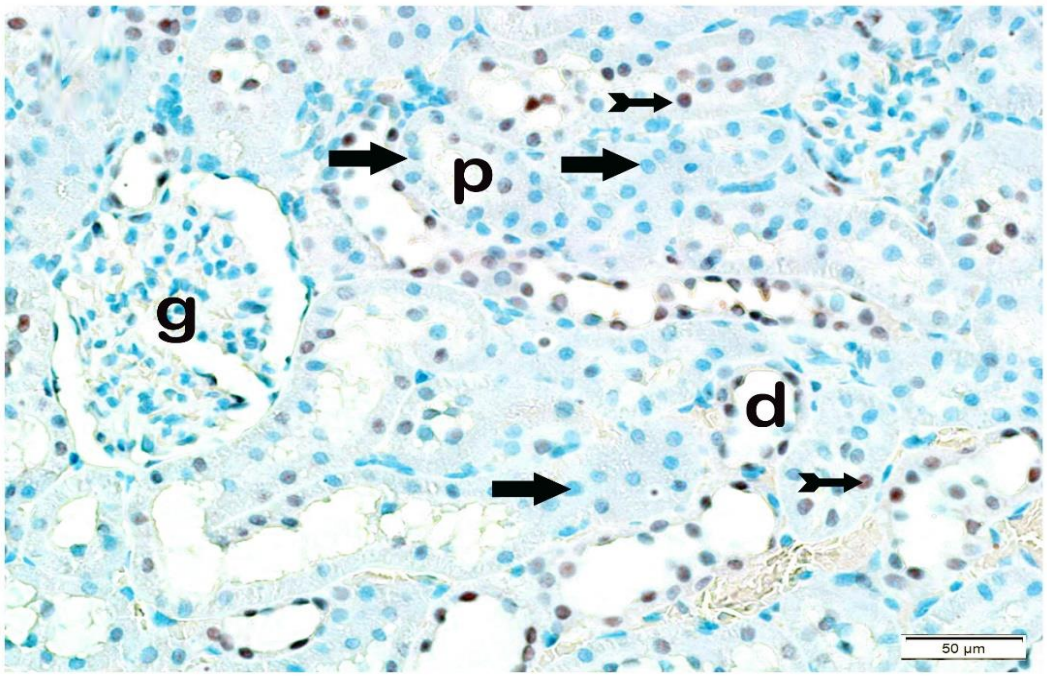

Resim 4.17: KG grubuna ait böbrek dokusu ışık mikroskobik görüntüleri (Tunnel)

Tunnel pozitivitesi gösteren proksimal ve distal tübüllerin epitel hücrelerinin azalmış olduğu izlenmekte (ok) (Tunnel pozitivite skoru: 1(1-2). Glomerul (g), Proksimal tübül (p), Distal tübül (d). (x20).

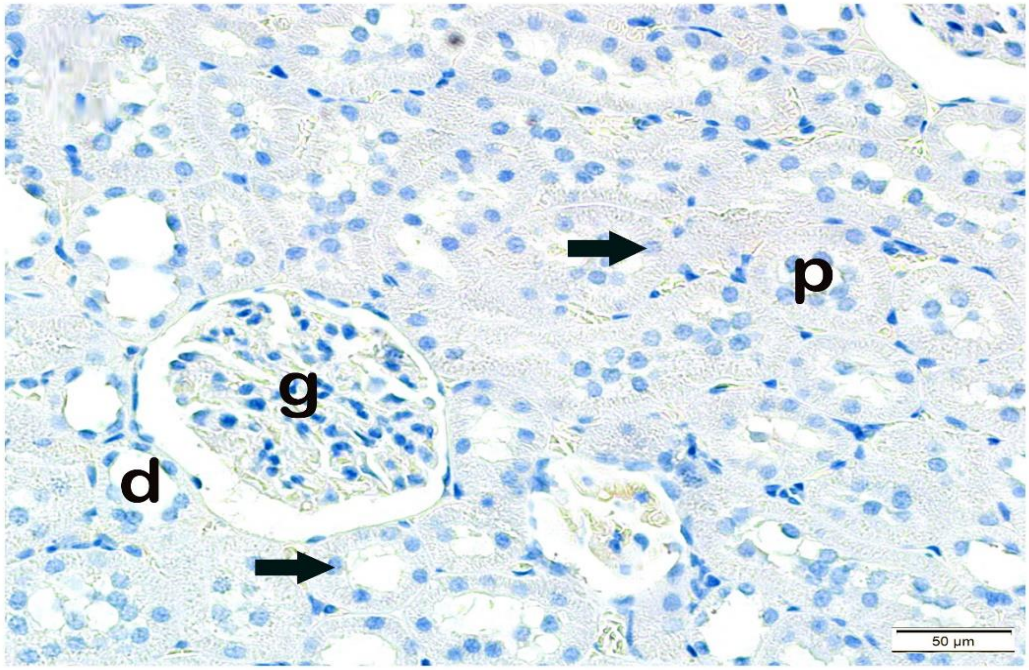

Resim 4.18: KG+AM grubuna ait böbrek dokusu ışık mikroskobik görüntüleri (Tunnel)

Tunnel pozitivitesi gösteren proksimal ve distal tübüllerin epitel hücrelerinin azalmış olduğu izlenmekte (ok) (Tunnel pozitivite skoru: 1(1-1). Glomerul (g), Proksimal tübül (p), Distal tübül (d). (x20).

Kaspaz-3 ile inkube edilmiş böbrek dokuları ışık mikroskobu altında incelendiğinde ise; İR uygulamasına bağlı olarak proksimal ve distal tübül epitel hücrelerinde kaspaz-3 pozitivitesi gösteren hücrelerin kontrol grubuna kıyasla anlamlı olarak artmış olduğu saptandı (Tablo 4.11; Resim 4.19-20; $p<0,05$). Bunun aksine AM tedavi grubunda tübüler epitel hücrelerinde kaspaz-3 pozitivitesinin İR grubuna kıyasla azalmış olduğu gözlemlendi (Tablo 4.11; Resim 4.20-21; $p<0,05$). Benzer olarak KG tedavi grubuna ait böbrek dokusu kesitleri incelendiğinde proksimal ve distal tübüllerinde kaspaz-3 pozitivitesi İR grubuna kıyasla anlamlı olarak azalmış olduğu saptandı (Tablo 4.11; Resim 4.20-22; $p<0,05$). AM+ KG tedavi grubuna ait böbrek dokusu kesitleri ışık mikroskobu altında incelendiğinde ise İR grubuna kıyasla proksimal ve distal tübül epiteliyal hücrelerinde kaspaz-3 pozitivitesi gösteren hücrelerin azalmış olduğu izlendi (Tablo 4.11; Resim 4.20-23; $p<0,05$).

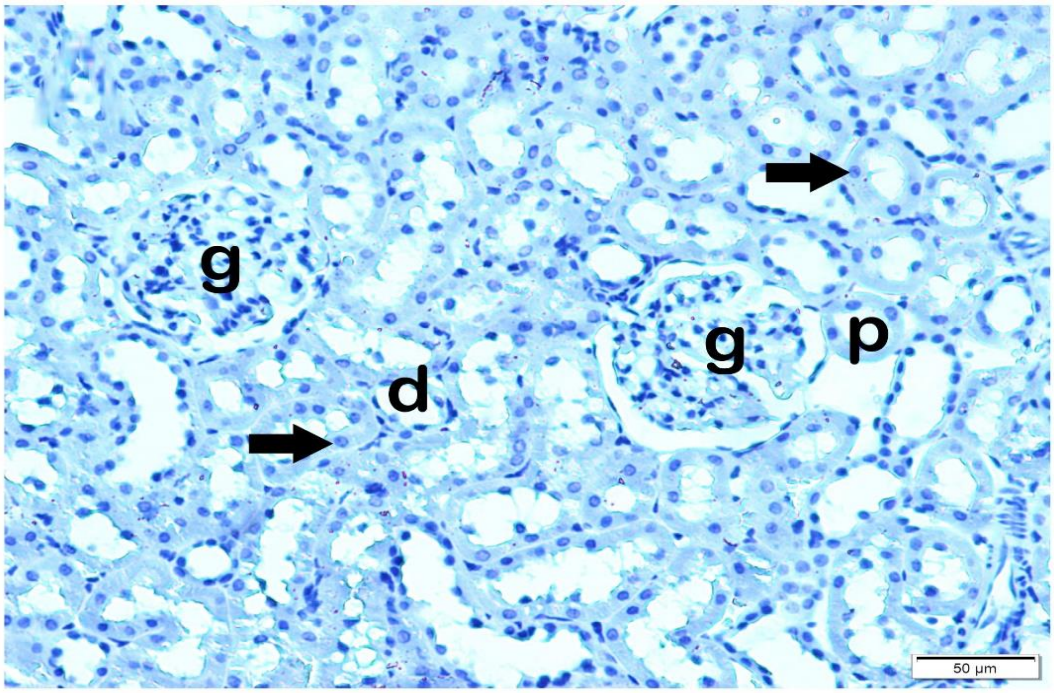

Resim 4.19: Kontrol grubuna ait böbrek dokusu ışık mikroskobik görüntüleri (Kaspas-3)

Tübüler epitelyal hücrelerinin (ok) tipik yapıda olduğu gözlenmekte (KPS: 0(0-0).
Glomerul (g), Proksimal tübül (p), Distal tübül (d). (x20).

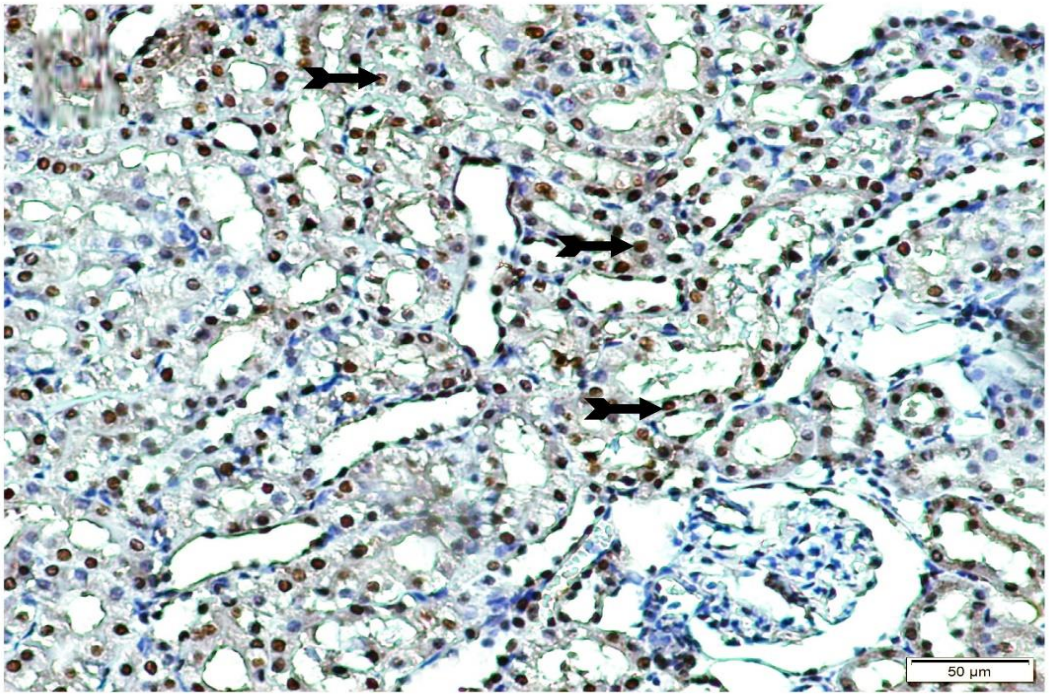

Resim 4.20: İR grubuna ait böbrek dokusu ışık mikroskobik görüntüleri (Kaspas-3)

Proksimal ve distal tübüllerin epitel hücrelerinde Kaspaz-3 pozitivitesi izlenmekte (kuyruklu ok)
(KPS: 3(2-3). (x20).

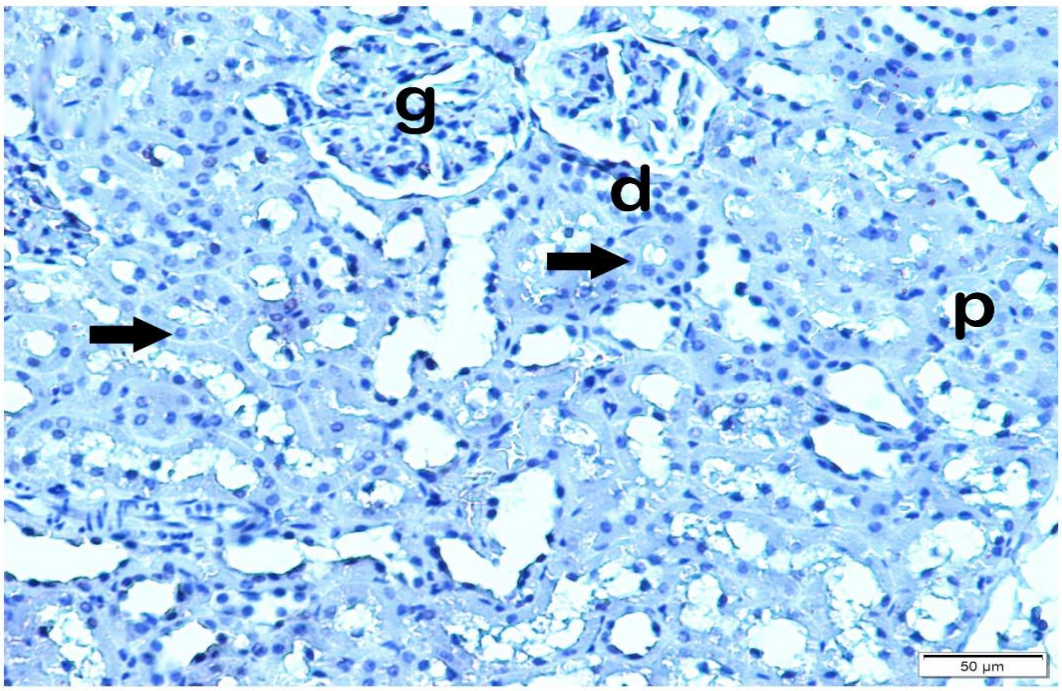

Resim 4.21: AM grubuna ait böbrek dokusu ışık mikroskobik görüntüleri (Kaspas-3)

Proksimal ve distal tübüllerin epitel hücrelerinde Kaspaz-3 pozitivitesinin azalmış olduğu gözlemlenmekte (ok) (KPS: 1(1-1). (x20).

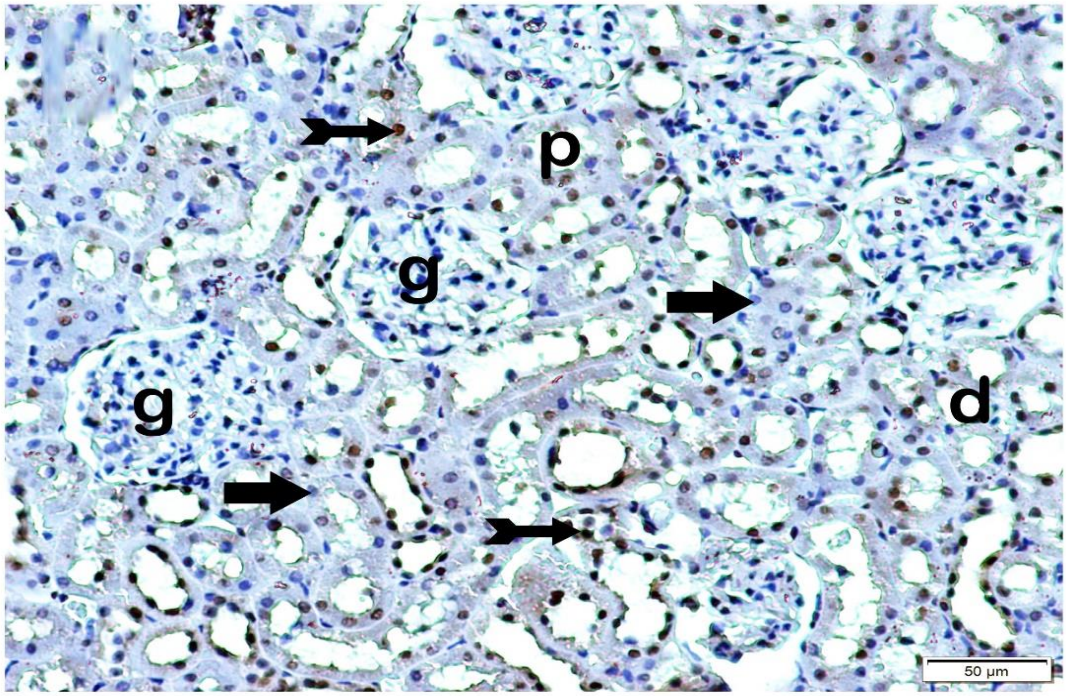

Resim 4.22: KG grubuna ait böbrek dokusu ışık mikroskobik görüntüleri (Kaspas-3)

Kaspaz-3 pozitivitesi gösteren proksimal ve distal tübüllerin epitel hücrelerinin azalmış olduğu izlenmekte (ok) (KPS: 1(1-2). (x20).

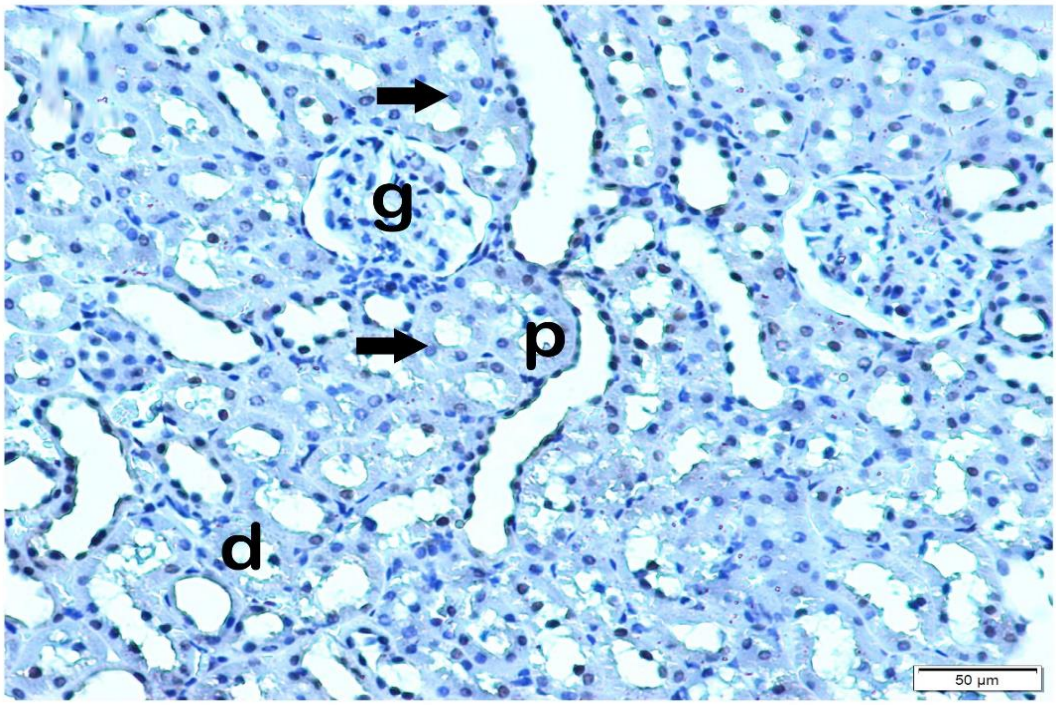

Resim 4.23: AM+KG grubuna ait böbrek dokusu ışık mikroskobik görüntüleri (Kaspas3)

Kaspaz-3 pozitivitesi gösteren proksimal ve distal tübüllerin epitel hücrelerinin azalmış olduğu izlenmekte (ok) (KPS: 1(1-1). (x20).

8-OHdG primer antikoru ile inkube edilen böbrek dokusuna ait kesitler ışık mikroskobu altında incelendiğinde ise; İR uygulamasına bağlı olarak proksimal ve distal tübül epitel hücrelerinde 8-OHdG pozitivitesi gösteren hücrelerin kontrol grubuna kıyasla anlamlı olarak artmış olduğu saptandı (Tablo 4.11; Resim 4.24-25; p=0.01). Bunun aksine AM tedavi grubunda tübüler epitel hücrelerinde 8-OHdG pozitivitesinin İR grubuna kıyasla azalmış olduğu gözlemlendi (Tablo 4.11; Resim 4.25-26; p<0,05). Benzer olarak KG tedavi grubuna ait böbrek dokusu kesitleri incelendiğinde proksimal ve distal tübüllerinde 8-OHdG pozitivtesi İR grubuna kıyasla anlamlı olarak azalmış olduğu saptandı (Tablo 4.11; Resim 4.25-27; p<0,05). AM+ KG tedavi grubuna ait böbrek dokusu kesitleri ışık mikroskobu altında incelendiğinde ise İR grubuna kıyasla proksimal ve distal tübül epiteliyal hücrelerinde 8-OHdG pozitivitesi gösteren hücrelerin azalmış olduğu izlendi (Tablo 4.11; Resim 4.25-28; p<0,05).

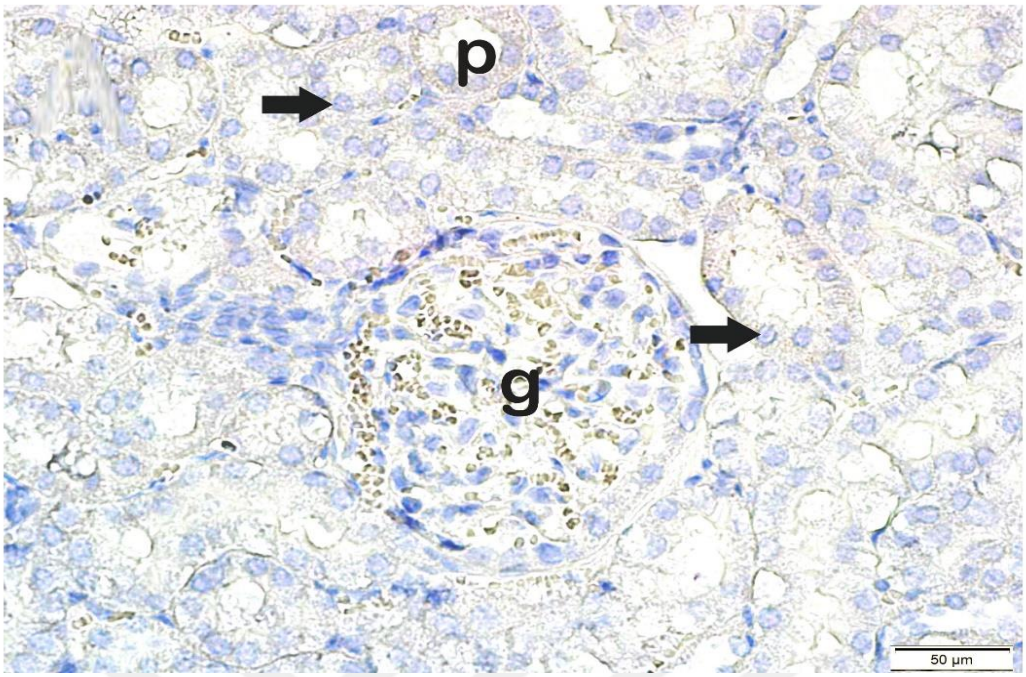

Resim 4.24: Kontrol grubuna ait böbrek dokusu ışık mikroskobik görüntüleri (8-OHdG)

Tübüler epitelyal hücrelerinin (ok) tipik yapıda olduğu gözlenmekte (8-OHdG pozitivite skoru: 0(0-0). Glomerul (g), Proksimal tübül (p). (x20).

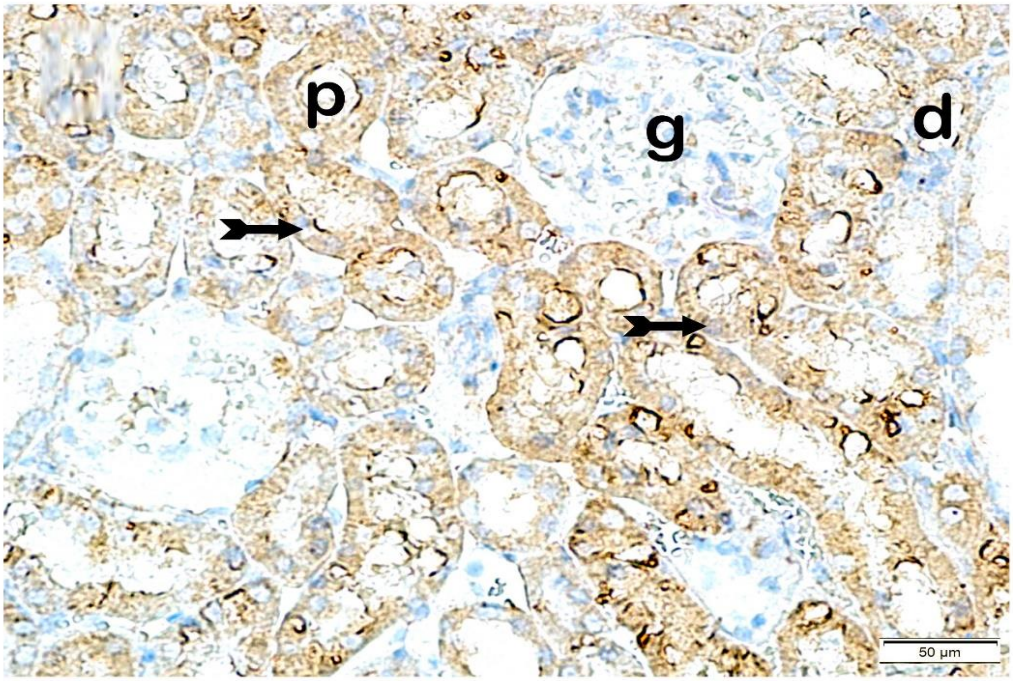

Resim 4.25: İR grubuna ait böbrek dokusu ışık mikroskobik görüntüleri (8-OHdG)

Proksimal ve distal tübüllerin epitel hücrelerinde 8-OHdG pozitivitesi izlenmekte (kuyruklu ok) (8-OHdG pozitivite skoru: 3(2-3). Glomerul (g), Proksimal tübül (p), Distal tübül (d). (x20).

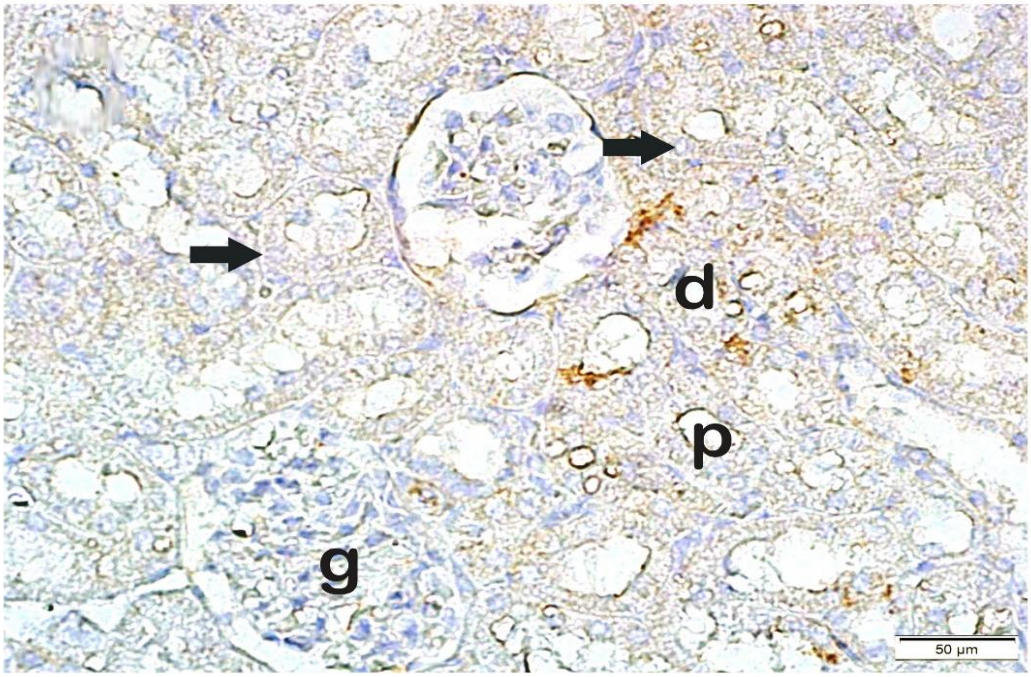

Resim 4.26: AM grubuna ait böbrek dokusu ışık mikroskobik görüntüleri (8-OHdG)

Proksimal ve distal tübüllerin epitel hücrelerinde 8-OHdG pozitivitesinin azalmış olduğu izlenmekte (ok) (8-OHdG pozitivite skoru: 1(0-1). Glomerul (g), Proksimal tübül (p), Distal tübül (d). (x20).

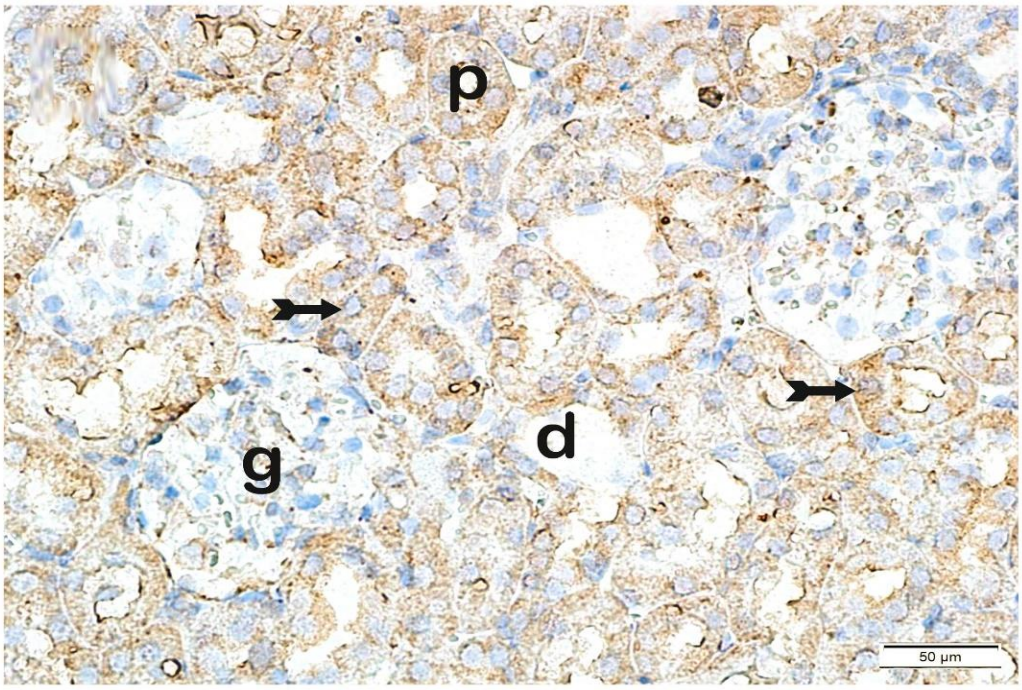

Resim 4.27: KG grubuna ait böbrek dokusu ışık mikroskobik görüntüleri (8-OHdG)

8-OHdG pozitivitesi gösteren proksimal ve distal tübüllerin epitel hücrelerinin azalmış olduğu izlenmekte (ok) (8-OHdG pozitivite skoru: 1(1-2). Glomerul (g), Proksimal tübül (p), Distal tübül (d). (x20).

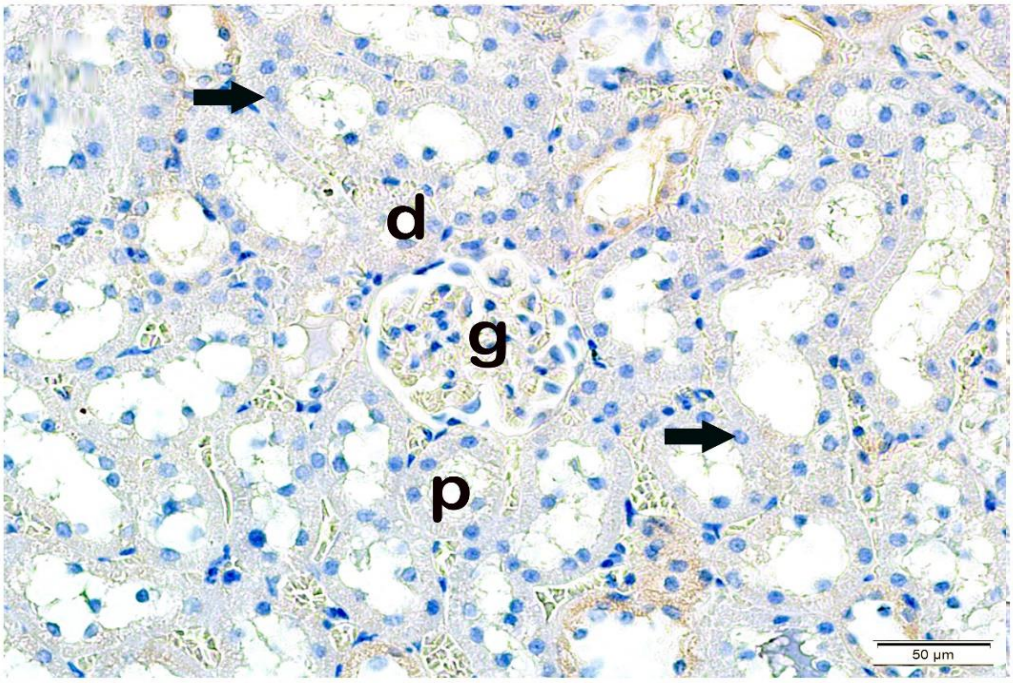

Resim 4.28: AM+KG grubuna ait böbrek dokusu ışık mikroskobik görüntüleri (8-OHdG)

8-OHdG pozitivitesi gösteren proksimal ve distal tübüllerin epitel hücrelerinin azalmış olduğu izlenmekte (ok) (8-OHdG pozitivite skoru: 1(0.5-1). Glomerul (g), Proksimal tübül (p), Distal tübül (d). (x20)

5. TARTIŞMA

Kanser, dünya genelinde insidansı ve mortalite oranı yüksek olan en önemli sağlık sorunları arasında gelmektedir. DSÖ verilerine göre, 2020 yılında yaklaşık 19.3 milyon yeni kanser vakası tespit edilmiş ve bunların yaklaşık 10 milyonu ölümle sonuçlanmıştır (1-3). Günümüzde kanser türüne göre mono-multimodal tedavi yöntemleri uygulanmaktadır. Bu yöntemlerden en sık başvurulanı ve vakalarının yaklaşık %60'ında uygulanan RT'de amaç; bölgesel radyasyona bağlı lokal etkinimle, sağlıklı dokuları minimal etkileyerek, tümörlü dokuyu ortadan kaldırmaktır (8). Modern RT teknikleri kanser tedavisinde kür oranlarını ve lokal-bölgesel kontrolü artırsa da, RT'de kullanılan iyonizan radyasyonun sağlıklı dokular üzerindeki toksik etkilerini tamamen ortadan kaldıramamıştır. Bu komplikasyonları azaltmak veya ortadan kaldırmak için sentetik ve doğal birçok radyoprotektif madde geliştirilmesine rağmen olası yan etkiler tam olarak önlenememiştir. Özellikle gastrointestinal, jinekolojik kanserler, lenfomalar, üst abdomen sarkomları tedavisinde etkin bir şekilde uygulanan RT'nin doz sınırlayıcı ve radyosensitif bir organ olan böbrekler üzerine etkisini araştıran az sayıda çalışma vardır. Bazı yeni araştırmalarda İR'ye maruz kalmanın uzun süreli nefrotoksisiteye neden olduğunu bildirilmiştir (10,15, 121).

Kokawa ve ark. yaptıkları çalışmada yüksek doz İR'nin apoptoz yerine nekroza neden olduğu bu nedenle DNA fragmantasyonu değerlendirmesinde Tunel, kaspas ve 8-OHdG kullanımında hataya neden olabileceğini bildirmiştir (145). Cosar ve ark. radyasyona bağlı kronik dönem böbrek hasarında AM'nin etkinliğini araştırdıkları çalışmalarında 6-Gy İR uygulayarak hasar oluşturmuş ve böbrek tolerasyon dozunu tek fraksiyonda 20- Gy olarak belirtmiştir (122). Bu bağlamda literatürde yapılan farklı çalışmalarda göz önüne alınarak çalışmamızda radyasyon hasarı oluşturmak için 6- Gy İR uygulanmıştır (8,10,24,121).

Bu doğrultuda yaptığımız çalışma verileriyle İR'nin sağlıklı böbrek dokularında meydana getirdiği sitotoksik etkinin gösterilmesi, etki mekanizmalarının açıklanması ve bu etkiye karşı; sentetik radyoprotektör olan amifostin ve doğal bir radyoprotektif ajan olan Kırmızı Ginseng'in koruyucu etkisinin biyokimyasal, histopatolojik ve immünohistokimya parametrelerindeki değişimler dikkate alınarak aydınlatılmaya

çalışılmıştır. Bu amaçla tüm gruplara ait böbrek kesitleri ilk olarak H&E ile boyanmış ve histopatolojik olarak değerlendirilmiştir.

Caloğlu ve ark. (129) L-karnitin ve AM'nin radyasyona bağlı böbrek toksisitesine karşı koruyucu etkisinin histopatolojik ve sintigrafik karşılaştırması amacı ile yaptıkları çalışmada; radyosensitiv bir organ olan böbreklerde düşük dozlardaki İR uygulamalarının bile hemen patolojik değişiklikler meydana getirebileceğini bildirmiştir. Talepour ve ark. (15) tüm vücudun tek fraksiyonda 2-Gy İR maruziyetinde renal tübüllerde genişleme, glomerüler atrofi, bowman kapsüllerinde dilatasyon ve lökosit infiltrasyonu ile sonuçlandığını ortaya koymuştur. El-kady ve ark. (10) tüm vücudun tek fraksiyonda 5-Gy İR'ye maruz kaldığı araştırmalarında tübüler epitel hücrelerinde nekroz ve tübüler döküm oluştuğunu belirtmiştir. Mercantepe ve ark. (121) tek fraksiyonda tüm vücudun 6-Gy radyasyona maruz kaldığı çalışmalarında proksimal ve distal tübüllerin yüzey alanlarında artış ve atrofik glomerüler yapı içeren renal korpüsküller gözlemlediklerini rapor etmiştir. Benzer şekilde tüm vücudun tek doz 6-Gy x-ışınlamasına maruz kaldığı çalışmamızda ise; proksimal ve distal tübül epitel hücrelerinde yaygın vakuolizasyonlara eşlik eden yaygın nekrotik tübüllerin oluştuğu gözlemlendi. Bunun yanında proksimal tübüllerde fırçamsı kenar kayıpları yaygın olarak izlendi. Ayrıca orta seviyede atipik glomerül yapılar saptandı. Bu sonuçlar ve önceki çalışmalar göz önüne alındığında radyasyona maruz kalmanın yıllarca sürebilen nefrotoksisite ve buna bağlı komplikasyonlara neden olabileceği söylenebilir (10,15,22). İR'nin böbrek üzerine uzun süreli etkilerini araştıran araştırmalarda lökosit infiltrasyonu gözlenirken, radyasyona maruziyetin akut fazda gerçekleştiği çalışmamızda lökosit infiltrasyonu ortaya çıkmamıştır.

Günümüzde İR'nin canlı organizmayı etkileme mekanizması tam olarak aydınlatılamamış olmasına rağmen son dönemlerde yapılan araştırmalar oksidatif stresin bu bağlamda önemli bir etken olduğunu göstermiştir (45). Çalışmalarda, İR'ye maruz kalan hücrelerde ROS miktarının arttığı ve hücre zarı membran lipitlerinin ROS'lara karşı yüksek affinitesi olduğundan, serbest radikal reaksiyonları için doğal hedef olduğu bildirilmiştir (19,20). Cantürk Tan ve ark. gama radyasyonun indüklediği nefrotoksiteye karşı pycnogenolün koruyucu etkisini araştırmak amaçlı yaptıkları çalışmada İR grubunda MDA düzeyinin anlamlı oranda arttığını bildirmiştir (14). Küçüktulu tarafından yapılan çalışmada ise; tek doz 6-Gy verilen sıçan böbreklerinde MDA ve NO

seviyesinin arttığını, SOD ve GSH-Px aktivitelerinin azaldığı bildirilmiştir (23). Radyasyona maruz kalan dokularda MDA düzeyinin arttığı bildirdiğimiz çalışmalar dışında farklı çalışmalarla da deklare edilmiştir (56,121). Benzer şekilde tüm vücudun tek fraksiyonda 6-Gy ışınlandığı çalışmamızda ise; İR grubunda doku MDA düzeyi ışınlanmayan kontrol grubu ve tedavi gruplarına (AM, KG, AM+KG) göre anlamlı seviyede artmıştır. İR maruziyeti sonrası MDA düzeyindeki artışın, hücre membranı fosfolipit tabakasındaki artan lipit peroksidasyonuna bağlı olarak gerçekleşmiş olabileceğini düşünmekteyiz.

İR'ye maruz kalan dokularda ortaya çıkan oksidatif strese karşı organizmanın önemli bir savunucusu olan ve aynı zamanda oksidatif stresinde önemli bir belirteci olan GSH miktarının ışıma sonrası azaldığı farklı çalışmalarla bildirilmiştir (14,87,104,119). Ekici ve ark. tek fraksiyon 800 cGy abdominopelvik bölge ışınlanmasından sonra sıçan böbrek ve testis dokularında, İR grubunda kontrol grubuna göre, GSH miktarının önemli ölçüde azaldığını bildirmiştir (19). Çalışmamızdaki GSH değişimi önceki çalışmalarla uyumlu olarak İR grubunda kontrol ve tedavi gruplarına (AM, KG, AM+KG) oranla anlamlı ölçüde azalmıştır. Bu azalmanın İR maruziyeti sonrası üretilen serbest radikalleri detoksifiye etmek için antioksidan sistemin artan kullanımı olabilileceğini düşünmekteyiz.

Lipid peroksidasyonunun böbreklerde serum üre ve serum kreatinin düzeylerinde artışa neden olduğu bilinmektedir (146-149). Ramadan ve ark. İR'nin glutamat dehidrogenaz enzimini artırarak karbamoil fosfat sentetaz aktivitesini yükselttiğini bununda serum üre konsantrasyonunda artışa neden olduğunu bildirmiştir (150). Serum kreatinin ve üre, filtrasyon oranlarındaki erken değişiklikleri belirlemek için hassas bir biyobelirteç olarak ve artışları İR'ye bağlı nefrotoksisitenin bir göstergesi olarak kabul edilebilir (11). Çalışmamızda, bozulmuş böbrek fonksiyonunun bir belirteci olarak, İR grubunun serum üre ve kreatinin değerleri, kontrol denekleriyle karşılaştırıldığında önemli ölçüde artmış; AM, KG ve kombine tedavi gruplarında İR grubuna göre bu artış anlamlı oranda azalmıştır. Özellikle ginsenosidlerin, plazma zarına karışarak akışkanlığını değiştirmesi ve geçiş metallerini şelatlayıp, ROS'u temizleyerek lipid peroksidasyonunu inhibe etme yeteneğine sahip olması (151), membran fonksiyonunu etkileyerek ve sitotoksik streslere karşı hücresel tepkilerin ortaya çıkarmasına neden olmaktadır (36).

Tedavi gruplarındaki iyileştirici etkinin AM ve KG'nin antioksidan özellikleri ile ilişkilendiren çalışmalarla (11,149,150) paralel düşünmekteyiz.

Çalışmanın bu basamağında; İR'nin proksimal ve distal tübül hücreleri gibi yapılarda oluşturduğu apoptozisi ve koruyucu ajanların bu yapıları koruyabilme oranını tespit etmek amacıyla apoptozis indüklenmesinin geri dönüşümsüz basamağı olan kaspas-3 ile boyama yapıldı. Kaspaz-3 apoptoz esnasında önemli rol oynayan sistein-proteaz grubu enzimlerdir. Ve önemli bir apoptoz belirtecidir (45,86). Işıma sonrası dokularda kaspaz-3 aktivasyonun arttığı ve bu durumun apoptotik mekanizmaları tetikleyerek hücre ölüm oranının artışına neden olduğu farklı çalışmalarda ortaya konmuştur (18,20,121,132). Mercantepe ve ark. İR'nin böbrek dokularında kaspaz-3 aktivasyonunu tetikleyerek apoptoz miktarını arttırdığını bildirmiştir (125). Mane ve ark. 15 dk. süresince 4-Gy İR'ye maruz kalan hücrelerdeki apoptoz miktarının kontrol grubuna göre anlamlı oranda arttığını raporlamıştır (18). Benzer şekilde tüm vücudun 6-Gy İR'ye maruz kaldığı çalışmamızda ise; İR grubuna ait böbrek kesitlerinde proksimal ve distal tübül epitel hücrelerinde kaspaz-3 pozitivitesinde anlamlı oranda artış saptanmıştır. Bu artışın İR'nin neden olduğu genotoksik hasarın intrinsik apoptoz yolağını tetiklemesi sonucu ortaya çıkmış olabileceğini düşünmekteyiz.

Çalışmanın bu aşamasında ise; İR'nin prosimal ve distal tübül hücreleri gibi yapılarda serbest radikaller aracılığıyla oluşturduğu DNA hasarı ve buna bağlı apoptozisi ve koruyucu ajanların bu yapıları ne kadar koruyabildiğini tesbit etmek için 8-OHdG ile boyama yapıldı. ROS DNA'da 20'den fazla oksidatif baz hasar ürününün oluşmasına yol açmaktadır (141). Bu hasara uğrayan bazlar arasında en sık karşılaşılan, mutajenitesi en iyi bilinen ve oksidatif DNA hasarının belirteci olan 8-OHdG'dir (142). Karsinom ve dejeneratif değişikliklerin gözlemlendiği farklı çalışmalarda 8-OHdG artışının önemli bir biyo belirteç olduğu bildirilmiştir (143,144). Çalışmamızda ise literatürle uyumlu şekilde, İR grubu proksimal ve distal tübüllerde DNA ve mitokondriyal DNA hasarına bağlı olarak 8-OHdG pozitivitesinin kontrol grubundaki immünpozitif hücrelere göre anlamlı olarak artmış olduğu saptandı. Bunun yanında koruyucu ajan olarak uyguladığımız (AM, KG ve AM+KG) tedavi gruplarının proksimal ve distal tübüllerindeki 8-OHdG pozitivitesini İR grubuna kıyasla anlamlı oranda azalmış olduğu gözlemlendi. Tedavi guruplarındaki olumlu etkinin AM ve KG'nin ROS süpürücü etkisine bağlı olarak geliştiğini düşünmekteyiz.

Son dönemlerde yapılan farklı çalışmalarda antioksidan ve antiinflamatuvar özellikleri olan bileşiklerin radyoprotektif etkileri olduğu bildirilmiştir ve bu doğrultuda çeşitli sitoprotektif ajanlar geliştirilmiştir (132,133). Sentetik radyoprotektanlar içinde en yaygın olarak kullanılan AM; radyasyonun tümörlü dokudaki yararlanımını azaltmadan, sağlıklı dokuların etkilenimini düşürmektedir. Radyoterapi veya kemoterapi öncesi kullanılan AM; normal dokularda, ALP ekspresyonu düşük olan tümörlü dokulara kıyasla daha hızlı birikmektedir. Bu yüzden ilaç akümülasyonu düşük olan kanser hücrelerine göre sağlıklı hücreleri 100 kat daha fazla koruyabilmektedir (56). AM; İR bağlı oluşan serbest radikalleri direkt olarak ya da ortamın hidrojen konsantrasyonunu arttırarak temizlemektedir. Bunun sonucu olarak serbest radikallerin oluşturduğu DNA hasarını azaltarak radyoprotektif etki göstermektedir (34). AM'nin sisplatin toksisitesinde nefroprotektif etkisine dair oldukça fazla klinik ve hayvan çalışmaları mevcuttur. Ancak İR'ye bağlı nefrotoksisiteye karşı koruyucu etkisini destekleyen yeterli çalışma bulunmamaktadır. Literatürde rastladığımız kadarıyla var olan çalışmalarda ise bu koruyucu etkinin sınırlı olduğu bildirilmiştir. Williams ve ark. AM'nin radyasyon hasarına karşı önemli bir koruyucu etkisinin olduğunu ancak bunun yeterli düzeyde olmadığını belirtmiştir (130). Başka bir çalışmada, Donaldson ve ark. AM'nin renal radyasyon hasarına karşı kısmen koruyucu olduğunu bildirmiştir (131). Bu çalışmalarda AM'nin radyasyona bağlı geç dönem histopatolojik böbrek toksisiteleri üzerinde belirgin bir koruyucu etkisi gözlenmemesine rağmen, yazarlar AM'nin böbrek fonksiyonunu koruduğunu vurgulamıştır. Çalışmamızda ise; AM böbrekleri radyasyona bağlı toksisiteye karşı sadece fonksiyonel olarak değil aynı zamanda histopatolojik olarak da korumuştur. Bu etki; histopatolojik olarak özellikle tübüler dejenerasyon, atrofi ve interstisyel değişiklikler açısından belirgin olmakla birikte, foksiyonel olarak üre ve kreatininin değişimleri açısından belirgindi. Ek olarak AM grubunda İR grubuna göre önemli ölçüde daha az hasar görüldü.

AM'nin doku MDA düzeyini düşürürken GSH miktarını arttırdığı farklı çalışmalarla bildirilmiştir (23,34,121,122). Undeger ve ark. yaptıkları çalışmada 10-Gy İR'ye maruz kalan ratlarda DNA zincir kırıklarının ve MDA göstergesi olan TBARS konsantrasyonunun artığını belirtmiştir (134). Uguzalp-Kaldır ve ark. 6-Gy tek doz radyoterapi uyguladıkları ratların böbrek dokuları üzerinde sintigrafik değerlendirme yapmışlardır. Çalışma sonucunda AM'nin böbrek üzerinde radyoprotektif etkisini sintigrafik olarak kanıtlamıştır.

Aynı zamanda, böbrek dokusunda radyasyona bağlı olarak gelişen histopatolojik değişikliklerin azaldığını rapor etmiştir (6). KG güçlü antioksidan ve antiinflamatuvar özelliklerinden dolayı doğal bir radyoprotektan olarak kullanılmaktadır (39,43,135). Önceki araştırmalar, KG'nin radyoprotektif etkisini ya doğrudan lipid peroksidasyonunu engelleyeyip serbest radikalleri süpürerek ya da dolaylı olarak SOD ve enzimatik bir serbest radikal süpürücünün aktivitesini artırarak gösterdiğini ortaya koymuştur (10,43). Chang ve ark. KG'nin hücre metabolizma ürünü olan oksijen radikallerini temizlemede görevli antioksidan enzimleri indüklediğini belirtmiştir (136). Tran ve ark. yaptıkları çalışmada KG'nin, ROS'u temizlediği, lipid peroksidasyonunu azalttığı ve apoptozu baskıladığını bildirmiştir (137). Ginseng'in lipid peroksidasyonundan sorumlu olan fosfolipaz A2 (PLA2) aktivitesini azalttığı gösterilmiştir (138). Benzer şekilde çalışmamızda; İR maruzuyeti sonrası, İR grubu böbrek dokusunda ortaya çıkan MDA seviyesindeki artış ve GSH miktarındaki düşüşün yalnızca AM, yalnızca KG ve kombine (AM+KG) tedavi gruplarında İR grubuna kıyasla böbrek dokusunda anlamlı oranda tersine döndüğü ortaya konmuştur. İR'nin yan etkilerini azaltmak için yapılan daha önceki çalışmalar ve sonuçlarımız göz önüne alındığında; AM, KG ve AM+KG'nin radyoprotektif etkisinden dolayı kullanılabileceğini öngörmekteyiz.

Glomerüler bazal membran (GBM), glomerüler kapillerlerin yapısal bütünlüğünün korunmasında anahtar rol oynamaktadır. İR sonucu GMB'nin yapısal bileşimindeki ve kalınlığındaki değişiklikler, çeşitli böbrek hastalıklarına neden olmaktadır (152,155). Ginsenosidler, nükleer faktör E2 ile ilişkili faktör (Nrf-2) yolağını düzenleyip GMB nefritini inhibe etmekte ve Nrf-2 ekspresyonunu engelleyen IL-1β tarafından indüklenen inflamasyonu ve apoptozu baskılamakta ve Nrf-2'nin ekspesyonunu artırmaktadır (153). Nrf-2, hücrelerin oksidatif stres tepkisini düzenleyen önemli bir transkripsiyon faktörüdür ve ayrıca hücre içi redoks homeostazını dengeleyen, ROS ve elektrofillerin neden olduğu hücre hasarını azaltan ve vücudun redoks homeostazını koruyan merkezi bir düzenleyicidir (154). Nrf-2 aktivasyonu inflamasyonu, oksidatif stresi ve böbrek dokusu bozulmasını baskılamaktadır. Bu nedenle, ginsenosidler, DNA bütünlüğünü koruyan Nrf-2'nin aktive edilmesini sağlayan bir tedavi ajanı olarak kabul edilebilir (154,155). KG'nin çalışmamızdaki koruyucu etkisinin Nrf-2 ekspresyonundaki artışı tetiklemesine bağlı olarak da gelişmiş olabileceğini düşünmekteyiz.

Mercantepe ve ark. AM'nin kaspaz-3 ekspresyonunu baskılayarak renal tübül epitel hücrelerinde apoptozu azalttığını bildirmiştir (125). Ayrıca, Özden ve ark. AM'nin tüm vücuda tek doz 8-Gy ışımanın neden olduğu tübüler hücrelerdeki kaspaz-3 ekspresyonunu azalttığını vurgulamıştır (56). Cho ve ark. KG'nin iyonizan radyasyonun neden olduğu kolon yaralanmalarını iyileştirmede kaspaz-3 ekspresyonunu baskılayarak etkili olabileceğini bildirmiştir (139). Bizde, elde ettiğimiz veriler doğrultusunda 6-Gy İR'ye maruziyetin proksimal ve distal tübül epitel hücrelerinde apoptozu azaltarak kaspaz-3 aktivitesin baskılanmasına sebep olabileceğini düşünmekteyiz. Chang ve ark. KG'nin radyasyona bağlı farklı dokular üzerinde koruyucu etkilerini inceledikleri çalışmalarında (tüm vücuda tek doz 20- Gy İR): kaspaz-3'e bağlı apoptotik sinyal iletim yolunun inhibe edilerek kaspaz aracılı apoptozu baskıladığı sonucunu çıkarmıştır (140). Benzer şekilde çalışmamızda; yalnızca AM, yalnızca KG ve AM+KG kombine tedavi gruplarında İR grubuna kıyasla renal tübüler epitel hücrelerinde x-ışınlaması ile indüklenen apoptotik hücre sayısını azalttığı ortaya konmuştur. Bizde, bu azalmaya kaspaz-3'e bağlı apoptotik sinyal iletim yolunun çok yönlü inhibisyonunun sebep olabileceğini düşünmekteyiz.

6. SONUÇLAR VE ÖNERİLER

Sunulan doktora tez çalışmasından elde edilen bulgulara göre aşağıdaki sonuçlara ve önerilere ulaşılmıştır:

- İyonizan radyasyonun böbrek dokusunda meydana getirdiği toksik etkiye karşı; Amifostin ve Kırmızı Ginseng'in koruyucu etkisi biyokimyasal, histopatolojik ve immünohistokimyasal analizlere dayanan bu deneysel çalışma ile ortaya konmuştur.
- İyonizan radyasyon (6-Gy) serbest oksijen radikallerini, kaspaz-3 ekspresyonunu ve 8-OHdG miktarını artırarak renal doku hasarına yol açmaktadır.
- Amifostin ve Kırmızı Ginseng ayrı ayrı veya kombinasyonu (AM+KG), GSH seviyelerini artırıp ve MDA miktarını azaltmaktadır.
- Amifostin ve Kırmızı Ginseng ayrı ayrı veya kombinasyonu (AM+KG), İR sonrası artan ve böbrek fonksiyonelitesinin bir göstergesi olan serum üre ve kreatinin oranını düzenlemektedir.
- Amifostin ve Kırmızı Ginseng ayrı ayrı veya kombinasyonu (AM+KG), ROS üretimini, kaspaz-3 ekspresyonunu ve 8-OHdG miktarını baskılamaktadır.
- Amifostin ve Kırmızı Ginseng ayrı ayrı veya kombinasyonu (AM+KG), apoptotik hücre sayısını azaltmaktadır.
- Amifostin ve Kırmızı Ginseng sitoprotektif olarak uygulanabilir.
- Amifostin ve Kırmızı Ginseng arası kıyaslamaların daha anlamlı olması için KG'nin doku ve hücre içi birikimini ele alan ileri çalışmalara ihtiyaç vardır.
- Kırmızı Ginseng'in apoptosise etki mekanizmasını belirlemek için hücre içi ve mitokontriyal Ca^{2+} üzerine etkisini ele alan ileri çalışmalarla desteklenmelidir.
- Amifostin ve Kırmızı Ginseng'in; diğer oksidatif stres enzimlerine ve moleküllerine, inflamasyona etkilerini değerlendirmek için daha ileri çalışmalara ihtiyaç vardır.

KAYNAKLAR

1. Sung, H., Ferlay, J., Siegel, R. L., Laversanne, M., Soerjomataram, I., Jemal, A., Bray, F. (2021). Global Cancer Statistics 2020: Globocan Estimates of Incidence and Mortality Worldwide for 36 Cancers in 185 Countries. *CA: A Cancer Journal for Clinicians*, 71(3), 209–249.
2. Bray, F., Ferlay, J., Soerjomataram, I., Siegel, R. L., Torre, L. A., Jemal, A. (2018). Global cancer statistics 2018: Globocan estimates of incidence and mortality worldwide for 36 cancers in 185 countries. *CA: A Cancer Journal for Clinicians*, 68(6), 394–424.
3. Ferlay, J., Colombet, M., Soerjomataram, I., Parkin, D. M., Piñeros, M., Znaor, A., Bray, F. (2021). Cancer statistics for the year 2020: An overview. *International journal of cancer*, 10.1002/ijc.33588. Advance online publication.
4. Wyld, L., Audisio, R. A., Poston, G. J. (2015). The evolution of cancer surgery and future perspectives. *Nature reviews. Clinical Oncology*, 12(2), 115–124.
5. Gotwals, P., Cameron, S., Cipolletta, D., Cremasco, V., Crystal, A. (2017). Prospects for combining targeted and conventional cancer therapy with immunotherapy. *Nature Reviews. Cancer*, 17(5), 286–301.
6. Uguzalp-Kaldir, M., Yürüt-Çaloglu, V., Cosar-Alas, R., Cermik, T. F., Altaner, S. (2007). Prevention of radiation-induced liver and kiney toxicity: a role for amifostine. *Turkish Journal of Oncology*,22(3).
7. Luke, J. J., Flaherty, K. T., Ribas, A., Long, G. V. (2017). Targeted agents and immunotherapies: optimizing outcomes in melanoma. *Nature Reviews. Clinical Oncology*, 14(8), 463–482.
8. Elkady, A. A., Ibrahim, I. M. (2016). Protective effects of erdosteine against nephrotoxicity caused by gamma radiation in male albino rats. *Human & Experimental Toxicology*, **35(1):** 21–28. Erişim:15.11.2021, https://doi.org/10.1177/0960327115574919
9. Thariat, J., Hannoun-Levi, J. M., Sun Myint, A., Vuong, T., Gérard, J. P. (2013). Past, present, and future of radiotherapy for the benefit of patients. *Nature Reviews. Clinical Oncology*, **10(1)**: 52–60. Erişim: 15.11.2021, https://doi.org/10.1038/nrclinonc.2012.203
10. Fürst C. J. (1996). Radiotherapy for cancer Quality of life. *Acta Oncologica (Stockholm, Sweden)*, **35(7):** 141–148. Erişim: 15.11.2021, https://doi.org/10.3109/02841869609101675
11. Mansour H. H. (2013). Protective effect of ginseng against gamma-irradiation-induced oxidative stress and endothelial dysfunction in rats. *EXCLI Journal*, 12, 766–777.
12. Paz, M., Sobral, A., Picada, J. N., Grivicich, I., Júnior, A. (2018). Persistent Increased Frequency of Genomic Instability in Women Diagnosed with Breast Cancer: Before, during, and after Treatments. *Oxidative Medicine and Cellular Longevity*, 2018, 2846819
13. Duraković A. (1993). Radioprotective agents in medicine. *Arhiv Za Higijenu Rada Toksikologiju*, 44(4), 331–354.
14. Tan, F. C., Yay, A. H., Yildiz, O. G., Kaan, D. (2021). Protective effect of pycnogenol against gamma radiation-induced nephrotoxicity. *Genel Tip Dergisi*, vol.30,3 (2020):140-150.
15. Talebpour Amiri, F., Hamzeh, M., Naeimi, R. A., Ghasemi, A., Hosseinimehr, S. J. (2018). Radioprotective effect of atorvastatin against ionizing radiation-induced nephrotoxicity in mice. *International Journal of Radiation Biology*, **94(2)**: 106–113. Erişim: 08.10.2021, https://doi.org/10.1080/09553002.2018.1420926
16. Abou-Zeid, S. M., El-Bialy, B. E., El-Borai, N. B., AbuBakr, H. O., Elhadary, A. (2018). Radioprotective effect of Date syrup on radiation- induced damage in Rats.*Scientific Reports*, **8(1)**: 7423. Erişim: 08.10.2021, https://doi.org/10.1038/s41598-018-25586-3
17. Hari Kumar, K. B., Sabu, M. C., Lima, P. S., Kuttan, R. (2004). Modulation of haematopoetic system and antioxidant enzymes by Emblica officinalis gaertn and its protective role against gamma-radiation induced damages in mice. *Journal of Radiation Research*, **45(4)**: 549–555. Erişim: 18.10.2021, https://doi.org/10.1269/jrr.45.549
18. Mane, S. D. and Kamatham, A. N. (2018). Ascorbyl stearate and ionizing radiation potentiate apoptosis through intracellular thiols and oxidative stress in murine T lymphoma cells. *Chemico-Biological İnteractions*, 281, 37-50.
19. Ekici, K., Temelli, O., Parlakpinar, H., Samdanci, E., Polat, A. (2016). Beneficial effects of aminoguanidine on radiotherapy-induced kidney and testis injury. *Andrologia*, **48(6)**: 683–692. Erişim: 18.09.2021, https://doi.org/10.1111/and.12500

20. Yahyapour, R., Motevaseli, E., Rezaeyan, A., Abdollahi, H., Farhood, B., Cheki, M. (2018). Mechanisms of radiation bystander and non-targeted effects: implications to radiation carcinogenesis and radiotherapy. *Current Radiopharmaceuticals*, **11(1)**: 34–45. Erişim: 18.09.2021, https://doi.org/10.2174/1874471011666171229123130
21. Najafi, M., Motevaseli, E., Shirazi, A., Geraily, G., Rezaeyan, A. (2018). Mechanisms of inflammatory responses to radiation and normal tissues toxicity: clinical implications. *International Journal of Radiation Biology*, **94(4):** 335–356. Erişim: 18.08.2021, https://doi.org/10.1080/09553002.2018.1440092
22. Yahyapour, R., Amini, P., Rezapoor, S., Rezaeyan, A., Farhood, B., Cheki, M. (2018). Targeting of ınflammation for radiation protection and mitigation. *Current Molecular Pharmacology*, **11(3)**:203–210. Erişim:18.09.2021, https://doi.org/10.2174/1874467210666171108165641
23. Kucuktulu E. (2012). Protective effect of melatonin against radiation induced nephrotoxicity in rats. *Asian Pacific Journal of Cancer Prevention: APJCP*,13(8), 4101–4105.
24. Moulder, J. E. ve E. P. Cohen. (2005). Radiation-induced multi-organ involvement and failure: the contribution of radiation effects on the renal system. *The British Journal of Radiology* 1: 82-88.
25. Dawson, L. A., Kavanagh, B. D., Paulino, A. C., Das, S. K., Miften, M. (2010). Radiation-associated kidney injury. *International Journal of Radiation Oncology, Biology, Physics*, **76(3):** S108–S115. Erişim: 11.08.2021, https://doi.org/10.1016/j.ijrobp.2009.02.089
26. Cohen E. P. and Robbins M. E. (2003). *Radiation nephropathy. In Seminars in Nephrology.* Vol. 23, No.5, pp. 486-499). WB Saunders.
27. Havasi, A. and Steven C.B. (2011). Apoptosis and acute kidney injury. *Kidney İnternational*,vol. 80(1), 29-40.
28. Cassady, J. R. (1995) Clinical radiation nephropathy. *International Journal of Radiation Oncology Biology Physics*, 31(5), 1249-1256.
29. Nada, A. S., Gharib, O., Noaman, E., Amin, N. E. (2008). Early signs of trace elements alterations induced by environmental pollutants and radiation exposure in rats. *Egyptian Journal of Radiation Sciences and Applications*, 21(2), 515-530.
30. Blokhina, O., Virolainen, E., Fagerstedt, K. V. (2003). Antioxidants, oxidative damage and oxygen deprivation stress: a review. *Annals of Botany*,**91**(2): 179–194. Erişim: 11.08.2021, https://doi.org/10.1093/aob/mcf118
31. Hosseinimehr, S. J., Ahmadi, A., Beiki, D., Habibi, E., Mahmoudzadeh, A. (2009). Protective effects of hesperidin against genotoxicity induced by (99m) Tc-MIBI in human cultured lymphocyte cells. *Nuclear Medicine and Biology*, **36(7)**: 863–867. Erişim:11.07.2021, https://doi.org/10.1016/j.nucmedbio.2009.06.002
32. Hosseinimehr, S. J., Mahmoudzadeh, A., Ahmadi, A., Ashrafi, S. A., Shafaghati, N., Hedayati, N. (2011). The radioprotective effect of zataria multiflora against genotoxicity induced by γ irradiation in human blood lymphocytes. *Cancer Biotherapy & Radiopharmaceuticals*, **26(3)**: 325–329. Erişim: 11.07.2021 https://doi.org/10.1089/cbr.2010.0896
33. Yuhas, J. M. (1980) Active versus passive absorption kinetics as the basis for selective protection of normal tissues by S-2-(3-aminopropylamino)-ethylphosphorothioic acid. *Cancer Research* 40(5), 1519-1524.
34. Uzal, C., Durmus-Altun, G., Caloglu, M., Ergülen, A., Altaner, S. (2004). The protective effect of amifostine on radiation-induced acute pulmonary toxicity: detection by (99m) Tc-DTPA transalveolar clearances. *International Journal of Radiation Oncology, Biology, Physics*, **60(2)**: 564–569. Erişim: 11.06.2021, https://doi.org/10.1016/j.ijrobp.2004.05.045
35. Curran, W. J. (1998). Radiation-induced toxicities: the role of radioprotectants. *Seminars in Radiation Oncology*. Vol. 8. No. 4 Suppl 1.
36. Attele, A. S., Wu, J. A., Yuan, C. S. (1999). Ginseng pharmacology: multiple constituents and multiple actions. *Biochemical Pharmacology*, **58(11)**: 1685–1693. Erişim: 11.06.2021, https://doi.org/10.1016/s0006-2952(99)00212-9
37. Wen, T. C., Yoshimura, H., Matsuda, S., Lim, J. H., Sakanaka, M. (1996). Ginseng root prevents learning disability and neuronal loss in gerbils with 5-minute forebrain ischemia. *Acta Neuropathologica*, **91(1)**: 15–22. Erişim: 11.06.2021, https://doi.org/10.1007/s004010050387
38. Shin, H. Y., Jeong, H. J., Hyo-Jin-An, Hong, S. H., Um, J. Y. (2006). The effect of Panax ginseng on forced immobility time & immune function in mice. *The Indian Journal of Medical Research*, 124(2), 199–206.
39. O'Hara, M., Kiefer, D., Farrell, K., Kemper, K. (1998). A review of 12 commonly used medicinal herbs. *Archives of Family Medicine*, *7*(6), 523–536.

40. Siegel, R. K. (1979). Ginseng abuse syndrome. Problems with the panacea. *JAMA* vol. 241,15:1614-5.
41. Lee, Y. S., Chung, I. S., Lee, I. R., Kim, K. H., Hong, W. S. (1997). Activation of multiple effector pathways of immune system by the antineoplastic immunostimulator acidic polysaccharide ginsan isolated from Panax ginseng. *Anticancer Research*, 17(1A), 323–331.
42. Song, J. Y., Han, S. K., Son, E. H., Pyo, S. N., Yun, Y. S., Yi, S. Y. (2002). Induction of secretory and tumoricidal activities in peritoneal macrophages by ginsan. *International İmmunopharmacology*, ***2*(7)**: 857–865. Erişim: 10.06.2021, https://doi.org/10.1016/s1567-5769(01)00211-9
43. Lee, T. K., Johnke, R. M., Allison, R. R., O'Brien, K. F., Dobbs, L. J. (2005). Radioprotective potential of ginseng. *Mutagenesis*, ***20*(4)**: 237–243. Erişim: 10.06.2021, https://doi.org/10.1093/mutage/gei041
44. Mercantepe T. Gamma Radyasyonunu Neden Olduğu Mide Mukozası hasarına Karşı Curcumin ve Amifostinin Koruyucu Etkilerinin Işık ve Elektron Mikroskopik Düzeyde İncelenmesi (tez). Edirne: Trakya Üniversitesi Tıp Fakültesi, 2008.
45. Bilge H, Gökçe Ş.Ç, Özyiğit G, Yıldız O.G (Editörler). *Klinik ve Temel Radyoterapi.* Türk Radyasyon Onkolojisi Derneği 2013;39-42.
46. Stell G.G. and Adams G.E., Peckham M.J. (1983). *The Biogical Basis of Radiotherapy*. Elsevier.
47. Uzal C., Çaloglu M. (2002). The role of ionizing radiation in the etiology of cancer. *Trakya Üniversitesi Tıp Fakültesi Dergisi*; 19(3-4),177-182
48. Daşdağ, S. (2010). İyonlaştırıcı radyasyonlar ve kanser. *Dicle Tıp Dergisi*; 37:2
49. Prof. Dr. Selmin Toplan, İyonizan Radyasyonun Biyolojik Etkileri. Erişim: 03.09.2021, https://docplayer.biz.tr/2398581-Prof-dr-selmin-toplan.html
50. Yeyin, N. (2015). Radyasyonun Biyolojik Etkileri. *Nük. Tıp Sem* 3: 139-43.
51. Tokatlı, F. (2008). Meme kanseri tedavisinde radyoterapi kemoterapi etkileşimi, *Journal of Breast Health*, 4(2), 070-076.
52. Akpoyraz M. ve Durak İ. (1995). Serbest radikallerin biyolojik etkileri. *Ankara Tıp Dergisi*; 4,:253-262.
53. Kaya, A. (2002). İyonize radyasyonun biyolojik etkileri. *Dicle Tıp Dergisi*, C:29 S:3
54. Arslan, N. (2017). Radyasyonun Biyolojik Sistemler Üzerindeki Etkileri. *Nucl Med Semin* 3,178-183.
55. Hall, E. J. and Giaccia, A. J. (2006). *Radiobiology for the Radiologist* (Vol. 6).
56. Özen, A., Çakına, S., Kürkçü, N., Parlar, Ş., Taştekin, E. (2013). Comparison of protective effect of melatonin and amifostine on acute renal damage caused by ionizing radiation. *İnternational Journal of Clinical Research,* cilt.1, sa.2, ss.67-70.
57. Teksoy, Ö. (2013). Bitkisel fenolik bir bileşik olan klorojenik asidin radyoduyarlılık oluşturma etkisinin in vitro genotoksisite ve enzim test sistemleri yardımıyla araştırılması (*Master's thesis, Uludağ Üniversitesi*).
58. Kavanagh, J. N., Redmond, K. M., Schettino, G., Prise, K. M. (2013). DNA double strand break repair: a radiation perspective. *Antioxidants & Redox Signaling*, **18(18)**:2458–2472. Erişim:09.09.2021, https://doi.org/10.1089/ars.2012.5151
59. Breiter, N., Trott, K. R., Sassy, T. (1989). Effect of X-irradiation on the stomach of the rat. *International Journal of Radiation Oncology, Biology, Physics*, **17(4)**: 779–784. Erişim: 09.09.2021, https://doi.org/10.1016/0360-3016(89)90066-7
60. Dubois, A., Dorval, E. D., Steel, L., Fiala, N. P., Conklin, J. J. (1987). Effect of ionizing radiation on prostaglandins and gastric secretion in rhesus monkeys. *Radiation Research,* 110(2), 289–293.
61. Marx, R. E., Ehler, W. J., Tayapongsak, P., Pierce, L. W. (1990). Relationship of oxygen dose to angiogenesis induction in irradiated tissue. *American Journal of Surgery*, **160(5)**: 519–524. Erişim: 09.09.2021, https://doi.org/10.1016/s0002-9610(05)81019-0
62. Citrin, D. E., Mitchell, J. B. (2017). Mechanisms of normal tissue injury from irradiation. *In Seminars in Radiation Oncology* (Vol. 27, No. 4, pp. 316-324). WB Saunders.
63. Özcan, O., Erdal, H., Çakırca, G., Yönden, Z. (2015). Oksidatif stres ve hücre içi lipit, protein ve DNA yapıları üzerine etkileri. *Journal of Clinical and Experimental Investigations*, 6 (3), 331-336.
64. Kılınç K. ve Kılınç A. (2002). Oksijen toksisitesinin aracı molekülleri olarak oksijen radikalleri. *Hacettepe Tıp Dergisi*; 33,110-118
65. Halliwell, B. and Gutteridge, J. M. (1984). Oxygen toxicity, oxygen radicals, transition metals and disease. *The Biochemical Journal*, 219(1): 1–14.
66. Deaton, C.M., ve Marlin, D.J. (2003). Exercise-associated oxidative stress. *Clinical Techniques in Equine Practice*, 2(3), 278-291.

67. Akkus, I. (1995). *Serbest Radikaller ve Fizyopatolojik Etkileri*. Mimoza Yayınları, Kuzucular Ofset, Konya-Türkiye
68. Halliwell B, Gutteridge J.M.C. (1999). *Free Radicals in Biology and Medicine*. 3rd ed. New York: Oxford University Press. 10-121
69. Valko, M., Leibfritz, D., Moncol, J., Cronin, M. T., Mazur, M. (2007). Free radicals and antioxidants in normal physiological functions and human disease. *The International Journal of Biochemistry & Cell Biology*, **39(1)**: 44–84. Erişim: 09.09.2021, https://doi.org/10.1016/j.biocel.2006.07.001
70. Karabulut, H. ve Gülay, M.Ş. (2016). Antioksidanlar. *Mehmet Akif Ersoy Üniversitesi Veteriner Fakültesi Dergisi*, 1(1), 65-76.
71. Muller, F. L., Liu, Y., Van Remmen, H. (2004). Complex III releases superoxide to both sides of the inner mitochondrial membrane. *The Journal of Biological Chemistry*, **279(47)**:49064–49073. Erişim:09.09.2021, https://doi.org/10.1074/jbc.M407715200
72. Cankurtaran, M. (2005). Yaşlılık, yaşlanma mekanizmaları, antiaging ve yaşam tarzı değişiklikleri. 7. *Ulusal İç Hastalıkları Kongresi Kongre Kitapçığı*, 1-5.
73. Navarro, A. ve Boveris, A. (2004). Rat brain and liver mitochondria develop oxidative stress and lose enzymatic activities on aging. *American Journal of Physiology. Regulatory, Integrative and Comparative Physiology*, **287(5)**: R1244–R1249. Erişim:20.08.2021, https://doi.org/10.1152/ajpregu.00226.2004
74. Kovacic P, Pozos R. S, Somanathan R. (2005). Mechanism of mitochondrial uncouplers, inhibitors, and toxins: Focus on electron transfer, free radicals, and structure-activity relationships. *Curr Med Chem.* 12(22), 2601-2623.
75. Valko M, Izakovic M, Mazur M. (2004). Role of oxygen radicals in DNA damage and cancer incidence. *Mol. Cell. Biochem.* 266(1-2), 37-56.
76. Betteridge D. J. (2000). What is oxidative stress? *Metabolism*. 49(2 Suppl 1):38.
77. Ellman G. L. (1959). Tissue sulfhydryl groups. *Archives of Biochemistry and Biophysics*, **82(1)**:70–77. Erişim:20.08.2021 https://doi.org/10.1016/0003-9861(59)90090-6
78. Floyd R. A. (1999). Antioxidants, oxidative stress and degenerative neurological disorders. *Experimental Biology and Medicine;* 222,236-245.
79. Engin A. ve Altan N. (2000). Effects of obstructive jaundice on the antioxidative capacity of human red blood cells. *Hematologia*; 30(2), 91-96.
80. Engin, A., Altan, N., Isik, E. (2005). Erythrocyte glutathione levels in lithium-induced hypothyroidism. *Drugs in R&D*, **6(1)**: 35–40. Erişim: 20.08.2021, https://doi.org/10.2165/00126839-200506010-00004
81. Engin, A., Bozkurt, B. S., Altan, N., Memiş, L., Bukan, N. (2003). Nitric oxide-mediated liver injury in the presence of experimental bile duct obstruction. *World Journal of Surgery*, **27(3)**: 253–255. Erişim: 20.08.2021, https://doi.org/10.1007/s00268-002-6710-0
82. Singh, R. P., Sharad, S., Kapur, S. (2004). Free radicals and oxidative stress in neurodegenerative diseases: relevance of dietary antioxidants. *J Indian Acad Clin Med*, *5*(3), 218-225.
83. Cheeseman, K. H. and Slater, T. F. (1993). An introduction to free radical biochemistry. *British medical bulletin*, 49(3), 481-493.
84. Catalá A. (2006). An overview of lipid peroxidation with emphasis in outer segments of photoreceptors and the chemiluminescence assay. *The İnternational Journal of Biochemistry & Cell Biology*, **38(9)**: 1482–1495. Erişim: 20.08.2021, https://doi.org/10.1016/j.biocel.2006.02.010
85. Erenel, G., Erbaş, D., Aricioğlu, A. (1992). Serbest radikaller ve antioksidan sistemler. *Gazi Medical Journal*, 3(4).
86. Beckman, K. B. and Ames, B. N. (1997). Oxidative decay of DNA. *Journal of Biological Chemistry*, 272(32), 19633-19636.
87. Dizdaroglu, M., Jaruga, P., Birincioglu, M., Rodriguez, H. (2002). Free radical-induced damage to DNA: mechanisms and measurement. *Free Radical Biology & Medicine*, **32(11)**: 1102–1115. Erişim:15.07.2021, https://doi.org/10.1016/s0891-5849(02)00826-2
88. Ames, B. N., Shigenaga, M. K., Hagen, T. M. (1993). Oxidants, antioxidants, and the degenerative diseases of aging. *Proceedings of the National Academy of Sciences of the United States of America*, ***90*(17)**: 7915–7922. Erişim:15.07.2021, https://doi.org/10.1073/pnas.90.17.7915
89. Van Der Meulen, J. H., McArdle, A., Jackson, M. J., Faulkner, J. A. (1997). Contraction-induced injury to the extensor digitorum longus muscles of rats: the role of vitamin E. *Journal of Applied Physiology (Bethesda, Md.: 1985)*, ***83*(3)**: 817–823. Erişim:15.07.2021. https://doi.org/10.1152/jappl.1997.83.3.817

90. Blumberg, A. L., Nelson, D. F., Gramkowski, M., Glover, D., Glick, J. H. (1982). Clinical trials of WR-2721 with radiation therapy. *International Journal of Radiation Oncology, Biology, Physics*, ***8*(3-4)**: 561–563. Erişim:12.07.2021, https://doi.org/10.1016/0360-3016(82)90684-8
91. Murray R. K., Granner D. K., Mayes R. A., Rodwell V. W. (1996). *Fizyolojik Öneme Sahip Lipidler. T. Harper'ın Biyokimyası, Yirmi dördüncü baskı,* İstanbul, Barış Kitabevi, s. 913
92. Konukoğlu, D. ve Akçay, T. (1995). Glutatyon metabolizması ve klinik önemi. *Turkiye Klinikleri J Med Sci,15*(4), 214-218.
93. Vanbeckevoort, D., Ponette, E., Baert, A. L. (1995). The evolution of radioprotection. *Journal belge de radiologie*, *78*(6), 377-381.
94. King, M., Joseph, S., Albert, A., Thomas, T. V., Nittala, M. R., Woods, W. C. (2020). Use of Amifostine for Cytoprotection during Radiation Therapy: A Review. *Oncology*, **98(2)**, 61–80.
95. Yuhas J. M. (1980). A more general role for WR-2721 in cancer therapy. *British Journal of Cancer*, 41(5), 832–834.
96. Capizzi R. L. (1996). The preclinical basis for broad-spectrum selective cytoprotection of normal tissues from cytotoxic therapies by amifostine (Ethyol). *European Journal of Cancer (Oxford, England: 1990)*, 32A Suppl 4, S5–S16
97. Shaw, L. M., Bonner, H., Lieberman, R. (1996). Pharmacokinetic profile of amifostine. *Seminars in Oncology*, *23*(4 Suppl 8), 18–22.
98. Budd, G. T., Lorenzi, V., Ganapathi, R., Adelstein, D., Pelley, R. (1994). Amifostine: potential for clinically useful cytoprotection. *Supportive Care in Cancer: Official Journal of the Multinational Association of Supportive Care in Cancer*, 2(6), 380–384.
99. Adamson, P. C., Balis, F. M., Belasco, J. E., Lange, B., Berg, S. L. (1995). A phase I trial of amifostine (WR-2721) and melphalan in children with refractory cancer. *Cancer Research*, 55(18), 4069–4072.
100. Chan, P. C., Peckham, J. C., Malarkey, D. E., Kissling, G. E., Travlos, G. S. (2011). Two-year toxicity and carcinogenicity studies of Panax ginseng in Fischer 344 rats and B6C3F1 mice. *The American Journal of Chinese Medicine*, 39(4), 779–788.
101. Bacanlı, M., Başaran, N., Başaran, A. A. (2012). İlaç-Bitkisel İlaç Kullanımının Toksikolojik Sonuçları. *Turkiye Klinikleri J. Pharm Sci.*, 1(2), 83-94.
102. Izzo, A. A., Di Carlo, G., Borrelli, F., Ernst, E. (2005). Cardiovascular pharmacotherapy and herbal medicines: the risk of drug interaction. *International Journal of Cardiology*, **98(1)**: 1–14. Erişim: 07.06.2021, https://doi.org/10.1016/j.ijcard.2003.06.039
103. So, S. H., Lee, J. W., Kim, Y. S., Hyun, S. H., Han, C. K. (2018). Red ginseng monograph. *Journal of Ginseng Research*, **42(4)**: 549–561. Erişim: 07.06.2021, https://doi.org/10.1016/j.jgr.2018.05.002
104. Liu, C. X., Xiao, P. G. (1992). Recent advances on ginseng research in China. *Journal of Ethnopharmacology*, **36(1)**: 27–38. Erişim: 07.06.2021, https://doi.org/10.1016/0378-8741(92)90057-x
105. Kennedy, D. O., Scholey, A. B., Wesnes, K. A. (2002). Modulation of cognition and mood following administration of single doses of Ginkgo biloba, ginseng, and a ginkgo/ginseng combination to healthy young adults. *Physiology & Behavior*, **75(5)**: 739–751. Erişim: 17.06.2021, https://doi.org/10.1016/s0031-9384(02)00665-0
106. Yokozawa, T., Liu, Z. W., Dong, E. (1998). A study of ginsenoside-Rd in a renal ischemia-reperfusion model. *Nephron*, **78(2)**: 201–206. Erişim: 17.06.2021, https://doi.org/10.1159/000044911
107. Yokozawa, T. ve Liu, Z. W. (2000). The role of ginsenoside-Rd in cisplatin-induced acute renal failure. *Renal failure*, **22(2)**: 115–127. Erişim: 17.06.2021, https://doi.org/10.1081/jdi-100100858
108. Taşdemir, A. ve Yaman, A. M. (2017). Ginsengin özellikleri ve sağlık üzerine etkileri. *Sağlık Akademisi Kastamonu*, 2(3), 211-222.
109. Kopalli, S. R., Hwang, S. Y., Won, Y. J., Kim, S. W., Cha, K. M. (2015). Korean red ginseng extract rejuvenates testicular ineffectiveness and sperm maturation process in aged rats by regulating redox proteins and oxidative defense mechanisms. *Experimental Gerontology*, **69**: 94–102. Erişim: 27.06.2021, https://doi.org/10.1016/j.exger.2015.05.004
110. Kim, D. J. and Chang, C. C. (1994). The effects of red ginseng extracts of antioxidant enzyme activities and lipid peroxidation of the kidney in g-postirradiated mice. *Korean J. Ginseng Sci.*; 18:25e31.
111. Field, M. J., Pollock, C. A., Harris, D. C. (2010). *The Renal System: Basic Science and Clinical Conditions*. Churchill Livingstone.
112. Anafarta K., Baykara M., Baydinç C. (1998) *Ürogenital Organların Anatomik ve Histolojik Yapısı. Temel Üroloji.* Ankara, Güneş kitabevi; 1-28.

113. Ozan H. (2005). *Anatomi 2. Baskı,* Ankara: Klinisyen Tıp Kitapevleri, 293-297
114. Henriksen, U. L. and Henriksen, J. H. (2015). The clearance concept with special reference to determination of glomerular filtration rate in patients with fluid retention. *Clinical Physiology and Functional İmaging*, **35(1):** 7–16. Erişim: 18.06.2021, https://doi.org/10.1111/cpf.12149
115. Soveri, I., Berg, U. B., Björk, J., Elinder, C. G., Grubb, A. (2014). Measuring GFR: a systematic review. *American journal of kidney diseases: the official journal of the National Kidney Foundation*, **64(3):** 411–424. Erişim:18.06.2021, https://doi.org/10.1053/j.ajkd.2014.04.010
116. Lang F. (1987). Osmotic diuresis. *Renal Physiology*, **10(3-4):** 160–173. Erişim:10.10.2021, https://doi.org/10.1159/000173127
117. Shirley D. G., Unwin R. J. (2010). *Renal Physiology. Comprehensive Clinical Nephrology.* Saunders Elsevier. s. 15 28.
118. Netter F. H. (2006). *Atlas of Human Anatomy.* C. 97, Exp Neurol. 365-374 s.
119. Marieb, E. N. and Hoehn, K. (2007). *Human Anatomy & Physiology*. New Jersey. Pearson Education, Inc
120. Wallace M. A. (1998). Anatomy and physiology of the kidney. *AORN Journal*, **68(5):** 800–824. Erişim: 20.09.2021, https://doi.org/10.1016/s0001-2092(06)62377-6
121. Mercantepe, T., Topcu, A., Rakici, S., Tumkaya, L., Yilmaz, A., Mercantepe, F. (2019). The radioprotective effect of N-acetylcysteine against x-radiation-induced renal injury in rats. *Environmental Science and Pollution Research İnternational*, **26(28):** 29085–29094. Erişim:18.06.2021, https://doi.org/10.1007/s11356-019-06110-0
122. Cosar, R., Yurut-Caloglu, V., Eskiocak, S., Ozen, A., Altaner, S., Ibis, K., Turan, N., Denizli, B., Uzal, C., Saynak, M., Parlar, S., Caloglu, M., Uregen, B., Kocak, Z. (2012). Radiation-induced chronic oxidative renal damage can be reduced by amifostine. *Medical Oncology (Northwood, London, England)*, **29(2)**: 768–775. Erişim: 20.06.2021,https://doi.org/10.1007/s12032-011-9870-7
123. Jung, S. W., Kim, H. J., Lee, B. H., Choi, S. H., Kim, H. S. (2015). Effects of korean red ginseng extract on busulfan-induced dysfunction of the male reproductive system. *Journal of Ginseng Research*, **39(3)**: 243–249. Erişim:23.06.2021, https://doi.org/10.1016/j.jgr.2015.01.002
124. Lee, J. H., Sul, D., Oh, E., Jung, W. W., Hwang, K. (2007). Panax ginseng effects on DNA damage, CYP1A1 expression and histopathological changes in testes of rats exposed to 2,3,7,8-tetrachlorodibenzo-p-dioxin. *Food and Chemical Toxicology: An İnternational Journal Published for the British Industrial Biological Research Association*, **45(11)**: 2237–2244. Erişim: 23.06.2021, https://doi.org/10.1016/j.fct.2007.05.019
125. Mercantepe, F., Mercantepe, T., Topcu, A., Yılmaz, A., Tumkaya, L. (2018). Protective effects of amifostine, curcumin, and melatonin against cisplatin-induced acute kidney injury. *Naunyn-Schmiedeberg's Archives of Pharmacology*, **391(9)**: 915–931. Erişim: 23.06.2021, https://doi.org/10.1007/s00210-018-1514-4
126. Sung, M. J., Kim, D. H., Jung, Y. J., Kang, K. P., Lee, A. S. (2008). Genistein protects the kidney from cisplatin-induced injury. *Kidney İnternational*, **74(12)**:1538–1547. Erişim:23.06.2021, https://doi.org/10.1038/ki.2008.409
127. Rojas, D. B., Gemelli, T., de Andrade, R. B., Campos, A. G., Dutra-Filho, C. S. (2012). Administration of histidine to female rats induces changes in oxidative status in cortex and hippocampus of the offspring. *Neurochemical Research*, **37(5)**: 1031–1036. Erişim:23.06.2021, https://doi.org/10.1007/s11064-012-0703-7
128. Ohkawa, H., Ohishi, N., Yagi, K. (1979). Assay for lipid peroxides in animal tissues by thiobarbituric acid reaction. *Analytical Biochemistry*, ***95*(2):** 351–358. Erişim: 12.05.2021, https://doi.org/10.1016/0003-2697(79)90738-3
129. Caloglu, M., Yurut-Caloglu, V., Durmus-Altun, G., Oz-Puyan, F., Ustun, F. (2009). Histopathological and scintigraphic comparisons of the protective effects of l-carnitine and amifostine against radiation-induced late renal toxicity in rats. *Clinical and Experimental Pharmacology and Physiology*, 36(5-6), 523-530.
130. Williams, M. V., Denekamp, J. (1983). Modification of the radiation response of the mouse kidney by misonidazole and WR-2721. *International Journal of Radiation Oncology, Biology, Physics*, ***9*(11)**: 1731–1736. Erişim: 12.05.2021, https://doi.org/10.1016/0360-3016(83)90427-3
131. Donaldson, S. S., Moskowitz, P. S., Evans, J. W., Fajardo, L. F. (1984). Protection from radiation nephropathy by WR-2721. *Radiation Research*, 97(2), 414–423.
132. Kiang, J. G., Smith, J. T., Anderson, M. N., Elliott, T. B., Gupta, P. (2017). Hemorrhage enhances cytokine, complement component 3, and caspase-3, and regulates microRNAs associated with intestinal damage after whole-body gamma-irradiation in combined injury. *PloS One*, **12(9)**: e0184393. Erişim: 19.05.2021, https://doi.org/10.1371/journal.pone.0184393

133. Hosseinimehr, S. J., Ahmadi, A., Beiki, D., Habibi, E., Mahmoudzadeh, A. (2009). Protective effects of hesperidin against genotoxicity induced by (99m) Tc-MIBI in human cultured lymphocyte cells. *Nuclear Medicine and Biology*,***36*(7)**: 863–867. Erişim: 29.05.2021, https://doi.org/10.1016/j.nucmedbio.2009.06.002
134. Undeger, U., Giray, B., Zorlu, A. F., Oge, K., Başaran, N. (2004). Protective effects of melatonin on the ionizing radiation induced DNA damage in the rat brain. *Experimental and Toxicologic Pathology: Official Journal of the Gesellschaft Fur Toxikologische Pathologie*, **55(5)**: 379–384. Erişim: 29.05.2021, https://doi.org/10.1078/0940-2993-00332
135. Shin, H. Y., Jeong, H. J., Hyo-Jin-An, Hong, S. H., Um, J. Y., Shin, T. Y. (2006). The effect of Panax ginseng on forced immobility time & immune function in mice. *The Indian Journal of Medical Research*, 124(2), 199–206.
136. Chang, M. S., Lee, S. G., Rho, H. M. (1999). Transcriptional activation of Cu/Zn superoxide dismutase and catalase genes by panaxadiol ginsenosides extracted from Panax ginseng. *Phytotherapy Research: PTR*, 13(8), 641–644.
137. Tran, Q. L., Adnyana, I. K., Tezuka, Y., Nagaoka, T., Tran, Q. K. (2001). Triterpene saponins from Vietnamese ginseng (Panax vietnamensis) and their hepatocytoprotective activity. *Journal of Natural Products*, **64(4):** 456–461. Erişim: 29.05.2021, https://doi.org/10.1021/np000393f
138. Li, S. H., Chu, Y. (1999). Anti-inflammatory effects of total saponins of Panax notoginseng. *Zhongguo Yao Li Xue Bao = Acta Pharmacologica Sinica*, 20(6), 551–554.
139. Cho, H. T., Kim, J. H., Heo, W., Lee, H. S., Lee, J. J. (2019). Explosively Puffed Ginseng Ameliorates Ionizing Radiation-Induced Injury of Colon by Decreasing Oxidative Stress-Related Apoptotic Cell Execution in Mice. *Journal of Medicinal Food*, **22(5)**: 490–498. Erişim: 09.10.2021, https://doi.org/10.1089/jmf.2018.4293
140. Chang, J. W., Choi, J. W., Lee, B. H., Park, J. K., Shin, Y. S. (2014). Protective effects of Korean red ginseng on radiation-induced oral mucositis in a preclinical rat model. *Nutrition and Cancer*, **66(3)**: 400–407. Erişim: 09.10.2021, https://doi.org/10.1080/01635581.2014.884234
141. Dizdaroglu M (1998). Facts about the artifacts in the measurement of oxidative DNA base damage by gas chromatography-mass spectrometry. *Free Radic. Res.*, 29 (6), 551-63.
142. De Martinis B. S, De Lourdes Pires Bianchi M. (2002). Methodology for urinary 8-hydroxy-2'-deoxyguanosine analysis by hplc with electrochemical detection. *Pharmacol Res*., 46 (2), 129-31.
143. Dilber, Y., Inan, S., Ercan, G. A., Sencan, A. (2016). The role of CAPE in PI3K/AKT/mTOR activation and oxidative stress on testis torsion. *Acta Histochemica*, 118 (1), 31–37.
144. Liang, C. C., Shaw, S. S., Lin, Y. H., Lee, T. H. (2018). Amniotic fluid stem cells ameliorate bladder dysfunction induced by chronic bladder ischemia in rat. *Neurourology and Urodynamics*, 37(1), 123–131
145. Kokawa, K., Shikone, T., Otani, T., Nakano, R. (1999). Transient increases of apoptosis and Bax expression occurring during radiotherapy in patients with invasive cervical carcinoma. *Cancer*,86(1), 79–87.
146. Ognjanović, B. I., Djordjević, N. Z., Matić, M. M., Obradović, J. M., Mladenović, J. M., Stajn, A. Š. (2012). Lipid peroxidative damage on Cisplatin exposure and alterations in antioxidant defense system in rat kidneys: a possible protective effect of selenium. *International Journal of Molecular Sciences*, 13(2), 1790–1803.
147. Wang, F., Liu, S., Shen, Y., Zhuang, R., Xi, J., Fang, H. (2014). Protective effects of *N*-acetylcysteine on cisplatin-induced oxidative stress and DNA damage in HepG2 cells. *Experimental and Therapeutic Medicine*, 8(6), 1939–1945.
148. Yang, Y., Liu, H., Liu, F., Dong, Z. (2014). Mitochondrial dysregulation and protection in cisplatin nephrotoxicity.*Archives of toxicology*, 88(6), 1249–1256.
149. Block, K. I., Mead, M. N. (2003). Immune system effects of echinacea, ginseng, and astragalus: a review. *Integrative Cancer Therapies*, 2(3), 247–267.
150. Ramadan, L. A., Moustafa, A. M. A., El-Sayed, E. M. (1997). A possible protecting activity of diltiazem against irradiation hazards on the cardiac muscle.*Az. J. Pharm. Sci*.,19; 1-8.
151. Kang, K. S., Kim, H. Y., Baek, S. H., Yoo, H. H., Park, J. H., Yokozawa, T. (2007). Study on the hydroxyl radical scavenging activity changes of ginseng and ginsenoside-Rb2 by heat processing. *Biological & Pharmaceutical Bulletin*, 30(4), 724–728
152. Kalluri, R. (2003). Basement Membranes: Structure, Assembly and Role in Tumour Angiogenesis. *Nat. Rev. Cancer* **3**: 422–433. Erişim: 26.06.2021, https://pubmed.ncbi.nlm.nih.gov/12778132/
153. Guo, X., Zhang, J., Liu, M., and Zhao, G. C. (2019b). Protective Effect of Ginsenoside Rg1 on Attenuating Anti-GBM Glomerular Nephritis by Activating NRF2 Signalling. *Artif. Cell Nanomed. Biotechnol.* **47**: 2972–2979. Erişim: 28.06.2021, https://pubmed.ncbi.nlm.nih.gov/30651611/

154. Li, X., Zou, Y., Xing, J., Fu, Y.-Y., Wang, K.-Y., Wan, P.-Z., et al. (2020b). Pretreatment with Roxadustat (FG-4592) Attenuates Folic Acid-Induced Kidney Injury through Antiferroptosis via Akt/GSK-3β/Nrf2 Pathway. *Oxid. Med. Cell Longev*. **2020**: 1–17, Erişim: 28.06.2021, https://pubmed.ncbi.nlm.nih.gov/32051732/
155. Jin, D., Zhang, Y., Duan, L., Zhou, R., Duan, Y., Sun, Y., Lian, F.,Tong, X. (2021). Panax Ginseng C.A.Mey. as Medicine: The Potential Use of Panax Ginseng C.A.Mey. as a Remedy for Kidney Protection from a Pharmacological Perspective. *Frontiers in Pharmacology*, **12**: 734151, Erişim: 25.06.2021, https://pubmed.ncbi.nlm.nih.gov/34512

EK

Etik Kurul Onay Belgesi

T.C.
RECEP TAYYİP ERDOĞAN ÜNİVERSİTESİ
HAYVAN DENEYLERİ YEREL ETİK KURULU BAŞKANLIĞI ARAŞTIRMA BAŞVURUSU ONAYI
(Republic of Turkey Recep Tayyip Erdogan University Local Ethics Committee for Animal Experiments)

BAŞVURU BİLGİLERİ (Application Information)	ETİK KURUL DOSYA NO(REFERENCE):40			
	ÇALIŞMANIN ADI	Ratlarda İyonizan Radyasyonun Neden Olduğu Renal Hasara Karşı Kırmızı Ginseng Ve Amifostinin Koruyucu Etkisi		
	Title	Protective Effect Of Red Ginseng And Amifostine Against Renal Damage Caused By Ionizing Radiation İn Rats		
	SORUMLU ARAŞTIRMACI (Director of Project)	Prof.Dr.Yunus KARAKOÇ		
	DİĞER GÖREVLİLER (Researchers)	Hamit YILMAZ , Tolga MERCANTEPE, Hacer SEVİNÇ , Adnan YILMAZ, Levent TÜMKAYA		
	BAŞVURULAN ETİK KURUL	Recep Tayyip Erdoğan Üniversitesi Hayvan Deneyleri Yerel Etik Kurulu		
	ARAŞTIRMAYA KATILAN MERKEZLER	☒Tek Merkez Ulusal	☐Çok Merkezli Ulusal	☐Çok Merkezli Uluslararası

KARAR BİLGİLERİ	Karar No(Decision No):2020/38	Tarih (Date): 30.10.2020
	R.T.E. Üniversitesi Sağlık Bilimleri Üniversitesi Tıp Fakültesi' nden, Prof.Dr.Yunus KARAKOÇ ' un sorumluluğunda yürütülen ve yukarıda başvuru bilgileri verilen Hayvan Deneyleri Araştırma başvuru dosyası ve ilgili belgeler, araştırmanın gerekçe, amaç, yaklaşım ve yöntemleri dikkate alınarak incelenmiş, gerçekleştirilmesinde etik sakınca bulunmadığına katılan üyelerin oy birliğiyle karar verilmiştir. * Belgede söz konusu üye bu projenin tartışılmasına katılmamıştır ve imzası bulunmamaktadır.*	
Decision Information	The study above has been approved by the Local Ethics Committee of R.T.E.University.	
	☒Accepted	☐Rejected

ÜYELER (Members)

Ünvanı/ Adı/ Soyadı Ek Üyeliği	Uzmanlık Dalı	Kurumu	Cinsiyeti	İlişki (*)	Katılım (**)	İmza
Prof.Dr. Fikri BALTA (Başkan, Müdür)	Su Ürünleri (Veteriner Hekim)	R.T.E. Üniversitesi Su Ürünleri Fak.	E	☐E ☒H	☒E ☐H	
Prof.Dr. Levent TÜMKAYA (Başkan Vekili)	Histoloji Embriyoloji	R.T.E. Üniversitesi Tıp Fak.	E	☒E ☐H	☒E ☐H	
Doç.Dr. Ayşe ERTÜRK (Üye)	Enfeksiyon Hast. Ve Klinik Mikr.	R.T.E. Üniversitesi Tıp Fak.	K	☐E ☒H	☒E ☐H	
Doç.Dr. Serkan GÜL (Üye)	Biyoloji	R.T.E. Üniversitesi Fen Edebiyat Fak.	E	☐E ☒H	☒E ☐H	
Doç.Dr.Kazım ŞAHİN (Üye)	Tıbbi Mikrobiyoloji	R.T.E. Üniversitesi Tıp Fak.	E	☐E ☒H	☒E ☐H	
Doç.Dr. Hülya KILIÇ YILMAZ (Üye)	Tıbbi Biyokimya	R.T.E. Üniversitesi Tıp Fak.	K	☐E ☒H	☒E ☐H	
Dr.Öğr.Üyesi Hatice SEVİM NALKIRAN (Üye)	Tıbbi Biyoloji	R.T.E. Üniversitesi Tıp Fak.	K	☐E ☒H	☒E ☐H	
Dr.Öğr.Üyesi Murat ALKURT (Üye)	Protetik Diş Tedavisi	R.T.E. Üniversitesi Diş Hekimliği Fak.	E	☐E ☒H	☒E ☐H	
Şenay ÇAKIROĞLU (Üye)	Veteriner Hekim	R.T.E. Üniversitesi Deney Hay.Uy.ve Arş.	K	☐E ☒H	☒E ☐H	
Şevket ÇAKMAKÇI (Üye)	Sağlık Çalışanı	Sendika Üyesi	E	☐E ☒H	☒E ☐H	
Rukiye ÜLGER (Üye)	Serbest Çalışan	Sivil Üye	K	☐E ☒H	☒E ☐H	

*Araştırma ile ilişki(**Relationtotheproject, E: Yes, H: No**)
Toplantıda Bulunma(Attendance, E: Yes, H: No**)